UNIVERSITATEA
DE MEDICINĂ, FARMACIE, ȘTIINȚE ȘI TEHNOLOGIE - TÂRGU MUREȘ
1945
GEORGE EMIL PALADE

HANDWÖRTERBUCH DER GESAMTEN ZAHNHEILKUNDE

UNTER MITWIRKUNG ZAHLREICHER FACHGELEHRTEN
HERAUSGEGEBEN VON

DR. ALFRED KANTOROWICZ

O. PROFESSOR DER ZAHNHEILKUNDE
DIREKTOR DES ZAHNÄRZTLICHEN INSTITUTS DER UNIVERSITÄT BONN
LEITER DER SCHULZAHNKLINIK DER STADT BONN

UNIVERSITATEA DE MEDICINĂ, FARMACIE, ŞTIINŢE ŞI TEHNOLOGIE - TÂRGU MUREŞ
GEORGE EMIL PALADE

BAND III

L R

MIT 1220 TEILWEISE FARBIGEN ABBILDUNGEN
IM TEXT

D

INST. MED. FARM. TG-MUREŞ
ORV. TUD. GYÜ... INT. MYH.
Bibl. Centrale Universitatea Cluj-Napoca
57.961/193
Lelt. sz.

1 9 3 1
VERLAG VON
JOHANN AMBROSIUS BARTH UND HERMANN MEUSSER
LEIPZIG BERLIN

ALLE RECHTE,
INSBESONDERE DAS DER ÜBERSETZUNG, VORBEHALTEN
COPYRIGHT BY JOHANN AMBROSIUS BARTH / LEIPZIG
UND HERMANN MEUSSER / BERLIN
1 9 3 1
PRINTED IN GERMANY

DRUCK VON C. G. RÖDER A.-G., LEIPZIG

L

Lautbildung, Physiologie der. Die akustischen Grundelemente der menschlichen Sprache sind die Laute. Die zu ihrer Bildung notwendigen Organe lassen sich zweckmäßigerweise mit dem Betrieb einer Orgelpfeife vergleichen, der sich aus Blasebalg, Windrohr, Zungenwerk und Ansatzrohr zusammensetzt (s. Abb. 1688).

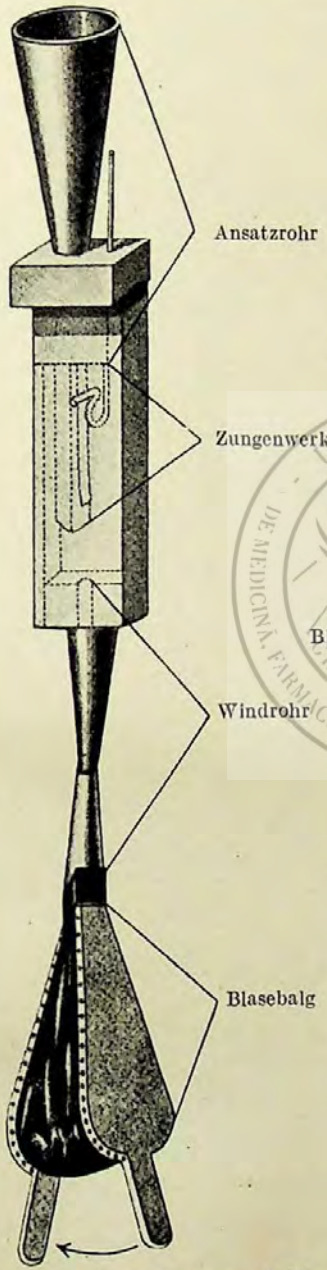

Abb. 1688. Betrieb einer Zungenpfeife. (Aus Barth.)

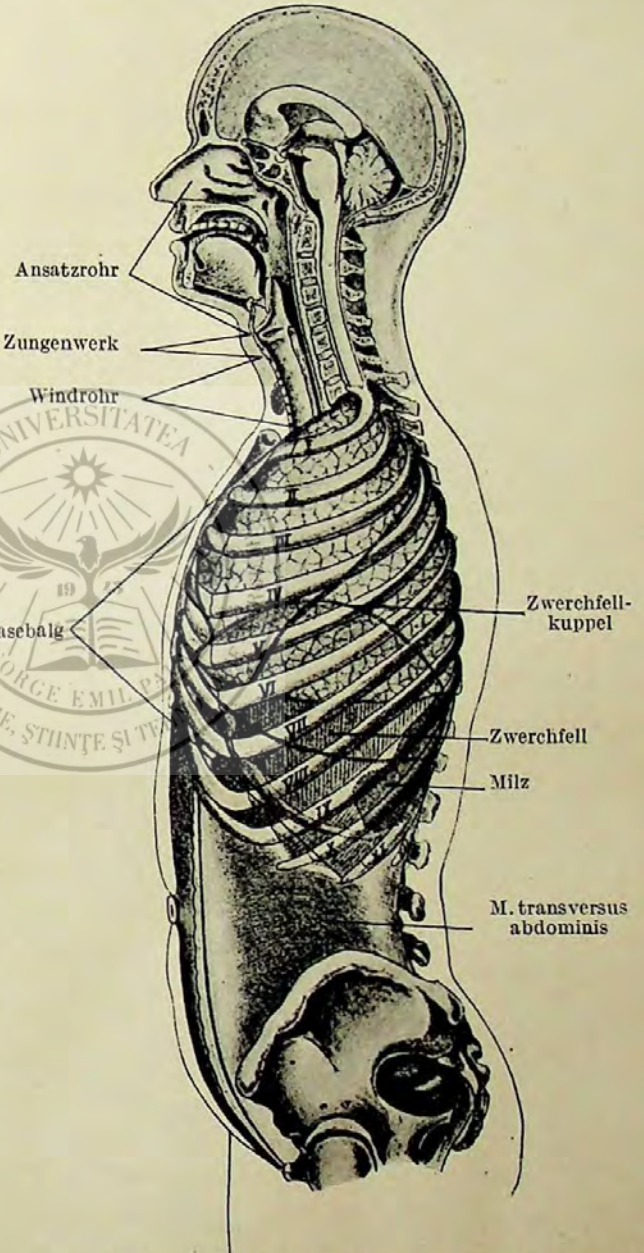

Abb. 1689. Übersichtsbild des menschlichen Stimmapparates. (Aus Barth, Rumpf nach v. Bardeleben.)

Dem Blasebalg entspricht die Lunge mit Brustkorb und Zwerchfell als Kompressor, dem Windrohr die Trachea, dem Zungenwerk der Kehlkopf, dem Ansatzrohr der Rachen-, Mund- und Nasenraum (s. Abb. 1689).

Die Kompliziertheit des menschlichen Stimmapparates kennzeichnet sich durch die enorme Veränderungsmöglichkeit, sowohl des Zungenwerkes, nämlich des Kehlkopfes als auch des Ansatzrohres, das noch durch Heben und Senken des Kehlkopfes verkürzt und verlängert werden kann.

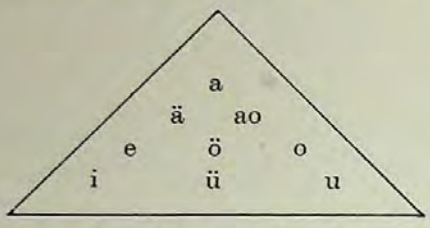

Abb. 1690. Vokaldreieck.

Man pflegt die Laute in Vokale und Konsonanten einzuteilen.

Vokale. Im Kehlkopf wird lediglich der Stimmton erzeugt, während die Vokale durch die Veränderungen im Ansatzrohre als verschiedene Klangfarben desselben Stimmtones gebildet werden. Diese Veränderungen des Ansatzrohres bewirken, musikalisch betrachtet, die Ausrüstung des Stimmtones mit spezifischen Obertönen, welche die Vokale samt ihren möglichen Modifikationen der Klangfarbe bilden. Obgleich diese möglichen Modifikationen hinsichtlich Rasse, Dialekt und Persönlichkeit unzählbar sind, lassen sich doch nach Brücke drei Grundpfeiler

A
Abb. 1691.

Ä
Abb. 1692.

AO
Abb. 1693.

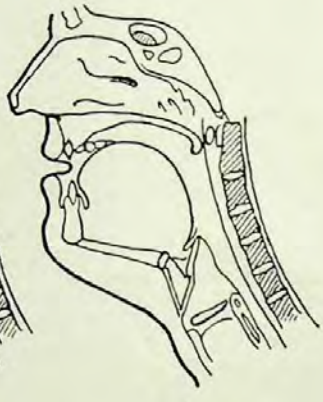
E
Abb. 1694.

Ö
Abb. 1695.

O
Abb. 1696.

J
Abb. 1697.

Ü
Abb. 1698.

U
Abb. 1699.

Abb. 1691—1699. Die Form des Ansatzrohres bei den verschiedenen Vokalen (schematisch). (Aus Barth.)

a—i—u aufstellen, zwischen die die übrigen Vokale eingereiht werden. Unter Zugrundelegung der Vokalzusammenstellung von F. H. du Bois-Reymond (1832), entsprechend ihrer natürlichen (akustischen) Verwandtschaft, läßt sich das sog. Vokaldreieck aufzeichnen.

Der akustische Übergang der hier angeordneten Vokale entspricht naturgemäß dem räumlichen Übergang der einen Form des Ansatzrohres zur anderen. Die einzelnen

aufgeführten Laute können zu Doppellauten zusammengezogen werden, indem das Ansatzrohr von der Form des einen Vokals in die eines anderen Vokals übergeht. Die klangliche Zusammensetzung entspricht jedoch bei mehreren Doppellauten nicht ihrer Schreibweise. Die Form des Ansatzrohres bei den einzelnen Vokalen wird angedeutet in den Abb. 1691—1699. Die Veränderungen des Ansatzrohres werden erzeugt durch:

1. Heben oder Senken des Kehlkopfes (Verkürzung oder Verlängerung des Ansatzrohres),
2. verschiedenartige Bewegung des weichen Gaumens, dessen Aufgabe im besonderen darin besteht, die Mundhöhle von der Nasenhöhle teilweise oder völlig abzuschließen,
3. verschiedenartige Bewegungen der Zunge,
4. verschiedenartige Bewegungen der Lippen und Wangen.

Bezüglich des Abschlusses der Mundhöhle von der Nasenhöhle ist noch nachzutragen, daß sich neben dem weichen Gaumen noch hintere und seitliche Rachenwände mehr oder weniger daran beteiligen (Ausführlicheres hierüber s. Abschnitt Gaumenspalten im Kap. Mißbildungen).

Konsonanten. Wenn auch hier die allgemein gebräuchliche Bezeichnung Konsonanten (Mittönende) für gewisse Sprachgeräusche beibehalten ist, so soll damit nicht gesagt sein, daß diese Bezeichnung zutreffend wäre. Sie kommen dadurch zustande, daß dem Exspirationsstrom Hindernisse in den Weg gelegt werden, die er entweder passieren oder sprengen muß oder durch die er selbst umgeleitet wird. Nach der Lage dieser Hindernisse unterscheidet man vier Artikulationsstellen, wobei man als Artikulationen die formenden Bewegungen des Ansatzrohres bezeichnet.

Die vier Artikulationsstellen liegen:

1. zwischen den Lippen bzw. zwischen der Unterlippe und den oberen Frontzähnen,
2. zwischen der Zungenspitze und der unteren oder oberen Frontzahnreihe,
3. zwischen Zungenrücken und Gaumen,
4. zwischen Zungengrund und hinterer Rachenwand.

Hierzu kommt als

5. Artikulationsstelle der Kehlkopf selbst.

Je nachdem, ob die Konsonanten ohne oder mit Stimme gebildet werden, kann man stimmlose und stimmhafte (tönende) Konsonanten unterscheiden. Ihre Bildung und ihr Charakter wird zweckmäßig in der Zusammenstellung von Barth gekennzeichnet:

Entstehungsort der Konsonanten	I. Artikulationsstelle		II. Artikulationsstelle		III. Artikulationsstelle	
	mit Stimme	ohne Stimme	mit Stimme	ohne Stimme	mit Stimme	ohne Stimme
Verschlußlaute (Explosivae)	b	p	d	t	g	k
Reibelaute	w	f v	s j (franz.) th (engl.)	ss sch th (engl.)	j	ch
R-Laute (Zitterlaute)	r (brr) (Lippen-r)		r (Zungen-r) (dramatisches r)		r (Gaumen-r)	
Nasallaute (Rinophone)	m		n		ng	
(Resonanten)			l			

x = ks z = ts
h entsteht im Kehlkopf.

Ergänzend muß noch hinzugefügt werden, daß auch ein „r“ mit Zunge und Zäpfchen gebildet werden kann (Zäpfchen-r, du Bois-Reymond d. Ä.), ferner zwischen Zungengrund und hinterer Rachenwand (in semitischen Sprachen), schließlich im Kehlkopf selbst (5. Artikulationsstelle), z. B. im Englischen: work, Lord (v. Grützner). Außerdem wird an dieser Stelle das „h“ gebildet.

Während bei unserem normalen Sprachgebrauch die vierte Artikulationsstelle nicht benutzt wird, bedienen sich ihrer, was für uns von besonderem Interesse ist, Patienten mit Gaumenspalte in ausgiebigster Weise.

Hermann stellt nach akustischen Gesichtspunkten die Konsonanten folgendermaßen zusammen:

Phonische Konsonanten:
- geräuschlose Konsonanten — Halbvokale: l m n ng
- remittierende Halbvokale: r (Lippen-r, Zungen-r, Gaumen-r)
- chronische Dauergeräuschlaute: w s th (engl.), j (franz.), j (deutsch)
- phonische Explosivlaute: b d g

Aphonische Konsonanten:
- aphonische Dauergeräuschlaute: f ss th sch ch
- aphonische Explosivlaute: p t k.

Literatur: Barth, Einführung in die Physiologie, Pathologie und Hygiene der menschlichen Stimme (Leipzig, Thieme 1911). — du Bois-Reymond, F. H., Kadmus oder allgemeine Alphabetik (Berlin 1862). — Brücke, Grundzüge der Physiologie und Systematik der Sprachlaute (Wien 1856). — Gutzmann, Stimmbildung und Stimmpflege (Wiesbaden 1906). — Ders., Physiologie der Stimme und Sprache (Braunschweig, F. Vieweg & Sohn 1909). — Ders., Sprachheilkunde. — v. Grützner, Stimme und Sprache. Ergb. Physiol. 1902 (J. F. Bergmann). — Ders., Physiologie der Stimme und Sprache. Hermanns Hdb. d. Physiol. 1879. — Hermann, Fortgesetzte Untersuchungen über die Konsonanten. Pflügers Arch. 83 (1900). — Ders., Über Synthese von Vokalen. Pflügers Arch. 91.

Ernst.

Legierungen, zahnärztliche. Die Eigenschaften der Legierungen. Werden zwei Metalle miteinander legiert, so werden meistenteils die Eigenschaften des erhaltenen Produktes verändert sein. Wir kennen Legierungen, bei denen schon ganz geringe Beifügungen fremder Metalle eine weitgehende Veränderung der physikalischen Eigenschaften bedingen. Fügen wir z. B. zum Blei Antimon hinzu, so wird das Blei wesentlich härter. Geringe Mengen Blei im Gold machen letzteres spröde und unverarbeitbar. Weiterhin gibt es Legierungen, bei denen durch Zusatz eines dritten Metalles eine größere chemische Widerstandsfähigkeit erzielt wird. Es sei nur an Messing mit Zinnzusatz erinnert. Die Leitfähigkeit für Wärme und Elektrizität wird im allgemeinen bei den Legierungen geringer sein als bei den reinen Metallen, und zwar wird die Leitfähigkeit für Elektrizität stark verringert, wenn die Zusatzmetalle mit dem Hauptmetall Mischkrystalle bilden. Es muß aber erwähnt werden, daß auch die Bearbeitung, der die Legierung unterworfen gewesen ist, auf die Größenordnung der Leitfähigkeit von Einfluß ist. Zwischen Wärme und elektrischer Leitfähigkeit besteht im allgemeinen die Beziehung, daß einer guten Leitfähigkeit für Elektrizität auch eine gute Wärmeleitfähigkeit entspricht.

Die Farbe der Legierungen ist nicht als eine Mischfarbe der Komponenten aufzufassen, sondern wir kennen Farbtöne, die als selbständige Farben bezeichnet werden müssen. So sei nur die Farbe des Messings erwähnt, die in keiner Beziehung zur Mischfarbe zwischen dem roten Kupfer und dem bläulichweißen Zink steht. Auch ist bekannt, daß Aluminium und Gold rosenrote bis violette Legierungen liefern. Kupfer und Gold sind die einzigen rot- bzw. gelbgefärbten Metalle. Von Bauer

ist die Farbkraft der Metalle in einer Skala zum Ausdruck gebracht, an deren Anfang die am stärksten färbend wirkenden Metalle stehen:

1. Zinn, Nickel, Aluminium	4. Blei	7. Kupfer
2. Mangan	5. Platin	8. Silber
3. Zink	6. Eisen	9. Gold

Eisen, Nickel und Kobalt sind ferromagnetische Metalle. Nach Tammann entstehen magnetisierbare Legierungen, wenn Mischkrystalle unter Verwendung eines ferromagnetischen Lösungsmittels vorhanden sind. Ist letzteres nicht ferromagnetisch, so bilden sich auch keine magnetischen Legierungen, selbst wenn ferromagnetische Metalle an der Legierungsbildung beteiligt sind. Treten chemische Verbindungen auf, so verringern sich die magnetischen Eigenschaften.

Das spezifische Gewicht der Metallegierungen ist variabel, da es sich nach der vorangegangenen Bearbeitung richtet. Kupfer zeigt ein spezifisches Gewicht von 8,83—8,912, je nach seiner Bearbeitung. Durch Kaltziehen tritt Verringerung des spezifischen Gewichtes, also Volumvergrößerung, ein. Nach dem Glühen erhöht sich das spezifische Gewicht wieder, was einer Volumverringerung entspricht. Heyn und Bauer erklären die Zunahme des spezifischen Gewichtes durch elastisch gedehnte Teilchen, die sich bei der Kaltbearbeitung bilden und die durch Ausglühen beseitigt werden. Nach Ledebour zeigen folgende Legierungen Kontraktion: Kupfer-Zinn, Silber-Zinn, Kupfer-Zink (35—80% Zink), Zinn-Gold, Silber-Gold, Cadmium-Wismut. Expansion ist vorhanden bei Kupfer-Silber, Antimon-Zinn, Zinn-Gold (über 25% Zinn), Antimon-Blei.

Durch Walzen und Strecken wird bekanntlich eine Legierung härter und schwerer bearbeitbar, während nachfolgendes Glühen den ursprünglichen Zustand wieder hervorbringt. Die Ursache dieses eigenartigen Verhaltens liegt im krystallinen Aufbau der Legierung, denn aus dem Schmelzfluß werden sich bei Herstellung der Legierung Krystalle abscheiden, die nach Czochralski eine große Wachstumsgeschwindigkeit besitzen. Das Erstarren einer Schmelze wird von Krystallisationszentren ausgehen, es wird also die Beschaffenheit des Kornes der Legierung davon abhängig sein müssen, ob viel oder wenig Kerne im Schmelzfluß zugegen waren. Je mehr Kerne vorhanden, desto feiner wird das Krystallkorn sein. Nach Czochralski besteht zwischen Kernzahl, Korngröße und Krystallisationsgeschwindigkeit eine bestimmte Beziehung. Er konnte feststellen, daß die Kernzahl bei konstanter Krystallisationsgeschwindigkeit der Korngröße umgekehrt proportional und die Korngröße bei konstanter Kernzahl der Kristallisationsgeschwindigkeit direkt proportional sei. Diese wichtigen Erkenntnisse geben Aufschluß über die Beziehung von Korngröße zur Dehnung und Festigkeit; ein feinkörniges Material wird von großer Festigkeit und geringer Dehnbarkeit sein.

Beim Walzen einer Legierung werden die Krystallelemente insofern verändert, als nicht unmittelbar eine Kornverkleinerung auftritt, sondern die Krystallkörner in der Walzrichtung gestreckt werden. Durch Ziehen tritt Krystallzertrümmerung, und damit eine Kornverkleinerung oder -verringerung auf.

Eine kalt bearbeitete Legierung wird bei nachträglichem Erhitzen den ursprünglich krystallinischen Aufbau zeigen. Es findet Rekrystallisation statt, deren Temperaturgebiet um so niedriger liegen wird, je intensiver die Kaltbearbeitung erfolgt war. Czochralski konnte feststellen, daß sich die Korngröße einer kalt bearbeiteten Legierung mit Zunahme der Rekrystallisationstemperatur steigert. Je geringer die Kaltbearbeitung war, desto größer wird das Korn wachsen. Daraus folgt, daß der Grad der Kaltbearbeitung für eine bestimmte Rekrystallisationstemperatur einen Werkstoff von bestimmter Korngröße erzeugen wird, mit anderen

Worten, daß man durch Bearbeitung und durch Temperatur die verschiedensten Korngrößen erreichen kann. Die Umwandlungen des Gefüges durch Kaltbearbeitung oder durch Rekrystallisation veranlassen selbstverständlich Änderungen in den Festigkeits- und Dehnungswerten einer Legierung. Allgemein kann man wohl sagen, daß mit anwachsender Temperatur die Festigkeit geringer, dagegen die Dehnung größer wird. Bemerkt werden soll noch, daß die Glühzeit und Glühtemperatur nach dem Kaltrecken in einem gewissen Zusammenhang stehen, indem die Zeit des Glühens um so kürzer gewählt werden kann, je höher die Glühtemperatur ist.

Die Festigkeit und Härte genügen allein nicht zur Beurteilung einer Legierung, denn die Bearbeitungsfähigkeit hängt noch von anderen Faktoren ab. Mit der Dehnbarkeit ist die Geschmeidigkeit verknüpft. Je weicher z. B. ein Metall oder eine Legierung ist, desto größer wird die Geschmeidigkeit sein, desto leichter wird also eine größere dauernde Formänderung zu erzielen sein. Gold, Platin und Silber sind z. B. Metalle von hoher Geschmeidigkeit. Temperatureinfluß erhöht bei vielen Metallen den Grad der Geschmeidigkeit. So z. B. ist Zink bei gewöhnlicher Temperatur hart und spröde, während es sich nach Ledebour, Bauer bei 135—160° leicht walzen läßt. Geringe Beimischungen können mitunter die Geschmeidigkeit stark herabsetzen, es sei nur an das Sprödewerden des Goldes durch Beimengen von Blei erinnert. Im Zusammenhang mit der Geschmeidigkeit steht die Zähigkeit, die den Widerstand einer Legierung bedeutet, den sie einer momentanen mechanischen Beanspruchung entgegensetzt. Für die Zähigkeit haben wir in der Biegezahl nach Heyn einen Ausdruck, die man leicht ermitteln kann, wenn man die geglühte und die ungeglühte Legierung, die am besten in einem Feilkloben eingespannt ist, um 90° biegt. Die Zahl der Hin- und Herbiegungen um 90° entspricht der Biegezahl. Die Bearbeitungsfähigkeit einer Legierung durch Instrumente wird abhängen einmal von ihrer Härte und zweitens von ihrer Geschmeidigkeit. Sie wird um so schwieriger sein, je größer die Härte oder je größer die Geschmeidigkeit der Legierung ist.

Hämmerbarkeit, Walzbarkeit und Ziehbarkeit sind drei Eigenschaften, die für die Bearbeitung von besonderer Wichtigkeit sind. Unter Hämmerbarkeit versteht man die Eigenschaft, bei zwangsweiser Formänderung den inneren Zusammenhang nicht aufzugeben. Walzbarkeit und Ziehbarkeit stehen hiermit im Zusammenhang. Nach K. Scheid hat man folgende Skala der wichtigsten Metalle hinsichtlich ihrer Hämmerbarkeit, Walzbarkeit und Ziehbarkeit aufgestellt:

Hämmerbarkeit:	Walzbarkeit:	Ziehbarkeit:
Gold	Blei	Platin
Silber	Zinn	Silber
Aluminium	Gold	Eisen
Kupfer	Silber	Kupfer
Zinn	Aluminium	Gold
Platin	Kupfer	Aluminium
Blei	Platin	Nickel
Zink	Eisen	Zink
Eisen		Zinn
Nickel		Blei

Das Gold ist am leichtesten hämmerbar, während das Blei die größte Walzbarkeit und das Platin die größte Ziehbarkeit aufweisen.

Formänderungen bei höherer Temperatur werden als Schmieden bezeichnet. Schweißen nennt man die Vereinigung zweier gleichartiger Metallstücke unter Druck. Manche Metalle lassen sich erst bei hoher Temperatur schweißen, z. B. Eisen, dagegen ist Platin schon bei Rotglut schweißbar. Die Schweißtemperatur des Goldes liegt bei gewöhnlicher Temperatur. Die Herstellung von Goldfüllungen aus sog. kohäsivem Gold ist als ein Schweißvorgang zu betrachten.

Die Gußfähigkeit einer Legierung wird abhängen von der Gießtemperatur, der Zähigkeit der Schmelze, von beigemengten Gasen und Verunreinigungen und schließlich von Entmischungserscheinungen. Als Gießtemperatur gilt diejenige Temperatur oberhalb des Schmelzpunktes einer Legierung, die nötig ist, um beim späteren Guß eine vorzeitige Erstarrung zu vermeiden. Der Schmelzpunkt wird allgemein durch Legieren der Metalle herabgesetzt (es gibt auch Ausnahmen), so daß unter Umständen durch ein drittes Metall eine bedeutende Schmelzpunktserniedrigung hervorgerufen werden kann, wie z. B. bei den Loten und den leicht schmelzbaren Legierungen.

Die Zähigkeit eines Schmelzflusses ist für den Guß von besonderer Bedeutung. Je dünnflüssiger die Schmelze ist, desto leichter wird sie alle Teile der Form ausfüllen, doch sei bemerkt, daß es auch Metalle und Legierungen gibt, die trotz eines niedrigen Schmelzpunktes so zähe sind, daß sie sich nur schwer vergießen lassen. Hierher gehören z. B. Aluminium und einige Aluminiumlegierungen. Hat eine Schmelze die Eigenschaft, Gase zu absorbieren, so werden diese den Guß erschweren, da bei der Erstarrung der Legierung die Gase frei werden und Porenbildung veranlassen. So ist bekannt, daß Nickel, Palladium und Platin große Mengen Wasserstoff aufzunehmen vermögen. Silber absorbiert im geschmolzenen Zustande in hohem Maße Luft bzw. Sauerstoff. Erkaltet eine Silberschmelze, so wird das absorbierte Gas unter starker motorischer Kraft frei, eine Erscheinung, die man Spratzen nennt. Man sucht bei Legierungen, die Sauerstoff aufnehmen, der besseren Gußfähigkeit wegen diese durch sauerstoffbindende Zusatzmetalle unschädlich zu machen. Als Beispiel sei das Legieren des Silbers mit Kupfer erwähnt, bei dem der Kupferzusatz nicht allein eine größere Härte bedingen, sondern gleichzeitig Bindung des aufgenommenen Sauerstoffes ermöglichen soll. Es bildet sich Kupferoxydul, das, falls nicht zu große Mengen vorliegen, homogen aufgelöst wird. Auch Zink wirkt in diesem Sinne, desgleichen Mangan und Phosphor.

Von besonderer Wichtigkeit für einen guten Guß ist die Vermeidung der sog. Entmischungs- oder Seigerungserscheinungen. Diese werden veranlaßt einmal durch den inneren Aufbau der Legierung und zweitens durch das spezifische Gewicht der in der Legierung enthaltenen Metalle. Es soll hier nicht von den Seigerungserscheinungen heterogener Legierungen, die für zahnärztliche Zwecke nicht in Frage kommen, gesprochen werden, sondern es sollen solche Legierungskomponenten erwähnt werden, die unter gegenseitiger vollkommener Löslichkeit Legierungen unter Mischkrystallbildung erzeugen. Auch ist hier nicht der Raum, um auf das Zustandekommen der Seigerungen selbst näher einzugehen[1]). Erwähnt soll nur werden, daß beim Abkühlen derartiger Legierungen, z. B. von Gold-Silber, sich zunächst goldreichere Legierungen abscheiden als der ursprünglichen Zusammensetzung der Schmelze entspricht. Um diese herum lagern sich Schichten, die goldärmer als der Kern sind (Zonenbildung). Es werden sich also Konzentrationsunterschiede in dem Guß bemerkbar machen, die das Bestreben haben, sich durch Diffusion auszugleichen. Ist aber die Temperatur nicht hoch genug, so wird die Diffusionsgeschwindigkeit praktisch gleich Null, d. h. man erhält eine heterogene Legierung. Da aber für die zahnärztlichen Legierungen als Hauptforderung Homogenität aufgestellt werden muß, um Zersetzungs- und Verfärbungserscheinungen im Munde zu verhüten, so ergibt sich die notwendige Folge, Goldlegierungen möglichst langsam abkühlen zu lassen.

Bei vielen Legierungen kann man beobachten, daß sie beim Abkühlungsvorgang ihrer Schmelze starke Kontraktion zeigen. Für den Guß ist es wichtig, die Größe der

[1]) Ich verweise auf meine Metallurgie im 2. Teil der Materialkunde (Berlin, Herm. Meußer, 1922).

Kontraktion oder, wie man auch sagt, der Schwindung einer Legierung zu kennen; denn es ist notwendig, die Form um den Wert der Schwindung zu vergrößern, falls man eine bestimmte Größe des Gußstückes einhalten will. Die Zahl, die angibt, um wieviel das Volumen der erstarrten Legierung im Verhältnis zu demjenigen der Schmelze verringert ist, bezeichnet man unter Bezug auf die Gußform als Schwindmaß. Durch das Schwinden einer Legierung kommt aber gleichzeitig noch die sog. Lunkerbildung zustande. Eine Legierung wird zuerst am Orte der schnellsten Abkühlung, also an den Wandungen der Form, erstarren, während im Innern sich noch ein flüssiger Kern befindet. Bei weiterer Erstarrung bildet sich im Innern infolge der Kontraktion ein Hohlraum, Lunker genannt, dessen Größe durch das Schwindmaß der Legierung und durch die Formgestalt bestimmt wird. Am größten Volumen der Form wird allgemein am leichtesten der Hohlraum auftreten. Durch Druckanwendung läßt sich die Lunkerbildung verringern. Es sei noch bemerkt, daß die Größe der Schwindung auch von der Gußtemperatur abhängen wird, in dem Sinne, daß eine hohe Erhitzung eine Steigerung der Schwindung nach sich zieht. Beim Abkühlen der erstarrten Legierung wird sich eine weitere Volumverringerung bemerkbar machen, deren Wert in der Gesamtschwindung enthalten ist.

Literatur: Czochralski, Moderne Metallkunde (Berlin, Julius Springer 1924). — Heyn und Bauer, Z. f. Metallographie 1, H. 1. — Ledebour-Bauer, Die Legierungen, 5. Aufl., 75. — Scheid, K., Die Metalle 110 (1914). *Schoenbeck.*

Legierungen, leicht schmelzende. Hier sind diejenigen Legierungen zu nennen, die fast ausschließlich zu Präge- und Stanzarbeiten Verwendung finden. Die meisten sind eutektische Gemische aus den vier Bestandteilen Zinn, Blei, Wismut, Cadmium, bekannt unter dem Namen Woods, Roses oder Newtons Metall. Der Schmelzpunkt solcher Legierungen liegt je nach Zusammensetzung zwischen 60—180°. Beim Schmelzen dieser Legierungen muß peinlichst jedes Überhitzen vermieden werden, da besonders Cadmium und Wismut sehr leicht verbrennen und die so entstandenen Schlackenprodukte die mechanischen Eigenschaften dieser Stanzmetalle bedenklich herabsetzen. Es empfiehlt sich deshalb, diejenigen Legierungen, deren Schmelzpunkt unter 100° liegt, auf dem Wasserbad zu schmelzen. — Die Oxydation läßt sich beim Schmelzen nicht verhindern, jedoch müssen die Oxyde beseitigt werden, was mit Hilfe von Kolophonium oder auch Wachs geschieht. Mit Kolophonium verbrennen die meisten Oxyde, mit dem geschmolzenen Wachs lassen sie sich leicht abwischen. — Da alle diese Legierungen ein großes Erstarrungsintervall haben, darf man sie, während sie noch halb weich sind, nicht in Wasser abschrecken, da ihr Gefüge und ihre mechanischen Eigenschaften verschlechtert würden.

Eine auf ganz anderer Basis aufgebaute „Legierung", wenn man sie zunächst so nennen darf, ist hier noch zu erwähnen, das sog. Spence-Metall, das ausschließlich zur Herstellung von Prägeformen verwendet wird. Diese Komposition besteht aus Schwefel und Sulfiden des Eisens, Bleies und Antimons, manchmal noch Asphaltzusatz; der Schmelzpunkt liegt etwa bei 110°. Beim Schmelzen dieses Gemisches ist besonders an seine leichte Brennbarkeit infolge des hohen Schwefelgehaltes zu denken.

Jedes Anhaften am Boden des Schmelztiegels muß durch eifriges Rühren verhindert werden, da sonst leicht eine Überhitzung des Gemisches eintritt und dadurch seine Eigenschaften nachteilig beeinflußt werden. Als Kuriosum sei erwähnt, daß diese „Schmelze" kurz vor dem Erstarrungspunkt am dünnflüssigsten ist und um so dickflüssiger und breiähnlicher wird, je stärker sie erhitzt wird. Die besten Güsse erreicht man, wenn die Schmelze kurz vor dem Erstarren, also dünnflüssig, in die Form (Prägeform) gegossen wird. *Wannenmacher.*

Legierungsverfahren. Legieren. „Die Legierkunst", wie man das Zusammenschmelzen verschiedener Metalle früher nannte, ist mit fortschreitender Erkenntnis in der Metallurgie immer schwieriger geworden, indem immer mehr Gefahren und Fehlerquellen erkannt wurden, deren Vermeidung nach dem heutigen Stand unseres Wissens unbedingt erforderlich ist. Nicht nur, daß das Legieren, also das Zusammenschmelzen der Metalle, bestimmte Kenntnisse und Erfahrungen erfordert, es ist auch zu einwandfreien Arbeiten eine größere Apparatur notwendig. Früher war es wohl allgemein üblich, daß der Zahnarzt seine Legierungen selbst herstellte und nach bewährten Rezepten komponierte. Es kann aber nicht genug vor dieser Empirie gewarnt werden. Viel zweckmäßiger ist es, die notwendigen Legierungen, es sind ja meistens Goldlegierungen, von einer größeren, wissenschaftlich arbeitenden Scheideanstalt zu beziehen. Nur dann wird man die Gewißheit haben, einwandfreie Legierungen zu verarbeiten. Wie in den Abschnitten „Schmelzen und Gießen" erläutert wird, ist es eine unumgängliche Forderung, daß nur homogene (Gold) Legierungen für Arbeiten im Munde Anwendung finden. Es wird dort gezeigt, wie durch die Bearbeitung der Legierungen die Homogenität gestört werden kann. Die Homogenität muß also auch bei der Herstellung der Goldlegierungen als Grundlage gefordert werden.

Es ist deshalb notwendig, einmal die Mischbarkeit, das Lösungsvermögen und die Konzentration der einzelnen Komponenten der Legierung auf das genaueste zu berücksichtigen. Außerdem spielt oft die Reihenfolge, in welcher die Metalle miteinander gemischt wurden, eine große Rolle. Z. B. ist es zweckmäßig, bei der Herstellung von Gold-Silber-Kupferlegierungen zuerst Silber und Kupfer miteinander zu legieren und dann diese Legierung mit Gold zu vereinigen, weil dadurch sich das Kupfer viel leichter mit Gold mischt, als wenn es in reiner Form zugesetzt wird. Um eine gute Durchmischung der Legierungsschmelze zu erzielen, ist ein genügend langes Flüssighalten und eventuell sogar Durchrühren mit einem Schiefer- oder Porzellanstift angebracht. Sehr wichtig ist auch die Abkühlungsgeschwindigkeit der Legierungsschmelze. Bei manchen Legierungen ist ein Abschrecken angezeigt, bei dem für unsere Zwecke am meisten in Betracht kommenden Goldlegierungen ist aber eine verzögerte Abkühlung zur Vermeidung von Seigerungserscheinungen, Auftreten von Heterogenität, nötig.

Beim Legieren muß die Oxydation der Legierungsbestandteile vermieden werden, was man durch Überschichten mit Kohle-, Borax- und Glaspulver erreicht. Bei unedlen Metallen genügt dies meist nicht, weswegen leichtoxydierbare, die Legierung selbst aber nicht beeinträchtigende Stoffe wie Phosphor, Mangan usw. zugesetzt werden.

Besonders schwierig gestaltet sich das Zusammenschmelzen, wenn der Siedepunkt einer Komponente sehr nieder- und dem Schmelzpunkt der übrigen Metalle gleich oder sogar noch darüberliegt, wie dies z. B. bei Cadmium der Fall ist. Der Siedepunkt des Cadmiums liegt bei 778° C. Wird das Cadmium mit Gold zur Herstellung von Lot oder ähnlichem zusammengeschmolzen, indem Cadmium dem flüssigen Gold (1063°) zugesetzt wird, so wird Cadmium sofort verdampfen. Es ist deshalb notwendig, den Schmelzpunkt des Goldes durch andere Zusätze möglichst unter 778° herabzudrücken und dann erst Cadmium der Schmelze zuzusetzen. Nach einem alten, angeblich bewährten Rezept soll der Verdampfungsgefahr des Cadmiums dadurch auch entgegengearbeitet werden, indem man es in Papier gewickelt der Schmelze zusetzt.

In der Regel werden die einzelnen Legierungsbestandteile in feuerfesten Tiegeln, die zur Vermeidung von Rissen und Sprüngen sehr sorgfältig behandelt werden müssen,

zusammengeschmolzen. Niederschmelzende Legierungen, wie die in der zahnärztlichen Technik gebräuchlichen „leichtflüssigen Stanzmetalle", können auch in Formen aus Eisenblech geschmolzen werden. Zur Wärmeerzeugung kommt für Metalle mit niederem Schmelzpunkt die Gasflamme in Betracht. Für Metalle mit hohem Schmelzpunkt, wie Gold, Silber, Kupfer usw., müssen Koks- oder auch elektrisch beheizte Öfen verwendet werden.

Es soll hier nochmals betont werden, daß es für den Zahnarzt viel zweckmäßiger ist, seine Legierungen, besonders die Goldlegierungen, nicht selbst herzustellen, sondern von einer vertrauenswürdigen, wissenschaftlich arbeitenden Legierungsanstalt zu beziehen.

Nur die Herstellung „einer" Legierungsart wird immer in der Hand des Zahnarztes bleiben. Dies ist die Zubereitung der Amalgame. Da gerade in neuester Zeit dieser Legierungsart das größte Interesse entgegengebracht wird, und die Herstellung der Amalgame immer vom Zahnarzt selbst ausgeführt werden muß, sei neben einigen theoretischen Erörterungen hauptsächlich auf die praktischen Gesichtspunkte bei dem Mischen von Amalgamfeilung und Quecksilber unter Berücksichtigung der neuesten Untersuchungsergebnisse eingegangen. Dabei bietet sich Gelegenheit, in der „Amalgamfrage" eine Stellungnahme zu präzisieren. Da dieses Thema zur Zeit noch in der Entwicklung steht, können offene Fragen nicht restlos geklärt, sondern ihre mögliche Beantwortung nur angedeutet werden.

Der Name „Amalgam" wird in den meisten Fällen falsch angewendet, indem man die Feilungen, mit welchen unter Zusatz von Quecksilber erst die Amalgame bereitet werden, mit dieser Bezeichnung belegt. Nur eine Art verdient diese Namensgebung, nämlich die Kupferamalgame, welche schon vollständig gemischt, also mit Quecksilber, in den Handel kommen.

Die Kupferamalgame. Die Kupferamalgamlegierung ist relativ einfach herzustellen, weil das Mischungsverhältnis von Kupfer zu Quecksilber von vornherein gegeben ist. Durch leichtes Erwärmen wird das Quecksilber in einzelnen kleinen Perlen an die Oberflächen der rhombischen Stücke getrieben, und so die Möglichkeit gegeben, den Rest mit Hilfe von Mörser und Pistill mit dem Quecksilber zu einem plastischen Amalgam zu verreiben, welches nach einigen Stunden wieder erhärtet. Das Kupferamalgam war lange Zeit ein sehr beliebtes Füllungsmaterial, weil es neben großer Billigkeit auch sehr leicht zu verarbeiten war und daneben relativ gute Eigenschaften als Füllung zeigte. Durch die Angriffe Stocks auf die Amalgame im allgemeinen wurde die Gelegenheit gegeben, die zahnärztlichen Amalgame besonders unter einem neuen Gesichtspunkt zu betrachten, nämlich dem der Quecksilberabgabe und damit Intoxikationsgefahr für den Amalgamfüllungsträger. Im folgenden soll nun hauptsächlich die Möglichkeit der Quecksilberabgabe aus dem Amalgam betrachtet werden, und inwieweit dies von der Herstellung des Amalgams, also dem Legieren abhängig ist. — Bei Kupferamalgam liegen die Verhältnisse vollkommen eindeutig. Die Zusammensetzung eines erhärteten Cu-Amalgams zeigt, daß hier sehr wohl eine Hg-Abgabe möglich ist; in einem relativ losen Gemisch von Quecksilber und Kupfer finden sich Mischkrystalle von Cu und Hg und auch eine chemische Verbindung CuHg. Das Wichtigste ist die Feststellung, daß in jedem Kupferamalgam freies Hg vorhanden ist. Die experimentellen Untersuchungen (Schoenbeck, Wannenmacher u. a.) zeigen auch, daß Hg in allen Fällen frei wird. Die klinischen Untersuchungen (Fleischmann) weisen darauf hin, daß dieses freiwerdende Hg den Organismus passiert. Dabei kann auch die Möglichkeit einer Schädigung des betreffenden Individuums bei einer bestimmten Bereitschaft gegeben sein. Aus diesen Gründen kann man heute

schon zu der Ansicht kommen, daß das Kupferamalgam, bei welchem Hg-Abgabe die Regel ist, als Füllungsmaterial abzulehnen ist. Wesentlich größer ist aber bei der Kupferamalgamverarbeitung die Gefahr für den Zahnarzt und sein Personal, weil bei dem Erwärmen des Cu-Amalgams Hg-Dämpfe entweichen. Bei häufiger Verwendung dieses Amalgams wird der Arbeitsraum bald mit Quecksilber verseucht sein, so daß ein dauernder Aufenthalt in diesem Raum schädigend sein kann. Also auch im Interesse des Zahnarztes muß auf die Verwendung der Kupferamalgame verzichtet werden.

Es muß hinzugefügt werden, daß auch geringe Zinnzusätze zum Kupferamalgam an diesen Tatsachen nichts ändern.

Die Edelamalgame. Unter Edelamalgamen versteht man solche, die auf einer Zinn-Silberbasis aufgebaut sind, entweder nur aus Zinn-Silber und Quecksilber bestehen oder außerdem noch geringe Zusätze von Gold, Platin, Zink usw. enthalten können. Die Edelamalgame sind also mindestens immer ternäre Amalgame.

Das Mischen von Feilung und Quecksilber, die Herstellung des Amalgams, also das Legieren, liegt ganz allein in der Hand des Zahnarztes. Kommt nun noch der neuerdings aufgetauchte „Amalgamstreit" hinzu, wird es verständlich sein, wenn dieser Legierungsart, besonders ihrer praktischen Herstellung, eingehenderes Interesse gewidmet wird.

Voraussetzung für ein einwandfreies Amalgam ist eine vom Fabrikanten sorgfältig hergestellte Feilung. Es soll auch an dieser Stelle darauf hingewiesen werden, daß es nur den Herstellern möglich sein dürfte, einwandfreie Feilungen in den Handel zu bringen, die mit dem nötigen wissenschaftlichen Rüstzeug ihre Legierungen dauernd prüfen können. Auf alle Fälle ist davon abzuraten, daß der Zahnarzt selbst seine Feilungen bereitet.

Das Wichtigste bei der Herstellung eines Amalgams ist zunächst die Berücksichtigung des Mischungsverhältnisses von Feilung zu Quecksilber. Diese Notwendigkeit wurde schon längst erkannt, eigentlich seit Amalgame verarbeitet werden. Die Amalgamwagen sind bekannt, leider meist nur theoretisch. Ihre praktische Verwendung scheitert an der umständlichen zeitraubenden Bedienung der bekanntesten Dosiergeräte. Zunächst ist es also wichtig, das genaue Mischungsverhältnis von Feilung zu Quecksilber zu wissen, und dieses muß der Fabrikant angeben. Bei den meisten Silberamalgamen ist das Verhältnis etwa 1:1 oder eher etwas weniger Quecksilber. — Warum ist es denn so wichtig, das Amalgam zu dosieren? Wie schon die Untersuchungen Witzels u. a. gezeigt haben, übt ein Quecksilberüberschuß einen äußerst nachteiligen Einfluß auf die Volumenbeständigkeit der Edelamalgame aus, wie aus folgender Kurve deutlich zu erkennen ist. Neben dem sehr zweifelhaften Vorzug der größeren Farbbeständigkeit bei Quecksilberüberschuß kommt neben der Volumenunbeständigkeit noch die stark herabgesetzte Druckfestigkeit in Betracht. Bei starkem Quecksilberüberschuß ist das fertig erhärtete Amalgam so weich, daß es selbst einem sehr geringen Kaudruck nicht genügend Widerstand leisten wird, d. h. die Füllung wird deformiert und die Zahnwände können überlastet und dadurch gefährdet werden. Wie außerordentlich stark die Unterschiede bei wechselndem Mischungsverhältnis in bezug auf die Druckfestigkeit sind, zeigt folgende einfache kurvenmäßige Darstellung. Gleichzeitig ist hieraus der Einfluß auf die Erhärtungsdauer zu ersehen. Nur ein richtig dosiertes Amalgam, einwandfreie Feilungen vorausgesetzt, wird diejenigen Eigenschaften aufweisen, die es als Füllungsmaterial geeignet erscheinen lassen.

In der erregenden Amalgamstreitfrage spielt selbstverständlich der Quecksilbergehalt bzw. -überschuß eine überragende Rolle. Nach Arbeiten von Stock, E. F. Mayer, A. H. El Cheikh u. a. hat es den Anschein, daß auch bei den sog. Edelamalgamen dauernd Quecksilber abgegeben werden kann, also ebenfalls wie bei den Kupferamalgamen eine Schädigung des Gesamtorganismus im Bereich der Möglichkeit liegt. Untersuchungen von Schoenbeck, Sterner-Rainer, Wannenmacher usw. zeigten aber, daß die Quecksilberabgabefähigkeit nur dann vorliegen kann, wenn Quecksilber im Überschuß vorhanden ist. Also auch aus diesem Grunde muß unbedingt das dosierte Amalgam verlangt werden, andernfalls das Amalgam als Füllungsmaterial abzulehnen ist.

Zunächst sieht das Dosierungsproblem sehr einfach aus: es ist also nur das genaue Mischungsverhältnis von Feilung zu Quecksilber zu bestimmen und praktisch mit Hilfe von Dosierungsapparaten einzuhalten. Erst bei näherer Betrachtung der Fei-

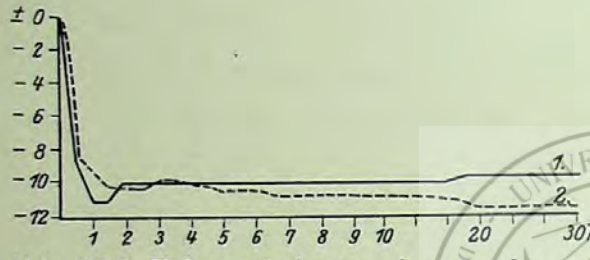

Abb. 1700. Volumenänderung eines Amalgams bei verschiedenen Mischungsverhältnissen. (Umzeichnung nach Hauch.)
1. 40 Hg : 60 Feilung. 2. 45 Hg : 55 Feilung.

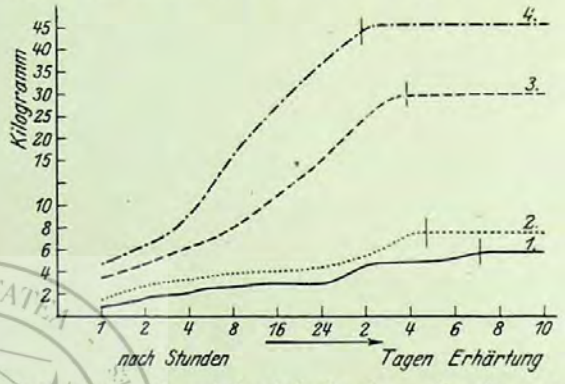

Abb. 1701. Druckfestigkeit eines Amalgams in verschiedenen Mischungsverhältnissen.
1. 3 Hg : 1 Feilung. 2. 2 Hg : 1 Feilung.
3. 1,5 Hg : 1 Feilung. 4. 1 Hg : 1 Feilung.

lungen stellte sich eine Schwierigkeit heraus: die Feilungen sind nicht konstant in ihrem Hg-Aufnahmevermögen, die Feilungen altern. Folgende Tabelle soll über die sehr bemerkenswerten Unterschiede orientieren.

Ag-Gehalt in % lgr.	Dahl Hg-Aufnahme v. frischer Flg.	Wannenmacher desgleichen	Dahl Hg-Aufnahme gealterter Flg.	Wannenmacher desgleichen	Dahl Differenz	Wannenmacher Differenz
100	0,85	—	0,84	—	0,01	—
85	0,88	—	0,85	—	0,03	—
73	1,70	1,78	0,78	0,85	0,92	0,93
67	1,40	—	0,49	—	0,91	—
60	1,12	1,22	0,29	0,37	0,83	0,85
55	1,04	—	0,27	—	0,77	—
50	0,9	1,05	0,27	0,38	0,63	0,67
45	0,7	—	0,23	—	0,47	—
40	0,64	—	0,23	—	0,41	—
25	0,51	—	0,28	—	0,23	—
0	0,31	—	0,31	—	0,00	—

Es besteht nun aber die Möglichkeit, die Feilungen durch bestimmte Behandlung konstant in bezug auf ihre Quecksilberaufnahme- und -abbindungsfähigkeit zu gestalten. Es muß also von den Herstellern der Feilungen für Edelamalgame gefordert werden, daß nur Feilungen in den Handel kommen, welche dauernd das gleiche Mischungsverhältnis haben, sich während der Lagerzeit also nicht verändern. — Nur auf diese Weise wird sich ein einwandfreies Amalgamresultat in jeder Hinsicht erreichen lassen.

Wie oben erwähnt, ist das Dosierungsproblem schon alt. Die Dosierung scheiterte aber in der Praxis daran, daß sie an die umständlichen Amalgamwagen gebunden war. Fortschrittliche Amalgamfeilungshersteller haben aber bereits Apparate für ihre Feilungen in den Handel gebracht, die eine handliche, praktisch durchführbare Dosierung ermöglichen. Bisher bekannt sind die Dosierungsgeräte von Degussa und Wieland. Der Wielandsche „Amaldos" besitzt den Vorzug, daß die Bedienung äußerst einfach, eigentlich automatisch ist.

Wenn Quecksilber und Feilung in entsprechendem Verhältnis gemischt werden soll, muß dies mit einem bestimmten Druck erfolgen. Die bekannteste und gebräuchlichste Art ist das Anreiben in einem Mörser mit Pistill. Hierbei wird also die Feilung in Quecksilber gelöst. Je inniger dieses Mischen bzw. Anreiben erfolgt, um so rascher und intensiver wird sich die Amalgamation abspielen, um so eher auch das Amalgam, also die Füllung, zur Ruhe kommen. Es ist also notwendig, auf das Anreiben eine bestimmte Zeit (keine zu kurze) zu verwenden und auch das Anreibegerät (Mörser und Pistill) so zu wählen, daß die Durchmischung eine möglichst gute ist. Sehr viele Mörser sind vollkommen ungeeignet, weil sie viel zu lange Zeit erfordern, um das Anreiben möglichst vollständig durchzuführen. Die besten Erfahrungen konnte der Verfasser mit der neuesten Form des S. S. White-Mörsers mit entsprechendem Pistill machen (Nr. 8).

Abb. 1702. Amaldos (Wieland). (Nach Wannenmacher.)

Auch auf andere Art und Weise kann ein gutes Durchmischen von Feilung und Quecksilber erreicht werden, nämlich durch Schütteln. Das Schütteln von Feilung und Quecksilber im Reagensglas mit der Hand empfiehlt sich nicht, da hierzu viel zu lange Zeit erforderlich ist. In letzter Zeit sind automatische Schüttelapparate (Degussa, Odze), welche mit der elektrischen Bohrmaschine bedient werden und recht brauchbar sind, in den Handel gekommen.

Nach dem Anreiben in dem Mörser ist es allgemein üblich, das Amalgam kurze Zeit im Handteller mit dem Daumen durchzukneten. Seitdem aber die zum Teil berechtigte Quecksilberangst eingesetzt hat, soll auch von dieser Manipulation im Interesse des ganzen zahnärztlichen Standes abgesehen werden. Obwohl ich die Gefahr einer Quecksilberintoxikation beim Arbeiten mit Amalgamen sehr hoch einschätze, glaube ich, daß man dieser allgemein üblichen Arbeitsphase nicht zu ängstlich gegenüberstehen darf, hauptsächlich deswegen, weil die recht derbe Haut des Handtellers und des Daumens sich nur wenig für eine Quecksilberaufnahme eignet. Es soll aber ein praktischer Behelf erwähnt werden, wodurch sich jede Gefahr beseitigen läßt: Das Amalgam wird aus dem Mörser in ein Stück Spanngummi (Cofferdam) gebracht und erst in dieser Packung durchgeknetet. Verwendet man Schüttelapparate, ist das Kneten meist unnötig.

Beim Kneten des Amalgams im Handteller kann man regelmäßig eine unangenehme Beobachtung machen: die Haut, mit welcher das Amalgam in Berührung kommt, wird schwarz gefärbt. Diese Verfärbung ist meist durch Oxyde und feinste Staubteilchen in der Feilung verursacht. Man nimmt an, daß diese färbenden Bestandteile einen nachteiligen Einfluß auf das Amalgam haben, weswegen man schon beim Anreiben oder Schütteln einige Tropfen sog. Waschflüssigkeit zusetzt, in welcher der „Schmutz" suspendiert wird. Als Waschflüssigkeit eignen sich schwache organische Säuren, verdünnte Salzsäure, sogar einfaches Wasser. Nach

dem Anreiben oder Schütteln muß die Waschflüssigkeit mit Filtrierpapier abgesaugt werden.

Eine weitverbreitete Unsitte war und ist es sicher heute noch, das Amalgam auszudrücken, um angeblich den Quecksilberüberschuß zu entfernen. Ob dies nun



Abb. 1703. Amalgamdosierungsgerät Degussa.

Abb. 1704.
Amalgammischapparat Degussa.

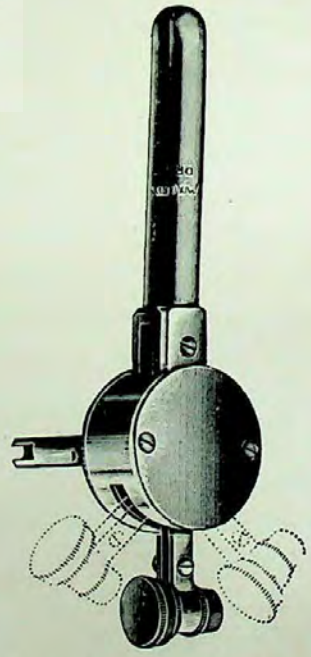

Abb. 1705. Amalgam-Mischapparat
Mixofix (O d z e).

durch Fingerdruck oder durch Pressen in Wildleder oder in einer besonders konstruierten Zange u. ä. erfolgt, ein Fehler ist es immer, und zwar aus folgenden Gründen: durch Fingerdruck ist es gar nicht möglich, den Quecksilberüberschuß restlos zu

entfernen. Bei jedem Herauspressen von Quecksilber werden leicht amalgamierbare Bestandteile, wie z. B. Zinn, wenn auch nur in geringem Grade, mit entfernt, die Zusammensetzung des Amalgams willkürlich geändert. Die Hauptgefahr besteht aber sicher darin, daß bei diesem Hg-Auspressen Quecksilber im Behandlungsraum verschleudert und dieser dadurch richtig verseucht wird. Hauptsächlich dadurch wird die Möglichkeit gegeben, daß der Zahnarzt und sein Hilfspersonal sich dauernd in quecksilberhaltiger Luft aufhalten — das Hg sammelt sich im Laufe der Zeit in Spalten und Ritzen in beachtenswerten Mengen an und verdampft kontinuierlich — und so sich der Gefahr einer chronischen Quecksilberintoxikation aussetzen. Auf Grund solcher Überlegungen muß man das Auspressen des gekneteten Amalgams ablehnen. Diese fragwürdige Beseitigungsart eines Quecksilberüberschusses läßt sich aber dadurch am besten vermeiden, indem das Amalgam von vornherein dosiert wird. Nicht nur die Güte des Amalgams bleibt unverändert, sondern auch die Gefahr einer Schädigung des Zahnarztes kommt gar nicht in Frage.

Beim Einbringen des Amalgams in die Kavität ist einmal darauf zu achten, daß möglichst jede Feuchtigkeit ferngehalten wird, und dann die einzelnen Amalgamstücke mit geeigneten Instrumenten gut kondensiert werden. Nur dadurch wird man eine Amalgamfüllung von gleichmäßigem Aufbau erzielen. Trotzdem es nicht in den Rahmen dieser Besprechung gehört, soll auch hier darauf hingewiesen werden, daß das noch plastische Amalgam vor einer Deformation durch den Kauakt geschützt wird, bei Approximalfüllungen durch Liegenlassen der Matrizen für 24 Stunden, nach welchen ein gutes Amalgam so erhärtet sein muß, daß es den üblichen Kaudrucken Widerstand leistet (vgl. Kurve S. 1550). Die übliche Anweisung für den Patienten, einige Stunden auf der betreffenden Kieferseite nicht zu kauen, bleibt immer eine Selbstverständlichkeit.

Ein wichtiger Abschluß für jede Amalgamfüllung ist die Politur. Durch die Politur wird die Oberfläche gedichtet und dadurch widerstandsfähig. Bei einem einwandfrei komponierten und dosierten Amalgam werden sich nach 24 Stunden keine Volumenveränderungen mehr abspielen. Geringe Kontraktionserscheinungen können aber durch eine gute Politur (Schlagpolierer!) ausgeglichen werden. Es soll zum Schluß noch die Behauptung aufgestellt werden, daß sich bei Verwendung einer richtigen Feilung und richtigem Mischen von Feilung und Quecksilber, also Dosieren, und richtiger Verarbeitung des Amalgams auch in jeder Hinsicht einwandfreie Füllungsresultate erzielen lassen. Jede Nachlässigkeit in den nur kurz erwähnten und begründeten Arbeitsphasen birgt große Gefahren in sich und degradiert das praktisch so wichtige, unersetzliche Füllungsmaterial, das Edelamalgam, zu einer sehr fragwürdigen, schlechten „Plombe". *Wannenmacher.*

Lehrmittel. Es ist verständlich, daß bei dem relativ jungen Fachgebiet der Zahnheilkunde die im Unterricht benutzten Lehrmittel den allgemein üblichen Lehrmitteln glichen, weil Erfahrungen über die Brauchbarkeit oder Unbrauchbarkeit dieser Mittel in dem speziellen zahnärztlichen Unterricht noch nicht vorlagen. Erst mit dem Ausbau des Unterrichts sind Lehrmittel geschaffen worden, die als für den zahnärztlichen Unterricht spezifisch betrachtet werden können.

Zum Verständnis der bisherigen Entwicklung und auch der Weiterentwicklung der zahnärztlichen Lehrgegenstände ist es notwendig, kurz folgende beiden Fragen zu streifen:

1. Welche Schwierigkeiten erwachsen aus der Natur des zahnärztlichen Lehrgegenstandes?

2. Welche Schwierigkeiten ergeben sich auf seiten des Schülers durch die psychischen und körperlichen Anlagen des Menschen?

Zu 1: Mit der Anatomie und Pathologie, Biologie und Pathobiologie und Topographie der Zähne und Kiefer, mit der technischen Arbeit und dem künstlerischen Schaffen liegt im zahnärztlichen Lehrgegenstand ein dem gewöhnlichen Leben fremdes Gebiet und ein Stoff vor, der erst beherrscht werden muß, soll mit seiner Hilfe die Diagnose und Therapie der Zahn- und Kiefererkrankungen erfolgreich geübt werden. Aus teils abstrakten, aus teils konkreten und räumlich komplizierten Dingen setzt sich der Stoff zusammen. Auf kleinstem Gebiet und unter erschwerten Bedingungen wird exakteste Arbeit gefordert, die nur unter Benutzung von Instrumenten, meist nur mit Hilfe von Maschinen bewerkstelligt werden kann. Diese Materie soll nun nicht dem Schüler allein geschildert werden, sondern der Schüler soll darin so unterrichtet werden, daß er mit dem Gegenstand und der Methode völlig vertraut ist. Nicht nur so, um ein Bild zu gebrauchen, daß er ein Stück Land gesehen hat, sondern dieses Land muß ihm wie Heimatland sein, in dem er sich ohne Führer bewegen und allein zurechtfinden kann.

Zu 2: Die Fähigkeiten, räumlich zu denken, konkrete Dinge sich vorzustellen, komplizierte Bewegungen gedanklich zu verfolgen, analytisch und synthetisch zu denken und Eigenschaften wie die, komplizierte Bewegungen auszuführen, manuelle Geschicklichkeit zu zeigen, gehören zu den Eigenschaften und Fähigkeiten, die bei dem jungen Schüler, wenn sie nicht einer besonderen Begabung entstammen, meist nur wenig ausgebildet und geübt sind und erst geweckt werden müssen, sollen sie überhaupt ein Folgen im Unterricht möglich machen.

Es werden natürlich bald die einen, bald die anderen Schwierigkeiten größer sein und es müßte bald mehr Zeit auf den einen oder anderen Stoff vom Lehrer oder Schüler verwandt werden. Wie die Erfahrung gezeigt hat, hat sich das moderne Demonstrationsmaterial, wie es im Bonner Institut ausgebaut wurde, als außerordentlich geeignet erwiesen und stellt eine unentbehrliche, nicht zu unterschätzende Hilfe im Unterricht dar. Die Untersuchungen gingen dabei von dem Gedanken aus, daß einmal das Demonstrationsmaterial zum leichteren Verständnis der dargebotenen Materie verhelfen, zum anderen, daß es ein Prüfstein für den Schüler sein soll, ob er das Dargebotene wirklich verstanden hat, d. h. ob das Bild, das er sich auf Grund des Vortrages von dem Gegenstand gemacht hat, mit der Wirklichkeit der Materie übereinstimmt, und zwar dann, wenn es nachträglich dargeboten wird. Je nach der Art der Materie müssen zwei oder drei dimensionale Demonstrationsobjekte zur Erleichterung des Unterrichts herangezogen werden, sei es in Bildform oder sei es in plastischen Werken. Ein fertiges Bild kann zeitsparend im Unterricht verwandt werden, weil es nicht erst mit Mühe und bei Unterbrechung und Störung des Unterrichts gezeichnet zu werden braucht. Bewegungsvorgänge und Handlungen bedürfen jedoch des Laufbildes oder einer beweglichen Demonstrationstafel. Bilderserien haben sich als schlecht erwiesen, weil zu ihrem Verständnis eine ausgeprägte Kombinationsgabe gefordert werden muß. Laufbilder (Filme) haben sich für den Unterricht weniger geeignet erwiesen als früher angenommen, weil der Lehrer genötigt ist, sich in den Gedankengang des Filmes einzuarbeiten und seinen Unterricht darauf umzustellen, abgesehen davon, daß der Kauf eines Filmes und Vorführungsapparates kostspielig ist und die Vorführung eines besonderen Operateurs bedarf, was häufig, da der gleiche Gegenstand am Patienten oder

einer Patientenarbeit demonstriert werden kann, zuviel Mühen und Kosten verursachen dürfte. In dem beweglichen halb plastischen Bild ist dem Lehrer eine Hilfe an die Hand gegeben, die ihm seine Lehraufgaben erleichtert, weil neben der Zeitersparnis, die ein fertiges Bild gibt, und neben der Möglichkeit der Kontrolle über die Auffassung des Schülers es den Vorteil verschiedenartigster Kombinationsmöglichkeiten der Handlung und Bewegung im gewünschten Sinne gibt. Ehe hierunter einzelne Beispiele dieser Lehrmittel aufgezählt werden, noch ein paar Richtlinien für die Herstellung von Filmen, insbesondere von Kurzfilmen. Alle Dinge, die wir jederzeit an Patienten und an der Patientenarbeit vornehmen und zeigen können (Füllen, Injizieren usw.), sollen nicht verfilmt werden. Alle Dinge, die dem Sehen des Schülers nicht zugängig sind, lohnen sich in mehr oder minder weitem Ausmaße für die Verfilmung. Beispiele: die Zahnentwicklung, die Entstehung von Stellungs- und Bißanomalien, Kiefergelenks- und Kieferbewegungen. Zur Darstellung eignen sich also die Dinge, die man schwer demonstrieren kann und die beim Schüler leicht ein Nichtverstehen oder Mißverstehen zurücklassen.

Beispiele von Lehrmitteln:

a b

Abb. 1706[1]). Zerlegbares Modell zur Demonstration einer Wurzelspitzenresektion. a = Wurzelspitzenresektion; b = Operation einer kleinen Cyste. (Originalgröße 30 × 40 cm.)

In halbplastischer Form ist der Gegenstand gezeigt. Er läßt die Bewegung einzelner Teile und ihre Entfernung zu (in der Abbildung durch Striche kenntlich gemacht). Seine Wiedergabe geht ohne Zeitverlust vor sich, weil das Bild stets fertig ist. Er ist bildlich und bunt dargestellt, nicht skizzenhaft; er braucht darum also nicht erst erklärt zu werden. Die Operation läßt sich in ihrem wirklichen Gange vornehmen und zeigt dabei vorteilhaft die topographischen Beziehungen. Der Schüler hat es nicht nötig, Bilder zu vergleichen, weil immer das Wesentliche gezeigt, bewegt oder entfernt wird, auch braucht er aus den Einzelmomenten sich die Handlung nicht zu kombinieren, da er sie ja sieht. Die Handlung zerstört das Bild nicht, sondern

[1]) Abb. 1706—1715 aus Misch, Fortschr. der Zahnhlk. 2, 1926.

läßt sofort eine Wiederholung der Demonstration zu. Das Bild schreibt dem Lehrer den Gang der Handlung nicht vor.

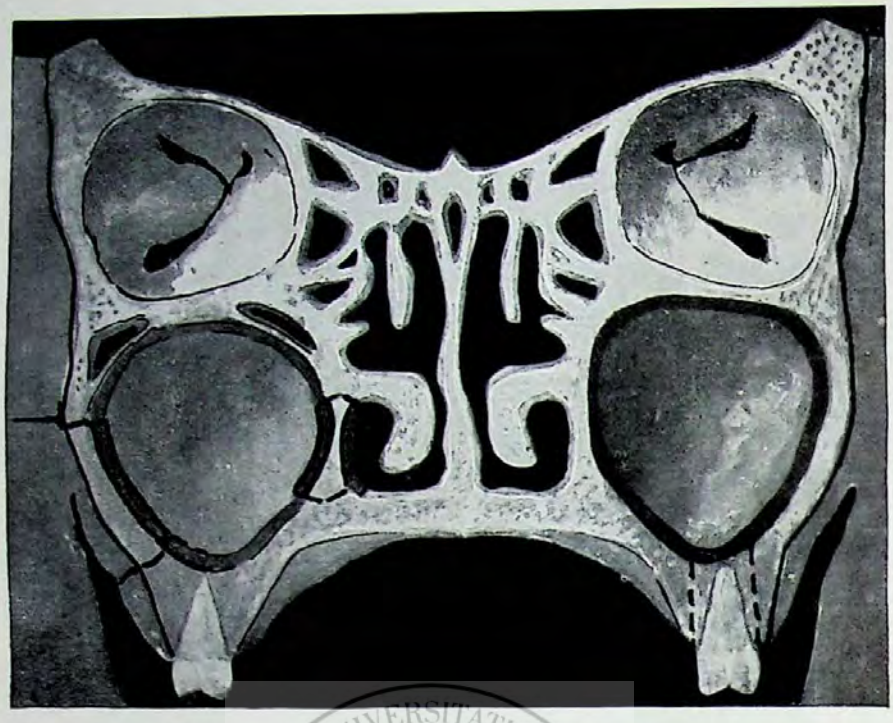

Abb. 1707. Zerlegbares Modell zur Demonstration: links der Luc Caldwellschen Oberkieferhöhlen- oder Cystenoperation; rechts der Antrumeröffnung nach Cooper. (Originalgr. 30 × 40 cm.)

Auf der linken Seite ist (aus der Sammlung Pfaff entnommen) eine Oberkiefercyste dargestellt, die die Kieferhöhle völlig verdrängt hat. Aus ihr läßt sich durch die Operation sowohl eine Nebenhöhle der Nase als auch des Mundes machen. Jede

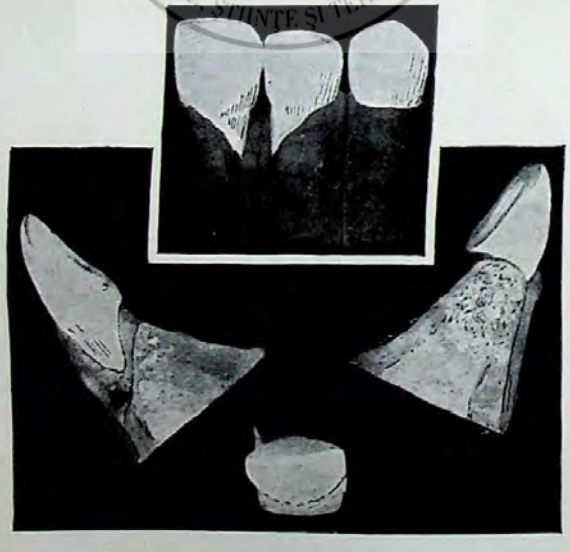

Abb. 1708. Zerlegbares Modell aus Knetmasse mit Gipszähnen, das sich ändern und beliebig formen läßt. (Originalgr. 12 × 12 × 8 cm.)

Plastisches Modell, das im kleinen Zuhörerkreis sehr anschaulich wirkt, dessen Benutzung aber eine Wiederherstellung deformierter Teile notwendig macht.

einzelne Phase der Operation läßt sich darstellen. Die Kieferhöhlenschleimhaut ist aus Filzstreifen gemacht, ist an ihren Trennungsstellen beweglich und läßt sich ab-

trennen und einschlagen. Die rechte Seite zeigt die Oberkieferhöhle, hier läßt sich die Coopersche Operation ausführen und lassen sich die Vor- und Nachteile dieser Operation demonstrieren. —

Die Lehre von der Artikulation dem Schüler zu vermitteln ist nicht leicht, es ist selbst erfahrenen Zahnärzten schwer, diesem Gegenstande zu folgen. Die Abb. 1711 u. 1712

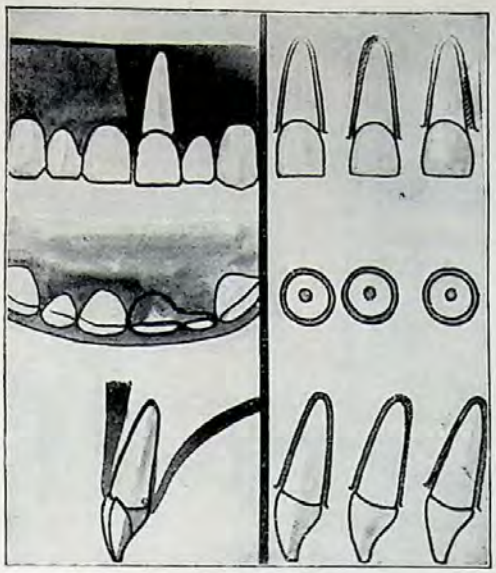

Abb. 1709. Bei einer Flügelbrücke (Originalgr. 50 × 65 cm).

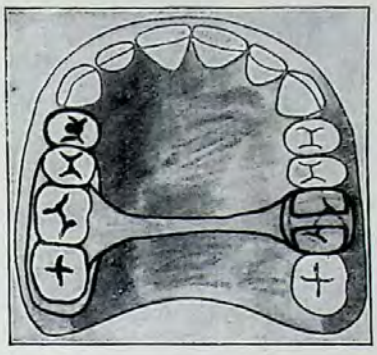

Abb. 1710. In Anwendung auf ein Ersatzstück (Originalgr. 50 × 50 cm).

Abb. 1709 u. 1710. Die Wirkung der verschiedenen Kaudruckkomponenten am beweglichen Modell demonstriert.

zeigen, wie wir uns den Unterricht und die Anschauung wesentlich erleichtern können. In Abb. 1711 ist der Unterkiefer verschiebbar angebracht und läßt sich entsprechend der eingestellten Kondylenbahn und Schneidezahnbahn bewegen. Die Zähne lassen sich je nach Bedarf auswechseln und können der Übersichtssammlung (Abb. 1712) entnommen werden. Die Übersichtssammlung selbst dient Vergleichszwecken.

Des weiteren ist der Aufbau einer Arbeit in einzelnen Phasen für technische Arbeiten von größter Wichtigkeit und für den Schüler äußerst instruktiv. Man erspart dadurch eine dauernde Wiederholung und Besprechung des Falles, der in seiner Form

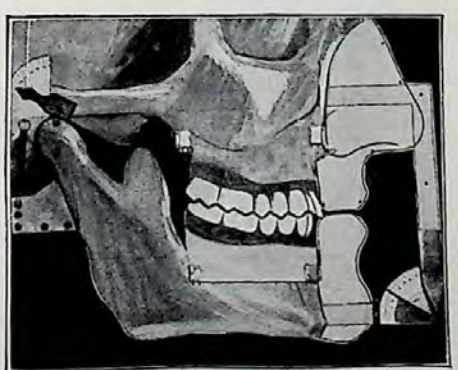

Abb. 1711. Die Artikulation der Kiefer und Zähne in der Seitenansicht. (Original von Maatz 60 × 70 cm.)

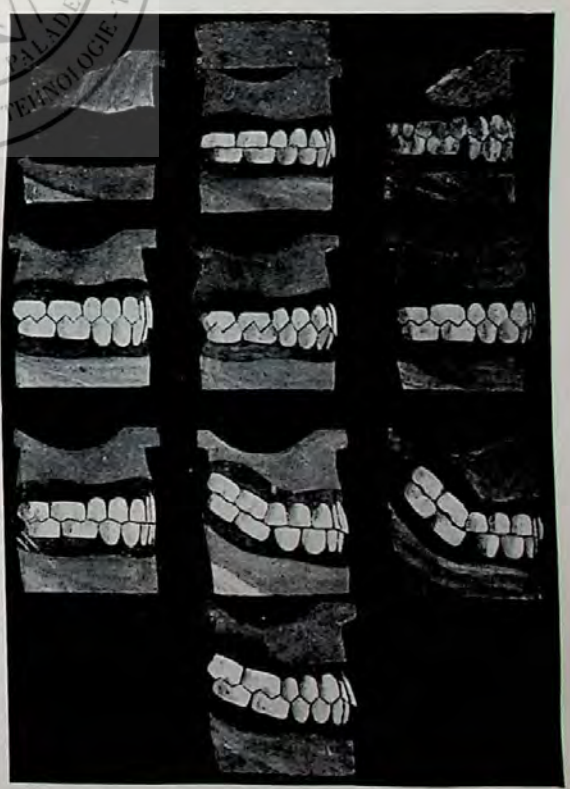

Abb. 1712. Übersichtssammlung der auswechselbaren Teile. (Original von Maatz 70 × 100 cm.)

vom Schüler leichter aufgefaßt wird, als wenn er sich erst in den Gang der Handlung eindenken müßte.

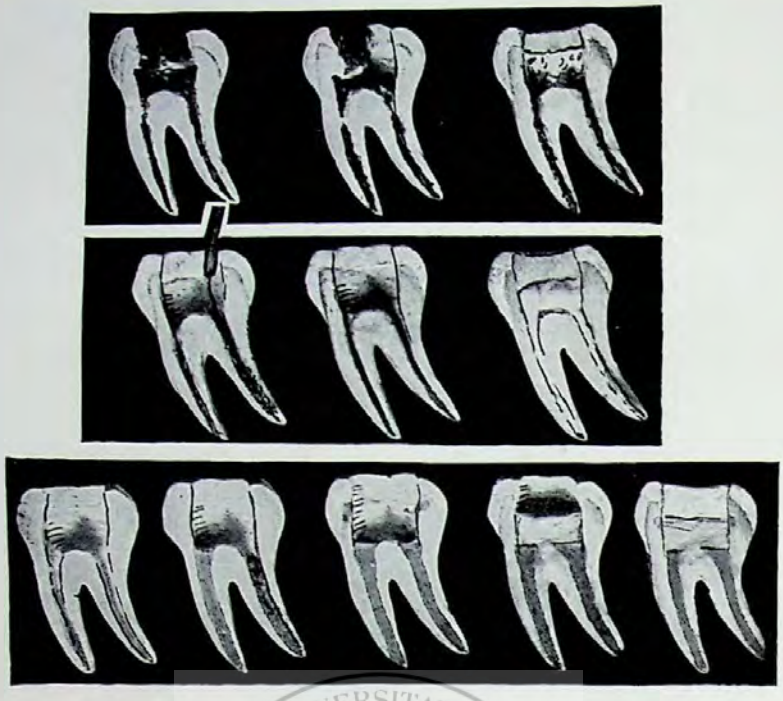

Abb. 1713. Modellserie, die Behandlung der nicht komplizierten Gangrän in drei Sitzungen darstellend.
a = Entfernung der kariösen Massen, Einlage ins Cavum; b = Reinigung der Kanäle, Einlage in die Kanäle; c = Erweiterung der Kanäle, Wurzelfüllung und Zahnfüllung. (Zahngröße 10 × 6 cm.)

Für den Unterricht der konservierenden Zahnheilkunde müssen die Lehrmittel, wie sie oben beschrieben wurden, insofern eine Änderung erfahren, als sie körperlich und in häufiger Wiederholung dargestellt werden müssen, damit aus ihnen die einzelnen Maßnahmen deutlich in ihrer Reihenfolge hervortreten.



Abb. 1714. Kieferverkürzung durch gleichzeitige Extraktion beider 1. Molaren, oben und unten. (Aus Kantorowicz.)

Abb. 1715. Modellzahn der Abb. 1714.

Gebißdarstellungen aus einzelnen Zähnen auf Pappe gezeichnet, die sich in der Horizontalen und Vertikalen verschieben bzw. verstellen lassen. Mit einer Gruppe von 16 die bleibenden Zähne und 10 die Milchzähne darstellenden Kartons läßt sich der Aufbau des Gebisses, die Abweichungen und die Entstehung von Anomalien demonstrieren.

Bei der Weite des vorliegenden Gebietes kann selbstverständlich keine erschöpfende Darstellung der Lehrmittel in der Zahnheilkunde gegeben, sondern nur ein Ausschnitt gezeigt werden. Es sei aber kurz noch auf ein paar Dinge eingegangen, die sich im Unterricht als besonders wichtig und wertvoll ergeben haben, das sind Vortragsfilme, Gipsmodelle und Moulagen. Daß heute ein Projektionsapparat und ein Epidiaskopapparat zu allen Kursen und Demonstrationen gehören, ist eine Selbstverständlichkeit geworden. Allerdings hat sich herausgestellt, daß größere Sammlungen von Diapositiven und Bildern viel Raum in Anspruch nehmen und wegen ihres Gewichtes sich zu auswärtigen Vorträgen wenig eignen. Man hat deswegen eine Abänderung für derartige Zwecke in der Weise getroffen, daß man die gewünschten Bilder auf einen Kinofilm in der gewünschten Reihenfolge photographiert und so Vortragsfilme zusammengestellt hat. Man bedient sich dann zur Wiedergabe der Bilder eines Filmvorführungsapparates. Dadurch sind alle Bilder in einem Film vereinigt und dabei auf einen so kleinen Raum beschränkt, daß sie bequem in der Tasche nachgetragen werden können[1]).

Abb. 1716. Ausschnitt aus der orthodontischen Abteilung: Werdegang verschiedener Anomalien.

Bei der Besprechung von orthodontischen und technischen Fällen, die bis heute meist in der Weise ausgeführt wurde, daß man die Abbildung dieser Fälle im Projektionsbild wiedergab, hat sich an der Bonner Klinik die Reproduktion von wichtigen Fällen in Gips als außerordentlich günstig erwiesen. Dadurch kann jedem Schüler ein Modell in die Hand gegeben werden, an Hand dessen er der Besprechung besser folgen kann, als würde sie nur in einem zweidimensionalen Bild dargeboten worden sein.

Da bei der systematischen Besprechung der Erkrankungen der Mundhöhle es nicht immer möglich ist, durch die Vorstellung eines Patienten die Besprechung lebendiger zu gestalten, hat es sich als sehr zweckmäßig erwiesen, einzelne Krankheitsbilder in Moulagen festzuhalten und diese zu sammeln, so daß aus mehreren Fällen in verschiedenen Stadien der Krankheit der gesamte klinische Verlauf, soweit er für das Auge sichtbar wird, in Moulagen festgehalten ist.

Ich schließe diesen Abschnitt mit der allgemeinen Feststellung, daß geeignetes Demonstrationsmaterial, wie es oben zur Darstellung kam, die Zeit des Unterrichts abkürzt, dem Lehrer sein Lehren und dem Schüler sein Lernen erleichtert; es ist für

[1]) Firmen, die sich mit der Herstellung von Lehrmitteln befassen, sind außer der Unterrichtsabteilung der Ufa in Berlin die Berlinische Verlagsanstalt und das Hygienemuseum in Dresden. Ist das letztgenannte Institut in der Lage, Moulagen jeder gewünschten Art herzustellen, so hat sich die Berlinische Verlagsanstalt spezifisch mit der Anfertigung von Moulagen für zahnärztliche Zwecke beschäftigt. Außer anatomischen Präparaten sind dort beispielsweise Moulagen gefertigt worden, die die Zahnmarkentzündung, die Erkrankung des Paradentiums, eine Übersicht über Kronen- und Brückenarbeiten, den Füllgang an Zähnen und anderes mehr darstellen. Kleinere Projektions- und Filmapparate werden fast von sämtlichen führenden Firmen in gleich guter Weise in den Handel gebracht. Leider gibt es heute noch kein Institut, das sich mit der Herstellung von Arbeitsgängen technischer Arbeiten befaßt, weshalb man noch auf die Selbstanfertigung derartiger Arbeiten angewiesen ist.

den Schüler ein Maß, das ihn sein Fortschreiten im Verständnis des Vorgetragenen beurteilen läßt. Eine zeitlich kurze Demonstration durch den Lehrer in Begleitung der praktischen Arbeit ist der geeignetste Prüfstein für das rechte Arbeiten des Schülers im Sinne des Lehrers und die für den Lehrer leichteste und beste Art der praktischen

Abb. 1717. Fall von Alveolarpyorrhöe mit gleichzeitiger Hypertrophie der Gingiva.

Abb. 1718. Zeigt die Anlegung des Gruppenschnittes und des Gingivalschnittes und wie das Raspatorium am oberen Teile des einen Gruppenschnittes unter das Periost eingeführt und gegen den zweiten Gruppenschnitt vorgeschoben wird.

Abb. 1719. Zeigt, wie das Raspatorium gegen das Granulationsgewebe hinuntergeführt wird, wenn es sich von der Schleimhaut nicht stumpf ablösen läßt.

Abb. 1720. Zeigt die Lostrennung der Schleimhaut vom Granulationsgewebe.

Abb. 1721. Zeigt, wie man nach Aufklappung des Schleimhautperiostlappens eine klare Übersicht über die Ausbreitung des Granulationsgewebes bekommt.

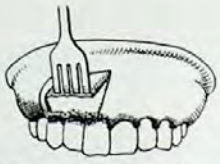

Abb. 1722. Nach der Entfernung des Granulationsgewebes sieht man klar und deutlich die auf den Zahnwurzeln abgelagerten Konkremente.

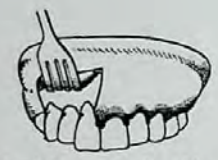

Abb. 1723. Auch die Konkremente sind entfernt.

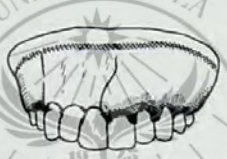

Abb. 1724. Zeigt, wie man, nachdem auch die palatinal liegende Alveolarpyorrhöe in derselben Weise chirurgisch behandelt worden ist, den aufgeklappten Lappen wieder zurücklegt, welcher dann mit Gruppen- und Interdentalsuturen auf dem gesunden Kieferknochen fixiert wird. Danach ist eine Resektion der Schleimhaut gemacht worden, so daß nur der Alveolarknochen, nicht aber die periodontfreie Wurzelfläche von derselben bedeckt wird. Es ist leichter, den Schleimhautlappen den Zahnwurzeln anzupassen, nachdem man zuerst denselben durch Suturen fixiert hat, als dies vor Anlegung der Suturen zu tun.

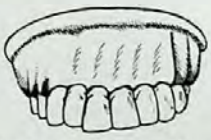

Abb. 1725. Zeigt die eingetretene Heilung, nachdem auch die Zähne auf der anderen Seite in gleicher Weise behandelt worden sind. Man vergleiche das Aussehen des geheilten Gebisses mit dem nicht operierten.

Abb. 1717—1725. Radikal-chirurgische Behandlung der Paradentosen nach Dr. Leonard Widman (Stockholm).

Unterrichtserteilung. Ein Unterricht in diesem Sinne ist die notwendige Grundlage zur erfolgreichen Absolvierung des zahnärztlichen Studiums. *Balters.*

Leichenidentifizierung. Die Identifizierung aufgefundener Leichen gelingt im Regelfall um so leichter, desto frischer und unbeschädigter sie ist. Die nicht oder wenig entstellten Gesichtszüge, die vorhandenen Kleidungsstücke usw. ermöglichen ein Wiedererkennen durch Angehörige oder Bekannte. Ist die aufgefundene Leiche aber bereits stark in Verwesung übergegangen, durch Einwirkung von Hitze verkohlt

oder etwa zerstückelt u. a. m., so ist eine Leichenidentifizierung durch Angehörige oder Bekannte ausgeschlossen. Was aber an solchen Leichen meist immer mehr oder weniger erhalten ist, ist das Gebiß und nicht selten ist durch dessen Untersuchung die Identifizierung gelungen.

Wir wissen, in welchem Stadium der intra- bzw. extrauterinen Entwicklung die Anlage der Milch- und bleibenden Zähne erfolgt, kennen die Zeit ihres Durchbruches und sind auch imstande, aus dem Grad der Abnutzung und Berücksichtigung der Härte des Schmelzes und der Vollständigkeit des Gebisses bis zu gewissen Grenzen das Alter des Besitzers zu schätzen. Da wir ferner über die Veränderungen innerhalb des Zahnes (Größe der Pulpakammer und der Wurzelkanäle) wenigstens zum Teil informiert sind, so sind auch solche Feststellungen von Bedeutung. Eine Geschlechtsbestimmung nach dem Gebiß bzw. Kiefer allein zu treffen, erscheint gewagt, wohl aber kann der anderweitige Untersuchungsbefund hierdurch wesentlich gestützt werden.

Häufig werden Leichen neugeborener Kinder gefunden und Recherchen nach der Mutter eingeleitet. Oft handelt es sich um nicht voll ausgetragene Kinder, sei es, daß eine natürliche Frühgeburt vorliegt oder die Frucht abgetrieben wurde. In solchen Fällen kann die Feststellung des Alters von Einfluß sein, weil es hiervon abhängt, ob eine verdächtigte Frauensperson als Täterin überhaupt in Betracht kommen kann.

Magitôt hat über die Entwicklung der Zähne während des embryonalen Lebens eine Tabelle aufgestellt, deren Maße von Cohn nach deutschem Maß umgerechnet sind. Selbstredend können die dortselbst angegebenen Maße und Altersangaben nur ungefähre Mittelwerte darstellen.

Von Bedeutung kann häufig die Frage werden, ob ein bestimmter Zahn zu einer vorhandenen Lücke gehört. Zu dem Zweck bedarf es zunächst der Feststellung, ob der fragliche Zahn überhaupt in Betracht kommen kann. Es ist selbstverständlich, daß kein Milchzahn zum bleibenden Gebiß gehört, ein Eckzahn nicht die Stelle eines Backenzahnes einnehmen kann, ein Zahn des Oberkiefers nicht in den Unterkiefer paßt, ein Zahn der rechten Kieferhälfte nicht von der linken stammen kann. Die Lehren der Zahnheilkunde bieten uns die Möglichkeit, diese Fragen im Regelfalle zweifelsfrei zu entscheiden. Es liegt nicht im Sinne dieser Darstellung, die einzelnen anatomischen Unterschiede der verschiedenen Zähne ausführlich zu besprechen, vielmehr soll nur auf einige charakteristische Merkmale hingewiesen werden, die zwar nicht stets zutreffen, aber sehr häufig, zumal in Verbindung mit anderen Anhaltspunkten, zu einem richtigen Ergebnis führen.

Für alle Zähne ist das Krümmungsmerkmal ein Beweis für die Zugehörigkeit eines Zahnes zu einer bestimmten Kieferreihe. Die Krümmung eines Zahnes in Kronen- und Wurzelquerschnitt ist nicht gleichmäßig, sondern fällt nach dem hinteren Nachbarzahn zu ab.

Bei den mittleren oberen Schneidezähnen ist zu beachten, daß der Winkel der Vorderkante kleiner ist als der der Hinterkante. Dieses Merkmal verliert sich indessen um so mehr, je stärker die Zähne abgekaut werden. Die mediale Seite der Schneidezähne ist scharf abgesetzt, die laterale abgerundet. Die Wurzel ist nach dem seitlichen Schneidezahn zu geneigt.

Die seitlichen oberen Schneidezähne sind schmäler und im Kronenteil kürzer als die mittleren; ihr Bau ist aber unregelmäßiger, das Foramen coecum und Winkelmerkmal sind meist stärker ausgeprägt als bei den mittleren Schneidezähnen, der Wurzelquerschnitt ist ovaler als bei den letzteren.

Größere Schwierigkeiten ergeben sich bei Erkennung der unteren Schneidezähne. Bei ihnen ist lediglich das Wurzelmerkmal (häufig nur bei den Wurzelenden ange-

deutet) zur Bestimmung der Kieferhälfte zu benutzen. Die Approximalflächen weisen häufig Längsfurchen auf, die in geringerem Umfang allerdings auch bei oberen Schneidezähnen beobachtet werden. In der Mehrzahl der Fälle sind die seitlichen Schneidezähne im Gegensatz zu den oberen breiter als die mittleren.

Der Querschnitt der oberen Eckzähne ist fast kreisförmig, die hinteren Approximalflächen reichen weiter wurzelwärts als die vorderen und sind dementsprechend länger.

Der Querschnitt der unteren Eckzähne ist seitlich komprimiert. Bei zwei Eckzähnen der verschiedenen Kiefer eines Menschen hat der des Oberkiefers eine breitere kürzere Krone bei längeren Wurzeln, der des Unterkiefers eine schmälere längere Krone bei kürzeren Wurzeln.

Die ersten oberen Prämolaren sind in der Mehrzahl der Fälle zweiwurzelig oder haben wenigstens zwei Wurzelkanäle, der buccale Höcker ist höher als der Zungenhöcker, der zweite obere Prämolar ist fast stets einwurzelig und weist nur einen Wurzelkanal auf.

Die unteren Prämolaren haben einen fast kreisförmigen Querschnitt, die Höcker der Approximalflächen sind stark gewölbt. Am vorderen Prämolaren ist im Gegensatz zum zweiten der Wangenhöcker hinsichtlich seiner Höhe besonders stark ausgebildet.

Die Zugehörigkeit von Molaren zu einer Zahnlücke ist leichter feststellbar, so daß auf die Angabe von Einzelheiten verzichtet werden kann.

Ist nun festgestellt, daß ein bestimmter Zahn anatomisch zu einer bestimmten Lücke gehören kann, so bedarf es des Nachweises weiterer bestimmter Umstände, aus denen die Schlußfolgerung zu ziehen ist, daß er auch dazu gehört.

In der Beziehung muß der Einzelzahn mit den im Kiefer befindlichen Zähnen hinsichtlich des Grades der Abnutzung, Schmelzhärte, Farbe, Größe usw. verglichen werden. Einen guten Identifikationsnachweis gibt die Vergleichung der Breite und Länge der Zahnwurzeln mit den Alveolen. Übermaße der letzteren sind kein Gegenbeweis gegen die Zusammengehörigkeit, wohl aber geringere Maße der Alveolen. Weist der lose Zahn erhebliche Anomalien an der Wurzel auf, so werden sich solche auch an der Alveole finden müssen.

Aus dem Gesagten folgt, daß wohl in fast allen Fällen der Nachweis gelingt, ob ein bestimmter Zahn zu einer bestimmten Zahnlücke gehört, zum mindesten mit gutem Gewissen die Wahrscheinlichkeit zugegeben oder bestritten werden kann. Steht dieser Untersuchungsbefund mit anderen Ergebnissen in Einklang, so ist er zweifellos geeignet, der Untersuchungsbehörde zu nutzen, widerspricht er ihr, so ist diese Tatsache geeignet, die Untersuchung vielleicht in die richtigen Bahnen zu leiten.

Sichere Anhaltspunkte zur Leichenidentifizierung können aber Zahnverfärbungen, Zahnbildung, Zahngröße, Füllungen, Zahnstellung, künstliche Kronen und Brücken geben. Die meisten Zahnärzte pflegen die bei den Patienten ausgeführten Behandlungsarten in genauer Weise in Klischees einzutragen, so daß noch nach Jahr und Tag eine Feststellung darüber möglich ist, welche Zähne bei Patienten gefüllt sind, an welchen Stellen, mit welchem Material bzw. welcher künstliche festsitzende Ersatz eingesetzt wurde. Selbstverständlich muß berücksichtigt werden, daß hinterher noch von anderer Seite eine weitere Behandlung stattgefunden haben kann, ein Plus an der Leiche festgestellter Behandlung somit kein Gegenbeweis ist, wohl aber ein Minus.

Meier.

Lepra. Die Lepra (der Aussatz der Alten) wird durch den von Hansen entdeckten, in Form und färberischem Verhalten dem Tuberkelbacillus sehr ähnlichen Leprabacillus hervorgerufen. Sie stellt eine schwere, chronisch verlaufende Infektionskrankheit dar, die durch die Kreuzzüge aus dem Orient nach Europa verschleppt und durch rigorose Absperrmaßregeln bereits im Mittelalter sehr stark eingedämmt wurde, so daß die Erkrankung in Deutschland heute — im Gegensatz zu manchen Überseeländern — zu den Seltenheiten gehört. Während bei uns die Zahl der Leprafälle ca. 10 beträgt, wird sie in den französischen Kolonien auf 80000, auf der Erde überhaupt auf annähernd 2 Millionen geschätzt.

Es kommt je nach dem Sitze der Erreger entweder zu Knotenbildungen in der Haut (Lepra tuberosa s. cutanea) oder zu Knotenbildungen im Verlaufe von Nervensträngen (Lepra anaesthetica s. nervorum), hier und da auch zu Kombinationsformen (Lepra mixta). Die Lepra tuberosa kann als zunächst nicht leicht zu deutendes makulöses, später papulöses (unter Umständen ring- oder girlandenförmiges) Exanthem beginnen, ehe sie in die eigentliche tuberöse Form übergeht. Frühzeitig wird von den Knoten das Gesicht (Stirn, Augenbrauengegend, Wangen, Lippen, Nase, Ohren) befallen, wodurch die charakteristische Facies leontina zustande kommt. Ähnliche Knoten bilden sich in der Nasenhöhle, exulcerieren hier und führen zur Absonderung des hochinfektiösen, diagnostisch verwertbaren Nasensekretes. In 73% der tuberösen Fälle besteht auch Bildung gelbrötlicher derber Knoten im Munde, wo neben den in unregelmäßig höckerige Wülste umgewandelten Lippen das Zäpfchen, der weiche und harte Gaumen, in späterem Stadium auch die Zunge befallen werden und die Erkrankung auf Rachen, Kehlkopf und Luftröhre hinabsteigt. Von der Conjunctiva kann der Prozeß auf die Cornea übergreifen und zu schwerer Zerstörung des Auges führen. Nach längerer Zeit der Erkrankung finden sich Leprome in fast allen inneren Organen.

Bei Lepra anaesthetica ist durch das Fehlen exulcerierter Granulationswucherungen die Möglichkeit einer Übertragung häufig sehr gering. Die Ausfallserscheinungen an den Nerven zeigen sich in Anästhesien, Pigmentstörungen und charakteristischen Lähmungserscheinungen mit Muskelschwund und trophischen Ulcerationen.

Neben der in den einzelnen Staaten sehr verschieden gehandhabten Isolierung kommt in erster Linie eine Behandlung mit Chaulmoograöl und seinen Derivaten (Antileprol usw.) in Betracht. *Zurhelle.*

Leukämie (leukos [gr.] = weiß, haima [gr.] = Blut). Vermehrung der Zahl der weißen Blutkörperchen. Zahnärztlich von Bedeutung, weil im Gefolge und als Symptom der Leukämie spontane, aber auch traumatische Blutungen auftreten, die gelegentlich sehr schwer zu stillen sind (s. Blutkrankheiten).

Leukoplakie. Die Leukoplakie der Mundschleimhaut besteht in einer diffusen Epithelverdickung an den Lippen, der Wangenschleimhaut und Zunge, seltener erstreckt sie sich auch auf den Gaumen. Ihre Stärke kann sehr wechseln, manchmal nur hauchartig angedeutet sein. Ausgeprägtere Formen sind an der Wangenschleimhaut (besonders dicht hinter den Mundwinkeln) als weißlichgraue, von Furchen durchzogene plattenartige Verdickung meist leicht zu erkennen. Schwieriger wird die Diagnose, wenn es an umschriebenen Stellen der genannten Teile, besonders an den Lippen oder der Zunge, zu derben weißen, scharfrandigen schwartenartigen Auflage-

rungen kommt. Auf ihnen können Epithelläsionen, Ulcerationen und Carcinome (Abb. 1726) entstehen; deshalb ist allen Beschwerden über Brennen usw. bei kleinen Defekten infolge Leukoplakie große Beachtung zu schenken. Die Erkrankung wird durch Rauchen begünstigt, ihre Beziehung zur Syphilis ist wohl nur gering. Auch gleichzeitige Erkrankung der Mund- und Harnröhrenschleimhaut an Leukoplakie kommen vor; in hochgradigen Fällen können Blutungen aus der Harnröhre die Folge sein. Die geringen Grade mit intaktem Schleimhautepithel bedürfen einer Behandlung nicht. Erosionen wird man durch schonendes Touchieren zu verschließen suchen. Starke Ätzungen sind zu vermeiden, da sie die Carcinombildung fördern können. Bei maligner Entartung (verdächtigen Ulcerationen!) ist meist im Gesunden zu excidieren und mit starken Röntgenbestrahlungen oder Radium nachzubehandeln. *Zurhelle.*

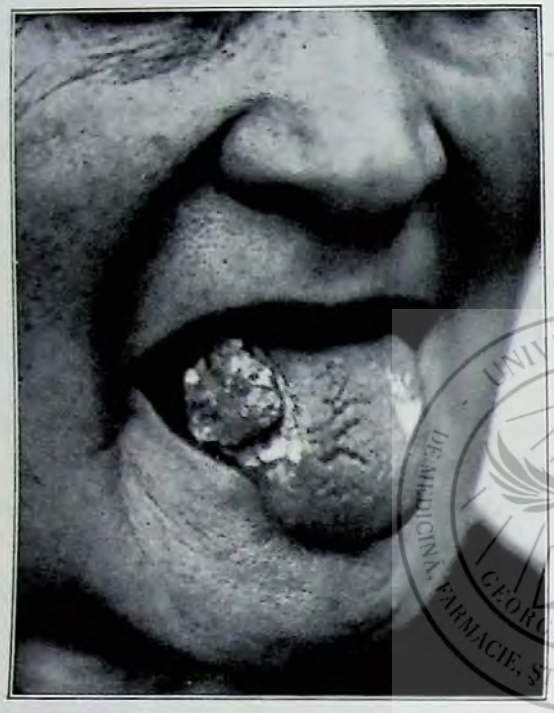

Abb. 1726. Papilläres Carcinom bei Leukoplakie. Beginn der Wucherung vor zwei Jahren. (Hautklinik Bonn.)

Abb. 1727. Lichen ruber der Wangenschleimhaut (Netzform). (Hautklinik Bonn.)

Lichen ruber planus. Von papulösen, differentialdiagnostisch gegenüber sekundärsyphilitischen Plaques wichtigen Munderkrankungen ist der Lichen ruber planus am bekanntesten. Den wachsglänzenden, gelbroten, vielfach mit einer zentralen Delle versehenen Knötchen (Papeln) auf der Haut entsprechen auf der Mundschleimhaut weiße Knötchen. Sie finden sich einzeln oder zu Strichen und Netzen zusammengeflossen meist auf der Schleimhaut der Wangentaschen, aber auch an den Lippen und auf der Zunge. Porzellanartig weiß heben sie sich bisweilen an der Unterfläche der Zunge ab oder bilden an deren Rücken mehr oder weniger erhabene rundliche Papeln. Schwierig wird die Diagnose, wenn, beim Fehlen von Hauterscheinungen, die Efflorescenzen im Munde, etwa an der Zunge, zu einer einzigen, etwa münzengroßen derben weißen Platte zusammengeflossen sind, deren Umgebung keine Primäreffloreszenzen, doch bei genauerer Beobachtung zahnradartige Begrenzung erkennen läßt. Meist ist das Schleimhautepithel bei Lichen ruber verdickt, was differentialdiagnostisch gegenüber dem serös durchtränkten, frühzeitig erodierten der syphilitischen Plaques von Bedeutung ist. Die Ätiologie des Lichen ruber ist noch unklar. Gewisse Beobachtungen lassen an eine infektiöse Erkrankung denken. Häufiger beobachtete Sal-

varsanexantheme unter dem Bilde des Lichen ruber sprechen dafür, daß es sich um eine eigenartige Reaktionsform des Körpers auf Einwirkungen verschiedener Art handeln kann. An den Unterschenkeln bildet der Lichen ruber meist hornige Platten (Lich. rub. verrucosus); seltener ist er akut (Lich. rub. acutus), blasenförmig (pemphigoides), linear (linearis oder striatus) oder atrophisch (atrophicus). Das spezifische Heilmittel ist Arsen per os oder in schwereren Fällen in der wirksameren Form als Injektion. Bei verrukösen Herden sind lokale Röntgenbestrahlungen empfehlenswert. Neuerdings sind bei Lichen ruber günstige Erfahrungen mit Röntgenbestrahlungen der Rückenmarksgegend gemacht worden. Die Munderscheinungen verhielten sich dagegen aber auffallend reflektär.

Literatur: Jarré, Rolf, Fälle von Lichen ruber mit alleiniger Lokalisation auf der Mundschleimhaut. Inaug.-Diss. Bonn 1922. *Zurhelle.*

Lichtbiologie. Die Lichtbiologie faßt alle Prozesse zusammen, die unter dem Einfluß der Lichtwirkung in physiologischen Grenzen sich abspielen. Die Grenze der Lichtbiologie und der Lichtpathologie liegt da, wo wir die Grenze zwischen physiologisch und pathologisch suchen.

Nach Hausmann sind Faktoren der biologischen Lichtwirkung:

1. die Lichtquelle,
2. die Entfernung der Lichtquelle vom Objekte und die Sicherung der Lichtstrahlen,
3. der Einfluß des Mediums zwischen Lichtquelle und biologischem Objekt,
4. das biologische Objekt selbst in seinem Verhalten zum Lichte,
5. die Umgebung des biologischen Objektes.

Bei der Lichtquelle ist die spektrale Zusammensetzung des Lichtes und die Intensität der einzelnen Strahlen bestimmend für ihre biologische Wirksamkeit (s. auch Lichtphysik).

Die Entfernung des Objektes von der Lichtquelle spielt insofern eine große Rolle, als die Beleuchtungsstärke im umgekehrten Verhältnis zum Quadrat der Entfernung Objekt—Lichtquelle steht.

Durch das zwischen biologischem Objekt und Lichtquelle befindliche Medium wird das Licht sowohl in seiner Intensität wie auch in seiner spektralen Zusammensetzung verändert. Das Medium wirkt als Filter, so läßt z. B. das gewöhnliche Glas im allgemeinen kurzwelliges Ultraviolett nicht durchtreten.

Für die Wirksamkeit des Lichtes ist die Art des biologischen Objektes von großer Bedeutung. Schon die Körperoberfläche und besonders die zur Pigmentbildung befähigte äußere Haut wirkt als Filter und beeinflußt wesentlich die Strahlenwirkung. Die Schleimhäute besitzen diesen Lichtschutz des Pigmentes nicht; da sie ja unter normalen Verhältnissen auch nicht dem Lichte ausgesetzt sind, bedürfen sie dessen auch nicht, sie sind deswegen auch lichtempfindlicher und lichtdurchlässiger. Für uns ist das besonders wichtig, weil wir dadurch die Möglichkeit haben, durch intraorale Bestrahlungen mehr Licht an die zu bestrahlenden Stellen zu bringen als durch extraorale.

Nach dem Grotthus-Draperschen Gesetz können nur die Lichtstrahlen eine Wirkung ausüben, die von dem betreffenden Gewebe absorbiert werden. Je kurzwelliger das Licht, desto geringer ist seine Penetrationskraft und um so mehr wird es absorbiert. Je größer die Wellenlängen sind, desto tiefer dringt das Licht in das Gewebe ein.

Durch die Einwirkung der langwelligen Wärmestrahlen erschlaffen die Hautgefäße, wodurch allein schon eine Hyperämie im bestrahlten Bezirk entsteht. Außerdem wird zur Abkühlung der erwärmten Oberfläche ein starker Blutstrom in das bestrahlte Gebiet vom Körper geschickt.

Durch die so physikalisch erzeugte Hyperämie entsteht subjektiv für den Patienten der Schmerzabfall und objektiv wird die Heilung befördert, sei es nun durch vermehrte Zelltätigkeit oder durch Ausschwemmung der Toxine.

Da die gute Wirkung der Wärmestrahlung von dem Grad ihrer Einwirkung abhängig ist, so ergibt sich schon daraus die Notwendigkeit ihrer genügend langen Applikation.

Die Wirkung des chemisch wirksamen ultravioletten Lichtes ist hiervon prinzipiell zu unterscheiden (s. auch Lichtphysik).

Das ultraviolette Licht wirkt biologisch als Reiz und über den Umweg des Reizes wird die Heilung erzielt. Der Grad des Reizes ist abhängig von der spektralen Zusammensetzung des Lichtes.

Nun ist das Ultraviolett bezüglich der Stärke seiner Reizwirkung keineswegs einheitlich. Jüngling hat deswegen das Ultraviolett in Ultraviolett I und II eingeteilt und hat die Grenze bei 290 μμ Wellenlänge gezogen. Ultraviolett I reicht von der Sichtbarkeitsgrenze bis 290 μμ, reicht also so weit, wie es auch im Sonnenlicht vorkommt. Es enthält die biologisch hochwertigen und besonders therapeutisch wirksamen Strahlen. Das sonnenlichtfremde, also im wörtlichsten Sinne künstliche Ultraviolett II wirkt in stärkeren Intensitäten destruierend auf das Gewebe. Doch auch diese Einteilung rein nach Wellenlängen ist nicht ganz zutreffend, denn neben diesen ist nach den Untersuchungen von Haußer und Vahle die Intensität der auf das Gewebe einwirkenden Strahlen von ausschlaggebender Bedeutung. So erklärt sich auch die Entstehung des Gletscherbrandes, der durch die starke Intensität des Ultraviolett I, wie es in großen Höhen dem Sonnenlicht eigen ist, erzeugt wird.

Daß es sich hier um eine spezifisch chemische Wirkung des Lichtes handelt, geht daraus hervor, daß zur Entstehung des Lichterythems eine Latenzzeit von etwa 6 Stunden notwendig ist, die mit Kribbeln und erheblichem Brennen der bestrahlten Hautstellen einhergeht, schließlich zur Blasenbildung und Abschuppung führt. Wenn die Verbrennungserscheinungen einmal da sind, ist eine objektive Unterscheidung, ob sie physikalisch oder chemisch erzeugt ist, nicht mehr möglich. Ebenso läßt sich nicht immer feststellen, ob stärkste Intensitäten des Ultraviolett I oder schwächere des Ultraviolett II die Wirkung hervorgebracht haben.

Da wir bei unseren Bestrahlungsapparaten (s. diese) nun nach der spektralen Zusammensetzung ihres ultravioletten Lichtes zwei Arten unterscheiden können, von denen die eine vornehmlich repräsentiert wird durch die sog. „künstliche Höhensonne" (Quarzlampe), die andere durch die sog. „verbrennungsfreie Ultrasonne", so muß ich hier kurz auch auf die Besonderheiten der Wirkung dieser Lichtquellen in biologischer Hinsicht eingehen.

Die künstliche Höhensonne mit ihrem intensiven Ultraviolett I und II hat eine starke Reizwirkung. Dieser starke Reiz ist häufig bei Bestrahlungen von Hauterkrankungen erwünscht, er scheint unbedingt notwendig bei der Behandlung der Hauttuberkulose zu sein. Für die Rachitisbehandlung war empirisch das Vorhandensein kurzwelligen Ultravioletts in den verabreichten Lichtdosen auch erwiesen. Durch die Arbeiten von Heß, György, Jenke, Popoviciu und Windaus wissen wir, daß durch die Bestrahlung mit kurzwelligem ultravioletten Licht das Ergosterin, das sich in der Haut findet, zwar nicht in seiner physikalischen Konstitution, aber in seinem

Absorptionsspektrum geändert und dadurch zu einer stark antirachitisch wirkenden Substanz wird. Es wird also hier durch ultraviolettes Licht im Körper selbst ein Antirachiticum erzeugt, das wir sonst nur durch Verabreichung von Tran dem Körper zuführen konnten. Es hat sich gezeigt, daß sich Öle, Milch, Mehle, Fleisch, Haut und Kot durch Bestrahlung mit kurzwelligem Ultraviolett antirachitisch aktivieren oder, wie man auch sagt, jekorisieren lassen. Auf dem Blutwege fließt dies antirachitisch wirksam gemachte Egosterin dem osteoiden Gewebe zu und verleiht ihm nun die Fähigkeit, Kalksalze und in genügendem Maße Phosphor zu retinieren.

Durch diese erfolgreichen, schwierigen Arbeiten der Chemiker ist auch gleichzeitig die experimentell schon lange festgestellte Wirkungslosigkeit der Wärmestrahlen bei der Rachitisbehandlung erklärt.

Die also in einer Reihe von Fällen absolut erwünschte starke Reizwirkung zieht andererseits der Anwendung der künstlichen Höhensonne gewisse Grenzen. Bestrahlt werden soll und kann nur die äußere Haut, denn nur diese verfügt über die Fähigkeit der Pigmentbildung, die man heute allgemein als ein natürliches Abwehrmittel gegen zu starke Bestrahlung auffaßt. Deswegen versucht man auch die Dosierung so zu wählen, daß zwar ein Erythem schließlich entsteht, dieses und die Pigmentbildung aber möglichst hinausgeschoben wird.

(Besondere Anwendung der Quecksilberdampflampe s. auch Zahnbleichung.)

Der Vertreter der anderen Art von künstlichen Lichtquellen mit ultraviolettem Licht, die verbrennungsfreie Ultrasonne, ist durch Auswahl der Kohlen und durch zweckentsprechende Vorschaltung eines Widerstandes so eingestellt, daß kein Erythem und keine Pigmentierung erzeugt wird. Dadurch eignet sie sich besonders für Bestrahlung der Schleimhäute. Diese sind lichtungewohnt und lichtdurchlässiger und auch lichtempfindlicher. Daß aber diese Reizwirkung auch ohne Erythem und Pigmentbildung zustande kommt, zeigt sich nicht nur an dem klinischen Bild, subjektiv in der Schmerzlinderung, objektiv in der Reinigung der Wunde, Verschwinden des fötiden Geruches, Umwandlung torpider Granulationen in gesunde, Abschwellung usw., sondern ist auch durch eingehende Blutuntersuchungen u. a., die gleich zu besprechen sind, belegt.

Faßt man die Unterschiede der beiden Ultraviolettlichtquellen kurz zusammen, so kann man sagen, die Erythemlampen (z. B. künstliche Höhensonne) wirkten auch auf die lichtgewohnte äußere Haut als starker Reiz, die nichterythem-erzeugenden Ultraviolettlampen (z. B. verbrennungsfreie Ultrasonne) wirken schwächer, so daß ihre Anwendung besonders für die Schleimhautbestrahlung indiziert ist. Für unser Spezialgebiet eignet sich also ein auf Schleimhautbestrahlung eingestellter Apparat besser, besonders wenn er durch zweckentsprechende Konstruktion die Applikation erleichtert.

Die Allgemeinwirkung des ultravioletten Lichtes ist durch Bestrahlung der äußeren Haut mit Erythemlampen und durch Schleimhautbestrahlung mit den geeigneten Ultraviolettlampen durch die verschiedensten Untersuchungen sichergestellt. Es besteht zwischen ihnen nur ein gradueller Unterschied, aus dem sich die Begrenzung der Indikationsgebiete ergibt.

Um die biologische Wirkung des ultravioletten Lichtes zu prüfen, sind eine große Anzahl aufschlußreicher Untersuchungen gemacht worden.

So hat man den Einfluß der Sonnenstrahlen und des ultravioletten Lichtes auf das Blutbild untersucht und kam zu folgenden, allerdings nicht von allen Autoren in gleicher Weise anerkannten bzw. gleich gefundenen Resultaten.

Im allgemeinen fand man in großen Höhen und bei künstlicher intensiver Ultraviolettbestrahlung eine Beschleunigung der Blutregeneration, mit beschleunigter

Reifung der roten Blutkörperchen, aber auch mit schnellerer Zerstörung. Es erscheint wahrscheinlich, daß das ultraviolette Licht primär die roten Blutkörperchen schädigt und dadurch sekundär das Knochenmark zur Blutkörperchenneubildung reizt. Zweifelhaft ist nur, ob nicht die verminderte Sauerstoffspannung großer Höhen oder die in der dortigen Atmosphäre infolge der Ultraviolettstrahlung vorhandenen und auch durch Kohlenbogenlicht künstlich bei den Versuchen im Laboratorium erzeugten Nitroxylverbindungen einen wesentlichen Anteil an der Reizwirkung haben. Der Hämoglobingehalt wird durch die Bestrahlung meist wesentlich erhöht, immerhin scheint hierbei die Lichtintensität, die spektrale Zusammensetzung des Lichtes und außerdem Gesundheitszustand und Alter des Patienten eine wesentliche Rolle zu spielen.

Auch das weiße Blutbild reagiert sehr fein auf Ultraviolettbestrahlung. Und zwar entsteht bei Schleimhautbestrahlung mit der Ultrasonne (schwächere Intensitäten) zuerst eine Leukopenie, die dann nach etwa $1^1/_2$ Stunden in eine Leukophilie umschlägt und längere Zeit anhält. Bei Bestrahlung der äußeren Haut mit der Quarzlampe entsteht eine Leukophilie, wahrscheinlich geht aber auch dieser eine kurze Periode der Leukopenie voraus. Es ist möglich, daß die Änderung des weißen Blutbildes auf nervösem Wege entsteht.

Die Blutzirkulation erfährt durch die Bestrahlung, sei es durch die Kohlenlampengase oder reflektorisch über das sympathische oder parasympathische Nervensystem, eine Änderung, und zwar senkt sich der Blutdruck, bleibt auch noch einige Zeit nach der Bestrahlung niedriger als vorher.

Ebenso tritt eine Senkung des Blutzuckerspiegels um 15—50 % ein, mit dem auch eine Verminderung des Harnzuckergehaltes einhergeht.

Unter Ultraviolettstrahlung ändert sich auch die Atmung im Sinne einer größeren Atemtiefe und einer kleineren Atemfrequenz, wobei aber das Minutenvolumen erhöht wird, da die größere Atemtiefe die geringere Anzahl überkompensiert.

Der respiratorische Stoffwechsel wird also gesteigert, aber auch die Atemmechanik wird geändert, wobei es dahingestellt bleibe, wieweit diese Veränderungen auf nervösem Wege hervorgerufen werden.

Für den Einfluß der Ultraviolettbestrahlung auf den Eiweißstoffwechsel ist die Gültigkeit der Arndt-Schulzschen Regel erwiesen. Schwache Reize bleiben wirkungslos. Stärkere Reize führen zu Eiweißansatz. Dies ist um so bemerkenswerter, als selbst bei planmäßig vorgenommenen Mastkuren nach v. Krehl und Umber ein Eiweißansatz auch bei Gesunden sehr schwer zu erreichen ist. Starke Reize wirken destruierend, es kommt schließlich zu Eiweißschwund. Dieser beruht entweder auf Störung der Resorption im Darm oder Störung des Allgemeinbefindens mit Nahrungsverweigerung.

Auch auf den Fettstoffwechsel hat das ultraviolette Licht Einfluß. So erwähnt Bernhard, daß der Durchschnittsfettgehalt der Milch von den Kühen, die auf der Sonnenseite der Täler weiden, größer sei als der von solchen der Schattenseite. Auch die Fermente werden durch Tageslicht oder ultraviolettes Licht beeinflußt. Immerhin sind die in vivo angestellten Versuche nicht ganz maßgebend für das Verhalten der Fermente ultraviolettem Licht gegenüber. Im allgemeinen tritt eine mehr oder weniger starke Schädigung ein, die durch Sensibilisatoren, auf die ich weiter unten zu sprechen komme, erhöht werden kann.

Die Empfindlichkeit der Toxine und Antitoxine dem Licht gegenüber ist verschieden. Während die Stoffwechselprodukte des Tuberkelbacillus außerordentlich widerstandsfähig dem Licht gegenüber sind, ist dies bei dem des Typhusbacillus z. B.

nicht der Fall. Man kann also nicht annehmen, daß der sterilisierende Faktor der Bestrahlung bei der Heilung einer Wunde von erheblicher Bedeutung gegenüber den anderen Faktoren ist, die, vom Licht ausgehend, die Heilung fördern, besonders wenn man die verhältnismäßig geringe Penetrationskraft des ultravioletten Lichtes bedenkt.

Auf die Lichtwirkung auf Nerven und glatte Muskulatur wurde schon hingewiesen. So ist die Blutbild- und Atembeeinflussung auf dem Umweg über Nervenreizung und glatte Muskulatur zu erklären. Die Umgebung des biologischen Objektes spielt insofern eine Rolle, als durch Reflexion (z. B. Schnee und Eis) die Lichtwirkung erheblich gesteigert werden kann.

Es wurde schon darauf hingewiesen, daß die biologische Wirkung des Lichtes erheblich durch Sensibilisatoren gesteigert werden kann. Sensibilisatoren sind katalytisch wirkende Stoffe, entweder Metallsalze oder fluorescierende Farbstoffe, in deren Gegenwart Lichtmengen oder Lichtintensitäten, die sonst biologisch wirkungslos sind, deutliche Wirkungen hervorrufen. Wir verwenden zur Sensibilisierung meist Eosin oder Rose-bengale in 5proz. wäßriger Lösung äußerlich aufgetragen. Bei innerlichen Gaben oder injiziert, ist die Wirkung erheblich stärker und kann bei zu starker Dosierung zu schweren lichtpathologischen Erscheinungen führen. Oral 0,1 g Eosin cryst. „Höchst" pulverisiert, mit 0,2 g Rohrzucker über den ganzen Tag verteilt, mit Milch genommen, wird selbst von Kindern gut vertragen und kürzt die Bestrahlungszeiten schon erheblich ab.

Literatur: Hausmann, Grundzüge der Lichtbiologie und Lichtpathologie (Berlin, Urban & Schwarzenberg 1923). — Peemöller, Strahlentherapie 20 (1925). — Pfaundler, Neueres über Rachitis. Münch. med. Wschr. **1927**, H. 16/17. — Schmidt, Compendium der Lichtbehandlung (Leipzig, Thieme 1921). — Wiener, Z. physik. Ther. **29**, H. 1. *Münzesheimer.*

Lichtphysik. Nur einen kleinen Teil der elektrischen Wellen vermögen unsere Sinnesorgane unmittelbar aufzunehmen und wiederum nur einen Ausschnitt davon erblickt unser Auge. Diesen Teil des großen Spektrums der elektrischen Wellen nennen wir Licht. Daraus geht schon hervor, daß diese Einteilung dem Wesen unseres Organismus entspricht und nicht der Natur der Sache. Das gesamte elektrische Wellenspektrum sieht etwa so aus:

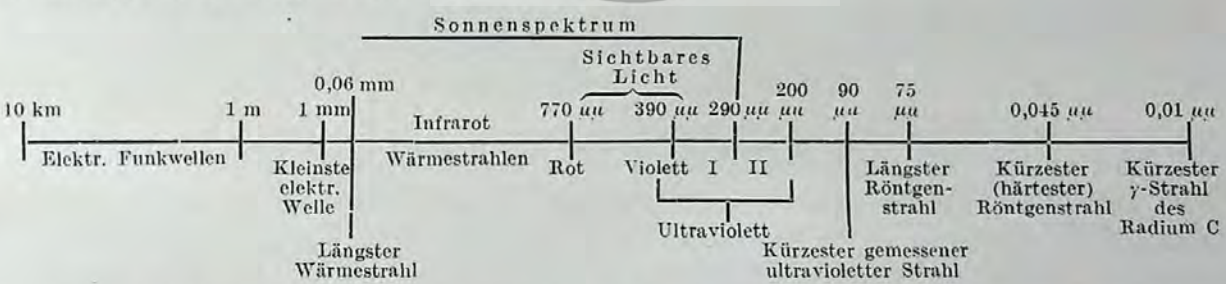

Die Wellenlängen der Lichtstrahlen werden, soweit sie sehr klein sind, in μ = 1000 mm oder $\mu\mu$ = 1 Milliontel mm, oder auch in a = Angström = 1 Zehnmilliontel mm angegeben. Die Strahlen, die eine größere Wellenlänge als 770 $\mu\mu$ aber kleiner als 0,06 mm haben, verspüren wir als Wärme und empfinden sie nicht als Licht. Sie gehören aber physikalisch und therapeutisch zum Licht, da wir die physikalisch wirkenden Strahlen als Wärmestrahlen im großen Maße anwenden. Das weiße Licht (770 $\mu\mu$—390 $\mu\mu$)-Wellenlänge ist eine Zusammensetzung der Spektralfarben, in die wir es durch Dazwischenhalten eines Prismas wieder zerlegen können. Rot, Orange, Gelb, Grün, Cyanblau, Ultramarinblau, Violett ist die Reihenfolge, in die die Lichtstrahlen des weißen Lichtes gebrochen werden. Je näher das sichtbare Licht dem Rotende der Skala liegt, desto wärmer ist es, desto mehr physikalische Eigenschaften hat es.

Je näher das sichtbare Licht dem Violettende der Skala liegt, desto mehr chemische Eigenschaften hat es. Jenseits der Violettsichtbarkeitsgrenze im Ultraviolett verstärken sich die chemischen Wirkungen immer mehr. Sinnfällig lassen sich die chemischen Eigenschaften des ultravioletten Lichtes durch die Intensität der Schwärzung von photographischem Papier zeigen. Auf den biologischen Effekt dürfen aber daraus keine Schlüsse gezogen werden.

Das Licht unserer stärksten Lichtquelle, der Sonne, reicht vom Wärmespektrum bis zum Ultraviolett, und zwar bis zu einer Wellenlänge von 290 μμ. Das Ultraviolett des Sonnenlichtes liegt also im Raume von 390 μμ—290 μμ. Dieses Ultraviolett ist von Jüngling mit Ultraviolett I zum Teil seiner biologischen Wirkungen wegen bezeichnet worden. Da die Erdatmosphäre besonders das Ultraviolett stark absorbiert, ist das Licht in unseren Breiten arm an Ultraviolett. Nur in größeren Höhen ist das Sonnenlicht reich an ultravioletten Strahlen. Die besten Erfolge der Sonnenlichttherapie sind daher auch im Hochgebirge erzielt worden. Da wir nun die Sonne und besonders das hauptsächlich wirksame Ultraviolett nicht so zur Verfügung haben, wie wir es im Interesse unserer Patienten uns wünschen müssen, so ist man bald, nachdem die Wahrheit des Satzes „Licht heilt" erkannt wurde, an die Konstruktion von künstlichen Lichtquellen zu therapeutischen Zwecken gegangen (s. auch Bestrahlungsapparate). Das von diesen künstlichen Lichtquellen ausgehende Licht gleicht nun in physikalischer Hinsicht — und deswegen auch nicht in therapeutischer — keineswegs dem Licht der Sonne. Aufschluß über die Zusammensetzung des Lichtes gibt uns das Spektrum. Soweit es sich um leuchtende Körper, z. B. einen glühenden Metallfaden, handelt, erhalten wir ein zusammenhängendes Bandenspektrum, wie es auch von der Sonnenscheibe geliefert wird; von leuchtenden Gasen dagegen bildet der Spektralapparat ein Linienspektrum, wie es die Sonnenphotosphäre und die Protuberanzen ergeben. Von Kohlenbogenlicht wird ebenso wie von der Sonne ein doppeltes Spektrum gebildet, und zwar ergibt der Krater das Bandenspektrum, das von dem Linienspektrum des Lichtbogens zum Teil überlagert wird.

Die Quecksilberdampflampe, in der Quecksilberdampf durch den elektrischen Strom zum Aufleuchten gebracht wird, ergibt ein reines Linienspektrum. Vergleicht man nun die Spektra der verschiedenen Lichtquellen mit dem der Sonne, so ergibt sich, daß die spektrale Zusammensetzung des Lichtes keiner unserer künstlichen Lichtquellen dem der Sonne völlig gleicht.

Den reinen Wärmespendern fehlen der größte Teil der Licht- und die Ultraviolettstrahlen. Die Lampen mit leuchtenden Wärmestrahlen, soweit es gewöhnliche Metallfadenlampen in einem Kolben aus dem allgemein gebräuchlichen Glas sind; ergeben ein Spektrum, dem der größte Teil des Ultraviolett fehlt, weil ja dieses vom Glas absorbiert wird. Die Kohlenbogenlampen ergeben an sich das sonnenähnlichste Spektrum, häufig fehlen aber die intensiven Wärmestrahlen und ein großer Teil der sichtbaren Lichtstrahlen. Die ultravioletten Strahlen sind wie beim Sonnenlicht mehr oder weniger vorhanden. Durch Zusätze von Metallen zu den Kohlen können diese ultravioletten Strahlen vermehrt und auch noch Licht von kürzerer Wellenlänge erzeugt werden, als das Sonnenlicht besitzt.

Neuerdings ist es auch gelungen, die Glaskolben für Metallfadenlampen zu therapeutischer Anwendung aus einem Spezialglas herzustellen, das für ultraviolette Strahlen durchlässig ist. Solche Lampen (Vitaluxlampe) haben ein der Sonne sehr ähnliches Spektrum. Sie haben ein großes Wärmespektrum und das des Ultraviolett I. Die Intensitäten des Ultraviolett sind für therapeutische Zwecke ausreichend stark.

Die Quecksilberdampflampe erzeugt Strahlen von einer Wellenlänge bis 220 μμ herunter. Leuchtende Wärmestrahlen fehlen ihr fast völlig. Ihr Ultraviolett reicht also viel weiter als das Ultraviolett der Sonne, das ja nur bis 290 μμ geht. Die Sonnenunähnlichkeit des Spektrums läßt erwarten, daß auch die Wirkung des Lichtes der Quecksilberdampflampe anders ist als die des Sonnenlichtes. Es sind hier also schon besondere Indikationen und Dosierungen notwendig.

Neben den Wellenlängen der einzelnen Lichtarten spielt aber besonders für die biologische Wirkung die Intensität der einzelnen Lichtarten eine erhebliche Rolle. Diese sei hier nur für das Ultraviolett besprochen, wo sie von großer Bedeutung ist. Bei Kohlenbogenlicht ist man durch zweckentsprechende Einschaltung von Widerständen in den Stromkreis in der Lage, die Stromstärke so zu beeinflussen, daß die Intensität der ultravioletten Strahlen in gewünschter Weise verändert wird. Jedoch absolut sonnengleich können wir das Licht nicht machen.

Der leuchtende Quecksilberdampf ergibt ein Ultraviolett, das in seiner ganzen Ausdehnung von starker Intensität ist. Die Verschiedenheit des Ultraviolett in bezug auf Wellenlänge und dabei die große Intensität des kurzwelligen Ultraviolett erklärt auch den Unterschied in der biologischen Wirkung vom Sonnenlicht.

Aus der spektralen Zusammensetzung und der Intensitätskurve des Lichtes lassen sich deswegen schon Schlüsse für die Nützlichkeit und das Indikationsgebiet einer Lampe geben. Aus dem oben Gesagten geht schon hervor, daß wir zur Erzielung sonnenlichtähnlicher Effekte am vorteilhaftesten zu einer Kombination von Lampen, Wärme-, Licht- und Ultravioletterzeugung greifen müssen. Die Heilerfolge mit solchen Zusammenstellungen geben diesen auf physikalischer Betrachtung beruhenden Überlegungen recht. *Münzesheimer.*

Lichttherapie. Es gibt zwei grundsätzlich verschiedene Anwendungsgebiete des Lichtes in der Zahnheilkunde. Erstens die Behandlung der Kiefer und ihrer Weichteilbedeckung und die Behandlung verfärbter Zähne. Dieses letztgenannte Gebiet ist unter Zahnbleichung behandelt.

Das Hauptanwendungsgebiet der Lichttherapie sind entzündliche Prozesse, dabei ist es an sich gleichgültig, ob es sich um chronische oder akute Prozesse handelt, und welches die Ursache der Erkrankung ist, denn das Licht ist ein unspezifisches Heilmittel, dessen Wirkung in seiner biologischen Wirkungsweise begründet ist (s. Lichtbiologie).

Die therapeutische Anwendungsweise des Lichtes ist abhängig von der Lichtquelle und der Erkrankung. Das Sonnenlicht, die natürlichste und größte Heilquelle an sich, kommt für die zahnärztliche Behandlung infolge der geringen Intensität in unseren Breiten und der geringen Anzahl wirklicher Sonnentage kaum in Betracht.

Die Art der Anwendung künstlicher Lichtquellen ist wesentlich bedingt durch die Art des von ihnen ausgehenden Lichtes (s. Bestrahlungsapparate).

Die Strahlen der physikalisch wirkenden Hyperämielampen werden alle von außen her appliziert, ganz gleich, ob der Erkrankungsherd in den äußeren Weichteilen, in der Schleimhaut oder im Knochen liegt. Schon aus der Notwendigkeit, unter Umständen eine ziemlich dicke Gewebsschicht zu durchdringen und zu erwärmen, ergeben sich lange Bestrahlungszeiten.

Die Dauer jeder Bestrahlung mit Hyperämielampen soll zwischen $^3/_4$ und 1 Stunde schwanken. Kurze Bestrahlungen sind meist fast zwecklos. Der Wärmebehandlung kommt eine bakterizide Eigenschaft überhaupt nicht zu, ihre Wirkung beruht also in einer Steigerung des Gewebsstoffwechsels. Infolgedessen ist da, wo eine kausale

Therapie möglich ist, diese unbedingt miteinzuleiten; die Lichttherapie ist dann nur Hilfsmittel. Dies gilt besonders für alle entzündlichen Erscheinungen, die von pulpatoten Zähnen ausgehen. Die Sterilisierung des Wurzelkanals und gute Wurzelfüllung sind Vorbedingung jedes Dauererfolges. Die Anwendung der Lichttherapie ist aber empfehlenswert, um sich bildende Abscesse entweder zur Resorption oder zur schnelleren Reifung zu bringen, beides ist ja für die Behandlung günstig. Besonders günstig wirkt die Bestrahlung bei medikamentösen Reizungen nach Wurzelfüllungen. Hier wird man, sorgfältigste Wurzelbehandlung vorausgesetzt, meistens zu einem günstigen Resultat kommen oder der Fall muß chirurgisch entweder per resectionem apicis oder per extractionem beendet werden.

Sehr vorteilhaft ist die Anwendung der Lichttherapie nach allen chirurgischen Eingriffen. Durch die Erzeugung der Hyperämie fördert man die Heilungstendenz; vorhandene Ödeme werden schneller resorbiert oder ihre Entstehung gehemmt. Die Schmerzen, das für den Patienten unangenehmste Symptom der Entzündung, werden meist erheblich gemildert.

Besonders sei auf ihre Anwendung nach der chirurgischen Behandlung der Paradentosen hingewiesen, und zwar nicht nur in der unmittelbaren Verheilungszeit der chirurgischen Wunde, sondern auch später, weil es ja vor allem darauf ankommt, die Durchblutung in dem zur Paradentose neigenden Kiefer zu fördern, um so seine Widerstandskraft gegen Neuerkrankung zu steigern. Die Behandlung einer manifesten Paradentose allein durch Licht kann nur dann Erfolg haben, wenn die endogene Komponente überwiegt und durch Ultraviolettbestrahlung beeinflußbar ist.

Sehr erfolgreich ist die Lichtbehandlung entzündlicher Kieferklemmen. Während der Bestrahlung ist die langsame Öffnung mit dem Mundsperrer weniger schmerzhaft und führt zu schnellerem und besserem Resultat als ohne sie.

Ebenso nützlich ist die Lichtbehandlung bei Erkrankungen der Kieferhöhle. Bei ihrem dentalen Ursprung ist zuerst der schuldige Zahn zu entfernen; häufig kann man aber ein trotzdem fortbestehendes und schon operationsreif erscheinendes Kieferhöhlenempyem zur Ausheilung ohne Operation bringen. Da in diesen Fällen eine Hinausschiebung einer etwa in Aussicht genommenen Operation um acht Tage nichts schadet, so soll man es immer mit der Bestrahlung versuchen.

Daß ein weiteres günstiges Anwendungsgebiet der Lichttherapie in der Mitbehandlung von Kieferbrüchen liegt, ergibt sich aus dem über die Behandlung von Entzündungen Gesagtem von selbst.

Von den Erkrankungen des Kiefergelenks ist besonders die habituelle Subluxation häufig mit einer Discitis vergesellschaftet, und hier ist neben der orthopädischen Behandlung eine Indikation für die Anwendung der Lichtbehandlung — und zwar hier speziell Wärmebehandlung — gegeben.

Mit Ausnahme des zuletzt angegebenen Falles kann man überall auch erfolgreich die Ultravioletttherapie anwenden. (Über den Unterschied zwischen Lichtwärme und Ultravioletttherapie s. Lichtbiologie.)

Die Indikation für die Ultravioletttherapie, soweit sie mit Apparaten getrieben wird, die verbrennungsfreies Licht geben und intraorale Anwendung gestatten, ist ungefähr dieselbe wie die für die Lichtwärmetherapie (s. Bestrahlungsapparate). Ein gewisser Vorteil der Ultravioletttherapie vor der Wärmetherapie besteht in den kürzeren Bestrahlungszeiten, der größeren Intensität und geringeren Unbequemlichkeit für den Patienten. Durch die intraorale Anwendung ist auch die Möglichkeit gegeben, besser an die meisten der für uns in Betracht kommenden Erkrankungsbezirke heranzukommen und dabei nur die viel lichtempfindlichere Schleimhaut zu bestrahlen. Wenn

man also Ultravioletttherapie mit den geeigneten Apparaten (zur Zeit gibt es nur die Ultrasonne, die genügt) betreibt, so sucht man den Herd immer, auch wenn er in der Wange liegt, von intraoral zu erreichen. Alle günstigen Eigenschaften der Lichtwärme kommen auch dem Lichtultraviolett zu, ob die bakterizide Wirkung des Ultraviolett eine wesentliche Rolle der Heilförderung spielt, erscheint ungewiß. Häufig ergibt die Kombination von Wärme und Ultraviolett die besten Resultate.

In neuester Zeit ist die Herstellung einer hochkerzigen Metallfadenlampe gelungen, deren Glashülle die von dem Leuchtkörper ausgehenden ultravioletten Strahlen durchtreten läßt. Diese sog. Vitaluxlampe sendet also gleichzeitig leuchtende Wärmestrahlen in erheblicher Menge und ultraviolettes Licht aus. Die Anwendung dieser Lampe in geeigneten Reflektoren geschieht von extraoral her, wobei die Wärme direkt auf den Krankheitsherd durch die Erzeugung einer starken Hyperämie wirkt, die Ultraviolettwirkung aber durch Änderung des Gesamtstoffwechsels deutlich wird. Ausführliche experimentelle Arbeiten über die Wirksamkeit dieser neuesten Errungenschaft der Lichtforschung sind noch im Gange.

Die meisten Schleimhautentzündungen werden besser mit der gut bewährten Ätzbehandlung angegangen, da die Lichttherapie ihr unterlegen ist; nur für die Stomatitis aphtosa, besonders bei schon großen Aphthen, verdient die Bestrahlung mit Ultraviolett den Vorzug, da hier jede Reizung durch Ätzen am besten unterbleibt.

Die extraorale Ultravioletttherapie mit Reizstrahlen ist auf das enge Gebiet der Narbenbehandlung eingeengt worden.

Literatur: Ausführliche Literaturangaben bei Münzesheimer, Dtsch. zahnärztl. Wschr. 27, 14. *Münzesheimer.*

Ligamentum circulare. Teil des Haltcapparates des Zahnes, bestehend aus Radiärfasern des Periodonts, zu denen sich Fasern gesellen, die aus dem Periost stammen und in das Zahnfleisch einstrahlen. Bis in die letzte Zeit spielten histologisch nicht begründete Vorstellungen vom Schutzcharakter dieses Gebildes eine große Rolle in der zahnärztlichen Pathologie. Heute faßt man es einfach als die Grenzfasern des Periodonts auf. Nach seiner Verletzung oder Vernichtung treten tiefergelegene Fasern an seine Stelle (s. Periodontium, Paradentium und Paradentitis).

Ligamentum pterygomandibulare. Bindegewebsstrang zwischen Hamulus pterygoideus und Crista buccinatoria mandibulae, spannt sich bei geöffnetem Munde für das Auge deutlich erkennbar und dem palpierenden Finger deutlich wahrnehmbar. Dieses Ligament gewinnt für die Leitungsanästhesie eine wachsende Bedeutung, insofern es zur Orientierung über den Einstichpunkt dient. Während man bis vor kurzem sich an nur tastbaren Merkmalen der Knochenoberfläche des Unterkiefers — Fossa retromolaris — durch Palpation mit dem Finger orientierte, kann man noch sicherer und kürzer die Lingula erreichen, wenn man außen neben dem Ligament, und zwar in seiner Mitte in der Richtung auf die Lingula, einsticht (s. Anästhesie, Stamm-).

Lingualbogen. Orthodontischer Apparat, der, im Gegensatz zum Angleschen, auf der lingualen Seite des Zahnbogens ruht. Sein Prinzip ist von dem des Labialbogens gänzlich verschieden. Während dieser im wesentlichen durch Zug, der durch Ligaturen oder andere Hilfsmittel übertragen wird, die Zähne bewegt, wirkt der Lingualbogen durch Druck der meist durch Vermittlung von Hilfsfedern auf die Zähne übertragen wird (s. Elementarbewegungen und Regulierungsapparate).

Lingualtechnik. Mit diesem Namen wird die neue, von Mershon eingeschlagene Richtung der apparativen Behandlung orthodontischer Stellungsanomalien bezeichnet, und zwar umfaßt der Name im heute üblichen Sprachgebrauch auch therapeutisch apparative Methoden, bei denen Lingualapparate gar nicht zur Anwendung kommen, d. h. auf der Innenseite der Zahnreihe anliegende Apparate. Die Begrenzung des Begriffes ist ungenau, doch kann man darunter Apparate verstehen, welche sich zarter Kräfte bedienen, im allgemeinen durch Druck arbeiten, die Kraft auf die Zähne durch Fingerfederchen übertragen und möglichst wenig sichtbar sind (s. Regulierungsapparate).

Lingua geographica. Landkartenzunge. Die Exfoliatio areata linguae stellt eine Entwicklungsanomalie dar und ist oft vergesellschaftet mit der Furchenzunge (Lingua plicata oder scrotalis). Sie bildet bogig begrenzte rötliche desquamierte, von schmalem graugelben Randsaum umgebene Flächen in wechselnder, am Zungenrande oft kreisartiger, sonst häufig girlandenförmigen Form und kann der Zunge dadurch das Aussehen einer Landkarte (Landkartenzunge, Lingua geographica) verleihen. Gesellen sich zu einem solchen bunten Bilde syphilitische Plaques, so sind diese durch ihren rötlich erosiven oder weißlichen Farbenton sowie den positiven Spirochätenbefund leicht zu erkennen. Vielfach dürfte Mundpflege (H_2O_2) oder Pinseln mit 3% Chromsäurelösung genügen. In sehr hartnäckigen Fällen, wo die Patienten lebhaft über Beschwerden klagen, empfiehlt sich mehrfache Röntgenbestrahlung mit $^1/_3$ Erythemdosis unter 0,5 mm Aluminiumfilter, die meist ausgezeichnet wirkt. *Zurhelle.*

Lippenerkrankungen. Entzündliche Erscheinungen an den Lippen in Form der akuten Cheilitis können durch Traumen bedingt sein, die zu einer ödematösen Durchtränkung des lockeren subcutanen Gewebes führen; sie sind bei Herpes labialis, Sycosis und Ekzem zu finden, besonders ausgeprägt beim Furunkel, Karbunkel und bei der Milzbrandinfektion. Akut exsudative Entzündungszustände kommen auch — allerdings selten — bei der Cheilitis exfoliativa vor, die meist eine chronisch-infiltrative Veränderung des Lippenrotes mit Abschilferung unter Bildung grübchenförmiger Epitheldefekte darstellt. Schon v. Mikulicz und Kümmel hatten bei ihrer Beschreibung, wie Klingmüller letzthin erneut betont hat, auf das akute Bild hingewiesen: Schleimhautüberzug gelockert, intensiv scharlachrot gefärbt, stellenweise des Epithels vollständig verlustig; Sekretion spärlich, aber die Lippe immer mit einer serösen Flüssigkeit bedeckt; brennende Schmerzhaftigkeit. Die Ätiologie der nicht ganz seltenen Erkrankung ist noch nicht aufgeklärt. Therapeutisch werden Borsalbenläppchen empfohlen. Eine Verwechslung mit dem Lupus erythematodes (s. dort) der Lippen, welcher hier isoliert vorkommen kann, ist durch die charakteristischen weißlichen oder bläulich-weißlichen radiär gestreiften Flecken mit reiserförmiger Gefäßbildung und Gefäßpunkten, im

Abb. 1728. Exfoliation der Lippen seit 2 Monaten. (Hautklinik Bonn.)

späteren Stadium mit zentraler Atrophie und Geschwürsbildung, ferner durch die größere Trockenheit und manchmal hochgradigen hyperkeratotischen Auflagerungen meist leicht zu vermeiden. Chronische Ekzeme an den Lippen können — zumal wenn sie umschrieben sind — durch Odolgebrauch hervorgerufen werden, finden sich aber auch sonst häufig bei Ekzematikern, Asthmatikern, bei denen beiden man heute vielfach von Überempfindlichkeitsreaktionen, allergischer Diathese und allergischen Krankheiten (Kämmerer, Storm van Leeuwen) spricht, sowie bei Skrofulösen.. Bei letzteren kommt es zu einer rüsselartigen Hypertrophie der Lippen (Scrofa = Muttersau liegt dem Worte Skrofulose zugrunde), einem wesentlichen Kennzeichen des skrofulösen Habitus[1]). Verbunden mit derartigen Entzündungsprozessen sind vielfach Rhagadenbildungen; sie werden besonders am Mundwinkel häufig sekundär mit Eiterkokken (Streptokokken usw.) infiziert und führen zur Perlèche oder Faulecke, einem scharfrandigen, serpiginös begrenzten Geschwür des Mundwinkels, das weder mit Syphilis I (rhagadiformem Primäraffekt des Mundwinkels) noch mit Syphilis II (gewucherten und erodierten Papeln) verwechselt werden darf, mit der sie manchmal eine sehr große Ähnlichkeit aufweist (Spirochätenuntersuchung, regionärer Drüsenbefund, eventuell Untersuchung des Drüsenpunktates auf Spirochäten, WaR!). Das Geschwür heilt auf Desinfizientien (Pinselungen mit 2—5% Höllensteinlösung) ab, rezidiviert aber leicht. Schrunden an den Lippen durch gewerbliche Einflüsse kommen ebenso wie Geschwürchen an der Zunge und Mundschleimhaut nach Koelsch bei Glasmacherlehrlingen vor sowie als mechanische Abnutzung durch Festklemmen von Arbeitsgerät, wie Nägel, Bleistifte usw. Endlich sei hier noch genannt die Cheilitis glandularis aposthematosa, die sog. Baelzsche Krankheit, die sich klinisch durch hanfkorngroße glänzende Sekrettröpfchen an den Schleimdrüsen zu erkennen gibt, besonders wenn man die Lippen zwischen den Fingern drückt. Histologisch erweisen sich hier die Schleimdrüsengänge als 6—10fach erweitert, ihre Wände als verdickt. Weitere Erkrankungen der Lippen (Angiome, Lymphangiome, Lichen ruber planus, herpetische Erkrankungen usw. s. dort).

Literatur: Guttmann, G., Haut- und Infektionskrankheiten (Berlin, H. Meußer 1926). — Klingmüller, V., Cheilitis exfoliativa. Arch. f. Dermat. 146, 349 (1924). — Koelsch, F. in M. Oppenheim, J. H. Rille u. K. Ullmann: Die Schädigungen der Haut durch Beruf u. gewerbliche Arbeit 3 (Leipzig 1926). — v. Mikulicz u. Kümmel, Krankheiten des Mundes (Jena 1912). — 1. Zurhelle, E., Isolierte Dermatosen der Mundschleimhaut. Zbl. Hautkrkh. 21, 545 (1926). — 2. Zurhelle, E. in J. Jadassohn: Hdb. der Haut- u. Geschl.krankh. 17, 3. *Zurhelle.*

Logankrone. Ursprünglich verstand man darunter eine Porzellanzahnkrone, in welche ein viereckiger, im Querschnitt rechtwinkliger Platinstift eingebrannt war. Heute ganz außer Gebrauch gekommen. Ihre Stelle wird eingenommen von Porzellanvollkronen, die mit einem zentralen Kanal versehen sind, in welche ein Stift einzementiert werden kann. Der Name Logankrone wird auch für diese Kronen noch vielfach angewandt.

Lote. Die Lote haben die Aufgabe, die Vereinigung zweier gleichartiger oder verschiedener Metalle vorzunehmen. Um die zu lötenden Werkstücke nicht zu schädigen, muß das Lot etwa 200° tiefer schmelzen. Zur Erreichung einer guten Lötung ist es notwendig, einmal möglichst große Oberflächen zu schaffen, zweitens aber auch dafür zu sorgen, daß diese blank, also oxydfrei sind. Die Reinigung der Lötstelle kann ent-

[1]) Diese Hypertrophie bei Skrofulösen ist wohl zu unterscheiden von der chronischen elephantiastischen Schwellung der Oberlippe infolge häufig rezidivierter Erysipele (Abb. bei Guttmann) sowie der Elephantiasis der Lippen infolge lymphangitischer Prozesse bei Syphilis III (Näheres bei Zurhelle 2).

weder auf mechanischem Wege durch Bürsten und Kratzen geschehen, oder aber man bedient sich der chemischen Stoffe, der sog. Lötmittel, auf die bereits an anderer Stelle eingegangen wurde.

Folgende Eigenschaften soll ein gutes Lot aufweisen:

1. Die Zusammensetzung soll der der Werklegierung entsprechen. Ist das nicht der Fall, würden Potentialdifferenzen auftreten, die im Munde zu Korrosionserscheinungen Veranlassung geben würden. Die Anschauung, daß das Goldlot niedrigkarätiger sein müßte als die zu lötende Goldlegierung, muß als falsch abgelehnt werden, da es ohne weiteres möglich ist, niedrigschmelzende Goldlote mit dem gleichen Karatgehalt, wie ihn die zu verarbeitende Legierung aufweist, herzustellen.

2. Aus ästhetischen Gründen soll auch die Farbe des Lotes derjenigen des Werkstückes gleichen.

3. Die Festigkeitswerte dürfen nicht wesentlich tiefer liegen als diejenigen der Arbeitslegierung.

4. Zur Herstellung der Lote müssen solche Komponenten verwendet werden, die in der Werklegierung anzutreffen sind, damit die Hauptvoraussetzung erfüllt wird, daß das Lot mit der zu lötenden Legierung Mischkrystalle bildet.

Diese Forderung ist besonders wichtig, weil die Haltbarkeit einer Lotstelle nur dann genügend ist, wenn eine tiefgreifende Verankerung des Lotes in der Werklegierung stattfindet. Diese Verankerung ist aber nur möglich, wenn Lösungs- bzw. Legierungsvorgänge sich zwischen beiden abspielen.

Wir können die Lote einteilen in Weich- und Hartlote. Während die Weichlote, die sich in der Hauptsache aus Blei und Zinn aufbauen, für die Zahnheilkunde weniger von Bedeutung sind, gehören die Hartlote mit zu den wichtigsten Legierungen der zahnärztlichen Technik. Die Hartlote kann man einteilen in unedle und edle Lote, von denen die letzteren hier Erwähnung finden sollen.

Die Silberlote bestehen aus Kupfer, Silber und Zink. Bei ihrer Herstellung wird das Kupfer und Zink in Form von Legierungsmessing hinzugefügt.

Die Goldlote haben die gleichen Komponenten, nur tritt hier noch das Gold hinzu und unter Umständen Cadmium. Sterner-Rainer empfiehlt, Zink und Cadmium in Form des Eutektikums zur Herstellung niedrigschmelzender Lote zu verwenden. Bei der Herstellung der Goldlote wird zunächst das Gold geschmolzen, dem dann das Silber mit Kupfer legiert hinzugefügt wird. Zink und Cadmium gibt man erst der Schmelze zu, wenn die Temperatur etwas gesunken ist. Um Oxydation oder Verbrennen dieser Metalle zu vermeiden, wickelt man sie in Seidenpapier ein, oder aber man schmilzt Gold und Silber zusammen, fügt das Kupfer und Zink in Form von Legierungsmessing hinzu und wählt als letzte Komponente das Cadmium. Zu beachten ist, daß durch Zink und Cadmium die Leichtflüssigkeit der Legierung verursacht wird, doch darf der Cadmiumgehalt nicht zu hoch sein, da solcher die Legierung spröde macht. Stark kupferhaltige Lote können unter Umständen Kupferoxydul enthalten, das in geringer Menge zwar löslich ist, aber bei Überschreiten der Löslichkeitsgrenze sich als selbständiger Bestandteil in der Legierung ausscheidet und Heterogenität hervorruft. Auch Zinn ist von Fenchel zum Zusatz für Goldlote in Vorschlag gebracht worden. Man muß mit diesem Metall vorsichtig sein, da sich bekanntlich zwischen Zinn und Gold eine chemische Verbindung bildet, die spröde ist und das Gold in seiner Verarbeitungsfähigkeit beeinträchtigt. Eine Legierung mit 10 % Zinn besitzt nach Nowack bereits eutektisches Gefüge.

Die Zusammensetzung der Lote ist verschieden und wird meistenteils von den Herstellern der Arbeitslegierungen diesen angepaßt.

Es wäre die Frage noch zu erörtern, ob man eine gelötete Stelle langsam abkühlen soll oder nicht. Berücksichtigt man, daß beim schnellen Abkühlen zwischen Gold-Silber-Kupfer-Legierungen leicht Seigerungserscheinungen auftreten, die Heterogenität zur Folge haben, so ergibt sich daraus die Forderung, eine Lötstelle möglichst langsam abkühlen zu lassen, um Konzentrationsunterschiede, wie solche beim Lötvorgang durch den neueintretenden Legierungsprozeß zustande kommen können, durch Diffusion auszugleichen.

Als Platinlot wählt man Feingold, wenn die Lotnaht nicht zu breit ist. Das Feingold legiert sich unter Bildung von Mischkrystallen mit dem Platin, das auch gleichzeitig auf die Farbe des Goldes einwirkt, so daß die Lotnaht nicht sehr auffallen dürfte. Handelt es sich um breitere Lotstellen, wo das gelbe Feingold zwischen dem grauweißen Platin sichtbar werden würde, so wählt man Platin-Silber-Legierungen als Lot, deren Zusammensetzung z. B. nach Rheinglass 82,5% Silber, 17,5% Platin beträgt. Unter Umständen kann man dieser Legierung 2—3% Kupfer hinzufügen. Platin-Goldlegierungen werden gleichfalls als Platinlot gebraucht.

Literatur: Sterner-Rainer, Z. f. Metallkunde **1921** (Augustheft). L. Nowack, Z. f. Metallkunde **1927**, Nr 6.

Schoenbeck.

Lötmittel. Die Lötmittel sollen entweder oxydfreie Flächen des Werkstückes für die Lötung bewahren oder solche schaffen. Nach der Einteilung von Schlosser unterscheidet man luftabschließende, lösende, ätzende und reduzierende Lötmittel. Diese Einteilung soll nun nicht eine scharfe Grenze zwischen den aufgeführten Arten der Lötmittel bilden, sondern nur als Anhaltspunkt dienen. So kennen wir z. B. verschiedene Lötmittel, die neben ihrer lösenden Eigenschaft auch ätzen, wie wir auch wiederum luftabschließende Lötmittel kennen, die gleichzeitig lösend wirken.

Wenn von dem Lehm als luftabschließendes Mittel für die Belange der Zahnheilkunde abgesehen wird, so wäre vor allem hier der Borax zu nennen, der durch das beim Lötvorgang entstehende Metaboratglas luftabschließend wirkt und somit Oxydation während des Lötvorganges verhindert. Da auch dieses Mittel lösende Wirkung besitzt, so kann man dem Borax beide Aufgaben zusprechen, einmal die der Schaffung oxydfreier Oberflächen und ferner deren Erhaltung. Der Borax ist das Natriumsalz der Tetraborsäure von der Formel $Na_2B_4O_7 + 10H_2O$, oberhalb 56° krystallisiert der Borax mit 5 Wasser. Durch Erhitzen verliert er das Krystallwasser, bläht sich stark und geht bei weiterer Erhitzung allmählich in ein farbloses Glas über. Dieses hat die Eigenschaft, Oxyde aufzulösen und mit ihnen charakteristisch gefärbte Gläser zu bilden, die in der analytischen Chemie zum Nachweis gewisser Elemente eine wichtige Rolle spielen.

Kupferoxyd wird z. B. unter Bildung eines grünen Glases gelöst, ein Vorgang, der sich etwa nach folgender Formel abspielt: $Na_2B_4O_7 + CuO = 2NaBO_2 + Cu(BO_2)_2$. Meistenteils verwendet man den Borax in gebrannter, d. h. entwässerter Form, die unter dem Namen Streuborax in den Handel kommt. Mit Kochsalz und Pottasche gemischt dient der Borax in feinster Vermahlung als Lötmittel. Auch eine Borax-Borsäure-Schmelze wird unter dem Namen Borsäurewasserglas als Lötmittel verwandt, das in der Wärme von sirupöser Beschaffenheit ist und mit Wasser vermischt auf die zu lötenden Stellen gestrichen wird. Weiterhin wird eine Lötpasta empfohlen, die aus zwei Teilen Vaseline und einem Teil entwässerten Borax hergestellt wird.

Zu dieser Gruppe gehören ferner das Natriumphosphat und das Natriumammoniumphosphat. Das Natriumphosphat, das Mononatriumsalz der Orthophosphorsäure, das mit einem Molekül Wasser krystallisiert, gibt beim Erhitzen dieses ab und geht

schließlich unter Verlust eines Moleküles Konstitutionswassers in metaphosphorsaures Natrium über. Der Vorgang läßt sich durch folgende Formel darstellen: $NaH_2PO_4 = NaPO_3 + H_2O$. Das metaphosphorsaure Natrium löst die Oxyde auf und bildet mit ihnen charakteristisch gefärbte Phosphate, wie aus folgender Formel hervorgeht: $NaPO_3 + CuO = NaCuPO_4$. Würden Carbonate die Lötstellen bedecken, so wäre der Vorgang folgendermaßen: $NaPO_3 + CuCO_3 = NaCuPO_4 + CO_2$. Es wird also Kohlensäure abgeschieden. Auch das Natriumammoniumphosphat geht unter Abgabe von Wasser und Ammoniak in metaphosphorsaures Natrium über. Es hat also die gleichen Eigenschaften wie das vorerwähnte Natriumphosphat. Ferner wäre zu nennen die Glasgalle, jene schaumige Masse, die sich auf dem Glasfluß im Schmelzofen bildet. Sie besteht aus kieselsauren Salzen, denen freie Kieselsäure beigemischt ist, die gleichfalls ein gutes Lösungsmittel für Oxyde bildet. Ein Gemisch von vier Teilen Glasgalle, vier Teilen Kochsalz und zwei Teilen gebranntem Borax soll ein gutes Lötmittel für Goldlegierungen sein. Auch das wasserlösliche Kalium- bzw. Natriumsilikat, das im Handel unter der Bezeichnung Wasserglas bekannt ist, kann als Lötmittel verwendet werden. Ferner dient Kryolith, ein Natriumaluminiumflorid, mitunter als Lötmittel. Die ätzenden Lötmittel, bei denen eigentlich auch lösende Wirkung vorhanden ist, haben demnach auch zwei Aufgaben zu erfüllen, einmal die Oxyde bzw. Carbonate oder auch Sulfide aufzulösen und weiterhin die Oberflächen anzuätzen, wodurch eine gute Reinigung der Lötoberfläche und damit ein gutes Haften des Lotes ermöglicht wird. Hier wären die Phosphorsäure, die Milchsäure und die Citronensäure zu erwähnen, die vielfach zur Herstellung sog. Lötwässer benutzt werden. Die Phosphorsäure wird zur sirupartigen Konsistenz eingedampft und mit gleichen Teilen 80proz. Alkohol vermischt. Der konzentrierten Milchsäure wird Glycerin und Wasser zugesetzt, während Citronensäure (10 g) mit Kochsalz (20 g) vermischt in 100 ccm Wasser aufgelöst wird. Bekannt ist die ätzende Wirkung der Salzsäure, in Verbindung mit Zink als Chlorzink verwendet. Man benutzt Chlorzink meist bei Werkstücken, die mit Weichlot gelötet werden sollen. Ferner gehört hierher der Salmiak, das Chlorammonium, das nicht, wie in der Literatur oft angegeben wird, als reduzierendes Lötmittel bewertet werden darf, sondern zu den ätzenden Mitteln gerechnet werden muß. Wird nämlich Chlorammonium über 400° erhitzt, so findet eine Spaltung in Ammoniak und Chlorwasserstoff statt. Ammoniak ist leichter flüchtig als der Chlorwasserstoff, der die Ätzung übernimmt. Auch in wäßriger Lösung findet Spaltung infolge von Hydrolyse in Chlorwasserstoff und Ammoniak statt. Letzteres entweicht leichter, so daß die Lösung allmählich saure Reaktion annimmt. Die ätzende Wirkung des Chlorwasserstoffs beruht auf der Überführung der Oxyde, Carbonate oder Sulfide in Chloride, die zum Teil schon während des Lötvorganges, weil sie leicht flüchtig sind, verdampfen, während der Rest beim Nachspülen der Lötung mit Wasser entfernt wird. Auch mit Chlorammonium hat man Lötwässer zusammengestellt. Ein solches hat z. B. folgende Zusammensetzung: Zinkchlorid 25 Teile, Chlorammonium 15 Teile, Wasser 60 Teile. Diese Lösung, mit Stärkekleister verdickt, kommt als Lötpasta in den Handel. Das bekannte Lötmittel Tinnol besteht aus Salmiak und Glycerin, dem gleichzeitig das Lot in feinster Verteilung beigefügt ist. Das Fludorlötfett besteht aus Chlorzink und Fett. Reduzierende Lötmittel werden in der Hauptsache solche Stoffe sein, die sehr kohlenstoffreich sind. Es kommen in Frage Harze, wie z. B. Kolophonium, ferner Stearinsäure und Fette. Während des Lötvorganges verbrennen diese Substanzen unter Abscheidung von Kohlenstoff, der seinerseits auf die Metalloxyde reduzierend einwirkt unter Bildung von Kohlenoxyd bzw. Kohlensäure. Es wäre zu erwähnen, daß diesen reduzierenden Lötmitteln, wenn auch im schwachen

Maße, lösende bzw. ätzende Wirkung zukommt, da die Fett- und die Harzsäuren vor ihrer Verbrennung im Anfangsstadium der Erhitzung das Metall angreifen. Ein bekanntes Lötfett, das in der Elektrotechnik Verwendung findet, besteht aus Talg, Kolophonium und Salmiak.

Literatur: Schlosser, Löten (Hartlebens Verlag 1905). *Schoenbeck.*

Lötverfahren. „Unter Löten versteht man das Verbinden oder Ergänzen erhitzter, in festem Zustand bleibender Metalle und Legierungen durch schmelzende metallische Bindemittel (Lote!)." (Diese Definition wurde vom Unterausschuß für Aluminiumlote bei der Deutschen Gesellschaft für Metallkunde ausgearbeitet.)

„Im Gegensatz zum Löten stehen also andere Verbindungsarten, z. B. Kitten, das auf der Klebkraft (Adhäsion) beruht, oder Schweißen, bei dem das Werkstück

Abb. 1729. Messing mit Sieberlot gelötet. Ungenügende Lötung, da Diffusion gering. (Nach Schoenbeck.)

Abb. 1730. Lötung mit Goldlot. Das Lot diffundiert in die gelöteten Metalle. (Nach Schoenbeck.)

an der Schweißstelle bis zum Fließen erhitzt wird" (nach AWF). — Einige allgemein gültigen Richtlinien seien an die Spitze der folgenden Betrachtungen gestellt.

Beim Löten wird das Lot mit den Oberflächenschichten des zu lötenden Metalles legiert, d. h. das flüssige Lot diffundiert mehr oder weniger zwischen die Krystalle des Lötobjektes hinein. Je stärker diese Diffusion ist, um so mechanisch widerstandsfähiger wird die gelötete Stelle sein. Um dieses Eindringen des Lotes zu erleichtern, müssen durch geeignete Maßnahmen die Lötstellen vorbereitet werden.

Die Lötstellen müssen vor dem Löten besonders von Oxyden gereinigt werden. Dies geschieht am besten durch Absäuern oder auch mechanisch durch Feilen, Abschaben u. ä. Das Anfeilen oder Ankratzen der Lötstellen hat den Vorzug, daß das zu lötende Metall leicht angerauht, und so das Eindringen des Lotes ebenfalls erleichtert wird. Als erster Leitsatz für ein einwandfreies Löten soll in folgendem aufgestellt werden:

Die Lötstellen müssen peinlich gesäubert, besonders von ihren Oxyden befreit werden, denn nur dann ist eine genügend tiefgehende Diffusion des fließenden Lotes in das zu lötende Metall und damit eine Lotnaht von großer Zerreißfestigkeit zu erwarten.

Ebenfalls im Interesse einer möglichst tiefen Diffusion des Lotes ist die Zusammensetzung des Lotes in bezug auf das zu lötende Metall zu berücksichtigen. Die

besten Lötergebnisse können erzielt werden, wenn die Legierungsmöglichkeit zwischen Lot und zu lötendem Arbeitsstück am günstigsten ist, d. h. wenn das Lot sich lösen kann, also Mischkrystalle entstehen.

Daher der zweite Leitsatz: Der Aufbau und die Zusammensetzung des Lotes muß in ganz bestimmten Beziehungen stehen zu dem zu lötenden Metall.

Die Wärmezufuhr hat ebenfalls einen sehr großen Einfluß auf die Diffusionstiefe des Lotes. Es ist deshalb zweckmäßig, beim Löten genügend lange zu erwärmen und auch nach dem Löten das Lötobjekt langsam abkühlen zu lassen, weil durch Abschrecken der Diffusionsvorgang unterbrochen wird.

Der dritte Leitsatz: Beim Löten ist das Lot genügend lange flüssig zu halten, um eine möglichst große Diffusionstiefe zu erzielen; das Lötobjekt darf keinesfalls abgeschreckt werden, weil hierdurch die Diffusion des Lotes gestört würde.

Bevor das Lot zum Fließen kommt, müssen die Lotstellen genügend erwärmt, d. h. bis auf den Schmelzpunkt des Lotes erhitzt werden. Dabei besteht die große Gefahr, daß sich die Lötstellen wieder mit einer Oxydhaut überziehen, die dem Eindringen des Lotes äußerst hinderlich wäre. Aus diesen Gründen müssen Mittel, sog. Flußmittel, angewendet werden, die die Oxydation während des Erwärmens bis zum Fließen des Lotes verhindern. (Diese Flußmittel sind bei den verschiedenen Lötarten verschieden, so daß sie erst später im Zusammenhange besprochen werden.) Gleichzeitig haben manche dieser Flußmittel neben der oxydationsverhindernden Wirkung noch die weitere angenehme Eigenschaft, eventuell vorhandene Oxyde zu lösen, wenn auch nur in geringem Maße. Ebenfalls im Interesse der Oxydverhinderung ist es, die Erwärmungszeit möglichst abzukürzen.

Der vierte Leitsatz: Um die Oxydation während des Erwärmens, das möglichst abzukürzen ist, zu verhindern, ist es notwendig, die gereinigten Lötstellen vor dem Erwärmen mit geeigneten Flußmitteln zu bestreichen. Gleichzeitig erleichtern diese Mittel das Fließen des Lotes.

Die Lote. Wie oben schon erwähnt, sind Lote Metalle oder Legierungen, welche sich mit dem zu lötenden Metalle unterhalb dessen Schmelztemperatur legieren, das Lot muß sich lösen.

Eine einfache Einteilung der Lote hat sich bewährt. Man unterscheidet: 1. Weichlote, 2. Hartlote.

1. Weichlote haben einen sehr niederen Schmelzpunkt, nicht über 300°. Die Lötstellen aus Weichloten haben eine sehr geringe mechanische Festigkeit.

An erster Stelle sind unter den Weichloten die Lötzinne zu nennen. In folgender Tabelle sind die neuesten Angaben der DIN-Blätter berücksichtigt (DIN-Blatt 1707).

Lötzinn

Benennung	Kurzzeichen	Sn %	Pb %	Schmelzpunkt °C	Verwendung
Lötzinn 25	Sn L 25	25	75	305	Nur für Flammenlötung (nicht für Kolbenlöten) geeignet
„ 30	Sn L 30	30	70	300	Bau-, grobe Klempnerarbeit
„ 33	Sn L 33	33	67	290	Zinnbleche und verzinkte Bleche
„ 40	Sn L 40	40	60	270	Messing- und Weißblechlötung
„ 50	Sn L 50	50	50	250	Messing- und Weißblechlötung
„ 60	Sn L 60	60	40	200	Lot für leichtschmelzende Metallgegenstände; feine Lötungen
„ 90	Sn L 90	90	10	212	Besondere, durch gesundheitliche Rücksichten bedingte Anwendung

Daneben muß erwähnt werden, daß sich für zahnärztlich-technische Zwecke auch reines Zinn eignet. Sehr geeignet dürfte eine besondere Weichlotzubereitung in Form einer Paste sein, die unter dem Namen Tinnol im Handel ist, da dieses Lot gleich mit dem Flußmittel vermischt, also in der Anwendung sehr einfach ist. Tinnol ist meist ein Gemisch von Chlorzink und Lötzinnfeilung.

Werden dem Lötzinn noch andere Metalle (Antimon, Cadmium usw.) zugesetzt, so spricht man von Zinnloten. Diese Zinnlote, auch Weichlote, können (nach AWF) folgende Zusammensetzung haben:

	Zinn %	Blei %	Wismut %	Antimon %	Cadmium %	Schmelzp. °C	Bemerkungen bzw. Bezeichnung
1.	4	89	—	7	—	233	Antimonlot (mittelflüssig)
2.	15	75	—	10	—	236	Antimonlot (strengflüssig)
3.	15	32	53	—	—	96	Wismutlot, Silberlot
4.	13	27	50	—	10	70	Wismut-Cadmiumlot

Anschließend seien die übrigen Hilfsmittel zum Weichlöten, besonders die Flußmittel, erwähnt, und der Vorgang des Lötens selbst beschrieben.

Das Flußmittel soll, wie oben erwähnt, die Oxydation während des Lötens verhindern und möglicherweise noch vorhandene Oxyde lösen.

Beim Weichlöten ist als einfachstes Flußmittel die Salzsäure (roh) zu nennen. Die vorhandenen Oxyde werden durch sie in Chloride übergeführt, die in der Lage sind, neuentstehende Oxyde zu lösen.

Das sog. Lötwasser dürfte wohl das bekannteste Flußmittel sein. Lötwasser ist eine gesättigte Lösung von Zinkfeilung in Salzsäure, die einen geringen Zusatz von Salmiak (pulverisiert) hat. Das Chlorzink im Lötwasser hat hauptsächlich oxydlösende Wirkung. Das vorhandene Zink-Ammoniumchlorid zersetzt sich bei der Löttemperatur in Ammoniak, Zinkchlorid und Salzsäure. Diese so entstehende Salzsäure hat wiederum oxydlösende Wirkung. — Lötwasser ist der einfachen Salzsäure vorzuziehen, da es nicht nur die Oxyde löst, sondern auch den Zutritt des Sauerstoffes während des Lötens verhindert. — Beim Weichlöten von Eisen besteht bei Anwendung des Lötwassers eine Rostgefahr, bei Kupfer ist Grünspanbildung auch möglich. Es ist deshalb notwendig, nach dem Löten die Lötstellen gut zu reinigen, um die Salzsäure usw. zu entfernen. Das Reinigen geschieht am besten mit Schlämmkreide, da diese gleichzeitig neutralisierend wirkt.

Bekannte Flußmittel sind auch die sog. Lötfette, die eine Mischung von verschiedenen Fetten mit Salmiak darstellen. Die Fette dienen hier nur als Luftabschluß, während dem Salmiak die Oxydlösung zukommt.

Auch Kolophonium wird verwandt, durch welches nur eine Oxydverhinderung, aber keine Oxydlösung möglich ist.

Um die Erwärmung der Lötstelle und die Verflüssigung des Lotes beim Weichlöten durchzuführen, benutzt man am häufigsten den Lötkolben aus Kupfer.

Die Erhitzung, die aber nicht bis zur Rotglut des Kolbens gesteigert werden darf, da hierbei die Kupferoberfläche stark oxydiert und kein Lötzinn mehr annehmen kann, geschieht im Feuer oder im Gasgebläse. (Es gibt in neuerer Zeit auch Kolben, die mit flüssigem Brennstoff, ähnlich wie die Benzinlötlampen, oder auch elektrisch beheizt werden.) Der Lötkolben muß so heiß sein, daß er Zinn zum Fließen bringt. Bevor gelötet wird, muß die Schneide oder Spitze des Lötkolbens mechanisch durch Feilen gereinigt und über einen Salmiakstein gestrichen werden. Anschließend wird der Lötkolben durch Drehen in Zinn verzinnt und das auf der mit Lötwasser oder ähnlichem bestrichenen Lötstelle befindliche Lot zum Fließen gebracht.

Nach dem Löten wird die Lötstelle gesäubert und mechanisch geglättet.

Nur selten wird man Weichlote verwenden, die mit dem Lötkolben nicht zum Fließen zu bringen sind. Ist dies der Fall, muß man zum Löten in der Spiritus- oder Gasflamme übergehen, dabei aber größte Beachtung darauf legen, daß das Lot keinesfalls überhitzt wird.

2. Die Hartlote. Die meisten Hartlote (mit Ausnahme der Aluminiumhartlote) sind Legierungen, die als Basis Kupfer enthalten. Die Schmelzpunkte liegen weit über 300°, so daß eine Kolbenlötung gar nicht in Frage kommt.

Zunächst seien wiederum in Tabellenform verschiedene Hartlote zusammengestellt.

Schlaglot (Hartlot) nach Normblatt DIN 1711

Benennung	Kurzzeichen	Zusammensetzung Cu %	Zusammensetzung Zn %	Schmelzpunkt °C	Verwendung
Schlaglot 42	Ms L 42	42	Rest	820	Lötung von Messing mit mehr als 60 % Cu
„ 45	Ms L 45	45	„	835	Lötung von Messing mit 67 % Cu aufwärts
„ 51	Ms L 51	51	„	850	Lötung von Kupferlegierungen mit 68 % und mehr Cu
„ 54	Ms L 54	54	„	875	Wie Ms L 51 und für Kupfer, Rotguß, Bronze, Eisen, Bandsägen

Weiter sind hier die Kupfer-Zink-Zinnlote (Weißlote) zu nennen. Der Zinnzusatz bedingt eine Steigerung der Härte bei verhältnismäßig hoher Festigkeit. Diese Weißlote eignen sich hauptsächlich zum Löten von Neusilber.

Kupfer-Zink-Zinnlote (nach AWF)

Zusammensetzung Kupfer %	Zusammensetzung Zink %	Zinn %	Schmelztemperatur °C	Bemerkungen
54	45	1	878	Zäh, mittelflüssig
51	44	5	850	Leichtflüssig, halbspröde
48	42	10	810	Sehr leichtflüssig, spröde

Anschließend sind die Kupfer-Nickel-Zinklote, die sog. Neusilberlote, hier zu erwähnen, die hauptsächlich zum Löten von Eisen, Nickel und Stahl dienen, weswegen sie auch als Stahllote bezeichnet werden.

Kupfer-Nickel-Zinklote (Neusilberlote) nach AWF

Zusammensetzung Kupfer %	Zusammensetzung Zink %	Zusammensetzung Nickel %	Schmelztemperatur °C	Bemerkungen
35	56,5	8,5	871	Gelblich, nickelfarben, leichtflüssig
38	50,0	12	907	Nickelfarben, mittelflüssig
38	47,0	15	960	Nickelfarben, strengflüssig

Für zahnärztlich-technische Zwecke kommen als Hartlote hauptsächlich die Silberlote in Betracht, die sich durch niederen Schmelzpunkt auszeichnen, trotzdem mit ihnen Lötstellen von großer Festigkeit zu erreichen sind. Die Silberlote eignen sich zum Löten von Kupfer, Bronze, Messing, Nickel, Neusilber, Eisen u. ä.

Silberlote (nach DIN 1710)

Benennung	Kurzzeichen	Zusammensetzung % Cu	Zn	Ag	Schmelzpunkt °C	Lieferart	Verwendung
Silberlot 4	Ag L 4	50	46	4	855	Körner	Lötung von Messing mit 58 % und mehr Cu; für feinere Arbeiten, wenn eine saubere Lötstelle ohne viel Nacharbeit erreicht werden soll, sowie für Lötung von Kupfer- und Bronzestücken
„ 9	Ag L 9	43	48	9	820		
„ 12	Ag L 12	36	52	12	785		
„ 8	Ag L 8	50	42	8	830	Streifen (Stechlot)	
„ 25	Ag L 25	40	35	25	765		
„ 45	Ag L 45	30	25	45	720		

Für das Löten von Goldlegierungen kommen Lote, welche aus Gold, Kupfer und Silber zusammengesetzt sind, in Betracht. Sehr oft ist noch Cadmium und Zink zugesetzt; letztgenannter Lotbestandteil erhöht die Leichtflüssigkeit oder mit anderen Worten, das „Schießen" des Lotes.

Das Wichtigste bei der Auswahl der Goldlote für ein Arbeitsstück ist, daß der Goldfeingehalt des Lotes dem des zu lötenden Stückes zum mindesten annähernd gleich ist. Beträgt die Differenz des Feingehaltes zwischen Lot und Arbeitsstück mehr als 2 Karat, so darf man mit Sicherheit eine Verfärbung der Lötnaht erwarten, die ja meist der Ausdruck von Korrosionserscheinungen ist. Sind aber Lösungsvorgänge möglich, so wird auch mit fortschreitender Auflösung die mechanische Festigkeit der Lötstelle sinken. Der Schmelzpunkt des Goldlotes darf nicht zu niedrig sein, weil sonst, wie oben schon erwähnt, die Diffusionstiefe des Lotes in das zu lötende Metall zu gering und damit die Festigkeit der Lötstelle minderwertig ist. Die Schmelzpunkte der Goldlote, die für die gebräuchlichen Goldlegierungen in Frage kommen (18—24 Karat), schwanken zwischen 750 und 950°. — Für Platinlötung eignen sich am besten Feingold oder sehr hochschmelzende Goldlote.

Die Flußmittel zum Hartlöten. Das gebräuchlichste Flußmittel beim Hartlöten ist der Borax ($Na_2B_4O_7 + 10H_2O$). Durch Borax soll einmal die mechanisch oder durch Absäuern gereinigte Lötfläche oxydfrei gehalten und auch geringe Mengen Oxyd gelöst werden. Die Oxydbildungsverhinderung ist dadurch möglich, daß der Borax beim Erhitzen in eine „Glashaut" ausfließt, die als Luftabschluß dient. Da Borax $10H_2O$ als Krystallwasser enthält und infolgedessen beim Erwärmen stark bläht (infolge des Entweichens des Krystallwassers), ist zu empfehlen, möglichst wasserfreien Borax zu verwenden.

Im allgemeinen wird Borax mit Wasser zu einem Boraxschleim angerührt und so auf die Lötstelle aufgetragen. Ebenfalls gebräuchlich ist die Pastenform, indem Borax mit Vaseline oder ähnlichem vermischt wird.

Neben dem Borax sind noch die verschiedenen Phosphorsalze zu nennen, die wie Borax angewendet werden.

Daneben sind sehr viele kombinierte Flußmittel im Handel; z. B. eine Paste von Aderer (Dental soldering Paste Flux), die in der Hauptsache aus Borax und Fetten besteht. Mit Fluoron (Wieland) konnten praktisch immer sehr gute Lotresultate erreicht werden. Auch die mikroskopische Untersuchung solcher mit Fluoron behandelter Lötstellen zeigt, daß die Diffusionstiefe des Lotes eine sehr große ist. Weiterhin ist als angenehme Eigenschaft zu erwähnen, daß Fluoron beim Erhitzen nicht bläht, wie dies bei den meisten Boraxflußmitteln sonst der Fall ist.

Das Löten mit Hartlot. Bei dem zahnärztlich-technischen Hartlöten müssen zwei verschiedene Arten betrachtet werden, trotzdem der eigentliche Lötvorgang, d. h. das Eindringen des Lotes in das zu lötende Metall, vollkommen gleich ist, nämlich das freie und das eingebettete Löten.

1. Das freie Löten mit Hartlot ist nur dann anwendbar, wenn die zusammenzulötenden Teile leicht in bestimmter Lage zu fixieren sind. Meistens handelt es sich hier um Löten von Kronenringen u. ä., so daß man am besten dieses Beispiel betrachtet. Der Ring wird so gebogen, nachdem die Lötstellen mechanisch gereinigt sind, daß sich die beiden zusammenzulötenden Teile berühren. Ist da ein großer Spalt vorhanden, kann man sicher sein, daß er vom Lot nicht überbrückt wird; oder wenn dies durch große Lotmengen schließlich erreicht ist, wird die breite Lotfuge infolge der Sprödigkeit des Lotes mechanisch nur sehr wenig widerstandsfähig sein. Also ist Grundbedingung, daß der Lötspalt möglichst schmal ist, d. h. die Metallteile sich berühren. Auch aus einem anderen Grund ist es notwendig, daß ein möglichst feiner Spalt vor-

liegt; je kleiner der Zwischenraum ist, um so besser wird das Fließen; man spricht ja von einem Schießen des flüssigen Lotes in den Spalt. Dieses Durchschießen des Lotes, das sehr erwünscht ist, kann aber nur dann erfolgen, wenn der Zwischenraum sehr klein ist, also eine Kraft entsteht, die man als capillare Attraktion betrachten kann.

Um die zusammenzulötenden Metallstreifenenden in einer bestimmten Lage zu fixieren, ist es notwendig, dem Goldblech durch Biegen jede Elastizität zu nehmen, damit sich der Ring besonders beim Erwärmen nicht aufbiegt, und dadurch der Lötspalt verbreitert wird. Sehr zweckmäßig ist es z. B., den zu lötenden Kronenring mit Blumendraht zusammenzubinden, um so sicher eine Verbreiterung des Lötspaltes zu verhindern. Hierbei kann es aber sehr leicht vorkommen, daß Teile des Blumendrahtes mit angelötet werden; diese Eisenteile müssen unbedingt abgefeilt werden, weil diese die Veranlassung zu Verfärbungen geben können.

Nachdem die Lötstellen mit Flußmittel und möglichst wenig Lot beschickt sind, wird der zu lötende Gegenstand so mit einer Lötpinzette angefaßt, daß durch die Pinzette dem Lötobjekt möglichst wenig Wärme entzogen wird. Im allgemeinen braucht man zum freien Löten den Bunsenbrenner. Man wird mit dem zu lötenden Gegenstand von der Seite in die Bunsenflamme eingehen, langsam bis zu dem heißesten Punkt der Flamme ansteigen und dort abwarten, bis das Lot vollkommen geflossen ist. Sofort nach dem Lotfluß wird man die Flamme mit dem Lötobjekt verlassen, weil bei längerem Verweilen in der Flamme auch das zu lötende Metall schmelzen oder, wie man sagt, schmoren kann. Das „Schmoren" tritt besonders leicht an der Lötstelle ein, da hier der Schmelzpunkt des Metalls infolge des Legierens mit Lot besonders niedrig ist.

Sollen an ein und demselben Objekt nacheinander mehrere Lötungen vorgenommen werden, wie dies relativ häufig bei orthodontischen Arbeiten nötig ist, besteht die große Gefahr, daß beim zweiten oder dritten Löten die vorhergegangenen Lotstellen wieder aufgehen. Um dies zu vermeiden, bieten sich zwei Wege:

a) Man verwendet eine Lötflamme, mit welcher man eine gut abzugrenzende partielle Erwärmung vornehmen kann. Hierzu ist eine feine Spitzflamme notwendig, wie sie z. B. mit dem Körbitzschen Lötbrenner erzielt werden kann. Der Hauptvorzug dieses kleinen, sehr handlichen Apparates besteht darin, daß sich Gas- und Luftzufuhr von Brause- bis zur Spitzflamme ausgezeichnet variieren läßt, wie dies mit Fletscherlötrohr nur sehr schwer möglich ist.

b) Das Aufgehen alter Lötstellen läßt sich dadurch vermeiden (wenn kein besonderer Lötbrenner zur Verfügung steht), daß die primären Lötstellen mit einem dünnen Überzug von Schlämmkreidebrei versehen werden. Dieser Überzug stellt eine, wenn auch schwache, Wärmeisolierung und gleichzeitig eine Verschmutzung des Lotes dar, so daß sein Fließen verhindert wird.

Soll eine Lötstelle wieder absichtlich geöffnet werden, wird das Lot mit Flußmittel bestrichen, dann bis zum Fließen erwärmt und mechanisch die zusammengelöteten Metallteile getrennt.

Nach dem Löten läßt man das Objekt langsam abkühlen, um die Homogenität der Legierungen nicht zu stören. Um die beim Löten entstandenen Oxyde zu beseitigen, werden die gelöteten Arbeiten in der entsprechenden Säure abgekocht.

2. Das Hartlöten bei eingebettetem Lötobjekt ist dann notwendig, wenn sich die zusammenzulötenden Teile nicht mit Pinzette, Blumendraht usw. genügend fixieren lassen, wie dies z. B. bei Brückenteilen der Fall ist. Die einzelnen Teile werden, nachdem die Lötstellen entsprechend gesäubert sind, mit Klebe- oder Glaswachs in ihrer bestimmten Lage fixiert und in noch weiche Einbettungsmasse so gelegt, daß nur die wachsbedeckten Lötstellen frei liegen. Nach Erhärten der Einbettungsmasse

wird der Lötblock, wie man das eingebettete Objekt auch nennen kann, möglichst klein zugeschnitten (um an Vorwärmezeit zu sparen), und das Klebewachs mit heißem Wasser, dem zweckmäßig etwas Soda zugesetzt wird, ausgeschwemmt. Nachdem die Lötmulden möglichst flach hergerichtet sind — in tiefe, scharfkantig abgesetzte Vertiefungen kommt man mit der Lötflamme nicht —, werden die Lötstellen mit Flußmittel bestrichen, und der ganze Lötblock mit kleiner Flamme langsam vorgewärmt. Geschieht das Vorwärmen zu rasch, treten Risse und Sprünge in der Einbettungsmasse auf (vgl. Gießen!), die eine Dislokation der einzelnen Teile zur Folge haben können.

Für die Eigenschaften der Einbettungsmasse zu Lötzwecken gilt dasselbe, wie dies im Abschnitt „Gießen" angeführt wurde. Nur muß noch hinzugefügt werden, daß die Konsistenz der Masse eine ziemlich feste sein muß, also das Bindemittel, der Gips, etwas mehr als bei der Einbettungsmasse für Gußformen betont werden muß, damit der Lötblock besonders beim Ausbrühen des Klebewachses nicht auseinanderfällt.

Ist der Lötblock genügend vorgewärmt, was an schwachem Glühen zu erkennen ist, werden kleine Lotstücke, die ebenfalls mit Flußmittel bestrichen sind, an die Lötstelle gebracht. Während beim freien Löten die Wärmezufuhr mit einer Bunsenflamme genügt, muß beim eingebetteten Löten die Hitze gesteigert werden, weil der ganze Lötblock sehr viel Wärme für sich beansprucht. Deswegen müssen hier Mundlötrohr, Fletscherlötrohr usw. angewendet werden. Zunächst wird mit der großen Brauseflamme der ganze Lötblock bis zur Rotglut erhitzt, denn nur dann kann man sicher sein, daß das Lot auch den ganzen Spalt, der bei größeren Arbeiten sehr tief sein kann, vollkommen ausfüllt, also durchschießt. Kugelt sich das Lot und entfernt sich dabei von der Lötstelle, so ist dies ein Hinweis, daß entweder der Lötblock nicht genügend durchgewärmt ist oder die Lötstellen durch Oxyde stark verunreinigt sind. Das Lot fließt immer an die heißeste und sauberste Stelle.

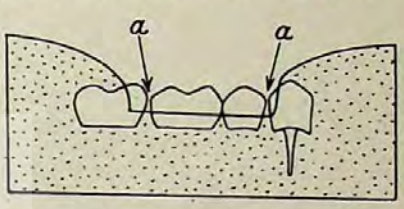

Abb. 1731. Eingebettetes Lötobjekt.

Sind breitere Lücken oder sogar Löcher auszufüllen, so genügt Lot allein nicht. Das flüssige Lot wird nur schwer sich in einen breiten Lötspalt hineinziehen lassen. Deswegen ist es angezeigt, große Lücken und Löcher ganz lose mit Goldfolie oder noch besser Goldzylinder auszufüllen, in welche nachher beim Löten das flüssige Lot hineinsintert.

Die Einbettungsmasse wird erst dann vom Lötobjekt entfernt, wenn der ganze Lötblock langsam abgekühlt ist.

Das Löten von Aluminium. Das Löten des Aluminiums und seiner Legierungen muß gesondert besprochen werden, weil hierbei besondere Maßnahmen und Richtlinien notwendig sind und auch die Möglichkeit des Aluminiumlötens noch nicht allgemein bekannt ist. Bis vor wenigen Jahren war es nicht möglich, Aluminium und seine Legierungen einwandfrei zu löten, weil dieses Metall mit einer äußerst widerstandsfähigen Oxydhaut bedeckt ist, die sich bei Erwärmen auch nach sorgfältigster mechanischer Reinigung sofort wieder bildet, so daß das flüssige Lot niemals in das zu lötende Metall eindringen kann. Es gab wohl eine große Reihe von Aluminiumweichloten, die aber eigentlich keine Lote, sondern Klebemittel darstellen. Es waren entweder Mischungen von feinster Metallfeilung mit Fetten und Kolophonium oder sehr leichtflüssige Metallkompositionen, mit welchen die Metallteile zusammengeklebt wurden. Eine solche Lötstelle hat selbstverständlich eine äußerst geringe mechanische Widerstandsfähigkeit.

Das Wichtigste beim Löten des Aluminiums ist die Zerstörung der widerstandsfähigen Oxydhaut.

Beim Weichlöten wird einmal mechanisch die Metalloberfläche gereinigt und dann während des Lötens die wiederentstehende Oxydschicht durch Verreiben des Lotes mit Hilfe von Drahtbürsten zerstört, weswegen man auch von Reiblöten spricht.

Dieser Lötart haften aber sehr bedeutende Nachteile an. Die Diffusionstiefe dieser sehr niederschmelzenden Lote ist außerordentlich gering, weswegen die Lötstelle minderwertig ist. Da die für das Reiblöten (Weichlöten) in Frage kommenden Lote sehr wenig oder gar kein Aluminium enthalten — einer Zinn- oder Zinkbasis sind Cadmium, Wismut, Blei zugesetzt —, sind die Lötstellen niemals korrosionsfest, da sich in Elektrolyten galvanische Elemente von ganz erheblicher Spannung zwischen Lötstelle (Zinn oder Zink) und Aluminium bilden. Aus diesem Grunde eignet sich das Reiblöten für zahnärztlich-technische Zwecke, also für Arbeiten, die im Munde Verwendung finden, nicht.

Beim Hartlöten fallen diese Nachteile weg, da hier nur aluminiumreiche Lote gebraucht werden. Um die Oxydschicht zu beseitigen, müssen aber besondere Flußmittel, die hauptsächlich Chlor- und Fluorsalze enthalten, verwendet werden. Eines der bekanntesten Flußmittel dürfte das Sudal sein. Dieses Flußmittel wird als Pulver angewandt, mit welchem Lot und Lötstelle bestreut werden. Als Wärmequelle kommen nur ziemlich heiße Lötflammen (Gas + Luft) oder der Schweißbrenner, keinesfalls der Lötkolben in Betracht. Beim Löten dünner Aluminiumbleche ist größte Vorsicht notwendig, da diese bei der Erhitzung sehr leicht schmelzen. — Mit Hilfe dieser Flußmittel lassen sich auch Aluminiumlegierungen löten, jedoch muß ein entsprechendes Lot gebraucht werden, damit keine Potentialdifferenzen zwischen Lötstelle und gelötetem Metall auftreten können. Bei sog. „vergüteten" Aluminiumlegierungen wie Silumin, Duraluminium, Lautal, Skleron usw. geht die Vergütung beim Hartlöten verloren.

Da das Aluminium in der Spannungsreihe sehr tief steht, empfiehlt es sich für unsere Zwecke nicht, es mit edleren Metallen, wie z. B. Kupfer, Silber, zusammenzulöten, da hierbei ein galvanisches Element von beträchtlicher Spannung entsteht, und eine starke Korrosion die Folge sein muß.

Am Schluß des Kapitels Löten seien die verschiedenen Metalle, die entsprechenden Lote und Flußmittel in einer Tabelle zusammengestellt.

	Weichlöten		Hartlöten	
Zu lötendes Metall	Lot	Flußmittel	Lot	Flußmittel
1. Gold und Goldlegierungen	Lötzinn, Zinnlot (für zahnärztliche Zwecke ungeeignet)	Lötwasser	Goldlote von entsprechendem Feingehalt	Borax und kombinierte Flußmittel, wie Fluoron usw.
2. Platin	—	—	Feingold oder besondere Platinlote	Unnötig
3. Silber und Silberlegierungen	Lötzinn, Zinnlot	Lötwasser	Silberlote	Borax usw. wie bei 1
4. Neusilber	Lötzinn	Lötwasser	Messinglote und niederschmelzende Silberlote	Borax usw. wie bei 1
5. Messing, Bronzen, Kupfer	Lötzinn	Lötwasser	Messinglote, Silberlote (niederschmelzend)	Borax usw. wie bei 1
6. Zink	Lötzinn, Cadmiumzinnlote	Lötwasser	—	—
7. Zinn	Zinnlot	Lötwasser	—	—
8. Eisen und Stahl	Lötzinn	Lötwasser	Messinglote, Silberlote	Borax usw. wie bei 1
9. Aluminium	Al-Weichlote (für zahnärztl. Zwecke ungeeignet)	Reiblöten	Al-Hartlote (mit 70—95 % Al-Gehalt)	Bes. Flußmittel wie Sudal

Wannenmacher.

Luc Caldwell'sche Operation (s. Kieferhöhle, Entzündung der).

Lupus (s. Tuberkulose).

Lupus erythematodes. Abgehandelt in seiner differentialdiagnostischen Bedeutung unter Syphilis.

Luxation des Unterkiefers. Unter ihnen ist zu unterscheiden zwischen den unter Gewalteinwirkung entstandenen Luxationen akuten Charakters und dem chronischen, wiederkehrenden Ausschnappen des Gelenkkopfes über das Tuberculum articulare hinaus, d. h. zwischen Luxationen im eigentlichen Sinn und rezidivierenden, habituellen Unterkieferluxationen. Schließlich ist von ihnen abzutrennen die habituelle Subluxation und die Luxation der Gelenkscheibe.

Von den Luxationen werden vier Arten beschrieben: 1. Die gewöhnliche typische Form der Luxation nach vorn, welche doppelseitig und einseitig ohne Komplikation vorkommt, 2. die Luxationen nach oben, 3. nach hinten und 4. nach außen. Die letzteren drei sind absolut noch seltener als die erste. Auch treten sie in reiner Form fast nie auf, zumeist kompliziert mit Brüchen des anderen nichtluxierten Gelenkfortsatzes und der Knochen der Pfanne. So sind die Luxationen nach oben verbunden mit einem Einbruch der Pfanne, die nach hinten mit einem Bruch der Pars tympanica des Schläfenbeins, die nach innen mit einem solchen der Spina angularis des Keilbeins. Die typischen Luxationen sind zumeist beiderseitig, seltener einseitig. Das bevorzugte Alter ist das mittlere. Die bilaterale Luxation, welche nur $1^1/_2$ % von allen Verrenkungen ausmacht, ist beim weiblichen Geschlecht bedeutend häufiger als beim männlichen, bei Kindern und Greisen kommt sie fast nie vor. Die anatomischen Verhältnisse geben dafür, wie für das Zustandekommen und den Erscheinungskomplex der Luxation an sich die Erklärung, so auch für die Tatsache, daß das Kiefergelenk als einziges Gelenk luxiert werden kann, ohne daß die Gelenkkapsel einreißt.

Vorne ist das Gelenk — zwischen dem Gelenkfortsatz des Unterkiefers, der Zwischengelenkscheibe (Discus) und der Gelenkgrube — begrenzt durch das Tuberculum articulare. Hinten ist die Grube begrenzt durch die zarte Platte des Os tymp., welches sie von dem äußeren Gehörgang trennt. Das Dach zwischen Fossa mand. und mittlerem Gehörgang ist äußerst dünn. Der Discus trennt das Gelenk in zwei Abschnitte, so daß man von einem oberen und unteren Gelenk sprechen kann. Das Gelenk umgibt eine Kapsel, medial verstärkt durch das Ligamentum sphenomandibulare, und außen durch die Züge des Ligamentum capsulare externum, welches vom unteren Rand des Jochbeinfortsatzes des Os temp. vorzugsweise in der Richtung von vorn oben nach hinten unten zum Hinterrand des Collum mandibulae ausstrahlend dort ansetzt. Eine weitere Verstärkung erfährt der Bandapparat durch das Ligamentum stylo-mandibulare, welches vom Proc. styloideus nach dem Hinterrand des Angulus hinzieht. Die Gelenkkapsel setzt nicht genau am Pfannenrande an, sondern bezieht die hintere Hälfte des Tub. art. in den Kapselraum mit ein. Kapsel, Bandscheibe und Collum sind untereinander verbunden durch die Muskelfasern des M. pterygoid. extern. Dieser, in seiner Funktion assoziiert derjenigen der Kieferöffner, zieht so bei der Öffnungsbewegung Kapsel, Bandscheibe und Unterkieferköpfchen nach vorn. Bei der Weite der Gelenkkapsel und dem freien Spielraum des Gelenkköpfchens gegenüber der Bandscheibe und dieser gegenüber der Pfanne bei der Gelenkkopf- und Pfannenform besitzt das Kiefergelenk eine besonders ausgiebige Beweglichkeit. Bei der einseitigen Öffnungsbewegung (um einen Mittelpunkt in dem ruhenden Gelenk), ebenso wie bei der doppelseitigen Öffnungsbewegung (um eine durch beide Kiefergelenke durchgehende Achse), rückt das Kieferköpfchen offenbar gleichzeitig mit dem Discus auf der Vorderwand der Pfanne nach vorn und unten. In extremer Öffnungsstellung liegt die Achse der Drehbewegung tiefer als die Gelenke, was für die Fixation in der luxierten Stellung insofern von Bedeutung ist, als der Drehpunkt alsdann tiefer liegt als der Ansatz der Kapselbänder.

(Bei Frauen findet man an der vorderen und unteren Wand des knöchernen Gehörganges, also an der Hinterwand der Gelenkpfanne, einen Höcker, das Tuberculum tymp. Er umschließt mit dem Proc. mast. und dem Proc. styl. die Fossa tympanico-stylo-mastoidea Thiems, welche gelegentlich den beim Schließen des Mundes nach hinten ausgleitenden Gelenkfortsatz aufzunehmen vermag, wenn er das Tub. tympan. übersprungen hat; s. Luxation nach hinten.)

Die Öffnungsbewegung beginnt mit einer Scharnierbewegung im unteren Gelenk (s. oben). Bei der weiteren Öffnungsbewegung gleitet die Scheibe auf der Schrägfläche über dem Tuberc. artic. nach vorn, bis dieses die Bewegung hemmt. Wird aber die Bewegung übertrieben, so

springt der Gelenkkopf zugleich mit dem ebenfalls vom M. pteryg. extern. nach vorn gezogenen Meniscus vor das Tub. art., welches nunmehr die Rückwärtsbewegung versperrt. Damit ist die Luxation nach vorn vollendet. In dieser übertriebenen Öffnungsstellung wird der Gelenkkopf durch die Spannung der Hilfsbänder und die Contractur der Muskeln fixiert. Die Ligamenta spheno- und stylomandib., namentlich aber das Lig. caps. ext., dessen Faserrichtung aus der Stellung von vorn oben nach unten hinten umgekehrt wird in diejenige nach unten und vorn, werden stark angespannt. Der Zug der M. temporalis, masseter und pterygoideus internus drängt den Gelenkkopf weiter in die Schläfengrube und entlang der Vorderfläche des Tub. art., sowie den Kronenfortsatz gegen den Jochbogen. Diese Verankerung wird verstärkt durch krampfhafte Schließbewegungen nach der Verletzung.

Auf diesen Mechanismus, der durch das Fehlen von Kapselrissen bei den Leichenexperimenten von O. Weber, Maisonneuve und v. Schnitzler bestätigt wird, haben sich die neueren Autoren geeinigt. Die ältere Auffassung von M. Nélaton und dem jüngeren Ch. Nélaton, daß der Kapselriß mit der Verletzung verknüpft sei, und ihre Meinung, daß der Kronenfortsatz bei der Luxation nach vorn unter das Jochbein nach vorn träte und, sich an seinem unteren Rande festhakend, die Fixation bedinge, ist verlassen. Wäre die Anstemmung des Proc. coron. wesentlich, so wäre auch die allmähliche Abnahme der Kiefersperre bei veralteten Kieferluxationen nicht denkbar (Heath). Lediglich insofern, als das Kieferköpfchen und der Vorderrand des Meniscus in dieser Lage durch die Spannung der Bänder und Muskeln fixiert sind, verhindert letztere an sich eine Schließbewegung, d. h. das Zurückgleiten in die Pfanne über das Tub. art.

Daß die Höhe des Tub. art. bei dieser Einklemmung, ebenso wie bei dem Entstehen der Luxation selbst, nicht unwesentlich ist, dafür spricht die Tatsache, daß bei Greisen und Kindern die Luxation selten eintritt, bei Weibern verhältnismäßig häufig. Bei den erstgenannten stellt es nur einen flachen Höcker dar, ist infolgedessen ein geringes Hindernis für das Zurückgleiten in die Pfanne, wenn das Köpfchen etwa in extreme Öffnungsstellung gelangt ist. Bei Frauen, welche ebenfalls ein flaches Tuberculum besitzen, scheint derselbe Umstand bei der gleichzeitigen Schwäche der Bänder und der Muskulatur die Luxation zu begünstigen. Ein weiteres Moment liegt an dem Neigungswinkel des aufsteigenden Astes zur Wagerechten: Beim Kind ist er wegen des an sich stumpfen Kieferwinkels spitz; beim (zahnlosen!) Greis wird er durch das Anheben des Kinns nasalwärts wieder spitz — infolgedessen das Auskugeln nach vorne erschwert, eher die Dislokation nach hinten begünstigt.

Auch in der Ätiologie der Luxation nach vorn, sowohl der bilateralen als auch der unilateralen typischen Form, drückt sich die Disposition des stärker beteiligten weiblichen Geschlechts aus: Hauptursache ist forcierte Mundöffnung durch aktive Muskelkontraktion, wie bei heftigem Schreien (Hamiltons scheltende Xanthippe), Gähnen, Erbrechen, epileptischen Krämpfen, aber auch extremes, mehr aktives als passives Mundöffnen beim Zahnarzt (Abdrucknehmen) oder das Einführen der Schlundsonde usw. Zum geringeren Teil kommt die Unterkieferluxation durch äußere Gewalteinwirkungen zustande: Perthes beschrieb einen Fall, welcher entstand durch Aufschlagen auf das Gesicht bei einem Sturz aus großer Höhe, wobei das „Kinn stark nach hinten unten gedrängt, der Mund passiv gewaltsam aufgerissen wurde". Ähnlich kann Huf- oder Faustschlag von oben auf das Kinn, Stoß oder Schlag gegen den Kieferwinkel von hinten wirken, um die „normale Subluxation" (Merkel) aus einer physiologischen in die pathologische Stellung der Luxation überzuführen. (Abb. 218ab aus Waßmund) Abb. 1732 u. 1733.

Symptome. Kiefersperre, d. h. Fixation des Unterkiefers in Öffnungsstellung; das Kinn ist, anders als bei der normalen Öffnung, nach vorn geschoben. Aktiv sind nur möglich geringe Wackelbewegungen im Sinne der Öffnung — Schließbewegung stößt sowohl aktiv als auch passiv auf den knöchernen Widerstand der Vorderfläche des Tuberculum articulare. Die Öffnungsstellung verhindert das Schlucken und das Sprechen, zumal die Aussprache der Lippenlaute. Es besteht ein schmerzhaftes, mindestens lästiges Spannungsgefühl im Bereich des Kiefergelenkes. Die Masseteren und der Temporalis springen vor, ihre Spannung ist palpabel. Die Stelle des Kieferköpfchens vor dem Tragus ist leer; es zeigt sich dort eine Delle.

Bei der einseitigen Luxation ist die Mundöffnung nicht so übertrieben, ja sie kann fast ganz fehlen, wodurch bei dieser Form Beschwerden und Funktionsstörung (Speichelausfluß aus dem Munde und Sprache) weniger stark sind. Im Gegensatz zu der Condylusfraktur (s. diese) weicht das Kinn bei der einseitigen Luxation nach der gesunden Seite ab, was auch bei geringem Ausschlag dem zahnärztlichen Auge nicht

entgehen kann, höchstens der Unterscheidung von einer Contractur des Musc. pteryg. extern. bedarf (Abb. 219ab aus Waßmund). Abb. 1734 u. 1735.

Die Wiedereinrenkung des ausgerenkten Unterkiefers erfolgt in seltenen Fällen spontan, wenn etwa durch eine Schreckbewegung die Zurückführung über das Tuber-

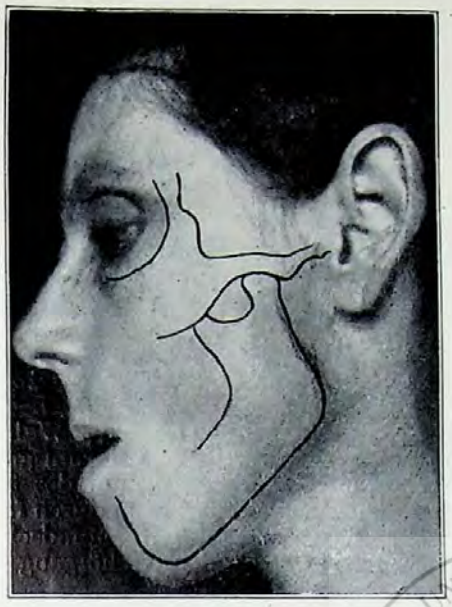

Abb. 1732. Von der Seite.

Abb. 1733. Von vorne.

Abb. 1732 u. 1733. Doppelseitige Luxation des Unterkiefers. (Aus Waßmund.)

culum articulare eintritt. Diesen Vorgang künstlich herbeizuführen ist Aufgabe der Behandlung: Das Köpfchen muß in der Richtung des aufsteigenden Astes nach unten bewegt werden, bis es unterhalb vom Tuberculum stehend nach hinten in die Pfanne zurückgleiten kann, bei doppelseitigen Luxationen zuerst das eine Köpfchen, dann das

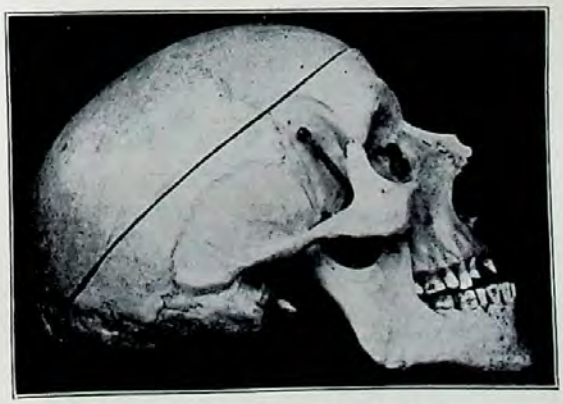

Abb. 1734. Von der Seite.

Abb. 1735. Von vorne.

Abb. 1734 u. 1735. Einseitige Luxation des Unterkiefers. (Aus Waßmund.)

andere. Einrenkungsverfahren des Hippokrates: beide Daumen werden umwickelt auf die unteren Molaren von hinten her aufgesetzt, während der Kopf festgehalten wird, und drücken scharf nach unten und hinten. Sobald der Einklemmungswiderstand überwunden ist, werden die Daumen schnell nach den Wangentaschen zu entfernt. Denn

bei der bestehenden Muskelspannung schnappt der Unterkiefer mit Gewalt in die Pfanne und in Schlußstellung. Nur selten ist die Hebelmethode erforderlich (Guglielmo da Saliceto 1280). Dabei wird der Zug am Kieferköpfchen nach unten dadurch verstärkt, daß zwischen die Zahnreihen ein fingerdickes Hypomochlion aus Holz oder Kork gelegt wird, und über dieses hinweg das Kinn nach oben gehebelt wird; dieses vermittels eines starken Tuches. Selten besteht das Bedürfnis nach einer Anästhesie. Erscheint sie erforderlich, so ist die Lokalanästhesie der Narkose vorzuziehen. So bei hartnäckigen und veralteten Luxationen. Diese können die blutige Reposition erfordern, d. h. Freilegung des Kiefergelenkes und des Tuberculums und direktes Angreifen am Kieferköpfchen zum Zweck der Einrenkung. Dabei sind alte Narbenverwachsungen zu lösen.

Nach der Einrenkung muß der Kiefer einige Tage durch Kinnschleuderverband ruhiggestellt werden, damit keine Wiederausrenkung stattfindet. Nach blutigen Repositionen empfiehlt sich unter Umständen die Anwendung des Schröderschen Gleitschienenapparats.

Die Luxation des Unterkiefers nach hinten ist erst wieder durch Thiem 1888 näher bekannt geworden. Sie ist demnach außerordentlich selten und vorwiegend bei Frauen beobachtet. Beim weiblichen Geschlechte ist das Thiemsche Tuberculum tymp. mehr ein flacher Wall und die Fossa tympanico-mastoidea geräumiger als beim Manne, dessen Capitulum wiederum größer ist. Infolgedessen tritt das Köpfchen des Unterkiefers leichter unter die Pars tymp. des Schläfenbeines. Die Entstehung dieser Luxation wird im Gegensatz zur erstbeschriebenen durch forcierten Mundschluß begünstigt, und so ist auch die Haupterscheinung der krankhafte Mundschluß, bei dem die Schneidezähne zurückgetreten sind, ebenso wie der dicht unter dem Gehörgang fühlbare Condylus.

Die Luxation nach außen ist nicht möglich ohne gleichzeitige Fraktur des Unterkiefers. Das Kieferköpfchen steht auf dem Jochbogenansatz, nach außen oben und nach hinten von der Pfanne. Dadurch springt der Condylus dicht vor dem Ohre deutlich vor, das Kinn weicht nach der Verletzungsseite ab. Die Einrenkung geschieht durch direkten Druck auf den aufsteigenden Ast von hinten nach innen.

Als „zentrale Luxation" bezeichnet Perthes die seltenen Verletzungen, bei denen das Kieferköpfchen durch die zertrümmerte Pfanne in den äußeren Gehörgang bzw. in das Cavum cranii vordringt. Das Fehlen jeglicher Hemmung durch die Zähne und die beim zahnlosen Mund verstärkte Schlußstellung des Unterkiefers, welche den aufsteigenden Ast in einen spitzeren Winkel zur Schädelbasis einstellt, scheint die Grundlage für den Verletzungsmechanismus zu sein, der durch einen Stoß von vorn auf das Kinn ausgelöst wird.

Die rezidivierende und habituelle Unterkieferluxation tritt häufig im Anschluß an eine erstmalige Luxation nach vorn auf, sobald bei besonderer Gunst der anatomischen Verhältnisse eine ausgiebige Mundöffnung das Köpfchen über die Schwelle des Tub. art. hinausführt. Krampfartige Mundöffnung, wie z. B. bei epileptischen Krämpfen, disponiert vorzugsweise zum Rezidiv. Der Leichtigkeit des Eintritts entspricht die Leichtigkeit der Wiedereinrenkung, die ohne Schwierigkeit schließlich dem Patienten selbst gelingt: Zustand der habituellen Luxation. Folgerichtig muß die Behandlung sich darauf richten, die übermäßige Mundöffnung zu hemmen bzw. eine Hemmung anzubringen, welche dem Kranken das Maß seiner Öffnungsbreite angibt und bestimmt. An Stelle der früher üblichen Kinnschleuderverbände mit Gummibändern und an Stelle des von Fritzsche angegebenen Hartgummikloßes an einer Gaumenplatte (welcher sich gegen die Innenfläche des Musc. mass. anstemmend dessen übermäßige Spannung verhinderte), empfehlen sich wohl mehr intermaxilläre Gummizüge. Diese werden an mit Ligaturen befestigten Häkchen angehängt oder besser an Knöpfen, welche auf den Überkronungen geeigneter Zähne im Ober- und Unterkiefer (oder auf Brücken) angebracht sind. Auch ohne die oft empfohlenen Injektionen von 5 % Jodtinktur (0,5—0,75 ccm in die Gegend des Kiefergelenks) haben wir mit derartigen Bewegungsbeschränkungen Erfolge erzielt.

Die habituelle Luxation kommt auch in unvollständigen Formen zustande derart, daß bei außergewöhnlich schlaffen Gelenkbändern plötzliche Unfähigkeit den Mund

zu schließen mit geringer Schmerzhaftigkeit eintritt. Es genügt geringer Druck nach unten, um den Kiefer zum Zurückschnappen zu bringen. Manche Kranke — es sind vornehmlich Frauen — vermögen durch bestimmte willkürliche Seitwärtsbewegungen oder durch Druck gegen das Kinn diese Subluxationen zu beseitigen. Die Behandlung ist dieselbe wie oben. Aus dem Erfolg kann man schließen auf den Charakter dieser Erscheinung als einer habituellen Neigung zum Austreten des Köpfchens über den Discus.

Über das charakteristische schnappende und knackende Geräusch bei der genannten Störung wird häufig, ebenfalls vorzugsweise von asthenischen und nervösen Frauen geklagt, wenn sie auch nicht lebhafte Öffnungsbewegungen ausführen. Die subjektiven Beschwerden bestehen hauptsächlich darin, daß das Knacken und das ruckweise Überschnappen des Gelenkköpfchens die Kranken in einen nervösen, ängstlichen, der Umgebung gegenüber peinlichen Zustand versetzt, weniger auf der (geringen) Schmerzhaftigkeit und Funktionsstörung. Nicht selten läßt sich anamnestisch feststellen, daß entweder periartikuläre oder geringe arthritische Entzündungsvorgänge vorausgegangen sind, oder daß dentale entzündliche Kieferklemme stärkeren Grades bestanden hat, oder in geringerem Grade noch besteht. In anderen Fällen scheinen der Okklusion und Artikulation störende Kieferverbildungen zugrunde zu liegen. Bestimmtere Befunde über Veränderungen am Discus liegen nicht vor. Es ist deshalb anzunehmen, und das ganze Krankheitsbild scheint diese Annahme zu bekräftigen, daß es sich bei dieser habituellen Subluxation des Discus um eine Störung im Ablauf der unter der Wirkung des Pterygoideus externus stehenden, der Öffnungsbewegung akkommodierten Meniscuswanderung handelt. In diesem Sinne wäre dies eine Luxation des Meniscus selbst zum Teil infolge von diskoordinierten Kontraktionen auf rein funktioneller Basis, zum anderen Teil im Zusammenhang mit der Kontraktur des Pterygoideus externus, welche auch sonst hin und wieder isoliert oder als Rest der Kieferklemme, d. h. entzündlicher reflektorischer Kontraktur der Kieferschließer in ihrer Gesamtheit, zu beobachten ist. Dem entspricht das diagnostische Suchen nach peripheren Entzündungsherden und die Behandlung, welche sich einesteils in der gleichen Richtung wie oben bewegt, andernteils in aktiver und passiver Hyperämie besteht. *Loos.*

Luxation der Zähne. Der Ausdruck Luxation bedeutet in der klinischen Terminologie eine meist traumatisch entstandene Änderung der gewöhnlichen topographisch-anatomischen Beziehungen zweier Organe (Gelenkenden) zueinander oder eines Organs (Kehlkopf) zu seiner Umgebung.

Diese pathologische Lageveränderung kann teilweise (Luxatio incompleta) oder vollständig (Luxatio completa) eintreten, wobei aber immer der Zusammenhang mit dem Organismus erhalten bleibt. Sie ist naturgemäß in der Mehrzahl der Fälle mit einer geringeren oder ausgedehnteren Zerreißung des Fixationsapparates (z. B. der Gelenkkapsel) verbunden, kann jedoch zuweilen ohne erwähnenswerte Schädigung der Haltevorrichtung verlaufen. Der Begriff der Luxation ist auch auf die Verhältnisse am Zahne übertragen worden.

Die komplette Luxation eines Zahnes unterscheidet sich aber von der eines anderen Organes dadurch, daß die Verbindung mit dem Körper im allgemeinen verloren geht. Die vollständige Ausstoßung eines oder mehrerer Zähne kann durch stärkere traumatische Einwirkungen (Faustschlag, Schlägerhieb, Sturz auf das Gesicht) verursacht werden; sie ist häufig bei Kieferbrüchen zu beobachten, meist sind die Frontzähne betroffen. Zur kompletten Zahnluxation muß ferner die relativ

*

seltene gewaltsame Einstoßung eines Zahnes wurzelwärts in den Kieferknochen gerechnet werden, da bei diesem Vorgang die Bandverbindungen zwischen Zahn und Alveole ebenfalls vollständig zerrissen werden.

Diese Luxationsform ist fast ausschließlich auf die Frontzähne des Oberkiefers beschränkt. Sie findet sich zuweilen bei Kindern, häufiger z. B. nach Schiffschaukelunfällen, bei Erwachsenen dagegen meist in Verbindung mit Oberkieferbrüchen. Der luxierte Zahn kann teilweise oder ganz in sein Zahnfach hineingekeilt, bei Frakturen gelegentlich zwischen die Fragmente verlagert werden. Bei Oberkieferbrüchen mit fehlenden Zähnen ist stets an die Möglichkeit zu denken, daß Zähne unter Umständen weit unter die Gaumenbedeckung oder die Nasenschleimhaut, selten auch in die Nasenhöhle gestoßen werden können. Das Röntgenbild erleichtert die manchmal recht schwierige Entfernung solcher Zähne.

Die komplette Zahnluxation bildet eine wichtige Indikation für die Replantation, deren Methodik unter „Zahnpflanzung" dargestellt ist. Eine besondere Besprechung der Therapie erübrigt sich hier also.

Der Begriff der inkompletten Zahnluxation umfaßt alle Grade der Lockerung eines Zahnes, der aber in seiner Alveole verbleibt. Die Eigenart der Zahnverankerung bringt es mit sich, daß auch bei der einfachen traumatischen Lockerung fast immer leichte Zerreißungen der Verbindungen des Zahnes mit seiner Alveole und Infraktionen der Zahnfachwand stattfinden, besonders im Alter. Bei jugendlichen Individuen wird dagegen die Elastizitätsgrenze der Zahnbettgewebe nur bei stärkerer Gewalteinwirkung überschritten.

Die gleichen Traumen, welche zur kompletten Ausstoßung eines Zahnes führen können, kommen auch für die inkomplette Luxation ursächlich in Betracht. Vielfach ist nur die Lage des Zahnes, die Form und Länge seiner Wurzel für den Grad der Luxation bei derselben Gewalteinwirkung ausschlaggebend.

Sehr oft geht die inkomplette Zahnluxation mit einer Wurzelfraktur einher. Häufig wird eine luxationsartige Lockerung eines Zahnes durch ungeschickte Hebel- oder Zangenführung bei der Extraktion seines Nachbarn verursacht (z. B. bei der Entfernung unterer Weisheitszähne der zweite Molar).

Die Folgen einer inkompletten Zahnluxation hängen von der Ausdehnung der Lageverschiebung der Wurzeloberfläche gegen die Alveoleninnenwand ab und sind entsprechend verschieden.

Bei der einfachen Lockerung durch ein leichtes Trauma machen sich gewöhnlich nur kurzdauernde periodontitische Schmerzen bemerkbar, die auf die Zerrung der Pulpa und vielleicht kleine Abrißstellen im Periodontium zurückzuführen sind. Im allgemeinen ist keine besondere Behandlung erforderlich, doch kann sich manchmal die Ruhigstellung des wurzelempfindlichen Zahnes (Drahtligatur) als zweckmäßig erweisen und zur Milderung der Beschwerden beitragen.

Die Infraktionsstellen der Alveolenwand nach stärkerer Luxation heilen im allgemeinen schnell. Auch die Abrißflächen im Periodontium des luxierten Zahnes vereinigen sich meist im Sinne einer primären Heilung mit ihrer Umgebung, wenn rechtzeitige Reposition und Ruhigstellung erfolgt ist. Da sich diese Wundflächen jeweils wie die Oberfläche einer replantierten Zahnwurzel verhalten, kann es natürlich zuweilen zu einer Anresorption der Wurzeloberfläche kommen. Das zunächst in die Resorptionslacunen wuchernde Granulationsgewebe wird später durch Knochen ersetzt und so die Wurzel verankert.

Von großer Bedeutung ist bei allen inkompletten Luxationen das Verhalten der Pulpa, vor allem bei jugendlichen Zähnen.

Durch die Gewebszerreißungen in der Alveole können Blutergüsse entstehen, welche eine Kompression der Gefäße und oft eine vollständige Absperrung der Blutzirkulation hervorrufen. Diese Vorgänge führen ebenso wie die Abreißung der Pulpa zur Nekrose derselben. Diese ist beim voll entwickelten Zahne nicht so wesentlich; beim wachsenden Zahne hat sie jedoch den Stillstand des Wurzelwachstums zur Folge. Meist kann sich der Patient nicht mehr an ein Trauma erinnern, wenn ein abnorm weiter Wurzelkanal bzw. ein nicht geschlossenes Foramen apicale auf dem Röntgenbild Anlaß zur Befragung gibt.

Vielfach entwickelt sich auch infolge Einwanderung von Bakterien durch Schmelzsprünge — nicht auf hämatogenem Wege, Kantorowicz weist hierauf nachdrücklichst hin — eine Gangrän mit ihren Folgeerscheinungen. Der Ursprung mancher Kinn- oder Wangenfistel wird dann oft bei anscheinend intakten Zähnen nicht erkannt, weil die elektrische Prüfung oder die Durchleuchtung des Zahnes unterlassen und die Verfärbung nicht beachtet wurde. Bei unter Umständen mehrfachen Excisionen und Auskratzungen der Fistelgänge wird die kausale Therapie versäumt.

Die allgemeine Behandlung der inkompletten Luxation deckt sich mit den Maßnahmen bei der intraepithelialen Fraktur (Reposition, Schienung). Die Wurzelbehandlung sollte erst eingeleitet werden, wenn der Zahn gelockert bleibt und zunehmende Beschwerden bestehen, die auf eine Infektion hindeuten. Die Pulpa kann nämlich in Bindegewebe umgewandelt werden, das zweckmäßiger nicht freigelegt wird.

Literatur: s. Frakturen. *Schmidhuber.*

Lymphangiome (s. Angiome).

Lymphgefäße. Das Lymphgefäßsystem des Kopfes und des Halses. Im allgemeinen kann man angeben, daß, trotz der weit offenen Kommunikationen von Lymphgefäßen benachbarter Gebiete, die Lymphe einer bestimmten Region vorzugsweise bestimmten Drüsen oder Drüsenpaketen zuströmt, die als regionäre Drüsen des betreffenden Abschnittes bezeichnet werden.

Die Kenntnis der regionären Lymphdrüsen ist deshalb von Bedeutung, weil wir dadurch in der Lage sind, bei Feststellung eines Infektionsherdes oder malignen Tumors die zu erwartende Miterkrankung der Lymphdrüsen zu lokalisieren oder aus der Erkrankung bestimmter Drüsen auf den Sitz der primären Affektion zu schließen.

Lymphdrüsen. In der Gegend des äußeren Ohres liegen gewöhnlich drei Gruppen von Lymphdrüsen, die Lymphoglandulae auriculares posteriores, anteriores et inferiores, deren Zuflußgebiet fast nur auf die Ohrmuschel und die angrenzenden Teile der Kopfhaut beschränkt ist, die aber deshalb praktisch von Bedeutung sind, weil der Abfluß aus der ersten Gruppe in die Lgl. cervicales superiores profundae, der der beiden anderen Gruppen in die Lgl. parotideae führt.

Die Lgl. parotideae liegen zum Teil in die Substanz der Parotis eingebettet, Lgl. p. profundae, teils an der Oberfläche der Speicheldrüse, Lgl. p. superficiales. Sie sind regionär der Haut der Nasenwurzel, den Lidern und der Parotis selbst zugehörig. Aus der Tatsache, daß beim Zungencarcinom Metastasen auch in diesen Drüsen auftreten, kann man auf einen Zusammenhang mit den Lymphbahnen der Zunge schließen, obwohl er direkt noch nicht nachgewiesen wurde. Aus den Lymphdrüsen der Parotis führen die Lymphgefäße weiter zu den Lgl. cervicales superficiales und profundae superiores, manchmal zur hinteren Drüse der submandibulären Gruppe.

An der Vorder- und Seitenfläche des Gesichtes treten manchmal Lymphdrüsen auf, die man nach ihrer Lokalisation Lgl. infraorbitales, buccinatoriae und

supramandibulares bezeichnet. Die erste Gruppe umfaßt Drüsen, die man in einigen wenigen Fällen nahe dem inneren Augenwinkel bis hinunter zum Nasenflügel oder etwas weiter seitlich, in der Gegend des Foramen infraorbitale gefunden hat. Häufiger sind die Lgl. buccinatoriae in der Nähe des Mundwinkels oder vor dem Vorderrand des Masseters. Die letzte Gruppe findet sich zwischen A. maxillaris externa und V. facialis anterior. Alle diese Drüsen sind in die oberflächlichen Lymphwege des Gesichtes eingeschaltet und erkranken auch bei Entzündungen im Bereiche der Zähne und des Alveolarfortsatzes, speziell des Processus alveolaris superior.

Die Lgl. submandibulares oder mandibulares liegen gewöhnlich in drei Gruppen von ein oder mehreren Drüsen, Lgl. mandibulares anteriores, mediae

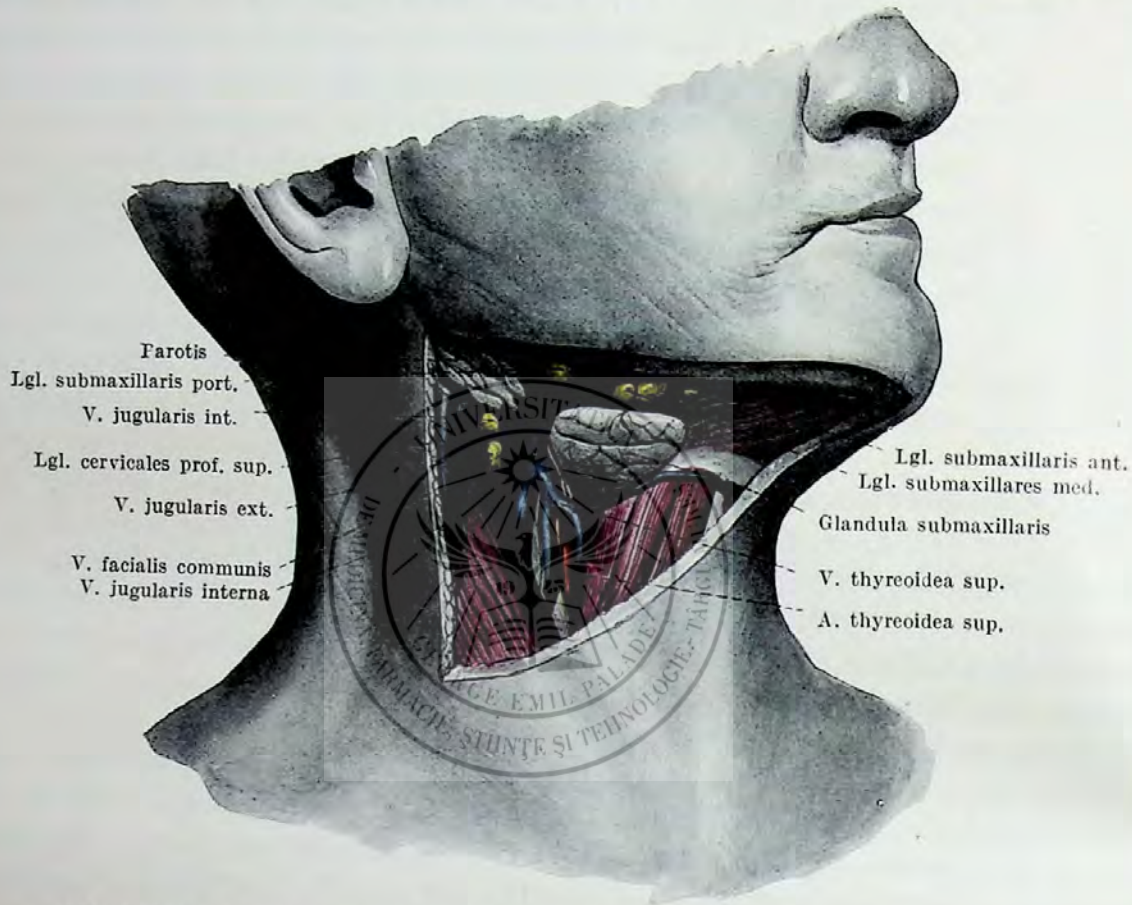

Abb. 1736[1]). Die Lymphoglandulae dentale. (Nach Sicher-Tandler.)

und posteriores, im Trigonum submandibulare, dem von den beiden Digastricusbäuchen und dem Unterkiefer begrenzten Raum (Abb. 1736).

Die Lgl. mandibularis anterior liegt nahe dem vorderen Bauche des Digastricus in der Umgebung der V. submentalis und bleibt gewöhnlich einzeln. Die Lgl. mandibulares mediae, gewöhnlich mehrere Drüsen, liegen in der Umgebung und in unmittelbarer Nähe der A. maxillaris externa, wo sie gegen den Unterkieferrand zieht, also auch in unmittelbarer Nähe des oberen Randes der Glandula submaxillaris, den sie überlagern können. Die Lgl. mandibulares posteriores liegen im hinteren Winkel des Dreieckes neben oder hinter der V. facialis anterior und können bis zum Zusammenfluß der beiden Gesichtsvenen hinabreichen.

Die Lymphe aus dem größten Teil des Gesichtes, nämlich aus den Lippen, der äußeren Nase, den Wangen und einem Teil der Lider, fließt in diese Drüsen, aber

[1]) Abb. 1736, 1737, 1778, 1779, 1877, 1880 und 1882—1885 aus Sicher-Tandler, Anatomie für Zahnärzte 1928.

auch die Lymphe aus den Zähnen und der Gingiva, aus der Zunge, dem Mundhöhlenboden und der Wangenschleimhaut, wobei besonders betont werden muß, daß diese Drüsen sowohl für die Zähne des Oberkiefers wie für die des Unterkiefers regionär sind.

Von hier fließt die Lymphe in die cervicalen Drüsen ab.

Zur submandibularen Gruppe gehören noch eine oder mehrere Drüsen, die innerhalb der Kapsel der Glandula submaxillaris liegen und deren Schwellung daher leicht mit einer Schwellung der Speicheldrüse verwechselt werden kann. Sie erhalten Lymphgefäße aus der Zunge, den Lippen und der Drüse selbst und führen die Lymphe wahrscheinlich, wenn auch nicht sicher, in die Lgl. mandibulares oder cervicales profundae ab.

Zwischen den beiden vorderen Bäuchen des Digastricus und dem Zungenbein liegen die Lgl. submentales, und zwar in einer oberen, nicht konstanten Gruppe, knapp unter dem Kinn, Lgl. submentales superiores, und einer unteren, fast nie fehlenden Gruppe in der Nähe des Zungenbeins, Lgl. submentales inferiores; beide Gruppen erhalten die Lymphe aus den der Mittellinie benachbarten Teilen der Lippe und der Zungenspitze.

Am M. hypoglossus können in einzelnen Fällen tiefe Lgl. linguales sich finden, was bei der Ausräumung bei Zungencarcinom nicht übersehen werden darf.

Die Lgl. cervicales superficiales liegen in dem Winkel zwischen M. sternocleidomastoideus und Unterkieferrand, knapp unter der oberflächlichen Fascie und erhalten direkt Lymphgefäße aus dem Ohr und den anliegenden Hautpartien, indirekt aus den Lgl. parotideae und mandibulares. Aus ihnen ergießt sich die Lymphe in die tiefen Halsdrüsen (Abb. 1737).

Als Lgl. cervicales profundae bezeichnet man Drüsen, die im seitlichen Halsdreieck und im Trigonum caroticum, vor allem in der Nachbarschaft der V. jugularis interna gelegen sind, und zwar je nach ihrer Lage über oder unter dem M. omohyoideus als Lgl. cervicales profundae superiores et inferiores. Diese beiden Hauptgruppen werden wieder je in eine mediale und eine laterale Gruppe geteilt, von denen die erste vor und unter dem M. sternocleidomastoideus, die andere hinter diese Muskel liegt. Die obere Drüsengruppe erhält die Lymphe mittelbar oder unmittelbar aus den allergrößten Teilen des Kopfes und oberen Halsabschnittes mit Ausnahme von Kehlkopf, Trachea, Schilddrüse und Pharynx.

Von diesen Drüsen fließt die Lymphe in die Lgl. profundae inferiores oder Lgl. supraclaviculares genannt.

Neben den Lgl. cervicales anteriores, die den Eingeweidestrang des Halses von vorne umgeben, sind die Lgl. retropharyngeae als wichtig zu erwähnen; sie liegen an der Seitenwand des Pharynx an deren Übergang in die hintere Wand, etwa in der Höhe des Atlas, als Lgl. retropharyngeae laterales und als inkonstante Lgl. retropharyngeae mediales, die aber nur beim Kinde nachgewiesen wurden, an der hinteren Pharynxwand selbst.

Die Lymphgefäße des Mundes. Die Lymphgefäße der Lippen sind nicht unbedingt auf eine Kopfseite beschränkt, so daß man z. B. bei der Injektion von einer Seite her auch die Lymphdrüsen der anderen Seite injizieren kann. Die subcutanen und submucösen Lymphgefäße der Oberlippe verlaufen vor allem zu den Lgl. submandibulares mediae et posteriores; die subcutanen Gefäße der Unterlippe zu den Lgl. submentales' aus den seitlichen Partien zu den Lgl. submandibulares anteriores, die submucösen fast ausschließlich zu den Lgl. mandibulares. Es sind aber einzelne Fälle bekannt, an denen von der Unterlippe ein Lymphgefäß direkt zu einer Lgl. cervicalis profunda medialis verfolgt werden konnte.

Als regionäre Lymphdrüsen der Wange kommen dieselben Gruppen in Betracht wie für die Lippen, außerdem Lgl. cervicales superficiales, die Lymphgefäße aus der Schleimhaut erhalten.

Die Lymphgefäße des Zahnfleisches sammeln sich aus den engmaschigen Geflechten im Zahnfleisch zu Stämmen an der Außen- und Innenfläche des Alveolarfortsatzes. Die äußeren Gefäße sind für Ober- und Unterkiefer am Ende gemeinsam zusammengefaßt und ziehen meistens nur zu den Lgl. mandibulares, und zwar zu allen drei Gruppen; selten konnte man Lymphgefäße aus dem Frontzahngebiet des Unterkiefers zu den Lgl. submentales verfolgen. Die inneren Abflußwege des Oberkiefers

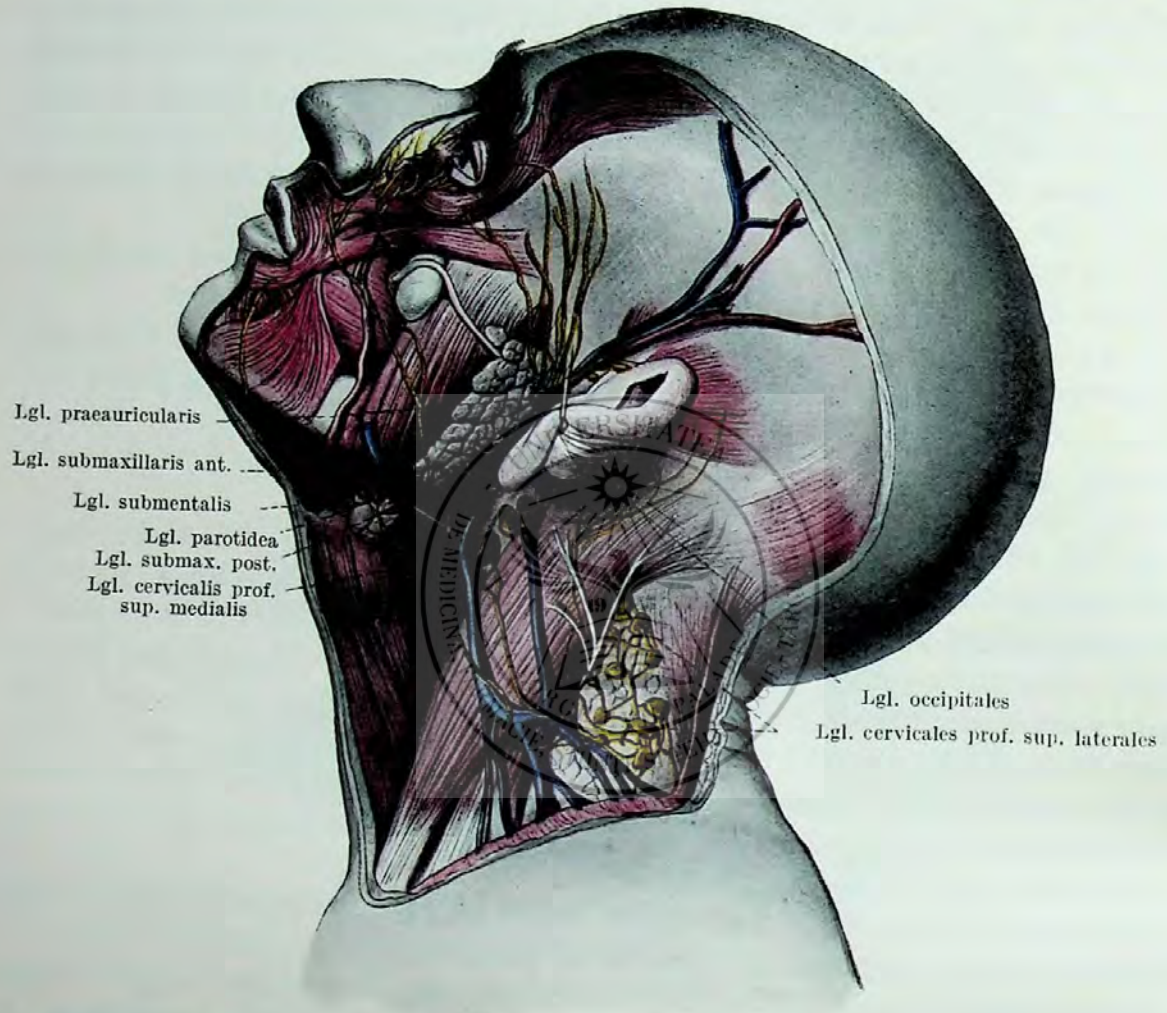

Abb. 1737. Lymphdrüsen und Lymphgefäße des Kopfes und Halses. (Nach Sicher-Tandler.)

ziehen am Rande des harten Gaumens über den weichen Gaumen und die seitliche Pharynxwand zu den Lgl. cervicales profundae superiores mediales; auch diese Gefäße überkreuzen nicht selten die Mittellinie. Am Unterkiefer sind die Lymphgefäße des Zahnfleisches an der Innenseite gewöhnlich in vordere und hintere getrennt; aus dem Frontzahngebiet stammende Gefäße durchbohren den M. mylohyoideus und gelangen zur vorderen Gruppe der Lgl. submandibulares, die übrigen Stämme längs der Umschlagfalte nach hinten in die Lgl. cervicales profundae superiores mediales, ausnahmsweise auch in die hinteren Drüsen der Lgl. sumaxillares.

In den Zähnen sind Lymphgefäße in der Pulpa mit Sicherheit nachgewiesen worden, doch läßt sich ihr Verlauf nur mit einer gewissen Wahrscheinlichkeit erkennen. Im Vereine mit klinischen Beobachtungen kann man ungefähr folgendes sagen:

Aus den Zähnen des Oberkiefers dürften die Lymphgefäße mit den Nerven und Blutgefäßen durch die Kanäle des Oberkiefers und das Foramen infraorbitale ins Gesicht und zu der mittleren und hinteren Gruppe der Lgl. submandibulares führen. Im Unterkiefer verlaufen die Gefäße wahrscheinlich durch den Mandibularkanal nach hinten zu den hinteren Lgl. submandibulares und Lgl. cervicales profundae. Die regionären Lymphdrüsen der Zähne, die Lgl. submandibulares und cervicales profundae superiores werden auch als dentale Lymphdrüsen bezeichnet. Bezüglich der Zugehörigkeit einzelner Lymphdrüsen zu gewissen Zähnen ist klinisch nur die Tatsache einwandfrei festgestellt, daß bei Erkrankungen im Molarengebiet des Unterkiefers, besonders im Gebiete des Weisheitszahnes, regelmäßig eine am Kieferwinkel gelegene Drüse erkrankt, die mit größter Wahrscheinlichkeit als die hinterste der mandibularen Drüsenkette angesprochen werden kann. Sonst ist die Lgl. mandibularis anterior fast nur für die vordere Region des Unterkiefers regionär, die mittlere und hintere Drüsengruppe ist in ihrer Zugehörigkeit nicht mehr zu bestimmen.

Die Lymphgefäße des Gaumens, mit denen des Zahnfleisches an der Innenseite des Oberkiefers eng zusammenhängend, verlaufen über den weichen Gaumen und die seitliche Pharynxwand zu den Lgl. cervicales profundae.

Die Lymphgefäße der Zunge und des Mundhöhlenbodens überkreuzen die Medianlinie häufig. Die Gefäße des Zungenkörpers und der Zungenspitze bilden überall netzförmige Anastomosen, während sie mit denen des Zungengrundes fast nicht in Kommunikation stehen.

Die hinteren Abflußbahnen ziehen zu den oberen mittleren Drüsen der Lgl. cervicales profundae. Sie stammen vor allem aus dem Zungengrund. Aus dem größten Teil des Zungenkörpers ziehen seitliche Lymphgefäße nach Perforation des M. mylohyoideus zu den vorderen, manchmal zu den mittleren submandibularen Lymphdrüsen, und wenn sie vorhanden ist, auch zur paramandibulären, innerhalb der Submaxillariskapsel gelegenen Drüse. Tiefere seitliche Bahnen gelangen über den M. hyoglossus, an dem die früher erwähnten Lgl. linguales eingeschaltet sein können, zu den Lgl. cervicales profundae superiores mediales.

Aus der Zungenspitze verlaufen Lymphgefäße durch das Frenulum linguae und den Mundhöhlenboden hindurch zu den Lgl. submentales, in seltenen Fällen direkt zu einer der obersten supraclavicularen Lymphdrüsen, die sonst nur als zweite Station nach den Lgl. mandibulares und cervicales profundae in Betracht kommen. *Sicher.*

Lymphgefäße in der Zahnpulpa sind auch heute, nachdem sie von Schweitzer nachgewiesen wurden, in ihrer Bedeutung umstritten (s. Pulpa).

M

Magenkrankheiten. In der Verarbeitung der Nahrung fällt dem Gebiß im Kauakt mit seiner vorbereitenden Zerkleinerung, die erst die gründliche Durchspeichelung gewährleistet, eine wesentliche, die Ausnutzung der Speisen erleichternde Aufgabe zu. Mangelhafte mechanische Verarbeitung wird schon von dem Laien mit bestehenden Magendarmbeschwerden in Verbindung gebracht, und oft genug wird der Zahnarzt zu der Frage Stellung zu nehmen haben, inwieweit ein schadhaftes Gebiß zu Beschwerden Veranlassung gibt. Die Frage, inwieweit ein schadhaftes Gebiß Einfluß auf die Zerkleinerung und Ausnutzung der Nahrung gewinnt, hat Schütz experimentell überprüft. Er konnte erweisen, daß das Optimum an Zerkleinerung nur mit tadellosem Gebiß zu erreichen ist. Bezüglich der Ausnutzung für die gemischte Kost ergab sich, daß das schlechte Gebiß die Ausnutzung etwas herabsetzt, allerdings übereinstimmend in allen Versuchen um nur wenige Prozent; bei langdauernden Versuchen war die Differenz noch kleiner als bei kurzdauernden. Jedenfalls darf man sagen, daß die Ausnutzung der Nahrung durch ein schlechtes Gebiß nur in geringem Maße ungünstig beeinflußt wird, so daß bei Störungen andere Kräfte im Spiel sein dürften. Wohl vermag natürlich die Gesamtnahrungsaufnahme, die durch ein schlechtes Gebiß ungünstig beeinflußt wird, ihrerseits bei unzulänglicher Zufuhr von Nahrungsstoffen Einwirkungen auf den Ernährungszustand zeitigen. Daß ein gesunder Magendarmtraktus in den meisten Fällen mit unvollkommener vorbereitender Verarbeitung fertig wird, darf erfahrungsgemäß klinisch gesagt werden. Daß andererseits ein anfälliger Magen in solchen Fällen eine vermehrte Belastung erfährt, ist auch wieder sicher. Derartige Anfälligkeiten können zunächst einmal Störungen in der Säureausscheidung des Magensaftes darstellen. Fehlen oder mangelhaftes Vorhandensein von freier Salzsäure stört die peptische Verdauung des normalen Magensaftes, hindert also eine zufriedenstellende Verarbeitung des zugeführten Eiweißes. Daß andererseits der Übertritt unzweckmäßig vorbereiteter und verarbeiteter Speisepartikel auch auf die mehr kaudalwärts gelegenen Partien des Magendarmtraktus unliebsame Einwirkungen nach sich ziehen kann, nimmt nicht Wunder; wir sehen somit derartige Zustände, kenntlich an unbestimmtem Magendruckgefühl, nicht selten kombiniert mit Neigungen zu Durchfällen. Wir kennen derartige Zustände von Hypacidität des Magensaftes unter Umständen lediglich als Ausdruck eines akuten oder chronischen Magenkatarrhs; aber sehr wohl kann diese Erscheinung auch einen Ausdruck einer schwerer zu bewertenden Erkrankung darstellen, insofern bösartige Geschwülste des Magens oder die perniziöse Anämie fast stets mit schwerer Säurestörung des Magensaftes einhergehen; auch bei Gallenblasenaffektionen stellt der begleitende Befund einer Hypacidität nichts Seltenes dar. Selbstverständlich bedarf es zur Klärung einer solchen Säurestörung einer gründlichen internistischen Untersuchung, vor allem einer Röntgenuntersuchung. Umgekehrt kann aber auch der Magensaft hyperacide Werte aufweisen, d. h. der Säuregehalt des Magens kann ein unverhältnismäßig hoher sein. Bekanntlich

ist der Pförtnerreflex chemischer Natur, erst nach völliger Überführung des ins Duodenum eingespritzten sauren Speisebreis in die alkalische Reaktion öffnet sich der Pylorus wieder, um neuen Mageninhalt in den Zwölffingerdarm einzulassen. Das Bestehen eines derartigen Hyperaciditätszustandes im Magen muß also einen besonders nachhaltigen Pylorusreflex im Gefolge haben, krampfartiger Pförtnerverschluß im Sinne einer Überfunktion des Schließmuskels kann die Folge sein. Derartige Zustände können erheblichste Schmerzen bereiten und an das Vorhandensein eines Magengeschwürs denken lassen; selbstverständlich vermag auch hier nur eine gründlichste internistische Untersuchung Klarheit zu verschaffen, um so mehr, als Übersäuerung des Magens sehr häufig sich mit Magengeschwür kombiniert. Aber nicht jeder Pförtnerschluß braucht seine Ursache in einer nervös-chemisch begründeten Anomalie zu haben, sich als Pylorospasmus erklären zu lassen. Jeder organisch bedingte Verschluß am Magenausgnag, sei er geschwüriger oder krebsiger Natur, sei er durch Verwachsungen im Bereich des Zwölffingerdarms im Gefolge von Geschwüren oder entzündlicher Veränderungen in Umgebung der Gallenblase bedingt, kann ähnliche Krankheitserscheinungen machen. Als Zeichen einer derartigen Pylorusstenose sieht man dann häufiges Erbrechen von Speiseresten des Vortages und zunehmende Erweiterung des Magensackes im Gefolge der Abflußbehinderung. Daß spastisch wie organisch bedingter Pylorusverschluß auch nebeneinander auftreten können, hat mehr untergeordneten Wert. Alle Schlingstörungen bedürfen eingehender internistischer Untersuchung; auch hier können spastische wie organische Veränderungen der Speiseröhrenmuskulatur die Ursache sein, die natürlich nach ihrer Klarstellung eine verschiedenartige Behandlung erfordern. Jeder einzelne Magendarmabschnitt läßt in den neueren Untersuchungsverfahren die Prüfung der zugehörigen Verdauungsfermente auf ihre Leistungsfähigkeit zu, und die Behandlung wird als erstrebenswertes Ziel betrachten, in Würdigung erkannter Mängel in der Verdauungstätigkeit durch zweckentsprechend zusammengesetzte Nahrung dem Körper zusagende, verarbeitungsfähige Speise zuzuführen. In den tieferen Darmabschnitten wird bekanntlich die Fermenttätigkeit durch bakterielle Einwirkung abgelöst; gerade in der Erkundung der Darmflora sind in letzter Zeit aber wieder eingehende Studien im Gange.

Literatur: Schütz, Dtsch. zahnärztl. Wschr. 1921. *Slauck.*

Magnalium. Legierung von Aluminium 85, Magnesium 15 Teilen. Früher zu Gebißplatten viel gebrauchtes Metall, das für die Prothetik die gleichen Eigenschaften besitzt wie Aluminium, jedoch etwas härter ist. Schmelzpunkt ca. 650 Grad. Nicht lötbar.

Magnesiumsulfat. Der Gebrauch von Magnesiumsulfat als Narkoticum datiert vom Jahre 1905, in welchem Meltzer und seine Mitarbeiter Auer und Joseph ihre Versuche über die Magnesiumsulfatwirkung bei Tieren mitteilten und später auch auf die Brauchbarkeit dieses Stoffes als Narkoticum bei Menschen (namentlich bei der Therapie des Tetanus) hinwiesen. Bereits im Jahre 1823 hatte Hale Versuche mit Magnesiumsulfat gemacht. Vulpian hatte im Jahre 1867 bei einem Kaninchen nach Magnesiumsulfatinjektionen Lähmungen auftreten sehen und danach folgten eine Anzahl Mitteilungen über die Wirkung von Magnesiumionen auf verschiedene Organismen. Meltzer gebührt jedoch das Verdienst, diesen Stoff als Narkoticum in die Therapie eingeführt zu haben.

Einer der Punkte, der seit Meltzers ersten Mitteilungen am meisten in den Vordergrund trat, war die Frage, ob der Angriffspunkt des Magnesiumsulfats zentral oder peripher sei.

Daß Magnesiumsulfat in großen Dosen einen lähmenden Einfluß auf die motorischen Nervenendigungen ausübt, also eine sog. Curarewirkung hat, war schon lange bekannt. Die Frage aber war, ob daneben ein Einfluß auf das Zentralnervensystem ausgeübt werde. Experimentell ist diese Angelegenheit jetzt geklärt durch die Untersuchung von Markwalder und die von Le Heux[1]), aus welcher deutlich hervorging, daß die Mengen Magnesiumsulfat, die bei Tieren eine Lähmung hervorrufen, sowohl peripher als zentral angreifen. Daß auch bei Menschen neben der peripheren sicherlich eine zentrale Wirkung besteht, stellte sich bei Beobachtungen an Patienten heraus, bei denen unter Magnesiumsulfatnarkose chirurgische Eingriffe vorgenommen wurden, und die nach Beendigung derselben mitteilen konnten, daß sie dabei keine Spur von Schmerzen gefühlt hätten.

Bei Verabreichung von Magnesiumsulfat hängt die Tiefe der Narkose nicht von der absoluten Menge, welche verabreicht wird, sondern von der Konzentration des Giftes im Blute. Dieses erklärt, warum es nicht gelingt, durch Verabreichung per os eine Magnesiumsulfatnarkose zu erzielen. Der Stoff wird dann so langsam resorbiert und das Resorbierte so schnell wieder ausgeschieden, daß nie eine hinreichend starke Konzentration im Blut erreicht wird. Falls jedoch das Magnesiumsulfat subcutan, intramuskulär oder intravenös eingespritzt wird, tritt eine schnelle Resorption ein und dann kann man leicht eine tiefe Narkose erreichen. In der letzten Zeit sind auch wiederholt mit Erfolg intraspinale Einspritzungen mit Magnesiumsulfat vorgenommen worden.

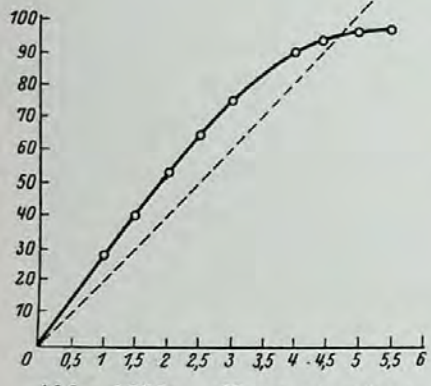

Abb. 1738. Konzentrations-Wirkungs-Kurve von Magnesiumsulfat.

Es ist versucht worden, in der Magnesiumsulfatnarkose einen erhöhten Gehalt an Magnesiumionen im Gehirn nachzuweisen, das ist bis jetzt nicht gelungen. Daraus aber der Schluß zu ziehen, daß dieses Narkoticum nicht im Gehirn angreift, wäre verfehlt. Es folgt hieraus nur, daß die Affinität des Hirngewebes im allgemeinen für Magnesiumionen gering ist, es können aber in den — bis jetzt unbekannten — Stellen, wo die „Funktionen" des Gehirns, welche man narkotisieren will, ihr anatomisches Substrat haben, relativ große Mengen des Salzes vorhanden sein, ohne daß sich das bei Analyse des ganzen Gehirngewebes zu zeigen braucht.

Das Verhältnis zwischen der Konzentration des Magnesiumsulfats im Blut und der Tiefe der Narkose ist ein günstiges, d. h. es nähert sich der geraden Linie, wie aus Abb. 1738 hervorgeht.

Merkwürdig ist — und auch dies ist zuerst von Meltzer nachgewiesen worden —, daß man die Magnesiumsulfatnarkose durch eine intravenöse Einspritzung von Calciumchlorid aufheben kann, was sich mittels des folgenden Versuchs demonstrieren läßt.

Bei einem Kaninchen werden 3—4 ccm 12,5proz. $MgSO_4$ pro Kilogramm Tier langsam in die Ohrvene eingespritzt. Das Tier verfällt in tiefe Narkose. Spritzt man nun 1—2 ccm 10 proz. $CaCl_2$ ein, dann erwacht es sogleich. Durch etwas Magnesiumsulfat kann man es wieder in Narkose versetzen. Es macht den Eindruck, als ob für die normale Funktion des Nervensystems ein bestimmtes Verhältnis zwischen der Menge Magnesium- und Calciumionen vorhanden sein muß. Wird dieses Verhältnis gestört, dann hat das einen nachteiligen Einfluß auf die Funktion des Nervensystems. Es muß jedoch darauf hingewiesen werden, daß man, wie u. a. aus den Ver-

[1]) Unveröffentliche Untersuchungen.

suchen von Le Heux hervorging, die Magnesiumwirkung durch Calcium nicht vollständig aufgehoben wird. Die Wirkung auf die Nervenendigungen bleibt bestehen und außerdem wird die Wirkung des Magnesiumsulfats auf das Herz vom Calcium nicht oder nur in geringem Maße beeinflußt.

Der Einfluß des Magnesiums auf das Herz ist bei verschiedenen Tieren verschieden. Das Kaninchenherz ist hierfür verhältnismäßig unempfindlich, das Herz von Hunden und Katzen viel empfindlicher. Auch beim Menschen scheint das Magnesiumsulfat einen nachteiligen Einfluß auf das Herz auszuüben; wenn jedoch die Magnesiumnarkose beim Menschen den Tod verursacht, dann ist hierfür in erster Instanz Atemstillstand, nicht aber Herzstillstand verantwortlich.

In der Praxis wird die Magnesiumsulfatnarkose am meisten gebraucht zur Bekämpfung der bei Tetanus auftretenden Reizerscheinungen. Gerade durch seinen doppelten Angriffspunkt erzielt man in diesen Fällen mit Magnesiumsulfat gute Resultate. Beim Tetanus ist ja eine stark erhöhte Reizbarkeit des Zentralnervensystems vorhanden, so daß bereits normale Reize zu heftigen Reaktionen Veranlassung geben und oft krampfartige Zustände, die das Leben des Patienten in Gefahr bringen, zum Vorschein rufen. Gibt man nun Magnesiumsulfat, dann wird die Reizbarkeit des Zentralnervensystems verringert, und außerdem werden die peripheren Nervenendigungen zum Teil blockiert (Curarewirkung), so daß die Reize nicht auf die Muskeln übergehen können. Dieser letztgenannte Effekt des Magnesiumsulfats ist namentlich bei dem sog. lokalen Tetanus von Nutzen, bei welchem eine bestimmte Muskelgruppe, z. B. die Kiefermuskeln, sich in andauernder Kontraktion befinden, so daß der Patient den Mund nicht öffnen kann (Trismus). In einem derartigen Fall kann man durch Einspritzung einer sehr kleinen Menge Magnesiumsulfat erreichen, daß dieser lokale Krampf aufgehoben wird und bei richtiger Dosierung gelingt es zugleich eine Dosis zu finden, bei welcher zwar der unwillkürliche Krampfzustand aufgehoben wird, die normale Innervation aber erhalten bleibt, so daß willkürliche Bewegungen in diesen Muskeln wieder möglich werden. Das Magnesiumsulfat teilt mit jedem nicht flüchtigen Narkoticum den Nachteil, daß es bei Überdosierung nicht rasch aus dem Körper vertrieben werden kann. Ein großer Vorteil dabei ist aber, daß man in das Calciumchlorid ein spezifisches Gegengift gegen $MgSO_4$ hat. Auch Physostigmininjektionen scheinen die Magnesiumsulfatwirkung aufzuheben.

Von der Magnesiumsulfattherapie bei Tetanus ist bei den im Anfang des Weltkrieges vorgekommenen Tetanusfällen ein ausgedehnter Gebrauch gemacht worden, so daß man über die Dosierung eine große Erfahrung gesammelt hat. Meltzer gibt bezüglich der Dosen, die man dabei verwenden, und der Vorsorge, die man treffen soll, ausführliche Auskünfte in der Berl. klin. Wschr. **52**, 261 (1915).

Ausscheidung. Das Magnesiumsulfat wird durch die Nieren ausgeschieden, es reizt dabei diese Organe stark, so daß, wenigstens bei Tierexperimenten, eine starke Diurese auftritt.

Hierdurch kommt es, daß die $MgSO_4$-Narkose schnell vorübergeht. Man muß, um einen langanhaltenden Effekt zu bekommen, wiederholte Einspritzungen machen. Markwalder wies bei seinen Versuchen nach, daß es bei Tieren, bei denen man eine schwache $MgSO_4$-Lösung langsam in eine Vene einlaufen läßt, möglich ist, ein Gleichgewicht zwischen Ein- und Abfuhr herzustellen. Ist die Zufuhr per Minute sehr klein, dann erhält man, wie lange man auch infundiere, keine Narkose; vergrößert man die Zufuhr, dann kann man eine Zeitlang eine bestimmte Tiefe der Narkose beibehalten. Man hat dann also Verhältnisse, die denen bei einer Äthernarkose sehr ähneln, nur sind die Zufuhr- und Abfuhrwege in diesem Fall andere. *Storm v. Leeuwen.*

Makrocheilie (Macros gr. = groß, cheilos gr. = Lippe) Lippenvergrößerung, meist Teilerscheinung der Akromegalie (s. d.) oft Lymphangiom.

Makroglossie, im eigentlichen Sinn, die Macroglossia infantum, ist eine geschwulstartige Vergrößerung der Zunge. Bei ihr handelt es sich entweder um eine diffuse Vermehrung und Erweiterung der Lymphgefäße in der gesamten Zungensubstanz, bei welcher gleichzeitig auch die Bildung zahlreicher dünnwandiger, kavernöser Blutgefäße beteiligt sein kann (Lymphangiom- und Hämangiomform) oder um eine allgemeine Hypertrophie der Muskulatur: muskuläre Makroglossie, die auch halbseitig vorkommen soll. Offenbar gibt es auch Mischformen mit einer Hypoplasie aller die Zunge zusammensetzender Bestandteile (Helbing nach Ziegler: Bei den lymphangiomatösen Formen mit nicht hervorstechend kongenitaler Anlage sei intensives Wachstum mit Beweglichkeitsbeschränkung und sekundären Veränderungen am Unterkiefer

Abb. 1739[1]). Makroglossie (Lymphangiom). (Präparat von Bartsch.)

Abb. 1740. Makroglossie bei einem Kind mit exsudativer Diathese.

und an den Zähnen verknüpft. Bei der muskulären, welche kongenital sei, sei das Wachstum langsam, die Beweglichkeit bleibe normal, die Oberfläche glatt. Die letztere finde sich vorzugsweise bei Rachitis und Kretinismus).

Von diesen diffusen Formen sind zu unterscheiden andere, bei denen Lymphangiome in Knotenform mehr oberflächlich in der Zunge sitzend ihr eine knollig-warzige Oberfläche verleihen.

Histologie s. Abb. 1739. Große ausgebuchtete klaffende Lymphspalten mit gleichmäßiger Endothelauskleidung. Stark vermehrtes Bindegewebe; unter Umständen erhebliche Verminderung, bei der muskulären Makroglossie starke Vermehrung der Muskelfasern.

Das Vorkommen bei Kretins weist auf die endokrine Ätiologie der Zungenveränderung hin. Die Makroglossie kommt auch vor als Nebensymptom bei Mongolismus, Myxoedem und der Akromegalie (s. diese und „Makrocheilie"). Bei Mongolismus ist die Zungenoberfläche oft normalrot, nur im hinteren Teil stark belegt, häufig von tiefen

[1]) Abb. 1739 aus Handb. d. Zahnheilk. 1, 3. Aufl.

Rissen durchfurcht, die Papillae circumvallatae geschwellt, wodurch eine gewisse Ähnlichkeit des Bildes entsteht mit der Zungenoberfläche bei der exudativen Diathese (s. auch Abb. 2, Makroglossie unsicherer Genese).

Bei ausgeprägten Fällen von Myxoedem ist die nach der Breite und Dicke vergrößerte, sehr bewegliche, bläulich-graue, aus dem Mund herausragende Zunge an der Oberfläche manchmal rot, feucht, ohne Belag, manchmal verdickt, „wie mit Leder überzogen", ihr Rand mit Zahneindrücken versehen. Das Sprechen und die Nahrungsaufnahme sind dadurch behindert (H. Herz).

Außer der Funktionsstörung finden sich naturgemäß sekundäre Veränderungen bei der Makroglossie an den Kiefern und Zähnen. Während sie bei den akromegalischen Zungenvergrößerungen zugleich mit diesen auf der hormonalen Basis entstehen, sind sie bei den anderen Formen Folgen der Vergrößerung selbst, indem Zahnbogen und Zähne auseinandergedrückt werden. Das Auseinanderweichen der Zähne, so daß zwischen ihnen Zwischenräume von 1 mm, ja sogar $1^1/_2$ mm entstehen, ist sogar ein Frühsymptom der Akromegalie (W. Graves). Durch den ständigen Druck der vergrößerten Zunge werden die Zahnkronen schräg nach außen geneigt und die Artikulation erheblich gestört. Auch scheinen manche Fälle des „offenen Bisses" auf Makroglossie zurückzuführen zu sein. Dieser mechanische Kausalzusammenhang wird bestätigt durch den Einfluß der Therapie der chirurgischen Zungenverkleinerung in den nicht durch den hypophysären „Riesenwuchs" bedingten Arten: Auf die Beseitigung der Makroglossie trat in vielen Fällen Rückbildung der Kiefererweiterung, das Wiederaufrichten der verlagerten Zähne, Verringerung des „offenen Bisses" ein — natürlich nur am jugendlichen Kiefer. Der Kiefer des Erwachsenen ist nach Bardenheuer, Bruhn-Lindemann, Limberg zu verkleinern. Die interne Behandlung richtet sich nach dem genetischen Zusammenhang mit dem Myxoedem, der exudativen Diathese, der Akromegalie usw.

Literatur: Graves, W., Über Lueckenbildung usw. Mschr. Psychiatr. **1904**. — Herz, H., Bez. der Magendarm- u. Zungenerkrankung zu Störungen des Magendarmkanals, des Blut- u. Stoffwechsels (Halle 1919). — Schendel, Über Wachstumsvorgänge am Unterkiefer bei Makroglossie. Dtsch. Mschr. Zahnheilk. 21. — Virchow, R., Makroglossie. Virchows Arch. **1854**. — Schriftennachweis in Mikulicz-Kümmel, Anhang II zu S. 230. *Loos.*

Masern (Morbilli) haben eine Inkubationszeit von etwa 11 Tagen, gegen Ende der Inkubationszeit wenig charakteristische Beschwerden. Anschließend Prodromalstadium, meist Husten und Schnupfen nebst Lichtscheu infolge Bindehautkatarrhs. In diesem Stadium Diagnose aus den Koplikschen Flecken, kalkspritzerähnliche Fleckelung an der Wangenschleimhaut, nahe den Mundwinkeln, stellbar. Mit Ausbruch des Exanthems am 14. Tage der Erkrankung sind die Koplikschen Flecken meist wieder verschwunden. Das Exanthem beginnt unter Fieberanstieg im Gesicht, greift dann rasch absteigend auf Rumpf und Gliedmaßen über. Die Haut ist gerötet; zeigt aber bei näherem Zusehen eine großfleckige, unregelmäßig gezackte, stellenweise konfluierende, ein wenig erhabene Fleckelung, die ziemlich intakte kleinste Hautpartien zwischendurch freiläßt (s. Bild). Nach etwa 2 Tagen Abblassen des Ausschlags unter Absinken des Fiebers, gleichzeitig Beginn der Abschuppung in feinsten Lamellen.

Abb. 1741[1]). Koplik sche Flecken der Mundschleimhaut bei Masern.

[1]) Abb. 1741 und 1742 aus Jokhmann, Lehrbuch der Infektionskrankheiten.

Die Schuppung ist meist 14 Tage nach Ausbruch des Exanthems beendet. Komplikationen drohen hauptsächlich von seiten der Atmungsorgane. Neigung der Schleimhaut, also auch der Mundschleimhaut zur Entzündung. Dem Exanthemausbruch parallel geht das Exanthem, eine fleckige Rötung des weichen und harten Gaumens. Periostitis

Abb. 1742. Typisches Masernexanthem (starke Gesichtsbeteiligung, Augenbindehautkatarrh, Katarrh der Nasenschleimhaut).

wie überhaupt Affektionen der Kieferknochen können vorkommen, auch Nekrose des Alveolarfortsatzes nach Masern ist beschrieben. Nach Ablauf der Masern an den Zähnen beobachtet man nicht selten Zunahme der Karies und Bildung von Alveolarabcessen, und zwar sowohl an pulpalosen Zähnen, sowie an solchen, deren Pulpa akut erkrankt. Fällt die Erkrankung in die Zeit der Zahnentwicklung bleibender Zähne, so können

Strukturschädigungen im Sinne von Grübchen- und Rillenbildung die Folge sein. Haupterfordernis ist frühzeitiges Erkennen der Krankheit zum Zwecke rascher Isolierung des Kranken. Leider besteht schon während der Inkubationszeit Ansteckungsgefahr, so daß die Isolierung meist zu spät kommt. Immerhin haben wir neuerdings mit der Einspritzung von Rekonvaleszentenblut nach Deckwitz die Möglichkeit, gesunde Kinder vorübergehend gegen den Infekt immun zu machen, respektiv den Ablauf der Erkrankung abzuschwächen. 3 Wochen nach Ausbruch des Exanthems ist die Ansteckungsgefahr mit beendeter Schuppung erloschen. Experimentell darf hervorgehoben werden, daß die Überimpfung der Krankheit auf Affen neuerdings amerikanischen Ärzten gelungen ist. *Slauck.*

Mastisol, Lösung von Mastix in Benzol. In der Chirurgie als Klebemittel für Verbände gebraucht, ausgezeichnet geeignet um Operationstücher während eines Eingriffes im Gesicht zu befestigen.

Mastix (von Massaomai [gr.] = kauen) Harz von Pistazzia lentiscus, das zur Bereitung von lackartigen Überzügen auf Füllungen dient, welche vorübergehend vor Feuchtigkeit geschützt werden sollen.

Maximaldosen.

Auswahl aus der Maximaldosentabelle von Arzneimitteln für „innerlichen" Gebrauch[1]) (Tabelle A des Arzneibuches).

Name des Mittels	Größte Einzelgabe innerlich: g	Größte Tagesgabe innerlich: g
Acetanilidum = Antifebrin	0,5	1,5
Acidum arsenicosum	0,005	0,015
Acidum carbolicum	0,1	0,3
Acidum diaethylbarbituricum = Veronal	0,75	1,5
Argentum nitricum	0,03	0,1
Atropinum sulfuricum	0,001	0,003
Chloralum hydratum	3,0	6,0
Chloroformium	0,5	1,5
Cocainum hydrochloricum	0,05	0,15
Codeinum phosphoricum	0,1	0,3
Coffeinum natrio-salicylicum	1,0	3,0
Extractum Belladonnae	0,05	0,15
Extractum Opii	0,1	0,3
Folia Digitalis	0,2	1,0
Hexamethylentetramin = Urotropin	1,0	3,0
Hydrargyrum bichloratum	0,02	0,06
Hydrargyrum salicylicum	0,02	—
Jodum	0,02	0,06
Kreosotum	0,5	1,5
Liquor Kalii arsenicosi = Fowlersche Lösung	0,5	1,5
Morphinum hydrochloricum	0,03	0,1
Opium pulveratum	0,15	0,5
Paraldehydum	5,0	10,0
Pyrazolonum dimethylaminophenyldimethylicum = Pyramidon	0,5	1,5
Pyrazolonum phenyldimethylicum = Antipyrin	2,0	4,0
Pyrazolonum phenyldimethylicum-salicylicum = Salipyrin	2,0	6,0
Strychninum nitricum	0,005	0,01
Sulfonal	2,0	4,0
Suprarenium hydrochloricum	0,001	—
Tinctura Opii simplex oder crocata	1,5	5,0
Tinctura Strophanthi	0,5	1,5

[1]) Es wird gerechnet:
Für Kinder unter 2 Jahren $^1/_{25}$
„ „ „ 4 „ $^1/_{10}$
„ „ „ 7 „ $^1/_5$
„ „ „ 10 „ $^1/_4$
„ „ „ 13 „ $^1/_2$ der üblichen Dosen für einen Erwachsenen.

Gebräuchliche Rezept-Abkürzungen

āā, ana, ana part. aeq. zu gleichen Teilen.
ad lib. nach Belieben.
ad us. propr. zum eigenen Gebrauch.
c. cum mit.
c. c. concide, contunde zerkleinere, zerstoße.
ad chartam ceratam, in charta cerata in Wachspapier.
conc. konzentriert.
consp. consperge überstäube.
coq. ad reman. koche, bis übrigbleibt.
cp. = comp. compositus zusammengesetzt.
d. t. dos. Nr. X, da tales doses Angabe der Einzeldosen.
d. in sc., d. ad sc. Schachtelpulver.
d. s. n., s. s. n., da, signetur suo nomine Bezeichnung entsprechend der Verordnung.
dil. dilutus verdünnt.
div. i. p. aeq. = divide in partes aequales Verteilung der Gesamtmenge bei Pulvern oder Pillen.
f. l. a. = fiat lege artis dem Apotheker wird freigestellt, kunstgerecht Pillen, Pulver usw. mit der notwendigen Menge Constituens herzustellen.
gtt. X guttae X 10 Tropfen.
inf. Infus Aufguß.
m. d. s. misce, detur signetur Signatur-Anweisung.
m. f. pil., pulv. misce fiant pilulae, pulvis Unterschrift: mische, verarbeite zu Pillen.
obd. arg. obducantur argento Überziehen von Pillen mit Silber.
praec. praecipitatus, ausgefällt.
q. s. quantum satis so viel als nötig um . . .
R., Rp. recipe, Überschrift: „Nimm".
reit., reiteretur = rep., repetatur Wiederholung.
rect. rectificatus gereinigt.
sol. solutio Lösung.
solv. solve löse.
subt. subtilis fein (bei Pulvern).
subtiliss. subtilissime besonders fein.
suppos. suppositoria Stuhlzäpfchen.
tab. Tabletten.
ad us. ext., int. zum äußeren oder inneren Gebrauch.
v. nigr. vitrum nigrum braune Flasche.
v. gutt. vitrum guttatorium Tropfglas.

Melotte (nach dem Erfinder), leichtflüssiges Metall aus 5 Zinn, 3 Blei, 8 Wismut, Schmelzpunkt unter 100 Grad deshalb auch in feuchte Gipsform eingießbar. Zur Herstellung von Stanzen für kleinere Stanzarbeiten, Kronendeckel usw.

Menstruation, s. Schwangerschaft.

Messingschmelzverfahren. Die bekanntesten Messinglegierungen wie Randolf, Kosmos usw., die als Spezialmessinge anzusprechen sind, ebenso die Bronzen werden wohl heute nur noch zu temporären Arbeiten im Munde verwendet, da ja für sie eine solche Korrosion nachgewiesen werden konnte, daß sie als hygienisch nicht einwandfrei bezeichnet werden müssen.

Die Hauptgefahr beim Schmelzen des Messing besteht darin, daß Zink verbrennt. Da die Schmelzpunkte der meisten Messinge zwischen 900° und 1100° und der Siedepunkt des reinen Zinks bei 930° liegt, ist die Verbrennungsgefahr des Zinks erklärlich. Nicht nur, daß dadurch ein Materialverlust eintritt, die Schmelze verschlacken kann, auch die Zusammensetzung der Legierung wird verändert, d. h. die Legierung wird kupferreicher, wodurch gleichzeitig der Schmelzpunkt bemerkenswert ansteigt und die Legierung immer schwerer schmelzbar wird. — Um diese Verbrennung des Zinkbestandteils der Legierung zu vermeiden, ist es nötig, jede Überhitzung, die am Aufsteigen schwacher Rauchwolken zu erkennen ist, zu vermeiden und das Schmelzen möglichst rasch durchzuführen. — Da die Oxydation des Messings eine erhebliche ist, muß das Schmelzgut ebenfalls mit einem oxydationsverhindernden Mittel, am besten Borax, bedeckt werden.

Für unsere Zwecke ist es angebracht, die Schmelze rasch in Wasser abzukühlen, um dadurch ein in Hinsicht auf die Korrosion einigermaßen günstiges Gefüge zu erhalten; die mechanischen Eigenschaften des Messings werden durch das rasche Abkühlen herabgesetzt.

Die Oberfläche von Messing läßt sich durch Eintauchen in verdünnte Salpetersäure reinigen.

Wannenmacher.

Metallkunde, Zahnärztliche. Allgemeines. Die Aufgabe der zahnärztlichen Metallkunde besteht in der Hauptsache darin, die Metallegierungen, soweit sie in der zahnärztlichen Prothetik und in der konservierenden Behandlung benötigt werden, auf ihre Brauchbarkeit hin zu prüfen und ihr Verhalten im Munde zu studieren. Von Metallen werden im reinen Zustande verhältnismäßig wenige in der Zahnheilkunde gebraucht, während die Legierungen in weitgehendstem Maße Verwendung finden. Die Herstellung einer Legierung wird meistenteils durch Wärmeeinwirkung geschehen. Es wird also ein Metall geschmolzen und nach erfolgter Schmelzung das andere zugegeben oder aber, es werden beide Metalle zu gleicher Zeit zusammengeschmolzen. Das Produkt, welches man erhält, kann ein gleichförmig zusammengesetzter Schmelzfluß sein, was bedeuten würde, daß beide geschmolzenen Komponenten sich ineinander aufgelöst hätten. Oder aber zwischen beiden Schmelzen besteht nur eine beschränkte Löslichkeit. In diesem Falle würden wir zwei Schichten erhalten, von denen die eine etwas von dem Metall A, die andere etwas von dem Metall B gelöst enthält. Es wäre aber auch möglich, daß die beschränkte Löslichkeit sich bei Temperaturzunahme in dem Sinne verändern würde, daß mit Zunahme der Temperatur eine Zunahme der gegenseitigen Löslichkeit auftritt, die schließlich bei weiterer Temperatursteigerung zur vollkommenen Löslichkeit der Komponenten führen würde. Mit Abnahme der Temperatur würde dann allerdings wieder eine teilweise Entmischung eintreten. Schließlich wäre der Fall denkbar, daß die geschmolzenen Komponenten praktisch unlöslich wären. Trifft dies zu, so werden sich die Schmelzflüsse nach ihrem spezifischen Gewicht übereinanderlagern und eine scharfe Trennungszone bilden. Für zahnärztliche Legierungen kommen nur solche Komponenten in Frage, die gegenseitig im geschmolzenen Zustande vollkommen löslich sind. Damit ist allerdings noch nicht gesagt, daß dieser Zustand auch beim Erkalten der Legierung bestehen bleiben muß, vielmehr haben wir folgende Fälle zu unterscheiden:

1. Die Löslichkeit, die die Metalle im geschmolzenen Zustande zeigen, bleibt nach Erkalten der Legierung vollkommen bestehen.
2. Nach dem Erkalten haben wir nur beschränkte Löslichkeit der Komponenten.
3. Die erstarrte Legierung zeigt Unlöslichkeit der Komponenten.
4. Zwischen den Komponenten sind chemische Verbindungen möglich.

Was den Fall 1 betrifft, so wird die Erscheinung der vollkommenen Löslichkeit, die sich auch auf den festen Zustand überträgt, zur Folge haben, daß im Erstarrungsprodukt ein Lösungsprodukt in dem Sinne vorliegt, daß die eine Komponente sich in der anderen Komponente und umgekehrt aufgelöst hat, also eine feste Lösung zustande gekommen ist. Daraus geht schon hervor, daß eine solche Legierung aus einer einheitlichen Krystallart besteht, also von homogener Natur ist.

Zu 2. Besteht beschränkte Löslichkeit im erkalteten Zustande, so kommt es natürlich darauf an, ob die Legierung innerhalb der Löslichkeitsgrenze zustande gekommen ist oder nicht. Wir wollen annehmen, wir hätten eine Legierung, bestehend aus den Metallen A und B, und zwar soll B in A mit 10 % löslich sein, während A in B sich nur zu 5 % löst. Alle Legierungen aus A und B, die innerhalb der Löslichkeitsgrenze von 10 % B hergestellt sind, werden nach dem Erkalten aus homogenen Mischkrystallen sich aufbauen, desgleichen alle Legierungen, die bis zu 5 % A in B enthalten. Werden aber diese Grenzen der maximalen Löslichkeit in diesem Beispiel 10 und 5 % überschritten, so kommen wir zu heterogenen Legierungen.

Zu 3. Wenn ein homogener Schmelzfluß aus zwei Komponenten beim Erkalten vollkommene Unlöslichkeit der Metalle zeigt, so werden wir natürlich als Endprodukt der Erstarrung heterogene Legierungen vorfinden.

Schließlich wäre zu erwähnen, daß zwischen den die Legierung aufbauenden Metallen chemische Verbindungen zustande kommen können. Bei einer solchen haben wir es mit einem vollkommen neuen Stoff mit neuen physikalischen und chemischen Eigenschaften zu tun. Es wäre nun denkbar, daß man eine Legierung herstellen würde, bei der die Metalle gerade im Verhältnis der chemischen Verbindung vorhanden wären. Dann würde das Endprodukt ein einheitlicher, also homogener Körper sein, der aber meist sehr spröde und hart ist, so daß er technisch keine Verwendung finden kann. Setzt sich die Legierung nicht im Verhältnis der chemischen Verbindung zusammen, so wird natürlich das Endprodukt heterogen sein.

Für die Zwecke der Zahnheilkunde kommen aber nur Legierungen in Frage, die homogen sind, so daß man also entweder nur solche Metalle zu Legierungen verarbeiten darf, die im erkalteten Zustande in jedem Verhältnis gegenseitig löslich sind oder aber, daß man solche Komponenten wählt, die eine beschränkte Löslichkeit zeigen, was zur Voraussetzung hat, daß das Zusammensetzungsverhältnis der Komponenten innerhalb der Löslichkeitsgrenze liegt.

Was die Eigenschaften der Legierungen betrifft, so sind diese in den seltensten Fällen als Durchschnittseigenschaften der die Legierung zusammensetzenden Metalle aufzufassen. Dies tritt besonders bei der Farbe der Legierungen charakteristisch hervor. Das Messing z. B., das von goldgelber Farbe ist, besitzt eine Eigenfarbe, denn nach der Mischungsregel müßte das Messing, das sich aus dem roten Kupfer mit dem weißblauen Zink aufbaut, rosa aussehen. Silber und Gold legiert ergeben, wenn Silber im Überschuß vorhanden ist, grüne Legierungen. Zwischen Aluminium und Gold sind violettrote oder blaurote Legierungen bekannt.

Einen ganz besonderen Einfluß auf die allgemeinen technischen Eigenschaften der Legierungen übt die Warm- und Kaltbehandlung, die sie durchgemacht haben, aus. Es ist eine bekannte Tatsache, daß eine gewalzte Legierung stets härter ist als eine geglühte. Durch Ziehen kann ein Draht so spröde werden, daß er bei der geringsten Beanspruchung bricht. Durch Hämmern können wir Legierungen hart, aber auch geschmeidig machen. Von weiterem Einfluß ist das Gefüge, d. h. der innere Aufbau der Legierung. Wenn eine Legierung aus der Schmelze erkaltet, so besteht sie aus einer Anzahl von Krystalliten, die unter Umständen in ihrem Wachstum gehindert sind und feinkörniges krystallines Gefüge ergeben. Wird die Legierung nun gewalzt, so findet ein Streckungsvorgang der Krystalle in der Walzrichtung statt und bei anhaltendem Walzen werden schließlich die Krystallelemente zertrümmert. Wird eine derartige Legierung erhitzt, so wirken die Trümmer als Krystallisationskeime, es findet Rekrystallisation statt, d. h. es bildet sich ein großkrystallines Gefüge, die Legierung ist wieder weich und dehnbar.

Die Untersuchung des Gefüges bildet einen wichtigen Forschungsbestandteil der allgemeinen Metallkunde. Sie geschieht im Oberflächenmikroskop, nachdem die Legierung geschliffen, auf Hochglanz poliert und nach besonderen Methoden angeätzt worden ist. .

Zum Ätzen verwendet man z. B. für Goldlegierungen alkoholisches Königswasser, für Silberlegierungen alkoholische Salpetersäure, für Aluminiumlegierungen Lösungen von Ammoniumpersulfat, alkoholische Salpetersäure oder Natriumhydroxydlösungen, für Messing alkoholische Salpetersäure oder Kupferammoniumchloridlösungen, für Bronze Ammoniumpersulfat, alkoholische Salpetersäure oder Kupferammoniumchloridlösungen.

Um die Veränderungen zu studieren, denen eine Legierung in den verschiedensten Temperaturgebieten unterworfen ist, dient die thermische Analyse, die für die ver-

schiedensten Konzentrationsgebiete die Feststellung der Abkühlungs- bzw. Schmelzkurven umschließt. Erhitzt man z. B. irgendein Metall und kühlt dieses dann vorsichtig ab, so wird man durch Aufzeichnung der Zeit und der beobachteten Temperaturen eine Abkühlungskurve erhalten, die kontinuierlich verläuft. Würde dagegen das Metall geschmolzen und die Schmelze langsam abgekühlt, so würde man anfangs auch eine allmählich sich der Abscissenachse nähernde Kurve erhalten, aber bei einer ganz bestimmten Temperatur würde eine weitere Abkühlung für einige Zeit hintangehalten, da beim Erstarrungsvorgang Wärme frei wird, die einer weiteren Abkühlung entgegenwirkt. Man erhält also in der Kurve eine Verzögerung des Verlaufes, einen sog. Haltepunkt. Die Erfahrung hat gezeigt, daß die Abkühlungskurve nicht immer bei der Erstarrungstemperatur einen scharfen Haltepunkt aufweist, sondern daß Unterkühlung der Schmelze auftreten kann. Durch Animpfen mit dem Erstarrungsprodukt kann man aber unmittelbar die Schmelze zur Krystallisation bringen, und oft genügt die frei werdende Wärme, um den normalen Erstarrungspunkt (Haltepunkt) wieder zu erhalten. Tritt allerdings starke Unterkühlung auf, so wird die frei werdende Wärme nicht mehr genügen, um den Erstarrungspunkt der Schmelze zu erreichen. In diesem Falle wird der durch die Krystallisation bedingte Haltepunkt tiefer als der eigentliche Erstarrungspunkt liegen. Die Schmelz- bzw. Erstarrungskurve gibt uns ein Bild von der Umwandlung des festen Zustandes in den flüssigen beim Schmelzen und umgekehrt vom flüssigen zum festen beim Erstarren. Derartige Zustandsänderungen brauchen sich aber nicht nur auf den Aggregatzustand zu beziehen, sondern können sich auch innerhalb des festen Aggregatzustandes ereignen, wofür das Eisen ein gutes Beispiel darstellt. Eisen ist bei gewöhnlicher Temperatur magnetisch. Erhitzen wir es auf 780^0 und höher, so verschwindet diese Eigenschaft und tritt erst unterhalb 780^0 wieder auf. So kennen wir beim Eisen verschiedene Zustandsformen, die im festen Aggregatzustand möglich sind und die wir allgemein bei dem Metall als Modifikationen bezeichnen. Jeder Übergang von einer Modifikation in die andere muß sich in der Temperaturkurve durch einen Haltepunkt bemerkbar machen, und man kann die Schmelz- bzw. Abkühlungskurve benutzen, um Umwandlungserscheinungen zu erkennen. Aber auch die anderen physikalischen Konstanten, wie z. B. Volumen, spezifisches Gewicht, elektrische Leitfähigkeit usw. werden bei Auftreten verschiedener Zustandsformen Haltepunkte zeigen, die man zur Ermittlung der Umwandlungstemperatur, d. h. zur Feststellung verschiedener Modifikationen, benutzen kann. Um einen Überblick über die Zustandsänderungen der Legierungen in bezug auf Temperatur und Konzentration zu erhalten, dient das sog. Zustandsdiagramm.

Eine Legierung kann sich aus mehreren Metallen auch Nichtmetallen aufbauen, so daß man zwischen binären, ternären und quaternären Legierungen unterscheiden muß. Um das Zustandsdiagramm einer binären Legierung graphisch darzustellen, genügt eine Ebene. Wir tragen auf der Abscissenachse eines Koordinatensystems die Konzentration an gelöstem Metall und auf der Ordinatenachse die Temperaturen ab und können dann durch Fällen der entsprechenden Lote die Abhängigkeit zwischen Temperatur und Konzentration feststellen, denn der Schnittpunkt der Lote entspricht einer bestimmten Konzentration der Legierung bei einer bestimmten Temperatur. Wenn dagegen ternäre Legierungen vorliegen, kommt man nicht mehr mit einer Konzentrationsgeraden aus, sondern man wählt für das Dreistoffsystem eine Konzentrationsfläche in Gestalt eines gleichseitigen Dreiecks, in welchem jeder Dreieckspunkt der reinen Legierungskomponente entspricht. Die Abhängigkeit des Systems von der Temperatur wird durch eine Vertikale auf der Dreiecksfläche wiedergegeben, so daß das Zustandsdiagramm für eine ternäre Legierung ein Prisma bildet.

Jeder Punkt im Innern des Dreiecks entspricht somit einer bestimmten Konzentration der ternären Legierung.

Die Aufstellung des Zustandsdiagramms für eine binäre Legierung (thermische Analyse) würde folgendermaßen vor sich gehen: Zwischen den beiden Legierungskomponenten wählt man Konzentrationen von 5 oder 10 % zu 10 % steigend bis zur reinen Komponente und bestimmt von jeder Konzentration beim Erstarren die auftretenden Haltepunkte. Man erhält so eine Schar Kurven, die auf einem Koordinatensystem, Temperatur — Konzentration, übertragen werden und das Zustandsdiagramm liefern.

Bei der Ausführung der thermischen Analyse muß man über Apparate verfügen, die eine gleichmäßige Erwärmung und genaue Temperaturmessung ermöglichen. Für leicht schmelzende Legierungen wird man zum Erhitzen eine Bunsenflamme verwenden, während man für höher schmelzende Legierungen Gasgebläse oder besser elektrische Öfen verwendet. Als Schmelzgefäße dienen Tiegel aus Graphit, Schamotte, Magnesit, fein glasiertem Porzellan und Quarzglas. Der Tiegel muß in einen Wärmeisolator eingesetzt werden, um eine möglichst langsame Abkühlung zu gewährleisten. Zur Temperaturmessung dient für höher schmelzende Legierungen das elektrische Pyrometer, dessen Wirkung auf Erzeugung eines Thermostromes beruht. Man bringt in die Schmelze ein Thermoelement bestehend für niedere Temperaturen aus einem zusammengelöteten Constantan- und Kupferdraht, für höhere dagegen aus einem Platin- und Platinrhodiumdraht. Beide Drähte, Platin und Platinrhodium, sind miteinander verschweißt und zeigen an ihrer Schweißstelle auf 1600° erhitzt eine Potentialdifferenz von 17 Millivolt. Um diese Drähte vor äußerer Einwirkung zu schützen, sind sie durch Porzellanrohre isoliert in einem Hartporzellanrohr montiert. Unter der Bedingung, daß die Verbindungsstellen zwischen Thermoelement und Meßinstrument auf 0° gehalten werden, entsprechen:

500° = 4,19	Millivolt	1100° = 10,70	Millivolt
600° = 5,17	„	1200° = 11,90	„
700° = 6,23	„	1300° = 13,14	„
800° = 7,30	„	1400° = 14,41	„
900° = 8,40	„	1500° = 15,71	„
1000° = 9,53	„	1600° = 17,05	„

Für andere Temperaturen als 0° muß ein entsprechender Korrektionsfaktor in Rechnung gesetzt werden.

Bezeichnet T die wirkliche Temperatur der erhitzten Lötstelle des Thermoelementes, t die am Voltmesser abgelesene Temperatur und t' diejenige der Verbindung zwischen Voltmeter und Thermoelement, so gilt die Formel $T = t + f' t'$, in der f' der Korrektionsfaktor ist. Aus nachfolgender Tabelle kann man die wirkliche Temperatur ermitteln, wenn die Temperatur des Kühlwassers mit dem Faktor f' multipliziert und das erhaltene Produkt zu der am Voltmeter abgelesenen Temperatur addiert wird:

Temperatur:	f'	Temperatur:	f'
0°	1,00	600°	0,54
100°	0,80	700°	0,52
200°	0,76	800°	0,51
300°	0,65	900°	0,50
400°	0,59	1000°	0,49
500°	0,56		

Zur Prüfung des Pyrometers benutzt man die Schmelzpunkte von Zinn, Blei, Zink, Antimon, Silber, Gold und Nickel.

Schoenbeck.

Metallplatte. Die aus Metall hergestellte Basisplatte weist gegenüber der aus Kautschuk mehrere Vorteile auf. Da die in Betracht kommenden Metallegierungen sehr elastisch sind und vor allem eine hohe Bruchfestigkeit haben, kann die Metallplatte wesentlich dünner als die Kautschukplatte sein, ein Umstand, der vom Patienten sehr angenehm empfunden wird. Reparaturen sind an Metallplatten sehr selten, eine sachgemäße Herstellung vorausgesetzt. — Die Wärmeleitfähigkeit ist größer, weswegen die Schleimhaut unter der Metallplatte ein fast ungestörtes Wärmeempfinden besitzt. — Die der Schleimhaut aufliegende Prothesenfläche ist sehr glatt, so daß die Schleimhaut durch Rauhigkeiten nicht irritiert wird. Ebenso sind keine Zersetzungsvorgänge an der Plattenoberfläche möglich und das Reinhalten der Prothese ist infolge der glatten unveränderlichen Prothesenoberfläche sehr einfach. — Die auf einfache Art hergestellte Metallplatte (Stanzen) hat den Nachteil, daß sie einmal nicht so geformt werden kann, daß sie der Schleimhaut genau anliegt; die Adhäsion wird also nur gering sein. Die Metallplatte ist bei dünner, straffer Schleimhaut deswegen nicht anwendbar. Man kann sich dadurch helfen, daß man für längere Zeit (einige Monate) eine Kautschukplatte tragen läßt, unter deren Einwirkung die Schleimhaut sich auflockert. Alle geprägten Metallplatten sind in ihrer Form nicht vollkommen beständig, da sich bei dem Stanz- oder Prägevorgang ganz erhebliche Spannungsdifferenzen infolge der erzwungenen Umlagerung der Metallkrystalle entwickeln, die auch durch nochmaliges Ausglühen nicht vollkommen ausgeglichen werden können. Diese Nachteile besitzt die gegossene Metallplatte nicht; außerdem liegt diese der Schleimhaut sehr genau an.

Für die Herstellung der Metallplatte kommen folgende Metalle und Legierungen in Betracht:

1. Goldlegierungen, für geprägte Platten 18karätiges 0,4—0,5 mm dickes Goldblech. Höher karätiges Gold darf nur mit Platinzusatz verwendet werden, da eine zu weiche Goldplatte sich sehr leicht verbiegen kann. Unter 18 Karat soll möglichst keine Goldlegierung im Munde verarbeitet werden, da diese infolge der Bearbeitung in ihrem Aufbau heterogen werden können und dadurch Korrosionsprozesse möglich werden.

Für gegossene Platten, in 0,5 mm Stärke, kommt neben einer 18karätigen Goldlegierung mit Platinzusatz auch das Stahlgold, welches eine sehr hohe Bruchfestigkeit besitzt, in Betracht.

In geeigneten Fällen werden auch sog. Weißgoldlegierungen verwendet werden können, die infolge ihres Platinzusatzes sehr widerstandsfähig sind.

Reines Platin kommt für die Plattenherstellung nicht in Betracht, da es viel zu weich ist. Nur Platiniridiumlegierungen zeigen die notwendige Härte und Elastizität, werden aber wegen ihres hohen Preises nur bei besonderen Plattenarbeiten (continous gum) gebraucht.

In neuester Zeit konnte der Verfasser mit den „Janusgoldlegierungen" (Wieland) sehr erfreuliche Resultate erzielen. So war es möglich, aus diesen Legierungen partielle Platten 0,3 mm stark, totale Platten sogar nur 0,25 mm stark herzustellen. Nach dem Härten sind diese dünnen Platten praktisch kaum verbiegbar, während das Prägen im weichen Zustand keinerlei Schwierigkeiten bereitet.

2. V2a Stahl für geprägte Platten. Dieses Material hat sich bis jetzt sehr gut bewährt. Die Platten können noch dünner und leichter als solche aus Gold hergestellt werden. Durch die Verarbeitungsweise scheinen keine Spannungsdifferenzen in der Platte verursacht zu werden, denn Stahlplatten zeigen auch nach Jahren keine Veränderungen. Ebenso sind Verfärbungen und Korrosionserscheinungen ausgeschlossen.

Die Verarbeitung dieser ausgezeichneten Legierung ist leider an eine größere Apparatur gebunden, so daß es dem einzelnen nicht möglich ist, die rostfreien Stahl-

platten selbst herzustellen. Die Platten müssen in besonders starken hydraulischen Pressen geprägt werden, nachdem das „Wiplametall" in einem Glühsalzbad von Chlorbarium im elektrischen Ofen weichgemacht wurde. Klammern, Befestigungsvorrichtungen für die Zähne usw. müssen durch elektrisches Schweißen mit der Basisplatte verbunden werden. Wegen dieser großen, teuren Apparatur können die Wiplaplatten nur in besonders eingerichteten Laboratorien hergestellt werden, die hoffentlich an vielen Orten Deutschlands möglichst bald zur Verfügung stehen, damit die Wiplaplatte entsprechend ihrer Vorteile eine weitgehende Verwendung finden kann. Da später nicht mehr darauf eingegangen wird, soll hier darauf hingewiesen werden, daß sich der V2a Stahl nicht mit den gewöhnlichen Feilen und Blechscheren bearbeiten läßt. Sind an der fertig geprägten Platte kleine Korrekturen vorzunehmen, ist dies nur mit dem Carborundschleifstein möglich.

Ein Mittelding zwischen Wiplaplatte und Kautschukplatte ist die sog. Duplaplatte, die aus einem feinen Drahtnetz aus V2a Stahl, an welchem Klammern und Befestigungsvorrichtungen angeschweißt sind, besteht. Die Zwischenräume des Drahtnetzes werden mit Kautschuk ausgefüllt. Meines Erachtens besitzt die Duplaplatte keine besonderen Vorteile, auch ist die Herstellung nicht vereinfacht, so daß der vollständigen Platte aus V2a Stahl entschieden der Vorzug zu geben ist.

3. Aluminium und seine Legierungen, Silber- und Zinnlegierungen können zur Herstellung von Plattenprothesen Verwendung finden. Ihre Verarbeitung bzw. das Gießen wird in besonderen Abschnitten besprochen. Aluminium- und Silberlegierungen lassen sich auch prägen, nur zeigen auf diese Weise hergestellte Platten die schon erwähnten Nachteile. Prothesen aus Reinaluminium sind auch wenig haltbar, da sich am Aluminium und seinen Legierungen korrodierende Einflüsse sehr stark bemerkbar machen können. Silber wird sich im Munde sehr leicht verfärben, so daß dadurch seine Verwendung eingeschränkt wird. Bessere Haltbarkeit zeigen bestimmte Silberlegierungen, wie Dental-Alloy (Silber + Platin), Checo (Silber + Zinn + Platin), Degussa (Silber + Zink + Platin), so daß diese sowohl für geprägte und gegossene Platten verwendbar sind.

Messinglegierungen und Bronzen dürfen heute wegen ihrer sehr starken Korrosion für prothetische Arbeiten nicht mehr verwendet werden (s. „Materialienkunde").

Um die Metallplatten möglichst genau der Kieferform und der Schleimhaut anzupassen, stehen verschiedene Arbeitsmethoden und besondere Apparate zur Verfügung, die man in drei Gruppen einteilen kann:

1. Das Stanzverfahren.
2. Das Preß- oder Prägeverfahren.
3. Die Gußmethode.

Wie oben schon erwähnt, zeigen die gestanzten Platten manche Nachteile, weswegen man von dieser Herstellungsart abgekommen ist, und die Stanzmodelle eigentlich nur noch zum Vorformen des Metallbleches dienen, während das genaue Anpressen mit anderen Formen unter langsamem aber sehr starkem Druck erfolgt.

Die älteste und heute noch manchmal gebräuchliche Stanzmethode ist die mit Hilfe von Zink- und Bleistanzen; sie sei, teilweise aus historischem Interesse, in folgendem kurz beschrieben: das Gipsmodell muß konisch geformt werden, damit es leicht aus der Sandform entfernt werden kann. Aus dem gleichen Grunde müssen evtl. noch vorhandene Zähne abgeschnitten und die Modelloberfläche durch Einreiben mit Talkum geglättet werden. Sind am Modell (Alveolarfortsatz!) unter sich gehende Stellen vorhanden, die von der Metallplatte nicht bedeckt werden sollen, so werden diese mit Gips ausgefüllt. Soll jedoch die Metallplatte auf die Teile übergreifen, müssen be-

sondere Angußstücke aus Gips, dem zur Hälfte Asbest beigemengt ist, auf die eingeölten Gipsmodellflächen angelegt werden, die nach dem Erhärten zurechtgeschnitten werden. Über das Gipsmodell, auf einer losen eisernen Unterlage mit seiner Basis ruhend, wird ein eiserner Ring von doppelter Modellhöhe gestellt, der in seinem Umfang mindestens 2 cm vom Gipsmodell absteht. In diesen Ring wird nun schwach angefeuchteter feinster Formsand schichtenweise eingedrückt, bis die Form ganz gefüllt ist, Ring mit Sandform umgedreht und das Gipsmodell vorsichtig herausgehoben. Waren Angußstücke für unter sich gehende Stellen notwendig, werden diese wieder in die Sandform an ihren Platz zurückgebracht. Erst wenn die Sandform vollkommen getrocknet ist, wird Zink eingegossen. Das Zinkpositiv (Patrize) wird nach dem Abkühlen in einen Eisenring, der es um einige Zentimeter überragt, gestellt, evtl. im Basisteil mit Formsand abgedichtet und darüber aus Blei die Matrize gegossen. Sind unter sich gehende Stellen vorhanden, wird man vor dem Aufgießen des Bleies die Angußstücke auf das Zinkmodell legen.

Das Goldblech muß zuerst auf die Zinkform mit einem Hornhammer angehämmert werden, nachdem es durch Ausglühen weichgemacht wurde. Um keine Beulen durch das Hämmern zu verursachen, wird die Matrize mit feuchtem Papier belegt, darauf das Goldblech, das ebenfalls mit Papier bedeckt wird. Über das Ganze kann man noch eine Bleiplatte von 0,3—0,5 mm legen. Zeigen sich bei diesem Vorformen Falten im Goldblech, wird man diese rechtzeitig glatthämmern oder die Platte an der betreffenden Stelle keilförmig ausschneiden; diese Stelle wird später, wenn die Platte fertig gestanzt ist, gelötet. Das endgültige Stanzen geschieht dadurch, daß die so vorbereitete Goldplatte zwischen Zink- und Bleistanze gelegt wird, und die beiden Formen mit schweren Hammerschlägen ineinander getrieben werden. Zwischendurch glüht man das Blech immer wieder aus, um es weich und geschmeidig zu machen.

Diese umständliche Methode zeitigt keine guten Resultate. Die Feinheiten der Schleimhaut werden niemals wiedergegeben. Die Platte wird ungleichmäßig dick und reißt an ihren dünnen Stellen leicht ein. — Die Zinkstanze läßt sich manchmal dazu verwenden, um das Goldblech für andere Methoden vorzuformen.

Von den Stanzverfahren sei noch das von Jakobsberg erwähnt: der einfache Apparat besteht aus zwei massiven Ringen aus Messing; der eine größere trägt einen abnehmbaren Boden, während der zweite, der in den ersten paßt, mit einem kräftigen Holzzapfen verschlossen ist. Matrize und Patrize werden aus einem leichtflüssigen Metall (Wood, Melotte usw.) hergestellt. Der Gipsabdruck wird mit Moldine im zweiten kleineren Ring ohne Abdrucklöffel fixiert und die Abdrücke von noch vorhandenen Zähnen ebenfalls mit Moldine ausgefüllt. Über das Ganze stellt man den großen Ring, von dem der Boden abgehoben ist und gießt das leichtflüssige Metall ein, bis der Ring vollkommen gefüllt ist. (An manchen Stanzapparaten ist der Boden nicht abnehmbar, sondern in diesem nur eine Eingußöffnung angebracht.) Von diesem Positiv wird der Gipsabdruck entfernt; sind unter sich gehende Stellen am Modell erkennbar, wird man diese mit Moldine ausfüllen. Der kleinere Ring, aus welchem die Moldine entfernt ist, wird eingesetzt und durch die Eingußöffnung mit flüssigem Metall gefüllt. Um zu verhindern, daß die beiden aus dem gleichen Metall hergestellten Stanzen miteinander verschmelzen, muß vor dem Matrizenguß das Positiv mit einer Isolierschicht (Öl, Talkum, Ruß usw.) überzogen werden. Noch zweckmäßiger ist es, auf der Patrize eine Zinnfolie (0,2—0,3 mm) genau anzupassen, da man dadurch einen gleichmäßigen Zwischenraum zwischen Patrize und Matrize schafft, so daß auch die Goldplatte gleichmäßig dick wird. Die Zinnfolie wird auch als Isolierschicht wirken, wobei nicht

zu befürchten ist, daß die Folie schmelzen könnte, da die Schmelzpunkte aller leichtflüssigen Metalle unterhalb 232° (Schmelzpunkt des Zinnes) liegen.

Die Goldplatte wird, nachdem sie entsprechend zugeschnitten, auf der Patrize vorgeformt und geglüht ist, zwischen die Formen gelegt, das Ganze auf eine nachgiebige Unterlage gestellt und die beiden Teile durch Schläge mit einem größeren Holzhammer auf den Holzzapfen einander genähert, bis die Platte die gewünschte Form und Genauigkeit aufweist. Auch hier muß das Goldblech immer wieder ausgeglüht werden.

Für kleinere Metallplatten kann man dieses Verfahren noch anwenden, zumal der Arbeitsgang sehr einfach und kurz ist.

Wesentlich bessere Resultate kann man mit dem Preß- oder Prägverfahren erreichen. Dabei lassen sich jedoch nicht die eben erwähnten leichtflüssigen Metalle verwenden, da sie nicht genügend hart sind und daraus hergestellte Formen sich infolgedessen unter dem starken Preßdruck verziehen würden. Für die Preßmethode eignet sich nur das sog. Spence-Metall, das aus Schwefel, Schwefeleisen, Schwefelzink und Schwefelblei besteht. Der Schmelzpunkt liegt je nach dem Fabrikat zwischen 120 und 140°C. Diese leichtflüssige „Legierung" ist sehr hart und spröde, weswegen eine Spence-Metallform niemals mit dem Hammer bearbeitet werden darf. Beim Schmelzen dieses schwarzen Gemisches muß man sich besonders vor dem Überhitzen hüten, weil dadurch die Masse unbrauchbar wird; durch ständiges Rühren im Schmelztiegel läßt sich dies verhindern. Infolge des Schwefelgehaltes brennt das Gemisch sehr leicht. Beim Schmelzen entsteht erst ein ziemlich dicker, körniger Brei, der erst bei Abkühlen sehr dünnflüssig wird; im dünnflüssigen Zustand wird das „Metall" in die Form gegossen.

Für die Herstellung der Spencestanzen gibt es verschiedene Cuvetten, die sich in ihrer Form nach der Presse richten, in welche sie eingesetzt werden müssen; die ursprünglichen Spence-Cuvetten waren kugelförmig.

Das Gipsmodell wird mit Moldine in die eine Cuvettenhälfte so eingebettet, daß nur die Modellteile freiliegen, die von der zukünftigen Metallplatte bedeckt werden sollen. Unter sich gehende Stellen werden mit Moldine ausgefüllt und vorhandene Zähne abgeschnitten. Die Gipsmodelloberfläche wird leicht eingeölt, damit sich das Modell leicht aus dem Spence-Metall entfernen läßt. Das Negativ wird mit Zinnfolie bedeckt, die als Isolierschicht wirkt und gleichzeitig den erwünschten Zwischenraum zwischen Matrize und Patrize verursacht, der zweite Cuvettenteil, aus welchem Gipsmodell und Moldine entfernt ist, aufgesetzt und die Patrize gegossen.

Da die Metallplatte auf dem Spence-Metallpositiv durch Hämmern nicht vorgeformt werden kann, stellt man vom Gipsmodell ein zweites Negativ her, indem man einen eisernen Ring zur Hälfte mit Moldine ausfüllt, in diese das Gipsmodell eindrückt und dieses Negativ mit einem behämmerbaren leichtflüssigen Metall (Wood) ausgießt. Nachdem die Goldplatte ungefähr durch Hämmern und Biegen ihre Form hat, wird sie zwischen Positiv und Negativ aus Spence-Metall gelegt, und die ganze Cuvette unter die Presse gebracht.

Das Pressen kann mit einer kräftigen Schraubenspindelpresse ausgeführt werden (Igel). Besser eignen sich Differentialhebelpressen (Duchscher) und auch die Presse, wie sie E. Müller konstruiert hat, mit welcher Drucke bis zu 25000 kg (nach Müller) möglich sein sollen.

Beim Pressen selbst wird man sehr langsam und vorsichtig vorgehen, die Metallplatte immer wieder herausnehmen und ausglühen und nötigenfalls zu lange Ränder abschneiden. Erst zum Schluß wird die Presse mit voller Kraft zugedreht werden.

Nach Müller kann man bei Verwendung seiner Presse folgendermaßen arbeiten: in der Spezialcuvette wird neben den herausnehmbaren Schwefelmetallmodellen eine

Patrize aus leichtflüssigem Metall, das gehämmert werden darf, hergestellt. (Müller empfiehlt eine von ihm zusammengestellte Legierung, die härter als das Woodsche Metall ist und schon bei 95° schmilzt, also im Wasserbad flüssig gemacht werden kann, wodurch das Überhitzen unmöglich wird.) Die Metallplatte wird, nachdem sie zugeschnitten und geglüht ist, zwischen zwei Cofferdamstücken auf die Schlagpatrize gebracht, darüber eine etwa 0,5 mm dicke Bleiplatte gelegt und das Ganze mit dem Hornhammer und Punzen aus Buchsbaumholz möglichst genau an das Metallmodell getrieben. Die Bedeckung mit Cofferdam soll die Verunreinigung des Goldbleches mit Bestandteilen des leichtflüssigen Metalles verhindern, weil dadurch das Gold brüchig und spröde werden kann. Dann überträgt man die Platte auf die Spence-Patrize und prägt mit einem Gummistempel und Gummischrot in der Presse vor, wobei sich die Platte jetzt schon, wenn das Gold genügend weich ist, dem Modell genau anpaßt. Jetzt erst wird an Stelle des Gummikissens die Spence-Matrize eingesetzt und die Schlußprägung vorgenommen.

Einfacher und verbessert ist das Prägeverfahren, wenn man hydraulische Pressen verwendet. Die bekannteste hydraulische Presse für zahnärztliche Zwecke dürfte die nach Eichentopf sein; eine größere und besser konstruierte Presse wird von Grether hergestellt. Bei beiden Pressen wird der Druck beim Zuschrauben der Presse auf eine Ölsäule übertragen, die durch eine Gummimembran abgeschlossen ist. Das Spencepositiv, auf dem die vorgeformte Platte liegt, wird noch mit plastischer Abdruckmasse bedeckt. Bei fortschreitendem Druck wird Gummimembran, plastische Abdruckmasse und Metallplatte genau dem Spence-Modell angedrückt. — Mit den hydraulischen Pressen wird man die genauesten geprägten Metallplatten herstellen können.

Geprägte Metallplatten haben alle den Nachteil, daß sie zu weich sind und sich leicht verbiegen lassen. Nimmt man eine härtere Goldlegierung, wird sich trotz häufigen Ausglühens das 0,4—0,5 mm starke Blech nicht so genau der Form anpressen lassen. Um diesen Nachteil zu vermeiden, empfiehlt es sich, zwei dünne Platten, jede etwa 0,2 mm stark, zu prägen und nachträglich miteinander zu verlöten. Man erhält so eine sehr genau geformte Platte, da sich das dünne Blech viel genauer anpressen läßt, auch kann unbesorgt eine weichere Legierung benutzt werden, da durch die Lotzwischenlage die Doppelplatte sehr starr wird.

Die primäre Platte (0,25 mm) aus weichem Gold wird zuerst vollkommen fertig geprägt. Für die zweite Platte (0,25 mm) kann eine härtere Legierung verwendet werden, da diese nicht so genau zu sein braucht, weil sie nicht der Schleimhaut aufliegt; man kann für diese mit Lot überzogenes Goldblech verwenden und sich dadurch das Zusammenlöten der beiden Platten erleichtern. Ist die zweite Platte ebenfalls fertig gepreßt, werden beide Platten zusammen eingelegt und durch kurzes Pressen einander genau angepaßt. Hat man für die zweite Platte kein mit Lot überzogenes Goldblech gebraucht, empfiehlt es sich, diese im Rand 1—2 mm kürzer zu schneiden als die der Schleimhaut aufliegende Platte, um die Lotstückchen besser anbringen zu können. Man kann auch das Lot dadurch sehr gut aufbringen, daß man dünne Lotstreifen in der Spence-Form prägt, die an den entsprechenden Abschnitten zwischen die Platten gelegt werden. Beide Platten werden durch Kochen in verdünnter Salzsäure oder Schwefelsäure gut gesäubert, an den einander anliegenden Flächen mit Boraxschleim bestrichen, evtl. die geprägten Lotstreifen aufgelegt und genau zusammengelegt. In ihrer Lage werden die beiden Platten durch kleine schleifenförmige Drahtklammern (auch Aktenklammern eignen sich), die an mehreren Stellen über die beiden Plattenränder greifen, fixiert. Hat man keine Lotstreifen eingelegt und für die zweite Platte kein mit Lot überzogenes Goldblech verwendet, werden auf den vorspringenden Rand

der unteren Platte ringsherum Lotstückchen aufgelegt. Das Löten geschieht am besten auf glühenden Holzkohlen; dabei ist darauf zu achten, daß die beiden Platten überall zusammengelötet werden, das Lot also vollkommen durchfließt.

Auf diese Weise erreicht man, daß die der Schleimhaut aufliegende Plattenfläche sehr genau ist, der Schleimhaut sich also sehr gut anschmiegen wird, und die Metallplatte infolge der Lotzwischenlage sehr elastisch und nicht verbiegbar ist.

Auch an dieser Stelle seien wieder die vergütbaren Goldlegierungen erwähnt, die sich sicher besonders im Gebiet der geprägten Goldplatte einen großen Anwendungsbereich erobern werden, da man bei dünnsten Platten eine große Festigkeit der Plattenprothese erzielt.

Größere Genauigkeit läßt sich bei einfacherem Arbeitsgang durch das Gießen der Basisplatten erzielen. Dabei muß auf ein sorgfältiges Modellieren, Einbetten und die Verwendung einer guten Legierung besonders Wert gelegt werden.

Das Gipsmodell wird eingeölt und flüssiges Blauwachs in der gewünschten Plattengröße 0,5 mm dick aufgetragen. Sind unter sich gehende Stellen vorhanden, so stört das beim Abheben des Wachsmodelles nicht, wenn sie einander nicht gegenüberliegen; liegen sie einander gegenüber, verzichtet man auf die Bedeckung dieser Stellen, da es auch nur schwer möglich ist, eine solche Metallprothese bei knöchernen Alveolarkämmen ohne Schmerzen für den Patienten einzusetzen. Sind die unter sich gehenden Alveolarkämme beweglich, ist es schon zweckmäßig, den Plattenrand möglichst weit hinaufgreifen zu lassen. Dabei geht man so vor, daß man die labialen und buccalen Randteile des Wachsmodelles, die an unter sich gehenden Stellen liegen, abschneidet, für sich gesondert gießt, auf dem Modell nacheinander (erst auf der einen, dann auf der andern Seite) mit Klebewachs an die inzwischen ebenfalls gegossene Platte fixiert und anschließend anlötet.

Sollen auf der gegossenen Basisplatte die Zähne mit Kautschuk befestigt werden, werden Haftvorrichtungen und Grenzlinien, wie sie weiter unten beschrieben werden, gleich in Wachs modelliert und mitgegossen. — Um einen vollkommenen Guß zu erreichen, müssen genügend Gußstifte (für Goldguß 1 mm stark), bei einer totalen Platte mindestens 4, am Wachsmodell angeschmolzen werden, die sich alle in einem Punkt vereinigen und hier mit Klebewachs verbunden werden. Der einzelne Gußkanal soll 1—1,5 cm lang sein. Jetzt wird das Wachsmodell mit den Gußstiften vorsichtig vom Modell abgehoben, in allen seinen Teilen mit Alkohol abgewaschen und mit dem kalten Luftbläser getrocknet. Das Abwaschen mit Alkohol dient dazu, die Wachsoberfläche zu entfetten, besonders das anhaftende Öl, das auf das Gipsmodell aufgebracht wurde, zu entfernen. Zuviel Alkohol darf nicht angewendet werden, da sonst die Oberfläche, die der Schleimhaut aufliegt, infolge der wenn auch geringen Löslichkeit des Wachses im Alkohol ungenau werden kann. Ebenso darf man mit dem Alkoholwattebausch nicht zu energisch drücken, da sonst die Wachsplatte verbogen wird. Das Trocknen mit kalter Luft ist deswegen nötig, um den Alkohol restlos zu beseitigen. Bleiben Alkoholtropfen am Wachsmodell hängen, so verursachen sie eine Verdünnung der aufgebrachten Einbettungsmasse, die an den betreffenden Stellen wenig hart und sehr porös wird, so daß entsprechend eine rauhe Gußoberfläche entstehen muß.

Besonders größere Wachsmodelle werden am besten zweizeitig eingebettet. Wachsmodell und Gußstifte werden mit dünn angerührter Einbettungsmasse sorgfältig bestrichen, so daß keine Luftblasen auf der Wachsoberfläche vorhanden sind. Diese Einbettungsmasse läßt man nun hart werden und füllt einen entsprechend großen Gußzylinder mit frisch angerührter Einbettungsmasse, in welche man das mit harter Masse bedeckte Wachsmodell 0,5—1 cm über den Kreuzungspunkt der Gußstifte ver-

senkt. (Verwendet man einen Gußkegel, wird das Wachsmodell mit den Gußstiften montiert, der Gußzylinder darüber gestellt, mit Einbettungsmasse gefüllt.) Bevor man die mit fester Einbettungsmasse bedeckte Wachsplatte in die weiche Masse versenkt, kann man das Wachsmodell kurze Zeit in Wasser legen, damit sich alte und neue Einbettungsmasse gut miteinander verbinden. — Bei dieser Art des Einbettens kann man in aller Ruhe die Einbettungsmasse auf das Wachsmodell sorgfältig auftragen und läuft nicht Gefahr, die Wachsplatte beim Eindrücken bzw. Einfüllen der allmählich dickflüssig gewordenen Masse zu verbiegen.

Nach entsprechendem Vorwärmen wird mit dem Wauerrad, Asbeststempel oder irgendeinem Sauggußapparat gegossen. Die sonst vorzügliche Handschleuder kann hier nicht immer verwendet werden, weil die Gußform mit Metall zu schwer ist und beim Andrehen leicht Metall verspritzt oder der Guß unvollkommen wird. Eine weitere sehr wichtige Maßnahme nach dem Gießen besteht darin, daß man die Gußform sehr langsam abkühlen läßt, wie dies eigentlich beim Goldguß immer der Fall sein soll. Dadurch werden Homogenitätsstörungen innerhalb der Legierung verhindert, die immer auftreten, wenn der Guß abgeschreckt wird. Beim Plattenguß ist das langsame Abkühlen aber besonders wichtig, da nur dadurch Spannungsdifferenzen innerhalb des Gußstückes vermieden werden. Eine „abgeschreckt" gegossene Platte wird sich immer

Abb. 1743. Abb. 1744.

Abb. 1743 u. 1744. Das Anbringen von Gußstiften am Wachsmodell für eine gegossene Platte. (Nach Grawinkel.)

werfen, so daß sie dem Modell, selbstverständlich auch dem Kiefer, nicht mehr genau aufsitzen wird. (Weigele empfiehlt, die mehr oder weniger verzogene Platte in mehrere Teile zu zersägen, die einzelnen Stücke in richtiger, genau passender Lage zu verlöten.) Eine langsam abgekühlte Platte aus einer guten Goldlegierung (18karätige Goldlegierung + Platin, Stahlgold) wird von vornherein ohne jede Verwerfung passen, vorausgesetzt, daß beim Einbetten kein Fehler begangen wurde.

Nach Abkochen in verdünnter Salz- oder Schwefelsäure wird die Platte am besten mit feinen Carborundsteinen ausgearbeitet. Die Politur geschieht wie gewöhnlich, aber erst wenn die Zähne und Klammern usw. an die Basisplatte befestigt sind. — Soll an einer geprägten oder gegossenen Platte eine Vorrichtung für einen Gummisauger angebracht werden, muß von vornherein der Hohlraum ausgespart werden, in dessen Mitte ein flacher Knopf für die Gummischeibe eingelötet wird.

Die Herstellung von Metallplatten auf galvanoplastischem Wege kommt nicht in Betracht, da sich keine so dichten Metallüberzüge herstellen lassen, daß die Platte mechanisch genügend widerstandsfähig ist.

Die Metallplatte kann als Bißschablone verwendet werden, nachdem man sich überzeugt hat, daß sie im Munde einwandfrei sitzt; im Artikulator werden auf ihr die Zähne aufgestellt.

Die Zähne können auf verschiedene Art und Weise auf der Metallplatte befestigt werden. Am einfachsten und sehr sicher ist die Befestigung der Zähne mit Kautschuk. Auf einer glatten Metallplatte haftet der Kautschuk nicht, weswegen auf der Kamm-

höhe der Platte Haftvorrichtungen, welche die Form von Spiralen, Schleifen, untersichgehenden Näpfchen haben können, angebracht werden müssen. Außerdem wird die Plattenfläche, die mit Kautschuk bedeckt werden soll, mit dem scharfen Stichel oder dem Radbohrer angerauht. Der Kautschukbezirk wird durch eine fortlaufende, etwa 0,5 mm hohe, Vorwölbung abgegrenzt. Bei der geprägten Platte wird diese Vorwölbung dadurch erreicht, daß ein halbrunder oder runder Draht aufgelötet wird; ebenso werden hier auch die Haftvorrichtungen (Schleifen, Spiralen) aufgelötet. Den Draht läßt man im Unterkiefer an den Plattenrändern verlaufen, um diese günstig abzurunden; bei einer Platte für den Oberkiefer wird der Kautschukwall nach palatinal möglichst beschränkt, so daß er nur die Alveolarfortsatzteile bedeckt. Entsprechend verläuft die Drahtgrenze. Bei der gegossenen Platte können Haftvorrichtungen und Kautschukabgrenzung schon auf der Wachsplatte modelliert werden, so daß alles aus einem Stück ist, und die zeitraubende Lötarbeit wegfällt. Dieser kleine Kautschukgrenzwall ist nötig, um das Abblättern des Kautschuks an dünnen Stellen zu verhindern.

Nachdem die Zähne in Wachs aufgestellt sind, wird das Ganze in die Cuvette eingebettet. Man kann hier immer auf das Miteinbetten des Gipsmodells verzichten, da man eine absolut feste Basisplatte hat. Nur muß man beim Einbetten darauf achten, daß sich unter der Metallplatte keine Luftblasen bilden, da bei sehr kräftigem Pressen des Kautschuks die Platte über den hohlen Stellen verbogen werden könnte (siehe Abschnitt „Kautschukplatte").

Bei partiellen Plattenprothesen, wo nur einige Zähne zu ersetzen sind, können die mit Schutzplatten versehenen Zähne auf die Platte angelötet werden. Die Schutzplatten müssen die Basisplatte genau berühren, da bei größeren Spaltbildungen zwischen Schutzplatte und Basisplatte das Löten Schwierigkeiten bereitet. (Ein Schieferstift [Griffel] kann bei großen Lötarbeiten sehr gute Dienste tun, da man mit ihm das fließende Lot nach jeder Stelle ziehen kann.) An Basisplatten aus Silberlegierungen sollen keine größeren Lötarbeiten ausgeführt werden, da an Lot und Silberlegierung sehr leicht Korrosionserscheinungen auftreten.

Es ist selbstverständlich auch möglich, Befestigungsvorrichtungen für die Zähne zu gießen und diese auf die Platten aufzulöten. Bei Verwendung von Steele-Facetten wird die gegossene oder fertig gekaufte Rückenplatte angelötet. Ebenso können Kastenformen, die nach den Zähnen modelliert wurden, aufgelötet werden, in welche die Zähne nachträglich einzementiert werden (vgl. Abschnitt „Brückenarbeiten"). Auch einfache Lochzähne kann man auf die Weise befestigen, daß man von einer der Basisplatte genau aufliegenden Blauwachsform, die den Zahn außen wenig umgreift, einen Zapfen in den Hauptkanal des Zahnes hineinführt, das Ganze gießt und zum Schluß den Zahn aufzementiert.

Diese Befestigungsvorrichtungen mit gegossenen Verankerungen für die Zähne bringen eine nicht unerhebliche Gewichtsvermehrung der Gesamtprothese mit sich, weswegen man sie nur bei partiellen oberen Plattenprothesen anwenden wird; für untere Prothesen sind sie immer verwendbar.

Eine andere Befestigungsmethode von Zähnen besteht darin, daß vertikal durch den ganzen Zahn ein Stift führt, der an der Basisplatte verlötet ist. Hierzu muß man eine besondere Zahnform, die Röhrenzähne, verwenden. Nachdem die Prothese mit den mehr oder weniger aufgeschliffenen, mit Klebewachs fixierten Röhrenzähnen einprobiert ist, wird die Stellung der Zähne durch einen Vorguß aus Gips fixiert, nachdem die Gipsmodellfläche eingeölt wurde. Bei ausgedehnten partiellen und vollständigen Prothesen wird dieser Gipswall in drei Teilen hergestellt. In die äußere Gipsmodellwand können einige Führungsrillen und -löcher geschnitten werden, in welche entsprechende

Zapfen des Vorgusses greifen. Von den buccalen, labialen und palatinalen bzw. lingualen Flächen der noch auf der Platte fixierten Zähne nimmt man einzelne Teilabdrücke, nach welchen Stanzen angefertigt und dünne (0,2 · 0,3 mm) Metallstreifen gestanzt werden, die den Zahnhalspartien genau anliegen. Auf den buccalen und palatinalen (lingualen) Seiten werden die Bänder etwa 2 mm hoch zugeschnitten, auf der labialen Seite aus kosmetischen Rücksichten kürzer gehalten. Diese Bänder (die auch, nachdem man sie in Blauwachs modelliert hat, gegossen werden können) werden auf der Basisplatte mit Klebwachs fixiert, die Zähne entfernt und die Bänder mit der Platte verlötet. Sind ausgedehnte Streifen anzulöten, muß man mehrere Male einbetten und löten. Die Zähne werden mit Hilfe des Vorgusses, an welchem in der Ausdehnung des aufgelöteten Bandes leicht radiert werden muß, um ihn dem Gipsmodell genau anschließen zu können, an ihre Stelle in die niederen Kästen, welche durch die beiderseitigen Blechstreifen dargestellt werden,

Abb. 1745. Einfache Lochzähne mit gegossener Befestigungsvorrichtung.

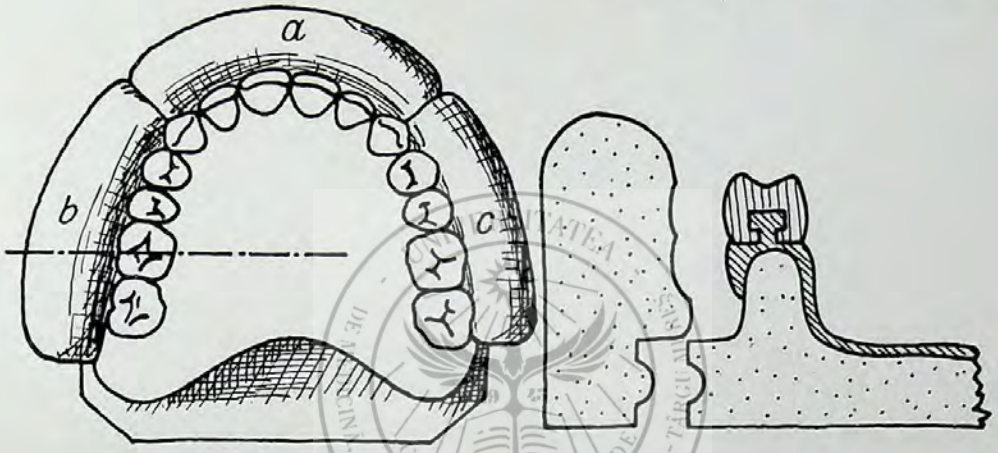

Abb. 1746. Abb. 1747.
Abb. 1746 u. 1747. Vorguß aus Gips zum Fixieren der Zähne.

zurückgebracht. Durch das Anlöten der Bänder ist das haarscharfe, zeitraubende Aufschleifen der Röhrenzähne unnötig, da die Bänder sich den Zähnen anschmiegen und so das Eindringen von Speichel, Speiseresten in die Zwischenräume verhindert wird. Es ist deswegen anzuraten, für die Bandstreifen eine weiche Goldlegierung zu verwenden, damit man den oberen Rand mit einem kugel- oder walzenförmigen Instrument den Zähnen anbiegen kann (vgl. Abb. 1748). — Ihren Haupthalt finden die Röhrenzähne nicht in diesen Kästchen; es müssen jetzt die Stifte vertikal entsprechend der Kanäle in den Zähnen in die Platte verlötet werden. Die einfachste Art der genauen Fixierung der Goldstifte besteht darin, daß man mit einem langschäftigen, im Durchmesser zu den Röhren der Zähne passenden Bohrer durch den Kanal des festsitzenden Zahnes (Vorguß!) geht und die Basisplatte durchbohrt. Um eine Führung für die Stifte zu gewinnen, kann man mit dem Bohrer noch einige Millimeter (2—3 mm) in das Gipsmodell vordringen. Die Goldstifte werden eingesetzt und, nachdem die Zähne abgehoben sind, mit Klebewachs fixiert. Die Platte mit den Stiften wird so eingebettet, daß die der Schleimhaut aufliegende Fläche mit den durchragenden

Abb. 1748. Verankerung der Röhrenzähne.

Stiften freiliegt. Beim Verlöten dieser Stifte ist darauf zu achten, daß das Lot zwischen Platte und Stift durchschießt, um eine sichere Befestigung zu erzielen. Die festgelöteten Stifte werden auf der Unterseite der Platte abgetragen und die Lotstelle geglättet. Die Röhrenzähne werden auf die Stifte, die ganz leicht angerauht werden, geschoben, nachdem dünnflüssiges Zement in die niederen Kästen und über die Stifte gebracht ist. Auch mit Kautschuk oder Schwefel können die Zähne befestigt werden. Sollten die Goldstifte noch über das Niveau der Zahnoberfläche ragen, werden sie mit dem Schleifstein gekürzt.

Für die Befestigung von Röhrenzähnen wurden mehrere Arbeitsmethoden angegeben, die aber alle komplizierter als die eben beschriebene sind. E. Müller geht z. B. so vor, daß er an die Goldstifte ein Gewinde schneidet und sie dadurch in dem Loch der Platte festschrauben kann. Man kann so auf den Führungskanal im Gipsmodell verzichten und trotzdem sicher sein, daß die Stifte beim Abheben der Zähne ihre Richtung behalten. So verschraubte Stifte müssen selbstverständlich auch von der Unterseite der Platte her verlötet werden.

Das Ausarbeiten der Metallplatte. Nachdem alle notwendigen Lötarbeiten an der Platte ausgeführt, Zähne, die mit Kautschuk, Schwefel oder Zement befestigt werden sollen, noch nicht angebracht sind, wird die Platte in verdünnter Schwefel- oder Salzsäure abgekocht, um alle Unreinigkeiten (Stanzmetall!) und Oxyde zu entfernen. Um die Säure aus allen Nischen zu beseitigen, empfiehlt es sich, die Platte nach dem Säurebad in Sodawasser abzukochen. — Alle Rauhigkeiten an der Prothesenoberfläche, besonders an den Lötstellen, werden mit ganz feinem Sandpapier oder Carborundsteinchen geglättet. An schwer zugänglichen Winkeln und Nischen wird diese Arbeit mit Carborundspitzen, Finierern oder Holzspitzen, welche mit feinem Bimssteinbrei beschickt werden, ausgeführt; diese Stellen werden auch gleich mit dem Polierstahl, Schlag- und Kugelpolierer bearbeitet, da man hier mit Filzkegel und Polierbürste nicht hinkommt. Im Gegensatz zur Kautschukplatte muß auch die der Schleimhaut aufliegende Prothesenfläche poliert werden, wobei aber darauf zu achten ist, daß beim Glätten dieser Flächen vor allem mit dem Carborundstein nicht zu energisch gearbeitet wird, wodurch Ungenauigkeiten verursacht würden, die das genaue Anliegen der Platte an die Schleimhaut stören. Erst wenn alle groben Kratzer und Rauhigkeiten geglättet und die Prothesenränder abgerundet sind, wird mit Filzkegel und feinstem Bimsstein, Polierbürsten und Schlämmkreide poliert. Mit Pariser Rot und Wollrad wird die Politur beendigt.

Hat man niederkarätiges Lot verwenden müssen (was möglichst zu vermeiden ist), so empfiehlt es sich, die ganze Platte galvanisch zu vergolden, um einen gleichmäßigen Farbton zu erreichen und die beim Tragen im Munde auftretende Verfärbung und Korrosion des niederkarätigen Lotes wenigstens für längere Zeit zu verhindern.

Literatur: Ahmed Hassan El Cheikh, Untersuchung über Quecksilberausscheidung bei Trägern und Bearbeitern von Amalgamfüllungen. Dtsch. Mschr. Zahnheilk. **45**, Nr 5 (1927). — Claus u. Lüder, Löten und Lote. Ausschuß für wirtschaftliche Fertigung (AWF) (Berlin, Beuth-Verlag1927). — Falck, Metallkundliche Untersuchungen über Gold und Goldlegierungen usw. Z. zahnärztl. Mat.kde **1926**, Nr 1 u. 2. — Fenchel, Die Gefährlichkeit des Hg-Dampfes aus Amalgamfüllungen. Zahnärztl. Rdsch. **35**, 385 (1926). — Guertler, Metalltechnischer Kalender 1924—27. — Iwaki, Über Seigerungserscheinungen an Goldlegierungen. Z. zahnärztl. Mat.kde **1925**, Nr 1. — Maranka, Über die elastische Konstitution der Gold-Kupferlegierungen mit besonderer Berücksichtigung der Verwendung für die Zahnprothesen. Zahnärztl. Rdsch. **30**, 86 (1921). — Nowack, Über den Einfluß geringer Beimengungen (Bi, Pb, Sn usw.) auf das Gefüge und die Bearbeitbarkeit von Gold und Goldlegierungen. Z. Metallkde **1927**, Juniheft. — Oehrlein, Die physikalischen Gesetze beim Gußverfahren. Zahnärztl. Rdsch. **34**, Nr 38 (1924). — Oettinger, Über das Gußverfahren. Zahnärztl. Rdsch. **38**, Nr 7, 8, 9 (1928). — Schoenbeck, Zur Amalgamfrage. Dtsch. Mschr. Zahnheilk. **45**, 445 (1927). — Ders., Zahnärztliche Metallkunde. Fortschr. Zahnheilk. **1927**, 903. — Ders., Zur Amalgamfrage. Dtsch. zahnärztl. Wschr. **1928**, Nr 4. — Ders., Materialkunde der zahnärztlichen Technik (Berlin, Meußer 1920 u. 1922). — Ders., Einiges über Gold-Silber- und Goldersatzlegierungen. Vjschr. Zahnheilk. **1924**, Nr 1. — Ders., Über Goldlegierungen. Vjschr.

Zahnheilk. 1925, Nr 2. — Ders., Die Bewertung der Legierungen als Prothesenmaterial. Dtsch. Mschr. Zahnheilk. 39, Nr 11 (1921). — Solbrig, Welche Faktoren bedingen die Formveränderungen in dem zahnärztlichen Gußverfahren. Vjschr. Zahnheilk. 1922, H. 1. — Sterner-Rainer, Die Verbindung Au-Cu in Goldlegierungen. Z. Metallkde 17, Nr 5 (1925). — Ders., Einige Eigenschaften der Legierungen Au-Ag-Cu. Z. Metallkde 18, Nr 5 (1926). — Stock, Die Gefährlichkeit des Hg-Dampfes. Z. angew. Chem. 1926, Nr 15. — Tammann u. Staßfurth, Über Kupfer-u. Silberamalgame. Z. anorg. u. allg. Chem. 143, Nr 4 (1925). — Tammann u. Dahl, Über Zinn-Silberamalgame. Z. anorg. u. allg. Chem. 1925, Nr 1 u. 2. — Verein f. innere Medizin: Fleischmann, Zur Frage der Gefährlichkeit kleinster Quecksilbermengen. Z. angew. Chem. 1928, Nr 2. — Wannenmacher, Über den Anwendungsbereich des Stahlgoldes. Zahnärztl. Rdsch. 1926, Nr 15. — Ders., Über die Verwendungsmöglichkeit einiger Metalle und Legierungen zur Herstellung von Zahnersatz. Z. zahnärztl. Mat.kde 1925, Nr 2 u. 3. — Ders., Eine neue Edelmetallegierung und ihre Anwendungsmöglichkeit. Zahnärztl. Rdsch. 36, Nr 43 u. 44 (1927). — Ders., Ein Beitrag zur Amalgamfrage. Dtsch. zahnärztl. Wschr. 1928, Nr 4. — Ziebe, Die Goldschweißung im Munde. Dtsch. zahnärztl. Wschr. 1924, Nr 25.

Wannenmacher.

Metallvergiftungen. Von den Metallvergiftungen hat lange Zeit hindurch die Quecksilberstomatitis eine große Rolle gespielt, bis es gelang, die Hg-Therapie der Syphilis durch die jetzt vorherrschende kombinierte Wismut-Salvarsanbehandlung zu ersetzen. Früher kamen Quecksilber — Gingivitis, — Stomatitis und — Glossitis häufig zur Beobachtung. Schon die Anfänge der Mundentzündung (Stomatitis simplex) sind charakteristisch, wenn sammetartige Rötung und Schwellung des Zahnfleisches oder Wucherung der Zahnfleischfortsätze zwischen den Zähnen sich bemerkbar machen und das über den letzten Molar gewucherte Zahnfleich beim Kauakt verletzt wird. Oder aber die Erkrankten bemerken eine Schwellung der Zunge sowie eine Verdickung der zarten Querfältelung der Schleimhaut am Gaumen. Zusammen mit vermehrtem Speichelfluß mahnen diese Symptome, denen meist analoge Entzündungsprozesse im ganzen Magendarmkanal entsprechen, zu größter Vorsicht. Sind erst Erosionen und Ulcerationen (Stomatitis ulcerosa) am Zahnfleisch, Zungenrand oder auch an den Lippen zustande gekommen, dann bildet der Schwefel aus den Eiweißzersetzungsprodukten dieser Geschwüre mit dem vom Blut aus abgeschiedenen Quecksilber nach einer weit verbreiteten, von Almkvist verfochtenen, neuerdings von Heubner stark bestrittenen Ansicht in den Capillarendothelien das giftige Schwefelquecksilber (HgS), welches durch Schädigung der Endothelien die Gewebssaftbildung hemmt, somit lokale Gewebsnekrosen hervorruft und die Vorbedingungen für einen Circulus vitiosus übelster Art und sehr schnellen Verlaufs schafft. So kommt es zuweilen innerhalb weniger Tage bis zu völliger Kiefersperre bei stärkster Entwicklung eines frühzeitig schon auftretenden Foetor ex ore und zu einem oft überaus reichlichen, tagelang andauernden Speichelfluß (Salivation); in hochgradigen Fällen von Quecksilbervergiftung findet sich auch eine Hg-Angina mit dichtem weißen Belag, welche echter Diphtherie täuschend ähnlich sehen kann; nicht selten entwickelt sich dann auch ein dichter weißer oder grauschwärzlicher Belag auf der Zunge, an den sich eine Haarzunge anschließen kann (s. dort). Auch umfangreiche Gangrän (Stomatitis gangraenosa) und Knochennekrose ist bei solchen Vergiftungen beobachtet worden, meist war sie aber die Folge einer fehlerhaften Quecksilberüberdosierung. Auch im Magendarmkanal können die katarrhalischen Erscheinungen — durch Diarrhöen eingeleitet — schwere Formen annehmen und unter ulceröser Enteritis zum Tode führen. Ebenso kann neben dem Nierengewebe (Nephritis) das Leberparenchym geschädigt werden und — allerdings selten — eine akute gelbe Leberatrophie mit tödlichem Ausgang die Folge sein. Wenn man hierzu noch die mitunter auch recht schweren universellen Quecksilberdermatitiden in Betracht zieht, dann ist der Siegeszug wohl verständlich, den das Wismut — als Antisyphiliticum dem Quecksilber an Wirksamkeit überlegen — innerhalb der letzten Jahre in der Syphilistherapie genommen hat, wenn auch manches, was Laien und „Antimerkurialisten" früher dem Quecksilber zur Last legten, sich als

übertrieben und bei weiterer Erforschung sogar als echt syphilitische Veränderungen (tertiäre Haut- und Knochensyphilis, Paralyse usw.) herausstellte. Außerhalb der Syphilistherapie kommt Quecksilbervergiftung als Dermatitis durch quecksilberhaltige Salben oder Desinficientien (Sublimat) bei Idiosynkrasie vor (Näheres s. bei Ekzem). Wichtig ist die merkurielle Stomatitis als Zeichen einer Quecksilbervergiftung (Merkurialismus) durch gewerbliche Einwirkungen bei Sublimat- und Quecksilberarbeitern (Näheres darüber bei Koelsch sowie Führer); in solchen Betrieben ist systematische Prophylaxe durch frühzeitige Ausschaltung empfindlicher Personen, Belehrung, ärztliche und zahnärztliche Kontrolle und Mundpflege von großer Wichtigkeit. Durch Verordnung vom 12. Mai 1925 (ergänzt durch Verordnung vom 11. Februar 1929) ist die Unfallversicherung auf Berufskrankheiten

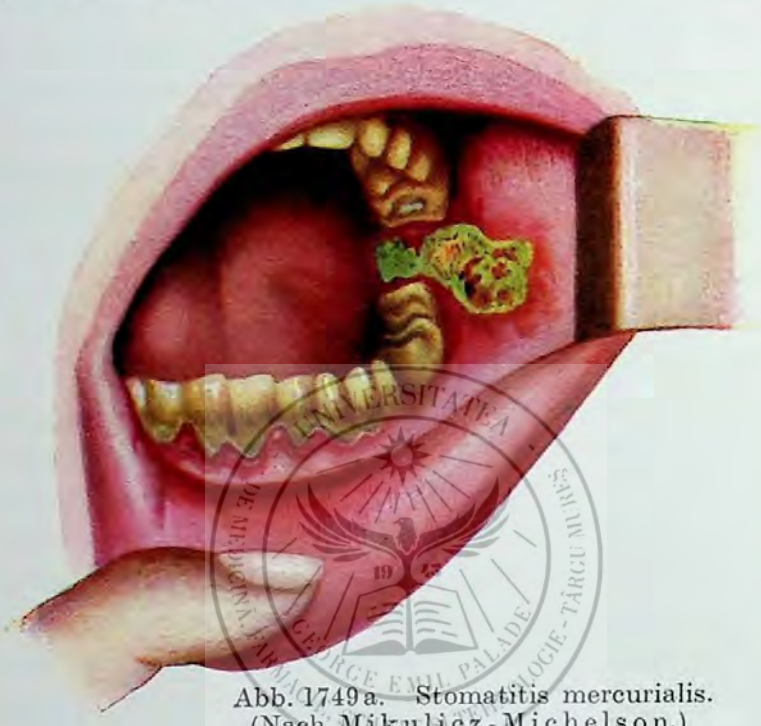

Abb. 1749a. Stomatitis mercurialis.
(Nach Mikulicz-Michelson.)

durch Quecksilber oder seine Verbindungen ausgedehnt worden. Endlich seien hier umschriebene Hg-Stomatitiden infolge von Amalgamfüllungen genannt.

In letzter Zeit hat Stock Chemiker und Physiker sowie Zahnärzte und Ärzte auf die Gefahren des Quecksilberdampfes hingewiesen und auf Grund zahlreicher Beobachtungen, darunter auch an sich selbst, hervorgehoben, daß sogar kleinste Quecksilbermengen ein chronisches Quecksilbersiechtum hervorrufen können, das sich zunächst lediglich äußern kann in scheinbar neurasthenischen Beschwerden (Mattigkeit, Kopfschmerzen, Benommenheit, Reizbarkeit, dazu Schwindelanfällen, auffälligem Gedächtnisverlust und Zittern der Hände), während bei ausgeprägteren Formen Speichelfluß, Entzündungen und Blutungen des Zahnfleisches und der Mundschleimhaut, evtl. mit Geschwürsbildung im Munde sich hinzugesellen. Er konnte zeigen, daß bei einer etwaigen Vergiftung mit Quecksilber von der Mundhöhle aus infolge von Amalgamfüllungen das Metall nicht nur in gelöster bzw. ungelöster Form mit dem Speichel und der Nahrung verschluckt wird, sondern auch Quecksilber in Dampfform aus Amalgamplomben an die Luft abgegeben wird und das eingeatmete Quecksilber noch wirksamer als verschlucktes Metall ist, weil es feiner verteilt ist und durch die Lungen aufgenommen unter Umgehung des Leberfilters ins Blut gelangt, während bei Resorption vom Darm aus ein großer Teil des metallischen Giftes in der Leber zurückgehalten wird. Während Stock nach Untersuchungen der Ausscheidungen sowie der Zimmerluft winzige Mengen von $^1/_{100}$ oder gar $^1/_{1000}$ Milligramm pro Tag bei jahrelanger täglicher Einwirkung für ausreichend hält, die Vergiftungserscheinungen hervorzurufen und deshalb die Forderung erhebt, für die Amalgamfüllungen Ersatz zu suchen, sind die Pharmakologen (Führer, Flury, Joachimoglu) ihm darin nicht gefolgt, wenn auch $^1/_{10}$ Milligramm bzw. $^5/_{100}$ Milligramm (Führer) als ausreichend zugegeben werden. Bei der in der Anwendung quecksilberhaltiger Präparate auf der Haut immer wieder als weitverbreitet festzustellenden, oft äußerst hochgradigen Idiosynkrasie gegen Quecksilber möchte ich den Forderungen Stocks doch eine gewisse Bedeutung beimessen; läßt diese Veranlagung uns ja bei jedem Rezept mit quecksilberhaltiger Salbe den Kranken auf die Erscheinungen aufmerksam

machen, die bei Unempfindlichen gänzlich ausbleiben. Die Entscheidung entzieht sich der rein pharmakologischen Beantwortung dadurch, daß außer der erworbenen Überempfindlichkeit weiter auch noch die Frage der Sensibilisierung (Jadassohn) zu berücksichtigen ist unter besonderer Beachtung der jahrelangen Einwirkung. Ich möchte da an das von Fleischmann unter Hinweis auf manche Infektionskrankheiten Gesagte erinnern: Die Anwesenheit des Tuberkelbacillus an sich braucht noch nicht pathogen zu wirken; Krankheit entsteht erst durch die Reaktion des Organismus. Wenn auch die wohl seltenen Schädigungen durch Silber- und Edelamalgam noch der weiteren Erforschung bedürfen, wobei Führer an eine Normierung des Quecksilbergehaltes des Silberamalgames gedacht hat, sind sich die Autoren doch einig, daß die Verwendung des unbeständigen Kupferamalgams aufzugeben ist. Jedenfalls soll der Zahnarzt zur eigenen Prophylaxe beim Anreiben des Amalgams Vorsicht walten lassen (nicht die Hohlhand benutzen; Zimmerboden ohne Fugen!).

Therapeutisch ist Ausschaltung der Hg-Schädigung erstes Erfordernis. Wenn bei schwerer Hg-Stomatitis kariöse Zähne und Zahnwurzeln entfernt sind, gelingt es meist mit Desinficientien und Adstringentien der Erkrankung Herr zu werden. Bei ulcerösen Prozessen wird Jodoformgazebehandlung empfohlen.

Abb. 1749b. Stomatitis bismutica. Abb. 1749c. Wismutsaum.
(Aus der Hautklinik Bonn.)

Demgegenüber sind die Veränderungen der Mundschleimhaut durch Wismut (Stomatitis bismutica) geringfügig. Ein blauschwarzer Wismutsaum am freien Zahnfleischsaum hat meist lediglich eine kosmetische Bedeutung als „verräterisches" Zeichen einer antisyphilitischen Wismutbehandlung. Seltener kommt es am freien Zahnfleischrand zu ulcerösen Prozessen, die meist umschrieben bleiben und von einem charakteristischen dunklen Saume umgeben sind, noch seltener zu größeren, meist flachen Geschwüren an der Wangenschleimhaut; auch hier stützen dunkle Verfärbungen in der Umgebung die Diagnose. Eine Ausnahme bildet es, wenn die Wismutstomatitis diffus wird und mit dichten grauweißen Belägen der Zunge einhergeht, wobei die Papillae filiformes an der Spitze als schwärzlich verfärbte Pünktchen sehr deutlich sich abheben. Immerhin ist auch ein Fall von schwerer Bi-Stomatitis mit Kiefernekrose und tödlichem Ausgang veröffentlicht worden (Näheres und Literatur s. bei Strempel und Armuzzi). Abb. s. farbige Tafel unter Syphilis in Bd. 4.

Eine Verfärbung des Zahnfleischsaumes durch Silber (Argyrose) kommt bei Silber- und Perlenarbeitern vor; sie wurde früher zuweilen nach langdauernder innerlicher Darreichung silberhaltiger Pillen bei Tabes gesehen und ist letzthin von Habermann beschrieben worden, nachdem ein Paralytiker sehr große Mengen (20 g) Silbersalvarsan erhalten hatte; dabei wies Habermann darauf hin, daß im Gegensatz

zum mehr graublauen Blei-und Wismutsaum der Silbersaum einen violetten Farbton zeigt. Diesem Silbersaum kommt vorwiegend diagnostische Bedeutung insofern zu, als er der grauen Verfärbung der Haut (Argyria cutis) vorangehen kann.

Dagegen besitzt der graublaue bis schwarzblaue Bleisaum (Halo saturninus), der durch eine Verbindung von Schwefelwasserstoff und Blei zu Schwefelblei zustande kommt und besonders am Oberkiefer auftritt, größere Wichtigkeit; zeigt er doch das Vorhandensein einer Bleivergiftung (von akutem oder chronischem Saturnismus) an, die durch Koliken, Lähmungen, Blutveränderungen (basophile Granulationen in den roten Blutzellen) usw. in der Gewerbehygiene von wesentlich größerer Bedeutung ist als die Argyrose.

Die Kupfervergiftung bei gewerblicher Verarbeitung sowie durch Verwendung kupferhaltiger Metalle bei Zahnersatzstücken, Kronen und Brücken, ist selten und soll einen purpurroten oder graugrünen „Kupfersaum" an den Zahnfleischrändern hervorrufen (v. Mikulicz und Kümmel, Guttmann). Koelsch möchte solche sog. „Kupferschädigungen" nicht anerkennen und auf Verunreinigungen (mit Blei) zurückführen. Dasselbe gilt nach ihm von Messing und Bronze.

Der Vollständigkeit halber sei hier erwähnt, daß die moderne Behandlung der Tuberkulose und des Lupus erythematodes mit Goldpräparaten (Krysolgan) bereits mehrfach zu einer diffusen Krysolgan- oder Goldstomatitis geführt hat (Literatur bei Zurhelle), die sogar einmal bis zur Nekrose ging.

Anhangsweise erörtert seien weiter die toxischen Veränderungen an der Mundschleimhaut durch die Metalloide Antimon und Phosphor.

Bei Arbeitern, die mit Antimon zu tun haben, ist von Palazzi als Folge der Einatmung von Metallstaub oder Dämpfen eine Gingivitis beschrieben worden, die zu einer charakteristischen braunen, rötlichen oder braunvioletten Pigmentation führt.

Wichtiger und bekannter ist die gewerbliche Schädigung durch Phosphor, wie sie vor allem früher vorkam, ehe gesetzliche Bestimmungen eine ausreichende Prophylaxe gesichert hatten. Meist kam es bei Personen mit kariösen Zähnen zu Periostitis und Osteomyelitis zunächst an den Processus alveolares mit Lockerung der Zähne, später auch der Unterkieferknochen selbst, wobei sich umfangreiche schleichend verlaufende Knochennekrosen (Phosphornekrosen) ausbildeten.

Literatur: Almkvist, Joh., Dermat. Z. **1906**, **1912**, **1916**, **1917**, **1918**; Dermat. Wschr. **1922**. — Curschmann, F., u. J. Krohn, Die Ausdehnung der Unfallversicherung auf Berufskrankheiten (Berlin, Heymann 1926). — Fleischmann, P., Zur Frage der Gefährlichkeit kleinster Quecksilbermengen. Dtsch. Med. Wschr. **1928**, Nr 8, 304 (Literatur!). — Führer, H., Chronische Quecksilbervergiftung und Amalgamgefahr. Klin. Wschr. **1927**, Nr 33, 1545 (Literatur). — Guttmann, G., Haut- u. Infektionskrankheiten (Berlin, H. Meußer 1926). — Habermann, R., Über Argyria cutis nach Silbersalvarsan. Dermat. Z. **40**, 65 (1924). — Heubner, W., Chemie und Pharmakologie des Schwefels. Zbl. Hautkrkh. **20**, 385 (1926). — Jadassohn, J., Sensibilisierung und Desensibilisierung bei den Ekzemen im Anschluß an einen Fall von Odolekzem. Klin. Wschr. **1923**, Nr 36, 37 u. 38. — Koelsch, F., Die gewerblichen Erkrankungen der oberflächlichen Schleimhäute und der Zähne, in M. Oppenheim, M. J. H. Rille u. K. Ullmann, Die Schädigungen der Haut durch Beruf u. gewerbliche Arbeit **3** (Leipzig 1926). — v. Mikulicz u. W. Kümmel, Die Krankheiten des Mundes (Jena 1912). — Palazzi, S., Pensiero med. **22**, Nr 49, 847 (1923). Ref. Zbl. Hautkrkh. **17**, 446. — Stock, A., Die Gefährlichkeit des Quecksilbers und der Amalgamfüllungen. Z. angew. Chem. **1928**, 663ff., sowie Med. Klin. **1928**, Nr 29, 1114 (Literatur!). — Strempel, R., u. G. Armuzzi, Zur Histopathologie der Wismutstomatitis mit experiment. Beiträgen. Dermat. Z. **42**, 1 (1925). — Teleky, L., Vergiftungen durch Quecksilber. Hdb. d. soz. Hyg, **2**, 290 (Berlin 1926). — Zurhelle, E., Isolierte Dermatosen der Mundschleimhaut. Zbl. Hautkrkh. **21**, 545 (1926).

Zurhelle.

Mikrognathie. Gegenüber einer starken Prognathie des Oberkiefers erscheint der zurückstehende Unterkiefer oft verhältnismäßig klein, ohne daß in der Mehrzahl dieser Fälle von einer eigentlichen Mikrognathie des Unterkiefers die Rede sein könnte. Freilich bleibt die durch eine frühzeitige Protrusion des Oberkiefers bedingte Aufhebung der normalen Okklusion und Störung der als Wachstumsreiz wichtigen rezi-

proken Kräftewirkung nicht ohne Einfluß sowohl auf die Entwicklung der Form wie auch der Größe des Unterkiefers, so daß es in vielen Fällen tatsächlich zu einer Unterentwicklung des Unterkiefers kommt, die man als Mikrognathie bezeichnen muß.

Die angeborene Mikrognathie des Unterkiefers, die von Winkel und Perthes als durch amniotische Verwachsungen bedingte Druckatrophie auffaßten, ist äußerst selten. Weit häufiger ist die sich während der Wachstumsperiode entwickelnde Mikrognathie. Für die Entstehung der Mikrognathie im Kindesalter sind in der Regel Störungen und Veränderungen traumatischer oder entzündlicher Natur verantwortlich zu machen, die frühzeitig den aufsteigenden Ast und den Gelenkapparat einer Seite schädigen, oft das Gelenk der anderen Seite durch die von ihnen verursachte Inaktivität in Mitleidenschaft ziehen und die Wachstumslinie stören. Insbesondere kommen hier im Kindesalter auftretende Osteomyelitiden als Ursache in Betracht, die von einem Zahn oder Zahnkeim ausgehen oder hämatogener Natur sein können und

Abb. 1750. Initialstadium einer Mikrognathie. Röntgenbild. (Aus der Westdeutschen Kieferklinik Düsseldorf.)

zu oft ausgedehnten Einschmelzungen des Knochens führen. Man hat bei diesen Osteomyelitiden des frühen Kindesalters, sofern nicht eine dentale Ursache nachzuweisen ist, eine Infarcierung einzelner Unterkieferarterien als den primären Vorgang anzusehen, dem die Nekrose unmittelbar folgt, während die Eiterung erst als sekundäre Erscheinung auftritt (Ritter, Lindemann).

Abb. 1750 zeigt einen typischen Fall des Initialstadiums einer Mikrognathie. Hier ist es durch eine im 6. Lebensjahr aufgetretene Ostitis im Bereich des aufsteigenden Astes und Winkelteiles der linken Seite zu einer Spontanfraktur gekommen. Die Bruchlinie verläuft von der tiefsten Stelle der Incisur schräg durch die Wachstumslinie zum hinteren Rande des aufsteigenden Astes, wo sie etwa in der Höhe des Ansatzes des M. stylomand. mündet. Das obere den Gelenkfortsatz tragende Fragment hat sich hinter das obere Ende des aufsteigenden Astes verschoben, die Aufhebung der Funktion des linken Kiefergelenkes beeinträchtigt das rechte Gelenk. Hierdurch wie durch die Störung der Wachstumslinie sind alle Bedingungen für die Entstehung einer Mikrognathie gegeben.

In einem zweiten Falle, den Abb. 1751 wiedergibt, zeigen sich ähnliche Verhältnisse. Hier mußte wegen einer im 6. Lebensjahre aufgetretenen Nekrose der größere Teil des aufsteigenden Astes und des Proc. condyl. sowie ein Teil des Proc. coron. ausgeräumt werden. — Auch in diesem Falle sind Verhältnisse gegeben, aus denen sich während der Wachstumsperiode sehr häufig eine Mikrognathie des Unterkiefers entwickelt.

Ob sich durch die einseitig aufgetretene Entzündung und Eiterung eine einseitige oder beiderseitige Ankylose herausbildet, scheint für die Entstehung der mikrognathen Form des ganzen Unterkieferbogens ohne Belang zu sein. Bei einer im 3. Lebensjahre entstandenen knöchernen Ankylose des rechten Kiefergelenkes beobachteten wir, als der Fall 13 Jahre später, also im 16. Lebensjahre des Patienten, von Lindemann und uns behandelt wurde, nach Mobilisation des rechten Gelenkes, daß das linke Kiefergelenk vollkommen intakt und funktionsfähig geblieben war.

Abb. 1751. Initialstadium einer Mikrognathie. (Aus der Westdeutschen Kieferklinik Düsseldorf.)

Der ganze Kiefer aber war im Wachstum gleichmäßig zurückgeblieben. In einem anderen Falle einer starken Unterentwicklung des ganzen Unterkiefers fanden wir bei der Freilegung beiderseits eine knöcherne Ankylose, während die osteomyelitischen Vorgänge im frühesten Kindesalter zunächst nur eine Seite betroffen und hier eine Verknöcherung des Gelenkes herbeigeführt hatten.

Die Unterentwicklung des Unterkiefers wird in sehr verschiedenen Graden beobachtet, je stärker sie ist, um so mehr tritt die Prominenz der Zahnreihe des normal entwickelten Oberkiefers hervor. Die unteren Frontzähne stehen weit hinter der oberen Zahnreihe; da ihnen der normale Gegenbiß fehlt, treten sie mehr und mehr nach oben, bis sie die Gaumenschleimhaut berühren oder sich in dieselbe einbeißen, während die oberen Vorderzähne mit dem sie tragenden Alveolarfortsatz immer mehr nach unten und außen herausragen (Abb. 1752).

Die echte Mikrognathie des Unterkiefers kann weder durch orthodontische Maßnahmen, noch durch eine bloße Verschiebung des Unterkiefers nach chirurgischer Durchtrennung beseitigt werden, sie kann nur durch eine Vergrößerung des Kiefers

bzw. Verlängerung des horizontalen Astes ihren Ausgleich finden. Vorher sind die zumeist gleichzeitig bestehenden Bewegungsstörungen des Kiefergelenkes zu beheben.

Zur Verlängerung der horizontalen Kieferäste sind verschiedene Methoden empfohlen worden:

von Eiselsberg legte beiderseits einen treppenartigen Schnitt durch den Kieferkörper und zog dann das Mittelstück so weit vor, daß die horizontalen Kieferäste nach der Verheilung der aneinandergesetzten Stümpfe um die Tiefe der in ihnen angelegten Stufe verlängert wurden (Abb. 1753 u. 1754).

Pehr Gadd durchtrennt den horizontalen Ast beider Seiten gleichfalls treppenförmig, legt die Stufe aber so an, daß die Enden des nach vorn gezogenen Mittelstückes auf der Stufe ruhen bleiben (Abb. 1755 u. 1756). Cryer führt einen halbkreisförmigen nach vorn offenen Schnitt durch den Kieferwinkel und verschiebt alsdann den Unterkieferbogen gegen den Oberkiefer. Die Verbindung der Stümpfe wird bei allen diesen Methoden durch die Drahtnaht hergestellt, ein Verfahren, das bedenklich erscheint, da es im Kiefergebiet fast immer zu Nekrosen führt. Die Anlage des Treppenschnittes im Knochen hat das Vorhandensein reichlichen gesunden Knochens zur Voraussetzung; daß diese Bedingung bei dem mikrognathen Unterkiefer nur selten erfüllt ist, schränkt die Möglichkeit der erfolgreichen Anwendung des Verfahrens sehr ein.

Abb. 1752. Mikrognathie des Unterkiefers. Anfangszustand des in Abb. 1764—1771 gezeigten Falles. (Aus der Westdeutschen Kieferklinik Düsseldorf.)

Für die chirurgisch-orthopädische Behandlung der Mikrognathie wurden die Beobachtungen wertvoll, die sich bei der Behandlung der Frakturen des Unterkiefers machen ließen. Die erfolgreiche Schließung beiderseitiger Knochendefekte des horizontalen Astes durch Knochenüberpflanzung ließ keinen Zweifel darüber bestehen, daß sich auch beiderseits gleichzeitig im horizontalen Kieferast künstlich geschaffene Lücken mit voller Sicherheit durch eine Knochentransplantation schließen lassen würden. So lag der Weg zur Beseitigung der Mikrognathie vorgezeichnet. Das Mittelstück war beiderseits aus dem Zusammenhang zu trennen, nach vorn zu ziehen, zum Oberkiefer richtig zu stellen und in dieser Stellung bis zu der durch eine beiderseitige Knochenüberpflanzung vorbereiteten Verheilung festzuhalten.

Um das Mittelstück des Unterkiefers bei Durchführung eines solchen Verfahrens fest erfassen und ohne Schädigung des Knochens für die Zeit der Verheilung, also für Wochen und Monate festhalten zu können, benutzen wir die von uns an Stelle des Extensionsnagels gesetzten Extensionshaken und die von uns speziell für die feste Erfassung von Unterkieferfragmenten und Segmenten konstruierte Extensionszange (Abb. 1757). Diese Zange faßt mit einem Arm in den Mund hinein und greift mit einer Kappe (*K*) entweder über die Zähne, die in dem Fragment stehen oder über den Alveolarfortsatz, während sie mit ihrem anderen Arm (*H*) von hinten, also in der Richtung der beabsichtigten Zugwirkung in den Knochen eingreift. Das Mittelstück des

Unterkiefers läßt sich von dieser Zange fest erfassen und als Ganzes bewegen, ohne daß der in den Knochen eingreifende Haken die geringste Eigenbewegung hat, also ohne daß er in den Geweben „arbeitet".

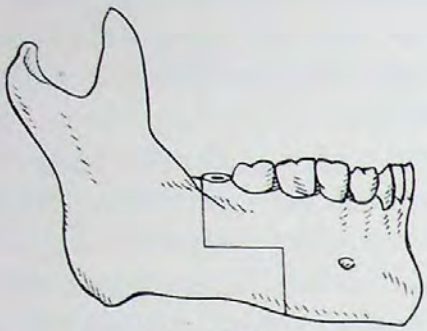

Abb. 1753.

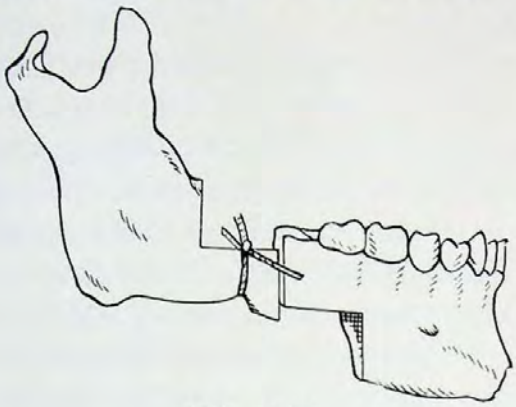

Abb. 1754.

Abb. 1753 u. 1754. Verlängerung des Unterkiefers nach v. Eiselsberg. (Aus Auffenberg.)

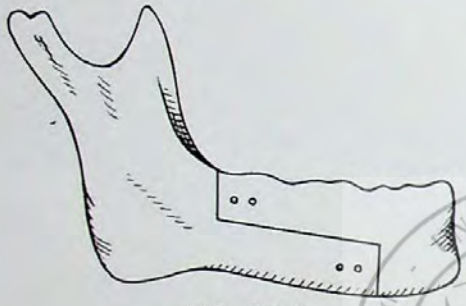

Abb. 1755.

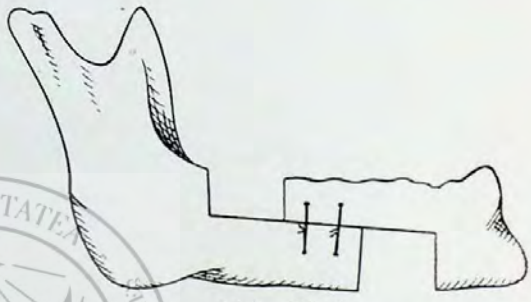

Abb. 1756.

Abb. 1755 u. 1756. Verlängerung des Unterkiefers nach Pehr Gadd. (Aus Brophy.)

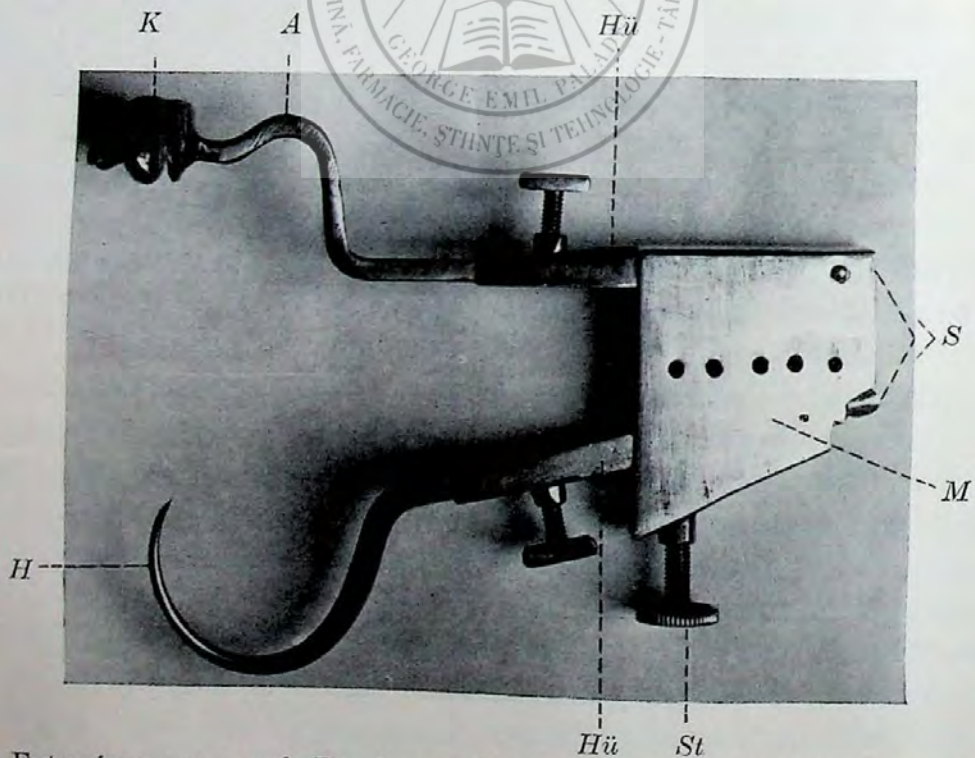

Abb. 1757. Extensionszange nach Bruhn zur Erfassung und Vorholung des Unterkiefermittelstückes. (Aus der Westdeutschen Kieferklinik Düsseldorf.)

Die Zange besteht aus einem scharfen, aus Stahl gearbeiteten Haken (*H*), dessen Spitze stark zurückgreift und aus einem zweiten Arm (*A*) aus Vierkantdraht, der so gebogen ist, daß er über die Unterlippe hinweg, ohne auf diese zu drücken, in den Mund

eingreifen kann. Dieser letztere Arm trägt an seinem Ende eine Kappe (*K*), die, wenn die Zähne in dem zu erfassenden Mittelstück vorhanden sind, diesen angepaßt ist, wenn die Zähne fehlen, genau der Form des Alveolarfortsatzes entsprechend geformt wird. Die nach vorn — also vor dem Munde — wegragenden Arme der Kappe und des Hakens ruhen in Hülsen (*Hü*), in denen sie durch Schrauben in beliebiger Länge festgestellt werden können. Diese Hülsen sind an ihrem vom Munde fortragenden Ende so durch ein Scharnier (*S*) verbunden, daß sie beliebig aufgeklappt und geschlossen werden können, so daß sich die Kappe (*K*) und der Haken (*H*) einander nähern und weiter voneinander entfernt sich feststellen lassen; die Feststellung erfolgt durch eine Stellschraube (*St*) (Abb. 1757). Über das Scharnierende der Hülse wird ein flaches Metallkästchen (*M*) geschoben, das jede seitliche Bewegung des Armes ausschließt, aber die Einstellung des Zangenmaules durch die Stellschraube (*St*) gestattet. Dieses Kästchen besitzt in der Mitte seines Längsverlaufes eine Reihe von Löchern, durch die ein Stift geschoben wird, wenn die Zange mit der übrigen Apparatur verbunden wird. Diese besteht aus einer festen Kopfbandage (*Kb*) (Abb. 1758), von deren Mitte eine gebogene Doppelschiene (*Dp*) vom Kinn herab- oder heraufragt, deren Leisten an verschiedenen Stellen ihres Laufes, also in verschiedener Höhe und verschiedener Entfernung vom Kinn Ösen (*Oe*) tragen. Zwischen diesen Schienenleisten wird die Zange, wenn sie das Mittelstück erfaßt hat, eingezwängt und durch Stifte befestigt, die durch die Ösen und das Kästchen geschoben werden. Die festgestellte Zange (*Z*) erfaßt durch Haken (*H*) und Kappe (*K*) das Mittelstück des Kiefers völlig fest und ist damit für die Größenverhältnisse, für die Form des Fragmentes und die Stellung, die man ihm geben will, in jeder gewünschten Lage einstellbar. Der Weg unseres Vorgehens unter Anwendung der vorstehend beschriebenen Apparatur sei durch zwei von Lindemann und uns behandelte Fälle erläutert.

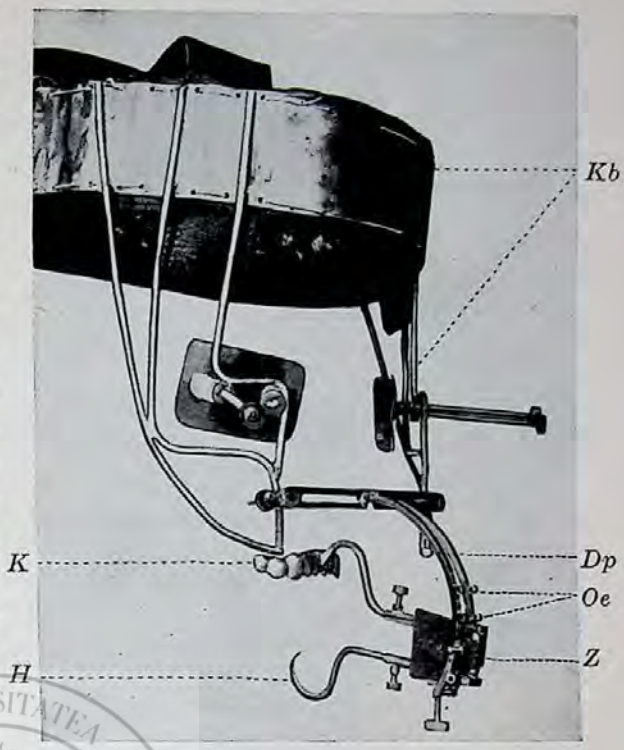

Abb. 1758. Die Apparatur für das Bruhn-Lindemannsche Extensionsverfahren. (Aus der Westdeutschen Kieferklinik Düsseldorf.)

Abb. 1759. Fall I. H. R. Mikrognathie (Vogelgesicht). (Aus der Westdeutschen Kieferklinik Düsseldorf.)

H. R., 17 Jahre alt. Im Alter von 2 Jahren ist dem Patienten das suborale Gesichtsdrittel und die vordere Halspartie mit kochender Milch verbrüht worden. Anschließend daran erkrankte er an Skarlatina. Nach Ablauf der Erkrankung und Heilung der Brandwunden ist die Beweglichkeit des Unterkiefers stark eingeschränkt, schließlich sogar völlig geschwunden. Im Bereich des Kinnes und der Unterkinngegend sind die deckenden Weichteile stark geschrumpft.

Im Alter von 10 Jahren wird die Ankylose operativ gelöst, die geschrumpften Weichteile des unteren Gesichtes werden durch Verpflanzung eines Lappens aus der Brust ergänzt. Dadurch wird

eine beschränkte Beweglichkeit des Unterkiefers für einen Zeitraum von 2—3 Monaten erzielt, die sich jedoch nachher völlig verliert.

Aufnahme in die Westdeutsche Kieferklinik im 18. Lebensjahre.

Das Kinn steht weit zurück, so daß die Form des sog. Vogelgesichtes gegeben ist (Abb. 1759). Der Unterkiefer ist völlig unbeweglich, fest an den Oberkiefer gepreßt. Speisen können nur darum in den Mund eingeführt werden, weil infolge starken Zurücktretens der Unterkieferzahnreihe zwischen dieser und der Oberkieferzahnreihe in horizontaler Richtung eine Lücke vorhanden ist. Kiefergelenke völlig starr, keine Beweglichkeit an denselben festzustellen. Unterkieferbogen jederseits im ganzen verkürzt, gleicherweise im aufsteigenden wie im vorderen Bereiche.

Allgemeinbefinden im ganzen nicht schlecht, Aussehen gut. Urin ohne Alb. und Sacch. Innere Organe nicht feststellbar krankhaft verändert.

Röntgenbild zeigt beiderseits totale Verknöcherung der Kiefergelenke, kein Spalt mehr vorhanden.

Die Behandlung richtet sich zunächst auf die Mobilisierung der knöchern verwachsenen Kiefergelenke (Abb. 1760). Die Befreiung derselben mußte in zwei Zeiten vorgenommen werden. Zunächst wurde das rechtsseitige Gelenk aus der knöchernen

Abb. 1760. Röntgenbild des Falles I. H. R. zeigt Verknöcherung der Gelenke. (Aus der Westdeutschen Kieferklinik Düsseldorf.)

und narbigen Umklammerung gelöst. Die Verbindung der Fortsätze des aufsteigenden Astes mit dem Jochbogen wurde durchmeißelt, der Proc. coron. mußte mit fortgenommen werden, da er völlig in Narbengewebe eingebettet war. Gelenkkapsel und Knorpel finden sich zum Teil noch erhalten. Nach der Befreiung des Gelenkes und der Beseitigung aller Bewegungshindernisse wurde ein Streifen Corium aus der Bauchhaut zwischen Gelenkkopf und Gelenkkapsel eingepflanzt und die Wunde durch Etagennaht sorgfältig geschlossen (Lindemann). Einige Tage später wird zum linken Gelenk vorgedrungen, wo sich Gelenkkopf und Proc. coron. breit mit dem Jochbogen verbunden finden. Die Incisur ist nicht mehr erkennbar. Nachdem der umgebende Knochen mittels des Meißels und der Knochenzange beseitigt und wiederum eine Coriumeinpflanzung vorgenommen ist, sind normale Bewegungen des Unterkiefers möglich. Diese Bewegungsmöglichkeit bleibt erhalten.

Genau 4 Monate später wird der horizontale Ast beider Seiten des Unterkiefers, ausgehend von einem kleinen Schnitt abwärts der unteren Kante, mit der

Säge durchtrennt, und zwar den beiderseits vorhandenen Lücken der Zahnreihe entsprechend zwischen dem Eckzahn und dem ersten Molaren. Die Mundschleimhaut läßt sich bei diesen Durchtrennungen des horizontalen Astes nicht intakt erhalten, doch sehen wir wie in anderen Fällen, so auch hier, nach der Vorholung des Mittelstücks beiderseits die Schleimhaut bald verheilen und damit den zuverlässigen Abschluß der Mundhöhle entstehen, der für die Vornahme der Knocheneinpflanzung zur Verlängerung der horizontalen Äste notwendig ist.

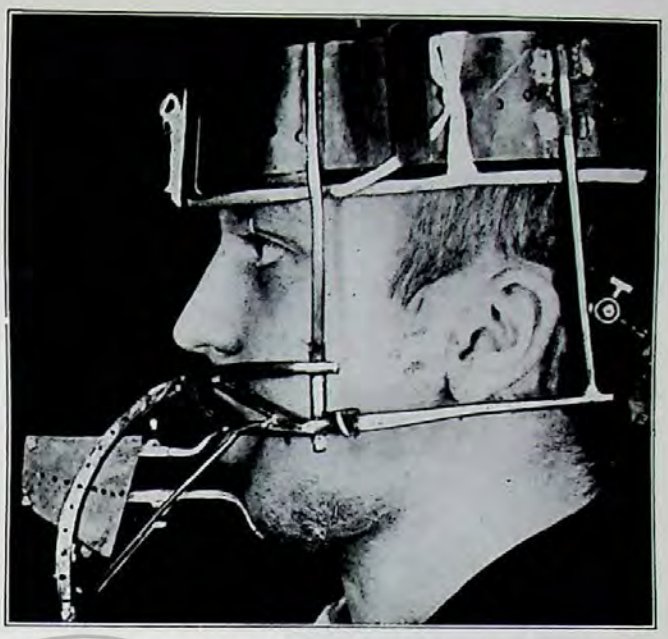

Abb. 1761. Fall I. H. R. Der Extensionsapparat in situ (vgl. mit Abb. 1759). (Aus der Westdeutschen Kieferklinik Düsseldorf.)

Die Vorholung des Mittelstücks wurde in vorliegendem Falle sogleich nach der Durchtrennung vorgenommen und dabei eine fast vollständige Korrektur der Stellung des Mittelstücks erreicht (Abb. 1761 u. 1762).

Eine Woche später wird die Dehnung noch etwas fortgesetzt und eine völlig korrekte Stellung erreicht. In dieser Stellung wird das Mittelstück fixiert. Wir beobachteten nun in der Folgezeit, wie auf der rechten Seite trotz der Breite der Knochenlücke ($2^1/_2$—3 cm) eine spontane knöcherne Wiederverbindung über die Lücke hinweg stattfand. Auf der linken Seite wurde 2 Monate später eine 3 cm lange, aus dem Beckenkamm entnommene Knochenspange zwischen

Abb. 1762. Der Extensionserfolg im Röntgenbild gezeigt (linke Seite vor der Einpflanzung des Knochens). (Aus der Westdeutschen Kieferklinik Düsseldorf.)

Abb. 1763. Fall I. H. R. Schlußbild (mit Abb. 1759 zu vergleichen). (Aus der Westdeutschen Kieferklinik Düsseldorf.)

die Knochenenden eingefügt. Beiderseits entstand eine starke Einheit des Knochens bei normaler Stellung. Abb. 1763 zeigt die Gesichtsform nach völliger Wiederherstellung der knöchernen Einheit des verlängerten Kieferbogens.

Ein zweiter Fall einer in der gleichen Weise chirurgisch-orthopädisch von Lindemann und uns behandelten Mikrognathie ist durch Abb. 1764—1771 wiedergegeben.

Anton R., 12 Jahre alt. Anamnestisch ist festzustellen, daß sich am linken Unterkiefer des Patienten, als derselbe 4 Jahre alt war (1914), ein scheinbar von den Zähnen ausgehender osteomyelitischer Prozeß entwickelte, der mit Eiterung und Nekrose einherging und nach Entfernung der beiden Prämolaren und Freilegung des Kieferknochens die Ausräumung eines breiten Stückes nekrotischen Knochens erforderlich machte. Nach diesen Eingriff kam der osteomyelitische Prozeß zum Stillstand.

1. Juli 1922. Aufnahme in die Westdeutsche Kieferklinik. Befund: Äußerlich bemerkt man bei dem kräftigen Knaben vom Kieferwinkel dem unteren Kieferrande entlang laufend eine etwa 5 cm lange Narbe. Die untere Gesichtspartie ist im Verhältnis zum oberen Gesichtsschädel stark zurückgesunken und nach der linken Seite hin verschoben (Abb. 1764). Die untere Gesichtshälfte ist stark eingefallen. Die Unterlippe liegt hinter den Schneidezähnen des Oberkiefers. Das Unterlippenrot ist evertiert. Die mittleren und seitlichen Schneidezähne des Oberkiefers sind von der Oberlippe unbedeckt (Abb. 1765). Während man auf der rechten Seite den ganzen Unterkiefer deutlich abtasten kann und der Unterkieferwinkel ausgeprägt ist, scheint der linke Unterkiefer verkürzt zu sein. Ein Kieferwinkel ist nicht mehr abtastbar (Abb. 1766). Die Öffnungsmöglichkeit ist normal. Bei Öffnung des Kiefers weicht der Unterkiefer stark nach der linken Seite zu ab. Der Oberkiefer ist seitlich stark komprimiert. Die Zähne des Zwischenkiefers mitsamt dem

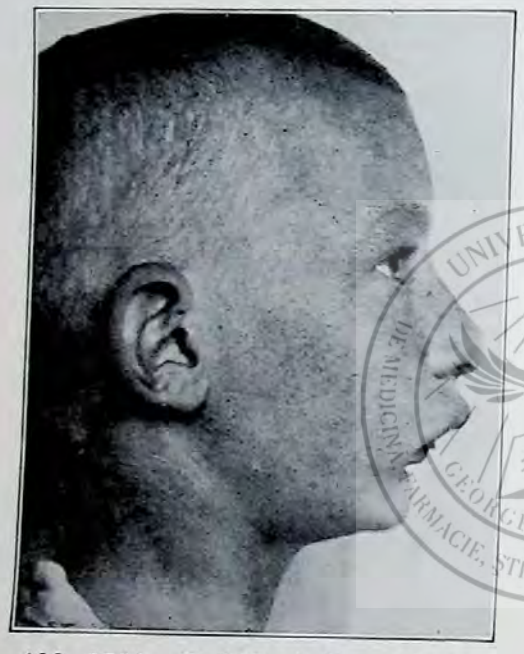

Abb. 1764. Fall II. A. R. Anfangsstadium, Profilbild. (Aus der Westdeutschen Kieferklinik Düsseldorf.)

Abb. 1765. Fall II. A. R. Anfangsstadium, Frontalbild. (Aus der Westdeutschen Kieferklinik Düsseldorf.)

Alveolarfortsatz stehen stark prognath. Der Unterkiefer ist in seiner Entwicklung zurückgeblieben. Die Zahnreihen des Unterkiefers sind um etwa zwei Zahnbreiten nach links verschoben. Beim Zahnschluß beißen die Schneidezähne des Unterkiefers weit hinter diejenigen des Oberkiefers; sie berühren mit ihren Schneiden die Gaumenschleimhaut. Der Alveolarfortsatz linkerseits ist stark atrophisch. An Zähnen sind vorhanden: $\frac{6\,5\,4\,3\,2\,1\,|\,1\,2\,3\,4\,5\,6}{3\,2\,1\,|\,1\,2\,3}$ $\overline{7|7}$ im Durchbruch.

Die Behandlung umfaßte folgende Abschnitte:

Nachdem zunächst die Apparatur für die Protraktion des vorderen Bogenstückes des Unterkiefers (Abb. 1758) hergerichtet ist, wird der Unterkiefer beiderseits in der Gegend der fehlenden $\underline{5\,4\,|\,4\,5}$ durchsägt (Lindemann). Es wird vom unteren Kieferrande durch einen kleinen, durch die Weichteile geführten Schnitt mit der Säge zum Knochen vorgedrungen und die Durchtrennung unter möglichster Schonung der Mundschleimhaut vorgenommen. Völlig läßt es sich, wie schon bei dem vorigen Fall gesagt wurde, nicht vermeiden, daß eine Perforation des Weichteilsegmentes des Knochens bei der Durchsägung und der sich daran anschließenden Dehnung der Knochenlücke eintritt.

Alsdann wird die Extensionszange angelegt (Bruhn), das infolge der beiderseitigen Durchsägung des horizontalen Astes aus dem Zusammenhang gelöste Mittelstück fest erfaßt und so zum Oberkiefer eingestellt, daß eine gute Artikulation der Vorderzahnreihen erreicht wird. Zugleich mit der Einstellung der Zahnreihe wird die

Abb. 1766. Fall II. A. R. Röntgenbild der linken Seite vor der Durchtrennung. (Aus der Westdeutschen Kieferklinik Düsseldorf.)

Kinnpartie so weit vorgeholt und gedreht, daß die Deformität (Vogelgesicht) völlig ausgeglichen erscheint (vgl. Abb. 1767 mit Abb. 1764). Abb. 1767—1770 zeigen die Apparatur in situ und lassen die Wirkung der Protraktion des Mittelstücks erkennen.

Abb. 1767. Fall II. A. R. Die Protraktion, Profilbild.



Abb. 1768. Fall II. A. R. Die Protraktion, Frontalansicht.

(Aus der Westdeutschen Kieferklinik Düsseldorf.)

Nachdem die Verletzungen der Mundschleimhaut verheilt sind, folgt 5 Wochen später auf der linken Seite, weitere 4 Wochen darauf auf der rechten Seite die Einpflanzung eines Knochenspanes aus dem Beckenkamm (Lindemann). Auf der linken Seite kommt es zwar zur Abstoßung eines Teiles des Transplantates, doch tritt

auf beiden Seiten eine feste knöcherne Verbindung ein. Dadurch ist die durch die Durchsägung und Protraktion vorbereitete Verlängerung der horizontalen Unterkieferäste sichergestellt (Abb. 1771). Der Erfolg ist ein vollkommener und dauernder, wie

Abb. 1769. Fall II. A. R. Die Protraktion im Röntgenbilde (linke Seite). (Aus der Westdeutschen Kieferklinik Düsseldorf.)

Abb. 1770. Fall II. A. R. Röntgenbild nach der Überpflanzung eines Knochenstückes. (Aus der Westdeutschen Kieferklinik Düsseldorf.)

die 4 Jahre nach dem Eingriff vorgenommene Untersuchung des Kiefers beweist. Erst jetzt wird bei dem nunmehr erwachsenen kräftigen jungen Manne der Ersatz der fehlenden Zähne durch Brückenarbeiten in Angriff genommen.

Abb. 1771. Fall II. A. R. Schlußbild nach der Wiederherstellung der knöchernen Einheit des ganzen Unterkieferbogens und der damit erzielten Korrektur der Gesichtsform. (Aus der Westdeutschen Kieferklinik Düsseldorf.)

Pichler hat das zuerst von Lane empfohlene, von uns zur Beseitigung der Progenie ausgebaute Verfahren einer beiderseitigen horizontalen Durchtrennung der aufsteigenden Äste über dem For. mandibulare und unter der Incisur auch zum Ausgleich der Mikrognathie angewandt. Erwähnt sei hier, daß Pichler bei dieser Durchtrennung, dem Vorgehen Kosteckas folgend, statt der Stichsäge nach Joseph die Gigli-Säge verwendet, indem er diese mit Hilfe einer krummen Nadel an entsprechen der Stelle um den aufsteigenden Ast herumführt.

Seit wir zuerst vor reichlich 10 Jahren von der chirurgisch-orthopädischen Behandlung der Defektbrüche des Unterkiefers ausgehend unter Anwendung unseres neuen Extensionsverfahrens zu dem vorbeschriebenen Wege des Ausgleichs der Mikrognathie gelangten, ist das Verfahren von Lindemann und uns in zahlreichen Fällen angewandt worden und hat uns dasselbe in keinem Falle enttäuscht. So hat die vielseitige Anwendung der Hakenextension und die große Entwicklung der Knochenplastik im Kiefergebiet die Dehnung des beiderseitig durchtrennten Unterkiefers mit

nachfolgender osteoplastischer Schließung der Lücken zu einem völlig sicheren Verfahren werden lassen, dem wohl vor den früheren Methoden der Vorzug zu geben ist.

Literatur: Angle, Okklusionsanomalien der Zähne (1913). — v. Auffenberg, Arch. klin. Chir. **79**. — Brophy, Oral Surgery (London 1916). — Bruhn, Über die Beseitigung der Progenie durch chirurgische und zahnärztlich-orthopädische Maßnahmen. Dtsch. Zahnheilk. **1920** (Walkhoffheft). — Ders., Über chirurgische und zahnärztlich-orthopädische Maßnahmen zum Ausgleich der Makrognathie (Progenie) und Mikrognathie des Unterkiefers. Dtsch. Mschr. Zahnheilk. **1920**, H. 13. — Ders., Zur Pathologie und Therapie der maxillären Gewebsveränderungen und Gewebslücken. Dtsch. med. Wschr. **1926**, H. 38. — Ders., Kieferorthopädie. Beitrag zum Lehrb. der Orthopädie v. Prof. Lange (Jena 1928). — Lindemann, Über die Beseitigung der traumatischen Defekte der Gesichtsknochen. Die gegenw. Behandlungsw. d. Kieferschußverl. 1916, H. 4/5. — Ders., Neuere Erfahrungen über die freie Knochentransplantation. Die gegenw. Behandlungsw. d. Kieferschußverl. 1916, H. 7/8. — Ders., Anatomische und klinische Studien zur freien Knochentransplantation. Vereinig. Niederrh.-Westf. Chirurgen, Juni 1921. Zbl. Chir. **1921**, H. 33. — Ders., Die plastische Deckung der Unterkieferdefekte. In Kantorowicz, Handwörterb. d. Zahnheilk. (1929). — Perthes, Die Verletzungen und Erkrankungen der Kiefer (Stuttgart 1907). — Pichler, Über Progenie-Operationen. Wien. klin. Wschr. **1928**, Nr 38. *Bruhn.*

Mikrophotographie[1]). Die Mikrophotogramme werden in Apparaturen hergestellt, die eigentlich nichts anderes sind als Mikroprojektionsapparate. Die Projektionswand ist dabei die photographische Platte. Vorbedingung für gute Resultate sind eine konstante Lichtquelle — das Tageslicht eignet sich wegen seiner Inkonstanz gar nicht für die Mikrophotographie —, gute Optik, gute Platten und vor allem gute Präparate. Aus schlechten Präparaten kann man noch gute Zeichnungen machen, aber nicht gute Mikrophotogramme. Häufig ist dieser „Übelstand" der wahre Grund dafür, wenn gelegentlich der Mikrophotographie nicht die Bedeutung zugesprochen wird, die ihr gebührt.

Die Apparatur der mikrophotographischen Einrichtung wird am zweckmäßigsten horizontal aufgestellt. Das ganze System von der Lichtquelle bis zur Platte muß bei der Aufnahme völlig ruhig stehen oder es muß wenigstens das ganze in sich an einem schweren Eisenklotz vereinigt sein, wie z. B. an dem Apparat von Winkel. Dann stören kleinere Erschütterungen vom Fußboden her nicht, weil nicht die Teile einzeln und voneinander unabhängig sich bewegen können. Unschärfen der Aufnahmen wären jedoch schon bei geringer Unruhe die Folge, wenn die Stücke der Apparatur getrennt voneinander womöglich auf verschiedenen Tischen und Gestellen aufgebaut wären.

Es wird durch eine Lampe (z. B. Bogenlampe) und mit einem zwischengeschalteten Kondensor das Präparat stark beleuchtet und das Bild aus dem Mikroskop — aus dem Okular — ohne weitere Optik auf die Platte projiziert. Die Platte befindet sich dabei in einer einfachen Camera, die mit einer lichtdichten Kappe direkt an das Okular angeschlossen ist.

Zur Erzielung ganz ebener Bilder muß das Präparat unbedingt gleichmäßig eben sein. Vor allem, je höher die Vergrößerung und je geringer entsprechend die Brennweite des Objektivs ist, desto empfindlicher machen sich Unebenheiten störend bemerkbar. Es kann natürlich auch in der Art der Optik begründet sein, wenn nicht das ganze Bild gleichmäßig scharf ausgezeichnet ist. Die Huyghensschen Okulare z. B. und dann die apochromatischen Systeme liefern meist unebene Bilder; entweder ist das Zentrum scharf eingestellt, dann ist die Randzone unscharf oder umgekehrt. Solche Mangelhaftigkeit muß man auszuschalten suchen.

[1]) Es kann hier nicht die Aufgabe sein, genaue Anweisungen für die Anfertigung von Mikrophotogrammen zu geben. Einmal reicht dafür nicht annähernd der Platz aus und dann verbietet die große Verschiedenheit der einzelnen Systeme eine spezielle Besprechung; es kann nur auf die den Apparaten mitgegebenen Anweisungen verwiesen werden.

Sehr gut bewähren sich da die Fluoritsysteme mit komplanatischen Okularen. Aber auch die billigen Achromate mit den komplanatischen Okularen liefern gute Resultate. Wenn auch bei den Achromaten die vollkommene Farbenreinheit nicht erreicht wird, so hat das bei der Mikrophotographie wenig zu sagen, da ja doch meist mit monochromatischem Licht gearbeitet wird, so daß eine mangelhafte Farbenkorrektion gar nicht zur Geltung kommen kann.

Die Empfindlichkeit der Objektive gegen Unebenheiten der Präparate wächst mit der Abnahme der Brennweite, deshalb muß man, wenn man nicht ganz flach liegende Präparate aufzunehmen hat, besser mit langer Brennweite — also geringer Vergrößerung des Objektivs — arbeiten und stärkere Okulare und lange Balgauszüge benutzen, aber nicht umgekehrt. Man muß nur wissen, daß die Darstellung feinster Einzelheiten bei dieser Kombination schlechter ist als bei Objektiven mit kurzen Brennweiten und größerem Auflösungsvermögen.

Große Sorgfalt muß auf die Einstellung des Kondensors am Mikroskop verwendet werden. Je nach Stellung kann man Beugungs- und Interferenzerscheinungen entstehen und verschwinden lassen. Man kann mit diesen optischen Kunstprodukten absichtlich etwas Charakteristisches im Bilde hervorheben. Andererseits haben aber diese optischen Erscheinungen schon zu großen Irrtümern geführt, wo sie nicht richtig erkannt wurden.

Bei der Färbung der Präparate ist das diffuse Rot zu vermeiden. Selbst die farbenempfindlichen Platten, die allgemein zur Mikrophotographie benutzt werden, sind nämlich gegen das Rot wenig oder gar nicht empfindilch, so daß man keine rechte Zeichnung in die Bilder von rein roten Präparaten bekommt. Man müßte, wollte man rote Präparate photographieren, sog. „Panchromatische Platten" dazu verwenden, die auf rote Strahlen genügend reagieren. Das Verarbeiten dieser Plattenart muß aber im Dunkeln geschehen, da das Rot der Dunkelkammerlampe auf sie einwirkt. Oder man müßte sie vor der Entwicklung „desensibilisieren". All das macht die Benutzung umständlich. Außerdem müssen sie ganz frisch zur Verarbeitung kommen, längere Lagerung vertragen hier die unentwickelten Platten nicht.

Die mikrophotographischen Negative können weiter zu Abzügen, zu Diapositiven und zu Vergrößerungen verarbeitet werden. Man kann auch stereoskopische Aufnahmen machen, die uns oft eine ausgezeichnete körperliche Vorstellung der Objekte vermitteln.

Neben den einfachen Silberplatten benutzt man Farbenplatten mit gutem Erfolg. Es haftet den Farbenplatten nur der Nachteil an, daß die einzelnen Farbkörnchen zu grob sind, als daß sich feine Zeichnungen der Präparate auf ihnen wiedergeben ließen. Auch bei den Schwarz-Weiß-Aufnahmen ist die Darstellung der kleinsten Einzelheiten beschränkt, aber hier durch das Auflösungsvermögen der Objektive und durch die Wellenlänge des benutzten Lichtes. Je kürzer die Wellenlänge, desto größer die Auflösung. Daraus geht hervor, daß aus dem sichtbaren Licht die violetten Strahlen die Einzelheiten am besten darstellen. Noch stärkere Auflösung erhält man durch das ultraviolette Licht. Zu den Ultraviolettaufnahmen sind aber besondere Apparate notwendig, einmal zur Erzeugung des besonderen Strahlengemisches und dann zur Nutzbarmachung der Strahlen, die eigene optische Systeme (Quarz) erfordert.

W. Meyer.

Mikuliczsche Krankheit. Eine eigentümliche Erkrankung der Tränen- und Mundspeicheldrüsen von Mikulicz zuerst beschrieben. Die gleichzeitige Erkrankung der Lymphdrüsen des Gaumens (vgl. Mikulicz-Kümmel, Krankheiten des Mundes, und

Abbildung; Mitt. Grenzgeb. Med. u. Chir. **22**, 1897) der Blandinschen Drüsen der Lippen- und Wangendrüsen und submaxillären Lymphdrüsen, d. h. die Übergänge von ausschließlichen Speichel- und Tränendrüsenerkrankungen in die mit gleichzeitiger Drüsen- und Milzschwellung, bei denen Pseudoleukämie und Leukämie zugrunde liegt, gibt dem Krankheitsbild das Eigentümliche, zeigt aber andererseits, daß der Erkrankung keine einheitliche Grundlage zukommt. Ätiologie und Stellung in der Pathologie ist noch nicht eindeutig. Nach Hirsch ist die Schwellung bedingt durch Rundzelleninfiltration verknüpft mit einer Atrophie der Drüsensubstanz und bindegewebiger Degeneration des infiltrierten Gewebes, in anderen Fällen durch Ansammlung von Lymphocyten und eosinophilen Zellen in der interstitiellen Substanz. Als Lymphomatose hat Minelli das Krankheitsbild bezeichnet, als echte Hypertrophie Schönborn und Beck.

Abb. 1772.
Mikuliczsche Krankheit.

Außer der Schwellung mit ihrem chronischen rezidivierenden, manchmal stationären Charakter macht die Erkrankung nur wenige Erscheinungen außer denen infolge der Sekretionsverminderung: Trockenheit der Conjunctiva und der Mundschleimhaut.

Behandlung mit Arsen und Jodkali innerlich, nach Fittig mit Röntgenbestrahlung.

Literatur: v. Brunn, Bruns' Beitr. **45** (1905). — Fittig, Allg. med. Zentr. Ztg. **1904**, 606. — Hirsch, Mitt. Grenzgeb. Med. u. Chir. **3**, 381. — Mikulicz-Kümmel, Krankheiten des Mundes (Jena 1912), auch bezüglich der Einzelliteratur. — Schönborn u. Beck, Mitt. Grenzgeb. Med. u. Chir. **22**, H. 3.

Loos.

Milchzahnbehandlung. Inhaltsverzeichnis. Allgemeines S. 1637. — Therapie der Karies. Allgemeines S. 1638. — Plastische Füllung, Indikation S. 1638. — Zeitpunkt S. 1638. — Material S. 1638. — Kavitätenpräparation S. 1638. — Das Abschleifen S. 1640. — Die Imprägnierung S. 1640. — Therapie der erkrankten Pulpa, Allgemeines S. 1640. — Die Behandlung der Hyperämie S. 1642. — Die Behandlung der Pulpitis simplex S. 1642. — Die Behandlung der Pulpitis purulenta S. 1643. — Die Behandlung der Gangrän S. 1643. — Die Periodontitis, Akute Form S. 1644. — Chronische Form S. 1644. — Die Extraktion S. 1644. — Schmerzverhütung S. 1645.

Allgemeines. Die Behandlung der Milchzähne unterscheidet sich in wesentlichen Punkten von der Behandlung der bleibenden Zähne. Während bei dieser alle Maßnahmen auf den Dauererfolg gerichtet sind, unter dem Gesichtspunkt des „Ewigkeitswertes", ist es bei der Behandlung der Milchzähne gerade wichtig, sie deren begrenzter Lebensdauer anzupassen. Ganz besonders gilt das für die Wurzelbehandlung. Aber auch einfache Füllungen zwingen zu Konzessionen an die methodische Exaktheit, die sich sonst mit dem zahnärztlichen Gewissen nicht vereinbaren würden. Ebenso wichtig wie es z. B. ist, die Kavität eines bleibenden Zahnes zu säubern bis an die Grenze der Möglichkeit, selbst auf die Gefahr hin, die Pulpa freizulegen und eine Wurzelbehandlung einzuleiten, so wichtig kann es sein, dieses bei Milchzähnen zu vermeiden, und lieber etwas kariöses Dentin im Zahn zu belassen, nur um die Pulpa zu schonen.

Auch die Indikation zur Behandlung ist wesentlich verschieden von der der bleibenden Zähne. Das Prinzip, alles nur irgend Erhaltungsmögliche zu erhalten, kann keine Anwendung finden. Stets muß bedacht werden, ob unsere Maßnahmen im Einklang stehen zu dem Wert, den der Milchzahn für das Gebiß und seinen Träger

hat. Dabei spielen Kieferform, Alter des Kindes, vor allem aber seine Psyche eine entscheidende Rolle. In der Schulzahnpflege kommt noch der ökonomische Faktor hinzu.

In Folgendem werden nur die Behandlungsmethoden besprochen, die sich von denen der bleibenden Zähne unterscheiden.

Therapie der Karies. *Allgemeines.* Von konservierenden Maßnahmen im Milchzahngebiß scheiden von vornherein alle Füllungsarten und Füllmaterialien aus, die eine ausgebildete Kavitätenpräparation erfordern (Gold, Goldguß, Porzellan), d. h. eine Präparation, bei der viel Zahnsubstanz geopfert werden muß. Die Kleinheit des Organs, seine verhältnismäßig große Pulpa, die durch die anatomisch-physiologischen Verhältnisse bedingten Schwierigkeiten einer Wurzelbehandlung und das Verhalten des Kindes zu jeder langdauernden Behandlung überhaupt, verlangen einfachste Konservierungsmaßnahmen.

Diese meine Ansicht, die auf einer zehnjährigen speziellen Kinderbehandlung beruht, wird nicht überall geteilt. Zum Beispiel wird von anderer Seite als bestes Füllungsmittel Gold, Silber, Magnalium, Porzellan empfohlen, doch lassen sich diese Vorschläge nicht in die Praxis übertragen. Mir wenigstens ist es nicht verständlich, wie eine Gußfüllung unter Schonung der Pulpa etwa am ersten Milchmolaren eingesetzt werden kann.

Da eine nicht exakt gearbeitete Gußfüllung schlechtere Resultate ergibt, als eine auch nur mittelmäßige plastische Füllung, und die Natur des Kindes eine längere Bearbeitung, wie sie zur exakten Kavitätenpräparation für eine Gußfüllung notwendig ist, nicht zuläßt, dürfte diese Methode nur wenigen Künstlern auf diesem Gebiet vorbehalten bleiben. Als generelle Methode kommt sie nicht in Betracht, bedarf also an dieser Stelle keine Berücksichtigung, und ich verweise auf die entsprechenden Kapitel Gußfüllung, Porzellanfüllung. Von speziellen Konservierungsmaßnahmen für die Milchzahnbehandlung kommen erfahrungsgemäß praktisch nur in Betracht die plastische Füllung, die Abschleifung, die Imprägnierung.

Die plastische Füllung. 1. Indikation. Jeder erkrankte, noch erhaltungsfähige Milchzahn bietet eine Indikation für eine Füllung. Diese theoretisch sicher begründete Forderung wird durch die Praxis in mannigfachster Weise modifiziert, und soziale, psychologische und füllungstechnische Momente spielen eine große Rolle. Eine sehr wichtige Gegenindikation gegen die Füllung stellen z. B. die Verhältnisse am zweiten Milchmolaren dar, die in dem Kapitel „Abschleifung" beschrieben sind. Es wird ferner ganz von der sozialen Schicht und dementsprechend von der Aufmerksamkeit, welche man der Zahngesundheit beilegt, abhängen, ob z. B. eine beginnende Karies im mittleren Schneidezahn bei einem sechsjährigen Kinde noch behandelt bzw. ob der Zahn gefüllt werden soll. Der geringe Schaden, den sie stiften könnte, kommt praktisch nicht in Betracht. Die nie ganz auszuschaltenden Schmerzen bei der Füllung wirken als Gegenindikation. Dafür spricht nur die Besorgnis der Eltern, der aus allgemein hygienischen Gründen stattgegeben werden sollte.

Aber was nützen schließlich die schärfsten Indikationen, wenn das Kind ihnen Widerstand entgegensetzt! Auf keinem Gebiet der Medizin sind wir so sehr von seinem Mitwillen abhängig wie bei der Behandlung der Zähne. Einerseits ist das Objekt unserer Maßnahmen im Grunde zu unwichtig, als daß wir etwa durch medikamentöse Anwendung (Narkose) den Willen des Kindes ausschalten dürften. Andererseits kehrt die Notwendigkeit zu einem Eingreifen so oft im Leben des Kindes wieder, daß wir alles daransetzen müssen, es uns willig zu machen. Nicht die Behandlung des Zahnes, sondern die Behandlung des Kindes ist der wichtigste Faktor in der erfolgreichen Milchzahnbehandlung.

2. Zeitpunkt. Wichtiger noch als bei bleibenden Zähnen ist es bei Milchzähnen, jeden vorhandenen Defekt so früh wie möglich zu füllen. Da die Widerstandskraft der Milchzähne gegen Karies im allgemeinen bedeutend schwächer ist, als die der bleibenden, schreitet der kariöse Prozeß hier sehr viel schneller fort und erreicht die verhältnismäßig große Pulpa sehr schnell. Eine Wurzelbehandlung im Milchzahngebiß aber sollte, soweit es in unserer Macht steht, vermieden werden.

3. Material. Wie anfangs erwähnt, kommt für die Füllung von Milchzähnen nur plastisches Füllmaterial in Betracht, Amalgam, Zement, Guttapercha.

Amalgam. Wenn, wie es den Anschein hat, das heiß umstrittene Kupferamalgam siegreich aus dem Kampf hervorgeht, so ist uns damit das wertvollste Füllmaterial für alle zentralen Kavitäten der Milchzähne neu geschenkt. Seine Vorzüge bestehen in der antiseptischen Wirkung und seiner verhältnismäßig großen Unempfindlichkeit gegen Feuchtigkeit, die sich bei kleinen Kindern nicht immer ganz fernhalten läßt. Bei der Milchzahnbehandlung innerhalb der Schulzahnpflege kommt noch hinzu, daß das Kupferamalgam nicht zu jeder Füllung neu angerührt werden muß, also eine große Zeitersparnis bedeutet.

Zement. Zur Füllung approximaler Kavitäten ist das Phosphatzement dem Amalgam wegen seiner großen Adhäsion vorzuziehen. Leider gibt es bisher kein Präparat, das in bezug auf Dauerhaftigkeit an dieser Stelle den Anforderungen genügt. Am besten bewährt hat sich für die Dauer immer noch das Dralla-Stein-Zement. Zur Zeit werden in der Bonner Schulzahnklinik mit einem Stahlzement von Krupp Versuche gemacht (Wiplazement). Es härtet unter Speichel und verarbeitet sich außerordentlich angenehm. Über seine Haltbarkeit kann noch nichts gesagt werden, da die Versuche sich erst über einen zu kurzen Zeitraum (1 Jahr) erstrecken.

Silicatzement findet in der Milchzahnbehandlung keine Anwendung, da für die schwierige Füllung des nichtanhaftenden Materials, weil das kosmetische Moment ausschaltet, keine Veranlassung vorliegt.

Kavitätenpräparation. Jede exakte zahnärztliche Arbeit setzt zwei Bedingungen voraus: erstens die genaue Kenntnis und Übersicht des Arbeitsgebietes, zweitens den Mitwillen des Patienten zur geplanten Maßnahme. Beide Bedingungen werden bei der Behandlung der Milchzähne nur ganz selten erfüllt. Fehlt es beim vorschulpflichtigen Kind, dem Kleinkind, das noch nicht durch planmäßige Schulzahnpflege an zahnärztliche Arbeit gewöhnt ist, in den meisten Fällen am Mitwillen, so sind es beim schulpflichtigen, dem im Zahnwechsel stehenden Kind, die anatomischen Verhältnisse im Bereich der Wurzeln, die eine sachgemäße Behandlung erschweren, wenn nicht unmöglich machen. Aus diesem Grunde lassen sich Methoden der konservierenden Zahnheilkunde, die bei der Behandlung Erwachsener in Anwendung kommen, nicht ohne weiteres auf die Milchzähne übertragen. Nur mutmaßlich können wir uns z. B. eine Vorstellung davon machen, in welchem Stadium der Resorption sich die Wurzeln eines Milchmolaren befinden, und eine Röntgenaufnahme, die allein Aufschluß geben könnte, ist auch schon eine Maßnahme, der sich das Kind ungern unterzieht, wenn die äußeren Bedingungen dazu (Röntgenapparat) vorhanden sind, was heute nur selten an einer Behandlungsstätte der Fall sein dürfte. Die Kavitätenpräparation beschränkt sich deshalb auch auf das Mindestmaß von Arbeit, immer unter dem Gesichtspunkt, das Kind so weitgehend zu schonen, wie wir es im Interesse unserer Maßnahme verantworten können. Das Wichtigste ist, daß der Rand der Kavität frei von Karies ist. Bei Milchzähnen wird sich das meistens schon mit dem Bohrer erzielen lassen, so daß eine Präparation mit dem Steinchen fortfällt.

Das Abschleifen. Das Abschleifen spielt in der Milchzahnbehandlung eine große Rolle und ist oft nicht nur Ersatz einer Füllung, sondern bedeutend zweckmäßiger als diese. Besonders die Versorgung eines kariösen zweiten Milchmolaren ist ohne Abschleifen nicht denkbar. Dieser Zahn erkrankt meist approximal, und zwar auch schon vor dem Durchbruch des Sechsjahrmolaren, in der Regel an seiner distalen Fläche. Um eine Kontaktinfektion des bleibenden Molaren zu verhüten, muß die erkrankte Stelle des Milchzahnes unbedingt beseitigt werden. Die Erfahrung aber hat gezeigt, daß eine Füllung an dieser Stelle den gewünschten Erfolg nicht immer herbeiführt, da sie bei Kindern meist nicht als exakte Konturfüllung ausgeführt wird. Dagegen hat es sich als zweckmäßig erwiesen, die kariöse Stelle abzuschleifen und den Zahn dabei so zu präparieren, daß ein keilförmiger, nach oben offener Raum zwischen ihm und dem bleibenden Nachbar entsteht, wie dies auf Abb. 1773 dargestellt ist, als den Defekt unzureichend zu füllen.

Sehr bewährt hat sich beim Abschleifen das auf den Abbildungen wiedergegebene napfförmige Steinchen, mit dem man sehr rasch die gewünschte Zahnform herstellen kann, ohne den Schmelz des bleibenden Zahnes zu beschädigen. Alsdann kann der Zahn gefüllt oder in dem abgeschliffenen Zustand belassen werden.

Auch als Vorbehandlung zur Imprägnierung ist das Abschleifen unentbehrlich.

Abb. 1773. Abschleifung eines kariösen 2. Milchmolaren distal.

Die Imprägnierung. Wenn eine Imprägnierung wirklich von Erfolg sein soll, bedarf sie eines derart exakten, noch dazu in mehrmaligen Sitzungen wiederholten Vorgehens, daß sie als generelle Behandlungsmethode von vornherein ausscheidet. Da sie zudem einer ziemlich umfangreichen instrumentellen Vorbehandlung bedarf (Glattschleifen und Entfernung alles erweichten Dentins), bietet sie weder in bezug auf Schnelligkeit der Arbeit noch Schmerzlosigkeit irgendeinen Vorteil gegenüber der Füllung und ist besser durch diese oder die Abschleifung allein ersetzt. Dazu kommt, daß das zur Imprägnierung in der Regel verwendete Argentum nitricum nicht appliziert werden darf, wenn mit der Nähe der Pulpa gerechnet wird, da es bei dieser gelegentlich Reizerscheinungen hervorruft, die durch kein Gegenmittel zu beheben sind und die sich oft so steigern können, daß zur Abtötung der Pulpa geschritten werden muß (Black).

Therapie der erkrankten Pulpa. *Allgemeines.* Wie eingangs erwähnt, ist es nicht Aufgabe dieses Abschnittes, die ganze Frage der Pulpenbehandlung aufzurollen, sondern die Darstellung hat sich zu beschränken auf diejenigen Punkte, in denen die Pulpenbehandlung der Milchzähne von der der bleibenden Zähne abweicht.

Zunächst muß darauf hingewiesen werden, daß eine Differenzierung der einzelnen Stadien der Pulpenkrankheiten bei Milchzähnen äußerst erschwert, oft unmöglich ist, wobei die Schwierigkeiten weniger in dem Objekt selbst als vielmehr in dessen Träger liegen. Das kleine Kind ist kaum imstande anzugeben, ob die Schmerzen vom Ober- oder vom Unterkiefer ausgehen, noch viel weniger, von welchem Zahn. Und da es nicht zu den Seltenheiten gehört, daß das Kind erstmalig gebracht wird,

wenn schon eine Anzahl tief kariöser Zähne in der Mundhöhle vorhanden sind, ist oft schon allein die Feststellung schwer, ob es sich um pulpitische oder periodontitische Schmerzen handelt, geschweige denn, in welchem Grade der Erkrankung sich die Pulpa befindet. Vom Kleinkinde, auch vom sehr empfindlichen, sind genaue Angaben über Temperaturreize nicht zu erhalten. Eher werden Perkussionsreize wahrgenommen, aber auch diese nur, wenn sie ausgeprägte Erscheinungen auslösen. Versagt dann auch noch die Anamnese durch die Mutter, nämlich die wichtigste Angabe, ob das Kind nachts weint und über spontane Schmerzen auch außerhalb der Nahrungsaufnahme klagt, stehen wir oft ratlos dem hilfesuchenden kleinen Etwas gegenüber und müssen uns ganz auf Spiegel und Sonde verlassen. Liegt die Pulpa frei, so ist die Diagnose ja eine relativ einfache Angelegenheit; schwierig dagegen wird sie, wenn sie nicht freiliegt und wir etwa der Differenzialdiagnose Hyperämie oder Pulpitis purulenta gegenüberstehen, also vor therapeutisch ganz verschieden zu behandelnden Krankheitsbildern.

Erfahrungsgemäß haben wir es in den meisten Fällen mit der letztgenannten Erkrankung, der Pulpitis purulenta, zu tun, falls wir nicht ein sehr gepflegtes Kind vor uns haben, d. h. ein Kind, bei dem schon beginnende Schmerzen von den Eltern beobachtet werden. Im allgemeinen plagen sich kleine Kinder, da sie Schmerzen nicht zu lokalisieren vermögen, schon längere Zeit mit solchen herum, und da der Erkrankungsprozeß bei Milchzähnen sehr schnell fortschreitet, treffen wir so oft die schon zerfallene Pulpa und so selten die nur gereizte an.

Versagen alle diagnostischen Mittel, so gibt es nur zwei Möglichkeiten: Spricht das Krankheitsbild mehr für Hyperämie, so lege man versuchsweise eine reizlose Einlage (Fletscher), wobei man natürlich riskiert, daß die Schmerzen — falls es sich doch um eine Pulpitis handelt — stärker werden. Spricht das Krankheitsbild mehr für Pulpitis, so riskiere man die rasche Eröffnung der Pulpa mit einem scharfen feinen Rosenbohrer. Handelt es sich um eine Pulpitis purulenta, so werden, wenn nicht augenblicklich, so doch nach wenigen Minuten, die Schmerzen aufhören. Tritt kein Schmerzabfall ein, so besteht eine einfache Pulpitis und es kann sofort die Arseneinlage folgen.

Wenn man für die Erkrankungen der Pulpa die Einteilung von Kantorowicz zugrunde legt, die hier zum Vergleich wiedergegeben wird (s. unten), so kommen allein bei der Behandlung der Milchzähne in Betracht die Entzündungen und der Tod der Pulpa. Alle Übergangsstadien sind praktisch ohne Bedeutung.

Tabelle der Pulpenkrankheiten

I. Die Entzündungen
   a) der geschlossenen Pulpa (Pulpitis clausa):
      1. Hyperaemia pulpae,
      2. Pulpitis simplex,
      3. Pulpitis purulenta;
   b) der geöffneten Pulpa (Pulpitis aperta):
      1. Pulpitis ulcerosa,
      2. Pulpitis granulomatosa.

II. Die regressiven Veränderungen:
   a) Atrophie der ganzen Pulpa,
   b) Degeneration einzelner Gewebsbestandteile.

III. Das pathologische Wachstum:
   a) Dentikel, Geschwülste,
   b) sekundäres Dentin.

Der Tod der Pulpa

I. Die Nekrose der Pulpa.
II. Die Gangrän der Pulpa.

Die Behandlung der Hyperämie. Die Unsicherheit der Diagnose Hyperämie verbietet eine Füllung mit Zement in der ersten Sitzung. Sobald das Kind mit Schmerzen kommt, muß zunächst eine reizlose Einlage (keinesfalls eine anästhesierende, weil diese über die Krankheitssymptome hinwegtäuschen könnte), also am besten eine Fletscher-Einlage gemacht werden. Erst wenn diese einige Tage schmerzlos vertragen wird, kann sie durch eine ebenfalls reizlose Zementfüllung ersetzt werden.

Eine provisorische Fletscher-Einlage zum Teil als Unterlage im Zahn zu belassen, ist nicht möglich, da es sich bei hyperämischen Zähnen stets nur um Einlagen von so geringer Ausdehnung handelt, daß es kaum gelingen dürfte, diese schichtweise abzutragen.

Pulpitis simplex. Steht die Diagnose fest, so wird zweckmäßig die Pulpa vor der Arsenanwendung eröffnet, was mit einem scharfen Rosenbohrer unschwer gemacht werden kann. Es folgt die Arseneinlage, die sich von der bei bleibenden Zähnen nur durch kürzere Belassung im Zahn unterscheidet. Die Woelmschen Präparate haben sich nach meiner Erfahrung sehr bewährt. Es wird das blaue Präparat (arsenige Säure) 1 Tag, das schwarze (metallisches Arsen) 3—5 Tage im Zahn belassen.

Die weitere Behandlung ist im hohen Maße von äußeren Umständen abhängig. Vielfach entscheidet das Kind selbstherrlich, indem es nach der ersten Sitzung nicht wiederkommt. Im Gegensatz zu bleibenden Zähnen scheint das wenig bedenklich, da die Folge, der Verfall des Zahnes im Milchzahngebiß, von keiner so großen Bedeutung ist. Arsenschädigungen wurden von mir niemals beobachtet, vermutlich, weil die Einlage bei der meist geringen Retention im Zahne schon frühzeitig ausfällt.

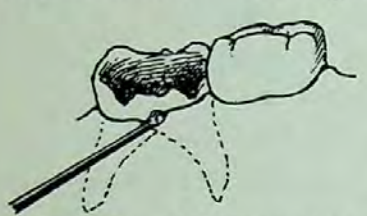

Abb. 1774. Anlegung eines Kanales in der Pulpa des 2. Milchmolaren, der den Zweck hat, Sekret und Gasen Abfluß zu verschaffen.

Können wir die Behandlung fortsetzen, so haben wir die Wahl zwischen zwei Methoden, je nach der Erhaltungsfähigkeit des Zahnes und der Ausdauer des Kindes: 1. die Amputation der Pulpa, die sich einschließlich ihrer Nachbehandlung nicht von der bei bleibenden Zähnen unterscheidet; 2. die Belassung des ganzen Zahnes in seinem Zustand nach Entfernung der Arseneinlage und breiter Eröffnung des Pulpenraumes.

Diese Behelfsmethode, die oft nicht zu umgehen ist, hat den Nachteil, daß das Kind nach einiger Zeit mit Schmerzen wiederkommt, weil die Pulpenkammer sich durch retinierte Speisereste wieder verstopft hat und einen Reiz ausübt. Um dem vorzubeugen, ist es zweckmäßig, die Kaufläche abzufüllen, dagegen die Pulpenkammer von der buccalen Seite des Zahnes aus zu eröffnen. Dabei ist darauf zu achten, daß der Bohrer (zwei scharfe Rosenbohrer verschiedener Größe) unter dem Zahnfleischrand in den Zahn dringt, damit das Zahnfleisch sich über die erfolgte Öffnung legt und dadurch verhindert, daß Speisereste hineinkommen (s. Abb. 1774).

Eine Exstirpation der Pulpa muß unbedingt abgelehnt werden, da sie selten gelingt und obendrein eine Wurzelfüllung notwendig macht, diese aber bei Milchzähnen in dem Alter, in dem die Pulpa ergriffen wird, auf so viel Schwierigkeiten stößt, daß ein Erfolg nur in ganz seltenen Fällen zu erwarten ist. Meist befinden sich zu der Zeit die Wurzeln schon im Zustand der Resorption, haben also ein sehr weites Foramen apicale. Mit welchem Stadium der Resorption wir aber zu rechnen haben, können wir mit Sicherheit nur durch die Röntgenaufnahme feststellen, da die Milchzahnresorption in den verschiedenen Altersstufen ganz erhebliche Verschiedenheiten aufweist.

Kommt es gelegentlich zu einer unfreiwilligen Exstirpation beim Ausbohren der Pulpenkammer, z. B. wenn die Arseneinlage länger als vorgesehen liegengeblieben ist, und die Pulpa sich dadurch vom Dentin gelöst hat, so empfiehlt sich die Füllung des Wurzelkanals mit einem reizlosen Antiseptikum (Jodoformpasta nach Walkhoff), das mit einem Wattebäuschchen in das Pulpencavum appliciert wird.

Ein Dauerantiseptikum kommt für die Wurzelfüllung nicht in Frage.

Das Mittel zum Abschluß des Antiseptikums diene der Einfachheit halber zugleich als Füllmittel für den ganzen Zahn: Dralla-Stein-Zement, Wiplazement oder, wenn der Zahn voraussichtlich nicht mehr lange im Munde steht, irgendein sog. Milchzahnzement (Dr. Tholucks).

Behandlung der Pulpitis purulenta. Eine Arseneinlage kommt nicht in Betracht, da das Arsen nicht mit Sicherheit auf resorptionsfähiges Gewebe gelegt werden kann, nach Abschluß also erneut Schmerzen infolge der hyperämischen Wirkung auftreten können. Es ist deshalb aus der Erfahrung heraus gerechtfertigt, die Pulpa einfach offen zu lassen und damit die Pulpitis purulenta in eine Pulpitis ulcerosa zu verwandeln.

Behandlung der übrigen entzündlichen Erkrankungen der Pulpa. Alle Erwägungen bezüglich der Nachbehandlung der folgenden Stadien der entzündlichen Erkrankungen der Pulpa, also der Pulpitis ulcerosa und granulomatosa und demnach auch (s. o.) der Pulpitis purulenta, ebenso wie die Nachbehandlung selbst, decken sich bei Milchzähnen vollständig mit der Behandlung der Gangrän.

Die Behandlung der Gangrän. Die Indikation zur Behandlung der Gangrän ist sehr eingeengt durch die Erschwerungen, die nun einmal die Kinderbehandlung mit sich bringt. Das notwendige mehrmalige Kommen, die längeren Sitzungen, die durch die Resorption der Wurzeln geschaffenen subtilen Verhältnisse am Foramen apicale lassen den erwarteten Erfolg sehr oft ausbleiben.

Für die Behandlung spricht der unbestrittene Wert einer sauberen Mundhöhle und die eventuelle Gefährdung des bleibenden Nachfolgers durch das mögliche Auftreten einer Periodontitis und Granulombildung. Aber ebenso wie bei der Nachbehandlung der einfachen Pulpitis wird das Kind in der Mehrzahl der Fälle über das „Ob-Überhaupt" und das „Wie" selbst entscheiden. Unter Berücksichtigung dieser Tatsache, der sich auch die festgefügteste Theorie unterordnen muß, bleibt uns die Wahl zwischen drei Behandlungsmethoden.

1. Bei geduldigen Kindern und ausreichenden Mitteln: Die Behandlung wird durchgeführt in drei Sitzungen, wie die übliche Gangränbehandlung bei bleibenden Zähnen, von der sie sich nur durch die Berücksichtigung der Resorptionsverhältnisse unterscheidet. Als Antisepticum sei Carbolsäure empfohlen, wegen seiner reizlosen Wirkung.

2. Bei weniger geduldigen Kindern und wenn mit der Möglichkeit gerechnet werden muß, daß sie zur zweiten Sitzung nicht mehr wiederkommen, und vor allem, wenn mit einer vorgeschrittenen Resorption der Wurzeln gerechnet werden muß: Die Kavität und die Pulpenkammer wird ausgebohrt, einschließlich der Eingänge zu den Pulpenkanälen. Darauf fülle man die Kavität mit Zement oder Wiplazement, wobei darauf zu achten ist, daß die Pulpenkammer selbst möglichst leer bleibt, und lege möglichst unterhalb des Zahnfleisches ein Bohrloch an, das als Fistelkanal für das vorhandene Sekret dient (s. Abb. 1774).

3. Behelfsmethode bei widerspenstigen Kindern oder bei Milchzähnen, bei denen schon mit einem vorgeschrittenen Stadium der Resorption gerechnet werden muß: Man trepaniert die Pulpenkammer, spült sie aus, sondiert den Eingang der Kanäle, und läßt den Zahn offen.

Die Periodontitis. *Akute Form.* Die Diagnose ist leicht zu stellen, da der Zahn meist stark perkussionsempfindlich und gelockert ist und seine Umgebung alle Zeichen einer mehr oder minder starken Infiltration zeigt.

Die Schmerzen, deretwegen das Kind unsere Hilfe sucht, stellen immer eine Indikation für unseren Eingriff dar. Dieser beschränkt sich in der Regel auf die breite Eröffnung der Pulpenkammer, nach der die Erscheinungen meist rasch abklingen.

Um dem häufigen Wiederaufflammen der Entzündung vorzubeugen, empfiehlt es sich, falls mit der Periodontitis eine Abscedierung verknüpft ist, dem Eiter durch eine Incision Abfluß zu verschaffen, wobei dann meist eine Fistel zurückbleibt. Die mannigfachen Formen der Wärmeanwendung sind zur Schmerzlinderung zweckmäßig, doch ohne therapeutische Bedeutung.

Chronische Form. Eine Indikation zur Behandlung der chronischen Periodontitis besteht nur bei akuten Reizerscheinungen. Sonst liegt weder zur Incision noch zur Öffnung der Pulpenkammer ein Anlaß vor. Auch das Bestehen einer Fistel gibt keine Veranlassung einzugreifen. Sie verhindert im Gegenteil, da sie in wirkungsvollster Weise den Sekreten Abfuß verschafft, ein Wiederaufflammen des Prozesses.

So beschränkt sich die ganze Therapie der chronischen Periodontitis im allgemeinen auf die Ermahnung des kleinen Patienten, wiederzukommen, wenn er Schmerzen hat.

Abb. 1775. Retentionsapparat verhindert das Vorwandern des Sechsjahrmolaren bei vorzeitigem Verlust des 2. Milchmolaren.

Die Behandlungsprinzipien der Pulpenkrankheiten, insbesondere der Gangrän und der Periodontitis, können weitgehend durch die Klärung der Frage der Oralsepsis modifiziert werden, und es ist durchaus mit der Möglichkeit zu rechnen, daß, falls der Zusammenhang zwischen Granulom und septischen Erkrankungen eindeutig nachgewiesen wird, diese exspektative Behandlungsweise gründlichst zugunsten einer radikaleren Methode, im wesentlichen der Extraktionstherapie, modifiziert wird. Vorläufig liegt meines Erachtens hierfür kein Anlaß vor, zumal bei der Massenhaftigkeit der Milchzahngangrän prinzipiell Extraktionen, deren orthodontische Folgen unberechenbar sind, ausgeschlossen sind.

Resorptionsstörungen. Vielfach ist die Ansicht verbreitet, daß eine tote Pulpa die Resorption der Wurzel behindert. Diese durch viele Beobachtungen gestärkte Meinung, trifft jedoch nicht den Kern der Sache. Die physiologische Resorption ist geknüpft an die Intaktheit der Gewebe um die Wurzelspitze. Da eine Gangrän der Pulpa meist eine Periodontitis zur Folge hat, kommt es infolge der Gewebsschädigung leicht zu Resorptionsstörungen, doch wird deren Bedeutung überschätzt. Die physiologische Resorption wird dann durch die entzündliche Resorption abgelöst, die nicht eine so saubere Auflösung der Wurzel zur Folge hat. Es bleiben gelegentlich noch lange Zeit spitze Wurzelreste im Zahnfleisch stecken, die eine Kariesretentionsstelle darstellen können. Bei gut durchgeführter Kontrolle, wie sie die planmäßige Schulzahnpflege garantiert, werden diese nach Bedarf entfernt.

Die Extraktion. Die Indikation zur Extraktion der Milchzähne ist weitgehendst einzuengen, ganz besonders bei denjenigen Zähnen, die für die Formung des bleibenden Gebisses von besonderer Bedeutung sind: den zweiten Milchmolar und den Milcheckzahn. Aber auch alle anderen Milchzähne sollten möglichst bis zu ihrer Ablösung durch den bleibenden Nachfolger im Munde belassen werden. Ist die Entfernung des zweiten Milchmolaren nicht zu umgehen, so lege man einen kleinen Retentionsapparat ein, wie Abb. 1775 zeigt. Dieser ist im Handel vorrätig.

Entfernt muß ein Milchzahn dann werden, wenn er einen entzündlichen Prozeß im Bereich der Wurzeln verursacht und unterhält, der allgemeine oder lokale Beschwerden macht, und der weder durch den Wurzelkanal noch durch Anlegung einer Fistel von außen beseitigt werden kann.

2. Wenn er den Durchbruch des bleibenden Nachfolgers stört.

3. Wenn unvollständig resorbierte Milchzahnwurzeln Weichteile verletzen oder Retentionsstellen für Speisereste in unmittelbarer Nachbarschaft der bleibenden Zähne bilden.

4. Aus orthodontischen Gründen.

Abb. 1776.

Zur Extraktion verwendet man zweckmäßig Kinderzahnzangen. Wurzeln und Wurzelreste lassen sich besser mit dem Hebel oder dem Gaisfuß entfernen. Ganz kleine Reste, die zwischen den bleibenden Zähnen eingeklemmt sind, hebt man am schmerzlosesten mit einem gebogenen, spitzen Zahnreinigungsinstrument heraus, s. Abb. 1776 u. 1777.

Nach der Extraktion empfiehlt sich sofortiges Aufbeißenlassen auf 1—2 Watterollen. Man vermeidet damit, daß das Kind Blut sieht, eine Erscheinung, die ihm oft Veranlassung gibt, jetzt erst den Eingriff als wichtig und sogar noch nachträglich als schmerzhaft zu empfinden. Zudem hat das Verfahren den Vorteil, daß die Blutung sehr rasch zum Stillstand kommt.

Nur bei eitrigen Prozessen empfiehlt sich ein Nachspülen mit Wasser.

Schmerzverhütung bei der Extraktion. Im allgemeinen geht die Entfernung eines Milchzahnes so schnell vor sich, daß die Reaktion des Kindes auf den Schmerz erst einige Sekunden später eintritt. Der Trost, den man dann dem Kinde geben kann, daß alles schon „vorbei" sei, stellt psychisch so eine große Erleichterung dar, daß ein Schmerzgefühl kaum noch aufkommt. Alle Vorbereitungen dagegen, die zur Injektion notwendig sind, und die Injektion selbst erregen das Kind so unnötig, daß diese ungünstige psychische Wirkung in gar keinem Verhältnis zu der evtl. erreichten örtlichen Betäubung steht. Es ist deshalb im allgemeinen vor jeder Injektion bei Milchzähnen dringend abzuraten.

Angezeigt ist die Injektion höchstens bei persistierenden Milchmolaren, bei denen oft die gespreizten, nicht resorbierten Wurzeln der Zange einen erheblichen Widerstand entgegensetzen. Doch gehören solche Fälle zu den Ausnahmen.

Zur Injektion verwendet man 1 cbm einer 2proz. Novocain-Suprarenin-Lösung.

Die örtliche Applikation von Chloräthyl ist nicht zu empfehlen, da sie im Anfang gleich eine Schockwirkung hervorruft, die vom Kinde in der Regel unangenehmer empfunden wird als der Extraktionsschmerz.

Abb. 1777. Zahnreinigungsinstrumente, geeignet zur Entfernung von Milchzahn.

Ein Chloräthylrausch ist nur unter den gleichen Kautelen vorzunehmen wie jede andere Narkose. Weder der hierzu notwendige Aufwand an Personal, noch die damit verbundene Gefahr, stehen in einem tragbaren Verhältnis zu der Größe des Eingriffs, so daß nur auf das dringendste vor der generellen Anwendung gewarnt werden muß, und der Chloräthylrausch für ganz besondere Fälle (psychopathische Kinder) vorbehalten bleibt.

Ich möchte bei dieser Gelegenheit darauf hinweisen, daß eine Injektion vor einer Milchzahnfüllung gar nicht in Frage kommt. Auch andere schmerzverhütende

Medikamente erübrigen sich auf Grund der Erfahrung, daß das Kind in der Regel mehr psychisch als physisch auf Schmerzen reagiert, und daß alle Eingriffe ja nur von ganz kurzer Dauer sind. Voraussetzung ist natürlich, daß wir uns der bestgepflegten, schärfsten Instrumente bedienen. Vor allem gilt dies für die Bohrer.

Die Behandlung der Milchzähne wird hoffentlich ein ganz neues Gepräge bekommen, wenn die Rachitisprophylaxe erst ihre Erfolge zeitigt. In Bonn ist sie dank der Initiative von Kantorowicz bereits lückenlos durchgeführt, und es wird sich in 2—3 Jahren herausstellen, inwieweit die hieran geknüpften Hoffnungen berechtigt sind.

Literatur: Black, Konservierende Zahnheilkunde 1. (Berlin, Meusser 1914.) — Kantorowicz, Klinische Zahnheilkunde, Berlin 1926. — Ders. in Handb. Zahnheilk. 1, 2. Aufl. (1925). — Peckert, Einführung in die Konservierende Zahnheilkunde, 3. Aufl. (Leipzig, Hirzel 1923). — Schenck, Organisation und Finanzierung der planmäßigen Schulzahnpflege, (Berlin 1925). — Tholuck, Die Behandlung der Milchzähne (Berlin 1929). *Schenck.*

Mimische Muskulatur. Die Hautmuskulatur des Gesichtes, zu deren Besprechung auch der Hautmuskel des Halses, das Platysma, gehört, entspringt nur zum Teil vom Skelet, zum Teil zeigt sie nur mittelbare Beziehungen zu demselben. Immer aber enden diese Muskeln mit feinen, oft pinselförmig aufgefaserten Sehnenfäden im Bindegewebe der Cutis oder der Mucosa. Die Endigungen in der Haut bedingen bei der Muskelkontraktion Verschiebungen der Haut im ganzen oder grübchenförmige oder linienförmige Einziehungen. Die Verschiebungen der Gesichtshaut wieder bedingen die Ausbildung von Falten, die im Laufe der Jahre durch Überdehnung des cutanen Bindegewebes zu bleibenden Furchen des Gesichtes werden. Die mimische Muskulatur weist außerordentlich viele individuelle Variationen und häufige Varietäten auf, so daß die Beschreibung immer nur etwas schematisch sein kann.

Man teilt die mimische Muskulatur am besten in drei Gruppen ein: die Muskeln der Mund- und Nasenöffnung, die Muskeln der Lidspalte und die Muskeln des Schädeldachs mit seiner Sehnenhaube, der Galea aponeurotica; zu dieser Gruppe können auch die Muskeln des äußeren Ohres gerechnet werden.

Im Rahmen dieses Buches soll nur die erste Gruppe Berücksichtigung finden.

Das Platysma myoides, eine dünne, etwa vierseitige Muskelplatte, bedeckt die laterale und einen großen Teil der vorderen Fläche des Halses und greift unten über das Schlüsselbein abwärts, oben über den Kieferrand in das Gesicht über. Der hintere Rand der Platte reicht vom Akromion bis zum Kieferwinkel, der vordere vom Sternoclaviculargelenk bis zum Tuberculum mentale. An seinem unteren verbreiterten Ende inseriert der Muskel mittels Subcutissträngen an der Haut der Infraclavicularregion, im Bereiche des Unterkieferrandes am Knochen in einer Linie, die vom Tuberculum mentale bis in die Ebene zwischen erstem und zweitem Mahlzahn reicht. Hinter dieser Ebene gelegene Bündel reichen über den Unterrand des Kiefers und den Kieferwinkel in das Gesicht und biegen hier schräg nach vorne gegen den Mundwinkel um, wo sie sich so überkreuzen, daß die obersten Bündel im allgemeinen nach Durchflechtung mit Fasern des M. buccinatorius in die Unterlippe, die mittleren aber in die Oberlippe ausstrahlen. Auch von jenem Muskelabschnitt, der zum größten Teil an der früher beschriebenen Linie inseriert, gehen häufig Fasern weiter nach oben, durchflechten sich hier mit dem M. triangularis und enden ebenfalls in der Unterlippe.

Durch die ins Gesicht übergreifenden Fasern gewinnt der Muskel Einfluß auf die Mundspalte; er zieht den Mundwinkel nach außen.

Muskeln der Mund- und Nasenöffnung. Die um die Mundöffnung gruppierten Muskeln inserieren zum größten Teil in Haut und Schleimhaut der Lippe. Seitlich von den

Mundwinkeln kommt es dabei zu einer sehr dichten Verflechtung einzelner Muskelfasern, die sich als resistente knötchenartige Verdickung mit den Fingern tasten läßt. In diesem, auch von dichtem Bindegewebe umflochtenen Muskelknoten beginnt jederseits eine Insertionslinie, die von hier nach oben und unten eine Strecke weit als eine Art Sehnenstreif bei der Präparation vom Mund her dargestellt werden kann. Die Durchflechtung der Muskelfasern im Knoten ist so innig, daß oft der Anschein erweckt wird, als gingen hier die Muskeln der Oberlippe schleifenförmig in die der Unterlippe über; ein wahrer Ringmuskel besteht aber in Wirklichkeit nicht.

Die Muskeln dieser Gruppe liegen, einander mehr oder minder vollständig überdeckend, in verschiedenen Schichten.

1. Schicht. *M. triangularis*, eine etwa dreieckige Muskelplatte, deren Fasern von einer Ursprungslinie, die von der äußeren Kante des Unterrandes der Mandibula, vom Tuberculum mentale bis in die Ebene hinter dem ersten Mahlzahn reicht, gegen den Mundwinkel ziehen. Im Knoten durchkreuzen sie sich mit Fasern des M. orbicularis oris und des M. caninus und enden in der Haut des Mundwinkels und in der Haut der lateralen Hälfte der Oberlippe.

Der Muskel zieht Mundwinkel und Oberlippe in ihrem seitlichen Anteil abwärts.

M. risorius. Seine Fasern kommen aus der Gegend des vorderen Randes der Parotis von der Fascia parotideo-masseterica, konvergieren gegen den Mundwinkel, durchflechten sich mit Fasern des M. triangularis und enden in der Schleimhaut neben dem Mundwinkel, in der Haut der Oberlippe, zum geringen Teil auch in der Haut der Unterlippe.

Der Muskel zieht den Mundwinkel nach außen, daher sein Name „Lachmuskel".

M. zygomaticus. Dieser meist gut entwickelte Muskel entspringt vom Jochbein vor der Sutura zygomatico-temporalis und zieht schräg nach vorne unten gegen den Mundwinkel. Die oberflächliche Partie, mit Fasern des M. caninus durchflochten, endet in der Cutis der Oberlippe in einer Linie, die vom Mundwinkel unterhalb der Plica nasolabilais, mit ihr parallel nach oben und innen zieht. Die tiefe Portion endet hauptsächlich nach Durchbrechung des M. orbicularis oris in der Schleimhaut der Oberlippe, einzelne Bündel in Haut und Schleimhaut der Unterlippe neben dem Mundwinkel.

Der Muskel zieht den Mundwinkel nach oben und außen.

M. quadratus labii superioris. Er entspringt mit drei Portionen vom unteren Augenhöhlenrand. Die innerste, Caput angulare, kommt vom Processus frontalis maxillae, die mittlere, Caput infraorbitale, von einer Linie, die vom inneren Ende des Margo infraorbitalis, diesem parallel über das Foramen infraorbitale bis zum Processus zygomaticus maxillae reicht, die dritte, Caput zygomaticum, medial vom M. zygomaticus von der Vorderfläche des Jochbeins. Im Verlaufe nach unten nähern sich die drei Muskelbäuche einander, sind aber in ihren Insertionspartien gut abzugrenzen. Die steil absteigenden Fasern des Caput angulare enden zum großen Teil in der Haut des Nasenflügels, unmittelbar einwärts von der Flügelfurche; andere Bündel umgreifen das Nasenloch und gelangen, durchflochten mit Bündeln des M. orbicularis oris, medial umbiegend, in die Haut der Oberlippe bis zum Philtrum.

Das Caput infraorbitale inseriert in der Haut der Oberlippe in einer Linie, die vom Nasenflügel parallel zum Sulcus nasolabialis, aber etwas mundwärts nach außen unten zieht. Die tiefsten Fasern reichen bis zum Lippenrot.

Die Fasern des Caput zygomaticum schieben sich in ihrem meist schrägen Verlauf nach unten innen über die Fasern der zweiten Portion und inserieren in der Oberlippe unter und neben dem Nasenflügel.

Der ganze Muskel hebt Oberlippe, Mundwinkel und Nasenflügel.

2. Schicht. *M. quadratus labii inferioris.* Der Muskel inseriert an derselben rauhen Linie am Unterkiefer wie M. triangularis und Platysma, also vom Tuberculum mentale bis in die Eneme des ersten Mahlzahnes, zieht von hier nach oben innen und inseriert staffelförmig in der Haut der Unterlippe.

Der Muskel zieht die Schleimhaut der Unterlippe abwärts.

M. caninus. Bedeckt vom M. quadratus labii superioris entspringt der Muskel aus der Fossa canina in einer Linie, die zirka in der Mitte zwischen Basis des Alveolarfortsatzes und Foramen infraorbitale vom Processus zygomaticus maxillae aus nach

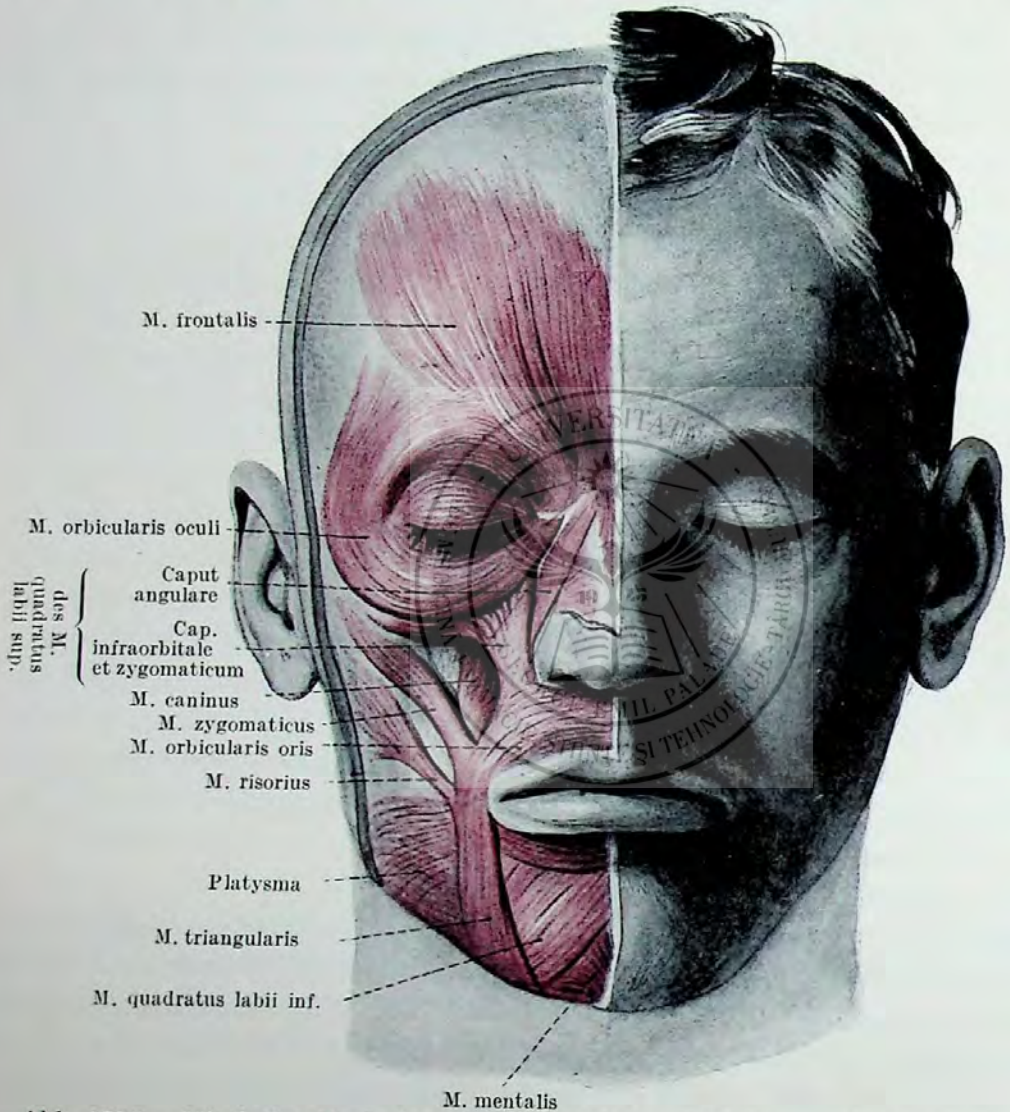

Abb. 1778. Mimische Muskulatur, oberflächliche Schichte. (Nach Sicher-Tandler.)

vorne innen zieht und über dem Jugum alveolare des Eckzahnes endet. Die Muskelfasern ziehen nach unten und etwas nach außen, durchflechten sich im Muskelknoten mit Fasern des M. risorius, triangularis und orbicularis und treten größtenteils in den lateralen Anteil der Unterlippe ein, wo sie teils in der Haut, teils in der Schleimhaut enden.

Der Muskel hebt den Mundwinkel.

M. buccinatorius. Er bildet die Außenwand des Vestibulum oris und entspringt längs einer hufeisenförmig gebogenen Linie, die folgenden Verlauf nimmt: Sie beginnt an der Basis des Alveolarfortsatzes des Oberkiefers, etwa in der Ebene des ersten Molaren und zieht zuerst nach hinten, nähert sich hinter dem letzten Mahlzahn dem unteren Rand des Tuber maxillae, überschreitet hier die Sutura palatomaxillaris und

gelangt auf die Unterfläche des Processus pyramidalis. Von hier aus spannt sich zunächst zur Spitze des Hamulus pterygoideus ein kleiner Sehnenstreifen, der den Fasern des M. buccinatorius zum Ursprung dient. Vom Hamulus pterygoideus verläuft die Ursprungslinie längs eines Sehnenstreifens, der von hier zur hinteren Spitze des Trigonum retromolare ausgespannt ist, Raphe pterygomandibularis. Von der Spitze des Trigonum retromolare folgt der Muskelursprung zunächst dem lateralen Schenkel der Crista temporalis und gelangt so auf die Außenseite des unteren Alveolarfortsatzes, an dessen Basis er sich nach vorne bis vor den zweiten unteren Molaren verfolgen läßt.

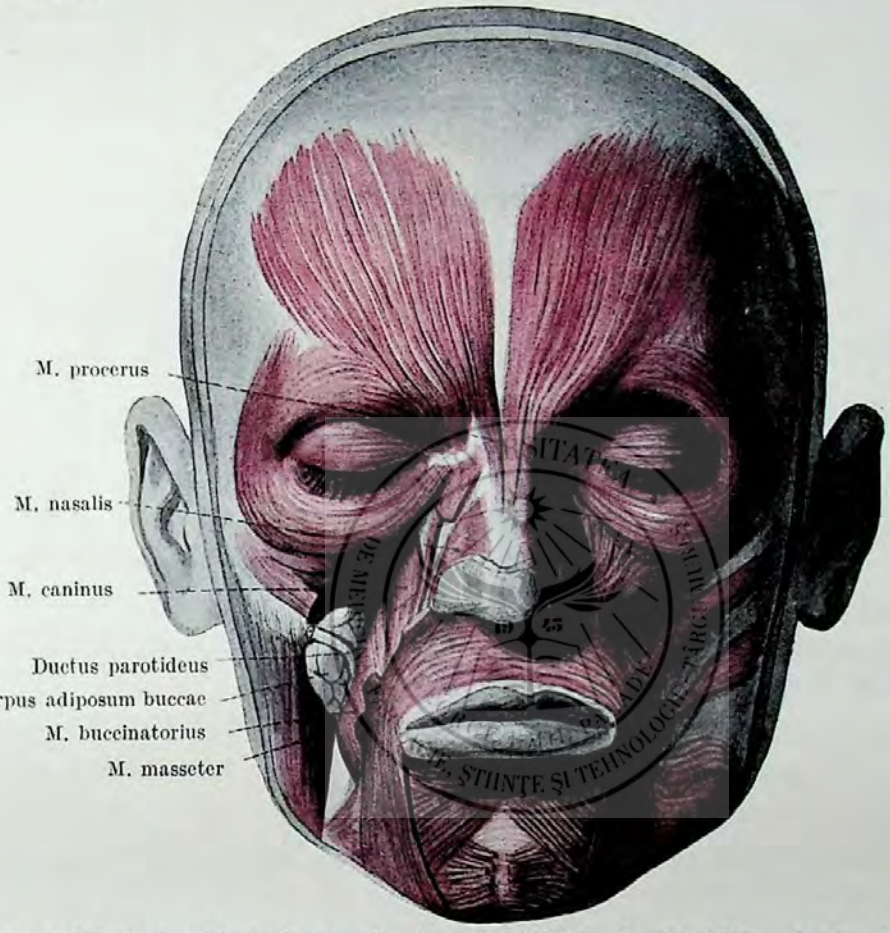

Abb. 1779. Mimische Muskulatur. Rechts (im Bilde) oberflächliche, links tiefe Schichte. (Nach Sicher-Tandler.)

Die an dieser Linie entspringenden Fasern überkreuzen einander bündelweise in spitzem Winkel, verlaufen, mit ihren freien Rändern den beiden Kiefern eng angeschlossen, nach vorne und enden zum größten Teil an der einleitend beschriebenen Sehnenlinie, welche senkrecht neben dem Mundwinkel durch den Knoten geht. Viele Fasern enden hinter dieser Linie in der Wangenschleimhaut, andere nach Durchkreuzung mit Fasern der benachbarten Muskeln in den Randpartien der Ober- und Unterlippe, einzelne Fasern konstant in der Prämolarengegend des Unterkiefers am Knochen des Alveolarfortsatzes.

In der Gegend des zweiten oberen Molaren wird der Muskel durch den Ductus parotideus schräg durchbrochen.

Der Muskel zieht den Mundwinkel nach außen und preßt die Wangen an die Zahnreihen an.

M. orbicularis oris. Er liegt in den Lippen in der ganzen Höhe des Vestibulum oris und besitzt keine Insertion am Knochen. Die oberflächliche Portion endet in der

Mittellinie an einem Faserfilz, der sich in der Oberlippe bis zum beweglichen Teil des Septum narium erstrecken kann, während die tiefen, gegen das Vestibulum oris gelegenen Muskellagen sich in der Mittellinie spitzwinklig überkreuzen und ohne Anheftung an die Schleimhaut von einer Seite auf die andere übertreten. Lateral enden die peripheren Muskelfasern in dem vertikalen Sehnenstreifen unter und über dem Knoten, die zentralen durchflechten sich im Knoten und sind hier mit Fasern der übrigen Muskeln zum Teil schaltsehnig verbunden. Infolge der Überkreuzung gelangen Fasern aus der Oberlippe in die Schleimhaut der Unterlippe, wo sie sich ansetzen, und umgekehrt, inkonstante, am Nasenseptum endende Fasern des Oberlippenanteiles werden als M. depressor septi beschrieben.

Der M. orbicularis oris ist der Schließmuskel der Mundspalte, kann aber auch die Lippen verschmälern und an die Zahnreihe anpressen, die Lippen vorwulsten oder den Mund spitzen.

M. mentalis. Der außerordentlich kräftige Kinnmuskel entspringt am Unterkiefer vom Jugum alveolare des Eckzahnes, des seitlichen Schneidezahnes und der lateralen Abdachung des Jugum alveolare des mittleren Schneidezahnes. Die Fasern ziehen von hier nach vorne, biegen dann medial um, durchflechten sich mit Bündeln des gegenseitigen Muskels und enden in der Haut des Kinnwulstes.

Besonders wichtig ist es, daß die Ursprungsfläche des Muskels am Kiefer höher hinaufreicht als die Umschlagstelle der Schleimhaut im Fornix vestibuli. Bei der Muskelkontraktion wird daher das Vestibulum beiderseits von der Mittellinie bedeutend seichter, was bei der unwillkürlichen Anspannung dieses Muskels bei Arbeiten an der vestibularen Fläche der unteren Schneidezähne hinderlich werden kann.

Mm. incisivi. Diese beiden Muskeln, ein oberer und ein unterer, schließen sich in ihrem Verlauf eng an den M. orbicularis oris an und werden daher auch oft als Knocheninsertionen dieses Muskels aufgefaßt.

Der *M. incisivus labii inferioris* entspringt lateral neben dem Ursprung des M. mentalis vom Jugum alveolare des Eckzahnes, zieht von hier nach außen an die Schleimhaut und endet im senkrechten Sehnenstreifen.

Der *M. incisivus labii superioris* ist schwächer als der untere, entspringt vom Jugum alveolare des seitlichen Schneidezahnes bis an das des mittleren und zieht nach außen, um mit dem Orbicularis oris in der Wangenschleimhaut seitlich oberhalb des Mundwinkels zu enden.

Ebenso wie der M. mentalis entspringen beide Mm. incisivi näher vom Alveolarrande als die Linie des Fornix vestibuli; daher fühlt auch der in das Vestibulum oris eingeführte Finger beim Versuch, den Mund zu spitzen, ein Abwärtsrücken des Fornix im Oberkiefer in der Gegend der Schneidezähne, im Unterkiefer etwas mehr lateral ein entsprechendes Aufwärtsrücken.

Die Muskeln ziehen die Mundwinkel einwärts, sind vor allem also beim Spitzen des Mundes tätig.

M. nasalis. Er entspringt vom Jugum alveolare des seitlichen oberen Schneide- und des Eckzahnes und zieht von hier schräg nach vorne innen gegen den beweglichen Teil der Nase. Der untere Teil des Muskels, die Pars alaris, endet in der Haut des hinteren Umfanges des Nasenloches, und zwar sowohl im Bereiche des Nasenflügels als in dem des Septum mobile; der obere Anteil, Pars transversa, umgreift mit seinen Fasern die Wurzel des Nasenflügels von hinten oben her und strahlt fächerförmig über den Nasenrücken des beweglichen Anteiles aus. Einzelne Bündel erreichen oder

überschreiten dabei die Mittellinie, andere gehen in eine dünne aponeurotische Platte über, die die Muskeln beider Seiten verbindet und gegen die Unterlage durch lockeres Bindegewebe abgegrenzt ist.

Der Muskel senkt die Nasenspitze und flacht den Rücken des beweglichen Nasenteiles ab.

Sicher.

Mißbildungen der Kiefer. Die Mißbildungen im Bereiche der Kiefer stehen insofern in vorderster Reihe der Organmißbildungen überhaupt, als die Spaltmißbildungen der Oberlippe, des Alveolarfortsatzes und des Gaumens, also Hasenscharte und Wolfsrachen, an Häufigkeit des Vorkommens allen anderen den Rang ablaufen.

Diese Spaltmißbildungen erfahren aber in dem vorliegenden Werke eine gesonderte Bearbeitung von anderer Seite, so daß es mir lediglich obliegt, die an Zahl wenigen und in ihrem Vorkommen äußerst seltenen Formen von Kiefermißbildungen anderer Art namhaft zu machen.

Ich halte mich dabei im wesentlichen an die Darstellung, die ich im Handbuch von Schwalbe von diesen Dingen gegeben habe.

Da wäre zunächst einmal die Agnathie und die Mikrognathie zu nennen, worunter die vollständige Unterdrückung der Anlage eines Unterkiefers bzw. seine nur rudimentäre Entwicklung zu verstehen ist.

Die Literatur ist sehr spärlich in der Mitteilung hierher gehöriger Beobachtungen, besonders der ersteren Art. Ich entnehme der Zusammenstellung und Schilderung von Perthes, die ich im folgenden ausgiebig benutze, daß bei der Agnathie die Ohren nach der Medianlinie zusammengerückt erscheinen und die Ohrläppchen sich in der Mitte einander nähern oder gar vereinigen. Die extreme Kleinheit des Mundes und des Pharynx macht die Ernährung und damit das Leben derartig mißbildeter Früchte unmöglich. Übrigens fehlt nach den Untersuchungen v. Winckels auch in diesen Fällen, von denen bis zum Jahre 1896 zwölf bekannt geworden waren, der Unterkiefer nicht vollkommen, sondern ist nur ganz rudimentär entwickelt, was durch flächenhafte Adhäsionen zwischen der Kopfkappe des Amnions und der Anlage des ersten Schlundbogens verursacht sei.

Über die Mikrognathie finden wir in der allerdings schon weit zurückliegenden Arbeit von Trendelenburg, die alle bis dahin publizierten Fälle zusammenfaßt und ordnet, das Wissenswerte. Danach kann die Mißbildung des Unterkiefers für sich allein bestehen, ohne daß noch ein anderes Organ verbildet ist, ja sie kann sogar nur eine einzige Seite betreffen. Manchmal aber zeigen sich auch bestimmte Kombinationen mit anderen Mißbildungen im Bereiche des ersten Kiemenbogens. So beschreibt Allen Thomson mehrere Fälle — zwei eigener Beobachtung —, in denen die Störung in der Entwicklung des Unterkiefers mit einer rudimentären Bildung des Ohrs vergesellschaftet war. In einem Falle Thomsons hatte eine Schwester des Mädchens mit derartig kombinierter Mißbildung normale Ohren, aber ganz dieselbe charakteristische Gesichtsform mit dem verkümmerten Unterkiefer. Beide Entwicklungsfehler dürften also enge Beziehungen zueinander haben.

Ogston fand bei einer 40jährigen Magd bei verschlossenem linken Gehörgang den ganzen Kopf asymmetrisch gebaut und die linke Kieferhälfte in den verschiedenen Durchmessern um $^1/_3$ kleiner als die rechte.

Ferner kann sich Mikrognathie mit querer Gesichtsspalte kombinieren, und zwar wieder einseitig oder doppelseitig.

Bezüglich der eigentümlichen Form eines mikrognathen Unterkiefers, die dem Gesichtsprofil etwas Vogelartiges verleiht, verweise ich auf die eingehende Beschreibung

von Perthes. Nur ein paar Sätze mögen hier zur Orientierung dienen: „Der horizontale Teil des Unterkiefers ist weit mehr von der Verkürzung betroffen als der aufsteigende Ast. Der Winkel zwischen Kieferkörper und aufsteigendem Aste ist bedeutend verkleinert. Der Angulus mandib. springt in Form einer gerade nach unten gerichteten Spitze vor. An dem gegenüber dem Oberkiefer weit zurücktretenden Kinn bildet doch die Spitze des Kinns wieder einen auffallenden Vorsprung. Die Schneidezähne verlaufen nicht in der Vertikalebene, sondern schräg von hinten unten nach oben und vorn."

Die angeborene Mikrognathie ist nicht selten mit einseitiger oder doppelseitiger Ankylose des Kiefergelenks verbunden. Dann dürften wohl krankhafte Prozesse im Kiefergelenk das primäre Übel sein. Wenigstens beschreibt Perthes einen Fall, in dem sich bald nach der Geburt aus unbekannter Ursache eine Kiefergelenksankylose mit typischer Wachstumshemmung des Unterkiefers entwickelt hat. Die Gestalt des Unterkiefers und die Gesichtsdeformität war dabei ganz identisch mit den reinen Mikrognathien ohne Gelenksverödung.

Es scheint mir zweifelhaft, ob diese Fälle,

Abb. 1780[1]). Schädel eines 21jährigen Mädchens mit Mikrognathie. (Nach Perthes.)

Abb. 1781. 17jähriger Patient mit angeborener Kieferkleinheit und Kieferklemme. Beobachtung von Langenbeck. (Nach Perthes.)

bei denen die mangelhafte Entwicklung des Unterkiefers auf eine primäre krankhafte Störung im Kiefergelenk zurückzuführen ist, mit Fug und Recht unter die echten Mißbildungen einzureihen sind.

In noch höherem Maße dürfte dieser Zweifel bei den Fällen von Wachstumshemmung des Unterkiefers am Platze sein, die bei intakten Gelenken einfach als abnorme Kleinheit des Kiefers und Abflachung der Kinnpartie in die Erscheinung treten. Dem Zahnarzte kommen derartige Fälle nicht allzu selten zu Gesicht. Wir bezeichnen diese offenkundige Entwicklungsstörung, deren Ursache nicht ermittelt ist, als Opisthogenie.

Daß Mißbildungen nicht nur an einem einzigen, sondern gleichzeitig an mehreren Organen anzutreffen sind, ist eine durch vielfache Beobachtungen erhärtete Tatsache. Das scheint auch für die Kiefermißbildungen zuzutreffen.

So beschreibt Klar den Befund eines 18jährigen Mädchens mit kongenitaler Osteodysplasie, bei dem neben hochgradiger Kyphoskoliose und Kleinheit des Körperbaus besonders die Schädelbildung, die ganz rudimentäre Entwicklung der Schlüsselbeine und das Gebiß auffallend war, das fast ausschließlich von Milchzähnen be-

[1]) Abb. 1780/81 aus Perthes, Verletzungen u. Krankheiten der Kiefer. 1907.

standen war. Röntgenaufnahmen wiesen im Innern des Kiefers die Ersatzzähne nach. Der Autor fand in der Literatur noch 38 Fälle, die zum Teil ähnlich, zum Teil aber fast gleich gelagert waren, so daß hier offenbar eine typische Mißbildung vorliegt. Darunter waren bei 8 Fällen von Schlüsselbeindefekt Störungen in der Entwicklung der Zähne eigens vermerkt. Da das Mittelstück der Clavicula, das bei fast allen Fällen fehlte, sich schon in der 7. Woche des embryonalen Lebens als Hautknochen bildet, so muß angenommen werden, daß die Ursache für den ganzen Komplex der anscheinend ziemlich konstanten Kombination schon vor diesem Zeitpunkte auf den Foetus eingewirkt hat.

Die Makrognathie, die excessive Entwicklung des Unterkiefers, in der zahnärztlichen Terminologie unter den Begriff der Progenie fallend, möchte ich, so sehr sie auch in extremen Fällen wahrhaft monströs anmutet, nicht in den Kreis meiner Betrachtungen einschließen, weil ich heute der Auffassung bin, daß es kaum berechtigt ist, sie den echten Mißbildungen zuzugesellen. Ihre Erscheinungsform ist überaus variabel. Bei den leichteren Graden spielt die Vererbung offenbar eine große Rolle; für die Deutung der schweren Formen fehlen alle Unterlagen.

Aber auch an einer großen Gruppe echter Mißbildungen der Kiefer muß ich vorübergehen und kann sie nur mit Nennung des Namens streifen. Das sind die Kiefer der Idioten und anderer mit schweren körperlichen und geistigen Defekten Behafteter, Störungsprodukte, die auf eine Dysfunktion des endokrinen Drüsensystems zurückgeführt werden. Diese Formen werden in einem anderen Zusammenhange von einem anderen Mitarbeiter des Handwörterbuchs abgehandelt.

Abb. 1782. Polygnathie nach Meyer.

So bleibt nur noch übrig, einer ebenso auffälligen wie ungewöhnlichen Form von Kiefermißbildung Erwähnung zu tun, deren teratologische Deutung nicht in Frage gestellt werden kann; das ist die Epignathie bzw. Polygnathie. Man versteht darunter die doppelte Anlage eines Kiefers und belegt mit dem ersteren Namen die Fälle, in denen der überzählige Kiefer als der Rest eines zweiten Individuums, eines Parasiten, aufzufassen ist, während die Polygnathie eine reelle überzählige Unterkieferanlage eines einzelnen Embryos repräsentiert. Eine andere, neuere Nomenklatur läßt den Begriff „Polygnathie" fallen und unterscheidet zwischen einer autochthonen und heterochthonen Epignathie, je nach der Herkunft von einem oder von zwei Individuen.

Ist schon die heterochthone Epignathie eine große Seltenheit, so gilt das in noch weit höherem Maße von der autochthonen. Ein ganz einwandfreier Fall der letzteren Art stammt von W. Meyer und sei hier kurz skizziert! Die Beobachtung betrifft ein 14jähriges Mädchen, das von Geburt an bei sonst normalem Verhalten eine walnußgroße Geschwulst nach außen vom linken horizontalen Unterkieferaste aufwies. Die Geschwulst nahm mit dem Wachstum des Kindes zu, und im 7. Lebensjahre erschien auf derselben vorne ein Zahn, dem mit der Zeit noch sechs weitere folgten. Späterhin kam es zu einer teilweisen zweiten Dentition.

Meyer faßt diese Mißbildung als Diprosopus distomus auf; sie würde also auf einer Spaltung des Foetus am Kopfende beruhen, die aber nur den Unterkiefer betroffen hat. Der Autor denkt indes noch an die weitere Möglichkeit, daß sich die Mißbildung etwa aus einem ursprünglichen überzähligen Kiemenbogen entwickelt hat, an dem nur ein

Teil zur weiteren Ausbildung gelangt sei, und stützt diese Annahme durch vergleichend-anatomische Daten, die sich auf überzählige Kiemenbogen bei gewissen niederen Tieren beziehen.

In der gleichen Arbeit wird auch die spärliche hierhergehörige Literatur kritisch beleuchtet. Dabei ergibt sich, daß sich weder unter den 4 Fällen von Magitôt noch unter den 26 von Ahlfeld zusammengestellten Fällen ein ganz sicherer Polygnathus befindet. Stets scheinen es Epignathi gewesen zu sein.

Schwalbe stellt vier Gruppen von Epignathie auf und nimmt die Marchand-Bonnettsche Hypothese an, wonach der Epignathus einer Furchungszelle, Blastomere bzw. Keimmateriale, das in frühem Entwicklungsstadium aus der Entwicklung des Autositen ausgeschaltet wird, seinen Ursprung verdankt. Die Anwendung dieser Hypothese habe den großen Vorteil, daß einerseits Epignathie, parasitäre Doppelbildungen im allgemeinen und Teratome einheitlich aufgefaßt werden können, andererseits die Epignathi selbst genetisch sämtlich in gleicher Weise erklärt werden.

Anhangsweise möge erwähnt sein, daß auch bei Tieren, und zwar hauptsächlich bei Kälbern, Epignathie wiederholt beobachtet worden ist. Von neueren Autoren seien Bünte und Moral zitiert, die einen solchen Fall eingehend beschrieben haben. Sie nehmen mit Recht an, „daß der vorliegende Epignathus autochthon sei, d. h. daß er aus derselben Anlage wie der Autosit entstanden ist. Vielleicht könnte man die Bildung so erklären, daß auf der rechten Seite der erste Kiemenbogen sich normalerweise in zwei Teile geteilt hat, während der entsprechende Bogen der linken Seite sich statt in zwei in drei Teile geteilt hat, von denen der obere zum Oberkiefer, der untere zum Unterkiefer und der zwischenliegende zum Epignathus geworden ist. Hiermit stimmt auch der Befund überein, daß der Epignathus an der unteren Fläche des Oberkiefers gefunden worden ist".

Literatur: Ahlfeld, Arch. Gynäk. 1875, 210. — Bünte u. Moral, Korresp.bl. Zahnärzte **1909**. — Klar, Z. orthop. Chir. **1906**, 424. — Meyer, Arch. klin. Chir. **29**. — Peckert, Schwalbes Hdb. d. Mißb., III. Teil, 4. Lief. 2, 5, S. 550ff. — Perthes, Die Verletzungen und Krankheiten der Kiefer (Stuttgart, Enke 1907). — Schwalbe, Hdb. d. Mißb., II. Teil, Kap. XVII. — Trendelenburg, Dtsch. Z. Chir. **33a** (1886).

Peckert.

Modell. Wenn ein Abdruck, sei es nach irgendeiner der genannten Methoden, genommen ist, so gilt es, nach diesem Abdruck ein genaues fehlerfreies Modell herzustellen, an dem alle besonderen Merkmale, die am Abdruck zur Geltung kamen, wiedergegeben werden (Funktionsabdruck!). Beim einfachen Orientierungs- oder Sammlungsmodell werden wir neben der Genauigkeit auch auf eine gewisse Schönheit des Modells zu achten haben. Beim Arbeitsmodell, nach welchem ein Zahnersatz angefertigt werden soll, muß die Genauigkeit mehr berücksichtigt werden; gleichzeitig muß aber das Positiv eine gewisse Härte besitzen, um gegen mechanische Einwirkungen (Pressen!) widerstandsfähig zu sein. Aus dem gleichen Grund ist es manchmal nötig, nur einzelne Modellteile aus einem besonders harten Material herzustellen.

Das einfache Modell aus Gips nach einem Abdruck mit plastischer Kompositionsabdruckmasse. Für die Herstellung eines einfachen Positivs nach einem Kerr- oder Stentsabdruck eignet sich am besten guter Modellgips. Der Abdruck wird nach dem Entfernen aus dem Munde mit kaltem Wasser abgespült und dadurch vollkommen erhärtet, gleichzeitig von Speichel usw. gereinigt. Soll die Abdruckmasse später nochmals am Patienten Verwendung finden, was meines Erachtens heute aus Ersparnisgründen nicht mehr indiziert ist, so legt man den Abdruck zur oberflächlichen Desinfektion in eine in diesem Sinne wirksame Lösung (Sagrotan, Borsäure, Desinfex usw.). Will man eine wirkliche Sterilisation durchführen, so dürfte das fraktionierte Verfahren angezeigt

sein, das in der „teuren Zeit" Berechtigung hatte, heute jedoch in keinem nutzbringenden Verhältnis zur Ersparnis (Zeitverlust) steht. Bedenkt man weiterhin, daß die Masse bis zur zweiten Verwendung zweimal plastisch also erwärmt werden muß (1. Entfernen vom Modell, 2. Füllen des Abdrucklöffels), so ist doch als leicht möglich anzunehmen, daß durch diese einschneidende Prozedur auch die Qualität verändert werden kann. Man muß aus diesen Gründen empfehlen, die Abdruckmasse nur einmal zu verwenden.

Bevor der Stentsabdruck mit Gipsbrei ausgegossen wird, kann die Oberfläche mit Spiritus entfettet werden, ganz besonders dann, wenn man vor dem Abdrucknehmen Vaseline aufgetragen hat, um die Klebfähigkeit herabzusetzen. Eine fette Abdruckoberfläche wird sich schlecht mit dem dünnflüssigen Gipsbrei benetzen lassen, und die Gefahr der Luftblasenbildung ist nicht gering. Ebenso wird man darauf zu achten haben, daß in den Vertiefungen des Abdrucks, besonders der Zahneindrücke, kein Wasser mehr steht; der Abdruck muß also trocken sein. Unterläßt man dies, so wird zunächst der Gipsbrei an den prominenten Stellen des späteren Modells zu stark verdünnt, das erstarrte Resultat zu brüchig. Dies ist die Erklärung für manchen unerklärlichen „Bruch" oder poröses Aussehen von Schneidekanten und Höckern.

Der Gipsbrei von sahneartiger Konsistenz muß gleichmäßig über den ganzen Abdruck verteilt werden. Dies kann man zunächst dadurch erreichen, daß der Gips auf die Abdruckoberfläche mit einem Pinsel aufgetragen wird. Gleichzeitig kann durch leichtes Beklopfen des Abdruckes das Eindringen des Gipses in die tiefergelegenen Partien gefördert werden. Um sich zu vergewissern, daß alle Stellen mit Gipsbrei benetzt sind, kann dieser durch ein ruckartiges Schleudern des Abdruckes wieder entfernt werden. Ist das ganze Abdruckinnere vollkommen mit Gips bedeckt gewesen, so wird die dunkle Abdruckmasse durch einen dünnen Gipsüberzug durchschimmern. Fehlerhafte Stellen, d. h. solche, die sich durch erhöhten Fettgehalt nicht benetzen ließen, werden als unbedeckte, dunkle, runde Flecken auffallen. Jetzt wird der Abdruck gleichmäßig mit Gips unter leichtem Klopfen vollständig gefüllt. Anschließend häuft man auf einer vollkommen ebenen Unterlage, wozu sich am besten eine Glas- oder Porzellanplatte eignet, einen Klumpen Gipsbrei auf, dessen Größe sich nach der beabsichtigten Modellgröße zu richten hat. Hat der Gips die richtige Konsistenz erreicht — er muß eben anfangen, etwas fester zu werden —, drückt man den Abdruck, der schon mit Gips gefüllt ist, auf den Gipsklumpen. Dabei wird man darauf achten müssen, daß der Abdrucklöffel möglichst wagerecht liegt, um später ein zeitraubendes Beschneiden des Modells möglichst zu vermeiden. Ebenso wird jetzt die Modellhöhe, die sich nach dem jeweiligen Zweck des Modells richten muß, dadurch bestimmt, daß man den Abdruck mehr oder weniger in den Gips hineindrückt; die nach den Seiten hervorquellenden Gipsmassen werden soweit mit den Fingern weggestreift, als es die beabsichtigte Breiten- und Längenausdehnung des Modells erfordert.

Erst nach vollständigem Erhärten des Gipses darf das Trennen des Negativs vom Positiv vorgenommen werden. Zunächst versucht man, durch einen Schlag auf den Löffelgriff diesen von der Abdruckmasse zu trennen. Ist die Masse stark an den Löffel angeschmolzen, wird das Lösen des Löffels auf diese Weise nur schwer und oft mit gleichzeitiger Beschädigung des Modells gelingen. Genügt ein Schlag nicht, so verzichtet man am besten auf alle weiteren energischen Klopfversuche und erwärmt den Löffel und damit auch oberflächlich die Abdruckmasse entweder über der Flamme oder in heißem Wasser und kann ihn dann leicht abziehen. Jetzt wird Modell und Abdruck auf den früher beschriebenen Abdruckmassenträger (Abschnitt „Abdruck") gelegt, und zwar so, daß die Abdruckaußenfläche auf der Leinwandunterlage aufliegt und die

Modellbasis nach oben schaut. Im Wasser von 70° wird die Masse vollständig erweicht und dann vom Modell abgezogen. Bei nur einmaliger Verwendung der Abdruckmasse wäre es ja gleichgültig, ob die Masse überhitzt, also in heißeres Wasser als 70° gebracht wird. Wird die Masse in zu heißem Wasser erweicht, kann man aber beobachten, daß oft Farbstoffe in den Gips eindringen und dem Modell ein wenig schönes Aussehen geben, ein Umstand, der bei Sammlungsmodellen besonders unangenehm auffallen kann. Andererseits muß aber die Abdruckmasse durchgehend gut plastisch sein, damit beim Abziehen der Masse durch unnachgiebige, noch harte Abdruckmasse nicht Modellteile abgebrochen werden. Um den Grad bzw. die Tiefe der Plastizität der Abdruckmasse festzustellen, sticht man mit einer Stecknadel in diese. Dringt man, ohne den Druck steigern zu müssen, an verschiedenen Stellen bis auf das Modell vor, dann ist die Konsistenz der Masse so, daß sie ohne Modellbeschädigung abgehoben werden kann. Haften einzelne Teile am Gips fest, so entfernt man diese dadurch, daß man ein Stück plastische Abdruckmasse an die betreffende Stelle andrückt; beim Abheben bleiben die kleinen Teilchen an dem größeren Stück kleben.

Beim einfachen Orientierungsmodell kann der Sockel des Modells beliebig zugeschnitten werden. Das Positiv eines Funktionsabdruckes oder eines Saugeabdruckes muß besonders die Randpartien erkennen lassen, weswegen man den Modellsockel im ganzen mindestens 0,5 cm vorspringen läßt. Dies kann man dadurch sehr leicht erreichen, indem man einem etwa 0,5 cm breiten Wachsstreifen 2—3 mm vom Abdruckrand (in Höhe der Pfeilstriche auf Abb. 1784) anbringt. Das Sammlungsmodell verdient durch bestimmte Formgebung gleichmäßig gestaltet zu werden, um allein schon durch sein Aussehen eine Zierde der Modellsammlung zu sein. Man wird für alle Objekte eine bestimmte Höhe wählen. Wie der Sockel geformt wird, ist selbstverständlich rein persönliche Geschmacksache; es empfiehlt sich aber die Art, wie sie Angle für orthodontische Modelle angegeben hat: jedes Modell (Ober- und Unterkiefer) wird etwa 3—4 cm hoch gebaut, so daß das Gesamtmodell in Okklusionsstellung ungefähr 6—8 cm hoch wird. An den Sockel des Oberkiefers werden sieben Kanten angeschnitten. Die erste springt genau in der Modellinie der Front vor, die zweite und dritte wird in der Eckzahngegend angebracht. Durch das Abschrägen hinter den Molaren entstehen die übrigen vier Kanten. Das Modell des Unterkiefers wird in seinem Frontalabschnitt bis zu den Eckzähnen abgerundet, während die Seitenflächen von hier aus nach rückwärts plan verlaufen. An der Rückseite werden durch Abschrägen ebenfalls vier Kanten angebracht.

Abb. 1783. Ausgießen des Abdruckes. (Nach Kantorowicz-Balters.)

Auf diese Art und Weise bekommen die Modelle alle ein gleichmäßiges schönes Aussehen. Die Kanten sind alle meist recht- bis stumpfwinklig, niemals spitzwinklig. Die Kanten bieten manche Vorteile: die frontale Kante in der Mittellinie läßt uns diese sofort erkennen; ebenso weisen uns die seitlichen Kanten sofort auf die Stellung der Eckzähne.

Legt man mehr Wert auf die Okklusionsstellung, so empfiehlt es sich, die Modelle in einen einfachen Drahtokkludator einzugipsen.

Das Modell nach einem Gipsabdruck. Beim vollständigen oder Lückengebiß kann der Gipsabdruck nur in einzelnen Stücken entfernt werden, so daß man gezwungen ist, die Stücke wieder genau zusammenzusetzen. Um das Brechen des Abdrucks zu ver-

hindern, wird empfohlen, dem Abdruckgips Wattefasern beizumengen. Im Abschnitt „Abdruck" wurde darauf hingewiesen, daß es im Interesse der Genauigkeit notwendig ist, den Abdruck zu brechen, mit Ausnahme beim zahnlosen Kiefer. Es muß also nochmals betont werden, daß ein Gipsabdruck immer in Stücke zerlegt werden muß, wenn man nicht einzelne Abschnitte durch vorzeitiges Entfernen „verstrichen" wiedergegeben haben will. Läßt man den mit Wattefasern durchsetzten Abdruckgips aber vollständig hart, d. h. bruchreif werden, so wird sich der Abdruck nicht als Ganzes lösen lassen; er muß also auch gebrochen werden. Beim Zusammensetzen machen sich die Wattefasern unliebsam bemerkbar. Sie knüllen sich an den Bruch- bzw. Zusammensetzstellen und verhindern dadurch ein genaues Anliegen der einzelnen Teile. Dieser Nachteil wird noch dadurch verstärkt, daß einzelne kleine Gipsteile an den Fasern haften. Aus diesem Grunde muß man auf den teils illusorischen, teils nachteiligen „Nutzen" des Beimengens von Wattefasern verzichten.



Abb. 1784. Modell eines Funktionsabdruckes.

Ist ein Gipsabdruck aus dem Mund entfernt, werden die einzelnen Bruchstücke durch Abspülen vom Speichel gereinigt. Nach kurzer Zeit ist der Abdruckgips so hart und trocken, daß mit dem Zusammensetzen begonnen werden kann. Zunächst wird das Löffelinnere sorgfältig von kleinen Gipsteilchen befreit, ebenso die einzelnen Abdruckstücke besonders auf den dem Abdrucklöffel anliegenden Flächen und an den Bruchstellen. Jeder noch so kleine Gipskrümel bedingt eine nicht wieder gut zu machende Ungenauigkeit. Das Reinigen geschieht am besten mit einem weichen Pinsel. Die Lage der einzelnen Stücke ist leicht zu erkennen an den Abdrücken der einzelnen Zähne und an der Form der dem Löffel anliegenden Fläche. Ist der Abdruck im Löffel zusammengefügt, muß er in diesem dadurch fixiert werden, daß Löffel- und Abdruckrand mit heißem Klebewachs verbunden werden. Die Stellen, an welchen das Wachs aufgeschmolzen wird, müssen vollkommen trocken sein, da sonst das Wachs, besonders am Löffel, nicht haftet. An den einzelnen Bruchstücken im Abdruck, die nach dem Zusammenfügen kaum mehr sichtbar sein dürfen, braucht, ja darf kein Wachs aufgetropft werden, da hierdurch nur wieder eine Ungenauigkeit bedingt würde; eine Notwendigkeit dazu liegt gar nicht vor, da die Bruchstücke durch die Randfixation genügend zusammengehalten werden.

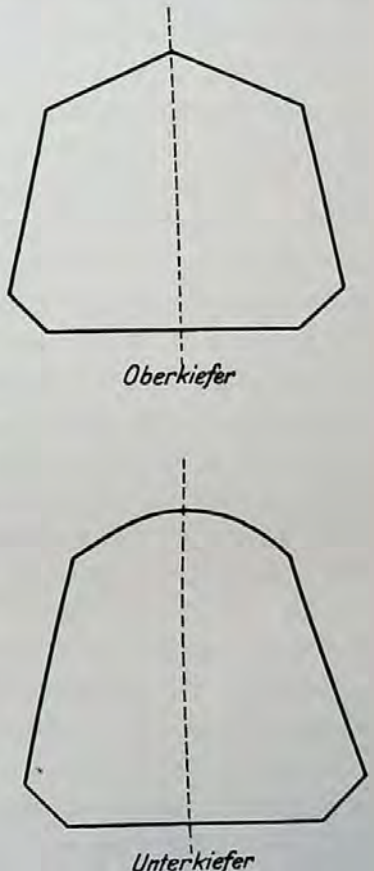

Abb. 1785. Sockelformen von Gaumenbißmodellen.

Es wird auch empfohlen, den Abdruck außerhalb des Löffels zusammenzuwachsen. Diese Art empfiehlt sich nicht, da sie nicht nur zeitraubender, sondern auch ungenauer ist, besonders dann, wenn mehrere kleine Bruchstücke mit schmalen Bruchflächen vorhanden sind. Man schaltet ohne Grund ein wichtiges Führungselement, den Löffel, aus. Anders liegen die Verhältnisse, wenn ohne Löffel (Bißabdruck!) Abdruck genommen oder ein Zinn- oder Bleilöffel verwendet wurde. Beim leicht verbiegbaren Zinnlöffel kann es vorkommen, daß dieser durch das Lösen vom Abdruck eine Formveränderung erleidet, die es nicht mehr gestattet, den Abdruck ohne Willkür im Löffel genau an-

zuordnen. In diesen Fällen empfiehlt es sich, den Abdruck ohne Löffel zusammenzukleben.

Es ist zweckmäßig, vom Gipsabdruck möglichst bald das Positiv herzustellen, da bei längerem Warten der Abdruckgips so hart wird, daß er sich nur schwer vom Modell abheben läßt. Ist man doch einmal gezwungen, den Arbeitsgang für mehrere Tage zu unterbrechen, so ist es zweckmäßig, den zusammengesetzten Abdruck vor dem Ausgießen bzw. vor dem Isolieren auf einige Minuten in Wasser zu legen; dadurch wird der Abdruckgips wieder etwas weicher. — Um das Trennen des Negativs vom Positiv leichter zu gestalten und gleichzeitig eine Beschädigung des Modells zu verhindern, muß die Abdruckinnenfläche mit einer Isolierschicht überzogen werden. Zu diesem Zweck eignen sich verschiedene Mittel: Wasserglas, Seifenspiritus, wäßrige Seifenlösung, Pottaschelösung usw. Auch eine Lösung von 1 Teil Schellack in 10 Teilen Alkohol, die 2—3mal auf den Abdruck aufgetragen wird, zeitigt gute Resultate, während von der Anwendung von Fett und Öl abzuraten ist. Bei der Besprechung der Modellherstellung nach einem Stentsabdruck wurde darauf hingewiesen, daß eine fette Abdruckoberfläche störend beim Ausgießen mit Gipsbrei wirken kann. Da andere gute Isoliermittel, die diesen Nachteil nicht bedingen, zur Verfügung stehen, wird man also auf Öl verzichten. — Nachdem das Isoliermittel genügend lange eingewirkt hat, wird der Abdruck in der schon oben beschriebenen Weise ausgegossen und das Modell geformt. — Ist der Modellgips genügend hart — er darf keinesfalls mehr warm sein —, löst man den Löffel durch einen leichten Schlag auf den Löffelgriff, nachdem man das aufgeschmolzene Klebewachs am Rand abgeschabt hat. Die Grenze zwischen Positiv und Negativ wird durch die verschiedene Färbung des Gipses — Abdruckgips ist meist rosa gefärbt — deutlich gemacht. Mit dem Gipsmesser werden in den Abdruck mehrere tiefgehende Kerben eingeschnitten, wobei aber das Modell, besonders die Zähne, nicht angeschnitten werden dürfen. Durch leichtes Beklopfen mit einem Horn- oder Holzhammer können die einzelnen Teile gelockert werden. Es wird auch geraten, Abdruck und Modell in heißes Wasser zu tauchen, um eine Lockerung zu erzielen, weil sich Abdruck- und Modellgips infolge ihrer verschiedenartigen Zusammensetzung verschieden stark ausdehnten. Der Unterschied der Expansion ist aber so gering, daß eine bemerkenswerte Spaltbildung zwischen Positiv und Negativ kaum eintritt. Der Vorteil scheint hauptsächlich darin zu liegen, daß der Abdruckgips weicher wird und sich deswegen leichter bearbeiten läßt. Gleichzeitig büßt aber auch der Modellgips an Härte und Bruchfestigkeit ein, so daß die Gefahr einer Modellbeschädigung erhöht wird. Bei richtiger Anwendung eines guten Isoliermittels wird das „Absticheln" des Abdruckes leicht vonstatten gehen. Man beginnt mit den buccalen und labialen Partien, indem man mit dem Gipsmesser an der Abdruckmodellgrenze einsetzt und durch hebelnde Bewegungen einzelne Stücke absprengt. Beim Oberkiefermodell wird sich der Gaumenteil fast immer als Ganzes abheben lassen, wenn man am hintersten Rand zwischen Positiv und Negativ einsticht und dann hebelt. — Ist keine Rücksicht auf Zähne zu nehmen, kann man durch längeres Klopfen den Abdruck so lockern, daß man fast ganz auf die Hilfe des Messers verzichten kann.

Nicht immer wird es gelingen, diese Arbeit ohne Verletzung des Modells auszuführen. Besonders einzelnstehende Zähne sind durch die hebelnden Bewegungen gefährdet und brechen leicht ab. Der Schaden läßt sich meistens ohne Nachteil dadurch beheben, daß die Fragmente an ihre Stelle wieder angeklebt werden. Mit schnellhärtendem Phosphatzement wird sich diese Reparatur am besten und raschesten ausführen lassen. Auch eine dickflüssige Lösung von Celluloid in Aceton eignet sich für diese Zwecke gut. Alle wasserlöslichen Leimklebemittel dürfen dann nicht verwendet

werden, wenn das Modell später wieder mit Wasser in Berührung kommt, also bei allen Modellen, welche für Kautschukarbeiten gebraucht werden, vorausgesetzt, daß das Modell mit eingebettet wird. — Die Bruchgefahr einzelner Zähne läßt sich auch von vornherein reduzieren, wenn man den isoliert stehenden Pfeilern ein starres Gerüst gibt. Mit einer Spur Wachs wird im Abdruck in das Negativ des betreffenden Zahnes, möglichst genau in der Mitte, senkrecht ein dünnes Drahtstück oder auch ein Streichholz befestigt, das doppelt so lang sein muß als der betreffende Zahn, damit dieses Gerüst auch genügend im Modell verankert wird. Aus diesem Grund kann das Ende der Versteifung, welches am tiefsten in das Modell zu liegen kommt, noch abgebogen werden.

Im allgemeinen genügen bezüglich der Härte Modelle aus gewöhnlichem Stuckgips. Werden aber erhöhte Anforderungen mechanischer Natur an das Modell gestellt, z. B. bei Celluloidarbeiten u. a., genügt die Bruchfestigkeit des einfachen Gipses nicht mehr. Es empfiehlt sich dann, Marmorzement zu verwenden, der sich durch größere Härte auszeichnet, welche dadurch erreicht wird, daß gewöhnlicher Gips mit Alaunlösung getränkt und dann nochmals gebrannt wird. Dieselbe Wirkung wie Alaun hat Borax. Ein besonders hartes Modell erhält man bei Verwendung von Spence-Modellzement. — Gipsmodelle können auch noch nachträglich gehärtet werden, kommen aber dann meistens für Kautschukarbeiten nicht mehr in Betracht, da fast alle Härtungsmittel einen nachteiligen Einfluß auf den Kautschuk haben.

1. Das Gipsmodell wird in kaltgesättigte Sodalösung gelegt (15—20 Minuten). Durch die Einwirkung von Na_2CO_3 wird der Gips wenigstens in seiner oberflächlichen Schicht in kohlensauren Kalk verändert, der härter als Gips ist:

$$CaSO_4 + Na_2CO_3 = Na_2SO_4 + CaCO_3.$$

Auf diese Weise gehärtete Modelle dürfen auch bei Kautschukarbeiten Verwendung finden.

2. Das gutgetrocknete wasserfreie Modell wird in flüssiges Stearin getaucht. Die Härtung beruht darauf, daß das Stearin in den Gips eindringt und die Poren verschließt.

3. Das vorgewärmte Modell wird mit stearinsaurem Kali mehrmals bestrichen. (2 Teile Ätzkali werden mit 36 Teilen heißem Wasser gelöst und dann 9 Teile Stearinsäure zugesetzt. Ist die Stearinsäure geschmolzen, wird nach kräftigem Umrühren dem dicken klaren Schleim die gleiche Gewichtsmenge 90% Alkohol zugesetzt [Wustrow].)

Die Methoden 2 und 3 sind bei Kautschukarbeiten nicht anwehnbar.

Bei Sammlungsmodellen wünscht man neben der oberflächlichen Härte auch noch eine gewisse Glätte, was am leichtesten durch Bestreichen mit alkoholischen Schellack- oder Sandaraklösungen erreicht werden kann.

Mit all diesen Mitteln, es gibt außer den genannten noch viele andere, erreicht man nur ein oberflächliches Härten des Modells. Will man also ein durchgehend gleichmäßig hartes Arbeitsmodell, welches sicher von Vorteil ist, muß wie oben erwähnt ein besonderes Material, also Marmorzement oder Spence-Modellzement verwendet werden.

In manchen Fällen, z. B. zur Herstellung einer Stanz- oder Prägeform, reicht auch die Härte des Marmorzementes nicht aus. Wir werden für diese Zwecke besondere Metalle oder Legierungen wählen, deren Art und Anwendung im Abschnitt „Metallplatte“ besprochen wird.

Manchmal wünscht man einzelne Modellteile, z. B. Zähne, um welche Klammern gelegt werden sollen, aus hartem Material wiederzugeben, während für das übrige Modell Marmorzement genügt. Solche Stellen — nehmen wir einmal „Klammerzähne“ an — werden im Abdruck sorgfältig mit Kupferamalgam ausgestopft. An diesem Sonder-

modell werden nun kräftige Zapfen und Unterschnitte modelliert, so daß der Amalgamzahn fest im Gipsmodell verankert ist. In diesem Fall kann man auch an dem Amalgamzahn eine viereckig geformte Wurzel aus Amalgam modellieren, so daß dann am fertigen Modell der Klammerzahn auswechselbar ist. Durch die viereckige Wurzel hat man immer eine exakte Führung. Ebenso können Teilabdrücke für Klammerzähne mit leichtschmelzenden Legierungen oder dem Spence-Gemisch ausgegossen werden.

Bei Kautschukarbeiten sind wir meistens gezwungen, das Modell vor endgültiger Fertigstellung der Prothese zu vernichten. Das Ausarbeiten einer Prothese wäre manchmal erleichtert, wenn ein Modell zum Einprobieren zur Verfügung stände. Ebenso könnte dann im Artikulator die Artikulation der Zähne nachgeprüft werden. Man kann sich ja dadurch helfen, daß gleich zu Anfang zwei Abdrücke genommen werden. Das läßt sich bei einfachen Gips- oder Funktionsabdrücken noch durchführen, bei der GST-Abdruckmethode nicht, weil die Herstellung eines Duplikates zu zeitraubend wäre. Bei der totalen Prothese, die nach einem Saugeabdruck angefertigt wurde, ist es auch nicht nötig, ein Probemodell zur Verfügung zu haben, da, eine sorgfältige Verarbeitung des Kautschuks vorausgesetzt, die Randpartien, auf die wir hier besonders zu achten haben, genau wiedergegeben sind. Um die Artikulation nachzuprüfen, kann nach der fertigen Prothese ein neues Modell hergestellt werden und dieses mit Hilfe der noch vorrätigen Bißschablone wieder in den Artikulator gesetzt werden.

Wustrow bevorzugt bei der Herstellung des Wachsmodells für die Kautschukprothese die Tropfmethode, weil er dadurch das Gipsmodell rettet und es später nach der Vulkanisation zur Verfügung hat. Für die partielle Plattenprothese, wo wir den Halt der Prothese durch bestimmte Vorrichtungen (Klammern usw.) sichern, könnte diese Methode Anwendung finden. Für die totale Plattenprothese soll man auf das Miteinbetten des Ursprungsmodells möglichst nicht verzichten, da es nur dadurch möglich wird, alle Feinheiten an der Schleimhautfläche der Prothese so wiederzugeben, daß ein inniges Anliegen der Prothese und damit der gewünschte Saugeffekt erreicht wird. (Die „Tropfmethode" wird im Abschnitt „Kautschukplatte" beschrieben.)

Zum Vervielfältigen von Modellen zu Unterrichts- und Demonstrationszwecken eignet sich folgendes Verfahren: die Modelloberfläche wird mit Seifenstein (auch Talkum) sorgfältig eingerieben, mit der Sockelbasis auf eine Glasplatte gestellt und mit einem teilbaren, das Modell mindestens um die Hälfte überragenden Messingring umgeben. Der Abstand des Ringes vom Modell muß mindestens 1,5 cm betragen. Gelatine wird auf dem Wasserbad in möglichst wenig Wasser gelöst und dann Glycerin zugesetzt, bis die Lösung dickflüssig ist. Vor dem Aufgießen dieser Masse ist darauf zu achten, daß möglichst keine Luftblasen vorhanden sind. Nach dem Guß läßt man mindestens 12 Stunden abkühlen und kann dann das Modell aus dem Gelatinenegativ entfernen. Die Oberfläche dieses Abdruckes wird 4—5mal mit Alaunwasser (auch Formalin) bepinselt. Anschließend, wenn das Alaunwasser abgetrocknet ist, wird die Gelatine mit einem Schellacküberzug (zweimal bepinseln) versehen.

Literatur: Siehe Abdruck.

Wannenmacher.

Modell, orthodontisches. Bei der Kompliziertheit vieler Kieferanomalien genügt eine einfache Munduntersuchung nicht zur Feststellung der morphologischen Abweichungen. Erfreulicherweise ist der Zahnarzt in der glücklichen Lage, den Untersuchungsgegenstand, d. h. Kiefer und Zähne, gewissermaßen vom Patienten abzulösen und ihn in Form eines Gipsmodelles zu kopieren, so daß es möglich ist, die Sachlage in aller Ruhe und in Abwesenheit des Patienten zu analysieren.

Anatomisches Modell. Dieser Abdruck, der die unentbehrliche Grundlage der Untersuchung der Abweichungen und damit der Diagnose darstellt, wird zu Anfang der Behandlung von jedem Patienten genommen und zur Kontrolle der Zahnbewegungen während der Behandlung mehrmals wiederholt. Am Schluß ermöglicht er einen Vergleich mit dem Anfangszustand und demonstriert auf diese Weise den Erfolg.

Dieser Abdruck wird mit einer plastischen Abdruckmasse genommen. Es ist unzweckmäßig, Gips zu verwenden, wie dies vielfach empfohlen wird (Angle), da die Wiedergabe der unter sich gehenden Zahnhälse für orthodontische Zwecke unnötig ist, und es vielmehr auf andere Dinge ankommt: auf die absolute Genauigkeit des Kauflächenreliefs, auf die Schärfe der Fissuren, auf die gute und vollständige Wiedergabe der Form der Kiefer und des Alveolarfortsatzes und besonders auch der Wurzelrichtung der Zähne. Es handelt sich also um einen anatomischen Abdruck, der rings-

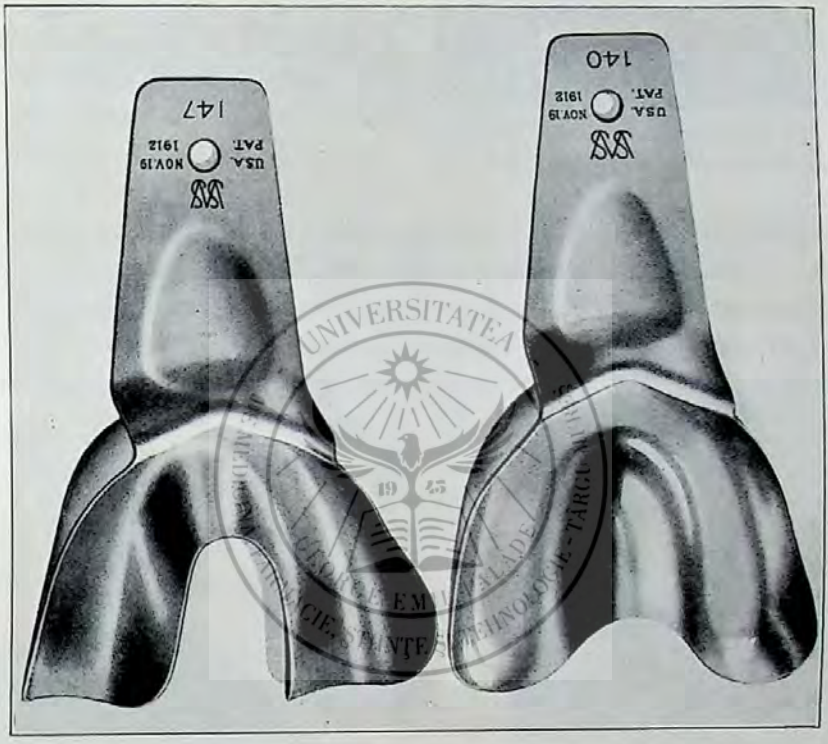

Abb. 1786. Abdrucklöffel für orthodontische Zwecke nach Mershon (S. S. White).

herum bei möglichst weit hochgedrängter Umschlagfalte in das Vestibulum oris hineinreicht, und der besonders genau und unverzerrt diagnostisch wichtige Einzelheiten, wie die distale Begrenzung der Alveolarfortsätze (im Oberkiefer das Tuber, im Unterkiefer das Trigonum retromolare), den Verlauf der Raphe und die Lage des Lippen- und Zungenbändchens wiedergeben muß.

Es sind von Angle und Mershon besondere Abdrucklöffel für orthodontische Zwecke angegeben und in den Handel gebracht worden (Abb. 1786). Es genügen aber die für vollbezahnte Gebisse üblichen Abdrucklöffel mit eckigem Profil durchaus, wenn nur dafür Sorge getragen wird, daß der Löffel nicht zu schmal und vor allem auch lang genug ist, um das distale Ende des Zahnbogens zu erreichen. Die Abdruckmasse wird auf 50—60° erhitzt — wobei man einer Überhitzung und einem Verderben der Masse durch eine Temperaturregelung (Thermostat) begegnen kann (Abb. 1787) — und möglichst faltenlos in den wenig erwärmten Löffel gebracht. Darauf erfolgt Einfetten der Oberfläche mit Vaseline und leichtes Ziehen durch die Flamme. Der Löffel wird dann mit seitlicher Drehung in den Mund eingeführt und den Zähnen

angedrückt. Dabei ist darauf zu achten, daß der Löffelgriff in der Gesichtsmitte liegt und die Zähne genau in die Mitte des Alveolarteils des Abdrucklöffels kommen. Man drückt den Löffel so weit an, daß ein Überschuß an Masse in das Vestibulum oris gepreßt wird, und zwar gerade so viel, als zur Wiedergabe des Mundvorhofs nötig ist. Besondere Beachtung ist dem hinteren Löffelrande zu schenken. Da je nach Höhe und Form der Gaumen eine verschiedene Menge Abdruckmasse aufnimmt, ist hier durch Nachdrücken des Löffels dafür zu sorgen, daß nur so viel Masse am Hinterrande hervorquillt, daß die beiden Tubera und der Gaumen bis etwa zu ihrer geradlinigen Verbindung ganz abgeformt werden. Ein Zuviel, das leicht den Würgreflex auslöst, ist ebenso falsch wie ein Zuwenig.

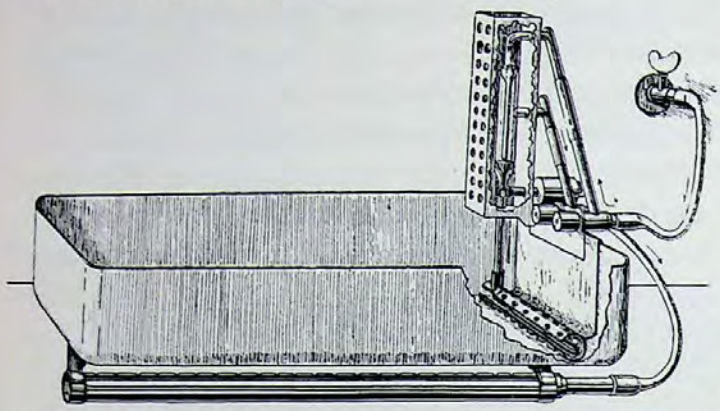

Abb. 1787. Warmwasserapparat mit Thermostat zum Erweichen der Abdruckmasse.

Über diese ringsherum vorquellende Abdruckmasse wird vorne die Lippe heruntergezogen und die Masse damit möglichst weit hochgedrückt, in den Seitenpartien massiert sie die Kuppe des Zeigefingers möglichst hoch hinauf und preßt sie am hinteren Rande etwas länger an, um ein Verziehen zu vermeiden (Abb. 1788). Nach gutem Abkühlen wird der Löffel entfernt, wobei auf die häufig etwas divergente Verlaufsrichtung der Zahnkronen im oberen Frontzahngebiet — im Vergleich zu den

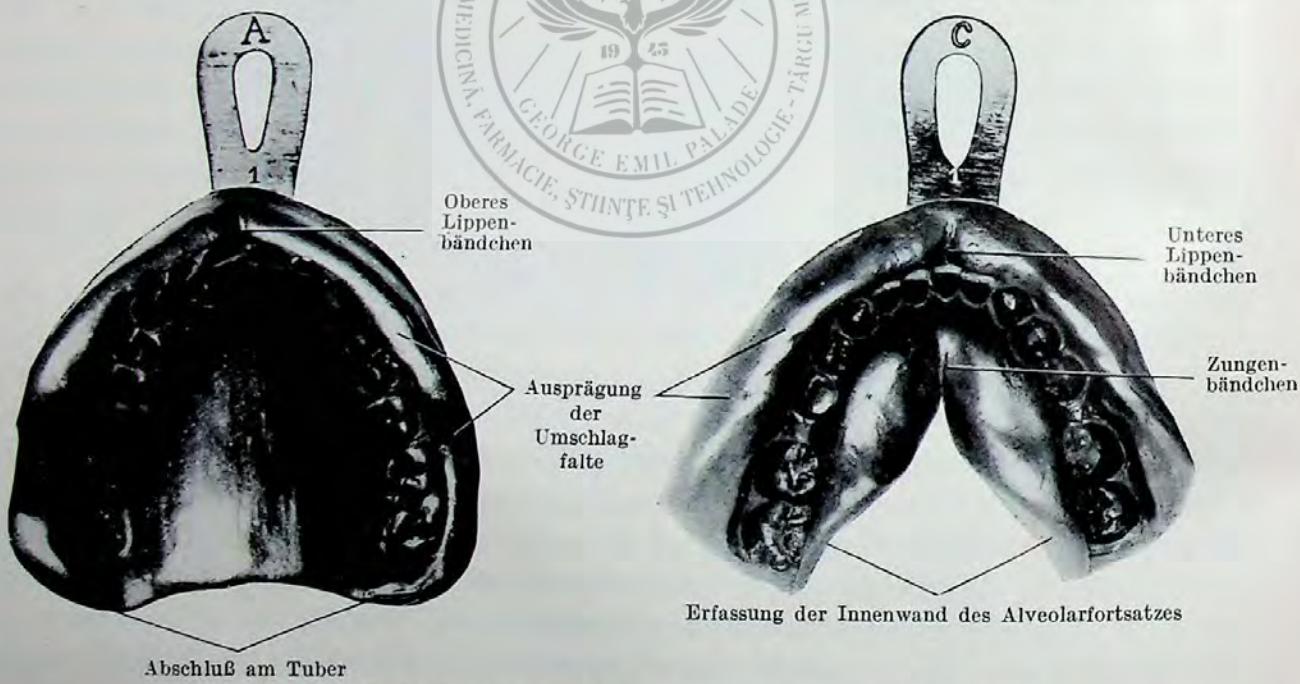

Abb. 1788. Orthodontischer Abdruck von Ober- und Unterkiefer.

Seitenzähnen — Rücksicht genommen werden muß. Stehen zum Beispiel die oberen Schneidezähne schräg vorwärts oder rückwärts gekippt (koronale Protrusion oder Retrusion), so wird zweckmäßig der Abdruck mit seinem hinteren Rand eine Spur abgezogen und dann der ganze Abdruck möglichst in Richtung der Frontzahnachsen abgenommen. Fast immer gelingt es auf diese Weise, gröbere Verziehungen zu vermeiden.

In der Richtungsdivergenz der Zahnachsen liegt jedoch zweifellos eine gewisse Schwierigkeit für die exakte Wiedergabe extremer Fälle. Hier werden geteilte Ab-

drücke zur Anwendung kommen müssen, für die die amerikanische Orthodontie Löffel im Handel hat (Abb. 1789 u. 1790).

Das Ausgießen des orthodontischen Abdruckes mit Gips oder besser Marmorzement erfolgt in üblicher Weise. Für die Ausgestaltung des oberen und unteren Sockels hat Angle bestimmte Anweisungen gegeben, die ihnen durch eine symmetrische An-



Abb. 1789. Abdrucklöffel für geteilte orthodontische Abdrücke nach McCoy.

ordnung vertikaler Kanten die Form vieleckiger Diagramme geben sollen. Zur Erleichterung dieser Arbeit benutzt man in Amerika sogar Blechformen, die den Sockel gleich beim Ausgießen des Abdruckes in gewünschter Weise gestalten und ein nachträgliches Beschneiden unnötig machen sollen (Abb. 1791). Simon hat jedoch nicht unrecht, wenn er diese willkürlichen Bemühungen als „überflüssige Spielerei" bezeichnet. Es ist zweckmäßig, die Beschneidung des Gipsmodells nicht dem Zufall und der Willkür des Technikers zu überlassen, sondern der Ober- und Unterfläche der Modellsockel wie der Hinterfläche beider Abdrücke eine Richtung zu geben, die mit den zur Analyse herangezogenen virtuellen Ebenen übereinstimmt oder zu ihnen parallel verläuft.

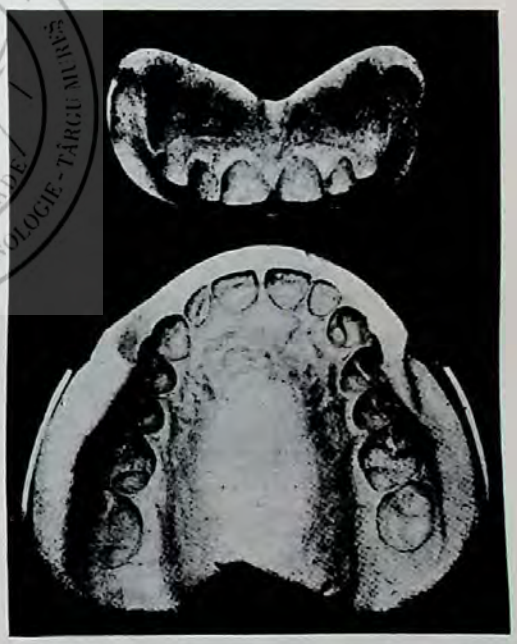

Abb. 1790. Geteilter orthodontischer Abdruck nach McCoy.

Nach Schädelebenen orientiertes Modell. Diese verständlichen Wünsche sind durchaus noch nicht alt. Erst 1916 wird durch van Loon an dem bisherigen planlosen Untersuchungsverfahren und der willkürlichen Beschneidung der Modelle Kritik geübt. Er verlangt eine räumliche Orientierung der Gebißabdrücke in der Weise, wie die Kiefer im Gesichtsschädel eingelagert sind. Wenn auch seine Methode, Gebiß und Schädel mit Hilfe von Gipsmasken in ihrer Lage zueinander zu reproduzieren, wegen ihrer Kompliziertheit keinen Eingang in die Praxis fand, so wurden doch seine Forderungen der Anstoß zu einer revolutionierenden Bewegung in der orthodontischen Diagnostik und führten schließlich zu Verfahren, die in der Praxis durchaus anwendbar sind. Um die Ausarbeitung dieser Methoden haben sich besonders europäische Orthodonten (Simon, Schwarz-Basel, Tryfus, Dreyfus, Riechelmann, Wustrow u. a.) sehr verdient gemacht. Diese Verfahren haben alle das Gemeinsame,

daß sie gleichzeitig mit dem Gebißabdruck einige wichtige anthropologische Punkte des Gesichtsschädels in ihrer Lage zum Gebiß festlegen und in irgendeiner Weise am Gipsmodell markieren. Da die Unterschiede der Arbeitsmethoden nicht sehr wesentlich sind, sei das zuerst veröffentlichte Simonsche Verfahren beschrieben, das auch die relativ weiteste Verbreitung erlangt hat.

Simon geht wie van Loon in der Feststellung der Abweichungen aus von der Frankfurter Horizontalebene, zu der die von Körbitz zum erstenmal benutzte Raphemedianebene tritt, die zu der Frankfurter Horizontalebene senkrecht steht. Als dritte Ebene wählt er die Infraorbitalebene, die zu beiden Ebenen wiederum senkrecht verläuft. Die Übertragung dieser Ebenen, die die Basis der späteren Beurteilung sind, geschieht mit Hilfe eines besonderen Apparates, den er Gnathostat nennt.

Der obere Abdrucklöffel, der — mit einer plastischen Abdruckmasse beschickt — in den Mund eingeführt wird, gestattet durch die rechtwinklige Form seines Griffes,

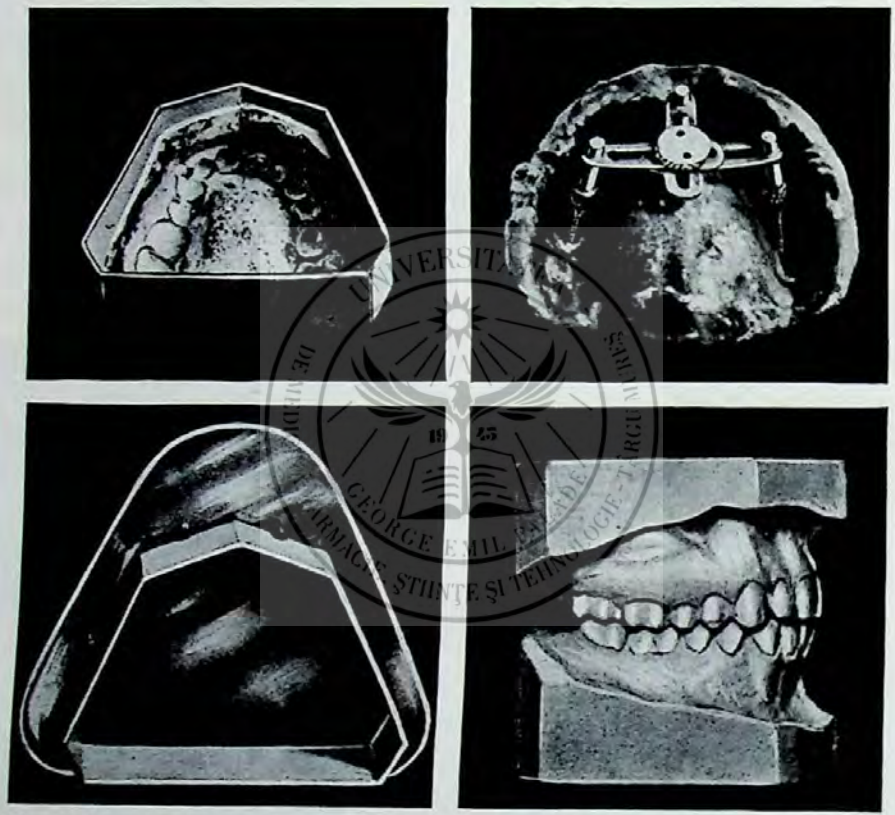

Abb. 1791. Methode zum Ausgießen des Modellsockels nach Spahn. (Miller Manufacturing Company.)

mittels einer Hülse einen halbkreisförmigen Gesichtsbogen aufzuschieben und auf diese Weise mit dem Abdruck zu verbinden. Dieser Gesichtsbogen hat durch ein Kugelgelenk und durch seine Verschieblichkeit auf einer Richtstange eine außerordentliche Beweglichkeit und wird, während die Abdruckmasse im Munde erhärtet und eine Hilfsperson den Löffel fest den Zähnen andrückt, mit seinen vier Zeigerspitzen auf die beiden Tragia und die Infraorbitalia eingestellt und durch Anziehen der Schrauben gegen den Abdruck fixiert (Abb. 1792). Auf diese Weise ist die Frankfurter Horizontalebene in ihrer Lage zum Oberkiefer bestimmt.

Es ist freilich nicht die anthropologische Frankfurter Horizontalebene, sondern eine ihr ähnliche, da Simon die Bestimmung der Orbitalpunkte etwas geändert hat. Er nimmt nicht den tiefsten Punkt des Infraorbitalrandes, wie es in der Cephalometrie üblich ist, sondern seiner besseren Feststellbarkeit wegen den Punkt senkrecht unter der Pupille des geradeaus blickenden Auges. Diese Punkte werden ebenso wie die

Ohrpunkte mit einem Pflästerchen markiert. Bei der Einstellung des Gesichtsbogens legt das Kugelgelenk die Neigung fest, die der Abdrucklöffel und damit der obere Zahnbogen mit der Horizontalebene bildet; die Verschiebung auf der Richtstange markiert die außerordentlich variable Entfernung der oberen Zähne von dieser Ebene.

Der Gnathostatbogen wird dann entfernt, anschließend auch der Abdruck aus dem Munde genommen, beide Teile in richtigem Zusammenhang auf einen Fuß gestellt und mit Hilfe eines an die beiden Orbitalzeiger angelegten Lineals (Orbitalmeßbalken) der Verlauf der Orbitalebene in die Oberfläche des Stentsabdruckes eingeritzt (Abb. 1793). Diese Markierung demonstriert sich in dem ausgegossenen Modell als kleine erhabene Linie.

Im Laboratorium kann dann der Guß und die Beschneidung des Modells vor sich gehen. An die Stelle des Gesichtsbogens tritt in genau gleichem Abstand und gleichem

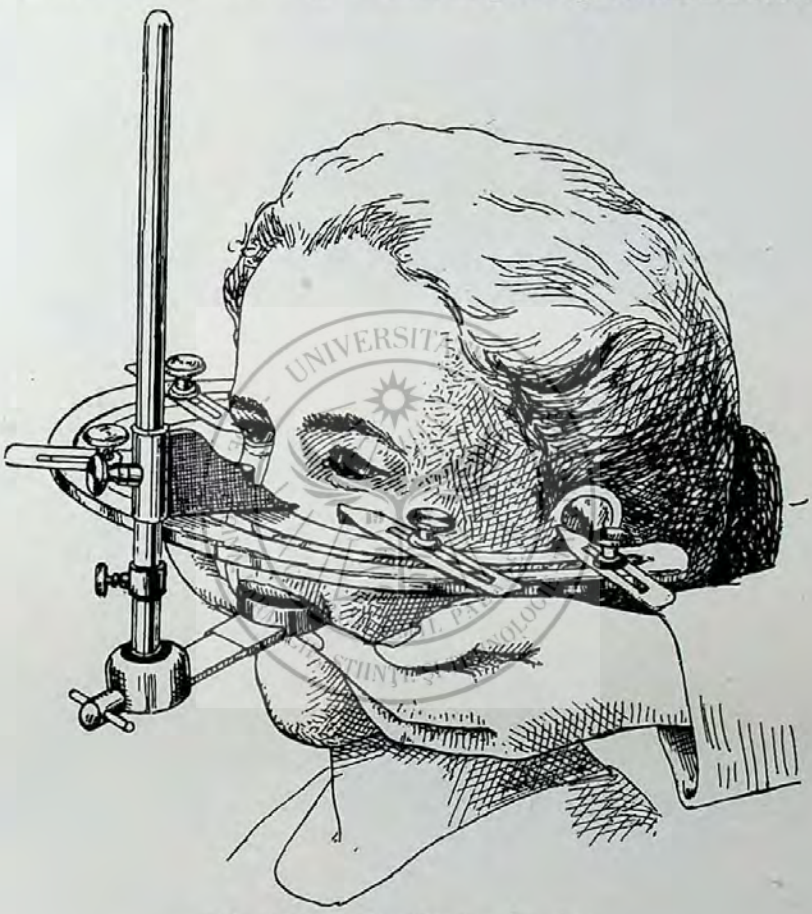

Abb. 1792. Gnathostat in situ.

Winkel zum Abdruck eine Metallfläche, auf der der Abdruck ausgegossen wird, so daß ein Modell des Oberkiefers mit einem Sockel entsteht, der den Verlauf der Frankfurter Horizontalebene angibt (Abb. 1794).

Der untere Abdruck wird mit einem gewöhnlichen Abdrucklöffel genommen, in üblicher Weise ausgegossen und das Gipsmodell in genauer Okklusion auf das Oberkiefermodell gesetzt. Ein kleiner, 8 cm hoher Dreifußtisch gestattet dann in einfachster Weise, die Sockelfläche des unteren Abdrucks parallel und im genauen Abstand von 8 cm zu der oberen Sockelbegrenzung, d. h. also zur Frankfurter Horizontalebene, zu begrenzen (Abb. 1795).

Das Gnathostatmodell ist nun im Rohguß fertig. Es läuft weiter durch den Symmetrographen. Zuerst wird die Raphemediane durch Verbindung zweier möglichst weit entfernter Punkte des hinteren, unveränderlichen Teils der Raphe mar-

kiert und dann eine Reihe von Transversalen zur Raphe in die Oberfläche des Modells eingeritzt, beginnend mit der Orbitalebene, deren durch den Orbitalmeßbalken bewirkte Markierung bis auf die Seitenflächen des Modells weitergeführt wird, und endend mit einer Transversalebene, die 4 cm von der Orbitalebene entfernt ist und die den Verlauf der Rückenfläche des Modells angibt. Im Symmetrographen werden die gleichen Linien bzw. Ebenen auf das untere Modell projiziert, nachdem dieses vorher zu dem oberen in Okklusion gebracht wurde, und dann die Rückenfläche entlang der eingeritzten Markierung in 4 cm Abstand von der Orbitalebene beschnitten.

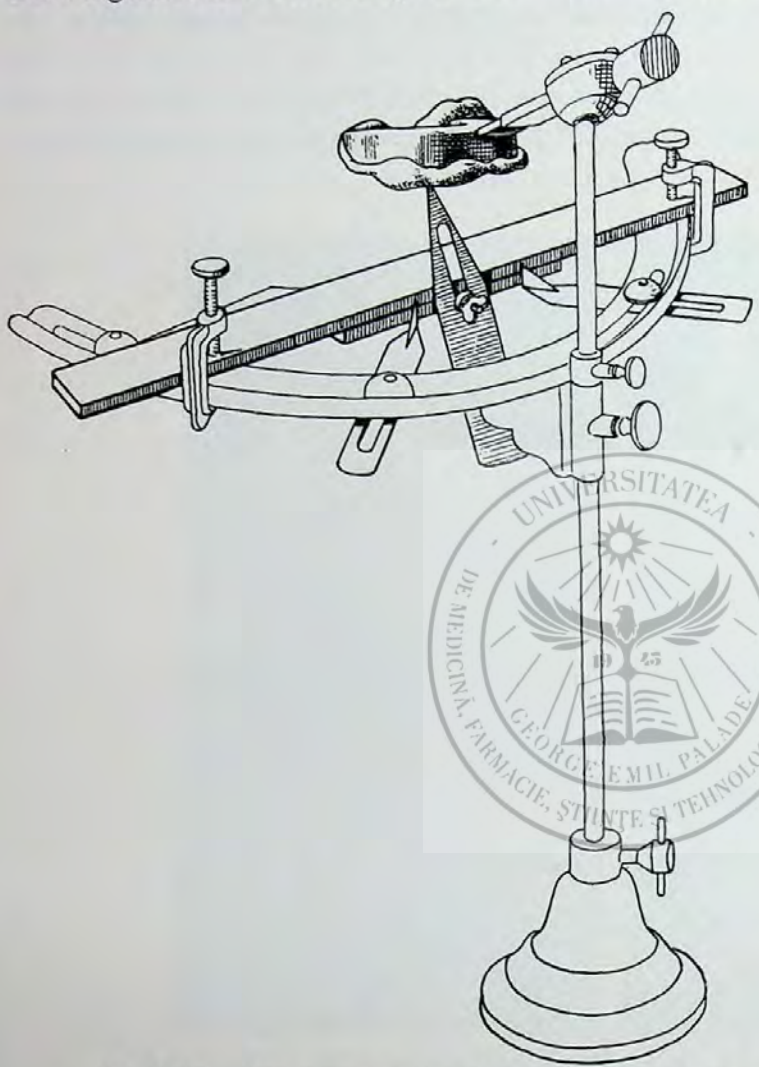

Abb. 1793. Projizierung der Orbitalebene auf den Abdruck und Fixierung des Stellrings.

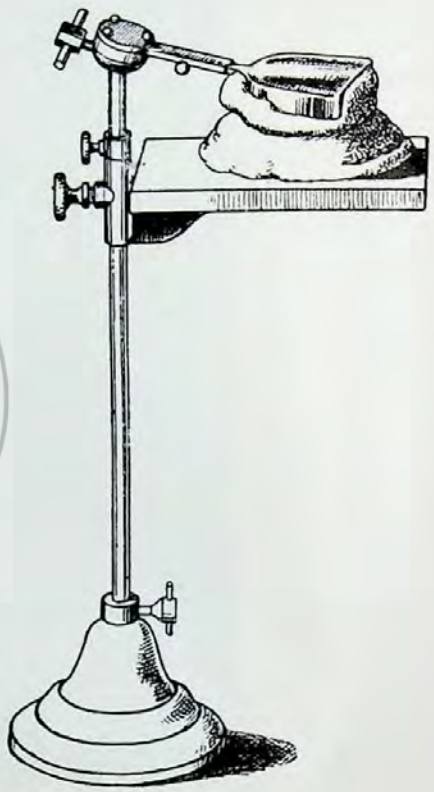

Abb. 1794. Modell der oberen Modellbasis.

Das Gnathostatmodell hat gegenüber dem zufällig entstandenen Modell folgende Vorzüge. Die Richtung der Kauebene zur Frankfurter Horizontalebene und die Entfernung von ihr ist eindeutig bestimmt. Alle Modelle werden gleich hoch, was einen zwar äußerlichen, aber immerhin angenehmen Vorzug gegenüber der wahllosen Höhe der alten Modelle darstellt (Abb. 1796). Die Rückenfläche des Modells verläuft senkrecht zur Medianebene und zur Horizontalebene; sie erlaubt durch Zurücklegen des oberen und unteren Modells auf die Rückenfläche sofort die vorliegende Okklusion festzustellen. Die Orbitalebene soll hinsichtlich der mesiodistalen Beziehungen des Gebisses zum Schädel auch praktisch wichtige Richtlinien geben, doch ist hier größte Skepsis am Platze (s. Abschnitt „Schädellehre, orthodontische").

Von allen anderen, in gleicher Richtung arbeitenden Autoren ist R. Schwarz, Basel, am meisten durch sein Verfahren hervorgetreten. Die der Beurteilung zu-

grunde liegenden Ebenen sind im wesentlichen die gleichen; sein Gnathostat, der gestattet, unter Vermeidung des Kugelgelenks alle interessierenden Gesichtsschädelpunkte, und zwar außer den Orbitalia und Tragia noch das Nasion und das Subnasale, einzeln in ihrer Lage zum Gebiß festzulegen, ist in der Anwendung sicherlich einfacher und vielleicht auch genauer (Abb. 1797). Diesem Vorteil steht wieder eine ziemlich umständliche Laboratoriumsarbeit gegenüber.

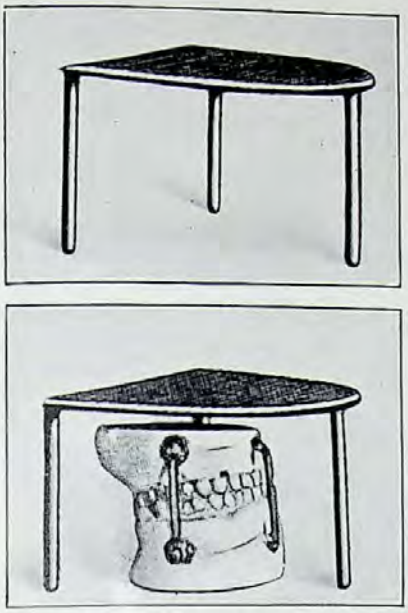

Abb. 1795. Herstellung der unteren Modellbasis. (Nach Simon.)

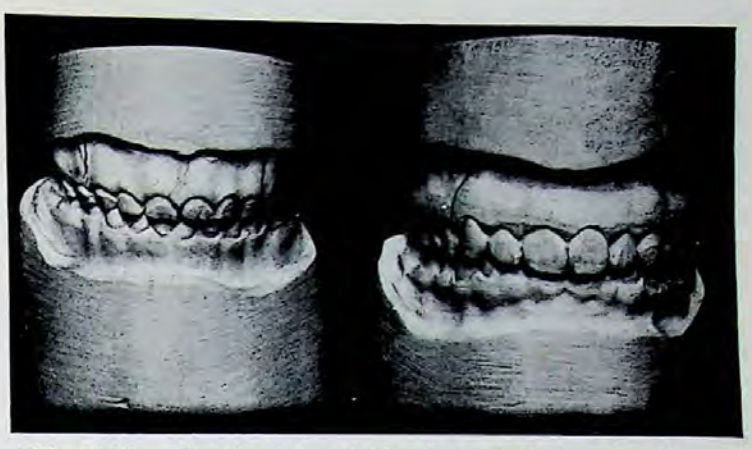

Abb. 1796. Gnathostatmodelle eines 6jährigen Kindes und eines 18jährigen Individuums.

Besonders interessant ist der Versuch von R. Schwarz, zu dem Unterkieferabdruck mit Hilfe einer Kinnkappe, die am unteren Abdrucklöffel befestigt wird, noch den Kinnabdruck hinzuzufügen (Abb. 1798 u. 1799) und als untere Sockelebene nicht wie Simon willkürlich eine zur Frankfurter Horizontalen parallele Ebene im Abstand von 8 cm, sondern eine Parallelebene durch das Gnathion, d. h. also durch den tiefsten und am weitesten vorspringenden Punkt des knöchernen Kinns zu nehmen. Dadurch erhalten die Modelle eine nach Alter und Gesichtshöhe verschiedene Höhe (Abb. 1800). Auch die Wiedergabe des Kinns in natürlicher Beziehung zum Gebiß ist sicherlich ein großer Vorzug gegenüber dem Simonschen Gnathostatmodell, da die Kinnlage zur Erkennung mancher Bißanomalien eine bedeutsame und praktisch wichtige Rolle spielt.

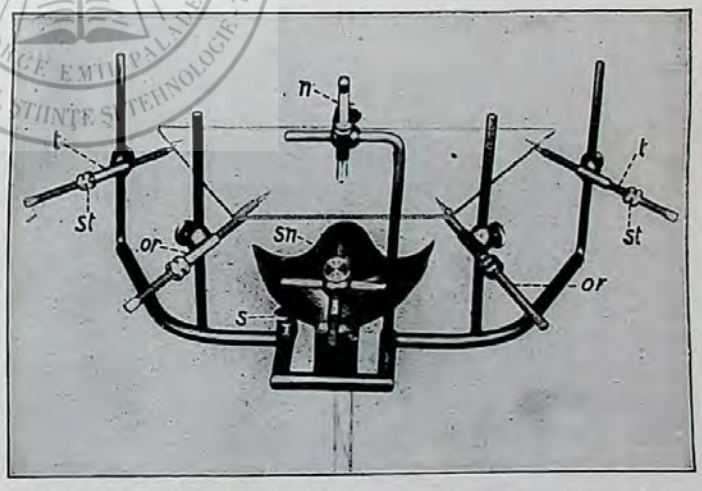

Abb. 1797[1]). Gesichtsmeßbogen mit aufgesetzter Glasplatte. *n* = Nasionsschraube; *sn* = Subnasalschraube; *s* = Stellungsschraube für den Abdrucklöffel; *or* = Orbitalschraube; *t* = Tragionschrauben; *st* = Stellschrauben.

Die übrigen gnathostatischen Verfahren haben im Prinzip keine wesentlichen Unterschiede gegenüber den beiden beschriebenen. Die Methoden von Dreyfus, van Loon, Riechelmann ähneln sehr dem Schwarzschen Verfahren. Unter den Konstruktionen interessiert noch der Vorschlag von Tryfus, die Schraubenfixierung zur Festlegung der anthropologischen Punkte durch biegsame Bleidrähte zu ersetzen.

[1]) Abb. 1797 u. 1800 aus Misch, Fortschr. d. Zahnheilk. **1926**.

Zweifellos besitzen diese nach einheitlichen Prinzipien hergestellten und beschnittenen Gnathostatmodelle große Vorzüge gegenüber den alten, willkürlich orientierten. Die systematische Analyse der Gebißabweichungen mit Hilfe eines Raumkoordinatensystems, die immer die Grundlage unserer diagnostischen Bemühungen sein wird, wird sehr erleichtert durch ein Modell, dessen Flächen die Lage und Richtung dieser Beurteilungsebenen angeben. Eine andere Frage ist es nur, ob allein die cephalometrische Diagnostik in der Form der Simonschen Gnathostatik

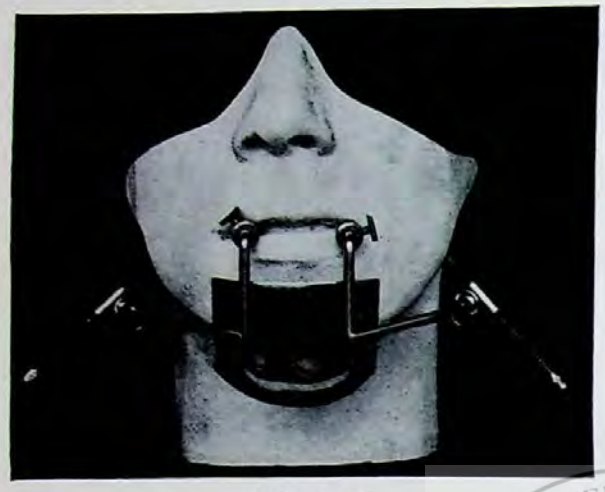

Abb. 1798.

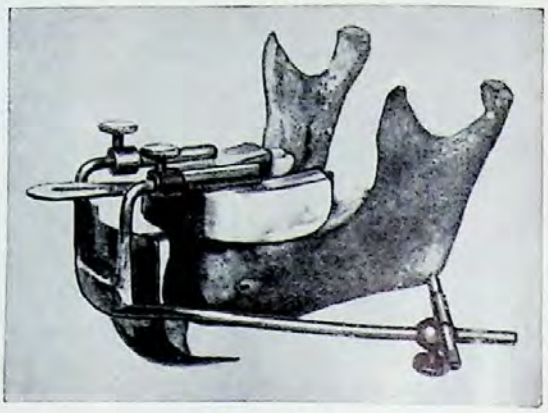

Abb. 1799.

Abb. 1798 u. 1799[1]). Abdrucknehmen des gesamten Unterkiefers.

alle die beanspruchten Vorteile vermittelt und ob sich wirklich auch praktisch wichtige Feststellungen über das Wesen und die Lokalisation der Anomalie nur mit Hilfe eines derartigen nach dem Gesichtsschädel orientierten Modells erkennen lassen. Diese Frage kann für etwa 98 % der Kieferanomalien mit ruhigem Gewissen verneint werden, aus Gründen, die an anderer Stelle auseinandergesetzt worden sind (s. Abschnitt „Schädellehre, orthodontische"). Nur in den seltenen Fällen grober Ab-

10 12 13 16 23 Jahre

Abb. 1800. Verschiedene Kinnprofile bei Angle Klasse II.

weichungen in vertikaler Richtung, wie beim offenen Biß und gelegentlich bei sehr starkem Deckbiß, ist das Gnathostatmodell von praktischem Nutzen.

Nach Gebißebenen orientiertes Modell. Fast immer ist ein Modell, das nach Gebißebenen orientiert ist, nicht allein ausreichend, sondern sogar vorzuziehen, da es bei gleichen Vorzügen eine Reihe von Nachteilen des Gnathostatmodells vermeidet. Vor allem fällt die umständliche Anwendung des Gnathostaten am Patienten fort, die bei dem anfänglich noch ängstlichen Patienten immer eine gewisse Belastungsprobe

[1]) Abb. 1798 u. 1799 aus „Der Chirurg" 1928 (Henschen-Schwarz).

darstellt. Das Modell selbst „hängt" nicht mit schräg abwärts verlaufender Kauebene, wie das Gnathostatmodell, sondern liegt mit der Kauebene in der Horizontalen.

Als Bezugsebenen zieht die Bonner Schule folgende Gebißebenen heran: 1. als Ausgangsebene die von Körbitz in die Orthodontie eingeführte Raphemedianebene, bestimmbar durch drei Punkte der gekrümmten unveränderlichen Raphe, 2. die Kauebene, bestimmt durch den senkrechten Verlauf zur Rapheebene und durch den mesiobuccalen Höcker des ersten Molaren, bzw. die buccalen Höcker der Prämolaren, die nur äußerst selten in vertikaler Richtung beeinflußt sind, 3. die Tuberebene hinter den jeweilig letzten Zähnen der Zahnreihe und senkrecht zur Rapheebene und zur Kauebene.

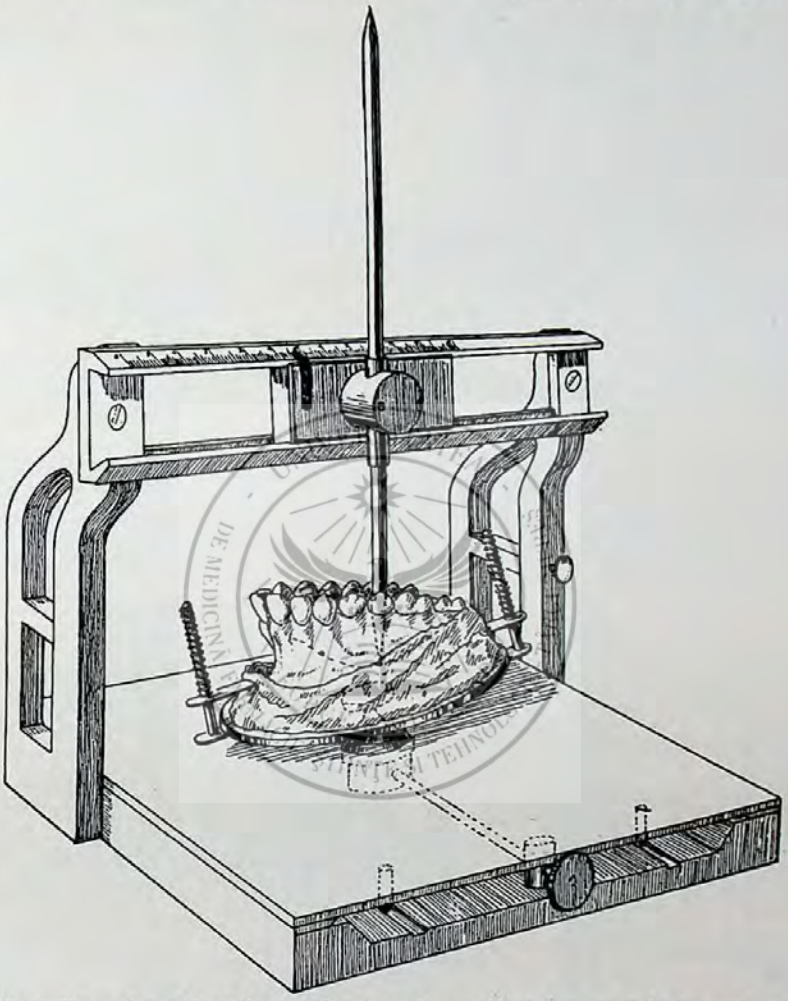

Abb. 1801. Einstellen des Modells in die Raphemedianebene auf dem Kugelgelenktisch.

Der Abdruck wird als anatomischer Abdruck von beiden Kiefern in der Weise genommen, wie er im ersten Abschnitt besprochen worden ist. Die Beschneidung hat dann im Laboratorium so zu erfolgen, daß die obere und untere Sockelebene parallel der Kauebene, also senkrecht zur eingeritzten Raphemedianebene, verläuft; die hintere Rückenfläche soll den Verlauf der Tuberebene anzeigen, also sowohl senkrecht zur Rapheebene wie zur Kauebene stehen.

Nachdem der Abdruck mit Gips oder Marmorzement ausgegossen und das Modell in roher Weise beschnitten worden ist, um störende Gipsüberschüsse zu entfernen, wird es auf einem Kugelgelenktisch im Symmetrographen so ausgerichtet, daß der freipendelnde Vertikalstift mindestens drei Punkte der unveränderlichen Raphe berührt (Abb. 1801). Gleichzeitig wird durch einen Gleichrichter die Kauebene in der Horizontalen senkrecht zur Rapheebene eingestellt (Abb. 1802). Parallel zur Kauebene

ritzt dann ein zweiter Zeiger des Gleichrichters in 3 cm Abstand die obere Sockelbegrenzung ein, so daß diese Fläche nach Beschneiden senkrecht zur Rapheebene und parallel zur Kauebene verläuft. In einfacher Weise wird auch die Sockelfläche des unteren Modells, das zu diesem Zweck zu dem oberen Modell in Okklusion gesetzt wird, in gleicher Entfernung von der Kauebene und parallel zu ihr markiert und beschnitten (Abb. 1803).

Nach dieser Vorarbeit durchläuft das Modell im Symmetrographen von Korkhaus-Philips alle notwendigen Wege. Dank der vielseitigen Beweglichkeit dieses

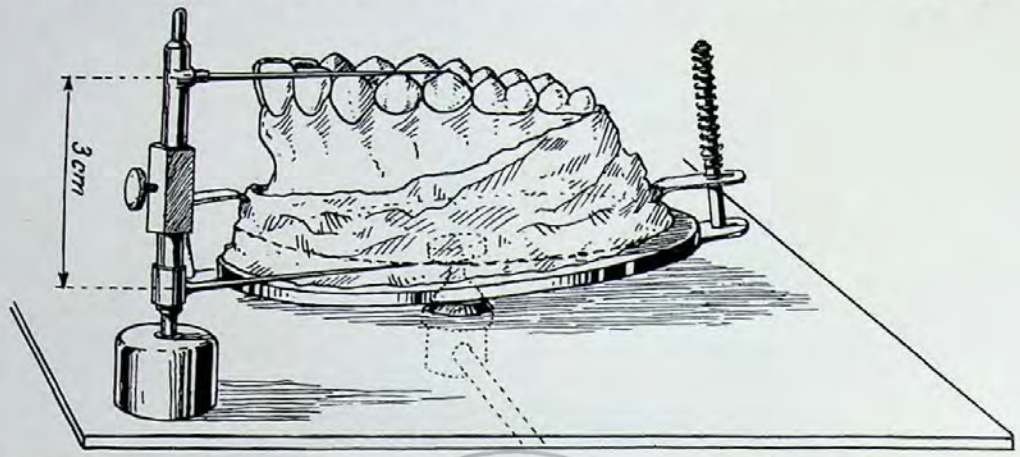

Abb. 1802. Einstellen des Modells in die Kauebene und Anritzen der Basisfläche.

Apparates genügt dazu eine einmalige Fixierung. Die Raphe, die auf dem Kugelgelenktisch bereits durch drei Punkte bestimmt wurde, wird nun durchgezogen und nach automatischer Drehung des Modells um 90° die Tuberebene und noch eine Reihe

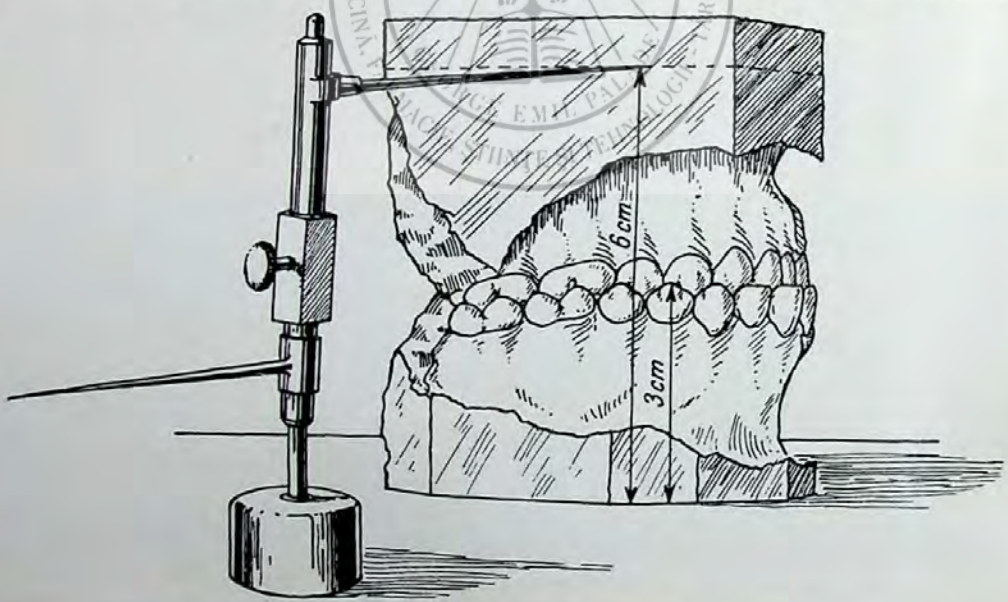

Abb. 1803. Bestimmung der unteren Basisfläche.

weiterer Transversalebenen in regelmäßigem Abstand von 5 oder 10 mm eingeritzt (Abb. 1804 bis 1806). Jede Markierung wird sogleich auch an dem unteren Modell durchgeführt. Nachdem die hintere Rückenfläche entlang den eingeritzten Linien der Tuberebene beschnitten worden ist, ist das Modell in grober Form fertig. Bei der Beschneidearbeit tut eine elektrisch betriebene Kreissäge ausgezeichnete Dienste (Abb. 1807). Gröbere Gipsabfallstücke fallen durch eine schräge Zuführung in den Eimer, eine kleine Luftturbine saugt das beim Sägen entstehende Gipsmehl an, so daß eine Staubentwicklung möglichst vermieden wird.

Die weitere Bearbeitung, die das Glätten und Polieren der Flächen betrifft, wird mit Hilfe von Sandpapier und Talkum besorgt. Auch hierbei läßt sich die Hand-



Abb. 1804. Durchziehen der Raphe im Symmetrographen.



Abb. 1805. Einritzen der Tuberebene und weiterer Transversalebenen im Symmetrographen.

arbeit durch die Maschine zum großen Teil ersetzen durch einen mit Sandpapier belegten, hin- und herschnellenden Poliertisch, auf den das Modell gehalten wird, eine für orthodontische Kliniken vorteilhafte Vorrichtung.

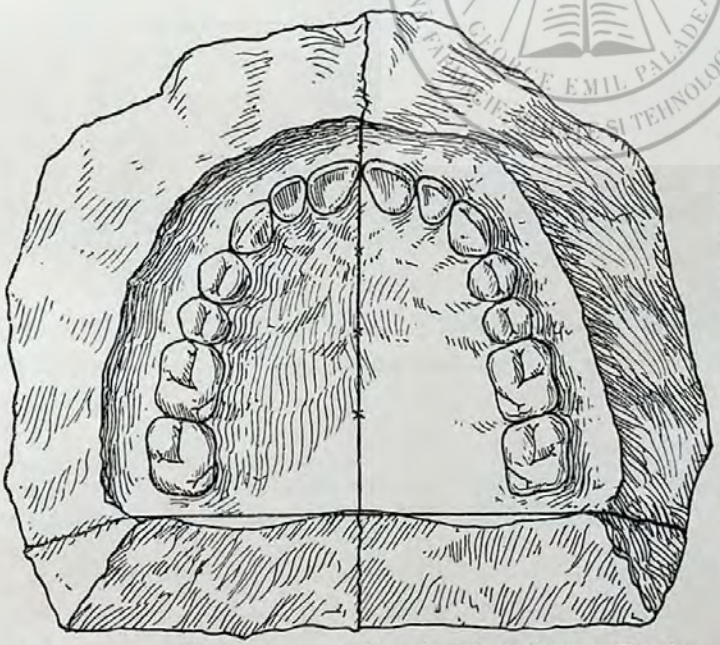

Abb. 1806. Oberkiefermodell mit eingeritzter Rapheebene und Tuberebene zum Beschneiden fertig.

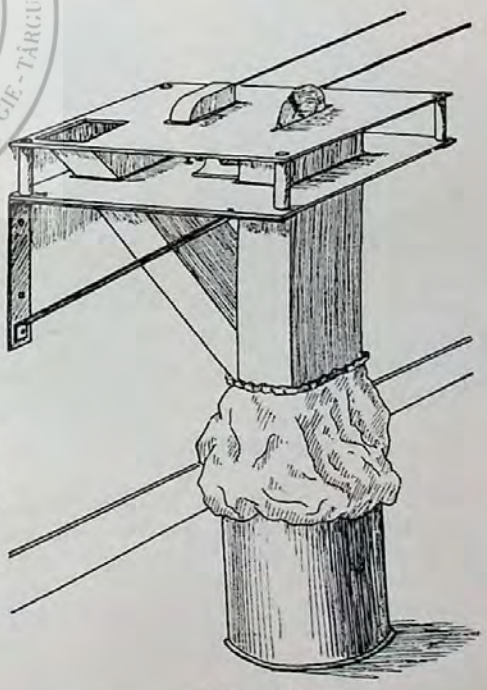

Abb. 1807. Kreissäge zur Modellbeschneidung.

Das fertige Modell ist nach Gebißebenen orientiert (Abb. 1808). Es wird durch die Raphemedianebene in zwei Hälften geteilt; seine obere und untere Sockelflächen stehen senkrecht zur Rapheebene und parallel zur Kauebene, seine hintere Rückenfläche zeigt den Verlauf der Tuberebene an, d. h. verläuft senkrecht zur Raphemedian-

ebene und zur Kauebene. Abweichungen der Zahnstellung oder der Kieferform in allen drei Dimensionen lassen sich durch Bezug auf diese Ebenen feststellen.

Aufbewahrung und Registrierung. Nach Fertigstellung wird das Modell auf der Rückenfläche mit der Nummer und dem Namen des Patienten versehen. Rechts kommt das Alter des Patienten, links das Datum des Behandlungsbeginns (Abb. 1809).

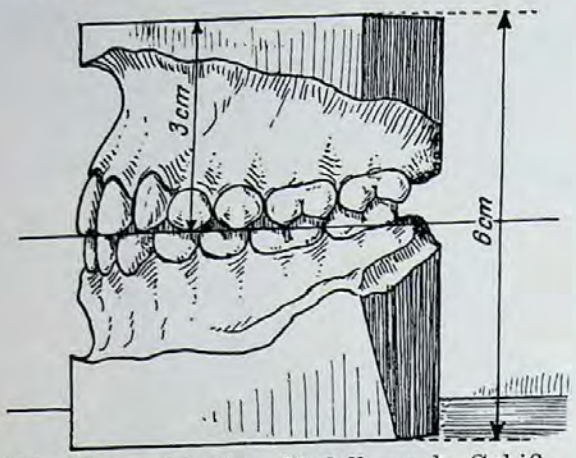

Abb. 1808. Fertiges Modell, nach Gebißebenen orientiert.

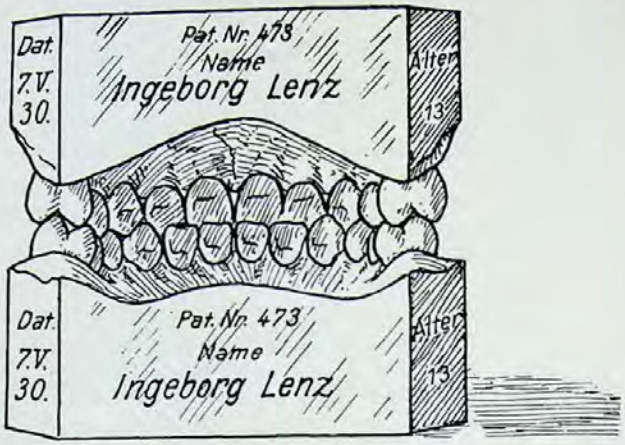

Abb. 1809. Beschriftung der Rückenflächen des Modells.

Diese Angaben macht man zweckmäßig sowohl auf dem oberen wie auf dem unteren Modell, um jeden Irrtum bei einer gelegentlichen Verwechslung des Modells zu vermeiden.

Da während der Behandlung eines Falles etwa vier bis fünf derartiger Studienmodelle angefertigt werden und sich bald eine große Zahl von Modellen ansammelt,

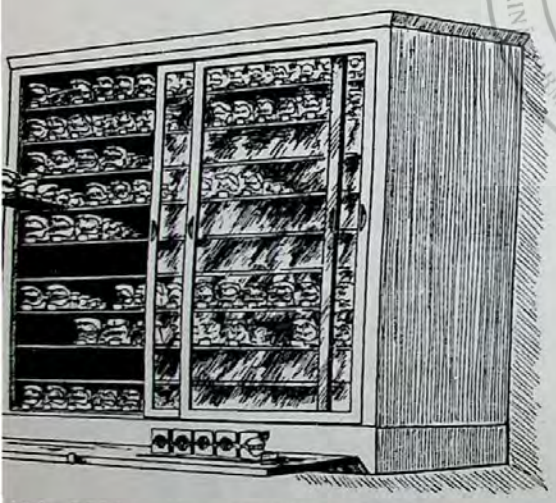

Abb. 1810. Zweckmäßiger Modellschrank. Die Modelle eines Falles werden, auf ein dünnes Brettchen montiert, hintereinandergestellt. Innenbreite des Schrankes 120 cm, Höhe 100 cm, Tiefe 40 cm. Raum für 150 Fälle, insgesamt 750 Modelle.

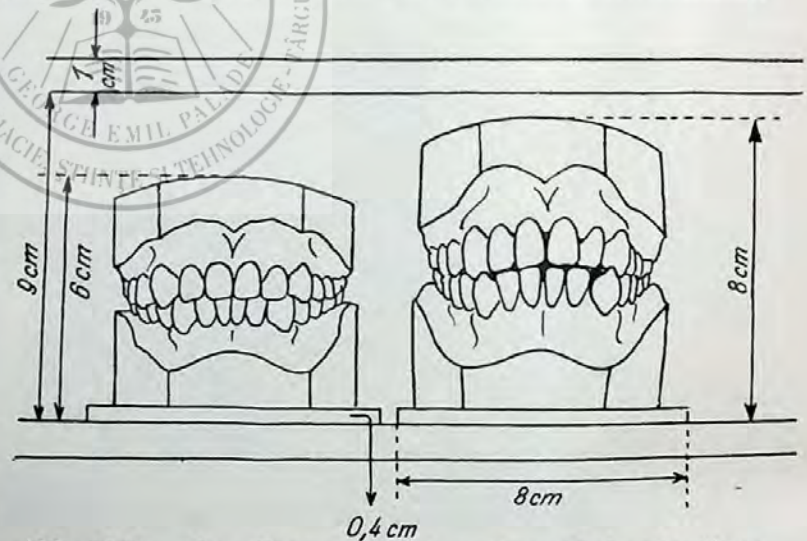

Abb. 1811. Der Raum zwischen den Einlagebrettern ist ausreichend für alle Arten von Kiefermodellen. Rechts Gnathostatmodell, links nach Gebißebenen orientiertes Modell.

bedarf auch die Frage der zweckmäßigen Aufbewahrung der Erwähnung. Diese Modelle, die den Ablauf der Zahnbewegungen in klarer Weise demonstrieren, stellen ein wichtiges Vergleichsmaterial dar und sind auch als Beleg den Eltern der Patienten gegenüber von großer Bedeutung, so daß eine sorgfältige Bewahrung selbstverständlich sein sollte. Als sehr zweckmäßig hat sich ein Schrank erwiesen, der bei einer Tiefe von etwa 40 cm die Möglichkeit gibt, die Modelle eines jeden Falles hintereinandergestellt unterzubringen, so daß für jeden Patienten der notwendige Raum be-

reits bei Behandlungsbeginn vorgesehen ist (Abb. 1810 und 1811). Die Modelle eines jeden Falles werden zusammen auf ein Brettchen montiert, das an der Kopfseite die Patientennummer trägt, und lassen sich auf diese Weise mit einem Griff herausholen.

Zuweilen — besonders bei Fällen mit offenem Biß — ist die Okklusion so wenig durch die Zähne angezeigt, daß zur Bestimmung eine Bißschablone notwendig ist. Diese Schablone (eine Doppelplatte Rotwachs mit einem zwischengelegten Stanniolblatt) sichert während der Orientierung des unteren Modells im Symmetrographen die richtige Okklusion. Sind die Modelle fertig beschnitten, so ersetzt man die Schablone am besten durch einen kleinen Drahtokkludator, wie er in verschiedener Form im Handel ist, wie man ihn sich aber auch unschwer selbst anfertigen kann (Abb. 1812). Er hält Ober- und Unterkiefermodell in richtiger Okklusion zusammen und verhindert ein Herunterfallen und eine eventuelle Beschädigung.

Kleines Kontrollmodell. Außer der Verwendung dieser Studienmodelle kann es zuweilen angezeigt sein, während der Behandlung die Verhältnisse im Front- oder

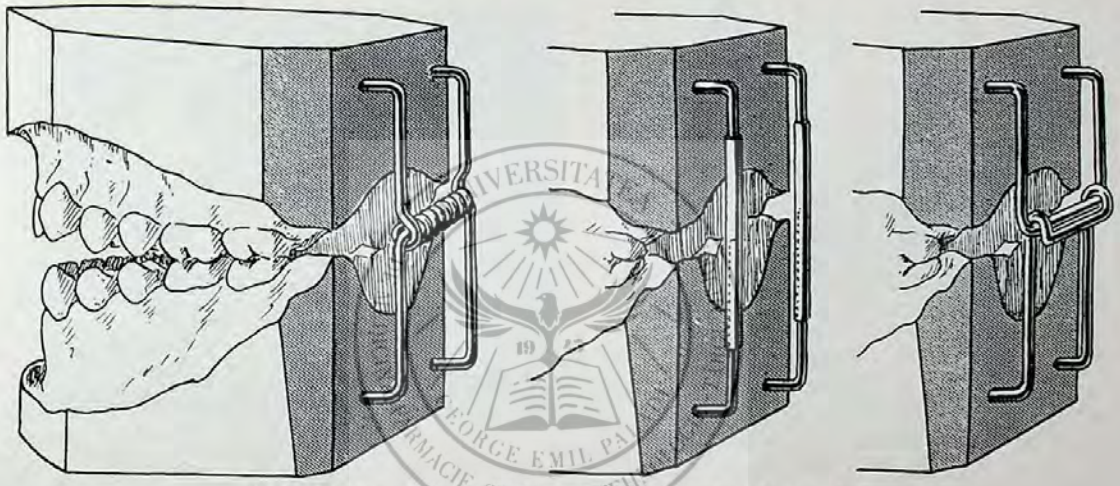

Abb. 1812. Drahtokkludatoren verschiedener Art.

Seitenzahngebiet durch einen Abdruck zur genaueren Analyse festzuhalten. Diese Zwischenabdrücke können in recht einfacher Weise nach amerikanischem Vorbild mit Okklusionslöffeln gemacht werden, wie sie in Deutschland seit einiger Zeit in ausgezeichneter Form aus Wiplametall im Handel sind (Abb. 1813). Sie werden mit Abdruckmasse beschickt und legen mit einem einzigen Abdruck der geschlossenen Zahnreihe die Form des betreffenden Teils beider Kiefer und ihre Okklusion an dieser Stelle fest (Abb. 1814). In aller Ruhe lassen sich durch Vergleich dieses Zwischenabdrucks mit dem Anfangsmodell oder dem zuletzt gemachten Studienmodell die Veränderungen der Zahnstellung studieren.

Arbeitsmodell. Im Gegensatz zu der Herstellung der Studienmodelle muß beim Arbeitsmodell, das als Grundlage zur Anfertigung der Apparatur dient, zum Abdruck Gips verwendet werden, um jede Möglichkeit eines Verziehens auszuschließen. Beim Arbeitsmodell interessieren hauptsächlich die Zahnkronen mit der nächsten Umgebung der Alveolarfortsätze und des Zahnfleisches, so daß der Abdruckgips fast ganz von dem hinteren Gaumen ferngehalten werden kann.

In den Abdruck werden vor dem Ausgießen die zur indirekten Bandtechnik verwandten Metallmolaren eingesetzt und mit Gips umgossen; die Befestigungsbänder haben dann auf dem Arbeitsmodell eine absolut sichere Lage, die genau den Mund-

verhältnissen entspricht (Abb. 1815). Die Einzelteile der modernen Apparatur werden durch Freihandlötung aneinandergefügt, der Bogen wird am Modell angebogen. An Stelle von Gips empfiehlt es sich deshalb, ein möglichst hartes und widerstandsfähiges Material zu verwenden. In der amerikanischen Orthodontie wird fast ausschließlich Artificial stone gebraucht,

Abb. 1814. Okklusionsabdruck.

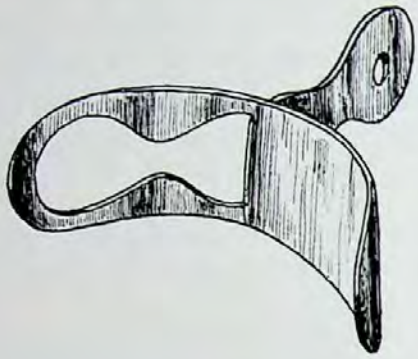

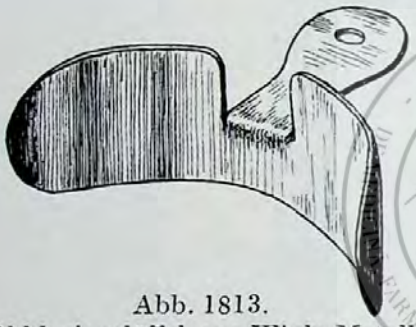

Abb. 1813.
Okklusionslöffel aus Wipla-Metall.

Abb. 1815. Arbeitsmodell mit Metallmolaren.

eine Art Marmorzement, der auch kleine Lötungen auf dem Modell und Erhitzen des auf dem Modell montierten Apparats mit dem orthodontischen Gebläse erlaubt. *Korkhaus.*

Moldine, plastische Formmasse aus Ton und Glycerin, die bei Kronenarbeiten zur Herstellung der Stanzen aus leichtflüssigem Metall verwandt wird.

Möller-Barlowsche Krankheit ist der Skorbut des späteren Säuglings- und frühen Kindesalters. Selten sind Fälle jenseits des vierten Lebensjahres und unterhalb des zweiten Lebensmonates beobachtet. Schon bevor in Pathologie und Pathogenese die vollkommene Indentität mit dem Skorbut der Erwachsenen feststand (s. diesen), haben die charakteristischen Veränderungen des Zahnfleisches die Erkrankung zu den hämorrhagischen Diathesen zählen lassen. Aber ebenso wie beim Skorbut der Erwachsenen ist das Zahnfleisch weder ausschließlicher noch erster Erscheinungsort der Erkrankung, sondern die Zahnfleisch- (und Darmschleimhaut-)blutung ist nur ein Teilsymptom in der Fränkelschen klassischen Symptomentrias neben Schmerzhaftigkeit der Bewegungen, Auftreibung und Deformierung der Röhrenknochen, besonders derjenigen unterer Extremitäten. Insofern die Wachstumszonen der letzteren mit ihrem stärkeren Blutzufluß und Gefäßreichtum — ähnlich wie beim Skorbut der Erwachsenen entsprechende Bezirke — Prädilektionsort sind, so ist auch Zahnfleisch und Durchbruchstelle

wie Bildungsstätte der Zähne, also Zahnfortsatz und Kiefer des Kindes, vorzugsweise befallen. Auch der infantile Zahnfleisch-Skorbut tritt nur dort auf, wo Zähne stehen oder durchbrechen: Den Blutaustritten in das Zahnfleisch, unter das Periost des Kiefers und der Extremitäten, welche die Schwellungen und bläuliche Verfärbung an den genannten Stellen, die Druck- und Bewegungsschmerzhaftigkeit bei aktiven und passiven Bewegungen der kindlichen Kiefer hervorrufen, gehen andere nicht charakteristische objektive und subjektive Erscheinungen voraus, der 1 bis 2 Monate lang dauernde präskorbutische Zustand, währenddessen die Kinder appetitlos, blaß und unruhig sind, gekochte Milch ablehnen. Gelegentlich eines Infektes wird die Krankheit manifest. Skorbut wird nicht vor dem 5. Monat beobachtet (Heubner, Finkelstein). Die Erkrankung beruht auf dem Fehlen des Vitamins C.

Gegen dieses ist der Säugling zwar relativ unempfindlich (das Meerschweinchen hat einen nur 5mal kleineren Bedarf). Seine Menge schwankt jedoch in der Kuhmilch außerordentlich. Außerdem wird der C-Gehalt der Milch durch Kochen, Trocknen und andere Verfahren weiter herabgesetzt, dagegen nicht durch die antirachitische Ultraviolett-Bestrahlung. Es ist anzunehmen, daß die gemischte Marktmilch sich an der unteren C-Gehalt-Grenze befindet. Sommermilch ist reicher an C als Wintermilch. Diese kann genügend c-reich gehalten werden durch Kohlfütterung (Reyher) oder Silo-Futter (McLeod).

Frauenmilch ist meist verhältnismäßig reich an C-Vitaminen. Man beobachtet deshalb an Brustkindern keinen Möller-Barlow.

Außer ihr stehen für die Ernährung des Kindes andere außerordentlich starke C-Träger zur Verfügung. In erster Linie Orangensaft (in 1,5 ccm ebensoviel C wie in 100 ccm Milch, außerdem reichlich A und B-Vitamine, sodann Citrone, wenn auch von wesentlich geringerem C-Gehalt, Tomate (auch gekocht), schließlich, wenn auch noch weniger, Äpfel und die überhaupt an Vitaminen arme Banane. Hühnerei enthält kein C.

Die pathologische Anatomie der Erkrankung ist identisch mit der des Skorbuts der Erwachsenen. Im Vordergrund steht die Blutung in die Knorpelknochengrenzen, der Ersatz des zellreichen Lymphoidmarks durch ein an zelligen Elementen armes, aus einer homogenen Grundsubstanz und mehr oder weniger reichlichen, spindel- oder sternförmigen Zellen bestehendes, meist nur spärliche Gefäße enthaltendes „Gerüstmark" (Fränkel). Infolge hiervon und der Osteoblastenarmut kommt es zur mangelhaften Entwicklung der Corticalis, zu Kontinuitätstrennungen an der Epiphysengrenze und zur Knochenbrüchigkeit. Mit der Umwandlung des Knochenmarks leidet auch seine hämatopoetische Funktion. Es entsteht schwere Anämie.

Die Behandlung ergibt sich aus den obengenannten Erkenntnissen vom Wesen des Skorbut und des C-Vitamins, die ich den Arbeiten von K. Scheer entnehme.

Literatur: Frank, Klinik und Stoffwechsel der Möller-Barlowschen Krankheit. Jb. Kinderheilk. **91**, 1 (1920). — Hart-Lessing, Skorbut der kleinen Kinder (Stuttgart 1913). — Im übrigen s. unter Skorbut: K. Scheer, Vitamin- u. Säuglingsernährung. Klin. Wschr. **1929**, Nr 3.

Loos.

Muchsche Granula, nach dem Bakteriologen Much genannte, nicht allseitig anerkannte granuläre Form der Tuberkelbacillen. In der Zahnheilkunde spielten sie vorübergehend eine Rolle, insofern Zilz sie in gangränösen Pulpen beschrieben und sie für die Verbreitung der Tuberkulose durch kariöse Zähne in Anspruch genommen hat. Es hat sich herausgestellt, daß es sich um grampositive, der Antiforminauflösung entgangene Kokken handelte.

Mund- und Kieferkrankheit, Begriff der. Gesetzlich ist den Kassenzahntechnikern die Behandlung von Mund- und Kieferkrankheiten untersagt. Irgendwelche Nachteile für den Zahntechniker sind aber mit einer Überschreitung dieser Bestimmung für den Regelfall nicht verbunden, weil der Begriff „Zahnkrankheiten" einerseits, „Mund- und Kieferkrankheiten" andererseits gesetzlich nicht festgelegt ist und sich

wissenschaftlich auch nicht scharf abgrenzen läßt. Im Einzelfall wird daher schon ein objektiver Verstoß schwer nachweisbar erscheinen. Das allein würde aber nicht genügen, um den Zahntechniker zu benachteiligen; es müßte ihm ein subjektives Verschulden nachgewiesen werden, was bei dem fließenden Übergang von Zahn- und Kieferkrankheiten einerseits, Mundkrankheiten andrerseits recht schwierig sein dürfte. Oft wird auch der Zahntechniker nicht in der Lage sein, zu entscheiden, ob im Einzelfall der krankhafte Prozeß auf den Zahn beschränkt ist oder auch auf den Kiefer übergegriffen hat. Zwar werden unter Zahnkrankheiten alle anormalen Zustände zu verstehen sein, die auf den Zahn lokalisiert bleiben und weder den Kiefer noch die Schleimhaut des Mundes ergriffen haben. Eine scharfe Grenze zu ziehen ist aber unmöglich.

Nach Auffassung weiter zahnärztlicher Kreise, auch der Preußischen Zahnärztekammer, gehört die Wurzelhautentzündung bereits um deswillen zu den Kieferkrankheiten, weil die Wurzelhaut des Zahnes mit dem Kiefer in direkter Verbindung steht, die sich weder anatomisch noch physiologisch trennen läßt. Ist das als feststehend anzusehen, so dürfte ein Zahntechniker bei einem Kassenpatienten weder einen wurzelkranken Zahn entfernen, noch eine antiseptische Einlage in die Wurzelkanäle legen, da beide Maßnahmen der Beseitigung einer Kieferkrankheit dienen. Vielfach werden Zahntechniker für berechtigt gehalten, Zahnstein bei Kassenpatienten zu entfernen. Auch das ist nach dem Wortlaut des Gesetzes zum mindesten zweifelhaft. Kassen sind nach manchen Abmachungen zwischen ihnen und Zahnärzten, von denen dahingestellt sei, ob sie berechtigt sind, nur verpflichtet, die Zahnsteinentfernung zu bezahlen, wenn sie zur Beseitigung einer Zahnfleischentzündung usw. nötig ist. Selbst gesetzt den Fall, der Zahntechniker würde sich darauf beschränken, den Zahnstein an den Zähnen zu entfernen, ohne das Zahnfleisch zu behandeln, so wäre anzunehmen, daß er seine Befugnisse um deswillen überschreitet, weil seine Tätigkeit nur in der Absicht erfolgt, zu Lasten der Kasse die sekundären Folgen des Zahnsteins zu beseitigen, nämlich die Entzündung des Zahnfleisches, und diese Absicht auch damit erreicht wird.

Meier.

Mundatmung s. Stellungsanomalien, Ätiologie der.

Mundbodenphlegmone, Mundbodenabsceß. Im Verlaufe der akuten Entzündungsvorgänge im Gebiet des Mundbodens können sich zwei klinisch und pathologisch-anatomisch unterscheidbare Formen der Erkrankung entwickeln:

Die relativ seltene Mundbodenphlegmone mit ihren Übergangsformen und der ziemlich häufige Mundbodenabsceß.

Die Trennung der diffusen, fortschreitenden und bösartigen Entzündung von dem abscedierenden Typ des Krankheitsbildes wird von einigen Chirurgen (Kleinschmidt, Lexer, de Quervain, Sauerbruch) schon länger durchgeführt, aber von vielen anderen nicht berücksichtigt. Neuerdings bemüht sich Axhausen in sehr klarer Weise um die richtige Klassifikation und eine einheitliche Nomenklatur für die Entzündungsprozesse des Mundbodens. Nicht ganz der Definition der „Phlegmone" entsprechend, faßt Maurel die schweren eitrigen Entzündungen in der Umgebung der Kiefer, besonders des Unterkiefers, als „Phlegmonen" zusammen, differenziert aber zwischen der „umschriebenen", zur Absceßbildung führenden Form und der diffusen, progredienten meist gangräneszierenden Phlegmone.

Für viele Ärzte, vor allem die Mehrzahl der Zahnärzte, bedeutet die Bezeichnung Mundbodenphlegmone jedoch eine Zusammenfassung für alle Entzündungsvorgänge, welche zu einer stärkeren Infiltration des Mundbodens führen. Dies mag zum Teil darauf beruhen, daß im Beginn der Erkrankung eine Bestimmung des Charakters der

Prozesse meist außerordentlich schwierig, oft sogar auch für den Erfahrenen erst nach dem Ergebnis der kunstgerechten Incision möglich ist.

Zum anderen Teil ist der Grund für den Sprachgebrauch vielleicht auch darin zu suchen, daß sich in den meisten Lehrbüchern unter dem Stichwort „Angina" neben anderen mit einer „Beengung oder Verengerung" einhergehenden Erkrankungen aller Art noch immer der Terminus Angina Ludovici oder Ludwigii (= Mundbodenphlegmone) findet, womit sich durch Gewohnheit die schon genannte unrichtige Vorstellung verknüpft hat.

Die Benennung der Erkrankung erfolgte nach dem württembergischen Arzt Ludwig, der im Jahre 1836 eine sehr eingehende und sorgfältige Beschreibung des Krankheitsbildes einiger schwerer, akuter und tödlich verlaufener Entzündungsprozesse der Mundboden- und der oberen Halsgegend gegeben hat, für welche er als zweckmäßigsten Namen „brandige Zellgewebsverhärtung am Halse" vorschlug.

Die im Vordergrunde des geschilderten Symptomenkomplexes stehende Rachenenge (Angina) wurde dann im Laufe der Zeit für die Wahl der Krankheitsbezeichnung ausschlaggebend, die sich schließlich eingebürgert hat.

Von zahlreichen anderen Benennungen aus jener Zeit seien hier nur aufgeführt: Cynanche sublingualis, Cynanche cellularis maligna gangraenosa und nach Frankenthal zitiert: Carbunculus anginosus, Esquinancia gangraenosa, Carotillo, Morbus strangulatorius.

Wenn die Angaben von Colp zutreffen, besteht die Benennung nach Ludwig — abgesehen von später zu erörternden Gründen — zu unrecht, weil Gensoul in Lyon schon im Jahre 1830, also sechs Jahre vor Ludwig, die Krankheit geschildert und darauf hingewiesen hat, daß das Leiden bereits 100 Jahre vorher bekannt war. Die geschichtlichen Angaben Frankenthals, auf welche hier verwiesen werden muß, scheinen dies zu bestätigen.

Die Darstellung Ludwigs wie jene anderer konnte dem Wesen der Erkrankung nicht ganz gerecht werden, weil zu seiner Zeit weder durch Operation noch durch Obduktion die genaue Lokalisation und die Art der den tödlichen Ausgang verursachenden Entzündungsvorgänge festgestellt wurde. Dabei ist es bis in die neuere Zeit geblieben und jeder abscedierende oder phlegmonöse, besonders jeder tödlich auslaufende Prozeß des Mundbodens wurde als Angina Ludovici geführt.

Diese Unklarheit macht auch die recht verschiedene Auffassung des Leidens durch die einzelnen Autoren verständlich, welche auf Grund ihrer klinischen Beobachtungen Ludwigs Angina unterschiedlich lokalisieren.

Nach Roser besteht die Krankheit in einer akuten Entzündung der Unterkieferspeicheldrüse; König faßt sie als eine „Phlegmone im Bereiche der Glandula submaxillaris, der Parotis und der Glandulae profundae sup. mit erheblicher Tendenz zur fauligen Nekrose" auf, übrigens eine vorzügliche Beobachtung des Leidens.

De Quervain bezeichnet die Abscesse innerhalb des Kapselraumes der Submaxillardrüse wegen der meist schweren Infektionserscheinungen und des den Kehlkopf gefährdenden Ödems als Angina Ludovici. Einen ähnlichen Standpunkt nimmt Sauerbruch ein. Mikulicz und Kümmel verlegen die Erkrankung wie Borchers in den Sublingualraum. Williger möchte dagegen in Anlehnung an die Beschreibung Ludwigs nur jene Formen der Mundbodenentzündung als Ludwigsche Angina betrachten, „die in foudroyantem Verlauf in ungemein kurzer Zeit, oft in wenigen Stunden, zu den bedrohlichsten Erscheinungen führen".

Durch neuere Beobachtungen und Untersuchungen konnte eine ausreichende Klärung der Verhältnisse bei den eitrigen Mundbodenerkrankungen herbeigeführt

werden (Poulsen, Sicher, Wassmund). Nunmehr stellte sich heraus, daß die Beschreibung Ludwigs etwa übereinstimmt mit dem Verlauf der schweren Mundbodenphlegmonen, daß aber einige Charakteristica der Ludwigschen Angina, wie z. B. die Erscheinungen der Rachenenge (Angina) nicht regelmäßig vorhanden, ferner keineswegs gebunden sind an die schwersten phlegmonösen Prozesse, sondern zuweilen auch bei den einfachen und ziemlich gutartigen Absceßbildungen auftreten können.

Vielleicht haben von Thaden (1872) und Poulsen (1891) auf Grund ähnlicher Beobachtungen den Vorschlag gemacht, den alten Namen Angina Ludovici fallen zu lassen.

Im Hinblick auf die Fortschritte in der Erkenntnis des Wesens der Mundbodenentzündungen und die schon erwähnten geschichtlichen Daten und Verhältnisse erscheint die 1929 erneut von Axhausen gegebene Anregung, der sich Wassmund anschließt, den alten klinischen Begriff der Angina Ludovici aufzugeben, berechtigt und notwendig.

Aus diesen Gründen wurde bei der Wahl des Stichwortes der Ausdruck Angina Ludovici vermieden und — entsprechend den Lehren der pathologischen Anatomie und der Chirurgie — eine Teilung der akuten Mundbodenentzündungen in die Mundbodenphlegmone und den Mundbodenabsceß vorgenommen.

Hierbei wurde berücksichtigt, daß die Einreihung einzelner, zweifellos vorkommender Übergangsformen auf Schwierigkeiten stoßen kann, wenn z. B. infolge Virulenzsteigerung der Erreger oder Änderung der Abwehrfähigkeit des Organismus eine ursprünglich abscedierende Eiterung sich in eine diffuse, fortschreitende phlegmonöse Entzündung verwandelt und umgekehrt.

Ätiologie. Die häufigste Ursache bildet wohl die Infektion des Mundbodens auf dem Lymphwege durch Vereiterung der Lymphdrüsen, der „provisorischen Endstellen" (Sicher) des in Betracht kommenden Lymphgefäßsystems. Vielfach werden auch Entzündungen der dem Mundboden benachbarten Gebilde (Knochen usw.) direkt in diesen fortgeleitet, während die Infektion auf dem Blutwege — meist infolge eitriger Phlebitis oder Periphlebitis — zu den selteneren Formen zu rechnen ist, zu welchen zweifellos auch die direkte Infektion durch Verletzungen (abrutschende Instrumente, Kieferbrüche) gehört. Bei vorgeschrittenem Krankheitsbild dürfte es in vielen Fällen nicht möglich sein, den Ausgangspunkt bzw. die Art der Entstehung der Infiltration festzustellen; zuweilen müssen Kombinationen beider Formen angenommen werden. Es scheint jedoch, daß der Infektionsweg den Charakter der Mundbodenaffektionen zum Teil bestimmt, denn die direkt übergreifenden Prozesse zeigen oft Neigung zu phlegmonösem Verlauf, während die durch Erkrankung der Lymphdrüsen entstandenen Eiterungen meist zur Abscedierung kommen. Hierbei darf jedoch die Abwehrfähigkeit des Gewebes und die Virulenz der Erreger nicht außer acht gelassen werden, welche die Tendenz der Infektion wesentlich bestimmen.

Aus Poulsens Zusammenstellung der ätiologischen Faktoren der eitrigen Mundbodenprozesse ergibt sich die zahnärztlich-interessante Tatsache, daß darin die Erkrankungen im Zahnsystem an erster Stelle stehen. Nach neueren Beobachtungsergebnissen (Laband, Wassmund) gehen die Mundbodeneiterungen in über 80% der Fälle von toten, infizierten Zähnen (Granulomen und vereiterten Cysten), von infizierten Extraktionswunden und von erschwerten Durchbrüchen der Weisheitszähne aus. Die Anordnung der Abflußwege der Lymphe erklärt es, daß auch die Zähne des Oberkiefers beteiligt sein können, obwohl natürlich — insbesondere hinsichtlich der direkten Fortleitung der Entzündung — die unteren Zähne, vorzugsweise die Prämolaren und Molaren, häufiger in Betracht kommen. Die Wurzelspitzen dieser Zähne liegen zuweilen lingualwärts, dadurch können sich von ihnen ausgehende eitrige Prozesse, die nähere

linguale Knochenwand durchbrechend, im lockeren Mundbodenbindegewebe ausbreiten (s. Abb. 1816).

Diese Formen der Infektion sind vielfach mit einer corticalen Ostitis oder einer Osteomyelitis verbunden. Bei dieser Gelegenheit sei auch an die von den Zahnkeimen ausgehende Osteomyelitis erinnert. Doch können ebenso vom Zahnsystem unabhängige Knocheneiterungen gelegentlich eine Infektion des Mundbodens herbeiführen, auch z. B. solche nach Injektionsschäden. Die direkte Infektion des Mundbodens durch mit der Injektionsnadel eingeschleppte Erreger ist hier ebenfalls zu erwähnen.

Eine seltenere Ursache bilden infizierte Wunden der Mundschleimhaut, die durch ausgleitende Instrumente oder durch Knochenfragmente bei Frakturen zuweilen gesetzt werden, ferner Entzündungen der Mundschleimhaut, unter welchen die Stomatitis ulcerosa hervorzuheben wäre.

Eitrige Prozesse der Tonsillen werden in der Statistik von Poulsen häufiger als Ausgangspunkt von Abscessen der Submaxillartasche genannt, wie dies nach neueren Beobachtungen zutrifft. Verfasser sah zwei Fälle dieser Art, bei welchen eine andere Möglichkeit ausgeschlossen werden mußte, doch ist dieser ätiologische Faktor zweifellos sehr selten.

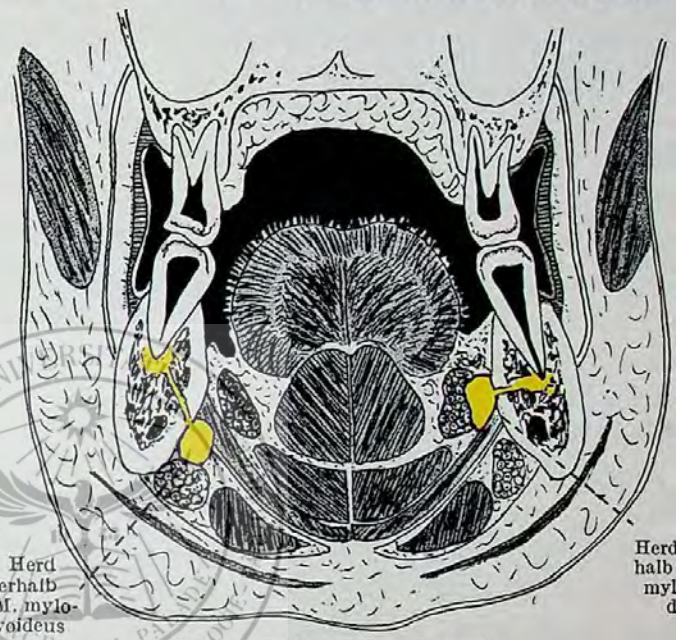

Abb. 1816. Frontalschnitt.

Vereinzelt können Mundbodenabscesse durch eine eitrige Entzündung der Speicheldrüsen verursacht werden. Die Sialoadenitis entsteht selten primär, meist handelt es sich um eine sekundäre Affektion, welche durch Fremdkörper, Speichelsteine oder von den Ausführungsgängen fortgeleitete Entzündungen hervorgerufen werden kann.

Zum Schlusse seien als mögliche ätiologische Faktoren noch entzündliche Prozesse (u. a. infizierte, vernachlässigte Wunden wie auch vereiterte Hämatome) in jenen Abschnitten des Mundes und des Gesichtes aufgeführt, welche durch das Lymph- oder Blutgefäßsystem (Lymphangitis, Phlebitis bzw. Periphlebitis) in Beziehung zum Mundboden treten können und dort eine Erkrankung seines Gewebes hervorzurufen vermögen.

Bei dieser Aufteilung bleiben nur noch wenige Fälle, deren Ursache sich nicht aufklären läßt. Während Poulsen in seiner Zusammenstellung noch 25,3% der Fälle ohne ätiologische Angaben aufführt, gibt Wassmund ihre Zahl in seiner Abhandlung mit 5% an.

Erreger. Ebenso wie die gleichen ätiologischen Faktoren für beide Formen der Mundbodenprozesse gelten, besteht auch in der Art der Erreger kein Unterschied. In erster Linie kommen wie bei jeder anderen akuten Gewebsentzündung Streptokokken, Staphylokokken, daneben auch Colibacillen und Pneumokokken in Betracht (Staphylococcus albus und aureus haemolyticus, Streptococcus viridans und haemolyticus). Da es sich bei der Mehrzahl der Erkrankungsfälle um putride Infektionen handelt, sind außerdem noch verschiedene, vor allem anaerobe Bakterien als Fäulniserreger im Eiter nachzuweisen, z. B. der Proteus vulgaris.

Zweifellos hängt aber der Erfolg der Infektion, d. h. der Verlauf der Mundbodenentzündung, außer vom Infektionsweg — wie schon erwähnt — auch von der Virulenz der Erreger und der jeweiligen Abwehrkraft des Organismus ab. Von diesen Faktoren dürfte die Entwicklung zum phlegmonösen oder abscedierenden Typ der Mundbodenprozesse entscheidend beeinflußt werden.

Hierdurch ist sicher auch das epidemische Vorkommen des Leidens zwanglos zu erklären, das Roser zur Annahme eines spezifischen Erregers veranlaßte, ebenso die Beobachtung einer Zunahme und Verschlimmerung der Fälle während der Grippezeiten, auf welche Wassmund aufmerksam machte.

Topographische Bemerkungen. Eine ausführliche Darlegung der anatomischen Verhältnisse am Mundboden, seines Aufbaus, seiner Beziehungen zum Blut- und Lymphgefäßsystem des visceralen, in Frage kommenden Gebietes und zu den Speicheldrüsen erübrigt sich, da diese Punkte unter den entsprechenden Stichworten des Handwörterbuches schon eingehend berücksichtigt sind. Um Wiederholungen zu vermeiden, wird weitgehend auf diese Beschreibungen Bezug genommen (siehe Mundboden, Lymph-Blutgefäße).

Zwei Gesichtspunkte begründen die große Bedeutung dieser Daten: Zunächst ermöglicht ihre Kenntnis die Feststellung der mannigfachen Entstehungsursachen und damit die kausale Therapie; dann aber wird durch sie — und dies ist in vielen Fällen noch wichtiger — die symptomatische, unter Umständen lebenrettende Behandlung erleichtert, insbesondere hinsichtlich der Lokalisation der Mundbodenprozesse, welche wiederum die chirurgischen Maßnahmen bestimmt. Wie schon erwähnt, ist der primäre Einschmelzungsherd in der Mehrzahl der Fälle von der Anordnung der Lymphdrüsen abhängig, welche in das lockere Bindegewebe zwischen den verschiedenen anatomischen Gebilden des Mundbodens eingebettet sind (siehe Abb. 1737); seltener findet eine direkte Infektion dieser Bindegewebsräume durch Einbruch von Wurzelspitzeneiterungen oder Verletzungen statt.

Für die nachträgliche Ausbreitung des Absceßeiters oder phlegmonöser Prozesse — soweit die Fortleitung der Phlegmone nicht auf dem Lymph- oder Blutwege vor sich geht — spielen die Bindegewebsnischen und die Fascien der sie abgrenzenden Muskeln gleichfalls eine wichtige Rolle.

Poulsen wies als erster auf die Bedeutung der Fascien hin und hat durch Leiminjektionen vom submaxillaren Fascienraum aus die übrigen Spalträume zum Teil darstellen können. Durch diese Versuche fand er die klinischen Erfahrungen an 530 von ihm zusammengestellten Fällen bestätigt.

Die einzelnen Bindegewebsräume oder „Logen" (Corning) und die Ausbreitungswege der eitrigen Mundbodenerkrankungen sind u. a. von Sicher, in Anlehnung an de Quervain von Rohrer, neuerdings auch von Wassmund recht übersichtlich beschrieben worden.

Im vorderen Abschnitt des Mundbodens werden die Bindegewebsräume durch das Diaphragma oris in den Sublingual- und den Submentalraum getrennt.

Die schmale Submentalloge erstreckt sich zwischen Unterkieferrand als vorderer, dem M. mylohyoideus als oberer, den beiden vorderen Bäuchen des M. digastricus als seitlicher Begrenzung bis etwa zum Zungenbein, das den hinteren Abschluß bildet, während die oberflächliche Halsfascie den Spaltraum nach unten abdeckt.

Mit der oralen Fascie des M. mylohyoideus als Boden, dehnt sich der Sublingualraum zwischen den oberhalb der Linea mylohyoidea gelegenen Innenflächen des

Unterkiefers als lateralen Wandungen, von der Mundhöhle nur durch die Schleimhaut getrennt, nach hinten aus, um hier am (hinteren) Rande des M. mylohyoideus ohne scharfe Grenze in den Submaxillarspalt überzugehen (s. Abb. 1817).

Die Zwischenlagerung der Mm. geniohyoidei und genioglossi in Form einer sagittalen Scheidewand könnte den Eindruck erwecken, daß der Sublingualraum in zwei Hälften unterteilt sei. Dies ist nicht der Fall, denn beide Seiten stehen durch die lockeren Muskelinterstitien und Anastomosen der Lymphgefäße miteinander in Verbindung. Dagegen können sich eitrige Prozesse auf den Spaltraum zwischen den Mm. genioglossi, geniohyoidei und mylohyoidei lokalisieren, in seltenen Fällen ohne den Sublingualraum in Mitleidenschaft zu ziehen (Zungengrundabsceß).

Einen weiteren, sehr häufig auf dem Lymphwege oder durch direkte Fortleitung infizierten Bindegewebsraum stellt die Submaxillarloge dar, die für die vielfach zu beobachtende Ausbreitung der Mundbodeneiterungen ins parapharyngeale Bindegewebe, ins Spatium pterygo-mandibulare — dem Nervus lingualis entlang — ferner

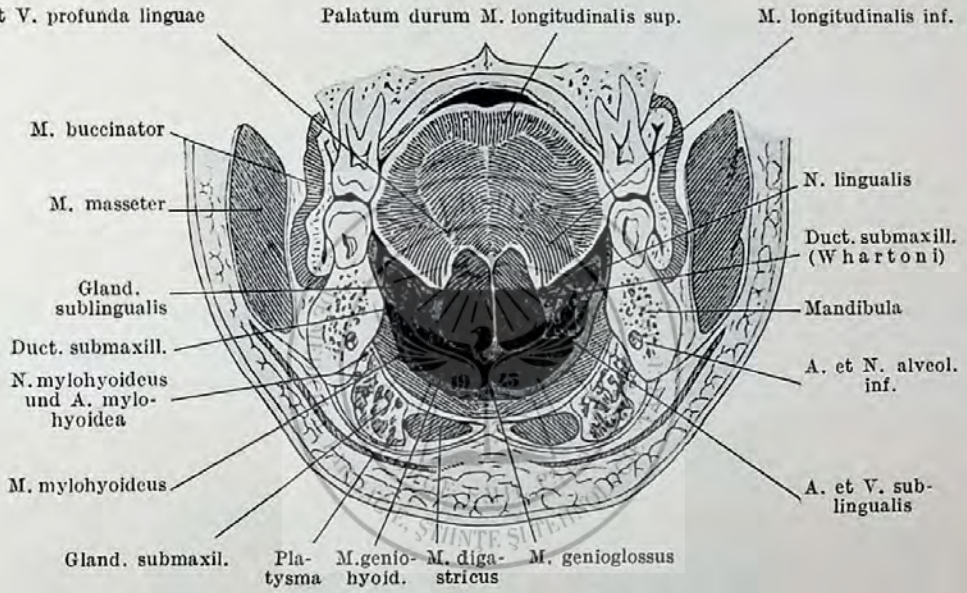

Abb. 1817[1]). Frontalschnitt durch die Zunge und die Regio sublingualis. Nach einem Gefrierschnitte. (Corning.)

in die Parotisloge bis hinauf zur Fossa infratemporalis und vor allem ins Trigonum caroticum von größter Bedeutung ist. Diese Verbindungswege werden noch besonders erörtert.

Der Submaxillarraum wird kinnwärts vom vorderen Digastricusbauch, medialzungenwärts von dem schräg verlaufenden M. mylohyoideus bis zu einem hinteren Rande und von hier an medial durch den fast sagittal angeordneten M. hyoglossus sowie seiner „Durchflechtung" (Sicher) mit dem M. styloglossus begrenzt. Lateral und nach unten bilden teilweise die Innenfläche des Unterkiefers mit dem M. pterygoideus internus, in der Hauptsache jedoch die am Unterkieferrande und am Zungenbeinkörper befestigte Fascia colli superficialis die Wandung der Submaxillarloge. Über den hinteren Rand des M. mylohyoideus hinweg vereinigen sich Sublingualraum und Submaxillarloge ohne Übergangsgrenze; nach der Mundhöhle zu besteht auch in diesem Abschnitt nur Schleimhautbedeckung. Nach hinten oben besitzt der eben genannte Bindegewebsraum eine spaltartige Verbindung zum Spatium pterygomandibu-

[1]) Abb. 1817—1820 entnommen aus Corning, Lehrb. d. topogr. Anatomie 10./11. Aufl. 1920.

lare, dem mit lockerem, fetthaltigem Gewebe ausgefüllten Raum zwischen dem M. pterygoideus internus und der medialen Fläche des aufsteigenden Astes. Durch diesen Spalt gelangt der N. lingualis in die Mundhöhle. Wie auf Frontalschnitten hinter dem Kiefergelenk zu erkennen ist, steht das Spatium pterygomandibulare hinten sowohl gegen die Parotisnische, als auch zum hinteren Abschnitt der Fossa infratemporalis offen (siehe Abb. 95 des HWB.).

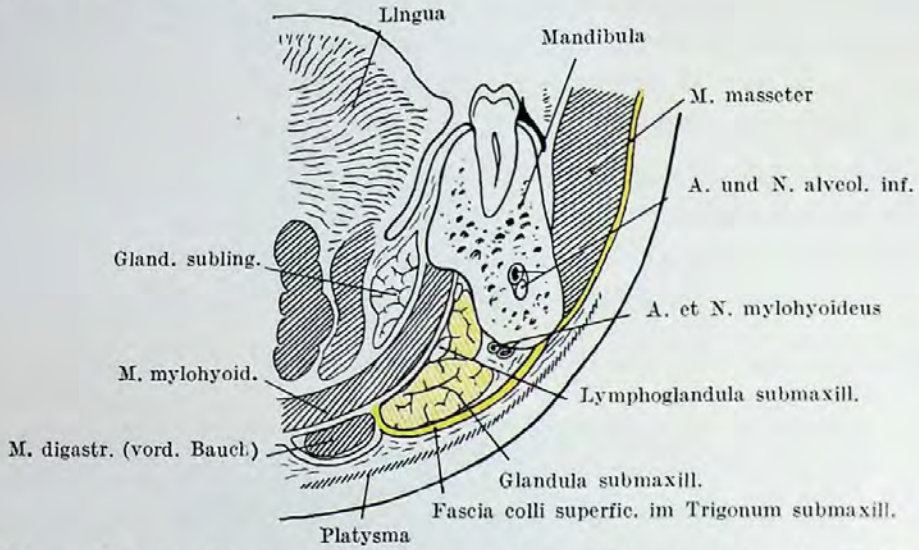

Abb. 1818. Frontalschnitt durch das Trigonum submaxillare (vorn). Nach einem Mikrotomschnitte. Fascia und Gland. submaxillaris gelb. (Nach Corning.)

Nach hinten wird der Abschluß des Submaxillar-Sublingualraumes größtenteils herbeigeführt durch ein ziemlich dünnes, etwa am hinteren Rande des aufsteigenden Unterkieferastes fast frontal in die Tiefe abzweigendes Blatt der Fascia colli super-

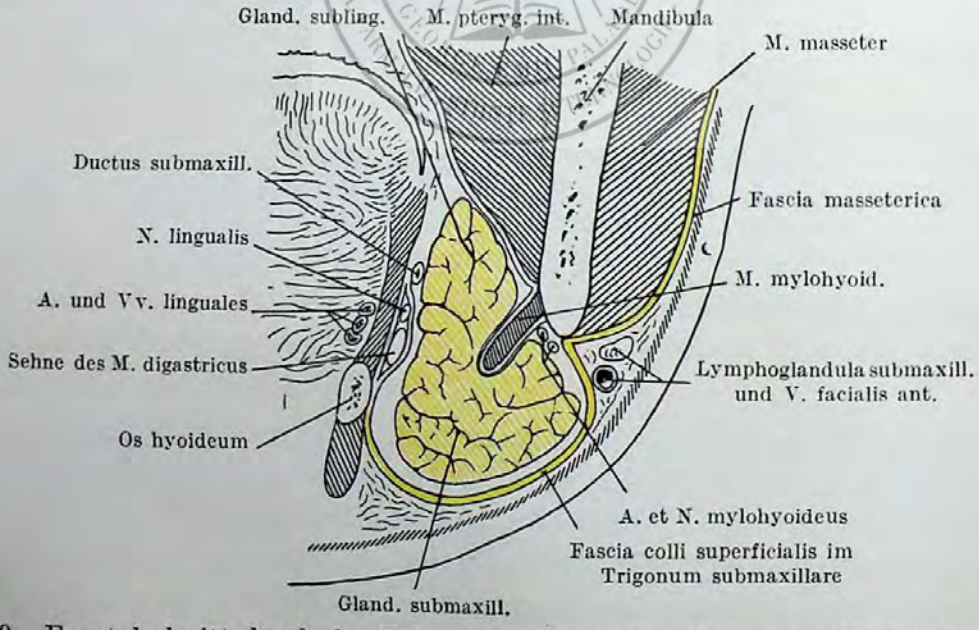

Abb. 1819. Frontalschnitt durch das Trigonum submaxillare (hinten). Verbindung der Gland. submaxillaris mit der Gland. sublingualis. Nach einem Mikrotomschnitte. (Nach Corning.)

ficialis, welche auch die Fascia parotidea abgibt, wodurch die Ohrspeicheldrüse von der besprochenen Loge geschieden wird. Das lockere Bindegewebe der letzteren setzt sich nach hinten oben innen mit dem Bindegewebslager des M. styloglossus auf das parapharyngeale Gewebe fort, welches den Raum zwischen der lateralen Fläche der Pharynxmuskulatur, den Innenseiten des M. pterygoideus internus und des auf-

steigenden Astes, der Wirbelsäule bzw. den davor nach unten ziehenden langen Halsmuskeln und der Schädelbasis einnimmt. Eine Abgrenzung zum praevertebralen (retropharyngealen) Bindegewebe besteht nicht. Vom Spatium parapharyngeum können eitrige Prozesse durch eine Öffnung im medianen Blatt der Parotisfascie in die Parotisloge einbrechen; sie können sich auch nach oben in die Fossa pterygopalatina und infratemporalis ausbreiten und schließlich zum Temporalabsceß führen. Auch nach unten ist der Weg bis ins Mediastinum anterius frei, wobei der Oesophagus oder auch die Loge der großen Halsgefäße unter Umständen als Führungsleiste für die Eiterung fungieren, selten direkt ergriffen werden.

Die vielfachen Zusammenhänge der zuletzt genannten Bindegewebsräume sind aus den beiden nachstehenden Abb. 1820 u. 1821 deutlich zu ersehen.

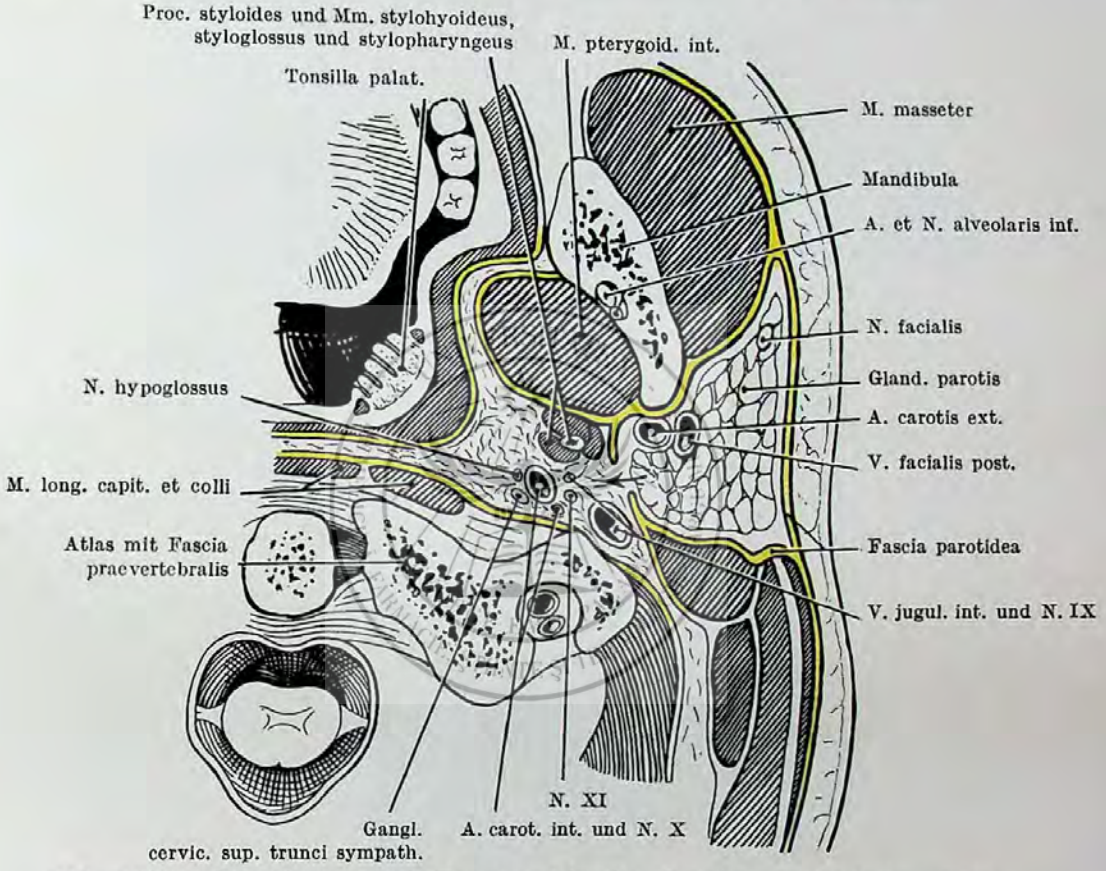

Abb. 1820. Parotisloge und Topographie des Spatium parapharyngeum. Horizontaler Gefrierschnitt der Basler Sammlung. (Nach Corning.)

Die eitrigen Mundbodenprozesse entwickeln sich in einem der soeben beschriebenen, zum Mundboden gehörenden Bindegewebsräume und bleiben dort lokalisiert — am häufigsten ist die Sublingual-Submaxillarnische betroffen — oder sie breiten sich auf den zuletzt besprochenen Verbindungswegen auf die entfernteren Bindegewebslogen aus.

Diese Vorgänge können sich in mannigfachen Kombinationen abspielen, deren Besprechung hier jedoch nicht möglich ist. Im wesentlichen sind aber die aufgeführten topographischen Beziehungen für die Ausbreitung des Eiters bzw. das Fortschreiten phlegmonöser Entzündungen ausschlaggebend, soweit dabei nicht die Lymph- und Blutgefäße als Vermittler in Betracht gezogen werden müssen, wenn die zwischen dem primären und sekundären Herde liegenden Bindegewebsspalten scheinbar unbeteiligt sind.

Symptome und Verlauf. In der Einleitung wurde darauf hingewiesen, daß die eitrigen Mundbodenentzündungen auf Grund gewisser Merkmale in phlegmonöse und in abscedierende Formen unterschieden werden können.

Die Ausführungen über die Ätiologie und die Erreger zeigen, daß in dieser Hinsicht keine Differenzierung möglich ist. Bei einzelnen, bald zur Absceßbildung führenden Mundbodenaffektionen finden sich zwar gelegentlich nur Staphylokokken als Erreger, die rahmigen, gelblichen Eiter erzeugen, aber fast immer handelt es sich um Mischinfektionen, deren Virulenz nur sehr schwer feststellbar wäre. Außerdem böte auch

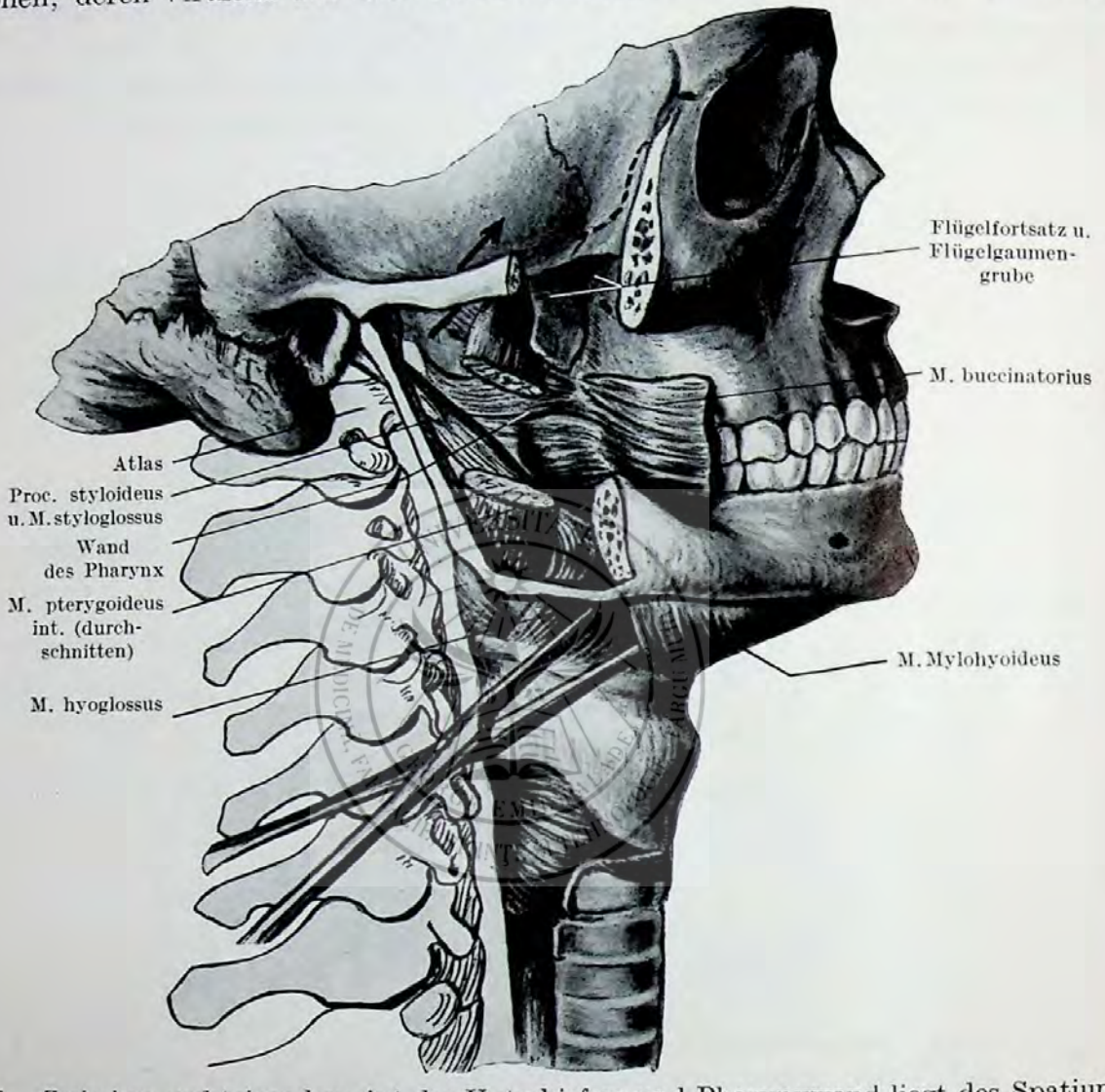

Abb. 1821. Zwischen aufsteigendem Ast des Unterkiefers und Pharynxwand liegt des Spatium parapharyngeum. Klemme im Eingang für Sublingualloge. (Nach Waßmund.)

die Bestimmung der Giftstärke keine Anhaltspunkte, weil die individuelle Reaktionsfähigkeit je nach dem Gesundheitszustand starken Schwankungen unterworfen ist, so daß Mißdeutungen leicht eintreten können. Die Entscheidung über den Charakter der infektiösen Entzündung kann also nur auf Grund ihrer Folgeerscheinungen getroffen werden, die in örtliche und allgemeine Symptome einzuteilen sind. Die lokalen Veränderungen sind dabei weniger wichtig, da sie sehr oft — wenigstens im Beginn der Erkrankung — beim phlegmonösen wie beim abscedierenden Typ übereinstimmen. Sie können vielfach erst mit dem Messer geklärt werden, wenn z. B. eine weitergreifende abscedierende Eiterung den progredienten Charakter der Phlegmone vortäuscht. Dagegen lassen sich die Allgemeinerscheinungen der Phlegmone meist deutlich von jenen des Mundbodenabscesses abgrenzen. Bei den sog. Übergangsformen ist der beginnende phlegmonöse oder abscedierende Charakter der

Infektion aus der Exacerbation bzw. der Besserung des Allgemeinzustandes zu erkennen.

In diesem Sinne soll nunmehr die Betrachtung der beiden Haupttypen der Mundbodenentzündungen getrennt erfolgen.

Im Gegensatz zu den verhältnismäßig seltenen Phlegmonen des Mundbodens ist seine abscedierend-eitrige Entzündung, deren Haupttyp der Mundbodenabsceß bildet, weitaus häufiger zu beobachten.

a) **Mundbodenabsceß.** Ein (akuter) Absceß ist ein mit Eiter gefüllter, durch Einschmelzung des Gewebes oder Erweiterung von Gewebsspalten entstandener Hohlraum, der bei längerem Verweilen des Eiters durch eine Art Membran gegen die Umgebung abgegrenzt wird. Diese Absceßmembran besteht auf der vom Eiter bespülten Seite aus Granulationsgewebe, in dem Bakterien zu sitzen pflegen, an der Außenseite aus Bindegewebszügen. Die Hohlraumbildung in dem durch Bakterien geschädigten Gewebe wird von einem proteolytisch wirkenden Ferment der Leukocyten besorgt. Oft finden sich im Eiter noch nicht vollständig aufgelöste nekrotische Gewebsteile. Durchbricht der Eiter die Absceßmembran, welche bei akuten Entzündungen sehr dünn ist, breitet er sich in tiefer liegende Teile des Körpers aus, so entwickelt sich der Kongestions- oder Senkungsabsceß, aus dem wieder fortschreitende Entzündungen entstehen können. Einbrüche in die Lymph- oder die Blutbahnen finden seltener statt.

Im allgemeinen verläuft der stets durch bakterielle Infektion verursachte Absceß gutartig unter mäßigem, gleichförmigem Fieber, ohne wesentliche Beeinträchtigung des Allgemeinbefindens. Örtlich finden sich — je nach seiner Lage mehr oder weniger ausgesprochen — die Zeichen der Entzündung (klopfende Schmerzen, Schwellung, Rötung der prallgespannten Haut usw.) und der Fluktuation. Schließlich kann ein spontaner Durchbruch durch die Haut oder Schleimhaut erfolgen, und mit der Eiterentleerung die Heilung unter rascher Rückbildung der lokalen Veränderungen beginnen. Zuweilen wird durch die Absceßmembran eine Fistel unterhalten. Bleibt bei tiefliegenden Abscessen die spontane Entleerung aus und wird die Entlastung durch Incision zu sehr verzögert, so können allerdings die schon erwähnten Komplikationen eintreten, besonders bei virulenteren Erregern.

Abgesehen von einigen, durch die besonderen anatomischen Mundbodenverhältnisse bedingten Unterschieden in den lokalen Symptomen, die auf den im einzelnen noch zu erörternden jeweiligen Sitz der Abscesse zurückzuführen sind, finden sich die geschilderten örtlichen und allgemeinen Erscheinungen auch im Verlaufe der Mundbodenabscesse.

Ihre Ätiologie und ihre Erreger sind schon besprochen. Wiederholt ist auch hervorgehoben worden, daß Unterschiede in der Virulenz der Erreger und der Reaktionsfähigkeit des Organismus als Ursache für die Entstehung der selteneren phlegmonösen Erkrankung in dem einen und des weit häufigeren abscedierenden Prozesses im anderen Fall angenommen werden müssen. Dadurch sind auch einige, unter schwereren Symptomen verlaufende Mundbodeneiterungen zu erklären, die, sich selbst überlassen, unter Umständen phlegmonösen Charakter annehmen können, während bei rechtzeitiger Behandlung die abscedierende Tendenz erhalten bleibt. Die drohende Gefahr wird in solchen Fällen durch die stärkere Erhöhung der Temperatur und Steigerung der Pulsfrequenz, vor allem auch durch Verschlechterung des Allgemeinbefindens angezeigt, dessen Störungen manchmal den bei der Phlegmone beschriebenen sehr ähnlich werden können. Dabei brauchen die lokalen Veränderungen nicht einmal besonders ausgeprägt zu sein, denn es gibt Formen mit ganz ausgedehnter

Infiltration ohne schwere Allgemeinerscheinungen und andererseits Fälle mit bedrohlichem Allgemeinzustand bei ganz geringem örtlichen Befund.

Das übliche klinische Bild der Mundbodenabscesse ist aber ein anderes. In einzelnen, frühzeitig zur Untersuchung und Behandlung kommenden Fällen läßt sich zuweilen der Infektionsweg aus dem Verlaufe der hart infiltrierten, oft bis bleistiftdicken Lymphstränge erkennen, welche zu den meist schon stark geschwollenen, druckempfindlichen regionären Lymphdrüsen ziehen. Die Umgebung derselben ist häufig beträchtlich ödematös infiltriert (Periadenitis), so daß die im gleichen Bindegewebsbezirk liegenden Lymphdrüsen sich nur sehr schwer voneinander abgrenzen lassen. Vielfach stößt die Punktionsnadel auch bereits auf Einschmelzungsherde.

Bei anderen Fällen überwiegt die Infiltration der befallenen Mundbodenabschnitte. Meist ist es dann unmöglich, zu entscheiden, ob die bestehende Lymphadenitis, Lymphangitis usw. als Ursache der Mundbodenaffektion oder als Folge derselben aufgefaßt werden muß, denn auch die direkte Infektion des Bindegewebes ist ja immer mit einer Erkrankung des Lymphapparates verbunden. Dieser Befund gleicht dem der beginnenden Phlegmone auffallend, es fehlen aber ihre stürmischen Symptome. Der Patient fühlt sich leidlich wohl, die Temperatur ist entweder gar nicht oder nur mäßig erhöht, überschreitet auch in späteren Stadien 38—39° nicht. Nach längerem Bestehen des Infiltrats kann eine langsame Rückbildung des ganzen Prozesses zuweilen eintreten. In den meisten Fällen kommt es aber zur Absceßbildung. Wird der Einschmelzungsherd konservativ behandelt, so kann — besonders bei Sublingualabscessen — ein spontaner Durchbruch nach der Mundhöhle erfolgen. Die Perforation nach außen wird durch eine stärkere Infiltration der Haut eingeleitet, die sich blaurot verfärbt und schließlich durchbricht. Die Entleerungsstelle bleibt vielfach als Fistel erkennbar.

Abb. 1822. Submentalabsceß (Frontalschnitt).

Die unscharfe Begrenzung benachbarter Spalträume des Mundbodens macht es verständlich, daß sich Abscesse manchmal in mehrere Bindegewebsräume ausbreiten. Dieses Übergreifen des Prozesses vollzieht sich besonders leicht, wenn keine spontane Entleerung stattfindet oder die Incision des Abscesses versäumt wird. Trotzdem bleibt der gutartige Charakter der Entzündung gewahrt, die Temperatur kann eine leichte Steigerung bis zu der angegebenen Höhe erfahren. Objektiv ist eine Zunahme der Infiltration festzustellen und Speichelfluß, der regelmäßig zu beobachten ist. Die Schmerzen sind erträglich, meist klagen die Kranken über Schlaflosigkeit und mangelnde Eßlust, wenn der Absceß größere Ausdehnung angenommen hat, doch wechseln die Erscheinungen wie bei jeder anderen Erkrankung natürlich sehr an Stärke. Es wurde schon erwähnt, daß der jeweilige Sitz des Eiterherdes in einer oder mehreren Bindegewebslogen maßgebend ist für das Zustandekommen einer Reihe von Symptomen im Krankheitsbild. In erster Linie seien hier die Störungen der Lautbildung, die Schluckbeschwerden und die Kieferklemme genannt.

In der bei den topographischen Bemerkungen gewählten Reihenfolge werden nunmehr nachstehend die Symptome und der Verlauf der abscedierenden Entzündungen in den verschiedenen Bindegewebsräumen betrachtet, wobei die sche-

matischen Skizzen die Orientierung über die Lokalisation der Abscesse erleichtern sollen.

1. Der Submentalabsceß ruft eine beträchtliche ödematöse Schwellung der Unterkinngegend hervor. Durch die entsprechend gespannte, kaum verschiebbare Haut ist zwischen Zungenbein und Kinn eine derbe Infiltration fühlbar. Bei etwa kirschgroßem Eiterherd ist Fluktuation nachweisbar; dabei muß die Muskulatur durch Annäherung des Kinns an das Sternum entspannt und ein Finger vom Munde aus dem von außen tastenden entgegengedrängt werden. Das Ödem kann sich im Munde als leichte Schwellung bemerkbar machen. Die Beschwerden sind gering, meist handelt es sich um erträgliche Schmerzen beim Kauen und Schlucken. Wird der Eiter nicht spontan oder durch Incision entleert, so erfolgt gelegentlich seine Fortleitung in die Submaxillarloge (s. Abb. 1822).

2. Der Sublingualabsceß im Bereich des vorderen, durch den M. mylohyoideus nach unten begrenzten Abschnitts, bewirkt äußerlich eine ödematöse Schwellung der Regio submentalis, einerseits infolge Infiltration und stärkerer Vorwölbung des Dia-



Abb. 1823. Sublingualabsceß. (Frontalschnitt.)

Abb. 1824. Beiderseitiger Sublingualabsceß. (Frontalschnitt.)

phragma oris, andererseits auch durch Miterkrankung der Lymphbahnen und Lymphdrüsen dieser Gegend. Eine Verwechslung mit dem Submentalabsceß wird durch Beachtung der Veränderungen in der Mundhöhle vermieden, die im allgemeinen leicht inspiziert werden kann, weil mit solchen vorderen Sublingualabscessen kaum eine Kieferklemme einhergeht. Die blaurote Mundbodenschleimhaut der befallenen Seite ist vielfach bis in die Höhe der Kauebene vorgewölbt, so daß der Sulcus lateralis fast ganz verstrichen erscheint (Abb. 1823). Die damit hochgehobene Plica sublingualis trägt oft einen abziehbaren, fibrinösen, gelblichweißen Belag (Pseudomembran). In dem starken Infiltrat ist selten die vergrößerte Glandula sublingualis tastbar. Die geschwollene Zunge wird entsprechend nach der gesunden Seite verdrängt, wodurch die Lautbildung erschwert ist. Auch Störungen beim Kauakt und beim Schlucken können damit verbunden sein. Die Kranken klagen über mäßig starke Schmerzen.

Die beschriebenen Veränderungen und Beschwerden prägen sich noch stärker aus, wenn die eitrige Entzündung — wie dies häufig geschieht — auf die andere Seite übergreift (Abb. 1824).

Sublingualabscesse brechen oft spontan durch; sie können sich aber auch nach dem muskelfreien Dreieck zu ausbreiten. Über den Rand des M. mylohyoideus hinweg gelangt die eitrige Entzündung in die Submaxillarloge. So entsteht die in Abb. 1827 dargestellte Kombination eines Sublingual- und Submaxillarabscesses, welche eine

wesentliche Verschlimmerung der objektiven und subjektiven Symptome zur Folge hat. Der Grad der Kieferklemme hängt von der Ausdehnung der Infiltration des M. masseter und M. pterygoideus internus ab.

3. Der Absceß am Zungengrund verursacht eine erhebliche, im Gegensatz zur Glossitis profunda phlegmonosa allmählicher entstehende Schwellung der Zungenbasis, aber auch eine Vergrößerung der ganzen Zunge, wodurch Behinderung der Zungenbewegungen und Beschwerden beim Sprechen, Kauen und Schlucken, in vorgeschrittenen Fällen auch beim Atmen ausgelöst werden. Dann ist meist auch der Mundboden mäßig stark infiltriert, dessen Beteiligung manchmal durch eine leichte Ödembildung in der Unterkinngegend erkennbar wird. Die Symptome des ziemlich selten isoliert zu beobachtenden Zungengrundabscesses können sich bei gleichzeitigem Auftreten einer Eiterung in der Sublingualloge in unangenehmster Weise steigern, vor allem durch Hinzukommen einer Kieferklemme, wenn außerdem der Submaxillarraum befallen wird (siehe topographische Bemerkungen und Abb. 1825).

Der reichlich fließende Speichel wird dann nicht mehr geschluckt, sondern läuft über die Mundwinkel ab.

4. Der Submaxillarabsceß steht bezüglich der Häufigkeit an erster Stelle in der Reihe der zur Absceßbildung führenden Mundbodeneiterungen. Die Submaxillargegend ist meist derb infiltriert, die ödematöse Schwellung der angrenzenden Weichteile erstreckt sich oft weit nach unten und nach hinten oben, so daß das Ohrläppchen abgehoben erscheint; auch die über dem Kieferwinkel liegenden Abschnitte sind verdickt, wodurch gelegentlich das Bild einer Parotitis vorgetäuscht wird. Während im Beginn der Erkrankung die Mundöffnungsbewegung hauptsächlich infolge der Schmerzen behindert ist (reflektorische Kieferklemme), entwickelt sich im weiteren Verlauf, sehr rasch mit der Infiltration des M. masseter und M. pterygoideus internus an Intensität zunehmend, eine fast vollständige, entzündliche Kieferklemme, die eine Öffnung der Zahnreihe um mehr als 2—3 mm nicht gestattet. Die Besichtigung und Austastung der hinteren Mundbodenabschnitte ist dadurch sehr erschwert, oft ohne besondere Maßnahmen unmöglich. Manchmal gelingt es, durch eine Zahnlücke den kleinen Finger einzuführen, meist aber muß die Untersuchung durch langsame Dehnung erlistet werden. In vielen Fällen bewährt sich dabei die Basisinjektion nach Lindemann sehr gut. Hierüber sind noch nähere Ausführungen zu machen. Je nach der Ausdehnung des Prozesses erweist sich der Mundboden im hinteren Teil mehr oder weniger stark vorgebuchtet, teilweise finden sich die Erscheinungen, welche schon beim Sublingualabsceß erörtert worden sind. Die Zungenbasis kann hochgehoben sein, starker Speichelfluß den Kranken belästigen. (Abb. 1826 und 1827). Auffallend ist oft die blaßbläuliche Gesichtsfarbe. Die Beschwerden der Patienten sind relativ gering; im allgemeinen werden Schluckschmerzen angegeben, die natürlich stärker in Erscheinung treten, wenn die Eiterung auch den Sublingualraum befällt oder auf die Gegenseite fortgeleitet wird. Durchbrüche nach innen oder außen sind möglich. Gelangt der Eiter auf die Außenseite der Halsfascie, so kann infolge Senkung eine Halsfistel entstehen. Die Beschwerden können ein

Abb. 1825. a = Zungengrundabsceß (Frontalschnitt.)

beträchtliches Ausmaß erreichen, wenn der eitrige Prozeß die bisher besprochenen Fascienräume gleichzeitig ergreift oder, den eigentlichen Mundbodenbezirk verlassend, auf nunmehr zu betrachtende Spalträume weiterschreitet. Bei abscedierenden Formen dürften Einbrüche des Eiters in die Parotisloge und umgekehrt selten vorkommen.

Eine besondere Bedeutung besitzt das Spatium parapharyngeum, dessen Bindegewebe direkt in dasjenige des prävertebralen oder retropharyngealen Fascienspaltes übergeht. Im übrigen wird auf die topographischen Beziehungen verwiesen.

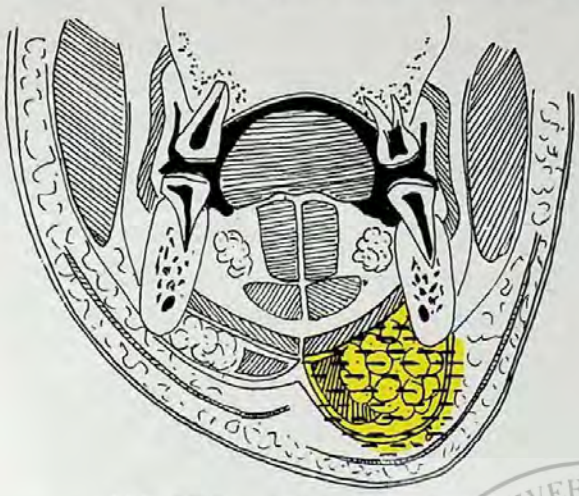

Abb. 1826. Submaxillarabsceß.

Abb. 1827. Sublingual-submaxillarabsceß.

5. Der parapharyngeale Absceß entwickelt sich wohl am häufigsten im Anschluß an eine Erkrankung der Submaxillarloge, d. h. die Infektion oder die Eiterung dringt von hier aus nach hinten oben vor. An diese Möglichkeit muß immer gedacht werden, wenn ein Submaxillarabsceß besteht, obwohl der parapharyngeale Absceß äußerlich meist keine besonderen Erscheinungen macht, bzw. sich darin mit jenen der Submaxillareiterung deckt. Allerdings kann in seltenen Fällen auch eine durch Injektionsschaden hervorgerufene Eiterung im Spatium pterygomandibulare das Spatium parapharyngeum ergreifen, was vielleicht aus der Abb. 1828 ersichtlich ist, welche die Lage des Eiterherdes im Spatium pterygomandibulare zu seiner Umgebung in einem Horizontalschnitt zeigt. Gelegentlich bildet eine eitrige Parotitis den Ausgangspunkt (siehe Abb. 1820). Ein vierter Weg ist bei Kindern bis zum 4.—5. Lebensjahre nach Infektionskrankheiten zu beobachten. Dabei werden die in späteren Altersstufen atrophierenden, kleinen, in das lockere Bindegewebe zwischen den Fascien der Schlund- und der Längsmuskeln der Wirbelsäule eingebetteten Lymphdrüsen vom lymphatischen Rachenring aus infiziert. Durch Vereiterung derselben kann es zu einem Absceß im prävertebralen Bindegewebe, zu dem sog. Retropharyngealabsceß kommen, dessen Umwandlung in einen parapharyngealen Absceß bei entsprechender Vergrößerung oder Ausbreitung nach lateral nichts im Wege steht. Schließlich kann sich bei Osteomyelitis der Felsenbeinpyramide der

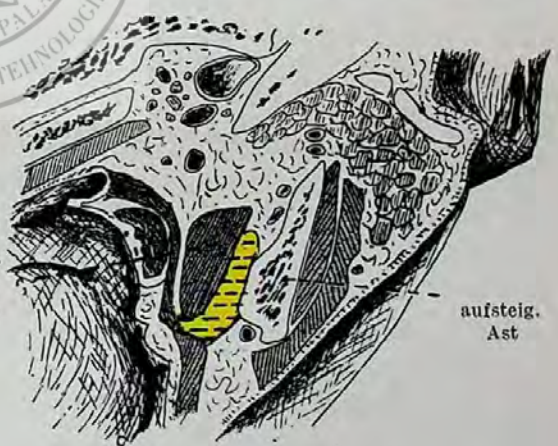

Abb. 1828. Absceß im Spatium pterygomandibulare (Horizontalschnitt).

Eiter längs der Tube hinter der seitlichen und hinteren Schlundwand senken (Körner). Von diesen Ausnahmefällen abgesehen, findet sich jedoch immer die Kombination zwischen Submaxillar- und Parapharyngealabsceß, wodurch die ausgesprochene Kieferklemme zu erklären ist, welche die Inspektion der Mundhöhle in nur unzureichender Weise zuläßt. Die seitliche Rachenwand, bei größeren Abscessen auch die hintere Wand des Mesopharynx, steht viel weiter vor als gewöhnlich. Ist Palpation möglich, so fühlt der Finger die starke Vorwölbung deutlich und kann nur unter Druck zwischen dieser und dem Zungengrund eingeführt werden. In dem teigigen kollateralen Ödem der Rachenwandschleimhaut ist Fluktuation nicht immer mit Sicherheit nachweisbar, da sich ja der Eiterherd jenseits der Pharynxmuskulatur befindet. Dies ist aus folgendem Grund sehr wichtig. Durch die hinzutretende ödematöse Schwellung des Gaumensegels, der Gaumenbögen und des weichen Gaumens gewinnt der örtliche Befund eine gewisse Ähnlichkeit mit den Veränderungen, welche sich beim peri- oder paratonsillären Absceß einstellen (Abb. 1830).

Aus der Abb. 1830 (Horizontalschnitt) geht die Lage desselben zur Schlundmuskulatur hervor; dadurch wird auch der leicht erfolgende Schleimhautdurch-

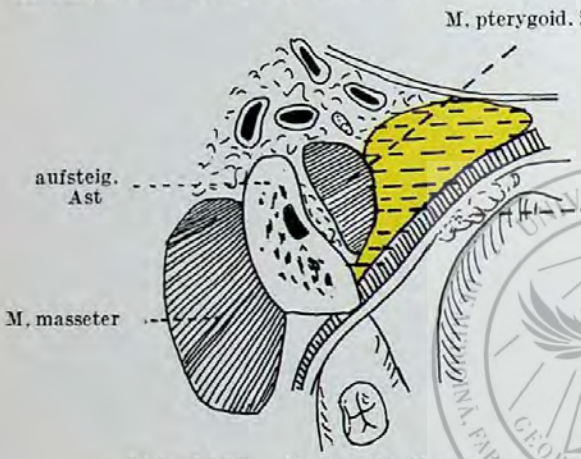

Abb. 1829. Abscessiv-Spatium parapharyngeum (Horizontalschnitt).

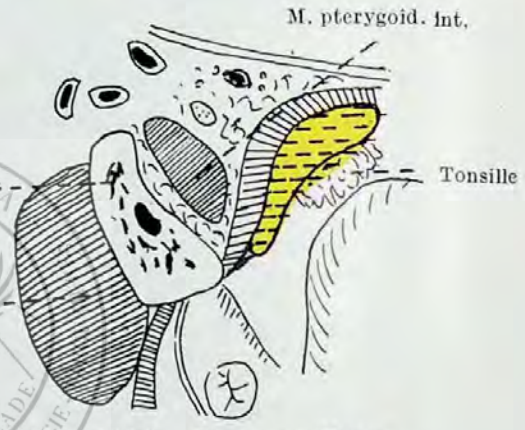

Abb. 1830. Paratonsillärer Absceß (Horizontalschnitt).

bruch peritonsillärer Herde verständlich. Die durch letztere bedingte Kieferklemme ist anfangs gering, nimmt aber manchmal schnell an Intensität zu. Ausgedehntere retropharyngeale Prozesse wölben sich in der Kieferwinkelgegend seitlich am Halse vor (Sauerbruch). Außer den aufgezählten lokalen Veränderungen des parapharyngealen Abscesses, welche die Atmung bei gleichzeitiger Erkrankung der Sublingualloge erheblich behindern können, wären noch zu nennen: Speichelfluß und kloßige Sprache.

Im allgemeinen klagen die Kranken hauptsächlich über Schluckbeschwerden, die sehr schmerzhaften Charakter annehmen und bei jedem Schluckversuch heftiger werden, meist bis ins Ohr ausstrahlen.

In manchen Fällen macht sich eine gewisse Steifigkeit des Halses und Behinderung der Drehbewegungen des Kopfes bemerkbar.

Die parapharyngealen Eiterungen können in günstigen Fällen, wenn der Eiter in den Schlund oder den Ösophagus durchbricht, zur Spontanheilung kommen. Findet aber die rechtzeitige Entleerung des Eiters auf diese Weise oder durch Incision, die sonst sehr schnellen Rückgang aller Krankheitserscheinungen bringt, nicht statt, so entwickeln sich oft bedrohliche Komplikationen.

Zunächst kann mit der Senkung des Eiters und entsprechender Ausdehnung des Schleimhautödems der Hypopharynx so stark eingeengt werden, daß, mit

höchster Atemnot beginnend, unter Umständen rasch Erstickung als Folge eines Ödems des Kehlkopfeingangs eintritt.

Die Ausbreitung der Eiterung nach unten bis ins Mediastinum (Senkungsabsceß) ist ebenfalls prognostisch stets ungünstig, zudem die Möglichkeit besteht, daß die Eiterung in dem lockeren Bindegewebe des Mittelfellraumes phlegmonösen Charakter annimmt.

Verhältnismäßig selten entsteht im Verlaufe einer parapharyngealen Eiterung infolge Eiterdurchbruchs lateralwärts — durch die in Abb. 1820 sichtbare Fascienlücke — eine Erkrankung der Parotisloge, die an der Schwellung der Parotisregion, besonders aber der Gegend hinter dem Kieferwinkel und dem aufsteigenden Unterkieferast erkennbar wird (Fossa retromandibularis). Häufiger ist der Übergang der Eiterung nach oben in die Flügelgaumengrube (Fossa pterygopalatina) und in die Unterschläfengrube (Fossa infratemporalis) zu beobachten. Die großen, mit der eitrigen Erkrankung dieser Gebiete verbundenen Gefahren brauchen nicht besonders erörtert zu werden. Als nicht ganz seltener Ausgang einer parapharyngealen Eiterung ist endlich noch deren Fortleitung aus der Fossa infratemporalis zur Fossa temporalis und damit auch in das fettreiche Bindegewebe zwischen dem tiefen und oberflächlichen Blatt der Fascia temporalis zu erwähnen. So kann auch auf diesem Umwege der Temporalabsceß zustande kommen, der sich durch die eigenartige, bogenförmige Grenzlinie nach dem Scheitel zu von subcutanen Prozessen unterscheidet. Die äußerlich wahrnehmbaren Folgen der eitrigen Erkrankung der besprochenen Räume sind mehr oder weniger ausgeprägte ödematöse Schwellungen oberhalb und unterhalb vom Jochbein; trotz vielfach derber Infiltration läßt sich bei Temporalabscessen im allgemeinen Fluktuation feststellen. Bei isolierter eitriger Entzündung der Fossa pterygopalatina — z. B. bei Prozessen, welche vom oberen Weisheitszahn eindringen oder nach Stichinfektionen durch die Injektionsnadel — bildet sich meist über dem Foramen palatinum maius ein Infiltrat des dort ziemlich dicken Bindegewebes und der Gaumenschleimhaut, die stark gerötet erscheint. Außerdem entsteht eine erhebliche Wangenschwellung zuerst unterhalb vom Jochbogen, die sich als teigiges Ödem später in die Schläfengegend fortsetzt.

b) **Mundbodenphlegmone.** Als Phlegmone wird eine mit Zellgewebsnekrose einhergehende heiße Eiterung bezeichnet, die sich unter diffuser, purulenter Infiltration des Gewebes ausbreitet oder unter Bildung neuer, eventuell konfluierender kleiner Abscesse fortschreitet. Bei Anwesenheit von Fäulniserregern, welche bei der Mundbodenphlegmone so gut wie immer angetroffen werden, neigt sie zu Gangrän (putrider Infektion), unter Umständen — sehr selten — zu Gasbildung.

Die meist durch Mischinfektion verursachten phlegmonösen Prozesse des Mundbodens unterscheiden sich in ihren lokalen und allgemeinen Symptomen in keiner Weise von jenen anderer Körperabschnitte. Auch sie befallen vorzugsweise das lockere, intermuskuläre Bindegewebe und schreiten darin fort, wobei die Fascien zuweilen durchbrochen und auch die Muskelfasern nekrotisiert werden. So erkranken der Reihe nach die schon beschriebenen Bindegewebsräume samt den zugehörigen Gefäßen usw. Während die Nerven durchweg in ihren Funktionen ungestört bleiben, können die an sich widerstandsfähigen Arterienwände gelegentlich arrodiert werden und so zu schweren Blutungen Veranlassung geben. Die Entzündung greift meist auf die Venenwand über und führt zur Thrombose mit allen ihren Gefahren und zum Zerfall des Gefäßes.

Auf der Schnittfläche des sulzig aussehenden Gewebes, aus dessen Lymphspalten eine blutig-seröse, trübe Flüssigkeit quillt, finden sich meist nur einige kleine Eiterpunkte, selten größere Einschmelzungsherde.

Die lokal wahrnehmbaren Veränderungen hängen in erster Linie vom Sitz der phlegmonösen Infiltration, dann aber auch vom Stadium der Erkrankung ab, in welchem sie zur Beobachtung gelangt. Diese Symptome sind für die Schwere des Krankheitsbildes — die primäre Zungenphlegmone ausgenommen — nicht ausschlaggebend; hierfür spielen später zu besprechende Faktoren eine wichtigere Rolle.

Im Beginn des Leidens findet sich bei direkter Infektion ein hauptsächlich auf den befallenen Fascienraum lokalisiertes, unscharf auf die Umgebung übergehendes Ödem, das bald die typische brettharte Konsistenz annimmt und fortschreitet. Während in diesem Falle die regionären Lymphdrüsen zwar geschwollen und druckschmerzhaft, aber doch differenzierbar sind, bilden diese — fast immer handelt es sich um die submaxillaren Lymphdrüsen — bei der Exacerbation einer Perilymphadenitis zur Phlegmone ein Konglomerat, welches in einem derben Infiltrat des Bindegewebes verschwindet. In manchen Fällen wird die Haut darüber ödematös und unverschieblich.

Die weitere Entwicklung der örtlichen Erscheinungen ist in hohem Maße abhängig von der Virulenz der Erreger und der Abwehrfähigkeit des Gewebes, ferner von dem Wege, welchen die phlegmonöse Entzündung bei ihrem Fortgang einschlägt. Es ist charakteristisch für die schwersten Formen, daß sie, wie Williger sagt, in foudroyantem Verlauf in ungemein kurzer Zeit, oft in wenigen Stunden, zu den bedrohlichsten Erscheinungen führen.

Infolge Infiltration der Kaumuskulatur von der phlegmonös erkrankten Submaxillarloge aus entsteht sehr bald eine beträchtliche Öffnungsbehinderung und schließlich eine völlige Kieferklemme. Tritt die Phlegmone auf den Sublingualraum und das parapharyngeale Bindegewebe über, so verstärken sich die lokalen Symptome. Die zunehmende Schwellung des Mundbodens und der Zunge, die Vorwölbung der seitlichen Pharynxwand verursachen quälende Schluckbeschwerden, ein vielfach zu beobachtendes Ödem der Gaumenbögen und der Uvula behindern die Lautbildung und die Atmung, besonders stark bei beiderseitiger Erkrankung der Spalträume. Die in solchen Fällen oft in Höhe der Kauebene liegende Schleimhaut des Mundbodens ist fibrinös belegt.

Erwähnt sei hier noch die typische Kopfhaltung der Kranken mit solchen Infektionen. Durch Erheben des Kopfes und Vorstrecken des Kinns versuchen sie die in gewöhnlicher Haltung und in horizontaler Stellung verlegten Luftwege freizuhalten, bevorzugen deshalb die Liegesitzstellung.

Meist besteht starker Speichelfluß, der ja bei fast allen Mundbodeneiterungen ausgelöst wird, aber auch fehlen kann.

Ein wichtiges Unterscheidungsmerkmal gegenüber den abscedierenden Mundbodenprozessen bilden die mit solchen Phlegmonen verbundenen schweren, rasch zunehmenden Allgemeinerscheinungen.

Objektive Symptome sind: Verfallenes Aussehen des Patienten, evtl. Schüttelfröste, hohes, atypisches Fieber, das sich um 40° bewegt, kleiner, leicht unterdrückbarer Puls von erhöhter Frequenz; die Atmung ist beschleunigt und flach. Der Kranke ist zuweilen schon benommen. Fast immer findet sich eine mehr oder weniger ausgeprägte neutrophile Leukocytose, bei welcher die eosinophilen und die Mastzellen an Zahl vermindert oder geschwunden sind, selten eine Leukopenie. Dazu besteht febrile Albuminurie, in manchen Fällen sind schon bald Zeichen der Nierenschädigung (Nephritis) nachzuweisen.

Subjektiv besteht schweres Krankheitsgefühl, Übelkeit, Brechreiz, zum Teil durch die lokalen Störungen bedingt, klopfende Schmerzen in der Zunge und im

Halse, Kopfschmerzen, Appetitlosigkeit und Durstgefühl fehlen fast nie, gelegentlich klagen die Patienten über Gliederschmerzen und innere Unruhe.

Bei den bösartigsten, durch besonders virulente Erreger verursachten Mundbodenphlegmonen scheinen die Abwehrkräfte des Organismus vollständig zu versagen. Der putrid-phlegmonöse Prozeß breitet sich schnell weiter aus; die örtlichen Störungen nehmen zu. Infolge der Vergrößerung des befallenen Gebietes werden auch mehr Bakterientoxine und giftige Zerfallsprodukte resorbiert, so daß parallel damit eine Verschlechterung des Allgemeinzustandes eintritt, der sich durch Bakterienverschleppung auf dem Blutwege noch weiter verschlimmern kann. In diesem Stadium sind gegenüber dem klinischen Bilde der pyogenen Allgemeininfektion (Blutinfektion) kaum Unterschiede zu erkennen. Im Verlaufe von 2—3 Tagen, oft in noch kürzerer Zeit, gehen die Kranken an der Infektion zugrunde. Keine therapeutische Maßnahme vermag manchmal diesen Ausgang aufzuhalten, der zuweilen durch eine Sinusthrombose, eine eitrige Meningitis oder eine Mediastinitis beschleunigt wird. Der gelegentlich kurz vorher einsetzende Leukocystensturz zeigt die Erschöpfung des Körpers an.

Bei Zungenphlegmonen kann in wenigen Stunden der Erstickungstod durch Glottisödem eintreten. In anderen Fällen gelingt es, die Phlegmone zum Stehen zu bringen. An Stelle der serös-blutigen Absonderung tritt eine jauchige Eiterung, wobei sich nekrotisierte Gewebsteile fetzenweise abstoßen. Langsam verschwindet der üble Geruch, auch die schweren Symptome lassen an Heftigkeit nach. Die Sekretion des nunmehr gelblichen Eiters hört im Verlaufe von 10—14 Tagen auf, der Patient gesundet.

Außer dieser infausten, serösen, rasch fortschreitenden, nekrotisierenden, glücklicherweise aber selteneren akuten Form gibt es noch einen weniger bösartig verlaufenden Typ der phlegmonösen Mundbodenerkrankungen.

Im Beginn zwar unter ganz den gleichen stürmischen und schweren Erscheinungen auftretend, zeigt diese zweite Form doch bald Neigung zur Lokalisation und zur eitrigen Einschmelzung des Gewebes. Die Angriffskraft der Erreger scheint sich infolge ausreichender Abwehrtätigkeit des Körpers teilweise zu erschöpfen. Bei langsamerem Vordringen der phlegmonösen Entzündung können sich in ihrem Ausgangsgebiet kleinere Eiterherde bilden, sie wird zur umschriebenen Phlegmone. In seltenen Fällen tritt unter allmählicher Entfieberung Stillstand und schrittweise Rückbildung des entzündlichen Infiltrats ein, oder ein spontaner Durchbruch in die Mundhöhle bzw. nach außen leitet die Heilungsvorgänge ein.

Meist bewirkt aber auch diese an sich gutartigere, eitrige Phlegmone ausgedehnte örtliche Zerstörungen und führt zu schweren Allgemeinerscheinungen, denen der Erkrankte früher oder später doch erliegen muß, wenn die noch zu besprechende sachgemäße Behandlung unterbleibt oder verspätet einsetzt. Werden solche Fälle in richtiger Erkenntnis des Krankheitsbildes beizeiten ins Krankenhaus eingewiesen, womit heutzutage im allgemeinen gerechnet werden kann, so dürften bei den letztgenannten, milderen Formen ungünstige Ausgänge nur noch selten vorkommen. In klinischer Beobachtung wird vor allem auch jene gefährliche und gefürchtete Komplikation, der Erstickungstod als Folge eines Glottisödems, stets zu vermeiden sein. Derartige Zufälle sind jedoch z. B. auf dem Lande noch möglich; sie sind auch denkbar, wenn bei längerem Krankentransport ein Glottisödem ungewöhnlich rasch auftritt, so daß der Luftröhrenschnitt nicht mehr rechtzeitig ausgeführt werden kann.

Wie schon mehrfach betont wurde, bedingen Art und Giftstärke der Erreger, der anfängliche Sitz und die späteren Ausbreitungswege der Infektion, nicht zuletzt

auch die Körperkonstitution verschiedenartige Symptome und wechselnden Verlauf der Mundbodenphlegmonen. Diese variablen Krankheitsbilder bewegen sich aber vorzugsweise zwischen den beiden ausführlicher geschilderten „Grenztypen". Ihre Prognose wird um so günstiger, je mehr sie den Charakter der vorwiegend eitrigen Phlegmone annehmen, welche nach dem Abklingen der ersten, stürmischeren Erscheinungen als Übergangsform zu den schon besprochenen abscedierenden Mundbodenprozessen gelten können.

Es wäre jedoch falsch, die Entwicklung eines phlegmonösen Prozesses nach dieser oder jener Seite abzuwarten, weil dadurch der Erkrankte in höchste Lebensgefahr geraten könnte, außerdem das therapeutische Vorgehen in solchen Fällen mit phlegmonösem Grundcharakter sich wesentlich unterscheidet von den Maßnahmen, die bei abscedierenden Mundbodenentzündungen zur Anwendung kommen. Für das Schicksal des Patienten ist somit das baldige Erkennen der besonderen Eigenart der Entzündung in höchstem Grade bedeutsam; die Beachtung der damit verbundenen Allgemeinsymptome erleichtert die Diagnose.

Differentialdiagnose. Die Kenntnis der Ätiologie und des klinischen Bildes der besprochenen Erkrankungen schließt im allgemeinen Schwierigkeiten in der Diagnosestellung ziemlich aus.

Die (örtlichen und allgemeinen) Symptome der schweren Formen der Phlegmone des Mundbodengebietes und der benachbarten Bindegewebsräume sind eindeutig und veranlassen kaum Zweifel.

Dagegen müssen bei manchen umschriebenen Phlegmonen mit weniger stürmischen Erscheinungen, insbesondere auch bei den Eiterungen (Abscessen) in den einzelnen Logen des Mundbodens und den mit diesem in Verbindung stehenden Spalträumen, einige differentialdiagnostisch in Frage kommende Erkrankungen ausgeschlossen werden, die bei längerem Bestehen vielfach ähnliche Veränderungen verursachen. An erster Stelle ist die tuberkulöse Lymphadenitis zu nennen, mit der eine Verwechslung bei verwachsenen Drüsen mit ausgedehntem, derbem Infiltrat, Verlötung mit der Haut und eventuell zentralen Erweichungsherden leicht möglich ist, besonders dann, wenn dabei hohe Temperaturen und akute, lokale, auf einer Mischinfektion beruhende Entzündungserscheinungen auftreten. Weniger schwierig ist die Unterscheidung von der Aktinomykose (siehe Stichwort) und tertiär syphilitischen Prozessen. Auch die sog. Holzphlegmone (phlegmon ligneux von Reclus) ist hier zu erwähnen, die sich vorzugsweise bei alten oder kachektischen Patienten findet. Für die Zungengrundgegend und den eigentlichen Mundboden können differentialdiagnostisch die verschiedenen Cysten (Retentions-Dermoidcysten, Cysten des Ductus thyreoglossus) und cystische Parasiten (Echinococcus, Cysticercus) eine Rolle spielen. Wichtig sind außerdem die Mischgeschwülste der Speicheldrüsen, weiter die Sarkome und Carcinome als primäre oder sekundäre Form. Bei älteren Männern kann insbesondere das branchiogene Carcinom Anlaß zu diagnostischen Irrtümern geben. Zu berücksichtigen sind ferner die pseudoleukämischen Lymphome (Blutbild!), die Lymph- und Hämangiome, selten Lipome und schließlich die Parotitis epidemica. Durch sorgfältige Erhebung der Anamnese und Anwendung der diagnostischen Hilfsmittel — vor allem Punktion und Probeausschneidung — lassen sich Fehldiagnosen vermeiden.

Therapie. Die therapeutischen Maßnahmen richten sich nach dem jeweiligen örtlichen und allgemeinen Befund. Bei phlegmonösen und ausgedehnteren abscedierenden Mundbodenprozessen ist die unverzügliche Aufnahme in klinische bzw. Krankenhausbehandlung geboten. Aber auch bei einfacheren, lokalisierten eitrigen

Erkrankungen, die an sich wohl ambulant versorgt werden könnten, muß in Erwägung gezogen werden, daß die stationäre Überwachung des Kranken (Exacerbation!) besser und auch deshalb vorzuziehen ist, weil die notwendigen Maßnahmen viel leichter und sachgemäßer durchgeführt werden können.

Der in jedem Falle angezeigte Versuch, zunächst die Krankheitsursache festzustellen und nach Möglichkeit auszuschalten oder zu beseitigen, ist z. B. bei schweren Phlegmonen manchmal ergebnislos.

Dentale Ausgangsherde sind jedoch bei leichten Fällen durch die übliche Untersuchung, welche durch das Röntgenbild ergänzt wird, bei vorgeschritteneren Formen meist nur mit Hilfe des Röntgenapparates zu erkennen, weil die Inspektion der Mundhöhle durch die Kieferklemme verhindert wird. Dies gilt natürlich nicht für Entzündungsvorgänge in der Submentalloge oder im vorderen Abschnitt des Sublingualraums, wodurch keine Öffnungsstörung verursacht wird. Hierbei ist neben der Behandlung der örtlichen Krankheitserscheinungen wohl immer die kausale Therapie dental bedingter Prozesse möglich.

Soweit die Überwindung einer Kieferklemme nicht durch vorsichtige, langsame Dehnung gelingt, wenn die Submaxillarloge befallen ist, und die Infiltration nicht schon zu weit nach oben reicht, kann der Zugang zum Herd in der Mundhöhle auch erzielt werden durch Anästhesierung des dritten Trigeminusastes an der Schädelbasis. Dem Verfasser hat dabei die von Lindemann angegebene Methode, die sich auch bei erschwerten Weisheitszahndurchbrüchen sehr bewährte, immer recht gute Dienste geleistet.

Selbstverständlich kommt ein solches Vorgehen nur für jene Mundbodenentzündungen in Frage, bei welchen die kausale und die symptomatische Behandlung etwa übereinstimmen (Extraktion des schuldigen Zahns, Incision vom Munde aus). Sobald äußere Incisionen angezeigt sind, die nur in Rauschnarkose (siehe Narkosetechnik) vorgenommen werden, erfolgt dabei auch die Öffnung der Kiefer, wenn nicht andere Gesichtspunkte es ratsamer erscheinen lassen, die Ursache erst nach dem Abklingen der akuten Krankheitserscheinungen anzugehen. Hierüber entscheidet ausschließlich die Erfahrung. Keinesfalls dürfen aber die Gefahren der schnellen gewaltsamen Kieferdehnung unterschätzt werden. Sowohl nach kausaler Behandlung als auch ohne diese bilden sich in vielen Fällen sogar größere Infiltrate unter konservativen Maßnahmen (Wärmeanwendung in jeder Form, feuchte Umschläge mit Alkohol oder essigsaurer Tonerde, Moronal usw., Spülungen der Mundhöhle mit warmem Kamillentee oder Wasserstoffsuperoxyd) und Bettruhe (Sprechverbot!) langsam zurück.

In manchen Fällen wirkt auch die Röntgenbestrahlung in schwacher Dosis auffallend günstig (siehe Röntgentherapie). Sie kann versucht werden, nach eigenen Erfahrungen jedoch nur im Beginn des Leidens. Natürlich setzt die konservative Therapie einen entsprechenden Befund und ständige Kontrolle voraus. Höhere Temperaturen, starke Schmerzen, Schluck- und Atembeschwerden infolge Ausbreitung der Entzündung erfordern frühzeitige Incision, die auch nicht verzögert werden darf durch die Hoffnung auf den Erfolg einer etwa eingeleiteten unspezifischen Reiztherapie, die noch sehr in Mode ist (Omnadin, Aolan), deren Wert aber höchst zweifelhaft erscheint. Das gleiche gilt für die fragliche Wirkung der Vaccinationsmethoden (Antiserum, Vaccine s. S. 1700).

Bleibt die Infiltration bestehen, erlaubt aber das Krankheitsbild weiteres Abwarten, so kann mit einer Einschmelzung des Gewebes gerechnet werden; unter günstigen Umständen arbeitet sich der Absceßeiter bis unter die Haut oder Schleimhaut vor und bricht zuletzt nach außen oder in die Mundhöhle durch. In der Mehr-

zahl der Fälle ist aber die Eröffnung des Eiterherdes durch eine Incision notwendig, um Komplikationen, wie z. B. die Ausbreitung des Eiters, zu verhüten, welche infolge Verzögerung der Entlastung des Abscesses eintreten können.

Diese Aufgabe ist leicht zu lösen, wenn ein verhältnismäßig scharf begrenztes Infiltrat vorliegt, vielleicht sogar Fluktuation besteht. Auch bei ausgedehnterer, diffuser, teils brettharter, teils teigiger, druckschmerzhafter Schwellung und Rötung der (Schleim-) Haut kann mit einiger Sicherheit in der Tiefe Eiter angenommen werden, selbst wenn keine Fluktuation feststellbar ist.

a) **Intraorale Incision.** Handelt es sich in solchen Fällen um sublinguale Herde, so bestehen keine Bedenken gegen die Incision von der Mundschleimhaut aus. Verfasser hat auch zahlreiche Submaxillarabscesse mit immer gutem Ergebnis von innen eröffnet. Unangenehme, die Übersichtlichkeit störende Blutungen, auf welche von Mikulicz und Kümmel hinweisen, lassen sich dabei weitgehend beschränken, wenn der Einschnitt dicht an der Innenfläche des Unterkiefers „mit senkrecht auf die Knochenunterlage gestelltem Messer, parallel zum Zahnfleischrand" (Kantorowicz) erfolgt, je nach dem Grade der Mundbodenhebung höher oder tiefer. Auch die Anwendung des Thermokauters (Paquelinscher Brenner, Galvanokauter) oder des Kaltkauters verringert die Blutung. Die Schnittlänge hängt von der Sachlage und der Erfahrung des Arztes ab. Im Zweifelsfalle ist stets der lange Schnitt der sicherste, zumal er der Entlastung des ödematösen oder entzündlich infiltrierten Gewebes viel dienlicher sein dürfte.

Führt nicht schon die Incision zur Entleerung des Eiters, so muß dieser in der Tiefe aufgesucht werden (Punktion!). Durch Vordringen mit stumpfen Instrumenten (Kornzange, gebogene, runde Schere) — eventuell neben der Punktionsnadel — werden Verletzungen der Gefäße, Nerven oder Drüsen umgangen. Die Spreizung der genannten Instrumente erweitert die Öffnung in der Abceßwand und den Wundkanal. Der Sekretabfluß wird durch ein Gummidrain bei großen Herden, bei kleineren durch lockere Jodoformgazetamponade gesichert. Mit Rücksicht auf den Geruch oder Überempfindlichkeit kann die Jodoformgaze ersetzt werden durch Vio-Xeroform- oder Yatrengaze. Die Fixation des Drains übernimmt ein durch seine Wand geführter Faden, der um einen Zahn geschlungen wird.

In solchen Fällen ist die Austastung der Abceßhöhle mit dem Finger nicht unbedingt erforderlich, sie bietet aber allein die Möglichkeit einer Orientierung über die Ausdehnung des Herdes.

Von der Mundhöhle aus wird ferner der Abceß im Spatium pterygomandibulare und der retropharyngeale Abceß incidiert, kann schließlich auch eine Eiterung in der Fossa pterygopalatina — von einem breiten Schnitt in der oberen Umschlagfalte am Tuber maxillare entlang — erreicht werden. Dieser Weg ist auch bei phlegmonösen Prozessen gangbar, die Blutung gering, wenn der Knochenkontakt des vordringenden Instruments gewahrt bleibt.

Zur Incision retropharyngealer Abscesse empfiehlt es sich, den Mund durch einen Kiefersperrer (Whitehead, O'Dwyer, Denhard, Mathieu) offenzuhalten, bei kleinen Kindern genügt das Hineindrücken der Wange zwischen die Zähne oder Kiefer. Die Ableitung des Eiters durch ein Gummidrain stößt bei diesen Abscessen auf Schwierigkeiten, weshalb die hintere Rachenwand etwas ausgiebiger gespalten wird. Dies geschieht mit einem Skalpell, dessen Schneide bis etwa $^3/_4$ cm von der Spitze umwickelt ist, von oben nach unten. Da nur der Whiteheadsche Mundsperrer einen Zungenhalter besitzt, muß bei Verwendung anderer Modelle die Zunge mit einem Zungenspatel oder dem linken Zeigefinger heruntergedrückt werden. Die Ausführung des Eingriffs

am hängenden Kopf gestattet sofortiges Austupfen des Eiters (Aspiration!); die Absceßhöhle kann tamponiert werden.

b) **Extraorale Incision.** In der für die intraorale Incision beschriebenen Weise geht auch die Eröffnung eines Abscesses von außen vor sich. Hierbei müssen ebenfalls die anatomischen Verhältnisse, vor allen Dingen aber kosmetische Forderungen in der Art der Schnittführung berücksichtigt werden. Bei Submentalabscessen ist z. B. der Medianschnitt am vorteilhaftesten. Die Durchtrennung des unteren Facialisastes oder entstellende Narben können bei Mädchen und Frauen eine vollständige Umgestaltung des Lebens bedeuten. Verletzungen des unteren Facialiszweiges lassen sich sicher umgehen, wenn der Hautschnitt so angelegt wird, daß er vom Kieferwinkel in einem Abstand von 2—2,5 cm parallel dem Unterkieferrand nach vorn zieht. Die Schnittlänge ist natürlich vom Lokalbefund abhängig, beträgt bei Abscessen jedoch höchstens 3—5 cm, so daß ein Finger eben eingeführt werden kann. Häßliche Narben entstehen, wenn der Einschnitt nicht so angelegt wird, daß er — soweit es der Verlauf der Blutgefäße und Nerven zuläßt — in die Richtung der Langerschen Spaltlinien fällt.

Bei oberflächlich sitzenden Abscessen verschafft häufig die Incision durch Haut und Fascie dem Eiter Abfluß. In anderen Fällen ist — wie erwähnt — stumpfes Vorgehen notwendig. Der Befund entscheidet über die Frage, ob kapilläre Drainage (Tamponade) oder Röhrendrainage angebracht ist. Große Eiterhöhlen werden an der tiefsten Stelle incidiert, so daß der Eiterabfluß der Schwere nach stattfinden kann, gegebenenfalls sind Gegenincisionen anzulegen und die Drains durchzuziehen. Die wechselnde Lage des Herdes bei nicht bettlägerigen Kranken bringt allerdings auch Verschiebungen des tiefsten Punktes mit sich. Aber schließlich hat ja das Gewebe die Tendenz, seine verdrängten Schichten wieder in ihre alte Lagebeziehung zu bringen. Der Eiter kann also — von gewissen Ausnahmen abgesehen — auch entgegen der Schwere aus der entspannten Höhle gepreßt werden.

Das äußere Ende des Gummiröhrchens wird durch einen Seidefaden oder eine durchgestochene Sicherheitsnadel mit Heftpflaster auf der Haut festgehalten. Um sog. Drainflecke als Folge von Decubitalgeschwüren zu vermeiden, wird unter der Sicherheitsnadel Gaze um das Drain herumgelegt.

Die Nachbehandlung besteht in regelmäßigem Drain- oder Tamponwechsel; die Erneuerung der Tamponade wird durch Verwendung von Salbetampons (Schwarzsalbe usw.) leichter und fast schmerzlos gestaltet. Sobald die Sekretion spärlicher zu werden beginnt, kann die Drainage fortfallen und die übliche Behandlung der Wunde einsetzen. Im übrigen müssen die Patienten stets zur Mundpflege ermahnt werden.

Die Wahl des Incisionsortes wird jedoch wesentlich schwieriger, wenn die besonderen örtlichen Symptome bei diffuser Infiltration größerer Bezirke fehlen, ferner die Probepunktion keine Anhaltspunkte bringt und die Angaben des Patienten über Druckschmerzen nicht eindeutig oder überhaupt nicht zuverlässig und daher nicht verwertbar sind.

In solchen Fällen erleichtert die Feststellung der Ursache der Entzündung die Entscheidung sehr. Ist diese nicht möglich, so muß unter Ausnützung der Kenntnisse über den gewöhnlichen Sitz und die wahrscheinlichen Ausbreitungswege systematisch vorgegangen werden. Dies empfiehlt sich besonders bei phlegmonösen Prozessen.

Besteht eine diffuse Schwellung des ganzen Mundbodens, so erfolgt zuerst die Eröffnung der Submentalloge genau in der Medianlinie. Zwischen Kinnrand und

Zungenbein durchtrennt der Schnitt die Haut und das Platysma; hierdurch ist der Submentalraum bzw. sein Bindegewebe zugänglich gemacht. Ergibt der Operationsbefund keine genügende Erklärung für die Mundbodenschwellung oder ist dadurch der Verdacht auf eine Erkrankung des Zungengrundes erregt worden, so kann dieser leicht durch Spaltung der medianen Raphe des M. mylohyoideus und stumpfes Auseinanderdrängen der Mm. geniohyoidei und Mm. genioglossi ohne Verletzung größerer Gefäße und Nerven freigelegt werden. Neben der Orientierung über den Zustand der lateral liegenden Sublinguallogen erlaubt diese submentale Incision auch die Herstellung einer Verbindung zwischen ihr und dem submaxillären Bindegewebsraum.

Vielfach erweist es sich als erforderlich, gleichzeitig auch das submaxillare Bindegewebe ein- oder beiderseitig zu eröffnen. Dies geschieht am besten mit Hilfe des schon geschilderten, parallel zum Unterkieferrrande verlaufenden, „bogigen Unterkieferrandschnitts" (Axhausen), der Haut, Platysma und Fascie durchdringt.

Störende Gefäße (wie z. B. die V. facialis anterior, gelegentlich die A. max. externa) werden mit stumpfem Haken nach hinten verzogen oder besser nach doppelter Unterbindung durchtrennt. Findet sich in der Umgebung der Gland. submax. salivalis kein Eiter, so dringt die Kornzange entweder über den vorderen Rand der Drüse nach oben und zungenwärts vor oder die Drüse wird von ihrer Unterlage gelöst (= gelüftet) wie zur Unterbindung der Art. lingualis; dadurch ist eine gute Übersicht möglich, auch die Drainage des Sublingualraumes oder — unterhalb vom M. mylohyoideus — der Submentalloge leicht zu bewerkstelligen. In ungünstigeren Fällen wird der M. mylohyoideus nach vorn hin zum Teil gespalten. Am M. styloglossus entlang gelangt der tastende Finger in das parapharyngeale Bindegewebe. Die Eröffnung bzw. Ableitung eines Parapharyngealabscesses oder die Lüftung einer parapharyngealen Phlegmone kann also auch auf diesem Wege ermöglicht werden. Von der Submaxillarloge aus ist ferner noch die Parotisloge bequem erreichbar.

Wie schon ausgeführt wurde, lassen sich Eiterungen in der Fossa pterygopalatina vom Munde her dem Tuber maxillare entlang angehen. Bei sehr ausgedehnten, insbesondere phlegmonösen Prozessen mit ungewöhnlich starker Infiltration und Schwellung kann es leichter und zweckmäßiger sein, die Eröffnung des Raumes von außen vorzunehmen. Reicht die Drainage durch eine Incision oberhalb oder unterhalb vom Jochbogen nicht aus — beim Eingehen durch die Incisura mandibulae muß auf die Gelenkkapsel geachtet werden —, so ist die temporäre Resektion des Jochbogens zu erwägen. Diese gewährleistet gute Übersicht, ausgiebige Lüftung des Bindegewebsraumes, gleichzeitig auch der Regio temporalis, vor allem ungestörten Sekretabfluß.

Einfachere Temporalabscesse werden am besten durch einen Schnitt am vorderen Rande des Muskels oberhalb von Jochbeinwinkel eröffnet.

Bei umschriebenen oder phlegmonösen Entzündungen im Bereiche der Spalträume des Halses ist im Hinblick auf ihre Gefährlichkeit frühzeitiges Eingreifen erforderlich. Durch Einschnitte am vorderen oder hinteren Rande des Kopfnickers wird vorsichtig stumpf in die Tiefe auf die Gefäße oder — bei retrovisceralen Spaltraumerkrankungen — an diesen vorbei vorgegangen. Thrombosierte Venen werden freigelegt und unterbunden, ausgiebige Drainage beschließt den Eingriff. Bezüglich der operativen Maßnahmen bei den ausgedehnten tiefen Halsphlegmonen und Entzündungen in den unteren Abschnitten des prä- und retrovisceralen Spaltraumes muß auf die einschlägigen Lehrbücher verwiesen werden.

Im Gegensatz zu den abscedierenden Mundbodenprozessen, welche meist durch kleine Einschnitte zu beherrschen sind, verlangen phlegmonöse Formen fast immer

ausgiebigere Spaltung des infiltrierten Gewebes und breites, präparierendes Freilegen der befallenen Fascienräume. Soweit dies möglich ist, berücksichtigen die Einschnitte die Faserrichtung der Haut. Selbstverständlich bleibt auch hierbei das klinische Bild und der örtliche Befund maßgebend für die Art des chirurgischen Vorgehens. Wenn damit ein Erfolg noch erzielbar sein könnte, sind auch quer über den Mundboden verlaufende Schnitte erlaubt. Vielfach sind zur Entspannung des Gewebes mehrere Incisionen nebeneinander angezeigt. Rehn empfiehlt bei schweren Submaxillarphlegmonen nicht nur Lüftung, sondern Exstirpation der Glandula submaxillaris salivalis, die, von der Entzündung ergriffen, zuweilen so stark vergrößert wird, daß ihre Entfernung eine gewisse Entlastung bringen kann, zudem dabei auch die Lymphdrüsen der Umgebung mitgenommen werden.

Von den Incisionsstellen aus wird das infiltrierte Gewebe sorgfältig mit dem Finger revidiert und — soweit sich nekrotisches, morsches Bindegewebe feststellen läßt — auseinandergedrängt. Dicke Gummidrains halten das Zerfallsgebiet weit offen, müssen unter Umständen auch zu Gegenincisionen durchgezogen werden. Dadurch ist nicht nur der Abfluß des meist blutig-serösen Exsudats, selten des Eiters, sondern vor allem die Lüftung des nekrotisierten Gewebes gesichert (Anärobier!).

Eitrig-thrombosierte Venen in dem Infiltrationsgebiet (Vena facialis communis, Vena jugularis interna) müssen freigelegt und unterbunden, evtl. geschlitzt werden. Die Ausschaltung der Vena jugularis interna kann sich auch zweckmäßig erweisen, um Bakterienverschleppung aus dem phlegmonösen Gebiet zu verhindern (Schüttelfrost!). Wegen der Gefahr retrograden Transportes infektiösen Materials schädelwärts soll die Jugularisunterbindung oberhalb und unterhalb von der Einmündungsstelle der Vena facialis communis erfolgen. (Uffenorde u. a.)

In seltenen Fällen ist bei bedrohlichen Symptomen vorsichtshalber die Tracheotomie angezeigt.

Auch bei den schwersten, mit den Erscheinungen der Allgemeininfektion einhergehenden und aussichtslos erscheinenden Fällen muß in der geschilderten Weise vorgegangen und versucht werden, den Stillstand der Phlegmone zu erzwingen, obgleich die Prognose natürlich stets sehr ungünstig ist.

Als schwerer Kunstfehler ist jeder Versuch zu bezeichnen, durch konservative Mittel oder lediglich durch Seruminjektionen eine Beeinflussung des phlegmonösen Prozesses herbeizuführen, weil dadurch nur kostbare Zeit verloren geht und die an sich ungünstigsten Aussichten solcher Patienten sich noch weiter verschlechtern.

Nur Frühdiagnose und Frühoperation vermögen die schlechte Prognose zu bessern. Der Verlauf der Krankheitserscheinungen bestimmt die weitere örtliche Behandlung. Gegebenenfalls sind Revisionen der Wundhöhlen und Erweiterungen derselben notwendig.

Von einigen Autoren wurden Spülungen der Wundräume mit antiseptischen Lösungen (Rivanol, Trypaflavin, Vucin, Lysol, Dakinsche Lösung u. a. m.) empfohlen; es ist jedoch nicht anzunehmen, daß dadurch die Erreger wesentlich beeinflußt werden. Am zweckmäßigsten erscheint noch die Verwendung des Wasserstoffsuperoxyds. Über der Lokalbehandlung dürfen die allgemeinen Maßnahmen (Ernährung, Stuhlregelung, Diurese) nicht vergessen werden. In vielen Fällen ist Alkohol (Sekt, Rotwein, Kognak) zu empfehlen. Anfälle von Herzschwäche sind durch Analeptica (Campher, Coffein) zu bekämpfen. Ein sehr gutes Mittel zur Hebung der gesunkenen Herzkraft bildet die rectale, subcutane und intravenöse Kochsalzinfusion evtl. mit

Adrenalin, die gleichzeitig die Diurese anregt und zur Ausscheidung von Toxinen beiträgt. Auch Traubenzuckerinfusionen haben sich vielfach bewährt.

Die bisher bekannten Antistreptokokkensera leisten bei septischen Allgemeinerkrankungen nichts (Nordmann, Romberg u. a.). Auch die Wirkung der zur Beeinflussung der Blutinfektion intravenös zu applizierenden Mittel (Dispargen, Fulmargin, Elektrargol, Rivanol u. a. m.) entspricht nicht den in sie gesetzten Erwartungen. Verfasser sah in einzelnen Fällen nach intravenöser Injektion von Argochrom (= Methylenblausilber) und Argoflavin (= Trypaflavinsilber) kurzdauernde Besserungen und Temperaturrückgänge. Doch stand diesen geringen, vorübergehenden Besserungen die überwiegende Zahl völliger Mißerfolge gegenüber. Gegen die Serum- und Vaccinebehandlung putrider Prozesse als unterstützende Maßnahme — ihr Wert wird allerdings von den deutschen Autoren sehr zurückhaltend beurteilt oder bestritten — ist nichts einzuwenden.

In der Zeitschrift für ärztliche Fortbildung berichtet Strerath und später Bruhn über gute Resultate mit der subcutanen Injektion von 1500 Einheiten Diphtherie-Antitoxin. Die nachstehenden Mitteilungen stammen aus der ausländischen Literatur. Gamaleia und Matthieu propagieren die Serotherapie. Maurel bezeichnet die Unterlassung der Serumtherapie sogar als Kunstfehler. Er gebraucht dazu wie Soubeiran, der davon 50—70 ccm subcutan einspritzt, und Carco, ein polyvalentes Serum des Pasteurschen Instituts, das Antigangränserum. Lemaitre und Ruppe injizieren ebenfalls Serum in großen Dosen. Raiga, Cieszynski — dieser bei leichteren Fällen — teilen Erfahrungen mit dem Delbetschen Serum (Propidon) mit, das die Rückbildung der Entzündungserscheinungen unterstützen soll. Tores und Tiskornia (zit. Rohrer) wollen gleichfalls gute Ergebnisse mit der Serumanwendung erzielt haben.

Vorläufig dürfte aber die Hauptsorge bei septischen Allgemeinerscheinungen im Verlaufe von phlegmonösen Erkrankungen die chirurgische Behandlung des Herdes und die Regelung der Ernährung, der Verdauung und der Ausscheidungsvorgänge sein.

Literatur: Axhausen, Dtsch. Mschr. Zahnheilk. **1929**, 497. — Balters, Zahnärzl. Rdsch. **1924**, 37. — Borchers, Allgemeine und spezielle Chirurgie des Kopfes, einschließlich Operationslehre (Berlin 1926). — Bier, Braun u. Kümmell, Chirurgische Operationslehre **1**, 2 (1922 1923). — Bruhn, Z. ärztl. Fortbildg **1925**, Nr 2. — Carco u. Paolo, Cult. Stomat. **5**, Nr 3, 150 (1928); Ref.: Fortschr. Zahnheilk. **1929**, 788. — Cieszynski, Ref.: Fortschr. Zahnheilk. **1929**, 683. — Colp, R., Ann. Surg. **81**, Nr 3, 11—621 (1925). — Corning, Lehrbuch der topographischen Anatomie, 8./9. Aufl. (Bergmann 1919). — Dölger, Passow u. Schaefer, Beitr. Anat., usw. Ohr **1928**, H. 2, 168. — Frankenthal, Münch. med. Wschr. **1925**, 1150 (hat ältere Autoren angegeben). — Garré, Küttner u. Lexer, Hdb. d. pr. Chir. **1921**. — Haardt, Z. Laryng. usw. **14**, Nr 5; Zbl. **1926**, 291. — Herxheimer, Schmaus Grundriß der pathologischen Anatomie (Bergmann 1919). — Kantorowicz, Klin. Zahnheilk. **1** (1929). — Kleinschmidt, Chirurgische Operationslehre, S. 546 (Springer 1927). — Körner, Lehrbuch der Ohren-, Hals-, Nasen- und Kehlkopfkrankheiten (Bergmann 1918). — Krecke, Münch. med. Wschr. **1926**, 393. — Laband, Zahnärztl. Rdsch. **1927**, 45, S. 777—781; 46, S. 799—804. — Lemaitre u. Ruppe, Revue de Stomat. **1928**, 82. — Lexer, Allgemeine Chirurgie (Stuttgart 1920). — Lindenbaum, Dtsch. Mschr. Zahnheilk. **1929**, 456—477. — Ludwig, Württ. Korresp.bl. **6**, Nr 4; Schmidts Jb. **15**, 925 (1837). — Maurel, Semaine dent. **1**, H. 10. 215—246 (1929). — Mikulicz und Kümmel (Jena, Fischer 1922). — Misch, Lehrbuch der Grenzgebiete, 2. Aufl. (1922). — Niedermeyer, Klin. Wschr. **2**, Nr 18. — Partsch, Hdb. d. Zahnheilk. **1**; Misch, Fortschr. Zahnheilk. **4**, T. 1, 209. — Port und Euler, Lehrbuch der Zahnheilkunde, 4. Aufl. — Poulsen, Dtsch. Z. Chir. **32**, **37** (1886). — Raiga, Revue Stomat. **1929**, Nr. 8. — Rehn, Klin. Wschr. **1922**, Nr 43. — Rohrer, Korresp.bl. **1928**, 57—65, H. 2—6. — Roser, Dtsch. med. Wschr. **1883**, Nr 11. — Quervain, Wullstein u. Willms **1**, 7. Aufl. — Sauerbruch, Bier, Braun u. Kümmell **2**, 248. — Schmidhuber, Die Röntgentherapie usw. Hdb. d. Röntgenther. **3**, T. 2, Lief. 9 (1926). — Seifert, Dtsch. Z. Chir. **198**, Nr 5/6 (1926). — Sicher, Z. Stomat. **1921**, Nr 2. — Sicher u. Tandler, Anatomie für Zahnärzte (1928). — Soubeiran, Presse dent. **21**, Nr 12 (1926). — Stein, Z. Stomat. **1928**, Nr 9. — Strerath, Z. ärztl. Fortbildg **1924**, Nr 9. — Uffenorde, Dtsch. med. Wschr. **1926**, 39 u. **1929**, S. 755. — Thaden, zit. Frankenthal. — Wassmund, Vjschr. Zahnheilk. **1929**, H. 1 u. 2. — Williger in Partsch, Williger u. Hauptmeyer, Hdb. f. Zahnheilk. **1**. — Wrede, in Bier, Braun u. Kümmell **1**, 551.

Schmidhuber.

Mundhöhle, Cavum oris. Die Mundhöhle ist der durch Lippen und Wangen, Mundhöhlenboden und Gaumen begrenzte Raum, der vorne durch die Mundspalte nach außen, hinten durch den Isthmus faucium in den Pharynx sich öffnet und in den von unten her die Zunge vorspringt. Durch die Alveolarfortsätze und die Zahnreihen zerfällt sie in das zwischen Lippen, Wangen und Zähnen gelegene Vestibulum oris und in das innerhalb der Zahnreihen gelegene Cavum oris proprium.

Das Vestibulum oris ist bei geschlossenen Lippen eine vertikale, nach dem Zahnbogen gekrümmte enge Spalte, die mit der Mundhöhle selbst bei erhaltenem Gebiß nur durch die feinen Zwischenräume zwischen den Zähnen und durch einen in seiner Breite variabeln Spalt hinter dem letzten Zahn kommuniziert.

Die Lippen, Labia. Sie sind außen von Haut, innen von Schleimhaut und der unter ihr gelegenen Drüsenschichte bekleidete Muskelmassen. Die Oberlippe, Labium

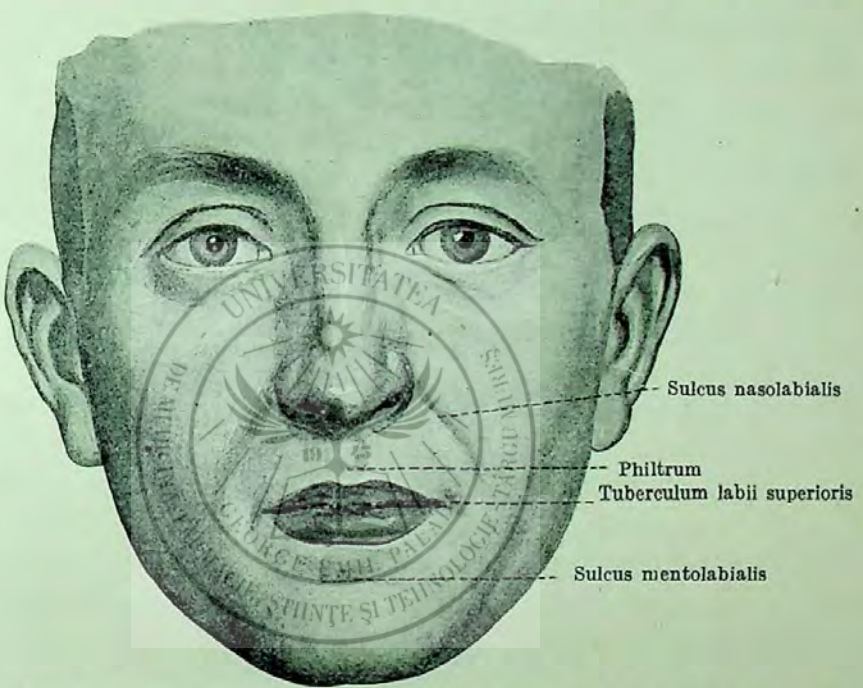

Abb. 1831. Gesicht eines Erwachsenen (halbschematisch). (Nach Sicher-Tandler.)

superius, grenzt oben an die Nase und wird seitlich durch zwei schräg vom Nasenflügel zum Mundwinkel ziehende Furchen, Sulci nasolabiales, von der Wange geschieden. Die Grenze der Unterlippe, Labium inferius, gegen das Kinn bildet eine nach oben konvexe Furche, Sulcus mentolabialis, die sich nach außen allmählich verliert, weshalb besonders im jugendlichen Alter eine scharfe Grenze gegen die Wange fehlt; im höheren Alter entwickelt sich vorwiegend durch die Aktion der die Mundwinkel herabziehenden Muskel eine deutliche Furche, Sulcus labiomarginalis, die vom Mundwinkel gegen den Unterkieferrand herabzieht.

Längs einer scharfen Linie geht die Haut der Ober- und Unterlippe in das Lippenrot über, eine Bildung, die nur dem Menschen zukommt. Sie verdankt ihr Aussehen der hier stark verminderten Verhornung und Vermehrung der Vascularisation. Das gegen die Mundwinkel allmählich schmäler werdende Lippenrot ist im mittleren Bezirk der Oberlippe etwas nach unten vorgewulstet, Tuberculum labii superioris, wodurch die charakteristisch geschwungene Linie der geschlossenen Mundspalte entsteht. Von der Wurzel des beweglichen Nasenseptums zieht über den cutanen Teil der Lippe eine senkrechte Furche zum Tuberculum, Philtrum.

Das Lippenrot der Unterlippe ist im Bereich einer in der Medianlinie gelegenen Delle schmäler, wird beiderseits davon wieder breiter und nimmt gegen den Mundwinkel wieder an Breite ab.

Die Höhe der Mundspalte ist so eingestellt, daß sie noch in den Bereich des Kaukantendrittels der oberen Schneidezähne fällt, die Mundwinkel liegen an der Grenze zwischen oberem Eckzahn und erstem Prämolaren.

Der Hautteil der Lippe ist besonders im männlichen Geschlecht behaart und enthält zahlreiche Talgdrüsen, dazwischen, besonders in der Oberlippe, viele Schweißdrüsen.

Das oft quer gefältelte Lippenrot geht in die Schleimhaut der Lippen über, die neben nicht immer entwickelten freien Talgdrüsen zahlreiche serös-muköse Drüsen enthält. Letztere bilden eine der Muskelschicht innen anliegende fast zusammenhängende Schichte. Die Haut ist mit der Muskelschicht, die Schleimhaut mit der Drüsenschicht straff verwachsen und daher gegen die Unterlage unverschieblich.

Die Höhe der Lippen variiert in weiten Grenzen. In der Regel ist die Distanz zwischen Ansatz des Nasenseptums und Kinn zu einem Drittel von der Oberlippe eingenommen, doch kann dieses Maß auf ein Viertel reduziert sein. Damit hängt die individuell so variable Sichtbarkeit der Zähne und des Zahnfleisches beim Sprechen usw. zusammen. Im allgemeinen ist das Sichtbarwerden der Zähne, ja sogar des Zahnfleisches in der überwiegenden Mehrzahl der Fälle bei Frauen zu beobachten. Es hängt dies wohl hauptsächlich mit dem Fehlen des Bartwuchses zusammen, weshalb die Haut der weiblichen Oberlippe weitaus zarter und daher leichter zu falten und zu verschieben ist.

Die Wangen, Buccae. Die Wange enthält in ihrem beweglichen Teil als Substrat den M. buccinatorius. Von außen betrachtet erscheint sie wesentlich größer, da man gewöhnlich den das Jochbein, den Unterkiefer seitlich vom Kinn und den den M. masseter samt der Parotis überdeckenden Teil der Haut mit zur Wange zählt. Von innen gesehen grenzt sich die Wange oben und unten durch die Umschlagstelle der Wangenschleimhaut in die Schleimhaut des Alveolarfortsatzes, hinten durch die Plica pterygomandibularis ab, die etwas innen von dem vorderen Rande des Unterkieferastes verläuft.

Die Wangenschleimhaut enthält in Fortsetzung der Mundspalte einen schmalen Streifen, der phylogenetisch der Verwachsungsstelle der ehemals viel breiteren Mundspalte entspricht und sich wegen seiner nahen Verwandtschaft mit der Lippenschleimhaut als talgdrüsenhaltig erweist.

Etwa in der Gegend des oberen zweiten Molaren liegt die stichförmige Öffnung des Ductus parotideus, mitunter auf einer ganz leichten Schleimhauterhebung.

Die hintere Begrenzung der Wange, die Plica pterygomandibularis, die besonders bei weit geöffnetem Munde schärfer vorspringt, beginnt hinten und innen vom hinteren Ende des oberen Alveolarfortsatzes und endet hinter dem Ende des unteren Alveolarfortsatzes. Sie enthält die vom Hamulus pterygoideus zur hinteren Spitze des Trigonum retromolare ziehende Raphe pterygomandibularis.

Die bei geschlossenem Mund feinst gefältelte, bei offenem Mund glatte Wangenschleimhaut ist mit der Innenfläche des M. buccinatorius durch dünnes straffes Bindegewebe unverschieblich verbunden. Nur im hinteren Bereiche der Wange drängen sich zwischen Schleimhaut und Muskel größere Drüsen ein, Glandulae molares.

An der Außenfläche des M. buccinatorius liegt ein besonders beim Neugeborenen mächtiges, gegen die Umgebung durch eine Fascie abgegrenztes Fettpolster, das Corpus adiposum buccae oder der Bichatsche Fettpfropf. Vorne überragt

er den Masseterrand etwas, reicht hinten zunächst zwischen Masseter und Buccinatorius weiter und entsendet dann Fortsätze an die Innenfläche des M. temporalis und hinter das Tuber maxillae bis an den Processus pterygoideus und die daselbst entspringenden Muskeln.

Das Fett des Corpus adiposum buccae ist von dem des übrigen Panniculus adiposus auch chemisch verschieden. Seine Entwicklung geht im allgemeinen Hand in Hand mit der des übrigen Körperfettes. Er soll beim Saugakt funktionell von Bedeutung sein.

Der Vorhof der Mundhöhle, Vestibulum oris. Als Fornix vestibuli bezeichnen wir jene Rinne im oberen und unteren Anteil des Vestibulum oris, an welcher sich die Schleimhaut der Lippe und Wange auf den Knochen umschlägt. An dieser Stelle springt oben und unten in der Medianlinie eine sagittale Falte vor, Frenulum labii superioris et inferioris, von denen das letztere oft nur kümmerlich entwickelt

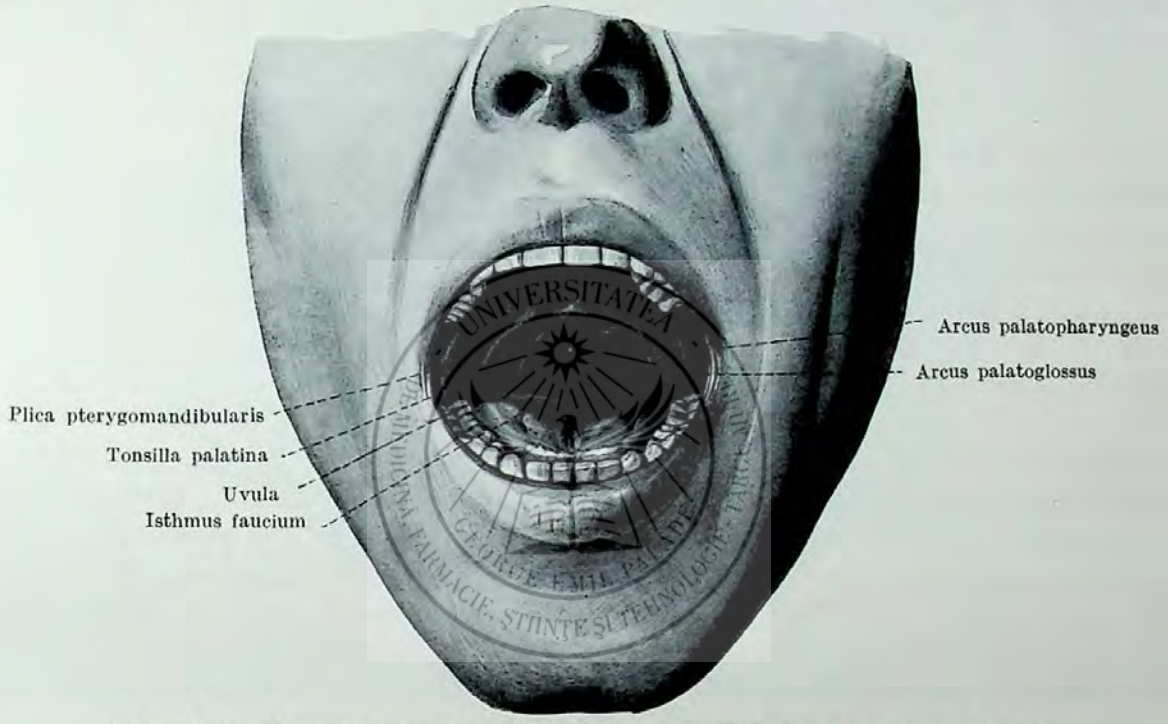

Abb. 1832. Gaumenbogen und Schlundenge. (Nach Sicher-Tandler.)

ist. Der Ansatz des Oberlippenbändchens an der dem Knochen zugewendeten Fläche des Vestibulums endet in der Regel etwa 5—8 mm über dem Zahnfleischrand, kann aber auch tiefer herabreichen und in Fällen von Trema zwischen den mittleren oberen Schneidezähnen über den Kamm des Alveolarfortsatzes bis an die Papilla incisiva reichen, was dem Erhaltenbleiben eines bestimmten Embryonalstadiums entspricht.

In der Eckzahngegend finden sich, öfters im Unterkiefer als im Oberkiefer, manchmal Frenula lateralia.

Im Bereiche des ganzen Fornix ist die Schleimhaut mit der Unterlage durch lockeres Bindegewebe verschieblich verbunden, was die weiten Exkursionen der Lippen und Wangen ermöglicht und eine mechanische Erweiterung des Vestibulum in der Richtung des Fornix durch den tastenden Finger gestattet.

Die Schleimhaut, welche sich vom Fornix vestibuli auf den Knochen umschlägt, reicht bis an die Zahnhälse und läßt sich deutlich in zwei Anteile gliedern: einen peripheren, dem Fornix benachbarten Abschnitt, in dem die Schleimhaut den gleichen Bau aufweist wie die zarte Fornixschleimhaut, und in einen zentralen, den Zähnen benachbarten, das Zahnfleisch oder die Gingiva. Die Grenze der beiden Ab-

schnitte verläuft ungefähr parallel dem freien Zahnfleischrande in einer girlandenförmigen Linie. Im peripheren Anteil ist die Schleimhaut gegen die Unterlage locker verschieblich, im zentralen Abschnitt entwickelt sich zwischen Knochen und Epithel eine einheitliche, derbfaserige Bindegewebsschicht, innerhalb derer Periost, Mucosa und Submucosa auch mikroskopisch nicht zu trennen sind. Infolgedessen ist die Gingiva unverschieblich mit dem Knochen verbunden. Der periphere Streifen ist gefäßreicher und hebt sich daher scharf gegen die blasse, meist etwas vorgewulstete Gingiva ab.

Im Bereiche der Weisheitszähne reicht die periphere Grenze der Gingiva fast unmittelbar an den Fornix vestibuli.

Praktisch bedeutungsvoll ist, daß sich Ödeme und Blutungen natürlich nur in den von lockerem Bindegewebe gebildeten Partien der Submucosa ausbreiten können, weshalb sie an der Grenze der Gingiva haltmachen müssen.

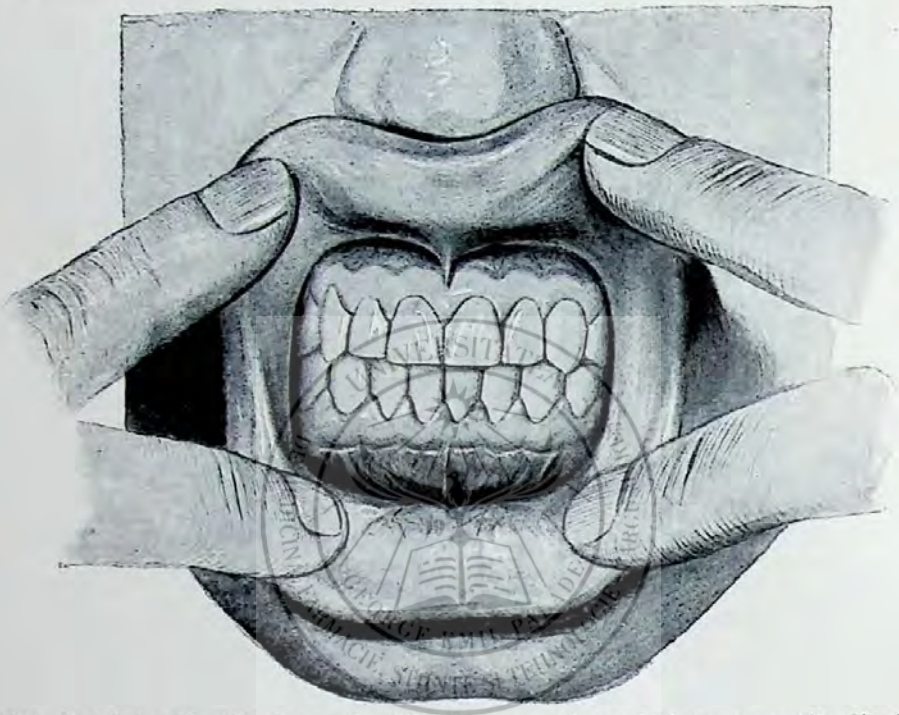

Abb. 1833. Schleimhaut des Vestibulum oris; Gingiva propria und Mucosa vestibuli. (Nach Sicher.)

An ihrem freien Rande springt die Gingiva zwischen den Zähnen papillenförmig vor und füllt die dreieckigen Zwischenräume zwischen den Zähnen aus. In diesen Zwischenräumen geht die Gingiva des Vestibulum oris in die des Cavum oris über. Eine andere solche Übergangsstelle findet sich vor der Plica pterygomandibularis, wo die Wangenschleimhaut in die Schleimhaut des vorderen Gaumenbogens übergeht.

Die Mundhöhle, Cavum oris proprium. An der Mundhöhle unterscheidet man die Decke, den Boden, die Seitenwände und eine unvollkommene hintere Wand.

Die Seitenwand wird von den Innenseiten der Alveolarfortsätze und den Zahnreihen gebildet; der Boden wird in seinem größten Areale von der Verwachsungsstelle der Zunge eingenommen, so daß nur vorne und zu beiden Seiten eine halbringförmige Furche unter der Spitze und den Seitenrändern der Zunge frei bleibt; die hintere Wand geht zum Teil allmählich aus der Decke hervor und besteht aus dem herabhängenden Teil des weichen Gaumens, von dem aus zu beiden Seiten die Gaumenbogen abwärts ziehen. Zwischen diesen Gebilden und dem Zungengrund bleibt die Kommunikationsstelle mit dem Pharynx, der Isthmus faucium, offen.

Die Decke der Mundhöhle wird vom Gaumen, Palatum, gebildet, der in das Palatum durum vorne, das Palatum molle hinten zerfällt.

Der harte Gaumen enthält als Skelet die Processus palatini des Oberkiefers und des Gaumenbeins und ist von einer ziemlich dicken Weichteilslage bedeckt. Dem freien Rande des Zahnfleisches an der Innenseite der Zähne liegt ein etwa 6—8 mm breiter fibröser Bindegewebsstreifen an, der nach den oben gegebenen Kriterien ebenfalls als Gingiva zu bezeichnen ist. In der Mittellinie setzt er sich entlang der Sutura palatina mediana als Septum fibrosum palati bis an das hintere Ende des harten Gaumens fort. Rechts und links von der Mittellinie finden sich zwei Felder, die bis zur Gingiva reichen und bereits eine Schichtung der Weichteile erkennen lassen; wir finden ein relativ dünnes Periost, eine derbe Mucosa propria und zwischen ihnen lamellenartig ausgespannte Bindegewebszüge, die Schleimhaut und Periost unbeweglich aneinander fixieren. Zwischen den Bindegewebszügen finden sich im vorderen Abschnitt des Gaumens Fettgewebe und einzelne muköse Drüsen, die nach hinten an Zahl zunehmen, bis sie im hinteren Abschnitt des harten Gaumens eine fast kontinuierliche, in die Drüsenschichte des weichen Gaumens übergehende Lage bilden.

Noch eine Stelle am harten Gaumen ist besonders zu erwähnen, und zwar der Winkel zwischen Gaumendach im engeren Sinne und Innenfläche des Alveolarfortsatzes, der am Skelet vor allem in der Molarengegend immer sehr scharf, fast rechtwinklig ist und in dem sich die Furche für Nerven und Gefäße des Gaumens findet. Dieser scharfe Winkel wird von der Schleimhaut so überspannt, daß an seiner Stelle am Lebenden eine mehr minder sanfte Rundung entsteht. Zwischen Periost und Drüsenschicht entsteht so an dieser Stelle ein am Querschnitt dreieckiger Raum, der sich nach vorne allmählich verjüngt und seine größte Ausdehnung am Foramen palatinum maius besitzt. Er ist von lockerem Bindegewebe erfüllt und enthält Nervus und Vasa palatina anteriora.

In der Mittellinie des harten Gaumens findet sich knapp hinter den mittleren Schneidezähnen eine spindel- oder birnförmige glatte Vorwulstung, durchschnittlich etwa 2 mm breit und 3—4 mm lang, die Papilla palatina, die die Mündung der Canales incisivi deckt und an ihrer Oberfläche manchmal in der Nähe der Mittellinie je eine punktförmige, in einen kurzen Epithelschlauch führende Öffnung trägt, die Reste des Ductus nasopalatinus Stensoni. Vom hinteren Ende der Papille zieht die Raphe palati als schmale mediane, schon in Gaumenmitte verstreichende Kante nach hinten. Von der Papilla palatina gehen nach der Seite je drei bis sechs, lateral etwas divergierende, in ihrem Verlauf geknickte, unterbrochene oder verzweigte Schleimhautfalten ab, die beim Neugeborenen in der Regel sehr gut entwickelt sind, aber schon im mittleren Lebensalter oft zu verstreichen beginnen, Rugae palatinae.

Der weiche Gaumen ist eine Muskeln und Drüsen enthaltende Schleimhautduplikatur; die orale Schleimhaut ist die Fortsetzung der Schleimhaut des harten Gaumens, schlägt sich um den unteren Rand des Velum palatinum auf dessen pharyngeale Fläche um und geht in die Nasenschleimhaut über. Die Grenze zwischen hartem und weichem Gaumen läßt sich am Lebenden aus dem Farbenunterschied zwischen der blaßroten, ins Blaugraue gehenden Schleimhaut des harten, der dunkler roten, gelblich getönten Schleimhaut des weichen Gaumens leicht bestimmen. An dieser Grenze liegt oft nahe der Mittellinie, manchmal auch nur einseitig entwickelt, ein kleines trichterförmig eingezogenes Grübchen, die Foveola palatina, in welches mehrere größere Gaumendrüsen münden.

Hinter und innen vom hinteren Ende des oberen Alveolarfortsatzes zeigt sich besonders beim Spannen und Heben des Gaumensegels eine von der Spitze des Hamulus pterygoideus hervorgerufene Prominenz.

Der weiche Gaumen besitzt eine der Mundhöhle zugekehrte orale, nach vorne unten sehende Fläche und eine dem Pharynx zugewendete, nach hinten und oben eingestellte pharyngeale Fläche. Der freie Rand des Velum palatinum ist in der Mittellinie zum Gaumenzäpfchen, Uvula, ausgezogen, so daß er doppelt halbmondförmig geschweift ist. Lateral teilt sich der freie Rand in zwei, an der Grenze zwischen Mundhöhle und Pharynx nach innen vorspringende Falten, die beiden Gaumenbogen, die in ihrem Verlauf nach unten divergieren und zwischen sich die Nische für die Gaumenmandel, Tonsilla palatina, fassen. Der vordere Gaumenbogen, Arcus palatoglossus, enthält den M. palatoglossus und endet an der Seitenfläche der Zunge etwa dort, wo Zungenkörper in Zungengrund übergeht. Der hintere Gaumenbogen, Arcus palatopharyngeus, springt gegen die Mittellinie weiter vor als der vordere, so daß man einen Teil seiner Vorderfläche bei normal entwickelter Tonsille

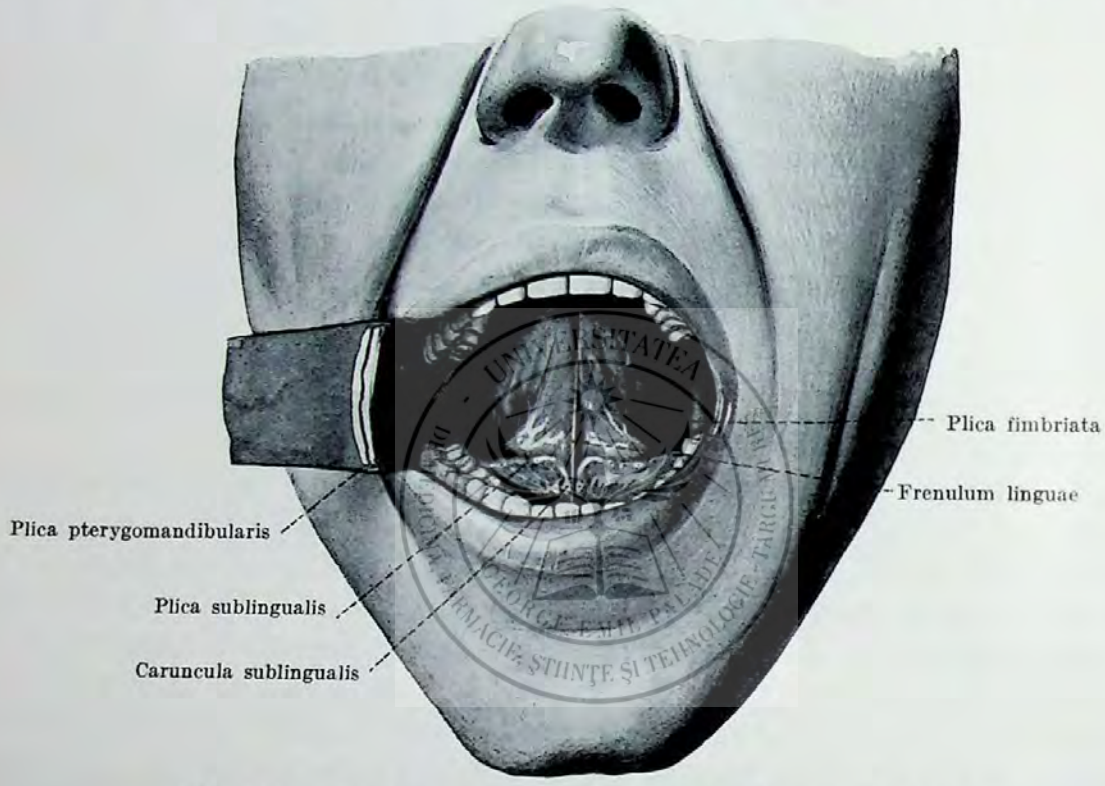

Abb. 1834. Regio sublingualis. (Nach Sicher-Tandler.)

übersehen kann. Er verläuft an der seitlichen Pharynxwand abwärts und enthält Fasern des M. palatopharyngeus.

Die Seitenwand der Mundhöhle im Bereiche des Oberkiefers geht allmählich aus dem Gaumen hervor.

An der Innenseite des Unterkiefers bildet die Schleimhaut mit dem Periost des Knochens zusammen die innere Gingiva. Auch hier endet das straffe Gewebe plötzlich, und es tritt zwischen der dünnen Schleimhaut und dem Periost eine Lage lockeren Bindegewebes auf, das nach unten zu rasch mächtiger wird und bei den Bewegungen der Zunge das Abheben der Schleimhaut von der knöchernen Unterlage erlaubt. Vom Knochen schlägt sich die Schleimhaut nach innen um, bedeckt die Gebilde der Sublingualgegend und geht auf die Unterseite der Zunge über.

Am freiliegenden Teil des Mundhöhlenbodens unterscheiden wir beiderseits die Sulci linguales laterales, die vorne unter der Zungenspitze durch die Regio sublingualis zusammenhängen. Die seitlichen Zungenflächen reichen nach hinten bis zum Ansatz des Arcus palatoglossus am Zungengrund.

Der von Schleimhaut gedeckte Teil der Unterfläche der Zunge ist im allgemeinen glatt. In der Mittellinie spannt sich von ihr zur Innenfläche des Unterkiefers eine sagittal gestellte Schleimhautfalte aus, Frenulum linguae, das in einiger Entfernung von der Zungenspitze endet. Vom Zungenende dieses Bändchens verlaufen an der Unterfläche der Zunge nach hinten außen zwei Falten, die wegen ihrer zackigen Ränder als Plicae fimbriatae bezeichnet werden.

Hebt man die Zungenspitze bei geöffnetem Mund gaumenwärts ab, so übersieht man auch den größten Teil der Regio sublingualis, die jederseits von einem mehr minder stark vorspringenden Wulst eingenommen ist. Über diesen meist höckerigen, die Glandula sublingualis beherbergenden Wulst, die Eminentia salivalis, zieht eine Falte, Plica sublingualis, die mit der der anderen Seite nach vorne konvergiert und nahe der Mittellinie in einer warzenförmigen Erhabenheit, Caruncula sublingualis, endet, an welcher die Mündung der vereinigten Ductus submaxillaris und Ductus sublingualis major sichtbar ist. *Sicher.*

Mundhöhlenboden. Musculi suprahyoidei. Zu dieser Gruppe gehören jene Muskeln, die von der Schädelbasis und dem Unterkiefer zum Zungenbein herabtreten, und zwar die Mm. digastricus, stylohyoideus, mylohyoideus und geniohyoideus.

Ihre Funktion ist die Bewegung des Zungenbeins (und mit ihm des Kehlkopfes) und Bewegung des Unterkiefers, je nachdem, ob durch Mitwirkung anderer Muskelgruppen der eine oder andere dieser Skeletteile festgestellt ist.

M. digastricus. Er zerfällt durch eine Zwischensehne in einen vorderen und hinteren Bauch; letzterer entspringt in der Incisura mastoidea des Schläfenbeins, eventuell auch an der Innenfläche des Processus mastoideus und verläuft schräg nach vorne unten. Das Muskelfleisch setzt sich unter Verringerung seines Volumens in die gewöhnlich spulrunde Zwischensehne fort, die nicht direkt am Zungenbein ansetzt, sondern in der Gegend der Verbindung zwischen Körper und großem Horn durch aponeurotische Faserzüge angeheftet ist. Manches Mal umgreifen diese die Sehne mit einer Schlinge von oben her, in der sich sogar ein Schleimbeutel entwickeln kann. Die aponeurotischen Bündel können in ihrer Länge stark variieren, so daß die Sehne bald knapp über dem Zungenbein vorbeiläuft, bald von ihm durch einen im extremen Fall 2 cm breiten Zwischenraum getrennt ist. Die Zwischensehne geht in den vorderen Muskelbauch über, der in seinem lateralen Anteil dick, in seinem medialen von oben nach unten abgeplattet ist und mit dem der anderen Seite leicht konvergierend zur Fossa digastrica des Unterkiefers zieht.

Der hintere Bauch des Muskels wird vom N. facialis versorgt, der vordere von einem Zweig des N. mylohyoideus aus dem III. Trigeminusast.

Bei fixierter Mandibula hebt der Muskel das Zungenbein und damit den Larynx, spielt also beim Schluckakt eine wichtige Rolle. Seine Einwirkung auf die Mandibula wird bei Besprechung des Kiefergelenkes gewürdigt.

M. stylohyoideus, ein schlanker, zarter Muskel, entspringt von der Außenseite und dem hinteren Rand des Processus styloideus, zieht zuerst am medialen, dann am oberen Rand des hinteren Digastricusbauches nach vorne unten, spaltet sich über der Zwischensehne des letzteren gewöhnlich in zwei dünne, die Sehne umfassende Bündel und setzt sich unterhalb derselben an der Vereinigungsstelle des großen Zungenbeinhornes mit dem Körper an.

Er wird vom N. facialis innerviert und wirkt als Zungenbeinheber.

Der M. mylohyoideus, auch Diaphragma oris genannt, bildet mit dem der anderen Seite eine nach unten konvexe breite Muskelplatte, die die Mundhöhle unten

bis weit nach hinten abschließt. Sein Ansatz folgt der ganzen Länge der Linea mylohyoidea, reicht also von der Weisheitszahnalveole über die Innenfläche des Kinns bis zur selben Stelle der Gegenseite. Die hintersten Fasern steigen nach unten innen ab und inserieren sehnig an der Vorderfläche des Zungenbeinkörpers, die weiter vorne gelegenen Fasern nehmen einen weniger steilen Verlauf und treffen sich mit denen der Gegenseite in einem Sehnenstreifen, Raphe mylohyoidea, der in der Mittellinie von einer zwischen und etwas über den Foveae digastricae gelegenen Stelle des Unterkiefers, nach hinten sich verbreiternd, zum Zungenbeinkörper zieht. Die Muskelplatte ist vorne weniger dick als hinten und endet hinten mit einem freien glatten Rand.

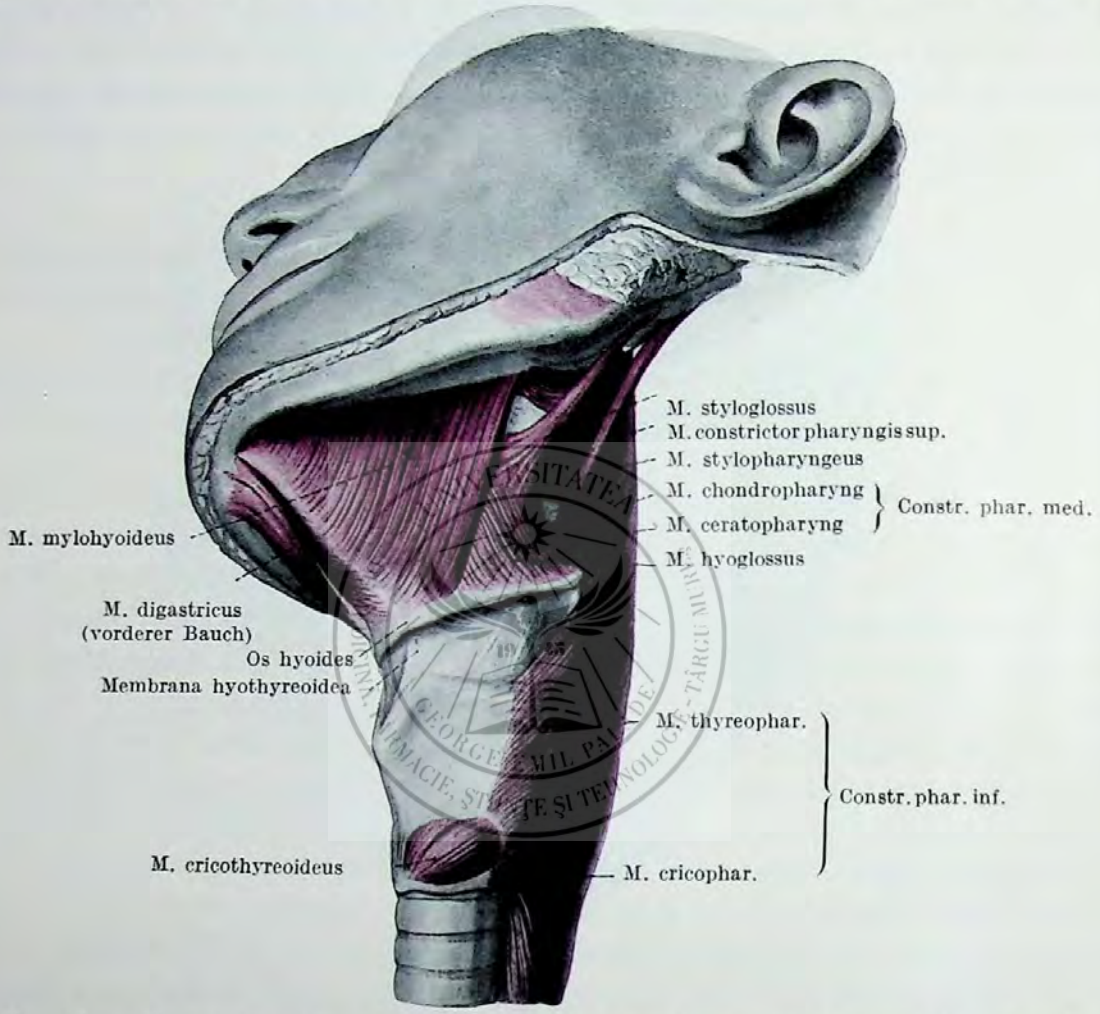

Abb. 1835. Musculi suprahyoidei, Zungen- und Schlundkopfmuskulatur. Man beachte das zwischen hinterem Mylohyoideusrand M. styloglossus und den obersten Fasern des M. constrictor pharyngeus superior gelegene graue Dreieck. Es ist das muskelfreie Dreieck des Mundhöhlenbodens. (Nach Sicher-Tandler.)

Er wird vom N. mylohyoideus des III. Trigeminusastes innerviert.

Bei fixiertem Unterkiefer hebt der Muskel das Zungenbein; über seine Wirkung auf den Unterkiefer s. Kiefergelenk.

Der M. geniohyoideus zieht, dem Muskel der Gegenseite eng angeschlossen, von der Innenseite des Kinns und zwar vom vorderen Ende der Linea mylohyoidea knapp neben der Spina mentalis, immer breiter und platter werdend, zur oberen Hälfte der vorderen Fläche des Zungenbeinkörpers und zu den Anfangsstücken der großen Zungenbeinhörner.

Er wird vom N. hypoglossus innerviert und zieht das Zungenbein nach vorne.

Aufbau des Mundhöhlenbodens. Die Grundlage des Mundhöhlenbodens wird durch den M. mylohyoideus gebildet, der deshalb auch mit Recht den Namen Diaphragma

oris führt. Da dieses Diaphragma kürzer ist als die Mundhöhle, ist es von vornherein klar, daß der Mundhöhlenboden nicht in seiner ganzen Ausdehnung von diesem Muskel dargestellt werden kann, daß vielmehr der hintere Abschnitt des Mundhöhlenbodens einer muskulären Grundlage entbehren muß. Da hinter dem hinteren Rand des M. mylohyoideus die Skeletmuskulatur der Zunge, und zwar die Mm. styloglossus und hyoglossus zur Zunge gelangen müssen, eine muskuläre Verbindung der Zunge mit der Mandibula daher fehlen muß, bleibt als einzige Grundlage des Mundhöhlenbodens hinter dem Mylohyoideusrand nur die Mundhöhlenschleimhaut. Schon aus diesem Grunde sind wir imstande, zwei Anteile des Mundhöhlenbodens voneinander zu unterscheiden, einen muskulär gestützten und einen dahinter gelegenen muskelfreien. Eine weitere Unterteilung des ersten Abschnittes ist noch dadurch gegeben, daß der in der

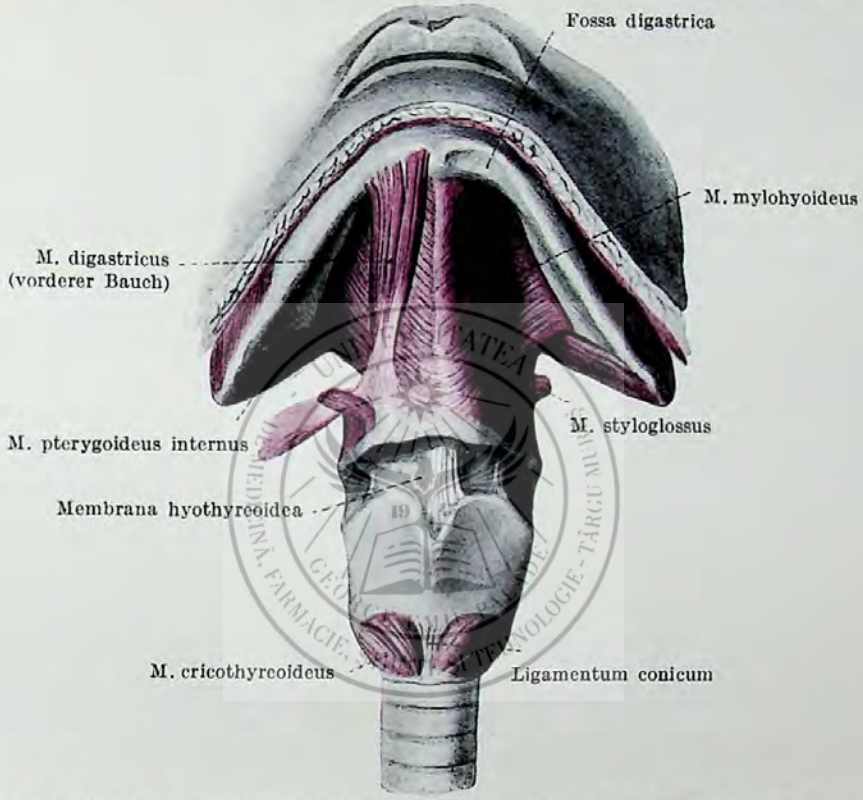

Abb. 1836. Ein Teil der Musculi suprahyoides von unten und vorne gesehen. Links ist der M. digastricus vollständig entfernt. (Nach Sicher-Tandler.)

Medianebene und nahe derselben gelegene Abschnitt des muskulären Mundhöhlenbodens durch die Auflagerung resp. Unterlegung anderer Muskeln eine besondere Verstärkung erhält. Diese Muskeln sind oral vom M. mylohyoideus der M. geniohyoideus, aboral der vordere Bauch des M. digastricus. Aus all dem geht hervor, daß man nicht mit Unrecht am Mundhöhlenboden drei voneinander verschiedene Anteile unterscheidet: den mittleren muskelstärksten, daran anschließend beiderseits einen muskelschwachen und schließlich hinten zu beiden Seiten einen muskelfreien Anteil.

Von diesen anatomischen Eigentümlichkeiten hängt natürlich auch das Schicksal der Mundhöhlenbodenabscesse ab. Abscesse im vorderen Anteil durchbrechen meist frühzeitig die zarte Mundhöhlenbodenschleimhaut, Abscesse im hinteren Anteil jedoch überschreiten leicht den hinteren Rand des M. mylohyoideus. Sie erscheinen dann im Trigonum submaxillare, gedeckt von der Glandula submaxillaris und folgen darauf, unter dem hinteren Bauch des M. digastricus kaudal vordringend, jenem Bindegewebsblatt, welches die A. maxillaris externa und den N. hypoglossus aus dem Trigonum

submaxillare in das Trigonum caroticum geleitet und nach hinten und oben bis an die A. carotis externa reicht. Wie schon früher erwähnt wurde, sind es natürlich vor allem Prozesse, die von der Weisheitszahngegend ausgehen, die diesen Weg nehmen; denn diese Stelle der Mundhöhle entspricht bereits dem muskelfreien Anteil des Mundhöhlenbodens, so daß ein Prozeß, der neben dem Weisheitszahn an der inneren Fläche des Unterkiefers lokalisiert ist, eigentlich von allem Anfang an innerhalb des Halsbindegewebes gelegen ist.

Sicher.

UNIVERSITATEA DE MEDICINĂ, FARMACIE, ŞTIINŢE ŞI TEHNOLOGIE - TÂRGU MUREŞ
19 45
GEORGE EMIL PALADE

N

Narkose, Geschichte der. Schmerzen an irgendeiner Stelle des Körpers sind der häufigste und dringendste Anlaß, nach dem Arzte zu rufen. Das Heilen von Krankheiten, die ohne direkt Schmerzen zu verursachen, zu schlimmen Ausgängen führen können, kommt aus Unkenntnis erst in zweiter Linie in Betracht. Unfälle und Wunden bildeten das erste Material für ärztliche Hilfeleistungen. Dabei kann es nicht vermieden werden, daß der ärztliche Eingriff oft neue Schmerzen herbeiführt, wie z. B. beim Entfernen eingedrungener Fremdkörper oder frei liegender Knochensplitter. Es liegt also sehr nahe, daß man nach Mitteln suchte, um diesen Schmerzen entgegenzutreten oder durch Aufhebung des Bewußtseins Schmerzlosigkeit zu erzeugen. Auch der Versuch durch den Kult bedingte chirurgische Eingriffe weniger unangenehm zu machen, zeitigte Methoden zur Verringerung des Empfindungsvermögens. Die alten Assyrer z. B. schnürten bei der Beschneidung die Halsvenen zusammen.

Die ältesten medizinischen Kompendien enthalten nichts auf eine Narkose Hindeutendes, wenn man nicht das im Papyros Ebers verzeichnete Rezept gegen „den Zahn der bis zum oberen Teile des Fleisches frißt", also wohl eine schmerzhafte Halskaries, das aus Kümmel, Weihrauch und Zwiebeln besteht und gerieben auf den Zahn gebracht wird, als Ähnliches bezeichnen will. Der für die Pharmakologie durch Jahrhunderte maßgebende Dioskorides und nach ihm Plinius erwähnen einen „lapis memphiticus", eine Onyxart, die mit Essig gemischt und zerstoßen, aufgetragen, eine örtliche Betäubung veranlassen soll.

Die erste sichere Erwähnung einer lokalen Anästhesie kommt erst ein Jahrtausend später und stammt aus der Schule von Salerno. Ein Magister Salernus macht einen Brei aus Hyoscyamus, Mandragora und Mohn und legt diesen auf die Operationsstelle auf. Im späteren Mittelalter versuchte man dort, wo es anging, durch Abschnürungen die Empfindlichkeit herabzusetzen. Der 1656 gestorbene Marco Aurelio Severino glaubte mit einer Kältemischung von Schnee und Eis eine Anästhesie des Operationsfeldes erreichen zu können. Auch die 200 Jahre später, 1854 und 1855, von James Arnott und Branch, deren Kältemischung aus Eis und Kochsalz bestand, gemachten Versuche führten zu keinem Erfolg. Für die Zahnheilkunde konnten alle diese Mittel nicht viel Nutzen bringen, da die Lage der Operationsstelle meistens die Applikation unmöglich machte, wenn auch das Prinzip der Kälte-Anästhesie an sich brauchbar erschien. Erst dem Engländer B. W. Richardson gelang es 1866 durch seinen „ether spray", einem Zerstäuben schnell verdunstender Flüssigkeiten auf der Operationsstelle, eine auch für uns praktische lokale Anästhesie zu erzwingen. Die Verbesserung der Apparate und besonders die Verwendung des Chloräthyls haben den Operationen im Munde einen Teil ihrer Schrecken genommen.

Im Jahre 1884 führte Koller das Cocain in die Augenheilkunde ein, das auch den Zahnärzten besonders bei Pulpaoperationen ein gutes Hilfsmittel wurde.

Von ungeahnter Bedeutung für die chirurgische Zahnheilkunde wurden die 1894 von Ludwig Schleich veröffentlichten Berichte über seine Infiltrationsmethode. Der größte Vorteil dieser Lokalanästhesie liegt darin, daß man keine lebensgefährlichen Medikamente mehr zur Verwendung zu bringen genötigt war. Verschiedene Todesfälle bei Cocaininjektionen hatten diese schon in Verruf gebracht, aber die Herstellung des Nebennierenextraktes und des Novocains erwiesen sich als ein Segen für die zahnleidende Menschheit.

Ein Zwischending zwischen lokaler und allgemeiner Anästhesie ist die Anwendung elektrischer Ströme zur Erzeugung von Schmerzlosigkeit, wie sie 1851 A. Hall aus Connecticut vorschlug, von J. B. Francis aus Philadelphia patentiert und von A. Preterre aus Paris in Europa eingeführt wurde. Das Verfahren bestand darin, daß der eine Pol einer elektrischen Batterie dem Patienten in die Hand gegeben wurde, der andere an der Zange befestigt war. Das Ansetzen der Zange schloß den Strom und sollte Empfindungslosigkeit erzeugen. Bis in die siebziger Jahre des vorigen Jahrhunderts wurde diese Methode noch von älteren Zahnärzten angewandt, jetzt dürfte sie nur noch historisches Interesse beanspruchen.

Versuche, eine allgemeine Narkose zu erzielen, finden wir schon bei den ältesten Kulturvölkern. Außer dem bereits erwähnten Zusammenschnüren der Halsvenen bei den alten Assyrern glaubte Dioskorides mit dem Safte narkotischer Pflanzen, besonders der Mandragora, innerlich genommen, eine allgemeine Anästhesie hervorbringen zu können, Dioskorides führt auch die Anwendung durch Klysma ein. Im Mittelalter fertigte man sog. Schlafschwämme an, indem man die Schwämme mit narkotischen Säften, darunter auch Opium, imprägnierte und trocken aufbewahrte. Vor dem Gebrauch wurden sie in warmes Wasser gelegt. Der Bruder des Deutschen Ordens, Heinrich von Pfolsprundt, um 1460, war wohl der erste deutsche Chirurg, der die anästhesierenden Inhalationen erwähnt. Angewandt hat er sie nicht.

Keines dieser Mittel konnte sich einbürgern, und bis in das 19. Jahrhundert blieb die Herbeiführung einer allgemeinen Schmerzlosigkeit ein frommer Wunsch.

Erst mit der Entdeckung der Gase und ihrer medizinischen Verwendung nimmt die Möglichkeit einer allgemeinen Anästhesie bestimmtere Formen an. Humphrey Davy übernahm 1795 die Leitung einer „pneumatic institution", die Krankenheilungen durch Inhalationen ausführen sollte. Bei seinen Versuchen mit dem von Joseph Priestley (1733—1804), dem Entdecker des Sauerstoffes, 1776 hergestellten Stickstoffoxydul beobachtete er die betäubenden Wirkungen dieses Gases und veröffentlichte 1800 eine Abhandlung darüber. Aber noch vier Jahrzehnte diente das Gas nur den Wanderrednern als angenehmes Mittel, ihr Auditorium in eine vergnügte Stimmung zu versetzen; und diese erheiternde Wirkung verschaffte dem Gase seinen Namen: Laughing gas oder Lachgas.

Bei einem dieser Wanderredner, G. Q. Colton, beobachtete Horace Wells die herabgesetzte Schmerzempfindung bei einem Zuhörer, der sich heftig gestoßen hatte und keine Notiz davon nahm. Darauf ließ sich Wells von John M. Riggs (1810—1885) einen Zahn in der Lachgasnarkose entfernen. Damit tritt eine der segensreichsten Entdeckungen in den Dienst der Chirurgie.

Horace Wells wurde am 21. Januar 1815 zu Hartford geboren und war seit 1836 Zahnarzt in seiner Vaterstadt. Im August 1840 äußerte er sich einem Studenten der Medizin, Brackett aus Brooklyn, gegenüber dahin, daß unbedingt ein Mittel gefunden werden müsse, um eine schmerzlose Zahnextraktion zu ermöglichen. Die Bemerkung beweist, daß ihm dieser Gedanke fortwährend im Kopfe herumging und erklärt auch seinen Eifer in der obigen Szene. Die vielen Anfeindungen und das Mißgeschick,

das ihn verfolgte, führten sein Leben zu einem tragischen Abschluß. Er geriet in eine so nervöse Stimmung, daß er einmal zum Schutze seiner Mitbürger in Haft gebracht werden mußte. Im Gefängnisse öffnete er sich am 14. Januar 1848 eine Schenkelarterie und setzte sich gleichzeitig der Einwirkung von Chloroformdämpfen aus, so daß er verschied.

Die Wirkung der Lachgasnarkose ist auf den Mangel an Sauerstoff in erster Linie zurückzuführen. Ihre kurze Dauer prädestiniert sie geradezu für die zahnärztliche Praxis, aber ihre Ungefährlichkeit ließ bald den Wunsch entstehen, ein Mittel zu finden, um diese Narkose zu verlängern. Man versuchte diesen Zweck mit Gasmischungen zu erreichen und Carl Sauer (1835—1892) trat schon 1869 für eine Mischung mit Sauerstoff ein. Anfangs stellten die unförmigen Apparate der Verwendung ein großes Hindernis entgegen. Die Einführung der Stahlflaschen mit komprimiertem Gase lassen einen allgemeinen Gebrauch zu.

Die Einatmung von Ätherdämpfen zu Heilzwecken soll schon 1795 von Pearson vorgeschlagen worden sein. Hickmann zeigte 1828 der französischen Akademie die Wirkung des Äthers bei Operationen an. Die berauschenden Eigenschaften wurden aber nur zu Spielereien ausgenutzt, bis am 30. März 1842 der Arzt Crawford Long zu Athens in Georgia, U. S. A. zwei kleine Tumoren vom Halse eines Patienten in der Äthernarkose entfernte. Er veröffentlichte aber nichts darüber, und als am 30. September 1846 ein Schüler Wells, William T. G. Morton, einen Zahn in der Äthernarkose entfernte, wurde er für den Entdecker der Äthernarkose gehalten; doch darf man wohl Long die Priorität der Sache nicht bestreiten. Den Äther zu dem Mortonschen Experiment hatte ein Chemiker Charles F. Jackson geliefert, und beide reichten ein gemeinsames Patentgesuch ein auf ein Gemisch, genannt Letheon, zur Verhinderung von Schmerzen bei chirurgischen Operationen. Die Freundschaft der beiden ging aber bald in die Brüche, und es entbrannte ein erbitterter Prioritätsstreit zwischen ihnen und einem Dritten, Ducros in Paris, der behauptete, daß er lange vor 1846 Äthernarkosen bei Tieren gemacht habe. Um das Chaos noch größer zu machen, kam noch ein vierter, E. E. Marcy, und bewies, daß er schon 1845 einen kleinen Tumor in der Äthernarkose entfernt, aber einen ungünstigen Eindruck von der Sache gewonnen habe. Das Bekanntwerden des Longschen Versuchs machte den ganzen Streit hinfällig.

Von Amerika nahm der Äther seinen Weg zunächst nach England. Henry Bigelow, später Professor der Chirurgie am Harvard College schrieb am 28. November 1846 einen Bericht über die Ätherinhalationen an F. Booth in London, der das Schreiben am 17. Dezember erhielt und am 19. seinem Freunde James Robinson mitteilte. Dieser machte sofort einen Versuch und extrahierte einen Molaren mit gutem Erfolge.

Am 12. Januar 1847 teilte Malgaigne der Pariser Akademie der Medizin seine Ansicht über Äthernarkosen mit und führte dadurch dieselben in Frankreich ein.

Am 24. Januar wurde in Leipzig von den Ärzten Weickert und Obenaus die erste Betäubung von Deutschen eingeleitet, ebenfalls zum Zwecke einer Zahnextraktion. Im April desselben Jahres führte Friedrich Ludwig Wahlländer, 1809 bis 1881, das Präparat unter den Zahnärzten Deutschlands ein.

Die allgemeine Freude über die Äthernarkose fand bald eine bedeutende Einschränkung, als man in dem Chloroform ein besseres Anästhetikum gefunden zu haben glaubte. Dieses wurde 1831 und 1832 von Soubeiran und Liebig hergestellt und im Chloräther von dem Chemiker J. Bell probiert und dieser veranlaßte Lawrence, Operationen unter Chloräther auszuführen. Der Apotheker D. Waldie aus Liverpool

erklärte darauf das Chloroform als den wirksamen Bestandteil des Choräthers und am 10. November 1847 nahm James Young Simpson, 1811—1870, aus Edinburgh die erste Operation in der Chloroformnarkose vor. Zuerst war man Feuer und Flamme für das neue Anästhetikum, aber nachdem mehrere Todesfälle in der Chloroformnarkose vorgekommen waren, ebbte die Begeisterung wesentlich ab und man versuchte Mischungen der beiden Anästhetika. In neuester Zeit scheint die Ansicht durchzudringen, daß jedes der beiden Mittel seine bestimmten Indikationen und Kontraindikationen hat und von Fall zu Fall entschieden werden muß, welches Narkotikum vorzuziehen ist.

Da die Zahnheilkunde normalerweise nur für kurze Betäubungen Verwendung hat und das Lachgas immerhin einen ziemlichen Apparat erforderte, suchte man nach anderen einfacheren Mitteln. Ludwig H. Holländer, 1833—1897, glaubte im Pental ein ideales Anästhetikum gefunden zu haben, aber es erwies sich als zu gefährlich. Mehr Glück hatte Friedrich W. Schneider, 1844—1899, mit seiner Empfehlung des Bromäthers. Wenn auch die Infiltrationsmethode in den meisten Fällen die Einleitung einer allgemeinen Narkose überflüssig gemacht hat, so erweist sich die Bromäthylnarkose öfters nützlich.

Über die Hypnose liegen auf zahnärztlichem Gebiet zu wenig Erfahrungen vor, um ein abschließendes Urteil abgeben zu können. Bedenkt man aber, welche Bedeutung die Suggestion für viele Patienten hat, so ist es nicht ausgeschlossen, daß bei besserer Erkenntnis des Wesens der Hypnose für uns Zahnärzte aus ihr ein guter Assistent gewonnen wird. *Geist-Jacobi.*

Narkose, Technik und Indikation. Mit der fortschreitenden Ausgestaltung der verschiedenen Methoden der Lokalanästhesie hat die Narkose ihre frühere Bedeutung als Mittel zur Schmerzbetäubung für viele Eingriffe fast ganz verloren.

Die unverkennbar eingetretene Bevorzugung der örtlichen Schmerzausschaltung bei Operationen aller Art, insbesondere aber solchen im zahnärztlichen Fachgebiet ist sehr wohl begründet durch ihre mannigfachen Vorteile gegenüber der Allgemeinbetäubung, die sowohl dem Operateur als auch dem Patienten zugute kommen.

Trotzdem kann die Narkose auch in der Zahnheilkunde nicht entbehrt werden (s. Indikationen).

Jede Narkose ist als ein zum Zwecke der Schmerzverhütung herbeigeführter Vergiftungszustand zu betrachten, dessen Grad und Dauer von der Art der beabsichtigten Maßnahmen abhängt (Rauschnarkose, tiefe Narkose).

Hiermit sind zahlreiche Gefahren verbunden, die sich durch Berücksichtigung gewisser Gesichtspunkte auf ein Minimum reduzieren lassen.

Bei Verwendung einwandfreier Narkosemittel (s. Narkotica), Beachtung der Vorschriften einer erprobten Narkosetechnik, zu welcher vor allem die richtige Bewertung der seelischen und körperlichen Verfassung des zu Narkotisierenden gehört, kann die Allgemeinbetäubung sogar als verhältnismäßig ungefährlich bezeichnet werden.

Während der Zeit seines Universitätsstudiums und seiner Assistententätigkeit ist dem Zahnarzt aber aus hier nicht näher zu besprechenden Gründen nur in ausnahmefällen genügend Gelegenheit geboten, die Kunst der Narkose praktisch zu erlernen.

Übung und Erfahrung bilden jedoch nun einmal die grundlegende Voraussetzung für eine kunstgerechte, dann auch befriedigend verlaufende Allgemeinbetäubung.

Fehlen diese Vorbedingungen, so ist es nicht als Folge mangelnden „Schneids", sondern vielmehr als Zeichen eines ausgeprägten Verantwortungsbewußtseins zu deuten, wenn ein Praktiker den entsprechend ausgebildeten Kollegen zuzieht oder

diesem den Patienten zur Operation überweist. Ist diese Regelung infolge besonderer Verhältnisse nicht möglich oder gar nicht erwünscht, so gebietet die Klugheit, die Narkose einem Arzte zu übertragen. Von der in Kliniken und Krankenhäusern gepflogenen Gewohnheit, die Allgemeinbetäubung einer zuverlässigen Schwester (Hebamme) anzuvertrauen, darf der praktische Zahnarzt nur dann Gebrauch machen, wenn er selbst die nötige Narkoseerfahrung besitzt, denn das Gesetz auferlegt ihm auch dann die Verantwortung, wenn der jahrelang vorzüglich narkotisierenden Schwester ein Patient „auf dem Tisch bleibt".

Dringende Notfälle, welche ein anderes Verhalten rechtfertigen könnten, gibt es in der Zahnheilkunde nicht.

Die Zusammenarbeit mit einem approbierten Narkotiseur hat im übrigen den Vorzug einer beinahe vollständigen Entlastung der Aufmerksamkeit des Operierenden von den einzelnen Vorgängen bei der Narkose, erlaubt also eine schnellere Erledigung des Eingriffs und damit eine Abkürzung des Vergiftungszustandes des Organismus.

Im Interesse eines erfreulichen, glatten Verlaufs ist es natürlich sehr zweckmäßig, wenn der Operateur wenigstens mit den Grundbegriffen der Narkose vertraut ist. Gerade bei länger dauernden zahnärztlichen Eingriffen trifft dies zu, weil diese oft mehrfach unterbrochen werden müssen, um durch Fortsetzung der Inhalationsnarkose das erwünschte Betäubungsstadium wiederherzustellen. Die Anwendung der später zu beschreibenden Intubations- oder der Insufflationsnarkose, sowie der für die zahnärztliche Sprechstunde jedoch ungeeigneten rectalen und intravenösen Narkoseverfahren würde solche Unterbrechungen allerdings überflüssig machen.

Anzeigen zur Narkose. Wie schon eingangs erwähnt wurde, hat die örtliche Schmerzbetäubung die Allgemeinbetäubung stark verdrängt. Für den praktischen Zahnarzt, welcher die Kunst der lokalen Schmerzausschaltung richtig auszuüben versteht, bleiben nur vereinzelte Fälle, bei welchen die Indikation zur Narkose gegeben ist.

Im wesentlichen handelt es sich um aufgeregte, durch langdauernde Schmerzen und gestörte Nahrungsaufnahme heruntergekommene Patienten, die sich der Willensbelastung durch einen bei Bewußtsein vorzunehmenden Eingriff nicht mehr gewachsen fühlen, ferner kleine Kinder bis zu 5 Jahren. Größere Kinder erweisen sich bei entsprechender Belehrung und vorheriger Oberflächenanästhesie der Schleimhaut meist als außerordentlich vernünftig. Doch gibt es auch dabei allzu konsequente, ungebärdige Schreier, welche die guten Vorsätze manches im Wartezimmer sitzenden Kranken ernstlich ins Wanken bringen können. In solchen Fällen ist zweifellos die Narkose ebenso angezeigt wie bei unbeherrschten Patienten, welche Instrumente und Einrichtung bei Abwehrbewegungen beschädigen.

Es gibt weiter Patienten, welche durch nichts von ihrem Wunsch nach Allgemeinbetäubung bei irgendeiner kleinen Operation abzubringen sind, die unentwegt an anderer Stelle zu erreichen versuchen, was ihnen aus gewissenhafter Erwägung heraus abgeschlagen wurde. Verfasser hat allerdings erlebt, daß solche Personen später zu einem „Versuch" mit der örtlichen Betäubung wiederkamen.

Eine bedingte Indikation zur Narkose bildet die Hysterie; mit Schwierigkeiten muß gerechnet werden, ob Injektionsanästhesie oder Narkose angewendet wird. Hier entscheidet die Erfahrung ebenso wie bei der Behandlung von Geisteskranken, die vielfach nur in Narkose sachgemäß durchgeführt werden kann.

Die Allgemeinbetäubung ist schließlich noch unbedingt erforderlich für die chirurgischen Maßnahmen bei den schweren Formen der eitrigen Mundboden- und Kieferprozesse. Mit Absicht wird diese Narkoseanzeige erst zum Schluß erwähnt, weil der Praktiker gewöhnlich weder über die notwendige chirurgische Schulung noch über eine

Bettenstation verfügen dürfte. Beides ist aber unerläßlich für die schwere Aufgabe, solche Fälle zu versorgen.

Zur Indikationsstellung in den genannten, immerhin seltenen Fällen und zur besseren Anpassung an den Narkotiseur würde es genügen, theoretische Studien über das Wesen der Narkose zu treiben, die durch Beobachtungen ihre Ergänzung finden könnten. Diese reichen jedoch keinesfalls aus, um sorglos die große Verantwortung zu tragen, welche die Narkose mit sich bringt. Ihren Zufällen und Gefahren kann nur der wirksam begegnen, welcher sich praktisch damit befaßt hat.

Gegenanzeigen zur Narkose. Von großer Wichtigkeit ist die Kenntnis der Gegenanzeigen zur Narkose, deren Erörterung auf einige Schwierigkeiten stößt. Zwar gelten die auf Grund jahrzehntelanger Erfahrungen mit den bewährten Narkotica Äther und Chloroform aufgestellten Kontraindikationen auch heute noch, sie treffen aber nicht mehr zu für einzelne neuere Betäubungsmittel und die verbesserte Stickoxydulnarkose.

Im Hinblick darauf, daß vorläufig für die zahnärztliche Sprechstundenpraxis aus verschiedenen Gründen (z. B. hoher Preis der Apparatur bei relativ seltener Anwendung, technische Schwierigkeiten usw.) noch immer die Inhalationstropfnarkose — vorwiegend mit Chloräthyl-Äther oder als Kombinationsnarkose mit Chloroformzusatz — in einfachster Form in Betracht kommt, erscheint es jedoch gerechtfertigt, hier zunächst einmal die allgemeinen Gegenanzeigen zur Narkose mit Äther, Chloroform, Chloräthyl und ähnlichen Mitteln aufzuführen.

Bei der Besprechung der neueren Narkoseverfahren bzw. Narkotica können dann deren Vorzüge gegenüber den alten Methoden hervorgehoben werden.

Die Beobachtung hat gezeigt, daß Kreislaufstörungen aller Art (Herzmuskelerkrankungen, nicht kompensierte Herzklappenfehler, Herzerweiterung, Coronarsklerose und schwere Arteriosklerose) eine erhöhte Gefahr für den zu Narkotisierenden bedeuten.

Auch manche Lungenerkrankungen (Lungenemphysem, Lungenempyem), ferner Prozesse, welche mit einer Verengerung der oberen Luftwege durch Geschwülste (Struma usw.), durch Narbenbildung und durch Schleimhautentzündungen einhergehen, schließen die Inhalationsnarkose aus.

Stark gefährdet sind Patienten mit schweren Nieren- und Leberleiden, mit Diabetes, bei dem zuweilen ein Koma verursacht werden kann, weiter Fettleibige, welche große Mengen des Narkoticums aufnehmen.

Als Gegenanzeigen zur Allgemeinbetäubung gelten auch Blutkrankheiten (schwere Anämie, Leukämie), außerdem Blutdrucksenkungen bei Schwächezuständen (Ohnmacht, Schock) und vor allem der Status thymolymphaticus. Basedowkranke vertragen bei Vorbehandlung die Äthernarkose leidlich.

Schließlich wären noch zu nennen: Altersschwäche, Sepsis in vorgeschrittenem Stadium.

Gelegentlich können hochgradige Erregungszustände und Alkoholismus eine Kontraindikation zur Narkose bilden. Manche Autoren möchten von dieser wegen der Frühgeburtsgefahr auch bei Schwangerschaft vom fünften Monat an absehen.

Die Allgemeinbetäubung mit Äther, Chloroform usw. muß demnach bei allen Krankheitszuständen vermieden werden, welche dadurch ungünstig beeinflußt werden oder bei welchen die dazutretende Giftwirkung des Narkoticums eine beträchtliche Gefährdung des Lebens des Patienten bedingen könnte.

Nur in dringenden Notfällen wird der gewissenhafte Arzt diese Gegenanzeigen außer acht lassen, nach Möglichkeit auch die Erfahrungstatsache berücksichtigen, daß

die Chloroformnarkose bei Erkrankungen des Kreislaufsystems bedeutend gefährlicher ist als die Ätherbetäubung, während diese andererseits bei Lungenaffektionen und Erkrankungen der oberen Luftwege schädlicher ist.

Allgemeine Technik der Narkose. Diese ist einzuteilen in:

1. Vorbereitung.
   a) des Patienten,
   b) des Instrumentariums.
2. Einleitung und Durchführung der Narkose, Beseitigung von einfachen Zufällen und Störungen während des Verlaufs.
3. Nachbehandlung des Narkotisierten.

Zu 1. a) Die Vorbereitung des Patienten beginnt mit der Erhebung einer genauen Vorgeschichte, der sich die Untersuchung von Herz, Lunge und Urin anschließt. Von ihrem Ergebnis hängt die Entscheidung über die Indikationsfrage ab. Um Überraschungen während der Narkose nach Möglichkeit aus dem Wege zu gehen, ist in jedem Falle die Prüfung der Reflexe, insbesondere des Cornealreflexes und der Pupillenreaktion zu empfehlen.

Bei nicht eiligen Eingriffen kann die Behandlung von Katarrhen der Luftwege, Schwächezuständen des Herzens eingeleitet, ferner die Beeinflussung eines Diabetes oder der herabgesetzten Gerinnungsfähigkeit des Blutes usw. versucht werden. Die Mundhöhle wird durch Zahnreinigung, Entfernung von stark gelockerten oder tief zerstörten, nicht erhaltungswürdigen Zähnen in möglichst günstige Verhältnisse gebracht (Parotitis!). Von besonderer Bedeutung ist die Schaffung hygienischer Mundverhältnisse für die Heilungsvorgänge nach zahnärztlichen Eingriffen. Sie können wohl in jedem Falle hergestellt werden.

Bei älteren Patienten haben sich Atmungsübungen gut bewährt, die mehrmals täglich einige Minuten lang ausgeführt werden (s. Nachbehandlung). Sowohl während als auch nach tiefer Narkose können infolge Aspiration von Erbrochenem üble Zufälle (Erstickung) vorkommen. Dem zu Narkotisierenden darf deshalb 6 Stunden vor der Operation höchstens eine Tasse Milch erlaubt werden. Im übrigen ist ihm die Anweisung zu geben, nach diesem Zeitpunkte keine festen Speisen mehr aufzunehmen oder besser nüchtern zu bleiben. Vorsichtshalber muß stets geprüft werden (Perkussion), ob der Magen leer ist. Dies erweist sich aus dem Grunde als notwendig, weil viele Patienten glauben, sich für die Operation stärken zu müssen, vielfach auch besorgte Mütter ihren Kindern geradezu den Magen vollstopfen.

Im Zweifelsfalle und bei dringlichen Operationen entscheidet die Untersuchung mit der Magensonde. Der etwaigen Ausheberung von Inhalt wird gegebenenfalls eine Spülung des Magens angeschlossen. Auch für die vorhergehende Entleerung des Mastdarms und der Blase ist Sorge zu tragen.

Etwa eine Stunde vor Beginn der Narkose erhält der Patient subcutan 0,01 bis 0,02 Morphium oder besser wegen der zuweilen unangenehmen Nebenwirkungen (Atmungsstörungen, Brechreiz, Blutdrucksenkung, Verstopfung, Harnverhaltung usw.) eines seiner Ersatzmittel wie Pantopon, Laudanon (0,02—0,03) und Narkophin (0,03). Die Dosis richtet sich nach dem Alter und dem Zustand des Kranken. Kleine Kinder sind besonders empfindlich gegen diese Mittel, auch schwächliche und betagte Leute vertragen sie schlechter als kräftige Männer, die außerdem an Alkohol gewöhnt sind; Morphinisten (Anamnese) brauchen selbstverständlich größere Gaben. Diese Einspritzung setzt die natürliche Erregung des Kranken herab, erleichtert ferner die Einleitung (geringe Excitation) und Unter-

haltung der Narkose bei vermindertem Verbrauch von Narkosemitteln. Mit Rücksicht auf die starke Speichel- und Schleimsekretion bei Äthernarkose, welche zwar häufig, aber nicht regelmäßig durch die aufgezählten Medikamente verringert werden, ist die Kombination mit 0,001 Atropin zweckmäßiger, welches nicht nur die Drüsenabsonderung stark einschränkt, sondern auch die erwähnten Störungen der Opiumderivate verhütet. Eine Steigerung dieser Wirkung läßt sich durch Scopolamin an Stelle des Atropins erzielen. Scopolamin wird subcutan (0,0003—0,0005—0,001) appliziert. Trübe Lösungen sind nicht verwendbar. Ein empfohlenes Präparat ist das Scopomorphin (Riedel), eine sterile Lösung in Ampullen zu 1 und 2 ccm. Ein Kubikzentimeter derselben enthält 0,0006 reines Scopolamin und 0,015 Morphium. Auch Scopolamin kann Atmungsstörungen verursachen! Viele Autoren geben zur Beruhigung der Patienten nur Veronal, Isopral, Heroin, Hedonal usw.

Die Forderung, eine möglichst unbehinderte Atmung während der Narkose zu sichern, wird dadurch erfüllt, daß der Patient alle beengenden Kleidungsstücke (Kragen, Rock, Weste, Geradehalter, Leibgurt usw.) entfernt und den Hemdkragen öffnet. Eine vollständige Entkleidung ist bei Narkosen zu zahnärztlichen Eingriffen meist entbehrlich, in der beschriebenen Weise jedoch unbedingt zu verlangen, da jederzeit Herz- oder Atmungsstörungen eintreten können (s. Zufälle).

Augengläser müssen abgelegt werden; Zahnersatzstücke, Kautabak und Bonbons sind als Fremdkörper zu fürchten. Unter beruhigenden Worten informiert sich der Narkotiseur durch Befragen und Revision über den Zustand der Mundhöhle.

Jetzt erfolgt die Lagerung des Patienten auf dem Operationstisch oder dem Operationsstuhl, wenn nicht ein Vorraum und ein fahrbarer Tisch zur Verfügung stehen, so daß das sog. Annarkotisieren möglich ist, der Kranke also schon in betäubtem Zustand auf den eigentlichen Operationstisch bzw. den Spezialstuhl für Narkose (Williger) gebracht werden kann.

Der gewöhnliche zahnärztliche Operationsstuhl wird horizontal gestellt, zwischen Sitz und Rückenlehne sowie zwischen dieser und der Kopfstütze ein festes Kissen oder ein Sandsack eingeschoben und nunmehr der zu Narkotisierende aufgelegt. Dabei soll der Kopf bequem nach hinten gebeugt sein; die Fixation von Händen, Füßen und Oberschenkeln mit Lederriemen oder Mullbinden schaltet unerwünschte Bewegungen des Betäubten aus, sie ist auch für sog. Rauschnarkosen meist angezeigt. An die Gefahr von Nervenlähmungen muß immer gedacht werden, besonders bei Verwendung des Operationsstuhls von Williger, dessen Achselstützen den Plexus brachialis quetschen können. Aber auch bei Lagerung des Patienten auf Operationstischen entsteht gelegentlich durch Druck der Tischkante auf die Innenseite des Oberarms eine Schädigung der Armnerven, vor allem des N. radialis, wenn der Arm herunterhängt.

Sobald die Narkose eingeleitet ist, kann der Patient durch Unterschieben von Kissen, Hochklappen des oberen Tischteils oder Aufrichten der Rückenlehne des Operationsstuhles in die geeignetste Lage gebracht werden. Die schon genannten Achselstützen des Stuhlmodells von Williger oder ein um den Oberkörper befestigter Riemen bzw. breiter Gurt verhindern das Herunterrutschen des Narkotisierten.

Zu 1. b) Der Behandlungsraum soll auf etwa 20—25° C temperiert sein, Durchzug vermieden werden. Vor allem ist für ausreichende Beleuchtung und Assistenz Sorge zu tragen, letztere nicht nur, um bequemer und schneller arbeiten zu können, sondern auch um Zeugen bei falschen Verdächtigungen zu haben, die bei Mädchen und Frauen nach erotischen Narkoseträumen gar nicht so selten sind. Diese Vorsichtsmaßnahme kann den ohne Helferin arbeitenden Praktikern nicht oft genug ans Herz gelegt werden; sie gilt auch für den einfachen Rausch.

Die Narkosemittel müssen von einwandfreier Beschaffenheit sein (s. Narkotica). Äther und Chloroform usw. werden am besten immer aus noch nicht eröffneten Spezialflaschen „pro narcosi" entnommen, da sich die Inhalationsanästhetica — am stärksten Bromäthyl (Aether bromatus) und Chloroform, weniger Äther und Chloräthyl (Aether chloratus) — unter Einwirkung von Luft und Licht zersetzen können. Keinesfalls dürfen angebrochene Flaschen von Bromäthyl benutzt werden.

Durch die Verwendung der kleinen, natürlich stets vorschriftsmäßig aufzubewahrenden braunen Originalflaschen sammeln sich kaum größere Reste des jeweils gebrauchten Mittels an, vor allem werden dadurch die Gefahren der Applikation nicht einwandfreier Narkotica ausgeschlossen. Die geringen Mehrkosten, welche ein solches Vorgehen verursacht, werden durch die damit gewonnenen Vorteile reichlich aufgewogen. Sodann haben auch die zur Prüfung der Reinheit und Brauchbarkeit der Betäubungsmittel angegebenen Methoden (Geruchsprobe von Hepp und chemische Reaktionen) für den Praktiker keine Bedeutung.

Ein wichtiges Narkoseinstrument ist die Tropfvorrichtung. Hierzu findet entweder der Tropfkork nach Sudeck, ein mit Lufteinlaßröhrchen und Verschlußschraube versehener Korkstopfen, oder ein doppelt durchbohrter Kork- bzw. Gummistopfen mit spitzem Tropf- und weitem, abgebogenem Luftglasröhrchen Verwendung. Ein sehr gleichmäßiges Abtropfen des Narkoticums wie auch rasches Variieren der Tropfengröße und Tropfenfolge wird durch den von Schwarz und Bergmann angegebenen Ypsilontropfer (s. Abb. 1837) gewährleistet. An den bekannten Chloräthylflaschen ist ein Schraub- oder ein „Blitzverschluß" angebracht, letzterer leicht vereisend. Durch mehr oder weniger starkes Abheben des federnden Verschlußdeckels kann die Tropfengröße und die Tropfgeschwindigkeit geregelt werden.

Abb. 1837. Ypsilonnarkosetropfer.

Für die kurzen Narkosen bei zahnärztlichen Eingriffen ist eine Haltevorrichtung für die Tropfflasche, welche auf einem Ständer ruht und beide Hände frei macht, im allgemeinen entbehrlich, sie leistet aber bei längerer Allgemeinbetäubung recht gute Dienste.

Narkosemaske. Unter Freilassung der Augen über Mund und Nase gelegt, ist eine dicke Gazekompresse zur Vornahme eines Chloräthyl- oder eines Ätherrausches sehr brauchbar. Bei stärkerer Durchtränkung mit der narkotisierenden Flüssigkeit können aber trotz Einfettung der Haut Schädigungen derselben entstehen. Aus diesem Grunde sind die sog. Masken für die Tropfnarkose aus einem sterilisierbaren Drahtgestell hergestellt worden, über welches Gaze, Flanell oder Trikotstoff gezogen werden kann. Dadurch bleiben die feuchten Maskenstoffe von der Hautoberfläche entfernt. Eine der ältesten, auch heute noch vielfach benutzten Formen stellt die Chloroformmaske nach Esmarch, Kocher bzw. Skinner dar, die in mancherlei Hinsicht verbessert worden ist (s. Abb. 1842). Die Modifikation nach Schimmelbusch, (s. Abb. 1838), wohl die gebräuchlichste Maske, ist etwas größer als die Esmarchsche Form und gestattet ein bequemes und schnelles Auswechseln des Überzuges. Durch die Erhöhung der Bespannungsbügel wird die Verdunstungsoberfläche vergrößert, so daß bei richtiger Tropftechnik eine zu starke Durchtränkung der Gaze fast ausgeschlossen ist. Damit kann sich auch der Wechsel der Bespannung oder der Maske während der Narkose auf Sonderfälle beschränken. Als besonders praktisch wird von Reinmöller das Maskenmodell Jankauers sehr empfohlen (s. Abb. 1839). Neben diesen luftdurchlässigen Maskenformen seien noch jene erwähnt, welche nur einen begrenzten Luftzutritt zu den Dämpfen des Narkoticums erlauben. Es ist dies zunächst

die alte Juillardsche, von Dumont verbesserte Maske, welche sich als nicht zweckmäßig erwiesen hat, weil das ganze Gesicht in der Maske verschwindet, die Kontrolle der Gesichtsfarbe und der Pupillenreaktion also erschwert ist. Ferner gehört hierher die Wanschersche Maske, welche als Vorstufe des modernen Ombrédanneschen Narkoseapparates betrachtet werden kann (s. Apparatnarkose). Eine genaue Beschrei-

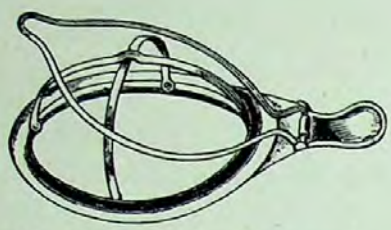

Abb. 1838. Chloroformmaske nach Schimmelbusch.



Abb. 1839. Maske nach Jankauer.

bung der beiden Modelle ist hier nicht möglich; sie findet sich in den Lehrbüchern von Lexer, Allgemeine Chirurgie, Band 1 und Wullstein-Wilms, Band 1 (Schloffer). Schließlich müssen noch die mit Ventilen für Ein- und Ausatmung versehenen Metallmasken aufgeführt werden, die so gebaut sind, daß sie sich den Gesichtsweichteilen anpassen. Diese von Sudeck bzw. von Wagner-Longard angegebenen Modelle

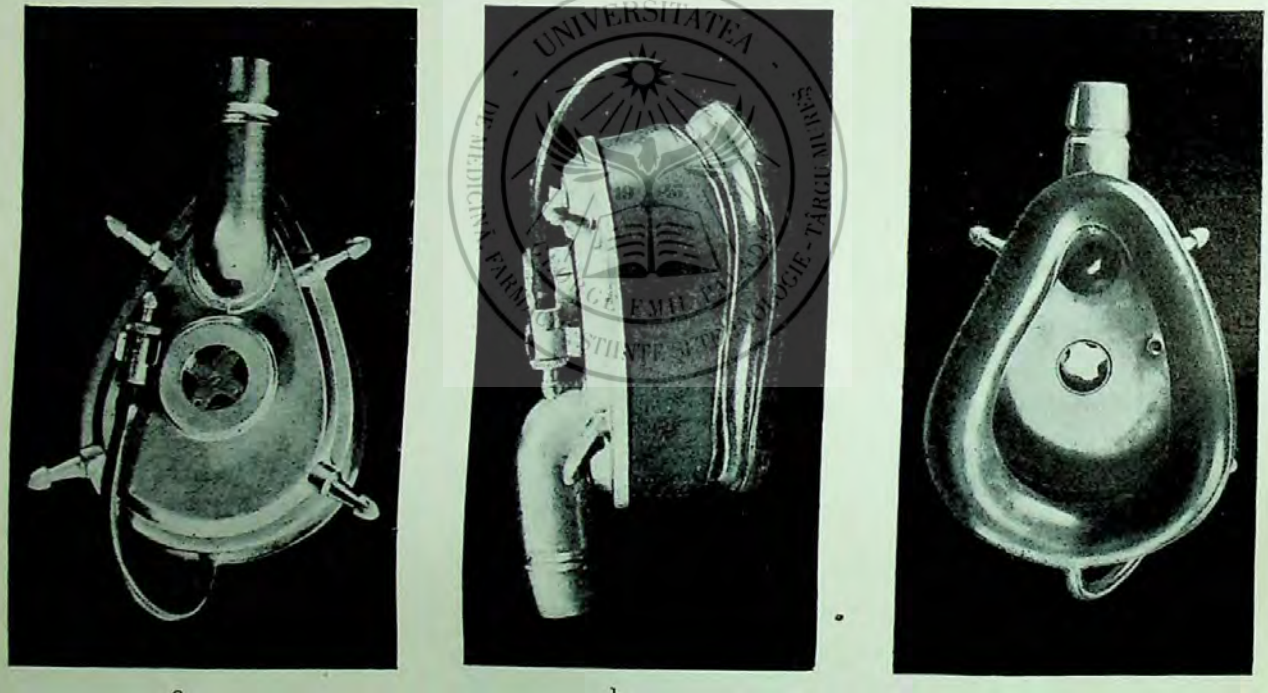

a b c

Abb. 1840. Masken für Steckoxydulnarkose.

eignen sich besonders zur Anwendung bei den Narkoseapparaten und erfuhren eine weitgehende Vervollkommnung in den Masken zur Stickoxydul- bzw. Narcylennarkose (Gasnarkosen). Da diese Verfahren eine vollständige Abdichtung der Maske verlangen, sind die der Weichteiloberfläche angepaßten Ränder mit einem aufblasbaren Gummiwulst belegt (s. Abb. 1840). Die S. S. Whitemaske ist zur leichteren Beobachtung der Gesichtsfarbe z. T. aus durchsichtigem Celluloid hergestellt.

Um den Zufällen und Gefahren der Narkose schnell entgegenwirken zu können, muß dem Narkotiseur ein sog. Notinstrumentarium zur Verfügung stehen, das sich aus folgenden Teilen zusammensetzt:

Kiefersperrer, die übrigens für viele zahnärztliche Eingriffe benötigt werden und in Form des Instruments nach Heister (Schraubvorrichtung) oder — zum schnelleren Öffnen der Kiefer durch Branchendruck — des Modells von Roser-König gebraucht werden. Zum Offenhalten der Kiefer dient das Instrument von O'Dwyer bzw. die Modifikation nach Denhard, welche zur Schonung der Zähne mit Blei belegte Enden hat. Beide beeinträchtigen das Gesichtsfeld bei Mundoperationen fast gar nicht, ebensowenig der Mundsperrer nach Mathieu, dessen Enden zum Schutze der Zähne mit einer dicken Zinnauflage bedeckt sind. Sehr zweckmäßig ist zum Offenhalten der Mundhöhle auch ein Gummiknebel mit Halteschnur.

Zungenzangen. In Betracht kommt zum Vorholen der Zunge entweder die Zange nach Collin (s. Abb. 1841) oder eine Kugelzange mit Sperrschloß nach Roser. Letztere ist schonender als die Collinsche Klemmzange, welche bei längerem Festliegen eine erhebliche Schwellung der Zunge und heftige Nachschmerzen verursacht. Die rechtwinklig abgebogene Zungenzange ist bequemer zu handhaben als die gerade Kugelzange.

Stielstupfer in großen Kornzangen mit Sperrvorrichtung zum Säubern des Rachens von Schleim bzw. Erbrochenem.

Handtücher zum Abdichten der Maske und zum Abwischen des Erbrochenen.

Brechschalen.

Injektionsspritzen von 2 und 5 ccm Inhalt (Rekordspritzen), hierzu dicke Kanüle zur Einspritzung von Campheröl, kurze (3—4 cm) und lange (6—10 cm) dünne Kanülen zur Injektion von Lobelin bei zentraler Atmungsstörung, von Adrenalin (evtl. intrakardial, s. Zufälle) bei Herzstörungen. Diese Medikamente müssen bereitgestellt sein, wenn möglich eine Sauerstoffbombe zur Erleichterung der künstlichen Atmung usw. Über Kohlensäurezufuhr s. Stickoxydulnarkose und Nachbehandlung.

Abb. 1841.
Zungenzange nach Collin.

Zur Prüfung der Pupillenreaktion eignet sich am besten eine Taschenlampe, sie ist aber nicht unbedingt erforderlich.

Die aufgezählten Teile des Narkoseinstrumentariums (s. Abb. 1842) werden am zweckmäßigsten — in einem flachen Körbchen aus Drahtgeflecht oder einer Schale vereinigt — auf einem Ständer oder fahrbaren Tischchen in Reichweite neben dem Narkotiseur aufgestellt. Das Tracheotomiebesteck muß gerade bei zahnärztlichen Eingriffen (Extraktion) gebrauchsfertig sein.

Natürlich sind die Instrumente — soweit möglich — zu sterilisieren, ebenso wie sich der Narkotiseur für sterile Operationen am Kopf ordnungsmäßig desinfizieren muß (Händedesinfektion, sterile Kleidung). Für die üblichen zahnärztlichen Eingriffe genügt sorgfältige Waschung der Hände.

Mit der Vorbereitung des Operationsfeldes (Desinfizieren und Abdecken) wird besser gewartet bis zum Eintritt der Betäubung.

Zu 2. Einleitung und Durchführung der Narkose. Hierbei sind Alter und Konstitution des zu Narkotisierenden zu berücksichtigen. Kinder und magere Patienten lassen sich schneller und leichter betäuben als Fettleibige, Abstinenzler brauchen geringere Mengen des Narkoticums als kräftige Männer und Alkoholiker.

Während der Einleitung der Narkose sollen Geräusche aller Art vermieden werden, insbesondere Gespräche der Ärzte usw. aufhören. Schon eine unwesentliche Bemerkung, noch mehr natürlich eine unvorsichtige Äußerung des Arztes können den Patienten außerordentlich erregen und damit die Narkose sehr erschweren.

Narkoseinstrumentarium

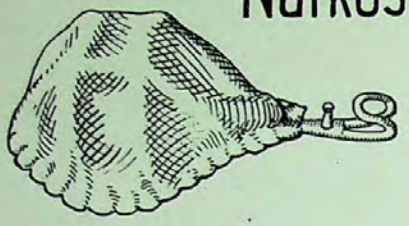

Maske nach Esmarch

Äther zur Fortsetzung der Narkose

Chloräthyl zur Einleitung der Narkose oder zur Rauschnarkose

Kiefersperrer nach Heister

Kiefersperrer nach Denhard

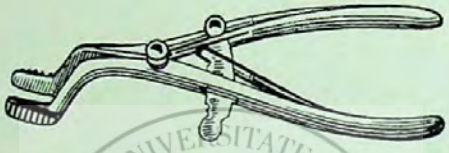

Kiefersperrer nach Roser-König

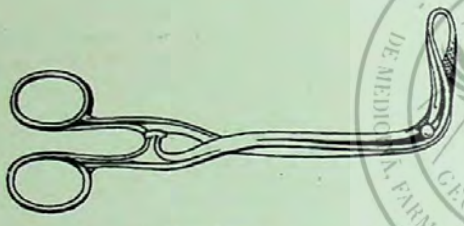

Kugelzange



Brechschale

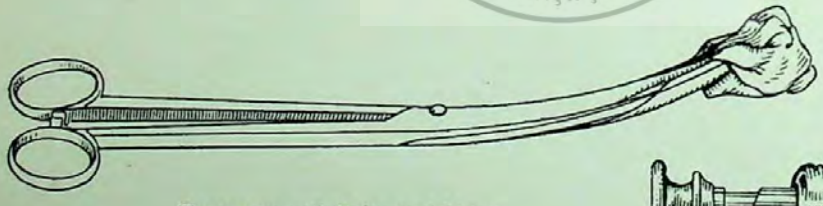

Kornzange mit Sperrvorrichtung

Stieltupfer

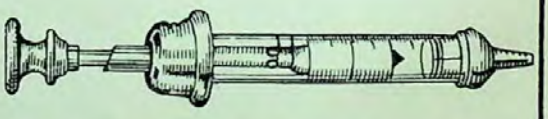

Rekordspritze mit dicker Kanüle, 5 ccm Inhalt zur Injektion von Ol. camph. bei Herzschwäche

Rekordspritze zur Injektion

von

oder

Morphium

Morphium-skopolamin

1 Stunde vor der Narkose

von

Lobelin bei Lähmung des Atmungszentrums

Adrenalin bei Herzstörungen

Oleum camphoratum 10 % in weithalsiger Flasche

Abb. 1842. Narkoseinstrumentarium. (Nach Kantorowicz, Klin. Zahnheilkunde.)

Als bequemstes und brauchbarstes Mittel zur Einleitung der Narkose hat sich das Chloräthyl (Kelen) erwiesen. Kocher und Mikulicz haben Bromäthyl empfohlen. Der Patient wird aufgefordert, die Augen zu schließen und ruhig zu atmen. Es muß seiner Gewohnheit überlassen bleiben, ob die Atmung bei geöffnetem oder geschlossenem Munde erfolgt. Zum Teil hängt diese von der Durchgängigkeit der Nase, der Empfindlichkeit der Nasenschleimhaut gegen das Narkoticum u. a. m. ab.

Die Maske wird nunmehr entweder trocken aufgelegt und vorsichtig mit Chloräthyl beschickt oder — mit dem Narkoticum befeuchtet — dem Gesicht langsam genähert, so daß unter Zutritt der Luft das Erstickungsgefühl vermindert ist. Chloräthyl darf nicht aufgespritzt werden, um die rasche Vereisung der Gaze und die dadurch bedingte schwierigere Einleitung der Betäubung zu verhindern. Die Tropfen sind gleichmäßig auf die ganze Oberfläche der Maske zu verteilen, insbesondere ist darauf zu achten, daß kein Tropfen in die Augen kommt, weil dadurch — wie bei den anderen Narkotica — schwere Bindehautentzündungen und dauernde Schädigungen der Hornhaut hervorgerufen werden könen (Trübungen).

Viele Patienten vertragen den Geruch des Narkoticums nicht und halten den Atem an. Infolgedessen entstehen Erstickungsgefühl und Angstzustände, die bei manchen Kranken, vor allem Kindern gefährlich und für den Narkotiseur unangenehm sind (Abwehrbewegungen). Diese Schwierigkeiten können bei gut fixierten Patienten durch Fortsetzung des Aufträufelns meist überwunden werden. In manchen Fällen (Kinder) ist es aber zweifellos besser, das von Dreesmann angegebene Verfahren anzuwenden, der zuerst für 1—2 Minuten Lavendelwasser oder Kölnisch Wasser auf die Maske bringt, dann erst das Narkoticum beimischt.

Neuerdings gibt es auch Chloräthyl mit Beimengung der genannten aromatischen Stoffe, z. B. Eau de Cologne (Dr. Thilo, Chem. Fabrik, Mainz).

Zur Ablenkung des Patienten hat sich das Zählenlassen sehr bewährt. Erwachsene zählen von 100, Kinder von 50 oder 40 langsam rückwärts, zwischen jeder Zahl Atem holend.

Die Tropfenzahl wird ganz allmählich vermehrt, bis der Patient beginnt, Zahlen auszulassen, zu verwechseln oder aufsteigend zu zählen. Die zur Herbeiführung dieses Verwirrungszustandes notwendige Menge des Narkoticums ist ganz verschieden; im allgemeinen genügen bei Kindern 20—30 Tropfen, Erwachsene brauchen 50—80 bis 100 Tropfen Chloräthyl.

Jetzt erfolgt die Aufträufelung des Äthers bzw. in seltenen Fällen — meist als Zusatz — des Chloroforms. Die Tropfenfolge richtet sich ebenfalls nach dem Alter und der Körperverfassung des Kranken, sie beträgt im Durchschnitt bei Äther 70 bis 80 pro Minute, steigend bis etwa 120 Tropfen in der Minute. Plötzliches Aufgießen großer Mengen des Inhalationsanästheticums — besonders von Chloroform — kann aus den unter dem Stichwort „Narkotica“ dargelegten Gründen zum reflektorischen Atmungs- und Herzstillstand führen (s. Narkosetod).

Für Chloroform ergibt sich aus der Schlagfolge des Carotispulses ein gewisser Anhaltspunkt für die Tropfenzahl; Lexer empfiehlt bei schnellem Puls alle 2—3 Schläge bei verlangsamtem Puls auf jeden Schlag einen Tropfen. Über 60—75 Tropfen in der Minute, bei Kindern entsprechend weniger, sind nicht ratsam; bei Mischnarkosen genügen wenige Tropfen.

Im Stadium des Einschlafens, das die im „Verlauf der Narkose“ (s. Narkotica) beschriebenen Erscheinungen zeigt und meist nicht lange dauert, ist die Tropfenzahl zu steigern, der unruhige Patient vorsichtig, keinesfalls zu energisch festzuhalten. Nicht festgebundene Gliedmaßen müssen langsam zurückgelagert werden, weil solche

Reize — abgesehen von der Fraktur- und Luxationsgefahr — die Erregung verstärken würden. Bei entsprechender Vorbereitung des Kranken fehlen die Erscheinungen der gesteigerten Reflexerregbarkeit (Excitation) meist ganz, Alkoholiker machen gelegentlich Schwierigkeiten. Hier muß auf zwei Möglichkeiten von Atmungsstörungen hingewiesen werden. Unbedenklich ist der im Beginn der Narkose, häufig auch im Excitationsstadium auftretende, scheinbare Atmungsstillstand und die damit einhergehende Cyanose. Diese Erscheinungen entstehen durch aktives „Spannen" und Pressen sowie Anhalten der Atmung seitens des Patienten. Im allgemeinen läßt sich die Störung ziemlich schnell beseitigen durch die eindringliche Aufforderung zum Weiteratmen und ruhige Fortsetzung der Narkose nach kurzem Lüften der Maske, das oft schon allein genügt, um die Atmungsbewegungen anzuregen. Ganz ähnlich sind die Symptome der sog. Reflexasphyxie, welche zuweilen im Excitationsstadium — besonders nach reichlichem Aufgießen des Narkoticums — bei erhaltener Pupillenreaktion, guter Gesichtsfarbe und gutem Puls zu beobachten ist. Der Atmungsstillstand wird wahrscheinlich auf reflektorischem Wege durch Reizung der in der Nase verlaufenden Trigeminusäste und der Nervenendigungen der oberen Luftwege verursacht. Dabei steht das Zwerchfell in Exspirationsstellung (Krampf der Atmungsmuskulatur); der Eingang zum Kehlkopf wird durch einen Krampf der Glottis oder durch die gegen den Pharynxeingang gepreßte Zunge verlegt. Hierbei darf wegen der Gefahr eines reflektorischen Herzstillstandes nicht weiternarkotisiert werden. Durch Vorziehen der Zunge nach Öffnung der Kiefer mit einem Kiefersperrer und Offenhalten (Zungeneinklemmung!) kommt die Atmung meist von selbst wieder in Gang. Bleibt der Zustand unbeeinflußt, so muß künstliche Atmung begonnen werden, unter welcher regelmäßig die Atmungsbewegungen — häufig von Erbrechen begleitet — wiederkehren (s. auch Gefahren der Narkose S. 1730). Die Reflexasphyxie tritt nach Lexer besonders leicht bei Kranken mit Syphilis oder Tuberkulose der Nase, des Rachens oder des Kehlkopfes ein, weshalb er vorschlägt, die Schleimhäute vor der Narkose mit 5proz. Cocain zu bepinseln.

Bei zu schneller, hastiger Einleitung der Narkose, wie auch später bei zu flacher Betäubung künden auffallende Blässe des Gesichts, Darmgeräusche (Kollern), rasche Schluckbewegungen, durch welche Luft in den Magen gepumpt wird, Erbrechen an. Da der Magen leer sein soll, ist nur mit der Ausstoßung von Speichel und Schleim zu rechnen, selten finden sich (bei ungenügend Vorbereiteten) noch Reste von Mageninhalt. Durch Weiternarkotisieren und Erhöhung der Dosis kann der Brechreiz aufgehoben werden. Dabei muß der Kopf nach links gedreht sein, ohne Vorschieben des Kinns, weil bei hochgehaltener Epiglottis die Aspirationsgefahr größer ist. In jedem Falle ist es vorsichtiger, die Mundhöhle und den Rachen mit Stieltupfern zu säubern und — wenn Hustenreiz, Cyanose den Verdacht erwecken, daß der Betäubte aspiriert hat — die Narkose so zu gestalten, daß der Kranke ordentlich aushusten kann. Joos gibt zur Verhütung des Erbrechens einen Handgriff an, bei dem mit dem Daumen ein Druck auf den N. phrenicus und N. vagus oberhalb der linken Clavicula ausgeübt wird.

Im weiteren Verlauf wird die Maske nunmehr durch Umlegen mit einem zusammengefalteten Handtuch gegen die Umgebung etwas abgedichtet, um die Wirkung der Narkosedämpfe zu erhöhen. Lexer wendet zur Vermeidung schädlicher Abkühlung der Luftwege heiße, nasse Tücher an, mit welchen er die Maske bis auf einen kleinen Schlitz abdeckt.

Auch jetzt können noch einfachere Zufälle auftreten, die besondere Maßnahmen erfordern. Mit der zunehmenden Vertiefung der Narkose beginnt der Patient ruhiger zu werden, die Tropfenzahl ist zu vermindern.

Vollständige Bewußtlosigkeit, das Verschwinden der Reflexe, zuletzt des Cornealreflexes, der relativ langsame, ruhige Puls, die gleichmäßige Atmung zeigen neben enger werdenden, fast reaktionslosen Pupillen das Stadium der tiefen Betäubung, das sog. Toleranzstadium an. Damit ist auch die Erschlaffung der Muskulatur verbunden. Infolge Zurücksinkens des Unterkiefers und mit ihm des Zungengrundes und des Kehldeckels kann der Kehlkopf verlegt und so die Atmung mechanisch behindert werden. Diese Störung läßt sich auf einfache Art mit dem v. Esmarch-Heibergschen Handgriff beheben, der jedoch ebenso wie der Handgriff nach Kappeler für die bei der Reflexasphyxie beschriebene Absperrung des Kehlkopfeinganges wegen der dabei vorhandenen Kieferklemme nicht anwendbar ist.

Schnarchende oder erschwerte Atmung lenken die Aufmerksamkeit auf die Verlegung des Kehlkopfeinganges. Wie aus der Abbildung 1843 ersichtlich ist, legt der Narkotiseur bei dem v. Esmarch-Heibergschen Handgriff beiderseits die Hände flach über das Ohr, während die Zeige- evtl. auch die Mittelfinger hinter den

Abb. 1843.
Handgriff nach Heiberg-Esmarch.

Abb. 1844.
Handgriff nach Kappeler.

Kieferwinkeln bzw. den aufsteigenden Ästen des Unterkiefers einhakend, die Daumen auf Schläfen und Stirn abgestützt, den Unterkiefer nach vorn schieben, bis die Zähne des Unterkiefers vor jenen des Oberkiefers stehen. Die Bewegung darf nicht zu gewaltsam oder nach abwärts erfolgen (Luxationsgefahr!). Vielfach muß der Unterkiefer für längere Zeit in der Vorschubstellung gehalten werden, weil sonst immer wieder die gleiche Atmungsbehinderung eintritt. Der geübte Narkotiseur stützt dabei den Kopf des Patienten rechts gegen seine Brust und fixiert den Unterkiefer mit der linken Hand allein. Die rechte Hand wird so für andere Zwecke freigehalten.

Für den Zahnarzt ist auch der Handgriff nach Kappeler (s. Abb. 1844) sehr bequem, bei dem der vor dem Patienten stehende Narkotiseur (Operateur) unter Auflagerung beider Daumen auf die Vorderwand des Oberkiefers neben der Nase, mit den anderen Fingern den aufsteigenden Ast beiderseits von hinten umfaßt und vorschiebt.

Beide Griffe müssen schonend aufgeführt werden, weil die Weichteile durch zu starken Druck geschädigt werden und lange Zeit schmerzen können; auch Schwellungen sind zu beobachten.

Genügen diese Maßnahmen nicht, so müssen die Atmungswege durch Öffnen des Mundes und Vorziehen der Zunge freigemacht werden, wobei auf die Zähne zu achten ist. Längeres Festhalten der Zunge mit der Zungenzange ist zu vermeiden, da hierdurch gröbere Verletzungen und heftige Schmerzen entstehen; besser eignet sich in solchen Fällen ein dicker Seidefaden, der quer durch die Zunge gelegt wird.

Vielfach reicht ein starkes Reklinieren des Kopfes zur Beseitigung des Kehlkopfverschlusses aus, da das Zungenbein durch die Anspannung der unteren Zungenbeinmuskulatur genügend weit nach vorn gezogen wird.

Bei extraoralen Eingriffen leistet der von Fohl empfohlene Mayotubus (s. Abb. 1845) gute Dienste, indem er das Zurücksinken der Zunge verhindert. Bei intraoralen Operationen stört das Instrument jedoch sehr, auch können z. B. Zahnteile usw. durch die Gitterstäbe schlüpfen.

Für zahnärztliche Eingriffe sind die Vorrichtungen zum Vorhalten des Unterkiefers (z. B. Selbsthalter nach Staudt, Laesecke oder Becker) nur begrenzt brauchbar. Bis zum Eintritt des Toleranzstadiums können Atmungshindernisse Bedeutung haben, die durch Ansaugen von Lippen und Wangen bei fast zahnlosen alten Leuten mit erschwerter Nasenatmung entstehen. Auch lange, sehr weiche Nasenflügel werden bei geschlossenem Munde leicht angesaugt, nach Lexer besonders bei operierten Hasenscharten.

Durch Lüftung des Mundes mit dem eingeführten Finger (v. Brunn) oder durch Einlegen passender Gummiröhrchen in die Nasenlöcher (Sicherung durch Sicherheitsnadeln) bzw. dauernde Sperrung der Mundhöhle und Vorziehen der Zunge lassen sich solche Schwierigkeiten beseitigen.

Bei richtiger Lagerung des Kopfes dürften Störungen der Atmung durch Abknicken der Luftröhre nicht vorkommen, ebensowenig Behinderung durch zu starke Speichelsekretion, der nach Wessely (cit. Hauberisser) durch Anwendung der Speichelpumpe entgegengewirkt werden kann.

Abb. 1845.
Mayotubus.

Der Zustand der tiefsten, noch zulässigen Narkose ist erreicht, wenn die Pupillen maximal, auf etwa Stecknadelkopfgröße verengt sind. Die Betäubung soll jedoch etwas vor dem sog., dieses Stadium bezeichnenden Normalpunkt verlaufen. Die Pupillen sollen zwar eng sein, auf Lichteinfall aber gerade noch reagieren. Es obliegt der Kunst des Narkotiseurs, dieses Stadium der Betäubung kurz vor dem Normalpunkt beizubehalten. Hierfür bietet die Beachtung der Gesichtsfarbe (s. Narkotica S. 1718), der Atmung und des Pulses gute Anhaltspunkte. Die Atmungsbewegungen lassen sich am besten in der Bauchgegend beobachten, bei sehr schwacher Atmung ist die In- bzw. Exspiration am Mund oder an der Nase fühl- bzw. hörbar. Die Pulsgröße und Pulsfrequenz kann an der Carotis, weniger bequem an der Art. radialis getastet werden. Am wichtigsten für die Beurteilung der Narkosentiefe ist das Verhalten der Pupillen. Hierbei sind die unter „Narkotica“ (S. 1719) erörterten Besonderheiten zu berücksichtigen.

Die Lichtreaktion der Pupillen wird in der Weise geprüft, daß die für kurze Zeit fest geschlossen gehaltenen bzw. zugedeckten Augenlider schnell hochgehoben werden. Dabei kann durch das Licht einer Taschenlampe die Reaktion verstärkt werden. Hier sei noch eingefügt, daß die Beobachtung des Cornealreflexes gegebenenfalls (bei unzuverlässiger Pupillenreaktion) als Ersatz der Pupillenprüfung verwertbar ist. Doch darf nicht vergessen werden, daß das Erlöschen des Cornealreflexes nicht immer die tiefe Narkose anzeigt, also nicht ganz zuverlässig ist. Sein Vorhandensein beweist jedoch immer, daß die Betäubung noch nicht zu tief ist.

Der Hornhautreflex wurde früher durch Berühren der Cornea mit der Fingerspitze ausgelöst; Schädigungen der Bindehaut und Cornea gaben aber Veranlassung, hierzu ein befeuchtetes Wattestäbchen oder einen Wattefaden zu benutzen. Im

übrigen ist dieser Reflex — wie erwähnt — nicht so sicher wie der Lichtreflex der Pupillen und nur in Sonderfällen zu verwenden. Sonntag empfiehlt als Ersatz die Prüfung der Kaumuskelerschlaffung.

Die Aufrechterhaltung der tiefen Betäubung in dem ungefährlichen Stadium vor dem Normalpunkt erfordert individuell verschiedene Mengen des jeweils benutzten Narkoticums. Die eben ausreichende Tropfenzahl muß der Narkotiseur auf Grund seiner Erfahrung herausfühlen. Allgemein läßt sich nur sagen, daß bei Kindern und geschwächten Kranken eine wesentlich geringere Tropfenzahl genügt als bei robusten Individuen. Zu beachten ist dabei auch die Tatsache, daß mit der zunehmenden Narkosedauer die zur Unterhaltung nötige Menge des Inhalationsanästheticums geringer wird. Auf jeden Fall muß bei extraoralen Eingriffen eine ganz gleichmäßig verlaufende Narkose erzielt werden, wenn die Maske dauernd liegenbleiben kann. Dies ist bei manchen Gesichts- und Mundoperationen unmöglich, weshalb hierbei eine andere Narkosetechnik erforderlich wird, die anstrebt, den Patienten zuerst in das Stadium der tiefen Betäubung zu bringen und dann das Operationsfeld freizugeben. Sobald die Pupillen weiter werden und sich Reflexe bemerkbar machen, muß der Eingriff unterbrochen und die Narkose wieder fortgesetzt werden, bis genügend tiefe Betäubung erzielt ist. Keinesfalls darf sich der Narkotisierende durch einen nervösen Operateur „treiben" lassen. Dadurch ist schon viel Unheil (Überdosierung) entstanden! Wegen der Gefahr der Blutaspiration, die durch Ausstopfen der Wangentaschen und rasches Abwischen des fließenden Blutes, insbesondere durch Operation am hängenden Kopfe (Rose) vermieden werden kann, ziehen manche Autoren für Eingriffe in der Mundhöhle, in der Nase und im Gesicht eine oberflächliche Betäubung („Halbnarkose") mit Erhaltung der Reflextätigkeit vor. Dadurch kann der Kranke die Luftröhre zwar selbst freihalten, aber die notwendigen Maßnahmen verzögern sich erheblich durch die Hustenstöße.

Die Tracheotomie vor der Operation und Einführung einer Tamponkanüle (Hahn, Trendelenburg) kommt für die zahnärztliche Praxis nicht in Frage, obgleich mit diesem Verfahren eine Aspiration sicher vermieden werden kann.

Brauchbarer, vor allem auch für den Praktiker anwendbar, ist die perorale Intubation nach Kuhn, die eine völlige Abdichtung des Rachens gegen das Einfließen von Blut gestattet.

Die Einführung des biegsamen Metallschlauches geht in der aus der Abbildung 1846 ersichtlichen Weise vor sich. Der Patient muß dazu schon narkotisiert oder der Kehlkopfeingang mit Cocain anästhesiert sein. Die Intubation erfordert Übung, das Zurückhalten der Epiglottis mit dem Zeigefinger ist nicht ganz leicht. Liegt das Instrument richtig im Kehlkopf, so wird es am Kopfe mit einem Gummiband oder Gummischlauch befestigt und nun die dazugehörende Tropfvorrichtung angeschlossen (s. Abb. 1847 u. 1848). Der am Tropftrichter angebrachte Hörschlauch dient zur Kontrolle der Atmung. Der mit einem Stoff überzogene Trichter wird zweckmäßig noch mit Gaze belegt. Der Atmungsschlauch kann auch mit einem Narkoseapparat verbunden werden. Das Kuhnsche Instrumentarium ist durch Wagener verbessert worden, der an Stelle des Mandrins einen biegsamen Kupferstab benutzte. Eine Vereinfachung brachte die Modifikation von Tonndorf, welche von Hauberisser im Band 1 der Fortschritte der Zahnheilkunde, S. 45 beschrieben wird. Auf die Umkonstruktion von Hopmann kann hier ebenfalls nur hingewiesen werden (s. Reinmöller, Fortschr. Bd. 4, 1. T., S. 100—101).

Die Insufflationsnarkose (Meltzer und Auer), mit welcher sich gleichfalls die Aspiration von Blut und Schleim ausschließen läßt, verlangt einen besonderen

Apparat, aus dem das Narkoticum unter Druck (Luft oder Sauerstoff) durch ein in der Luftröhre liegendes Rohr eingeblasen wird.

Auch das Verfahren von Arnd setzt das Vorhandensein eines Narkoseapparates voraus, an welchem nach Einleitung der Narkose an Stelle der Maske ein gebogenes

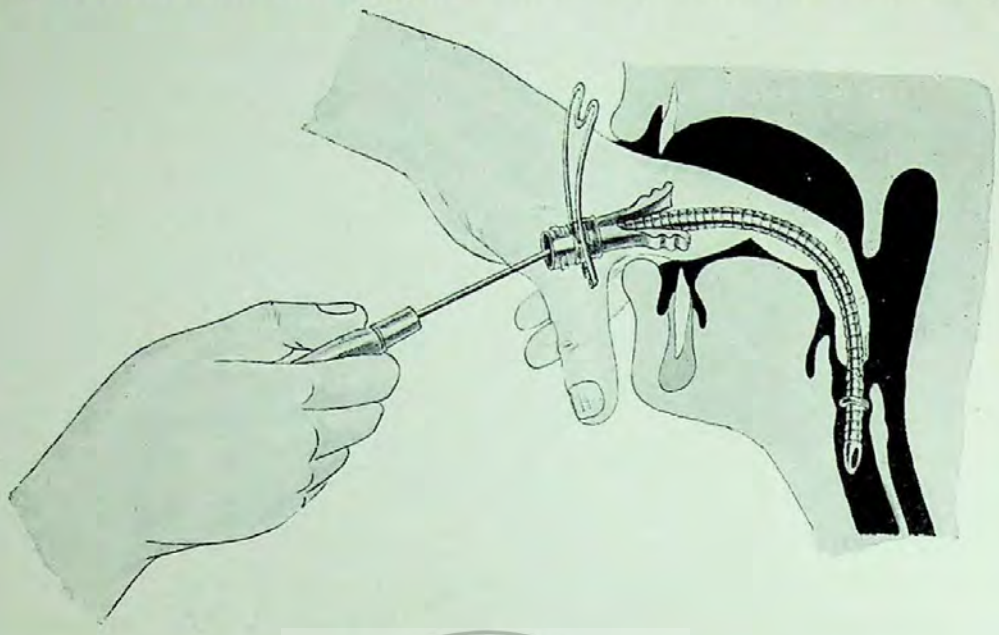

Abb. 1846.

Metallrohr befestigt wird, dessen Ende entweder durch den Mund oder die Nase in den Rachen geleitet werden kann, wo sich die Dämpfe des Narkoticums mit der Atmungsluft vermischen (s. Abb. 1849). Diese Methode verhindert jedoch das Hineinlaufen von Blut in die Luftwege ebensowenig wie die von Salzer angegebene hakenförmig gekrümmte Kanüle, welche in den Mundwinkel des narkotisierten Patienten ge-

Abb. 1847.

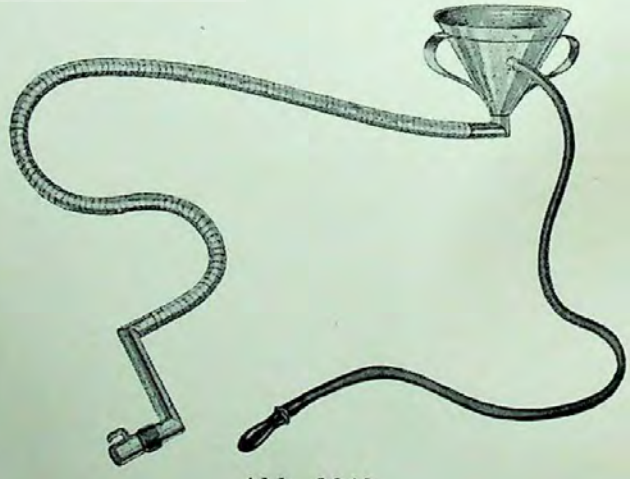

Abb. 1848.

Abb. 1846—1848. Tubage nach Kuhn.

halten und durch die ebenfalls mittels eines Apparates das Gemisch von Luft und Narkoticum (Chloroform) eingeblasen wird. Lexer führt zwei weiche Katheter durch die Nase in den Nasenrachenraum ein und leitet mit Hilfe einer Y-förmigen Glasröhre in die beiden Katheterenden ebenfalls aus einem Apparat das Narkoticum-Luftgemisch ein. Diese drei zuletzt genannten Methoden beseitigen zwar die Behinderung durch die das Ope-

rationsfeld bedeckende Maske und ermöglichen die ununterbrochene Fortführung der Narkose auch bei Mundoperationen, machen aber die Überwachung der Luftwege bzw. das Auftupfen von Blut usw. keineswegs überflüssig. Ein großer Nachteil liegt vor allem darin, daß die Notwendigkeit besteht, Narkoseapparate zu benutzen, die im Hinblick auf den seltenen Gebrauch für den Praktiker zu teuer sind — wenigstens die modernen Apparaturen — hauptsächlich also für Krankenhaus- oder Klinikbetriebe in Betracht kommen.

Eine genaue Beschreibung solcher Narkoseapparate kann hier nicht gegeben werden. Interessenten finden eine ausführliche Darstellung der älteren Modelle von Junker, der Verbesserung dieses Apparates nach Kappeler und des ähnlich konstruierten Modells von Krone und Sesemann im Lehrbuch von Bier-Braun-Kümmel, Bd. 1, S. 50, 51. Hier hat Braun außer den genannten, nur für Chloroformnarkose brauchbaren Modellen auch seine eigene Modifikation für Äther-Chloroformmischnarkose dargestellt, ferner den Roth-Drägerschen Apparat und die Umarbeitung nach Krönig beschrieben.

Aus den letztgenannten Typen entwickelten sich die modernen Apparaturen von Wohlgemut, Schoemacker, Henle-Tiegel und Härtel, welche besonders für Überdrucknarkosen benötigt werden. Sie gestatten eine genaue Dosierung, sofortige Sauerstoffverabreichung und Vorwärmung der Narkosedämpfe. Ihre Bedienung ist ziemlich kompliziert, der Betrieb kostspielig. In manchen Fällen gelingt es, das für den zahnärztlichen Eingriff erforderliche Betäubungsstadium durch Anwendung einer kleinen Nasenmaske beizubehalten. Die Zeitdauer ist natürlich begrenzt, da ja dauernd Luft durch den Mund eingeatmet werden kann. Aus diesem Grunde muß auch die Dosis in solchen Fällen erheblich gesteigert werden.

Abb. 1849.
Narkotisierung ohne Maske.

Ist die vorgesehene Operation — wobei die Entzündbarkeit des Äthers (Thermokauter) zu beachten ist — durchgeführt und sind die noch zu besprechenden ernsteren Zwischenfälle nicht eingetreten, so wird die Applikation des Narkoticums unterbrochen. Unter Rückkehr der Reflexe, Erweiterung der Pupillen, Übelkeit, Erbrechen, zuweilen auch unter Erregungszuständen stellt sich das Bewußtsein ein. Selbstverständlich muß der Kranke bis zum Erwachen unter Aufsicht bleiben, da Erstickung durch Erbrechen, Atmungsstörungen infolge Zurücksinkens der Zunge und bedrohliche Zustände von Herzschwäche eintreten können. Dabei spielt die Dauer der Narkose eine wichtige Rolle, natürlich auch die Art des Eingriffs und der Blutverlust.

Zu 3. Nachbehandlung. Im klinischen Betriebe ist die Nachbehandlung wesentlich leichter durchzuführen als in der zahnärztlichen Sprechstunde.

Der Raum, in welchem der Kranke für mindestens einige Stunden nach längerer Narkose untergebracht werden soll, muß gut gelüftet, aber warm sein. Wo ein Bett zur Verfügung steht, ist die Vorwärmung desselben zu empfehlen. Dabei muß an die Gefahr der Verbrennung durch heiße Wärmeflaschen gedacht werden, die deshalb entweder entfernt oder eingehüllt werden müssen. In Ermanglung eines Bettes wird der Narkotisierte in Decken eingepackt.

Nach völligem Erwachen beginnen die schon als Vorübung erwähnten Atmungsübungen (etwa 10—20 tiefe Atemzüge alle Viertelstunde) zur raschen Ausscheidung des Narkoticums, insbesondere zur Anregung der Zirkulation. Bewegungen der Gliedmaßen, Aufsitzen (im Bett) sind wichtige Übungen. Schon bald müssen Mundspülungen angeregt werden, die das Lippenanfeuchten bei quälendem Durst ersetzen. Keinesfalls sollte der Patient vor Ablauf von 4—6 Stunden etwas trinken oder gar essen. Kalter Tee in kleinen Schlückchen wird manchmal auch kurz nach der Narkose vertragen.

Bei Verdacht auf Aspirationsfolgen kommen außer den Atmungsübungen noch Inhalationen mit Adrenalinöl-Sauerstoff nach Eiselsberg (Siegelscher Apparat), zur Vertiefung der Atmung auch Kohlensäure in Frage, ferner empfiehlt sich die Verordnung von Expektorantien. Zur Verhütung postoperativer Pneumonien gibt Eden intravenös am Tage vor und am Tage nach der Operation Afenil (Calciumchlorid). Verfasser hatte Gelegenheit, die gute Wirksamkeit des Verfahrens in zahlreichen Fällen festzustellen.

In Zweifelsfällen und bei ernsteren Folgeerscheinungen der Narkose ist die Aufnahme in eine Klinik oder ein Krankenhaus zu veranlassen, wo auch gegebenenfalls rectale, subcutane oder intravenöse Kochsalzlösungen (evtl. Traubenzucker) vorgenommen werden können. Bei ambulanter Behandlung muß der aus der Narkose Erwachte unter Begleitung in einem Wagen nach Hause gebracht und ins Bett gesteckt werden. Die Verordnung von Morphiumderivaten gestattet außer der Schmerzlinderung Vertiefung der Atmung, womit eine gute Durchlüftung der Lunge einhergeht.

Postnarkotische Entzündungen der Augenbindehaut sind fast immer auf versehentliches Eintropfen von Äther, Chloroform usw. in die Augen zurückzuführen. Als Behandlungsmittel hat sich dem Verfasser Noviformsalbe sehr brauchbar erwiesen, auch Borwasserspülungen.

Gefährliche Narkosezufälle. Nachdem in der Darstellung der Technik einer Tropfinhalationsnarkose die einfacheren Narkosezufälle und Narkosestörungen berücksichtigt worden sind, müssen zum Abschluß dieses Abschnitts noch die gefährlichen Zufälle erörtert werden.

Ernste Gefahren drohen sowohl von seiten der Atmung als auch der Zirkulation, Zwischenfälle dieser Art müssen sofort dem Operateur mitgeteilt werden.

Atmungsstörungen. Erstickung infolge Aspiration eines Zahnes kann durch vorsichtiges Arbeiten, Austamponieren des Rachens, Intubation usw. vermieden werden. Im Notfalle ist die Coniotomie oder die Tracheotomie indiziert, wenn der Versuch, den Fremdkörper aus dem Kehlkopf zu holen, nicht gelingt. (Laryngologen zuziehen!)

Respirationslähmung bei Überdosierung wird besonders gefährlich, wenn dem Patienten reichlich Morphium oder Scopolamin appliziert wurde. Zunehmend flacher werdende, aussetzende Atmung bei weiten, starren Pupillen, blaß-cyanotischem Gesicht, zunächst noch leidlichem, aber meist verlangsamtem Puls, der rasch aussetzt, zeigen die große Gefahr an. Seltener läßt zuerst die Herztätigkeit nach, wobei das Gesicht auffallend fahl aussieht, die Atmung aber noch funktioniert. Sofortiges Freimachen der Atmungsorgane (evtl. Einlegen des Mayotubus) und Einleitung der künstlichen Atmung, wenn nicht schon durch rhythmisches Vorziehen der Zunge nach Laborde (etwa 18 mal pro Minute) die Atmung in Gang kommt. Intravenöse Injektion von Lobelin zur Erregung des Atmungszentrums.

Falls das Vorziehen der Zunge nicht genügt, kann nach Lexer der von Bergmannsche Handgriff benutzt werden. Dabei greift der Zeigefinger über den Zungenrücken und die Epiglottis unter das leicht fühlbare Zungenbein, das nach vorne oben gezogen wird.

Für die künstliche Atmung kommen verschiedene Verfahren in Anwendung. Die Methode nach Silvester wird in der Weise ausgeführt, daß der Arzt beide Arme unterhalb vom Ellenbogengelenk des Patienten ergreift, zunächst bis über die Körperachse hinaus zur Erweiterung des Thorax kräftig nach oben zieht (s. Abb. 1850 u. 1851) und dann, im Ellenbogengelenk gebeugt, energisch seitlich gegen die Brustwandung preßt. Die im Rhythmus der normalen Atmung vorzunehmenden Bewegungen können auch durch zwei Personen ausgeführt werden, die sich seitlich aufstellen und die Arme oberhalb vom Ellenbogengelenk und am Unterarm fassen. Dabei wird zweckmäßig Sauerstoff eingeblasen. Kraske (cit. Lexer) läßt die Beine des horizontal oder mit Rumpf und Kopf tief gelagerten Patienten zur Erleichterung der Zirkulation und zur Hebung des Blutdrucks bei noch vorhandenem Pulse hochhalten. Bei nicht zu fetten Personen kann die Methode von Schüller benutzt werden, nach der zur Inspiration die Rippenbögen von oben her umfaßt und nach oben gezogen werden. Zur Exspiration wird der Brustkorb einfach zusammengedrückt. Das bequemste Verfahren ist das von König, der die Inspirationsbewegung der Elastizität des Thorax überläßt, welche die Entfaltung des mit beiden Händen zusammengepreßten Brustkorbes (Exspiration) bewirkt. Die Einblasung von Sauerstoff oder Luft unterstützt auch diese Manipulationen. Schließlich kann noch die elektrische Reizung des N. phrenicus am äußeren Kopfnickerrand (Duchenne) versucht werden. Die künstliche Atmung bzw. die Anregungsversuche sind so lange fortzusetzen evtl. unter Herzmassage (s. Herzstillstand), bis die selbsttätige Atmung erfolgt, mindesten aber eine Stunde lang, auch wenn die Herztätigkeit nicht mehr wahrnehmbar ist.

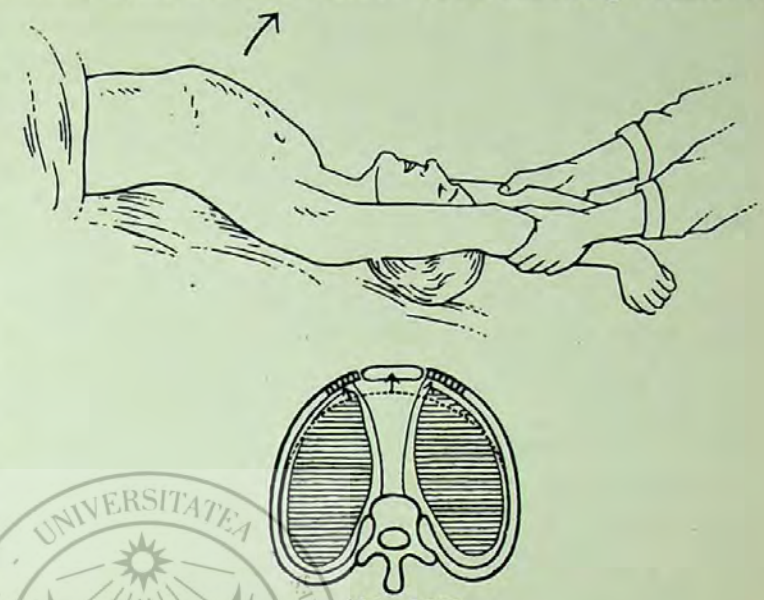

Abb. 1850.

Abb. 1851. Künstliche Atmung. Methode nach Silvester. (Aus Naegeli.)

Herzstillstand (Synkope) ist der gefürchtetste Zufall der Narkose, der vorwiegend unter Chloroformnarkose vorkommt. Bei sorgfältiger Indikationsstellung und der Bevorzugung der Ätherbetäubung für längere Eingriffe, vor allem zahnärztliche Operationen, hat dieser Zufall keine sehr große Bedeutung. Es muß jedoch darauf hingewiesen werden, daß auch bei unvorsichtiger Verabreichung des Choräthyls und bei sog. verlängerten Chloräthylräuschen eine Synkope eintreten kann. Schock und heftige psychische Erregung spielen dabei eine wichtige Rolle.

Symptome des Herzstillstands sind: maximal weite, nicht reagierende Pupillen bei blassem, nicht cyanotischem Gesicht, flacher, unregelmäßiger Atmung, die oft einige Minuten fortdauern kann, fehlender Puls.

Maßnahmen: Sofortiger Beginn der indirekten Herzmassage durch rhythmische Stöße gegen den Thorax in der Herzgegend mit dem Daumenballen der geöffneten Hand (König, Maaß) etwa 100—120 mal in der Minute. Die subdiaphragmatische Herzmassage (Lane) durch eine Laparotomiewunde, operative Freilegung des Herzens zur Massage sind nur im Operationssaal angezeigt.

Zu versuchen sind Analeptica, z. B. Campherölinjektionen oder Äthereinspritzung (intramuskulär), Strophantin (intravenös) und intravenöse Kochsalzinfusion mit Adrenalin, Hautreize, Autotransfusion durch Hochlagerung und Einwickeln der Beine. Bei aussetzender Atmung Einleitung künstlicher Atmung. Von großem Nutzen kann die kunstgerechte intrakardiale Injektion von Oleum camphoratum forte in kalkfreier Salzlösung, Adrenalin, Hypophysenpräparaten und Strophantin sein.

Da das Gehirn eine Zirkulationsstockung von länger als 10—15 Minuten Dauer nicht übersteht, muß die intrakardiale Injektion frühzeitig erfolgen. Bei gleichzeitigen künstlichen Atmungsbewegungen soll die Einspritzung zur Vermeidung von Pleuraverletzung (Schock!) in Exspirationsstellung vorgenommen werden. Nach Braun wird mit einer 6—8 cm langen, dünnen Hohlnadel im 4. Intercostalraum dicht am Sternalrand zunächst senkrecht eingestochen. Sobald der Knochenrand passiert ist, dringt die Nadel mit einer ganz geringen Neigung nach medial und kopfwärts in die Tiefe. Läßt sich Blut aufsaugen, so befindet sich die Nadel im rechten Ventrikel, in welchen 1 ccm Adrenalin 1:1000 injiziert wird.

Hohlweg schlägt bei stillstehendem Herzen intramuskuläre Injektion vor. Seine Methode entspricht etwa jener von Braun. Zur Einspritzung in den linken Ventrikel gibt Baumann für normale Verhältnisse an: Einstich am oberen Rand der 5. Rippe, etwa $5^1/_2$ cm vom linken Sternalrand entfernt, aber stets den Herzverhältnissen entsprechend (Kinder, Körpergröße, Herzgröße), Kanülenspitze nach innen oben zeigend. Um ausgiebigere Wirkung zu erzielen, macht Baumann vorher eine Entlastungspunktion und spritzt dann 15—25 ccm Kochsalz- oder Ringerlösung mit Strophantin ein. Adrenalin wird durch das alkalische Blut sehr rasch zerlegt, weshalb die Injektion evtl. wiederholt werden muß. Strophantin kann wegen der Gefahr schwerer Gewebsschädigung nur intrakardial gespritzt werden. Hypophysenpräparate wirken nicht so intensiv wie Adrenalin, aber länger und haben in Kombination mit diesem einen besonders nachhaltigen Effekt.

Spätschädigungen. Der ziemlich seltene Herzspättod durch Chloroformnarkose, Leber- und Nierenschädigungen lassen sich durch möglichste Einschränkung der Chloroformanwendung vermeiden. Lungenkomplikationen wird vorgebeugt durch gute Vorbereitung des Patienten, Vermeidung der Abkühlung des Kranken (Vorwärmen der Inhalationsmittel) und die unter Nachbehandlung angegebenen Maßnahmen. Magen-Darmlähmungen sind nicht mit Sicherheit anzuschließen, die Erscheinungen durch Spülungen und entsprechende Medikamente meist zu beheben. Periphere Nervenlähmungen müssen als Folge nachlässiger Lagerung und Beaufsichtigung angesehen werden. Zentrale Lähmungen (Hirnblutung) sind selten, richtige Indikationsstellung vorausgesetzt. Bei Harnverhaltung ist Katheterisieren erforderlich.

Verschiedene Narkoseverfahren unter Verwendung der älteren Narkotica. Zur Verminderung der Narkosegefahren wurden die Narkoseapparate eingeführt, welche es ermöglichen, das Narkoticum dem Patienten in Gasform bei genauer Dosierbarkeit zu applizieren (s. die Bemerkungen über Narkoseapparate). Verschiedene Methoden be-

zwecken die Herabsetzung des Narkoticumverbrauchs. So z. B. durch Ausnützung der Kohlensäurewirkung, bei der Anwendung der Juillard-Dumontschen Maske und bei den Kreisatmungsvorrichtungen der modernen Stickoxydulapparate sowie der kleinen Apparatur nach Ombrédanne zur Ätherkohlensäurenarkose. Die Apparatur ist von Klein in der Deutschen medizinischen Wochenschrift 1929 S. 1717 eingehend beschrieben worden. Im Prinzip handelt es sich darum, die in der Ausatmungsluft des Narkotisierten enthaltene Kohlensäure zur Ersparnis von Äther und die Wärme der Exspirationsluft zur Vorwärmung des Narkoticums unter Zufuhr einer bestimmten Menge Frischluft zu verwerten (s. Abb. 1852). Ein definitives Urteil über das bisher günstig beurteilte Verfahren ist noch nicht möglich. Klapp versuchte die Verminderung des Narkoticumverbrauchs durch einen verkleinerten Kreislauf, indem er die Extremitäten (hauptsächlich Beine) mit Blutleer- oder Staubinden abschnürte. Die Methode hat manche Vorteile (schnellere Betäubung bei geringer Dosis des Narkoticums, schnelles Erwachen nach Lösung der Abschnürung), aber auch viele Nachteile (Thrombose, Nervenschädigung usw.).

Das bewährteste Verfahren zur Einschränkung der Quantität eines Inhalationsanästheticums, wie auch anderer Narkotica ist die der Narkose vorauszuschickende Applikation eines nicht flüchtigen Narkoticums, wie sie unter der Vorbereitung zur Narkose angegeben wurde.

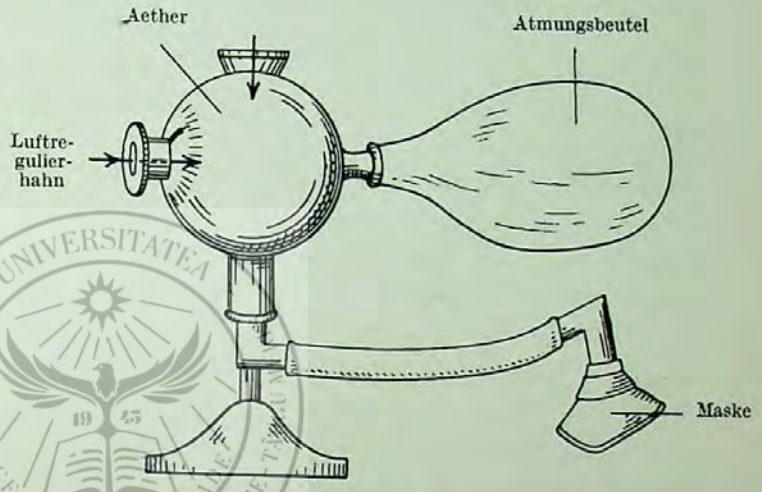

Abb. 1852.
Narkoseapparat nach Ombrédanne.

Neben diesen Bestrebungen, die Giftwirkung der Narkotica einzuschränken und auch Überdosierungen zu vermeiden, sind noch Versuche zu nennen, durch entsprechende Auswahl der nacheinander, abwechselnd oder nebeneinander zu verwendenden Mittel eine gute Wirkung unter geringer Gefährdung des Patienten zu erzielen. So entstanden jene Formen der Narkose, die als Kombinations- und Mischnarkosen bezeichnet werden, deren Technik im wesentlichen mit der hier schon geschilderten übereinstimmt. Es bleibt hierbei dem Narkotiseur überlassen, ob er zur Aufrechterhaltung der Narkose nur Äther oder bei Trinkern nur Chloroform benutzen, oder ob er zwischendurch zur Vertiefung Chloräthyl bzw. Chloroform gebrauchen will (s. Indikationsstellung). Von den meisten Autoren wird heute zwar vorzugsweise Äther an Stelle des Chloroforms angewandt, schon wegen der geringeren Gefahren, doch ist Chloroform für manche Fälle nicht zu entbehren.

Zur Gruppe der Mischnarkosemittel mit einem Gemenge gehören vor allem die Mischung nach Billroth, die Wiener Mischung, jene von Kionka und von Linhart u. a. m. Über ihren Wert hat sich unter dem Stichwort „Narkotica" Storm v. Leeuwen geäußert, auf dessen Ausführungen verwiesen wird.

In dem Wunsch, die Schwierigkeiten der Inhalationsnarkose bei Gesichts- und Mundoperationen zu umgehen, ferner die Komplikationen seitens der Respirationsorgane zu vermeiden, wurde die intravenöse und die rectale Einverleibung von Äther versucht. Die intravenöse Zufuhr des Narkoticums kann nach Burkhardt,

Kümmel, König bequem und exakt dosiert, auch jederzeit unterbrochen werden; sie erfolgt in Kombination mit Isopral in steriler Kochsalzlösung. Da die Methode für die Praxis ohne Bedeutung ist, auch nur im Krankenhaus- oder Klinikbetrieb relativ gefahrlos angewandt werden könnte, sei auf die von Braun dargestellte Technik (Bier-Braun-Kümmel, Band 1, S. 62 und 63) verwiesen. Im übrigen ist die intravenöse Narkose nicht ganz ungefährlich, Thromboembolien und hämolytische Vorgänge sind möglich. Sie ist auch bei manchen Gefäßerkrankungen, Herzleiden, bei Cholämie und Vollblütigkeit kontraindiziert.

Schon 1846 wurde von Roux, ein Jahr später von Pirogoff die rectale Narkose mit Ätherdämpfen oder in 5proz. Ausschüttelung mit physiologischer Kochsalzlösung versucht, später von Buxton und von Dumont empfohlen. Das Verfahren konnte sich jedoch wegen der damit verbundenen Darmreizung nicht einführen. Eine Verbesserung der rectalen Äthernarkose gelang Gwathmey, der 1913 Äther in 35proz. Ätheröllösung erfolgreich verabreichte. Mit der Ätherölkombination erzielten auch Gueissaz und de Dardel bei Kindern Erfolge. Sie gaben in Klysmen pro Kilogramm Körpergewicht 2 g Äther ($^2/_3$ Äther auf $^1/_3$ Olivenöl), ohne ernstliche Schädigungen der Darmschleimhaut wahrzunehmen.

Eine Kombinationsnarkose stellt das Verfahren von Jacod dar, welcher nach Eintritt des durch Inhalationsnarkose herbeigeführten Toleranzstadiums die Betäubung durch rectale Ätherapplikation unterhält. Nach Körpergewicht, Alter und Geschlecht des Patienten verwendet er dazu eine Mischung von 30—50 ccm Äther in 125 ccm Olivenöl, dem außerdem 5 ccm 1proz. Kampferöl zugesetzt werden. Dieses Gemenge läßt er bei Beginn der Operation während etwa 15 Minuten einlaufen. Über ähnliche Erfahrungen mit der rectalen Äthernarkose (Ätheröltropfeinlauf) berichtet auch Matti. Abgesehen davon, daß hier wie bei allen rectalen Zuführungen von Narkosemitteln keine Beeinflussung des Verlaufs der Narkose mehr möglich ist, wenn der Einlauf stattgefunden hat — auch Darmspülungen versagen meist völlig —, kommt diese Betäubungsmethode wegen der ziemlich umständlichen Vorbereitungen und der notwendigen Überwachung des meist lange dauernden Nachschlafs für den poliklinischen Betrieb nicht in Frage.

Rauschnarkose. Neben den tiefen Narkosen spielen dagegen die sog. Rauschnarkosen praktisch eine außerordentlich wichtige Rolle. Wohl der größte Teil der vom Zahnarzt ausgeführten Allgemeinbetäubungen besteht aus Rauschnarkosen. Es handelt sich dabei um die Ausnutzung des Stadium analgeticum (s. Verlauf der Narkose unter „Narkotica"), das bei allen Narkotica vorhanden, aber verschieden lange Dauer hat.

Die Ätherrauschnarkose nach Sudeck kann sowohl nach der einfachen Tropfmethode als auch mit Hilfe der Narkoseapparate eingeleitet bzw. vorgenommen werden. Die Reflexe und das Bewußtsin sollen dabei erhalten bleiben, nur die Schmerzempfindung muß erloschen sein. Der Eintritt der Analgesie erfolgt bei Ätherverabreichung nach etwa 20 tiefen Atemzügen und wird durch Prüfung mit einer Nadel festgestellt. Sofort nach Erreichung der Unempfindlichkeit muß der Eingriff erfolgen. Der Ätherrausch hat sich bei nicht vorbereiteten Patienten als schwierig erwiesen. Es ist deshalb zweckmäßig, aufgeregten Personen, insbesondere Alkoholikern, vorher eine Spritze Morphium oder Morphium-Skopolamin zu geben, dann ist auch der Übergang in die Vollnarkose leichter durchführbar.

An Stelle des Sudeckschen Ätherrausches wird heute fast ausschließlich der von Kuhlenkampff und Herrenknecht empfohlene Chloräthylrausch benutzt, der etwa in der gleichen Weise vor sich geht, wie die Einleitung der Narkose mit Chlor-

äthyl. Statt der gewöhnlichen Masken empfiehlt sich wegen der großen Flüchtigkeit des Narkoticums und zur schnelleren Herbeiführung des analgetischen Zustandes die Verwendung von Masken, welche den Luftzutritt erschweren und eine überflüssige Verdunstung des Mittels unterbinden.

Hierzu ist die von Herrenknecht angegebene Maske geeignet, auch das Modell von Wederhake, eine Doppelmaske aus Metall. Das Modell Herrenknechts besteht aus einer mit Billrothbattist überzogenen Schimmelbuschmaske, in deren Kuppe sich eine Öffnung von 2 cm Durchmesser befindet, durch welche das Chloräthyl eingetropft wird. Durch Schließen und Öffnen des Lochs bei der Exspiration und Inspiration wird ein beschleunigter Eintritt des Rausches bei einem wesentlich geringeren Verbrauch des Narkoticums erzielt.

Zur Vornahme des Rausches hat sich auch eine dicke Mullkompresse sehr bewährt, doch muß darauf geachtet werden, daß sie nicht zu stark durchfeuchtet wird. Zur Kontrolle des Eintritts der Schmerzunempfindlichkeit wird der Patient aufgefordert, etwa von 100 oder 60 rückwärts zu zählen oder den Arm hochzuhalten und ruhig zu atmen. Eventuell kommt die Anwendung von durch Kölnisch Wasser (Gohrbandt) odoriertem Chloräthyl (Schlößmann) in Betracht (Hersteller: Chem. Fabrik Dr. Robisch, München). Kleine Kinder schreien im allgemeinen, wodurch das Stadium analgeticum beschleunigt herbeigeführt wird, weil die Atemzüge tiefer sind. Die Tropfenfolge beträgt etwa 80—100 Tropfen in der Minute. Im Durchschnitt beginnen die Patienten bei 40—70 Tropfen, Zahlen zu verwechseln bzw. den Arm sinken zu lassen; jetzt ist der Zeitpunkt zum Eingriff gekommen. Vielfach schreien die Patienten ohne Grund laut, hierauf müssen wartende Angehörige aufmerksam gemacht werden.

Manche Erwachsene, besonders aber Kinder lassen im Rauschzustand Urin unter sich, daher muß die vorherige Blasenentleerung angeraten werden. Bei vorsichtiger Technik (zu rasche Tropfenfolge führt evtl. zu Herzstillstand oder reflektorischer Asphyxie) ist der Chloräthylrausch ungefährlich, seine Nachwirkungen sind gering. Selten klagen die Patienten nach schnellem Wiedererwachen über Kopfschmerzen oder Brechreiz. Kinder erbrechen bei gefülltem Magen häufiger als Erwachsene.

Die Schädigungen längerer Chloräthylbetäubung ähneln jenen durch Chloroform verursachten sehr. Vor protrahierten Rauschnarkosen muß dringend gewarnt werden, die nötige Verlängerung oder Vertiefung des Betäubungszustandes soll nur durch Ätherzugabe bewirkt werden.

Ein für den zahnärztlichen Praktiker sehr brauchbares Verfahren zur Erzeugung eines Rauschzustandes mit Chloräthyl hat Sofer angegeben. Zur Übung und Beruhigung läßt er den Patienten einige tiefe Atemzüge machen und gleichmäßig durch den Mund atmen und legt dann einen armierten achtfachen, locker gefalteten Tupfer quer in die Mundhöhle. Während der Patient ruhig weiteratmet, wird der Tupfer durch den weit geöffneten Mund mit Chloräthyl beschickt, und zwar durch Auftropfen oder spritzen. Das Stadium analgeticum ist erreicht, wenn der Patient auf Reizung der Schleimhaut durch eine Sonde nicht reagiert. Sofer hat gleiche Erfolge mit Gewäthyl (Ätherchloratkomp.) erzielt.

In gleicher Weise wie durch Chloräthyl kann auch mit Hilfe des Bromäthyls eine Rauschnarkose vorgenommen werden, das allerdings durch ersteres stark verdrängt worden ist. Da Bromäthyl sich sehr leicht zersetzt, dürfen nur frische Originalflaschen (20 g) oder Ampullen gebraucht werden. Beim Bromäthylrausch schwindet die Schmerzempfindlichkeit vielleicht etwas schneller als bei Chloräthylapplikation Im übrigen gelten die für Chloräthyl gegebenen Richtlinien.

Ein weiteres Mittel zur Rauschnarkose ist das in seiner anästhetischen Wirkung dem Chloroform ähnliche Methylenchlorid (Höchster Farbwerke bzw. I. G. Farbenindustrie), das unter dem Namen „Solästhin" in den Arzneiverkehr gebracht wurde. Es ist etwa $2^1/_2$mal schwächer als Chloroform, auch nicht so nachhaltig. Solästhin ist nicht feuergefährlich, vereist die Maske nicht und ist sehr haltbar; auch Kinder vertragen das Narkoticum gut. Es wird in gleicher Weise zur Rauschnarkose verwendet wie Chloräthyl. Bei Erwachsenen genügen 80—100 Tropfen, bei Kindern 40—60 Tropfen, die in rascher Folge auf die Maske gegeben werden. Das analgetische Stadium tritt etwas später ein als beim Chloräthyl, dauert dafür aber länger an. Der Solästhinrausch kann ohne Bedenken etwas verlängert werden, doch darf es dabei nicht zum Excitationsstadium (Spannen, motorischer Erregung) kommen. Zur Vollnarkose ist Solästhin nicht brauchbar. Schließlich sei hier noch das Somnoform genannt, ein von Rolland eingeführtes Gemisch, das in Ampullen in den Handel kommt. Nach den Mitteilungen von Wagner hat sich Somnoform zu Rauschnarkosen außerordentlich bewährt. Es soll 83 % Äthylchlorid, 16 % Methylchlorid und 1 % Äthylbromid, nach Adler 60 % Chloräthyl, 35 % Methylchlorid und 5 % Bromäthyl enthalten. Mit geringer oder ohne Excitation soll die Wirkung nach einer halben Minute eintreten und etwa 50—70 Sekunden anhalten. Unangenehme Nachwirkungen sind nicht beobachtet worden. Eine Mischung von Chloräthyl und Chlormethyl bildet das Metäthyl (Dr. Henning, Chem. Fabrik, Berlin).

Vorsichtsmaßregeln sind auch bei kurzen Rauschnarkosen erforderlich, denn hierbei können ebenso wie bei der tiefen Narkose Zufälle auftreten. Deshalb muß das gesamte Narkoseinstrumentarium bereitstehen! Insbesondere dürfen gerade für zahnärztliche Eingriffe die geeigneten Instrumente zum Aufsperren und Offenhalten der Kiefer nicht fehlen.

In den bisherigen Ausführungen wurden vorzugsweise die Anzeigen, Gegenanzeigen und die Technik der Inhalationstropfnarkose und der Rauschnarkose mit tropfbaren Narkotica dargestellt, während die Apparatnarkose aus den mehrfach angegebenen Gründen nur kurze Erwähnung finden konnte. Maßgebend für diese Erörterungen war der Wunsch, besonders jene Mittel und Methoden eingehender zu besprechen, die erprobt sind und für den Praktiker Bedeutung haben. Unter diesem Gesichtspunkt genügt auch die Feststellung, daß die als Ersatzmittel des Äthers in den Handel gebrachten Narkotica Pental, Hedonal, Isopral u. a. ihn nicht aus seiner dominierenden Stellung zu verdrängen oder teilweise zu ersetzen vermochten, einerlei ob er zur billigen, in der Anwendung einfachen Äthertropfnarkose oder zur kostspieligeren Apparatnarkose, in beiden Formen gleich zuverlässig wirksam, benutzt wurde.

Die wichtige Rolle, welche der Äther und — in Ausnahmefällen — das Chloroform auf dem Gebiet der Schmerzbetäubung, insbesondere für länger dauernde Operationen spielen, findet bei der nunmehr folgenden Betrachtung der neueren Verfahren zur Schmerzausschaltung durch Allgemeinbetäubung erneute Bestätigung, ganz gleich, ob es sich dabei um den Ätherzusatz bei der Stickoxydulnarkose oder um die Ergänzung der Wirkung der sogenannten Operationsschlafmittel Avertin, Pernocton bzw. Somnifen handelt, die zum Abschluß der Abhandlung noch zu erwähnen sind.

Die Betäubung mit Stickoxydul (Lachgasnarkose). Auf die allgemeinen Ausführungen unter dem Stichwort „Narkotica" (s. d.) wird verwiesen.

Indikationstellung. Die Anzeigen zur Stickoxydulnarkose stimmen mit den schon aufgezählten Indikationen für die Inhalationstropfnarkose überein. Nach der Auffassung amerikanischer Narkosespezialisten soll das Lachgas überhaupt immer indiziert

sein, wenn es sich darum handelt, Schmerzempfindungen bei Eingriffen auszuschalten. Aus diesem Grunde findet die Stickoxydulbetäubung in den Vereinigten Staaten vielfach auch in der konservierenden Zahnheilkunde Anwendung. Ganz besonders hat sich nach den Berichten in der amerikanischen Literatur das Stickoxydul in der operativen Zahnheilkunde bewährt, wobei es z. B. für Extraktionen genügt, sich wie bei der Tropfrauschnarkose des Stadiums der Analgesie zu bedienen. Im Gegensatz zu den älteren Narkosemethoden ist die Stickoxydulnarkose auch angezeigt bei Nephritikern, Arteriosklerotikern, Leberkranken und empfindlichen, durch eine Tropfnarkose stets gefährdeten alten Leuten.

Gegenanzeigen. Schwerere Formen der Arteriosklerose, Myokarditis mit Insuffizienzerscheinungen, Lungenemphysem, hochgradiges Asthma, Lungentuberkulose in vorgeschrittenem Zustand gelten als Kontraindikationen, auch Plethora, Adipositas, Status thymicolymphaticus und hochgradiger Basedow bilden Gegenanzeigen der Stickoxydulnarkose. Schließlich ist sie noch kontraindiziert bei mechanischer Behinderung der Atmungswege (Struma, Nasenrachentumoren), ferner bei Gravidität nach dem 7. Monat.

Die Technik der Stickoxydulnarkose. Zur Durchführung einer Stickoxydulbetäubung ist eine besondere Apparatur erforderlich, deren zahlreiche, nach dem gleichen Prinzip konstruierte Modifikationen (wie z. B. u. a. der Apparat von S. S. White, von Gwathmey, von Heidbrink, von Kesson, das Modell von Meiß, die Konstruktion der Höchster Farbwerke und — nicht zuletzt — der Drägerwerke) hier nicht beschrieben werden können. Über die Wahl der Apparatur ist nur zu sagen, daß für den zahnärztlichen Praktiker weder die billigen, einfach zu bedienenden, aber nicht genau dosierenden Modelle, noch die außerordentlich komplizierten amerikanischen Konstruktionen in Betracht kommen, welche mit Vorrichtungen für Überdruck- und Wiederatmung- bzw. Kohlensäurezusatz versehen sind und vielfach die Durchführung einer Narkose mit mehreren Narkotica — isoliert oder in Kombination — ermöglichen und eine ganz genaue Dosierung gestatten.

Dagegen sollte der vom Zahnarzt benutzte Apparat unbedingt eine Äthertropfvorrichtung besitzen, weil — wie noch erwähnt werden wird — manchmal der erwünschte Betäubungszustand nur durch Zugabe von einigen Tropfen Äther herbeigeführt bzw. beibehalten werden kann. Im übrigen reicht ein in der Konstruktion zwischen den obengenannten liegendes Modell aus, welches die notwendige exakte Dosierung zuläßt, natürlich auch bequem und übersichtlich in der Handhabung sein muß.

Diesen Forderungen entspricht der von den Drägerwerken hergestellte Lachgasnarkoseapparat Modell B weitgehend. Verfasser kann über seine mit diesem Modell gesammelten Erfahrungen nur Günstiges berichten und möchte an dieser Stelle die besondere Eignung der Konstruktion für die zahnärztlich-poliklinische Tätigkeit bestätigen (Abb. 1853). Das Kohlensäurezusatzgerät kann leicht angeschlossen werden.

In Anbetracht der Tatsache, daß allen Apparaturen ein Prospekt beigefügt ist, der eine genaue Beschreibung derselben und ihrer Einzelteile, ferner der Bedienung und Instandhaltung des Narkosegerätes sowie Vorschriften für die Sterilisation der Masken und des Atmungsschlauches enthält, erübrigt es sich, diese Punkte hier zu erörtern. Die genaue Kenntnis der Apparatur, die Beachtung der Bedienungsvorschriften und der Bestimmungen für die Instandhaltung des Gerätes sind unerläßliche Vorbedingungen für das Gelingen und den störungsfreien Verlauf der Lachgasnarkose. Selbstverständlich muß auch der zur Vertiefung der Narkose verwendete Äther von einwandfreier Beschaffenheit sein.

Um die Verstaubung des Narkosegerätes zu verhindern, ist es zweckmäßig, eine Hülle aus Wachstuch oder dichtem Stoff herstellen zu lassen, die über den ganzen Apparat gestülpt werden kann, der sodann bei Nichtgebrauch so aufgestellt wird, daß Beschädigungen der feineren Vorrichtungen durch Anstoßen anderer Gegenstände nach Möglichkeit ausgeschlossen sind. Die Zubehörteile werden am besten in einem geeigneten Schränkchen zusammen mit dem Atmungsschlauch und den Masken aufbewahrt.

Abb. 1853.
Stickoxydulnarkose-Apparat, Modell B.

Es hat sich auch als vorteilhaft erwiesen, für alle Fälle je eine gefüllte Sauerstoff- bzw. eine Stickoxydulbombe in Reserve zuhalten, weil der Bezug eines frischen Zylinders immer einige Zeit dauert.

Masken. Von besonderer Bedeutung für das Gelingen einer Stickoxydulnarkose sind die Spezialmasken, welche in vielen Modifikationen bezüglich Größe und Bauart geliefert werden. Die Grundbedingung für eine einwandfreie Narkose, das absolut dichte Anliegen der Masken, wird heute allgemein durch Modelle erfüllt, welche einen aufpumpbaren Gummirandwulst tragen. Sie sind mit einem Rückschlagventil versehen, das die Einatmung von Luft unmöglich macht (siehe Abb. 1840). Eine Aufsteckhülse aus Gummi am Ende des Atmungsschlauches läßt einen raschen Maskenwechsel bei leichter Herstellung der Verbindung zu. Die Masken müssen vor dem Eingriff aufprobiert und in größerer Zahl vorrätig gehalten werden. Während für kurze Rauschnarkosen eine Mund und Nase überdeckende große Maske ausreicht, die nach Eintritt des Stadium analgeticum entfernt wird, hat sich bei längeren Narkosen die Verwendung einer Nasenmaske zur Fortsetzung der Betäubung nach deren Einleitung mit der Gesichtsmaske sehr bewährt. Im allgemeinen kann auf die Fixation der Maske mit dem Kopfring, welcher der Apparatur beigefügt wird, verzichtet werden; sie ist sogar manchmal sehr hinderlich. An Stelle der Maskenanwendung kann auch die Applikation des Gasgemenges entweder intratracheal (Hargrave) oder unter Abschluß des Rachens durch eine Gummiplatte oder einen gesicherten Tampon, der gleichzeitig die Aspiration von Fremdkörpern verhütet, durch die Nase erfolgen. Die eingelegten Glasröhrchen müssen die Nasenlöcher gut ausfüllen. Neuerdings wird auch die endotracheale Narkose empfohlen, deren Technik nicht ganz einfach ist. Verfasser ist bisher immer — auch bei halbstündiger N_2O-Narkose — mit Masken ausgekommen.

Die Vorbereitung zur N_2O-Betäubung unterscheidet sich im allgemeinen wenig von jenen Maßnahmen, welche für die Äther- (Chloroform-) Narkose als erforderlich bezeichnet wurden. Die Verabreichung nichtflüchtiger Narkotica ist für kurze Stickoxydulnarkosen (Rausch) entbehrlich; da nur sehr selten Erbrechen eintritt, kann auch auf das sechsstündige Fasten bzw. die Ausheberung des Magens verzichtet werden. Besteht jedoch die Möglichkeit, daß der Rausch zu einer länger dauernden Narkose wird, so empfiehlt sich die erwähnte Vorbereitung. Wichtig ist vor allem, sich immer darüber zu orientieren, ob der Patient Trinker ist, weil solche Patienten erfahrungsgemäß ohne Skopolaminmorphium nur sehr schwer in Narkose zu bringen sind.

Nach Harms soll die postnarkotische Acidosis durch Applikation von Kohlenhydraten und Alkalien unterbunden bzw. beseitigt werden. Als einfaches und erfolgsicheres Mittel empfiehlt er, dem Patienten am Abend und am Morgen vor dem Eingriff je 200 g Apfelsinensaft zu geben, der in dieser Menge etwa 20 g Fruchtzucker und 6 g Mineralien enthält. Zu Bicarbonaten abgebaut, können diese Stoffe antiacidotisch wirken.

Die Durchführung der Narkose. Die durch konstitutionelle Unterschiede, Alter und Geschlecht sowie Gesundheitszustand bedingten Schwankungen der jeweils zur Betäubung notwendigen Mengen von Stickoxydul bzw. des günstigsten Mischungsverhältnisses des $N_2O + O$-Gemenges machen schematische Angaben unmöglich und zwecklos. Es ist die Kunst des Narkotiseurs, gefühlsmäßig nach seinen Erfahrungen das jeweils richtige Mischungsverhältnis herauszufinden. Als Mittelwerte können gelten: 5—10 % Sauerstoff, 95—90 % N_2O. Eine höhere O-Dosierung ist zweifellos für die Einleitung der Betäubung besser, weil diese dadurch erstens für den Patienten angenehmer vor sich geht und zweitens das an sich sehr seltene Excitationsstadium mit Sicherheit vermieden werden kann. Dieses zeigt sich meist durch unregelmäßige, beschleunigte Atmung, stärkere Rötung der Gesichtshaut und unruhige Bewegung der Augäpfel, manchmal Zucken der Lider an. Kesson verabreicht nach seiner „Sättigungsmethode" sofort reines N_2O, um den Patienten schnell über das geringe Excitationsstadium hinweg in den Zustand der günstigsten Betäubung zu bringen, erst dann folgt — um die tiefere Narkose zu umgehen — die Zugabe von O.

Heidbrinks „Gleitmethode" besteht darin, dem Patienten während der ersten 60 Sekunden 93 % N_2O und 7 % O, dann etwa 40 Sekunden lang reines N_2O zu geben. Durch Weitergabe der Mischung, welche eine Erstickungsempfindung ausschließt, wird die Narkose aufrechterhalten.

Verfasser hat bisher stets mit einem Gemisch von 8—10 % O- und entsprechender N_2O-Gabe den notwendigen Betäubungsgrad erreicht, also ohne reine N_2O-Gabe. In einigen Fällen hat sich der Zusatz einiger Tropfen Äther als erforderlich erwiesen, doch wurden nie mehr als 5—10 ccm, in einem Falle 20 ccm Äther gebraucht.

Im weiteren Verlauf der Narkose sind nur zu beachten die Gesichtsfarbe (durchsichtige S. S. Whitemaske) und die Atmung, welche sich sehr bequem an den Ausschlägen des Atmungsbeutels kontrollieren läßt. Kinder brauchen mehr Sauerstoff als Erwachsene, auch bei Anämischen ist höhere O-Dosierung ratsam.

Im übrigen ist aus der nachstehenden Narkosetabelle von Kesson alles ersichtlich, was zur Orientierung über den normalen Verlauf der Narkose dient und beachtet werden muß.

Im allgemeinen ist das zur Vornahme kürzerer Eingriffe brauchbare Rauschstadium nach 1—2 Minuten — bei Kindern oft noch schneller — erreicht. Soll jedoch eine tiefe Narkose erzielt werden, so wird die Zufuhr des Gasgemischs eventuell unter Erhöhung des N_2O-Gehalts oder unter Hinzufügen einiger Tropfen Äther fortgesetzt.

N_2O—O_2 Narkosetabelle von McKesson:

Leichte Narkose	Normale Narkose	Tiefe Narkose
Zuviel O_2 in der Mischung.	Gleichmäßige Mischung von N_2O und O_2.	Zuviel N_2O in der Mischung.
Atmung		
a) Oberflächlich, langsam, gewöhnlich regelmäßig. b) Verlängerte Einatmung. c) Reflexbewegungen und Schmerzäußerungen.	a) Tief, regelmäßig, aber schneller als normal. b) Ein- und Ausatmung nahezu gleich. c) Keine Laute.	a) Unregelmäßig, gewöhnlich langsamer als normal, krampfhaft. b) Verlängerte Ausatmung. c) Laute, hervorgerufen durch Muskelkrampf der Stimmritze. Oft krächzend. d) Aufhören der Atmung infolge Spasmus der Exspirationsmuskulatur.
Verhalten der Muskulatur		
a) Beweglich oder auch gespannt. b) Im Gesicht Ausdruck des Schmerzes oder des Bewußtseins. c) Übelkeit sehr selten. d) Reflektorischer oder willkürlicher Widerstand.	a) Unbeweglich und entspannt, aber gewisser Tonus erhalten. b) Ausdruck normalen Schlafes. c) Ruhig.	a) Klonische Bewegungen. b) Ausdruck der Erregtheit. c) Heftiges Schlucken, Brechreiz oder Erbrechen. d) Muskelspasmus, deutliche Starre, in einigen Fällen Opisthotonus.
Verhalten des Auges		
a) Pupillen groß, reagieren prompt auf Licht. b) Conjunctiva empfindlich gegen Berührung. c) Augäpfel drehen sich. d) Augenlider bleiben offen, Lidreflex erhalten.	a) Pupillen klein oder mittel. Starr! b) Conjunctiva unempfindlich gegen Berührung. c) Augäpfel ruhig oder sich langsam drehend. d) Augenlider oft schwach geöffnet, kein Lidreflex.	a) Pupillen starr, sich fortschreitend vergrößernd und schließlich unregelmäßig geformt. b) Conjunctiva unempfindlich. c) Augäpfel fixiert oder sich ruckweise drehend. d) Augenlider starr. Meist offen.
Hautfarbe		
a) Rosa bzw. normal. b) Bei Anämie: keine Änderung gegen die Norm. c) Bei Vollblütigkeit: schwach cyanotisch.	a) Variiert von Rosa bis zu ausgesprochen cyanotischer Farbtönung. b) Bei Anämie: keine Änderung gegen die Norm. c) Bei Vollblütigkeit: beträchtlich cyanotisch.	a) Gewöhnlich cyanotisch. b) Bei Anämie: leichte Rötung, selten cyanotisch. c) Bei Vollblütigkeit: stark dunkel.
Verbesserung der Narkose		
Herabsetzung des O_2-Prozentsatzes in der Mischung.		Steigerung des O_2-Gehaltes in der Mischung. 1—3 Atemzüge mit reinem O_2.

Spain und später Holst verwenden die Stickoxydul-Sauerstoffanalgesie zur schmerzlosen Bearbeitung sensiblen Dentins. Spain läßt zu diesem Zweck durch die Nase ein Gemisch von N_2O und O (im Verhältnis 90 : 10) mit 80 % Luft einatmen, Holst — ebenfalls durch die Nasenmaske — ein Gemenge von $^4/_5$ N_2O + $^1/_5$ O. Bei erhaltenem Bewußtsein, in angenehmer Stimmung (leichtes Excitationsstadium) ist nach 1—3 Minuten das Dentin empfindungslos. Behinderte Nasenatmung schließt die Methode aus.

Zufälle. Bedrohliche Zufälle sind bei der relativen Gefahrlosigkeit und Unschädlichkeit des Lachgases kaum zu befürchten. Die einzige Gefahr bildet die Über-

dosierung mit N_2O, welche Cyanose und Asphyxie zur Folge hat. Gegebenenfalls setzen hier die an anderer Stelle beschriebenen Maßnahmen ein, z. B. wenn Sauerstoffgaben eventuell mit etwa 5% Kohlensäurezusatz zur Anregung des Atmungszentrums die bedrohlichen Erscheinungen nicht zu beseitigen vermögen.

Bei sorgfältiger Narkosetechnik und vor allem richtiger Indikationstellung sind aber Zufälle ernsterer Art durchaus selten. Am ehesten besteht die Gefahr der Überdosierung bei nicht vorbereiteten Alkoholikern.

Schließlich muß darauf hingewiesen werden, daß auch im Lachgasrausch manche Patienten laut schreien, ohne sich nachher an die Vorgänge oder an Schmerzempfindungen erinnern zu können. Vielfach kommt es — vorwiegend bei Mädchen — sowohl während des Stadium analgeticum als auch im Anschluß an die Betäubung zu Erregungszuständen (Lachen, Weinen), in welchen der Operateur oder Narkotiseur Vorwürfe über sich ergehen lassen muß.

Aus diesem Grunde ist die Anwesenheit von Zeugen dringend notwendig. Kurz vor oder nach Beendigung des Eingriffs wird die Zufuhr des Gasgemisches eingestellt und — besonders bei kleinen Kindern und alten Leuten — reiner Sauerstoff verabreicht, eventuell zur Anregung der Atmung (Vertiefung) mit etwa 5% Kohlensäure kombiniert. Meist erfolgt danach das Erwachen in wenigen Minuten, während sonst solche Patienten oft noch längere Zeit benommen bleiben. Bei ganz kurzen Betäubungen ist die Sauerstoffatmung usw. überflüssig.

Nach Beendigung der Narkose ist die Apparatur den Vorschriften entsprechend zu versorgen und die Desinfektion der Masken und des Atmungsschlauches vorzunehmen.

Die Lachgasnarkose ist nur in der Hand des Geübten und Erfahrenen ungefährlich, die Technik nicht so einfach, daß die Anschaffung eines Apparates und theoretische Studien genügen. Die Leitung der Narkose erfordert gründliche Kenntnisse, Geschicklichkeit und vor allem Übung und Aufmerksamkeit.

Ebenso wie die Stickoxydulnarkose gehört auch die Allgemeinbetäubung mit Äthylen und Acetylen (Narzylen) zu den Gasnarkosen.

Diese beiden neueren Betäubungsmittel können daher nur mit Hilfe von Apparaten appliziert werden. Über ihre Eigenschaften und die mit ihrer Anwendung verbundenen Nachteile finden sich im Abschnitt „Narkotica“ einige Angaben, auf welche hingewiesen sei.

Beide Mittel sind noch nicht genügend erprobt, um ein endgültiges Urteil über ihre Brauchbarkeit zur Narkose abgeben zu können.

Für zahnärztliche Eingriffe scheint nach den bisherigen Beobachtungen das Narzylen trotz mancher Vorteile (Unschädlichkeit, rasche Wirkung) — auch nach der Beseitigung der Explosionsgefahr durch entsprechende Verbesserungen der Apparatur — nicht brauchbar zu sein, da sich keine völlige Muskelentspannung, die als Kieferklemme störend bemerkbar würde, erzielen läßt. Möglicherweise werden weitere Untersuchungen dazu führen, die noch bestehenden Schwierigkeiten zu beheben.

Avertin. Im Schrifttum der letzten Jahre beschäftigen sich zahlreiche Abhandlungen mit den Narkosesohlafmitteln, welche — rectal bzw. intravenös verabreicht — einen der Inhalationsnarkose gleichwertigen Zustand der Betäubung hervorzurufen vermögen.

Wie schon bei der Besprechung der intravenösen und rectalen Äthernarkose ausgeführt wurde, sind die Bestrebungen, das Narkoticum bequem und einfach unter Umgehung der Lunge bzw. der mit der Inhalation verbundenen Lungenkomplikationen

zu applizieren, durchaus verständlich. Sie konnten nur erfolgreich sein, wenn es gelang, Mittel zu finden, die bei genügender therapeutischer Breite und ausreichender Wirkung ohne die Gefahr örtlicher bzw. sekundärer Schädigungen rectal oder intravenös einverleibbar sind. Die Erfolge mit den schon genannten Mitteln Hedonal und Isopral befriedigten nicht ganz. Dagegen scheint das Avertin (Tribromäthanol) der I. G. Farbenindustrie, dessen Eigenschaften Eichholtz entdeckt und für therapeutische Zwecke nutzbar gemacht hat, nach den Mitteilungen über klinische Untersuchungen die Forderungen zu erfüllen, welchen ein rectal zu gebendes Narkoticum entsprechen soll. Verfasser hatte verschiedentlich Gelegenheit, Eingriffe in der Mundhöhle unter Avertinbetäubung mit ganz spärlichem Ätherzusatz auszuführen und konnte sich auf diese Weise von den erheblichen Vorteilen dieser Betäubungsmethode überzeugen. An Stelle des Äthers kann natürlich auch ein anderes Zusatzanästheticum treten. Bisher wurde Avertin hauptsächlich als Mittel zur Basisnarkose verwandt, doch sind auch Versuche unternommen worden, damit eine Vollnarkose zu erzielen. Haffner und Kirschner führten durch intravenöse Applikation des Avertins einen Rauschzustand herbei, der dem Chloräthylrausch entspricht, notwendigenfalls auch durch ein Inhalationsanästheticum verlängert werden kann. Da die klinische Erprobung des neuen Mittels noch nicht abgeschlossen ist, wird hier von einer Darstellung der Technik seiner Anwendung abgesehen, die für die zahnärztliche Sprechstunde außerdem ungeeignet sein dürfte, da eine Vorbereitung des Patienten nach den Vorschriften dort nicht ohne größere Schwierigkeiten durchführbar ist.

Schließlich muß auch noch auf die Nachteile der rectalen Avertindarreichung hingewiesen werden, die besonders darin liegen, daß der Operateur bzw. Narkotiseur nach dem Einlaufen der Dosis keine Möglichkeit mehr zur Steuerung der Narkose hat, sondern die Entgiftung des Organismus abwarten muß, ohne sie in irgendeiner Weise beschleunigen zu können.

Nachteilig ist auch der lange, die Operationsdauer weit überschreitende Narkoseschlaf; in einzelnen Fällen sind Atmungsstörungen beobachtet worden.

Pernocton, Somnifen. Pernocton, ein von Bumm zur Einleitung der Narkose empfohlenes, durch die Firma J. D. Riedel (Berlin) hergestelltes Barbitursäurederivat und das gleichfalls aus einer Mischung von Barbitursäureabkömmlingen bestehende Somnifen von Hoffmann-La Roche (Basel) werden intravenös verabreicht. Beide Mittel sind klinisch noch nicht ausreichend nachgeprüft, nach den bis jetzt vorliegenden Berichten auch nicht geeignet, die erprobten Narkoseverfahren voll zu ersetzen.

Literatur: Adler, Fortschr. Zahnheilk. **1926**, II 363 (Ref.). — Alke, Dtsch. med. Wschr. **1928**, 6. — Amersbach, Schmerz **1**, H. 3 (1928). — Amsel, J. amer. dent. Assoc. **1926**, 33. — Baumann, Schweiz. med. Wschr. **1923**, 8. — Beck, Zbl. Chir. **53**, 3028 (1926). — Becker, Zbl. Chir. **53**, 1243 (1926). — Birkholz, Med. Klin. **1928**, 137. — Boit, Dtsch. med. Wschr. **1928**, Nr 14, 563. — Boruttau, Dtsch. med. Wschr. **1918**, 31. — Bosse u. Schlockwerder, Narkose u. Anästh. **1928**, 161. — Braun in Bier-Braun-Kümmel, Chirurgische Operationslehre **1** (1922). — Brumbaugh, J. amer. med. Assoc. **1928**, 91. — Bumm, Schmerz **1929**, Nr 1/2; Klin. Wschr. **1927**, 725. — Clark, Current Researches in Anesthesia and Analgesia **6**, 169 (1927). — Christiansen, Current Researches in Anesthesia and Analgesia **1927**, 9. — Dexelmann, Münch. med. Wschr. **1928**, 88. — Doppler, Med. Klin. **1925**, 11. — Dreesmann, Zbl. Chir. 51, Nr 29 (1924). — Düttmann, Med. Klin. **1926**, 1419. — Dzialoszynski, Dtsch. med. Wschr. **1927**, 17. — Eden, Zbl. Chir. **52**, 428 (1925). — Edelmann u. Welker, Med. Klin. **1928**, 422. — Eggers, Zbl. Chir. **52**, Nr 36, 2005 (1925). — Eiselsberg, Dtsch. med. Wschr. **1924**, 49. — Eppinghausen, Münch. med. Wschr. **1928**, 475. — Esch, Münch. med. Wschr. **1916**, 22. — Estel, Med. Klin. **1928**, 783. — Federlin, Münch. med. Wschr. **1928**, 346. — Feist, Bruns Beih. **1929**, 44. — Fohl, Zbl. Chir. **1925**, 23; **1928**, 706; **1929**, 2120. — Franken, Narkose u. Anästh. **1928**, 65. — Frey, Med. Klin. **1924**, 39. — Fromlet, Münch. med. Wschr. **1925**, 1782. — Gault, Presse méd. **1927**, 91. — Gauß u. Wieland, Klin. Wschr. **1923**, Nr 3/4. — Genz, Narkose u. Anästh. **1**, 369—391 (1928). — Glaser, Med. Klin. **1929**, 786. — Groß, Schmerz **1928**, 143. — Gueissaz u. de Dardel, zit. Hauberisser. — Haberer, Dtsch. Z. Chir. **1928**, 89. — Haldane, Ref. Fortschr. Zahnheilk. **4**, Teil 2, 138. — Hargrave, Brit. J. Anesth. **6**, 98 (1928). — Harms, Amer. dent. Surg. **47**, 155 (1927); Dent. Mag. **1927**, 11; Current Researches in Anesthesia

and Analgesia 1927, 43. — Hartung, Arch. klin. Chir. 1928, 664; Schmerz 1928, 47. — Haube-risser, Fortschr. Zahnheilk. 1, Teil 1, 34—47; 2, Teil 1, 77—87; 3, Teil 1, 77—87; 4, Teil 1, 73—89; 5, Teil 1, 70—87. — Hauke, Dtsch. zahnärztl. Wschr. 1929, 12. — Hayward, Z. ärztl. Fortbildg 1928, 286. — Heidbrink, Current Researches in Anesthesia and Analgesia 6, 116 (1927). — Heinemann, Korresp.bl. Zahnärzte 1929, 4. — Hellwig, Klin. Wschr. 1, 5, 215 (1922). — Henderson, Brit. dent. J. 1925, 1435; 1926, 1; Ref. Fortschr. Zahnheilk. 3, II, 92. — Henschen, Schweiz. med. Wschr. 1920, 14. — Hentze, Schweiz. Mschr. Zahnheilk. 1928, 1. — Herrenknecht, Münch. med. Wschr. 1907. — Hesse, Schmerz 2, 34 (1928); Münch. med. Wschr. 1919, 21. — Hillebrand, Münch. med. Wschr. 1928, 1078. — Hirsch, Münch. med. Wschr. 1928, 821; Dtsch. med. Wschr. 1929, 353. — Hohlweg, Münch. med. Wschr. 1923, Nr 34/35. — Holst, Tandlaegebl. (dän.) 1929, 1. — Hosemann, Münch. med. Wschr. 1924, 394. — Hutchinson, Brit. dent. J. 50, 297 (1929). — Hünermann, Z. Laryng. usw. 1929, 302. — Hütten, v. d., Münch. med. Wschr. 1922, 1341. — Jacod, zit. Hauberisser. — Jakobs, Dent. Cosmos 70, 630 (1928). — Kantorowicz, Klin. Zahnheilk. (Meusser). — Kesson, J. amer. dent. Assoc. 1926, 411. — Killian, Narkose u. Anästh. 1928, 1 (ausführliche Literaturangabe über Avertinnarkoseerfahrungen, siehe auch Avertinbroschüre der I. G. Farbenindustrie, 2. Aufl.). — Kirschner, Chirurg 1, 673 (1929). — Klein, Dtsch. med. Wschr. 1929, 1716. — Kleinschmidt, Klinische Operationslehre (Springer 1927). — Körbler, Chirurg. 1929, 965. — Krecke, Münch. med. Wschr. 1923, 33. — Kreuter u. Steichele, Bruns Beitr. 1926, 454. — Kulenkampff, Beitr. klin. Chir. 1911, 73. — Kurler, Münch. med. Wschr. 1925, 468; 1924, 1432. — Laesecke, Zbl. Chir. 55, 1478 (1928). — Lessing, Narkose u. Anästh. 1928, 392; Dtsch. med. Wschr. 1928, 8. — Lexer, Allgemeine Klinik 1 (Enke 1920). — Ley, Z. Stomat. 1921, 11; 1924, 12; 1925, 6. — Lobmayer, Zbl. Chir. 54, 659 (1927). — Loewe, Klin. Wschr. 1927, 39, 1848. — Luckhardt, Klin. Wschr. 1925, 739. — Lundy, Oral Topics 5, 816 (1926). — Mallebrein, Münch. med. Wschr. 1929, 1381. — Matti, Zbl. Chir. 1928, 18, 1100. — Meiß, Dtsch. Z. Chir. 1925, 157. — Mensch, Dtsch. med. Wschr. 1924, 47. — Moravec, J. amer. dent. Assoc. 1927, 671. — Nägeli, Schematische Skizzen zur Einführung in die Chirurgie (Vogel 1928). — Oehlicker, Zbl. Chir. 53, 774 (1926). — Pflüger, Dtsch. zahnärztl. Wschr. 1928, 243; Zahnärztl. Rdsch. 1929, 20. — Plenck, Wien. klin. Wschr. 1928, 45. — Prochnow u. Klimkó, Arch. klin. Chir. 1929, 1. — Raeschke, Klin. Wschr. 1928, 21. — Rehn, Dtsch. med. Wschr. 1928, 2003. — Reinmöller, Fortschr. Zahnheilk. 1926, 90, 91. — Rimarski, Münch. med. Wschr. 1925, 10. — Ritter u. Rimarski, Münch. med. Wschr. 1928, 314. — Rost, Klin. Wsch. 1927, 1737. — Schloffer in Wullstein-Wilms, Lehrbuch der Chirurgie 1 (1918). — Schloßmann, Dtsch. med. Wschr. 53, Nr 22 (1927). — Schlößmann, Zbl. Chir. 53, 2081 (1926). — Schmidt, Zbl. Chir. 52, 34 (1925); Münch. med. Wschr. 1925, 841; Arch. klin. Chir. 1928, 119. — Schmidt, Dtsch. med. Wschr. 1926, 1989; 1927, 236; Narkose u. Anästh. 1928, 4. — Schneider, Narkose u. Anästh. 1928, 5. — Seifert, Schmerz 1928, 191. — Seifert, Z. Laryng. usw. 1928, 439. — Seldin, Brit. J. dent. Sci. 1928, 1323; Ref. Fortschr. Zahnheilk. 5, 2, 143. — Seybold, Internat. J. Orthodont. etc. 1928, 710. — Sofer, Z. Stomat. 1929, 521. — Solbach, Münch. med. Wschr. 1924, 739. — Sonntag, Grundriß der gesamten Chirurgie (Springer 1920). — Sonntag u. Specht, Med. Klin. 1929, 11. — Spain, Brit. J. dent. Sci. 1928; Ref. Fortschr. Zahnheilk. 5, Teil 2, 142; Amer. dent. Surgeon 48, Nr 3; Ref. Dtsch. zahnärztl. Wschr. 1928, 665. — Specht, Fortschr. Ther. 1929, 13. — Staudt, Zbl. Chlr. 1929, 397. — Steiner, Zahnärztl. Rdsch. 1925, Nr 18, 269. — Straßmann, Zbl. Chir. 1928, 1157. — Sudeck, Bruns Beitr. 1926, 493. — Trendelenburg, Narkose u. Anästh. 1929, 1. — Ticho, Z. Stomat. 1929, 380. — Velden, v. d., Münch. med. Wschr. 1919, 10. — Vogt, Münch. med. Wschr. 1921, 24. — Volkmann, Med. Klin. 1917, 52; Dtsch. med. Wschr. 1919, 35. — Wagner, Oral Topics 6, Nr 66; Ref. Zahnärztl. Rdsch. 1928, Sp. 1854. — Wallerstein, Münch. med. Wschr. 1927, 155. — Wederhake, Münch. med. Wschr. 1921, 1. — Wessely u. Jatrou, Zbl. Klin. 50, 127 (1923). — Wieland, Arch. f. exper. Path. 92, H. 1/3. — Wienecke u. Schroeder, Dtsch. med. Wschr. 1928, 556. — Weiß, Zbl. Chir. 53, Nr 16 (1926) (hier auch weitere Literatur über Solästhin). — Wolfsohn, Zbl. Chir. 53, 1305, 1326 (1926); 55, 6 (1928).

Schmidhuber.

Narkose, Verantwortlichkeit für die. Es liegt nicht im Sinne der Darstellung, an dieser Stelle auf schuldhafte Verstöße vor, während und nach Durchführung der Narkose einzugehen, sondern die Rechtsbeziehungen der Beteiligten zu untersuchen und hieraus Schlüsse für die Haftpflicht bei Unglücksfällen zu ziehen. In der Literatur wird, soweit diese Frage überhaupt angeschnitten wird, der Standpunkt vertreten, daß bei der Vornahme von Narkosen, der Zahnarzt für Sachwidrigkeiten des zugezogenen Arztes oder des Assistenten nach § 831 BGB. hafte, sich aber der Ersatzpflicht durch den Nachweis, daß er bei Auswahl der bestellten Person die erforderliche Sorgfalt beobachtet habe, oder der Schaden auch bei Anwendung dieser Sorgfalt entstanden sein würde, entziehen könne.

Diese Annahme würde nur zutreffen, wenn zwischen Zahnarzt und Patienten kein Vertragsverhältnis bestünde. Es erscheint daher zweckmäßig, die verschiedenen Tatbestände zu trennen.

Der Narkotiseur ist selbständige approbierte Medizinalperson, die zur Narkose zugezogen ist. Hier sollen alle die Fälle ausscheiden, in denen der Arzt vom Zahnarzt gegen eine Pauschale oder gegen die Gewährung von Einzelbezahlung für die in der Praxis des Zahnarztes auszuführenden Narkosen ständig bestellt ist. In solchen Fällen wäre der Arzt tatsächlich weiter nichts als Erfüllungsgehilfe, und es gälte das, was bezüglich des Assistenten später gesagt werden wird. Es kommen also nur die Fälle in Betracht, in denen fremde selbständige Medizinalpersonen die Narkose leiten, ohne mit dem Operateur ein Vertragsverhältnis eingegangen zu sein.

Meist wird dann zwischen Zahnarzt und Patienten nur vereinbart sein, daß eine Operation in Narkose vorgenommen werden soll, und es könnte auf den ersten Blick scheinen, als ob der Zahnarzt deswegen ebenfalls für deren Notwendigkeit und sachgemäße Durchführung sowie für die richtige Auswahl des Inhalationsanaestheticums dem Patienten verantwortlich wäre. Da der Zahnarzt aber nicht gleichzeitig narkotisieren und operieren kann, wird man ihm zubilligen, die Narkose nicht in eigener Person leiten zu müssen, sondern nach Treu und Glauben ihm gestatten, sich dazu einer anderen Medizinalperson zu bedienen, d. h. der Arzt wäre dann als Erfüllungsgehilfe des Zahnarztes anzusehen, für dessen Verschulden er gemäß § 278 BGB. zu haften hätte. Einer solchen Auffassung muß aber widersprochen werden.

Übernimmt eine selbständige approbierte Medizinalperson bei einer anderen eine Narkose, ohne daß ein allgemeines Vertragsverhältnis zwischen beiden besteht, so erfüllt sie nicht etwa einen Auftrag des operierenden Zahnarztes und ist dessen Erfüllungsgehilfe, sondern kraft ihrer Stellung wird sie eine Narkose nur leiten, deren Berechtigung von ihr als begründet anerkannt ist. Weiterhin wird der Arzt es von der eigenen Untersuchung des Patienten abhängig machen, ob er Narkose einleitet und welches Mittel er benutzt. Hieraus folgt schon, daß der Narkoseleiter nicht etwa die Stellung eines Erfüllungsgehilfen einnehmen will, vielmehr in seinem Willen durchaus selbständig zu sein beabsichtigt. Die Zuziehung einer zweiten Medizinalperson zu einer Narkose hat den Zweck, den Operateur zu entlasten und ihn unabhängig von der Ausführung der Narkose und der Beobachtung der Wirkung des Narkoticums auf den Patienten zu machen. Beide Ärzte sind sich darüber einig, daß jeder auf seinem Gebiete völlig selbständig handelt und an Anweisungen des anderen Teiles nur insoweit gebunden ist, als es die Durchführung der Narkose und der Operation nötig macht.

Sind sich Zahnarzt und zugezogener Arzt somit über ihre Stellung zueinander im klaren, so genügt dies aber noch nicht, um einen Vertrag zwischen Arzt und Patienten zu begründen, es fehlt noch die ausdrückliche Zustimmung des Patienten, und wenn eine solche nicht vorliegt, muß untersucht werden, ob sie aus den Umständen des Falles gefolgert werden kann. Zu dem Zwecke wäre zunächst beachtlich, daß die Zuziehung des Arztes aus dem Grunde geschieht, um den Operateur von der Ausführung der Narkose unabhängig zu machen und ob dies dem Patienten bekannt ist. Es würde genügen, wenn dieser nur im allgemeinen weiß, daß beide Personen selbständig handeln, ohne an die Anweisungen des anderen gebunden zu sein, sofern sie nicht den Zwecken der Operation dienen, und daß der Zahnarzt den Narkoseleiter nicht überwachen kann und will, ein Abhängigkeitsverhältnis vom Zahnarzt also nicht besteht. Hätte der Arzt ferner die Untersuchung des Patienten auf seinen Gesundheitszustand vorgenommen und davon in irgendeiner dem Patienten erkennbaren Weise die Durchführung der Narkose abhängig gemacht, wenn auch nur in einer Äußerung gegenüber dem Zahnarzt, das Herz sei gesund, er wolle mit der Narkose

daher beginnen u. ä., so folgt daraus, daß der Patient auch deshalb den Arzt als eine Persönlichkeit ansehen müßte und würde, die nicht an die Anordnungen des Zahnarztes bei Vornahme der Narkose gebunden ist, sondern selbständig handelt. Da tatsächlich im Regelfalle der Arzt dem Patienten die Liquidation für die Narkose zugehen läßt und dieser sie honoriert, so ist zu folgern, daß in weiten Kreisen der Arzt stillschweigend bei derartig gelagerten Fällen als Vertragspartei angesehen wird, und daß im Schadenfalle der gegensätzlichen Auffassung eines einzelnen Verletzten oder seiner Hinterbliebenen entscheidendes Gewicht nicht beigelegt werden könnte, schon weil die gegensätzliche Auffassung nach der Operation nicht beweist, ob diese vor derselben bestanden hat; letzteres aber ausschlaggebend ist.

In vielen Fällen wird der Hausarzt eines Patienten den Zahnarzt bitten, bei diesem eine Operation auszuführen mit dem Hinzufügen, er werde die Narkose leiten. Hier muß selbstverständlich der vorangegangene Abschluß eines Vertrages zwischen Hausarzt und Patienten angenommen werden.

In anderen Fällen erklärt der Zahnarzt seinem Patienten, er solle zur Narkose seinen Hausarzt oder Herrn Dr. X. oder irgendeinen anderen Arzt mitbringen, und durch die hierdurch bedingte Verhandlung des Patienten mit dem Hausarzt, dem Dr. X. oder irgendeinem anderen Arzt, kommt ein Vertrag über die Narkose zwischen jenen beiden zustande.

Rechtlich erscheint es unerheblich zu sein, ob der Zahnarzt den Anlaß zur Narkose gibt. Ausgeführt wird die Narkose erst nach der Untersuchung durch den Narkoseleiter, die sich auf die Notwendigkeit der Narkose und die Narkosefähigkeit des Patienten erstreckt.

Ist somit die Stellung eines Narkoseleiters in diesem Sinne zivilrechtlich festgestellt, so folgt daraus, daß auch strafrechtlich kein Zahnarzt, der operiert, für einen Narkosetodesfall verantwortlich gemacht werden kann, wenn eine in der Vornahme von Narkosen erfahrene Medizinalperson diese ausführt und die damit verbundenen Maßnahmen selbständig vornimmt.

Diese Ausführungen sind keinesfalls erschöpfend. Es können Grenzfälle vorkommen, in denen tatsächlich die Beantwortung der Frage hinsichtlich der rechtlichen Stellung des Narkotiseurs zum Patienten abweichend zu beantworten sein wird. Grundsätze, die für alle Fälle passen, lassen sich nicht aufstellen.

Der Narkotiseur ist Assistent des Zahnarztes. In diesem Falle sind zunächst die rechtlichen Beziehungen zwischen Zahnarzt und Patient zu untersuchen. Besteht zwischen beiden ein Vertragsverhältnis, so haftet der Zahnarzt aus diesem, daneben aber auch aus unerlaubter Handlung, wenn er selbst die Gesundheit des Kranken schädigt. Die Fahrlässigkeit des Zahnarztes kann darin liegen, daß er unbegründeterweise den Patienten der Gefahr einer Narkose aussetzt, daß er ihn in ungenügender Weise auf Narkosefähigkeit untersucht, ein ungeeignetes Mittel benutzen, bei vollem Magen die Narkose einleiten läßt, sich eines in der Ausführung der Narkose unbewanderten Assistenten bedient usw. Besteht kein Vertragsverhältnis, so haftet der Zahnarzt für Schäden, die aus Verschulden oder Widerrechtlichkeit des Assistenten allein entstehen, nur aus § 831 BGB.

Bei bestehendem Vertrag hat der Assistent zweifellos rechtlich die Stellung eines Erfüllungsgehilfen. Das folgt schon daraus, daß er dessen Angestellter und an die Anordnungen seines Chefs gebunden ist. Der Patient weiß, daß er das Honorar nicht dem Assistenten, sondern dessen Chef schuldet und er nur die Absicht hat, mit letzterem einen Vertrag einzugehen.

Entsteht z. B. bei nichtbestehendem Vertragsverhältnis bei Ausführung der Narkose durch den Assistenten eine Verätzung des Auges des Patienten, so bedingt dies nicht stets ein Verschulden des Assistenten. Zur außervertraglichen Haftung aus § 831 BGB. braucht der Patient ein solches Verschulden des Assistenten auch gar nicht zu beweisen, sondern es genügt der Nachweis der Widerrechtlichkeit, um die Schadenersatzpflicht des Chefs vorbehaltlich der Führung des Entlastungsbeweises zu begründen. Verletzt der Assistent den Patienten schuldhafterweise, so ist er dem Chef regreßpflichtig.

Scheidet ein Vertragsverhältnis aus, sind also Zahnarzt und Assistent aus Delikt nebeneinander verantwortlich, dann ist die Ausgleichung nach § 840 Satz 1 BGB. zu beurteilen. Beide sind Gesamtschuldner im Sinne des § 426 BGB., der für die Regel eine Schadenhalbierung vorsieht, was aber nicht ausschließt, daß auch bei der Ausgleichung die besonderen Umstände des einzelnen Falles, der Grad der Verursachung beim einen und dem anderen Teil berücksichtigt werden. Das gilt übrigens auch, wenn Deliktshaftung einerseits mit Vertragshaftung auf der anderen Seite zusammentrifft.

Ganz unabhängig davon bleibt die Haftpflicht des Assistenten gegenüber dem Patienten, den er schuldhafterweise verletzte, sie regelt sich gemäß §§ 276, 823 BGB.

Meier.

Narkotica. Inhaltsverzeichnis: Allgemeines 1746. — Verlauf der Narkose S. 1747. — Theorie der Narkose S. 1756. — Lipoidtheorie S. 1756. — Die Theorie von Traube S. 1758. — Adsorptionstheorie S. 1759. — Permeabilität und Narkose S. 1759. — Die Erstickungstheorie von Verworn S. 1760. — Aufnahme und Ausscheidung S. 1761. — Nebenerscheinungen S. 1763. — Speichelsekretion S. 1763. — Aufhebung des Husten- und Schluckreflexes S. 1764. — Nebenwirkung auf Herz und Gefäße S. 1764. — Nebenwirkungen auf Magen- und Darmkanal S. 1766. — Narkosetod S. 1767. — Primärer Narkosetod S. 1767. — Sekundärer Narkosetod S. 1767. —. Später Narkosetod S. 1768. — Frequenz des Narkosetodes S. 1769. — Narkotica S. 1770. — Äther S. 1770. — Chloroform S. 1771. — Äthylchlorid S. 1771. — Lachgas, Stickstoffoxydul S. 1772. — Äthylen und Acetylen S. 1773. — Ätherrausch S. 1773. — Alkohol S. 1774. — Mischnarkose S. 1777.

Allgemeines. Narkotica sind Substanzen, welche im tierischen Organismus eine reversible Lähmung des Zentralnervensystems hervorrufen. Von einem guten Narkoticum muß verlangt werden, daß es die Person oder das Tier, dem es verabreicht wird, in einen Zustand versetzt, in dem ohne Bedenken chirurgische Eingriffe vorgenommen werden können. Hierzu ist erforderlich, daß das Gift einer Anzahl von Ansprüchen genügt.

Durch ein gutes Narkoticum müssen aufgehoben werden:

a) das Bewußtsein und vor allem das Schmerzempfinden;

b) die Reflex- und Tonusfunktionen des Zentralnervensystems.

Der erste Punkt bedarf keiner weiteren Erläuterung.

Das Aufheben der Reflexe ist notwendig, damit der Patient während der Operation nicht fortwährend durch reflektorische Abwehrbewegungen die Arbeit des Chirurgen erschwert. Auch der Muskeltonus muß stark herabgesetzt sein, weil sonst z. B. das Öffnen des Mundes des Patienten in manchen Fällen unmöglich sein würde.

Es können die genannten Bedingungen auch erfüllt werden, ohne daß das Zentralnervensystem narkotisiert wird. Man kann z. B. die Leitung in allen Nerven unterbrechen, die von einem bestimmten Gebiet nach dem Zentralnervensystem führen. Hierzu gebraucht man Gifte wie Cocain, Novocain, und spricht in einem solchen Fall von Leitungsanästhesie. Die Mittel, durch die man diese Anästhesie erreicht, nennt man Lokalanästhetica, weil sie eine lokale Empfindungslosigkeit bewirken, im

Gegensatz zu der allgemein narkotisierenden Wirkung, die die meisten gebräuchlichen Narkotica haben.

Ein gutes Narkoticum muß nicht nur den genannten Anforderungen, sondern auch noch anderen genügen, unter anderen muß, wenn geringe Mengen des Giftes verabreicht werden, erst das Schmerzempfinden und danach erst bei größerer Dosis die Reflex- und Tonusfunktion aufgehoben werden. Dies ist notwendig, weil das Aufheben der Schmerzempfindung die Hauptsache ist und bei manchen Eingriffen allein schon ausreicht.

Fast noch wichtiger zu erwähnen ist, was ein gutes Narkoticum nicht bewirken darf. Es darf in der Konzentration, die nötig ist, um das Schmerzempfinden und die Reflexe aufzuheben, noch nicht die Funktionen des verlängerten Marks beeinträchtigen, wenigstens muß das Atemzentrum, das vasomotorische und das Vaguszentrum, ebenso auch das Wärmezentrum möglichst intakt bleiben. Brech- und Hustenreflexe werden wohl stets bei tiefer Narkose ganz oder teilweise aufgehoben sein.

Außerdem darf ein gutes Narkoticum keinen schädlichen Einfluß auf andere Organe: Herz, Lungen, Nieren und Leber ausüben.

Jedes Narkoticum wird in der Konzentration, die nötig ist, um die übrigen Teile des Zentralnervensystems zu lähmen, auch einigermaßen auf die in der Medulla oblongata gelegenen Centra einwirken, und falls die Narkose tief ist, wird dieser Einfluß deutlich wahrnehmbar sein. Wenn schließlich bei stets tiefer werdender Narkose auch diese wichtigen Centra narkotisiert werden, darf man von einem guten Narkoticum erwarten, daß es zuerst das Atemzentrum und erst danach das Herz lähmt. Denn falls Atemstillstand eintritt, kann man durch Anwendung künstlicher Atmung, durch Einspritzen von Kampfer usw. die Atmung oft wieder in Gang bringen. Steht jedoch das Herz still, dann gelingt es zwar im Tierexperiment öfters, aber beim Menschen nur selten, das Herz wieder zum Schlagen zu bringen. Es ist daher nötig, daß der Narkotiseur, wenn er zu viel Narkoticum verabreicht hat, durch den eintretenden Atemstillstand gewarnt wird, daß Gefahr da ist. Es muß also ein gutes Narkoticum

a) das Zentralnervensystem lähmen in der Reihenfolge: Großhirn-Rückenmark-Medulla oblongata;

b) bei tiefer Narkose von den lebenswichtigen Zentren zuerst das Atemzentrum und erst danach das Herz beeinflussen;

c) keine oder möglichst wenige schädliche Einflüsse auf andere Organe ausüben;

d) schnell aufgenommen und schnell ausgeschieden werden.

Kein einziges Narkoticum wird völlig diesen Anforderungen genügen. Praktisch brauchbar sind jedoch vier Stoffe, die alle, da sie der unter d genannten Anforderung genügen, brauchbare Narkotica sind.

Diese sind: Äther, Chloroform, Chloräthyl und Lachgas.

Verlauf der Narkose. Wie eine Narkose mit einem der genannten flüchtigen Narkotica verläuft, läßt sich am besten an Hand folgenden Versuches beschreiben.

Eine Katze wird unter eine große Glasglocke gesetzt. Auf dem Boden der Glocke befindet sich mit Äther oder mit Chloroform getränkte Watte. Meistens ist das Tier unter dieser Glasglocke zuerst vollkommen ruhig; das erste Besondere, was man sieht, ist eine ziemlich bald auftretende starke Speichelsekretion. Diese Speichelsekretion ist keine spezifische Wirkung des Narkoticums, sondern wird von jedem reizenden Gas, durch Reizung der Mundschleimhaut reflektorisch ausgelöst. Zuweilen tritt beim Beginn der Narkose Atemstillstand ein, und auch dieser ist nicht von der narkotischen

Wirkung des verabreichten Giftes abhängig — denn es ist noch kaum etwas Chloroform oder Äther in das Blut des Tieres eingetreten — sondern ist reflektorisch bedingt, d. h. er wird durch Reizung der sensiblen Nervenendigungen in der Schleimhaut der Nase (Nervus trigeminus) und des Pharynx ausgelöst. Dieser Reiz wird nach dem Atemzentrum im verlängerten Mark weitergeleitet. Der reflektorische Atemstillstand tritt nicht bei jedem Tier und bei jedem Individuum gleich stark ein. Bei einem Kaninchen z. B. kann man diesen Reflex stets demonstrieren (s. die später zu besprechende Abb. 13), bei anderen Tieren nicht so leicht. Beim Menschen wird er auch wiederholt wahrgenommen. Es ist ein sog. „Schutzreflex" und dient dazu, das Tier vor dem Einatmen schädlicher Gase zu beschützen. Zuweilen ist dieser Reflex mit einem reflektorischen Herzstillstand oder Abnahme der Pulsfrequenz verknüpft (Reflexbogen: sensibler Trigeminus — Vaguszentrum — Nervus vagus — Nervenzentra im Herzen). Der reflektorische Atemstillstand und auch der reflektorische Herzstillstand gehen in der Regel bald vorüber und das Tier atmet ruhig weiter.

Nachdem man als erste Erscheinung den starken Speichelfluß und evtl. den reflektorischen Atemstillstand wahrgenommen hat, sieht man bald darauf das Tier unruhig werden; es springt auf, schlägt mit den Pfoten gegen den Käfig, windet und krümmt sich zuweilen, kurz, es zeigt deutlich Reizerscheinungen. Die Frage, ob hier wirklich eine Reizung des Nervensystems vorhanden ist oder vielmehr eine Reizung scheinbar entsteht, weil die Hirnrinde, die einen hemmenden Einfluß auf die Funktion der niederen Teile ausübt, bereits z. T. ausgeschaltet worden ist, kann hier außer Betracht bleiben. Was man sieht, ist ein Reizzustand und man nennt dieses erste Stadium der Narkose das Excitationsstadium.

Dieses Excitationsstadium, bei dem die Atmung meist frequent und tief, der Puls frequent und der Blutdruck hoch ist, dauert, je nach der Art des Narkoticums oder der Tierart, verschieden lang und macht nach einiger Zeit einem Zustand Platz, bei welchem das Tier ruhig und still wird und sich, zuweilen in sehr abnormer Haltung, hinlegt; es bewegt noch hin und wieder den Kopf oder eine Pfote, scheint aber zu schlafen. Wartet man nun einige Augenblicke, dann ist das Tier vollkommen narkotisiert, es macht keine spontanen Bewegungen mehr; kneift man es in eine Pfote, dann wird die Pfote nicht eingezogen (Reflex aufgehoben) und das Schmerzgefühl ist gänzlich aufgehoben. Dies ist übrigens auch schon im Excitationsstadium der Fall. Nimmt man das Tier in die Hand, dann fühlt es sich ebenso schlaff an, wie eine soeben getötete Katze, der Tonus der Muskeln ist aufgehoben. Das Tier atmet ruhig und regelmäßig, der Puls ist gut gefüllt, regelmäßig und nicht frequent. In diesem Stadium ist also den obengenannten Anforderungen genügt; aufgehoben sind nämlich Bewußtsein, Schmerzempfindung, Reflexe und Muskeltonus; unbeeinflußt sind die Atmung und das Herz. Man nennt dieses Stadium das Toleranzstadium.

Wird die Katze nun wieder unter die Glocke gebracht, dann wird, wenn genügend Äther oder Chloroform vorhanden ist, die Narkose immer tiefer. Man sieht dies eigentlich allein daran, daß die Atmung oberflächlicher und frequenter wird; zuletzt folgen sehr schnelle, kleine Atemzüge, dann noch ein tiefer Seufzer und der Atem steht still. Entfernt man nun das Tier schnell aus der Glocke, dann kann man feststellen, daß, während der Atem stillsteht, das Herz noch schlägt; wartet man noch einige Augenblicke, dann steht auch das Herz still. Aber ehe das eintritt, kann man das Tier dadurch retten, daß man schnell seine Zunge herauszieht und eine Zeitlang künstliche Atmung (durch Massage des Brustkastens) anwendet. Nach kurzer Zeit sieht man dann einen vereinzelten krampfhaften Atemzug wiederkehren, bald folgen mehrere und bald ist wieder die gewöhnliche Atmung vorhanden.

Es muß noch erwähnt werden, daß bei Tieren zwischen dem Excitationsstadium und dem Toleranzstadium — und unter bestimmten Umständen auch noch bis weit in das Toleranzstadium hinein — sehr oft ein Zustand besteht, in welchem die Streckmuskeln des Rumpfes und der Extremitäten sehr stark kontrahiert sind. Legt man einen Hund in diesem Stadium auf den Rücken, dann stehen alle vier Pfoten steif gestreckt senkrecht in die Höhe. Die Ursache dieser in der Narkose auftretenden „Narkosestarre" ist, daß der Äther oder das Chloroform zwar bereits das Großhirn, aber noch nicht die Tonusfunktion der übrigen Teile des Zentralnervensystems gelähmt hat. Durch die Untersuchungen Sherringtons ist es nämlich bekannt, daß ein Tier, bei welchem man in der Narkose das Großhirn und das Mittelhirn entfernt, nach Erwachen aus der Narkose einen starken Spannungszustand aller Streckmuskeln zeigt. Diese „Enthirnungsstarre" kann so intensiv sein, daß das enthirnte Tier, wenn man es ein wenig stützt, auf seinen vier Pfoten stehen kann. Wahrscheinlich ist die Narkosestarre der Sherringtonschen Enthirnungsstarre analog.

Die Narkosestarre verschwindet bei Tieren in Chloroformnarkose, sobald das Toleranzstadium erreicht ist, bei Äthernarkose kann sie bis weit in das Toleranzstadium hinein bestehen bleiben.

Bei Menschen sieht man im Anfangsstadium der Narkose oft starke Muskelkontraktionen auftreten, der Patient „spannt", wie man sagt. Dieses Spannen ist für den Chirurgen oft hinderlich und auch für den Patienten ein Nachteil, weil die Atmung dadurch erschwert wird, namentlich wenn der Patient recht stark „preßt". Das Zustandekommen der „Starre" wird durch Asphyxie befördert, so daß die Starre zuweilen ein Anzeichen dafür ist, daß die Luftwege nicht vollkommen frei sind. Durch Entfernen von Schleim oder Blut, welche die Atmung erschweren, oder durch Zugabe von Sauerstoff kann man die Starre beseitigen, und das gleiche erreicht man, indem man tiefer narkotisiert.

Während des Toleranzstadiums der Narkose hört man Tiere oft bei jedem Atemzug schreien. Sherrington nennt es den „chloroformcry"; es kommt übrigens bei Anwendung anderer Narcotica auch vor. Am stärksten ist die Erscheinung bei Kaninchen. Dieser „chloroformcry" ist sicherlich keine Schmerzäußerung, denn er kommt in tiefer Narkose vor. Vermutlich ist er dem Ächzen analog, welches Menschen in einem bestimmten Stadium der Narkose oft hören lassen. Auch in letzterem Fall ist es also keineswegs ein Anzeichen, daß Schmerz empfunden wird.

Eine andere eigentümliche Erscheinung ist, daß oft in tiefer Narkose das Tier Laufbewegungen macht. Graham Brown hat diese Erscheinung näher untersucht. Sie tritt sehr deutlich auf, wenn in der Narkose das Tier leicht asphyktisch gemacht wird. Diese Narkoselaufbewegungen werden durch rhythmische Impulse verursacht, die von einem Zentrum für Laufbewegungen ausgehen, das im Rückenmark liegt, und das, ebenso wie das Zentrum für rhythmische Atembewegungen, gegen Narkose sehr resistent ist. Die Narkoselaufbewegungen können sowohl bei leichter als bei schwerer Narkose (bis dicht an das Stadium drohenden Atemstillstands heran) auftreten.

Schließlich ist noch zu erwähnen, daß bei Menschen und Tieren in Narkose wiederholt rhythmische Augenbewegungen eintreten, meist in horizontaler Richtung. Die Augen werden dann z. B. nach rechts bewegt und gehen dann mit einem schnellen Ruck nach links, danach langsam nach rechts usw. Man nennt dies (horizontalen) Nystagmus.

In dieser Weise geht also die Narkose bei einem Tier vor sich. Bei einem Menschen ist der Verlauf im Prinzip derselbe. Auch hier kann direkt beim Beginn der Narkose ein

reflektorischer Atmungs- und Herzstillstand eintreten, der in der Regel schnell vorübergeht; auch hier sieht man Speichelfluß und auch hier treten beim Beginn der Narkose Excitationserscheinungen auf. Diese Excitation kann man sehr einschränken, indem man die Narkose vorsichtig und langsam beginnt und jedes Geräusch und jede unnötige Geschäftigkeit in dem Saal, in welchem narkotisiert wird, vermeidet. Viel hängt dabei von der Geübtheit des Narkotiseurs ab.

Bei Potatoren ist das Excitationsstadium gewöhnlich sehr stark ausgesprochen. Einer der Gründe, warum man heutzutage so viel weniger Excitationserscheinungen beim Beginn der Narkose sieht, als das früher der Fall war, ist sicherlich auch der, daß man jetzt sehr häufig, ehe man mit der Äther- oder Chloroformnarkose beginnt, dem Patienten Morphium oder Skopolamin einspritzt, wodurch er viel ruhiger zur Narkose kommt.

Ist das Excitationsstadium vorüber und das Toleranzstadium erreicht, dann besteht ebenfalls große Übereinstimmung mit der Narkose bei einem Tier; das Bewußtsein ist aufgehoben und es besteht vollkommene Empfindungslosigkeit, Reflexe sind nicht vorhanden oder auf ein Minimum beschränkt, die Muskeln sind schlaff. Von Wichtigkeit ist es, zu wissen, daß in einem Stadium, in welchem der Patient bereits vollkommen bewußtlos erscheint, Geräuschreize noch zum Bewußtsein kommen können. Narkotiseur und Chirurg müssen also in ihren Äußerungen vorsichtig sein, damit der Patient nicht Dinge hört, die nicht für ihn bestimmt sind. Ferner muß der Narkotiseur berücksichtigen, daß es Patienten gibt, die im Excitationsstadium Halluzinationen haben, mitunter auf sexuellem Gebiet. Dies kam früher besonders bei der Anwendung des Bromäthyls vor. Da der Patient beim Erwachen gewöhnlich nicht weiß, was Halluzination und was Wirklichkeit gewesen ist, so besteht die Möglichkeit — und solche Fälle sind bekannt —, daß ein weiblicher Patient nach der Narkose den Narkotiseur unerlaubter Handlungen beschuldigt. Dies ist der Grund, daß der Narkotiseur es sich zur festen Regel machen muß, nie ohne Assistenz einen Patienten zu narkotisieren. Übrigens ist dies auch aus anderen Gründen erwünscht.

Im Toleranzstadium ist das Gesicht des Patienten, wenn Chloroform gebraucht wird, etwas blasser als gewöhnlich, aber eine leichte Röte bleibt vorhanden. Wird der Patient plötzlich fahlbleich, so deutet dies auf eine vom Herzen her drohende Gefahr. In der Äthernarkose ist die Gesichtsfarbe häufig hochrot, zuweilen ein wenig bläulich. In der Lachgasnarkose kann die blaue Farbe etwas mehr ausgesprochen sein. Die Atmung ist im Toleranzstadium ruhig und tief; sehr oft schnarcht der Patient. Dies kommt daher, daß die Zunge (wegen verringertem Muskeltonus) nach hinten rutscht; auch kann der weiche Gaumen nach hinten fallen, so daß er sich gegen die hinterste Pharynxwand anlegt. Er gerät dann bei jedem Atemzug in Schwingung, wodurch das Schnarchgeräusch entsteht. Indem man den Unterkiefer vorschiebt, kann man die Zungenbasis meist nach vorn bringen, worauf das Schnarchen aufhört. Zuweilen reicht dies nicht aus und die Zunge rutscht so weit nach hinten, daß die Epiglottis die Luftröhre z. T. abschließt und der Patient in Gefahr kommt, zu ersticken. Dann muß der Kiefer stark nach vorn — in sog. Subluxation — gebracht werden.

Der Herzschlag ist während des Toleranzstadiums regelmäßig, der Puls ist kräftig und deutlich fühlbar. Der Blutdruck wird in der Regel etwas niedriger sein als unter normalen Umständen.

Wird zu weit narkotisiert, dann tritt auch beim Menschen erst Atemstillstand und danach Herzstillstand ein, aber für diese Regel gelten — auch beim Menschen — Ausnahmen; hierüber später.

Von Wichtigkeit ist für den Narkotiseur die Pupillenreaktion und die Augenlidreflexe während der Narkose.

Wird bei einer normalen Person die Hornhaut (Kornea) des Auges berührt, dann erfolgt reflektorisch eine Kontraktion der Muskeln, die das Auge schließen. Dies ist der Kornealreflex.

Wie bereits bemerkt wurde, müssen im Toleranzstadium alle Reflexe aufgehoben sein. Einer der Reflexe, der bei stets tieferwerdender Narkose zuletzt verschwindet, ist der Kornealreflex. Das soeben erfolgte Verschwinden dieses Reflexes ist für den Narkotiseur ein Zeichen, daß das Toleranzstadium erreicht ist.

Bei Tieren ist der Kornealreflex lange nicht so zuverlässig als beim Menschen. Mehr Wert kann man dem Pinnareflex (Sherrington) beimessen, einer eigentümlichen Bewegung des Ohres des Tieres, wenn man in die Spitze des Ohres kneift oder auch die Spitze nur berührt.

Außer auf den Kornealreflex achte der Narkotiseur auf die Weite der Pupille und auf die Lichtreaktion.

Bei normalen Personen ist die Pupille im Dunkeln weit und wird durch einfallendes Licht verengt (reflektorische Pupillenverengung). Beim Beginn der Narkose wird die Pupille in der Regel mittelmäßig weit sein. Während des Excitationsstadiums erweitert sich die Pupille, reagiert aber noch auf Licht, d. h. wenn man die Augen des Patienten schließt und sie dann plötzlich öffnet, sieht man, wie sich die Pupille verengt. Diese Pupillenreaktion ist deutlicher, wenn man beide Augen des Patienten öffnet, als wenn man nur ein Auge dazu nimmt. Bei tiefer werdender Narkose wird die Pupille enger und im Toleranzstadium ist sie meist sehr eng, reagiert aber noch auf Licht. Wird nun weiter durchnarkotisiert, dann kann es vorkommen, daß die Pupille plötzlich wieder weit wird, und dann reagiert sie nicht mehr auf Licht. Dies ist eine Warnung, daß Gefahr droht. Diese weite, nichtreagierende Pupille ist eine Folge von Sauerstoffmangel, ist also eine Erstickungserscheinung und ein Beweis, daß zu tief narkotisiert worden ist.

Es ist noch zu bemerken, daß in einer Anzahl von Fällen die Pupillenreaktion unzuverlässig ist, und zwar:

a) Bei manchen Krankheiten des Zentralnervensystems ist die Pupillenreaktion auch außer der Narkose abnorm oder gar nicht vorhanden;

b) beim Operieren in leichter Narkose wird, wenn der Chirurg einen sehr intensiven Reiz ausübt, wenn z. B. am Mesenterium gezogen wird, die Pupille zuweilen sehr weit werden; die Reaktion auf Licht bleibt dann aber erhalten;

c) die Anwendung mancher Arzneimittel hat Einfluß auf die Weite und auf die Reaktion der Pupille. Morphium z. B. kann die Pupille verengen. Atropin und Skopolamin erweitern sie und heben die Lichtreaktion auf. Zwar sind die Mengen, die man von diesen Giften zur Einleitung der Narkose verabreicht, meist nicht groß genug, um einen Maximaleffekt auszuüben, aber sie sind wohl hinreichend, um die Pupillenreaktion unzuverlässig zu machen.

Beim Erwachen aus der Narkose geht der Patient aus dem Toleranzstadium wieder in das Excitationsstadium über, und es kehren Muskeltonus, Reflexe und Bewußtsein sukzessive zurück.

Bei diesem Übergang zwischen Toleranzstadium und Erwachen machen Tiere oft sehr lebhafte, unkoordinierte Bewegungen, schlagen mit dem Kopf auf den Boden, rollen hin und her usw. Beim Menschen sieht man das weniger, hier tritt das Erbrechen mehr in den Vordergrund. Diese Erscheinung kann ganz fehlen oder von kurzer Dauer sein, oft aber sehr lange dauern. Die einzelnen Menschen verhalten sich in dieser Hinsicht ganz verschieden, fast immer aber fühlen sich die Patienten nach der Narkose krank und übel wie nach einem Alkoholrausch, häufig werden sie von heftigem Durst gequält.

Dieses Erbrechen nach der Narkose ist sicher z. T. zentralen Ursprungs, es ist also eine Vergiftungserscheinung, ein sog. „toxisches Erbrechen".

Nach einer Äthernarkose behält der Patient oft noch lange Zeit eine unüberwindliche Abscheu vor dem Geruch des Äthers.

Bei Tieren bemerkt man von diesen Dingen wenig. Erbrechen nach der Narkose habe ich bei Tieren niemals wahrgenommen. Meist sind sie nach einer Äthernarkose schnell wieder normal, essen und trinken wieder und verraten in keiner Weise, daß sie sich krank fühlen. Auch nahm ich nie Angst wahr, wenn ein Tier zum zweiten oder dritten Male narkotisiert werden mußte.

Bis jetzt ist nur die qualitative Wirkung der Narkotica besprochen worden, nunmehr müssen auch die quantitativen Verhältnisse behandelt werden.

In den ersten Jahrzehnten nach Ingebrauchnahme des Äthers und des Chloroforms als Narkoticum hat man sich um die quantitative Seite der Frage wenig bekümmert; man gab Chloroform bis der Patient narkotisiert war, ohne darauf zu achten, wieviel pro Minute oder pro Stunde nötig war. Dem ist wahrscheinlich hauptsächlich der unregelmäßige Verlauf zuzuschreiben, den die Narkosen offenbar zu jener Zeit hatten, die sehr starke Excitation, wovon Autoren jeder Zeit berichten, und auch mancher Fall von Chloroformtod, der damals gebucht werden mußte.

Paul Bert kommt das Verdienst zu, zuerst auf die Notwendigkeit hingewiesen zu haben, mit Chloroform-Luftmischungen von bekannter Zusammenstellung zu narkotisieren, und nachher haben eine Anzahl Untersucher: Rosenfeld, Dreser, Buckmaster and Gardner, Pohl, Nicloux u. a. das quantitative Verhältnis bei der Chloroform- und der Äthernarkose untersucht. Das Hauptergebnis all dieser Untersuchungen war der Nachweis, daß die Tiefe der Narkose von der Menge des Narkoticums abhängt, das in einem bestimmten Augenblick im Zentralnervensystem prozentweise vorhanden ist. Da nun das Zentralnervensystem das Narkoticum durch Vermittlung des Blutes aufnimmt, wird also die Konzentration des Narkoticums im Blut den Gehalt an Narkoticum im Zentralnervensystem andeuten, und da schließlich das Blut das Narkoticum aus der Einatmungsluft aufnimmt, wird in erster Instanz die Konzentration des Narkoticums in der Einatmungsluft über die Tiefe der Narkose entscheiden. Dieses geht aus der Tabelle 1, die einer Arbeit von Rosenfeld entnommen ist, hervor.

Tabelle 1. Chloroformgehalt der Einatmungsluft und Narkosetiefe

Gehalt in Vol.-Prozenten	Dauer bis Eintritt der Narkose	Narkosetiefe	Bemerkungen
0,54—0,69	Nach 2 Stunden	Noch keine Narkose	Nur Hypnose
0,96—1,01	Nach 30—40 Min.	Volle Narkose	Im Anfang normaler, dann während 4 Stunden allmählich sinkender Blutdruck; normale Respiration.
1,16—1,22	Nach 30 Minuten	Volle Narkose	Atmungsstillstand nach 2 Stunden
1,41—1,47	Nach 37 Minuten	Tiefe Narkose	Atmungsstillstand nach 1 Stunde
1,63—1,65	Nach 12 Minuten	Atmungsstillstand	schon nach $^1/_2$ Stunde

Abb. 1854 gibt ein deutliches Beispiel dafür, daß beim Narkotisieren mit einer gleichbleibenden Konzentration des Narkoticums in der Einatmungsluft die Narkosetiefe — nachdem die Einstellungsperiode vorbei ist — ganz konstant bleibt.

Diese Abbildung stammt von einem Versuch, in dem bei einem nach Sherrington dezerebrierten Tier in einer von mir beschriebenen Weise ein einfacher Reflex (homolaterale Beugereflex eines Hinterbeines) mit regelmäßigen Intervallen ausgelöst und graphisch registriert wurde. Wurde nun ein flüchtiges Narkoticum mit der Einatmungs-

luft zugefügt, so wurden die Reflexe kleiner und die Verminderung der Größe der registrierten Ausschläge des reflektorisch gereizten Beines gab ein quantitatives Maß für die Narkosetiefe. Abb. 1854 gibt die graphische Darstellung eines derartigen Versuches. Auf der Ordinate ist die Größe des Reflexes angegeben, wobei als Ausgangswert für die normale Periode die Zahl 100 angenommen ist. Auf der Abszisse ist die Zeit in Minuten angegeben. Bei a wird eine bestimmte und während des ganzen Versuches konstant gehaltene Konzentration Chloroform an der Einatmungsluft zugeführt, die Reflexe werden kleiner (Einstellungsperiode), bis ein Gleichgewichtszustand zwischen Chloroformgehalt in Einatmungsluft, Blut, Nervensystem hergestellt ist, dann bleiben die Reflexe während der folgenden 21 Minuten ganz gleich. Bei b wird Chloroform abgestellt und die Reflexgröße erreicht allmählich wieder den Ausgangswert.

Man kann sich den Verlauf der Dinge bei der Narkose folgendermaßen vorstellen: Wenn Chloroform in die Einatmungsluft aufgenommen wird, wird in den Lungen ein Teil desselben an das Blut abgegeben (hauptsächlich an die Blutzellen, diese enthalten etwa 80—85 %, und das Serum 15—20 % des Chloroforms, Nicloux). Sobald dieses Blut in den großen Kreislauf kommt, wird es überall, wo es mit den Geweben in Berührung kommt — und also auch im Zentralnervensystem — einen Teil seines Chloroforms abgeben. Im Anfangsstadium wird also das venöse Blut, das nach dem Herzen zurückströmt, weniger Chloroform enthalten als das arterielle Blut, welches das Herz verließ. Dieses venöse Blut wird, in die Lunge gekommen, von neuem Chloroform aufnehmen, danach als arterielles Blut wieder eine neue Menge an die Gewebe abtreten usw. Wie weit dies fortgesetzt werden wird, hängt von der Konzentration ab, in welcher das Chloroform in der Einatmungsluft angeboten wird. Ist diese Konzentration hoch, z. B. 2 Vol.-%, 3 Vol.-% oder höher, dann wird soviel Chloroform in das Nervensystem übergehen, bis der Tod erfolgt. Ist die Konzentration in der Einatmungsluft geringer, z. B. 0,5—1 Vol.-%, so wird schließlich ein Zustand erreicht werden, bei welchem — was Chloroformverteilung anbetrifft — ein vollkommenes Gleichgewicht zwischen Einatmungsluft, Blut und Gewebe besteht. In diesem Falle wird das venöse Blut ebensoviel Chloroform enthalten wie das arterielle, die Ausatmungsluft ebensoviel wie die Einatmungsluft, und die Tiefe der Narkose wird andauernd konstant bleiben. Wird schließlich die Narkose eingestellt, also reine Luft eingeatmet, dann findet das Umgekehrte des Vorgangs wie beim Beginn der Narkose statt: das venöse Blut enthält mehr Chloroform als das arterielle und die Ausatmungsluft mehr als die Einatmungsluft, und dieses Verhältnis bleibt bestehen, bis alles Chloroform aus dem Körper verschwunden ist.

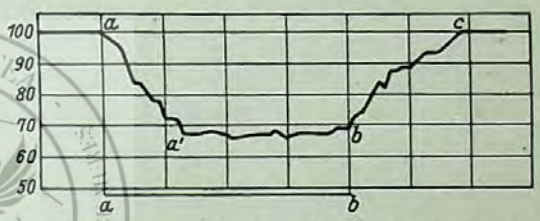

Abb. 1854. Einstellen der Reflexe eines dezerebrierten Tieres auf konstantes Niveau nach Chloroformzufuhr. Homolaterale Beugereflexe bei einer dezerebrierten Katze. Reizung jede 40 Sekunden mit Einzelinduktionsschlag. Abscisse: Zeit in Minuten. Ordinate: Reflexhöhe. a = 1:10 Chloroform, b = Chloroform abgestellt, c = vollständige Erholung, $a - a^1$ = 8 Minuten, $a^1 - b$ = 21 Minuten.

Diese Betrachtungen gelten nicht nur für Chloroform, sondern auch für die anderen flüchtigen Narkotica. Quantitativ besteht natürlich zwischen den verschiedenen Narkotica ein großer Unterschied.

Einige Belege für die Richtigkeit dieser Behauptungen mögen hier noch folgen:

Harcourt ließ Tiere 0,55 Vol.-% Chloroform einatmen und fand bei Analyse der Ausatmungsluft in dieser einen Chloroformgehalt von 0,34 Vol.-%, also weniger als in der Einatmungsluft. Bei einem anderen Versuch wurde ein Tier erst sehr tief narkoti-

siert, danach wurde der Chloroformgehalt der Einatmungsluft bis auf 0,66 Vol.-% vermindert. Die Ausatmungsluft enthielt in dem Fall 0,85 Vol.-%, also mehr als die Einatmungsluft. Ein Zustand, in welchem Ein- und Ausatmungsluft genau ebensoviel Chloroform enthielt, wurde u. a. in den Versuchen von Collingwood erreicht (s. Tab. 2) In diesen Versuchen atmeten Tiere Luft ein, die 1,3 Vol.-% Chloroform enthielt. Nach kürzerer oder längerer Zeit wurde ein Zustand erreicht, in welchem der Körper des Tieres soviel Chloroform enthielt, als mit dem Gehalt der Einatmungsluft übereinstimmte; infolgedessen enthielt auch die Ausatmungsluft (im Durchschnitt) 1,3 Vol.-% Chloroform. Eine derartige Übereinstimmung zwischen dem Narkoticumgehalt der Ein- und der Ausatmungsluft ist nur mit Narkotica zu erreichen, die nicht im Körper zerlegt werden.

Tabelle 2[1]). Chloroform in Vol.-Prozenten

	Einatmungsluft	Ausatmungsluft
Katze nach 1 Stunde 20 Minuten Chloroformnarkose	1,3	1,2
„ „ 1 „ 50 „ Chloroformnarkose	1,3	1,4
„ „ 1 „ 23 „ Chloroformnarkose	1,3	1,3
Im Mittel	1,3	1,3

Mitteilungen über die Konzentration von Chloroform, die während verschiedener Stadien der Narkose im Blute und Gewebe vorhanden sind, sind erschienen von Pohl, Burkhardt, Nicloux, Tissot, Buckmaster and Gardner, Günter, Hölscher und Lattes. Ihre Ergebnisse stimmen gut miteinander überein; alle finden, daß das Blut, wenn das Toleranzstadium erreicht ist, etwa 0,03 Gewichtsprozente Chloroform enthält. Bei drohendem Atemstillstand fanden Pohl und Nicloux 0,06 % Chloroform, und im Stadium, in welchem sicher Atemstillstand eintrat, 0,07 %.

Für Äther gibt es in der älteren Literatur eigentlich nur genaue Untersuchungen von Nicloux, der fand, daß „au seuil de l'anesthésie" das Blut eines Tieres 0,105—0,11 Gewichtsprozente Äther enthielt; während des Toleranzstadiums (l'anesthésie déclarée) fand er 0,13—0,14% und bei Tieren, die zu Tode narkotisiert worden waren, 0,16—0,17%.

Für verschiedene Stadien der Narkose haben wir mit der obenerwähnten Reflexmethode Daten gesammelt, welche mit den Ergebnissen anderer Forscher in untenstehenden Tabellen 3 und 4 zusammengestellt sind. In diesen Tabellen sind ebenfalls die Werte eingetragen, welche andere Forscher und wir für den Einfluß des Narkoticums auf das Herz fanden.

Wir haben in obenstehenden Ausführungen wiederholt zahlenmäßige Angaben über das Chloroform gemacht; dieses könnte als unnötig betrachtet werden, weil dieses Narkoticum nur noch selten in der Praxis gebraucht wird. Unsere Auseinandersetzungen hatten aber nur das Ziel, den allgemeinen Mechanismus der Narkose deutlich zu machen, und dafür ist das Chloroform, worüber nur einmal die meisten zahlenmäßigen Angaben vorhanden sind, ebenso wertvoll als die moderneren Narkotica.

Narkosenbreite. Von den verschiedenen Phasen, welche in den obenstehenden Tabellen angeführt sind, ist am wichtigsten diejenige, welche als Narkosenbreite angedeutet wird. Sie umfaßt die Zone zwischen dem Anfang des Toleranzstadiums und dem Beginn des Atmungsstillstandes. In Zahlen ausgedrückt ist die Narkosenbreite also der Unterschied zwischen der Menge Narkoticum, die man prozentweise benötigt, um gerade das Toleranzstadium zu erreichen, und der Menge, bei welcher gerade Atemstillstand eintritt. Achtet man auf die Konzentration des Narkoticums in der Einatmungsluft, dann findet man:

[1]) Einer Mitteilung von Collingwood entnommen (Journ. of Phys. Vol. XXXII, S. 28, 1905).

Narkosenbreite für Chloroform 1,35—2 Vol.-%
„ „ Äther 6,00—10 Vol.-%.

Nimmt man die Konzentration im Blut, dann ist:

Narkosenbreite für Chloroform 0,03—0,06 Gewichtsprozente
„ „ Äther 0,13—0,16 Gewichtsprozente.

Tabelle 3. Chloroformgehalt des Blutes in Gewichtsprozenten in verschiedenen Stadien der Narkose

Chloroformgehalt des Blutes in Gew.-Prozenten	Narkosetiefe	Wirkung auf das Herz (n. Sherrington und Sowton)
0,0045	homolaterale Beugereflexe herabgesetzt bis auf 30—50 %	keine
0,005	gekreuzte Streckreflexe verschwunden	keine
0,0095	homolaterale Beugereflexe herabgesetzt bis auf 10—20 %	keine
0,0144	homolaterale Beugereflexe bei stärkstem Einzelinduktionsschlag nur noch angedeutet	keine
0,0185	homolaterale Beugereflexe bei stärkstem Einzelinduktionsschlag verschwunden	keine
0,023	homolaterale Beugereflexe bei Doppelinduktionsschlag verschwunden	keine
0,0166—0,028	Narkosenstarre	keine
etwa 0,03—0,05	gute Narkose (Pohl, Burkhard, Nicloux, Höllscher, Tissot, Buckmaster und Gardner, Günter, Lattes)	beginnende Schädigung
0,06	Gefahr der Atemlähmung (Nicloux Pohl)	Herabsetzung 50 %
0,07	sichere Atemlähmung (Nicloux Pohl)	Herabsetzung 65 %
0,10	—	Herzstillstand

Tabelle 4. Äthergehalt des Blutes und des Rückenmarks in Gewichtsprozenten in verschiedenen Stadien der Narkose

Äthergehalt des Blutes	Äthergehalt des Rückenmarks	Narkosetiefe	Wirkung auf Herz und Kreislauf
0,1 %	0,09 %	Homolaterale Beugereflexe nur noch angedeutet bei mittelstarken Einzelinduktionsschläg.	keine
0,105—0,11 %	—	Beginn der Narkose (Nicloux)	keine
0,13—0,14 %	—	Gute Narkose (Nicloux)	Beginnende Schädigung des vasomotorischen Zentrums. Geringe Blutdrucksenkung, keine Herzwirkg.
0,1—0,18 %	0,08—0,158 %	Narkosestarre	—
0,164 %	0,17 %	Atemstillstand	Deutliche Schädigung des Kreislaufs Blutdrucksenkung, keine Herzwirkg.
0,25 %	—	—	Herzstillstand bei der intakten künstlich atmenden Katze
0,31 %	—	—	Herzstillstand bei der künstlich atmenden Katze nach Durchschneidung der Vagi oder Atropininjektion
0,44 %	—	—	Herzstillstand an der isolierten Herz-Lungenzirkulation nach Starling
0,553 %	—	—	Herzstillstand am isolierten, mit unverdünntem Blute durchströmten Herzen nach Langendorff.

Nach der allgemeinen Auffassung kann aus diesen Zahlen geschlossen werden, daß die Narkosenbreite für Äther größer ist als für Chloroform.

Theoretisch ist dieser Schluß nicht ganz richtig. Die Zahl 6 Vol.-% Äther in der Einatmungsluft ist eigentlich zu niedrig. Wenn man nämlich als Kriterium für den erfolgten Eintritt des Toleranzstadiums die selbständige Aufhebung aller Reflexe fordert, dann wird nach Kochmann 10 Vol.-% Äther notwendig, d. h. man nähert sich dem Stadium des Atemstillstandes oder erreicht es sogar. Dies stimmt auch überein mit den Ergebnissen von Untersuchungen über die obenerwähnte Narkosestarre (vgl. Tab. 4).

Nimmt man also sehr strenge Kriterien, dann ist sowohl nach den Untersuchungen von Kochmann wie nach den unseren über Narkosestarre die Narkosenbreite für Äther fast gleich 0. In der Praxis kann man natürlich doch die oben angegebenen Werte brauchen, weil es bei der chirurgischen Narkose nicht notwendig ist, daß die allerletzte Spur von Starre aus den Muskeln verschwunden ist, und man kann annehmen, daß das Toleranzstadium eingetreten ist, wenn Bewußtsein und Reflexe aufgehoben sind und der Tonus der Muskeln so gut wie ganz verschwunden ist. Aber selbst unter dieser Voraussetzung kann man noch nicht die Narkosenbreite für Äther soviel größer nennen, als die für Chloroform. Nimmt man die Werte im Blut, dann ist die Breite für Äther 0,13—0,17 % und für Chloroform 0,03—0,06 %, für Äther also ein größerer Wert. Bringt man aber in Anrechnung, daß die Konzentration Chloroform, welche tödlich ist, zweimal so hoch ist als die, welche man nötig hat, um das Toleranzstadium zu erreichen, dann könnte man eher geneigt sein, die Narkosenbreite des Chloroforms größer zu nennen als die für Äther. Die Sache läuft jedoch darauf hinaus, daß praktisch doch die Narkosenbreite für Äther größer ist, nicht deshalb, weil der Unterschied zwischen der Ätherkonzentration im Toleranzstadium und der im Stadium des drohenden Atemstillstands so groß ist, sondern weil es technisch beim Narkotisieren von Menschen mit Äther viel schwieriger ist, die Narkosenbreite zu überschreiten, als es beim Chloroform der Fall ist. Der Äther hat einen sehr niedrigen Siedepunkt, ist also sehr flüchtig und verdampft schnell vor der Narkosemaske; dadurch ist die Gefahr der Überdosierung viel geringer. Arbeitet man mit Apparaten, in denen man leicht die Konzentration des Äthers ansteigen lassen kann, so wird auch die Narkosenbreite viel rascher durchschritten.

Beim Narkotisieren mit Lachgas gelten wegen der äußerst schwachen narkotischen Wirkung dieses Gases ganz andere Prinzipien, die in dem Kapitel „Lachgas" berücksichtigt werden.

Theorie der Narkose. Narkose ist eine reversible Lähmung der Funktionen des Zentralnervensystems. Bei jedem Versuch, eine theoretische Erklärung für die Narkose zu finden, muß man sich klarmachen, daß der feinere Mechanismus der Funktionen des Zentralnervensystems unbekannt ist, und daß auch das anatomische Substrat dieser Funktionen ebensowenig mit Sicherheit anzugeben ist, wie die chemische Zusammensetzung der Angriffspunkte für die Gifte, welche auf das Zentralnervensystem einwirken.

Eine Erklärung der Narkose kann also nicht gegeben werden, solange nicht das physiologische Geschehen, Funktion genannt, aufgeklärt ist. Dieser Einwand gilt für alle bis jetzt aufgestellten Theorien der Narkose, von denen die wichtigsten die Lipoidtheorie, die Traubesche Haftdrucktheorie, die Adsorptionstheorie, die Oxydationstheorie und die Theorie der Permeabilitätsänderung sind. Nur eine Theorie, welche sich auf die Untersuchungen Warburgs stützt, macht in dieser Beziehung eine Ausnahme.

Die Lipoidtheorie. Viele Narkotica — Äther, Chloroform, Äthylchloride, Chloralhydrat — lösen sich leicht in Lipoiden und weniger leicht in Wasser. Die Lipoid-

löslichkeit dieser Substanzen wird für ihre Verteilung im Organismus von großer Bedeutung sein; fettreiches Gewebe wird relativ mehr Chloroform aufnehmen als fettarmes. Im Blut verteilt sich z. B. das Chloroform so zwischen roten Blutkörperchen und Plasma, daß erstes ca. 80 %, letzteres nur 20 % des Chloroforms aufnimmt. Es wird wahrscheinlich im Körper die Verteilung dieser Narkotica zwischen fettreichem und fettarmem Gewebe nach dem Gesetz von Berthelot und Jungfleisch vor sich gehen und also der Verteilung von Chloroform zwischen Öl und Wasser im Prinzip gleich sein, allerdings mit einer Beschränkung, die oft vergessen wird: daß es im Tierkörper nicht nur Lipoid und Wasser, sondern auch noch andere lebenswichtigen Substanzen gibt.

Overton und Meyer haben nun die Hypothese aufgestellt, daß auch die Wirkung dieser Narkotica von ihrer Lipoidlöslichkeit abhängig ist, sowohl qualitativ wie quantitativ. Diese Autoren bestimmten für eine große Reihe von Narkotica die Lipoidlöslichkeit (d. h. den Verteilungskoeffizienten zwischen Wasser und Öl) und die sog. narkotische Grenzkonzentration und fanden im großen und ganzen eine Parallelität. Daraus wurde geschlossen, daß jede chemisch indifferente Substanz, die sich leicht in Lipoid löst, ein Narkoticum sei, und daß die Intensität der narkotischen Wirkung von dem Lipoidlöslichkeitsgrad abhängig ist.

Gegen diese Theorie ist einzuwenden, daß zwar zwischen Lipoidlöslichkeit und narkotischem Grenzwert einigermaßen eine Parallelität besteht, daß aber soviel Ausnahmen vorkommen, daß ein ursächlicher Zusammenhang zwischen beiden Funktionen kaum anzunehmen ist.

Von den Autoren der jüngsten Zeit, die sich mit diesem Problem befaßt haben, seien u. a. Knaffl Lenz und Kurt Meyer, Frei und Grand genannt; die beiden ersten sind Schüler von Hans Meyer.

Knaffl Lenz bestimmte für eine Anzahl Substanzen die narkotischen Grenzkonzentrationen und einige physikalische Eigenschaften und fand, daß im allgemeinen die Lipoidlöslichkeit ziemlich gut mit dem Narkotisierungsvermögen übereinstimmt. Von sieben untersuchten Substanzen springt eine — das Orthoform — aber ganz aus der Reihe.

Kurt Meyer hat ebenfalls eine Reihe genauer Versuche angestellt. Er arbeitet im Gegensatz zu früheren Untersuchungen, bei denen fast stets Kaulquappen oder Fische verwendet wurden, mit Mäusen. Bei der Bestimmung des Narkotisierungsvermögens hat er auch das Molekulargewicht der Narkotica in Betracht gezogen und kommt u. a. zu dem Ergebnis, daß von 14 untersuchten Narkotica von sehr verschiedener Wirkungsintensität die narkotische Grenzkonzentration bei einer Konzentration des Narkoticums in Lipoid (in Mol. pro Liter) von 0,06 liegt. Hier wird also eine Übereinstimmung zwischen Lipoidlöslichkeit und narkotischer Wirkung gefunden.

Frei und Grand untersuchten zwei Reihen von Substanzen, nämlich Salicylsäureaminoäther- und Barbitursäurederivate. In der letzten Reihe wurde eine ziemlich gute Übereinstimmung zwischen physikalischen Eigenschaften und physiologischer Wirkung gefunden, in der ersten Reihe nicht.

Zusammenfassend läßt sich über die Lipoidtheorie folgendes sagen:

a) Auch wenn eine völlige Übereinstimmung zwischen narkotischer Wirkung und Lipoidlöslichkeit gefunden wurde, wäre die Theorie noch nicht bewiesen, weil erstens die Lipoidlöslichkeit in Versuche mit Öl und Wasser bestimmt wird und zweitens bei dem obenerwähnten Mangel an Kenntnissen über den Mechanismus der physiologischen Funktionen des Zentralnervensystems und bei der Ungewißheit, ob Lipoide bei diesen Funktionen in der Tat eine Rolle spielen, eine Parallelität zweier Erscheinungen noch nicht auf einen kausalen Zusammenhang zu deuten braucht.

b) Eine völlige Übereinstimmung zwischen Lipoidlöslichkeit und narkotischer Wirkung besteht aber sicher nicht. Zweifellos gibt es eine Anzahl Substanzen, die ganz aus der Reihe springen.

c) Auch in den Versuchsreihen, bei denen die Übereinstimmung noch am besten ist, sind die Abweichungen noch relativ sehr groß. Kurt Meyer z. B. findet eine kritische Konzentration 0,06. In dieser Versuchsreihe variieren die Werte dieses Faktors zwischen 0,04 und 0,10. Bei der Bearbeitung von den Zahlen von Meyer, Baum und Overton findet Kurt Meyer Unterschiede von 300 %.

d) In einer langen Reihe von Untersuchungen, die der Verfasser an Katzen und Hunden anstellte, hat sich herausgestellt, daß die Reihenfolge, in der sich die verschiedenen Funktionen des Zentralnervensystems ausschalten lassen, für die verschiedenen Narkotica nicht gleich ist. Die Narkosenstarre z. B. verschwindet bei Anwendung von Chloroform früh, bei Äther sehr spät. Schon dadurch wird die Sicherheit ausgeschlossen, daß eine einzige physikalische Eigenschaft entscheidend für die narkotische Wirkung sein würde.

e) Löslichkeit in Lipoid hat als Äquivalent Unlöslichkeit in Wasser. Es ist ohne weiteres klar, daß von zwei Substanzen, die übrigens eine gleiche narkotische Wirkung haben würden, diejenige, welche schlecht in Wasser löslich ist (also leicht aus dem Wasser ausscheidet), schon in geringerer Konzentration wirken wird, als eine Substanz, die sehr gut in Wasser löslich ist. Unlöslichkeit in Wasser wird sich in den Experimenten von Overton und Meyer als gute Löslichkeit in Lipoid manifestieren. Man hätte aber ebensogut eine andere physikalische Eigenschaft studieren können, z. B. den Haftdruck in Wasser (s. unten) oder die Adsorbierbarkeit an Tierkohle.

f) Je einfacher die Objekte sind, an denen die narkotische Wirkung studiert wird, um so größer wird die Wahrscheinlichkeit, daß die Lipoidregel stimmt. Bei Untersuchungen an Fermenten, an Hefezellen wird man wahrscheinlich die besten Resultate erhalten. An Kaulquappen muß man schon mit Abweichungen von 300 % zufrieden sein. In den genauesten Versuchen, die bekannt sind, denen von Kurt Meyer an Mäusen, gibt es Variationen von 0,04—0,1, abgesehen davon, daß bestimmte Substanzen ganz aus der Reihe springen.

Bei Untersuchungen an höheren Tierarten und bei genauer Differenzierung der zu narkotisierenden Funktionen werden die Fälle, in denen die Regel nicht stimmt, immer frequenter werden.

g) Nach wie vor bleibt die Bedeutung der Lipoide für die Verteilung vieler Narkotica im Körper ganz entscheidend.

Die Theorie von Traube. Nach Traube ist die physiologische Wirkung vieler Gifte abhängig von dem Haftdruck, den diese Gifte in wäßriger Lösung haben. Unter Haftdruck versteht Traube die Kraft, mit der wasserlösliche Substanzen in Wasser festgehalten werden. Stoffe mit geringerem Haftdruck werden die Oberflächenspannung des Wassers herabsetzen und sich nach der Gibbs-Thomsonschen Regel in der Oberfläche anreichern. Substanzen mit geringem Haftdruck werden leichter in andere Stoffe, mit denen sie in Berührung kommen, übergehen als Stoffe, die einen großen Haftdruck im Wasser haben; die ersten werden also wahrscheinlich leichter in Lipoid löslich sein als die letzten.

Traube hat für eine Anzahl von Giften mittels des Stalagmometers die Oberflächenspannungserniedrigung bestimmt und die narkotische Grenzkonzentration damit verglichen und findet eine Parallelität. Auf Grund von derartigen Versuchen nimmt er an, daß die narkotische Wirkung auf Erniedrigung der Oberflächenspannung beruht.

Knaffl Lenz hat in den oben schon erwähnten Untersuchungsreihen die Traubesche Angabe nachgeprüft, hat aber Traubes Technik verbessert. Traube bestimmt die Erniedrigung der Oberflächenspannung mit einem Apparat — dem Stalagmometer —, der angibt, wieviel Tropfen 1 g einer wäßrigen Lösung der zu untersuchenden Stoffe liefert, wenn die Lösung aus einem Glasrohr mit bestimmtem Durchmesser ausfließt; die Zahlen werden mit denen, welche mit reinem Wasser erhalten werden, verglichen. Man mißt also die Oberflächenspannung zwischen den Phasen Wasser-Luft, während im Körper sicher neben Wasser nicht die Luft, sondern irgendeine kolloidale Substanz in Betracht kommt, so daß Traubes Werte mit denen, die im Körper vorkommen, nicht verglichen werden können. Um eine bessere Annäherung an die natürlichen Verhältnisse zu bekommen, bestimmt Knaffl Lenz die Tropfenzahl in flüssigem Paraffin statt an der Luft. Er findet dabei, daß die Übereinstimmung zwischen Oberflächenspannung und narkotischer Grenzkonzentration eine schlechtere ist, als die, welche für die Lipoidtheorie besteht. Es ist ersichtlich, daß Traubes Theorie keine Argumente gegen die Lipoidtheorie bringen kann. Man kann das so ausdrücken, daß die Haftdrucktheorie sich stützt auf die Neigung verschiedener Substanzen aus dem Wasser auszuscheiden, während die Lipoidtheorie die Neigung derselben Stoffe, sich mit Lipoid zu verbinden, berücksichtigt.

Alle Argumente, die aber gegen die Lipoidtheorie vorgebracht worden sind, gelten mutatis mutandur auch gegen die Haftdrucktheorie.

Adsorptionstheorie. Neben Lipoidlöslichkeit und Haftdruck kann man noch eine andere physikalische Eigenschaft der Narkotica studieren, nämlich die Adsorbierbarkeit. Im allgemeinen wird diese Eigenschaft mit dem Haftdruck zusammenhängen: je größer der Haftdruck ist, desto weniger Anreicherung in der Oberfläche des Wassers, desto weniger auch die Wahrscheinlichkeit der Adsorption. Es ist nach dem Vorhergesagten kaum nötig, eine Adsorptionstheorie der Narkose zu besprechen.

Permeabilität und Narkose. Lillie, Höber, Winterstein und andere sehen in Änderungen der Membranpermeabilität das wesentliche der narkotischen Wirkung. Ihre Theorie stützt sich auf die Auffassungen von Nernst und Bernstein, nach denen der normale Ablauf der Lebenserscheinungen durch bioelektrische Strömungen verursacht wird, welche hervorgerufen werden durch Unterschiede in der Permeabilität der verschiedenen Membranen für die verschiedenen Ionen. Vermehrung der Permeabilität würde Reizung, Verminderung der Permeabilität Lähmung bedeuten. Narkotica würden einwirken durch Verminderung der Permeabilität. Es ist dabei nicht ausgeschlossen, daß auch eine durch Narkotica hervorgerufene Vermehrung der Permeabilität bestimmter Membranen Narkose hervorrufen würde.

Untersuchungen, angestellt um diese Theorie zu beweisen, wurden vor allem an niedrigen Organismen, Pflanzenzellen, Funduluseiern, Blutkörperchen, gelegentlich auch an Froschmuskeln vorgenommen. Es ist fraglich, ob die Resultate derartiger Untersuchungen auf die komplizierten Verhältnisse im Zentralnervensystem von Warmblütern übertragen werden können, zumal, weil es nicht leicht ist, die Konzentration des Narkoticums im Versuch mit den Konzentrationen, die im Tierkörper narkotisch wirken, zu vergleichen. Viele von den gegen die andere Theorie eingebrachten Argumenten gelten auch hier, überdies aber noch folgende Überlegung.

Wenn Permeabilitätsverminderung Narkose bzw. Lähmung und Permeabilitätsvermehrung Reizung verursacht, ist unerklärlich, daß im Tierkörper die Narkose fließend in den Tod übergeht und bis zum allerletzten reversibel ist, während beim Tod der Zellen die Permeabilität maximal groß sein soll. Auch das Excitationsstadium der Narkose bietet der Permeabilitätstheorie Schwierigkeiten.

Die Erstickungstheorie von Verworn. Verworn nahm an, daß Narkose durch Hemmung von Oxydationsprozessen im Nervensystem und anderen Organen verursacht wird. Die Theorie kann in dieser Form nicht angenommen werden, denn erstens sind nicht nur die oxybiotischen, sondern auch anoxybiotischen Prozesse für die Funktionen des Nervensystems notwendig und zweitens werden auch diese anoxybiotischen Prozesse durch Narkotica gehemmt, wie unter anderem Winterstein gezeigt hat.

Drittens ist nicht bewiesen — und das ist der Kardinalpunkt — daß diejenigen Konzentrationen der Narkotica, welche Narkose bewirken, bereits die oxybiotischen Prozesse so stark beeinflussen, daß die Funktionen der lebenden Zelle dadurch herabgesetzt oder — zeitweilig — aufgehoben werden. Und dieser letzte Beweis war deshalb so schwer zu liefern, weil umgekehrt, wenn durch die Narkose die Funktionen der Zelle herabgesetzt werden, bereits dadurch die oxybiotischen Prozesse auf ein tieferes Niveau herabgedrückt werden.

Mit verschiedenen Methoden hat man gezeigt, daß zwischen der Narkose und der Hemmung oxybiotischer Prozesse ein kausaler Zusammenhang nicht zu bestehen braucht, wie Verworn annahm. Als Beispiel sei eine Untersuchung von Warburg und Loeb und Wastenegs erwähnt, die an niederen Tieren arbeiten, bei denen eine Hemmung der Funktionen des Nervensystems sowohl durch Narkotica als auch durch Sauerstoffentziehung hervorgebracht werden konnte. Es wurde nachgewiesen, daß während der Narkose die oxybiotischen Prozesse in viel geringerem Grade herabgesetzt waren, als während einer Sauerstoffentziehung, die auf die Tiere denselben narkotischen Effekt hatte wie die Narkose.

Hieraus kann also mit Sicherheit geschlossen werden, daß Narkose nicht ausschließlich durch Hemmung der oxybiotischen Prozesse im Nervensystem eintritt, und das gleiche gilt natürlich auch für die Narkose von anderen Organen und Zellen. Nicht vergessen darf man jedoch, daß ebensowohl feststeht, daß eine Anzahl oxybiotischer und anoxybiotischer Prozesse durch Narkotica gehemmt werden, so daß es sehr wohl möglich ist, daß die Hemmung fermentativer Prozesse im allgemeinen beim Zustandekommen der Narkose eine Rolle — und möglicherweise eine sehr wichtige — spielen wird.

Neuere Untersuchungen von Warburg deuten in dieser Richtung. Warburg fand unter anderen, daß bestimmte Aminosäuren, welche sonst außerhalb des Tierkörpers sehr schwer oxydierbar sind, glatt oxydiert werden, wenn man sie in wäßriger Lösung mit Tierkohle zusammenbringt. Offenbar genügt hier die durch eine Adsorption an die Kohle hervorgerufene, sehr feine Verteilung, um die Oxydation zu ermöglichen. (Nach Warburg beteiligen sich vorzüglich die Spuren von Eisen, welche in Tierkohle vorhanden sind an dieser Reaktion.) Diese Oxydation wird durch Zufügung von Narkotica gehemmt. Wahrscheinlich werden die Narkotica in Tierkohle absorbiert und verdrängen dadurch die Aminosäure. Dieser Versuch demonstriert, wie man sich — ohne in Details zu gehen — den Vorgang der Narkose im allgemeinen vorstellen kann. Bei aller Unkenntnis des physiologischen Geschehens weiß man, daß Oxydation, Reduktion und fermentative Spaltung eine wesentliche Rolle spielen. Warburgs Versuch gibt ein Beispiel dafür, wie derartige Prozesse durch Narkotica gehemmt werden können. Die Reversibilität der durch chemisch inaktive Substanzen hervorgerufenen Lähmung ist dabei ebenso begreiflich, wie die Nichtreversibilität der Wirkung, hervorgerufen durch Substanzen, welche nicht nur adsorbiert werden, sondern auch auf die physiologisch wichtigen Stoffe im Körper eine schädliche Wirkung ausüben.

Aufnahme und Ausscheidung. Abgesehen von einigen Ausnahmen wird beim Narkotisieren die Inhalationsmethode angewendet, welche den Vorteil hat, daß man leicht dosieren und in jedem beliebigen Augenblick die Zufuhr des Narkoticums einstellen kann. Ein Nachteil ist, daß die Narkotica auf ihrem Weg durch die Lungen das Lungenepithel schädigen können. Ganz aus dem Wege gehen kann man diesem Nachteil übrigens nie, da das Narkoticum, auf welche Weise es auch verabreicht wird, stets mit der Ausatmungsluft wieder ausgeschieden wird. Bei zahlreichen Untersuchungen hat sich nämlich herausgestellt, daß praktisch aller Äther und alles Chloroform, durch Atmung aufgenommen, auch wieder ausgeatmet wird, sehr verschieden also von einem Narkoticum wie Alkohol, das zu 98 % im Körper verbrannt wird.

Außer mit der Ausatmungsluft verläßt ein kleiner Teil des Äthers oder Chloroforms den Körper auf einem anderen Wege. So können Spuren von Äther oder Chloroform zuweilen im Urin nachgewiesen werden, und in der Milch von säugenden Frauen und Tieren konnte Nicloux nach tiefer Narkose einen ziemlich hohen Prozentgehalt Äther und Chloroform nachweisen (stillende Frauen dürfen nicht unmittelbar nach einer Narkose das Kind nähren). Das Lachgas verläßt ebenfalls den Körper unzersetzt und wird wohl ausschließlich durch die Lungen ausgeschieden. Wie lange die Ausscheidung des Narkoticums dauert, hängt von einer Anzahl von Umständen ab. Am schnellsten vollzieht sich die Ausscheidung bei sehr flüchtigen Narkotica, z. B. bei Chloräthyl, sehr schnell bei dem Lachgas, etwas weniger schnell bei Äther und viel langsamer bei Chloroform. Einen Einblick in den Unterschied der Ausscheidungsgeschwindigkeit von Chloroform und Äther erhält man aus den Tabellen 5 u. 6, welche der Mitteilung Nicloux' entnommen sind. Der steile Verlauf der Kurve, der der Ätherausscheidung entspricht, ist u. a. aus Abb. 1855 deutlich zu ersehen. Auf der Ordinate sind in dieser Abbildung die Ätherkonzentrationen im Blute in Gewichtsprozenten angegeben, auf der Abszisse die Zeit. Bei dem Versuch, auf den sich die Kurve bezieht, wurde ein Hund 1 Stunde lang in tiefer Narkose ge-

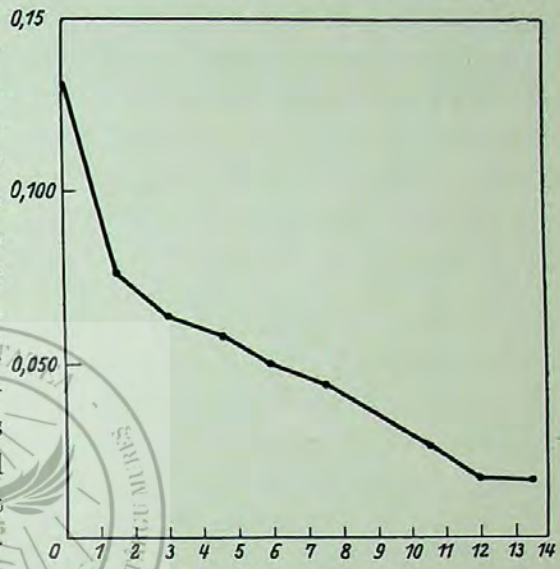

Abb. 1855. Ätherausscheidung nach Beendigung der Narkose beim Hunde. Ordinate: Ätherkonzentration im artiellen Blute in Gewichtsprozenten. Abscisse: Zeit in Minuten.

Tabelle 5[1])
Ausscheidung des Chloroforms nach Beendigung der Narkose

Zeit nach Beendigung der Narkose	Chloroformgehalt des Blutes in Gewichtsprozenten	
	Versuch I	Versuch II
0 Minuten	0,054	0,0595
5 „	0,0255	—
15 „	0,0205	—
30 „	0,018	0,023
1 Stunde	0,0135	0,018
3 Stunden	—	0,0075
7 „	—	0,0015

Tabelle 6[2])
Ausscheidung des Äthers nach Beendigung der Narkose

Zeit nach Beendigung der Narkose	Äthergehalt des Blutes in Gewichtsprozenten	
	Versuch I	Versuch II
0 Minuten	0,112	0,159
3 „	0,112	0,108
5 „	0,063	0,080
15 „	0,052	0,058
1 Stunde	0,025	0,021
2 Stunden	—	0,004

[1]) Dem Buche Nicloux' entnommen.
[2]) Dem Buche Nicloux' entnommen (M. Nicloux, Les anésthésiques généraux, Paris 1908).

halten; danach wurde die Ätherzufuhr eingestellt und dem Tiere während des Erwachens alle $1^1/_2$ Minuten einige Kubikzentimeter Blut entnommen und der Äthergehalt desselben chemisch bestimmt.

Nicht nur die Art des Narkoticums ist auf die Geschwindigkeit der Ausscheidung von Einfluß, sondern auch der Zustand des narkotisierten Individuums. Das Lachgas wird bei allen Menschen und Tieren so schnell ausgeschieden, daß individuelle Unterschiede kaum Berücksichtigung verdienen. Bei Äther und Chloroform aber sind die Unterschiede erheblich. Die Art des Patienten zu atmen, kann dabei von Einfluß sein, die Hauptsache aber ist, ob der Narkotisierte fett oder mager ist. Dieses ist nicht nur für die Ausscheidung, sondern vor allem auch für die Aufnahme von Gewicht. Die lipoidlöslichen Narkotica verteilen sich im Körper über die verschiedenen Gewebe, und lipoidreiches Gewebe nimmt mehr von diesen Narkotica auf als lipoidarmes. Je mehr Lipoid nun vorhanden ist, desto länger wird es dauern, bis dieses einen bestimmten Prozentsatz des Narkoticums aufgenommen hat.

Als Regel kann man deshalb annehmen, daß magere Personen schneller und leichter zu narkotisieren sind als fette Individuen, und außerdem werden erstere schneller aus der Narkose aufwachen. Bei dicken Menschen ist die absolute Menge Narkoticum, die nötig ist, um sie in Narkose zu bringen, größer (wenn auch die Konzentration im Nervensystem die gleiche ist); in ihren Fettdepots sammeln sich also recht große Mengen Chloroform oder Äther an und es dauert länger, bis nach Beendigung der Narkose alles ausgeschieden ist. Hierher und auch dadurch, daß das Herz bei dicken Menschen sich oft in ungünstigerem Zustand befindet als bei mageren — kommt es, daß letztere die Narkose besser vertragen. Der Unterschied der Empfindlichkeit gegen die gleiche Menge eines Narkoticums bei zwei Tieren, die sich allein dadurch unterscheiden, daß das eine mit Fett gefüttert wird, läßt sich u. a. im folgenden sehr demonstrativen Versuch Salzmanns zeigen:

Eine Katze A erhält mittels der Magensonde 0,5 g Paraldehyd + 19 ccm Wasser + 1 ccm 10proz. Gummi arabicum pro Kilogramm Tier. Eine zweite Katze B erhält diese Menge Paraldehyd, aber statt Wasser wird Sahne beigefügt.

Das Paraldehyd ist ein Narkoticum, das Gummi arabicum wird nur beigefügt, weil Paraldehyd sonst die Magenwand zu stark reizt.

Nach kurzer Zeit sieht man bei der Katze alle Zeichen der Trunkenheit auftreten, sie geht wackelnd und unkoordiniert, springt gegen die Wände des Käfigs in die Höhe, miaut zuweilen, macht Abwehrbewegungen usw. und nach einiger Zeit fällt sie in Schlaf. Katze B bleibt vollkommen normal oder zeigt nur leichte Erscheinungen.

Hier ist also auf künstliche Weise die Empfindlichkeit eines Tieres verändert. Bei der Katze B verteilt sich das Narkoticum auf Sahne und Katze und ein Teil des Paraldehyds wird durch die Sahne so lange festgehalten, daß es nur langsam aufgenommen wird und keine Erscheinungen hervorrufen kann.

Diese Verhältnisse gelten nur für Narkotica, die sehr leicht in Lipoiden, schwer in Wasser löslich sind. Dies zeigte sich u. a. bei Versuchen Mansfelds, der Tieren, die lange Zeit eine geringe Menge Nahrung bekommen hatten und Tieren, die sehr gut ernährt worden waren, die gleiche Menge Narkoticum gab und untersuchte, wieviel er davon im Nervensystem nachweisen konnte. Wenn er einen derartigen Versuch mit Chloralhydrat, das einen sehr hohen Verteilungskoeffizient Lipoid/Wasser hat, anstellte, dann fand er bei den schlecht genährten Tieren 0,9 % des Chloralhydrats im Nervensystem wieder, bei den gut genährten Tieren nur 0,5 %. Bei letzteren hatte das Körperfett soviel Chloralhydrat aufgenommen, daß viel weniger für das Nervensystem übrig-

blieb als bei den Hungertieren. Machte Mansfeld diesen Versuch mit Alkohol, der einen viel niedrigeren Verteilungskoeffizienten hat, dann fand er in dem Nervensystem der mageren und der gut genährten Tiere ungefähr gleiche Alkoholwerte.

Daß auch der Zustand von Herz und Kreislauf stark die Empfindlichkeit des Individuums und die Geschwindigkeit der Ausscheidung beeinflussen wird, ist ohne weiteres klar.

Ein krankes Tier verträgt viel weniger Narkoticum als ein gesundes, und sicherlich ist dies beim Menschen auch so. Wie stark dieser Einfluß sein kann, soll ein Vergleich der Abb. 1856 u. 1857 zeigen. Beide Abbildungen beziehen sich auf eine Blutdruckuntersuchung bei Katzen, in beiden Fällen wurde die gleiche Menge Äther verabfolgt. Bei dem Tier, auf welches sich Abb. 1856 bezieht, fiel der Blutdruck recht langsam, bei dem Tier von Abb. 1857 jedoch sehr schnell, und plötzlich trat der Tod ein. In jenem Augenblick enthielt das Blut nur 0,126 % Äther, also eine Menge, die an der unteren Grenze des Toleranzstadiums ist. Bei der Sektion zeigte sich nun, daß bei dem letztgenannten Tier eine ausgedehnte Lungenentzündung vorhanden war. Das Tier vom Versuch zur Abb. 1856 war vollkommen gesund.



Abb. 1856. Intakte Katze. 2,5 mg Atropin. Versuch XVII. Registrierung des Blutdruckes. Bei a $^{10}/_{10}$ Äther mit der künstlichen Atmung dem Tiere zugeführt. Der Blutdruck sinkt viel allmählicher als in Abb. 1848. Sektion: Vollkommen gesundes Tier. (Auf $^{4}/_{5}$ verkleinert.)

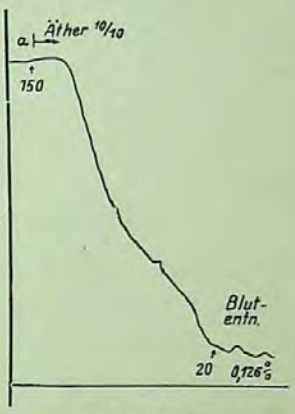

Abb: 1857. Intakte Katze. $2^{1}/_{2}$ mg Atropin. Siehe auch Abb. 1856.

Nebenerscheinungen. Speichelsekretion. Die erste unerwünschte Nebenwirkung, die man bei der Narkose auftreten sieht, ist die übermäßige Speichelsekretion, die durch die Reizwirkung des flüchtigen Narkoticums auf die Schleimhaut des Mundes, der Kehle und der Luftröhre hervorgerufen wird. Unerwünscht ist diese Nebenwirkung, weil der Speichel und der Schleim die Atmung erschweren können, namentlich, wenn der Patient tief narkotisiert wird, so daß Schluck- und Hustenreflex aufgehoben sind und sich also Speichel und Schleim in der Luftröhre ansammeln können. Außerdem kann diese Schleimmenge in die feinen Verästelungen der Luftröhre geraten und aspiriert werden, und dann der Anlaß zu Bronchitis oder Lungenentzündung werden (Aspirationspneumonie).

Die übermäßige Speichel- und Schleimsekretion, die übrigens bei der Äthernarkose mehr in den Vordergrund tritt, als bei der Chloroformnarkose, und bei der Lachgasnarkose beinahe ganz fehlt, kann man dadurch einschränken, daß man die Narkose sehr vorsichtig und langsam einleitet. So gut wie völlig aufheben kann man die Erscheinung, wenn man dem Patienten kurz vor Beginn der Narkose eine kleine Menge Atropin subcutan einspritzt (0,5—1 mg genügt). Atropin hemmt die Speichel- und Schleimsekretion und lähmt außerdem die motorischen Endigungen des Nervus vagus.

Reflektorischer Herz- und Atmungsstillstand. Das Atropin kann auch gleichzeitig eine andere unerwünschte Nebenwirkung der Narkotica hemmen, nämlich den reflektorischen Herzstillstand, der ebenso wie der reflektorische Atemstillstand gelegentlich im Anfang der Narkose vorkommt. Dieser Reflex ist bei gewissen Personen leichter auszulösen als bei anderen. Es scheint, daß Personen — namentlich Kinder — die ein eigenartiges Krankheitsbild aufweisen, nämlich vergrößerten oder persistierenden Thymus und geschwollene Lymphdrüsen — Status thymicolymphaticus — in dieser Hinsicht sehr empfindlich sind.

Leicht demonstrieren kann man den reflektorischen Atemstillstand bei einem Kaninchen. Ein normales Kaninchen wird hierzu auf ein Tierbrett aufgespannt und eine gläserne Kanüle in ein Nasenloch eingeführt, nachdem dies vorher kokainisiert worden ist. Mittels eines Kautschukschlauches steht die Glaskanüle mit einem Registrierapparat (z. B. dem sog. Mareyschen Tambour) in Verbindung, und man kann in einfacher Weise die Respiration auf einem Kymographion registrieren, wie z. B. in Abb. 1858 dargestellt ist. Wird nun ein in Chloroform getränkter Wattebausch vor das freie Nasenloch gehalten, dann steht die Atmung sofort still. Dasselbe kann man auch mit jedem anderen reizenden Gas erreichen, z. B. indem man Tabaksrauch gegen die Nase des Tieres bläst. Der Atemstillstand ist stets vorübergehend und hat keine nachteiligen Folgen, der reflektorische Herzstillstand ist dagegen sehr gefürchtet. Man kann diesem Herzstillstand vorbeugen, indem man das Vaguszentrum oder die Vagusendigungen im Herzen lähmt; ersteres kann geschehen, indem man dem Patienten zuvor ein nicht flüchtiges Narkoticum einspritzt, z. B. Morphium oder Skopolamin; die Aufhebung der Reizbarkeit der Vagusendigungen im Herzen kann durch Atropin herbeigeführt werden. Hat man bereits Skopolamin eingespritzt, dann ist die Atropininjektion nicht mehr nötig, denn obwohl das Skopolamin auf das Zentralnervensystem ungefähr dieselbe Wirkung ausübt wie Morphium, stimmt es hinsichtlich der peripheren Wirkung mit Atropin überein. Man könnte den reflektorischen Herz- und Atemstillstand auch aufheben durch vorherige Kokainisierung der Schleimhaut von Nase und Pharynx und an den Stellen, an denen sich die sensiblen Nervenendigungen befinden, deren Reizung den Reflex hervorruft. In Praxis ist das aber kaum durchführbar.

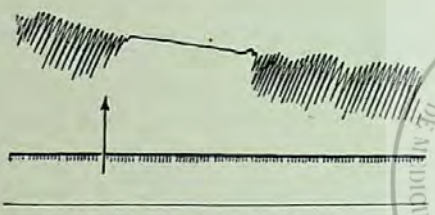

Abb. 1858. Registrierung der Atmung beim Kaninchen. Bei ↑ wird ein mit Chloroform getränkter Wattebausch dem Tiere vor die Nase gehalten. Die Atmung steht sogleich still „Schutzreflex".

Aufhebung des Husten- und Schluckreflexes. In tiefer Narkose werden eine Anzahl Zentren in der Medulla oblongata, die für den regelmäßigen Verlauf verschiedener komplizierter Reflexe sorgen, gelähmt. Die Aufhebung des Brech- und Niesreflexes hat keine nachteiligen Folgen, das Ausschalten des Husten- und Schluckreflexes kann zu Verschluckpneumonie und Aspirationspneumonie führen. Manchmal wird behauptet, daß Äther auch noch einen direkt schädlichen Einfluß auf das Lungenepithel ausübt, Chloroform dagegen weniger und Lachgas noch weniger. Es sei darauf hingewiesen, daß nicht jede postoperative Pneumonie auf Rechnung des Narkoticums gebracht werden kann. Man sieht auch Bronchitiden und Pneumonien nach Operationen, welche unter Lokalanästhesie ausgeführt worden sind.

Nebenwirkung auf Herz und Gefäße. Die Konzentrationen N_2O, die während einer Lachgasnarkose im Blute vorkommen, haben sicher keinen direkten Einfluß auf Herz und Gefäße. Wenn in dieser Narkose die Zirkulation gestört wird, hat das andere Gründe. Äther und Chloroform aber haben einen direkten Einfluß auf die Zirkulation.

Es wird gelegentlich angegeben, daß kleine Mengen Äther das Herz stimulieren. Das beruht wohl auf einem Irrtum. Subkutane Injektion einer kleinen Menge Äther kann bei Kollapszuständen eine stimulierende Wirkung haben; das ist aber reflektorisch bedingt und ein Erfolg des heftigen Schmerzreizes.

Größere Dosen Äther und Chloroform sind sicher schädlich; die wichtige Frage ist dabei, ob diese Narkotica in den Konzentrationen, die während der Narkose im Blut vorkommen, einen nachteiligen Einfluß auf das Herz ausüben können. Von Chloroform ist dies von Sherrington und Sowton, für Äther von v. d. Made, Schram und Verfasser untersucht worden. Um das quantitative Ergebnis derartiger Untersuchungen für die Narkosefrage verwenden zu können, ist es nötig, die Narkotica nicht — wie oft geschehen ist — in Kochsalzlösung auf das Herz einwirken zu lassen, sondern im unverdünnten Blut.

Die Ergebnisse der Untersuchungen von Sherrington und Sowton sind schon in Tabelle 3 angegeben. Bei den Konzentrationen Chloroform, die im Excitationsstadium und zu Anfang des Toleranzstadiums vorkommen, besteht noch keine Wirkung auf das Herz; diese beginnt während des Toleranzstadiums. Wenn das Blut 0,06 % Chloroform enthält, so daß Atemstillstand droht, ist die Größe der Ausschläge des Herzens bereits um 50 % verringert. Bei 0,1 % Chloroform steht das Herz still. Bedenkt man hierbei, daß diese Versuche unter für das Herz sehr günstigen Umständen vorgenommen wurden, dann darf man daraus schließen, daß das Säugetierherz in tiefer Narkose bereits in seiner Funktion geschädigt wird.

Für Äther liegen die Verhältnisse anders, wie aus der Tabelle 4 hervorgeht. Wird das Herz eines Tieres mit unverdünntem Blut durchspült und setzt man der Durchströmungsflüssigkeit Äther zu, dann steht das Herz erst still, wenn das Blut etwa 0,55 % Äther enthält. Bei den Konzentrationen, die während der Narkose vorkommen (0,13—0,17 %), wird noch so gut wie kein Einfluß auf das Herz ausgeübt. Ein Beispiel eines derartigen Durchströmungsversuchs gibt Abb. 1859.

Der Blutdruck kann während des Erregungsstadiums der Narkose erhöht sein, in tiefer Äther- oder Chloroformnarkose ist er aber stets erniedrigt; bei Chloroform durch Einfluß auf Herz und Gefäße, bei Äther durch Einfluß auf die Gefäße allein. Die Äther- und Chloroformkonzentrationen, die in der Narkose im Blute vorkommen, sind nicht hoch genug, um einen direkten Einfluß auf die Gefäßwand auszuüben, sie wirken nur auf das vasomotorische Zentrum, was eine Blutdrucksenkung zur Folge hat. Während einer Äthernarkose bei einem gesunden Individuum ist die Senkung gering (vgl. Abb. 1856); bei einem kranken Tier kann die Senkung sehr stark sein.

Einen Beweis dafür, daß während der Narkose das vasomotorische Zentrum mehr oder weniger gelähmt ist, gibt ein Versuch, der in Abb. 1860a, b u. c dargestellt ist, und der den Blutdruck bei einer normalen Katze registriert. Das Tier wird in leichter Narkose gehalten; darauf wird (Abb. 1860a bei ↓) der eine Nervus peroneus elektrisch gereizt, es folgt eine reflektorisch bedingte Blutdrucksteigerung. Wird dann tiefer narkotisiert (Abb. 1860b), erfolgt auf Reizung des Nerven keine Steigerung des Blutdrucks mehr. In noch tieferer Narkose tritt eine interessante Erscheinung auf: der elektrische Reiz führt nun eine Senkung herbei. Es ist die schon im Jahre 1893 von Bayliss bei Chloroform beschriebene Reflexumkehr. Während des in Abb. 1860a, b u. c abgebildeten Versuchs fanden wir zufällig, daß Äther dieselben Erscheinungen hervorrufen kann.

Die Kenntnis dieser „Reflexumkehr" durch Äther und Chloroform ist wichtig, da beim Menschen in tiefer Narkose Reizungen sensibler Nerven als Folge der Manipulationen des Chirurgen oder Untersuchers nie ganz fehlen werden und man wissen

muß, daß hierdurch reflektorisch eine Verminderung des Blutdrucks hervorgerufen werden kann. Vielleicht werden manche, während des Toleranzstadiums der Chloroformnarkose vorkommende Fälle von Synkope, deren Ursprung eigentlich dunkel ist, durch Zusammenwirken verschiedener Faktoren: reflektorische Vagustätigkeit, „Umkehr" der reflektorischen Steigerung des Blutdrucks und direkter Einwirkung des Chloroforms auf das Herz, erklärt werden können.

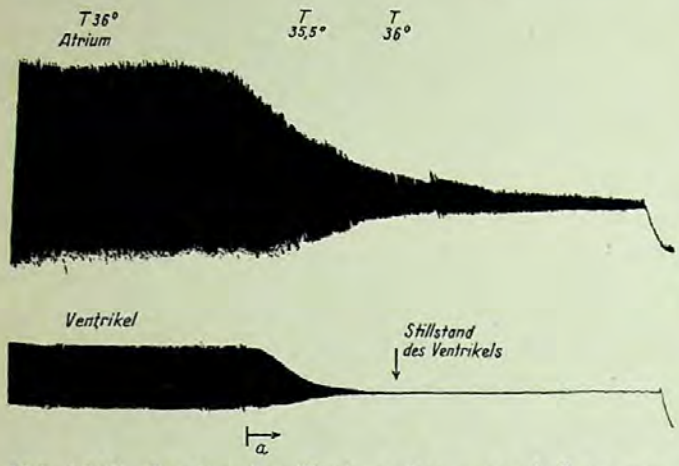

Abb. 1859. Isoliertes Katzenherz nach Langendorf. Durchströmung mit unverdünntem Blute. Versuch II. Bei *a* wird dem Herzen Blut mit 0,525 % Äther zugeführt. Der Ventrikel steht fast sofort still. Das Atrium macht noch kleine Kontraktion, welche aber auch nach einigen Minuten aufhören. Die Temperatur des Blutes schwankt um 0,5° C.

Nebenwirkungen auf Magen- und Darmkanal. Der Einfluß von Chloroform auf die Bewegungen des Magendarmkanals von Tieren ist von Cannon mittels Röntgenstrahlen untersucht worden. Hierbei stellte sich heraus, daß nach tiefer Chloroformnarkose die Bewegungen des Magens und des Darms stundenlang gehemmt sein können. Dieses mag eine der Ursachen für postoperative Ileuserscheinungen sein. Es gibt Fälle, in welchen dieser Stillstand der Magendarmbewegungen nach der Chloroformnarkose mehr als 24 Stunden lang anhielt. Nach Äthernarkose scheint dies nicht oder wenigstens viel seltener vorzukommen, nach Lachgasnarkose wohl gar nicht.

Malthe von Kühlewein hat im Magnus-Institut diese Frage näher studiert und hat gezeigt, daß diese Narkosehemmung im Tierexperiment durch intravenöse Cholineinspritzungen aufgehoben werden kann. Abb. 1861, die einer seiner Mitteilungen entnommen ist, gibt davon ein gutes Beispiel.

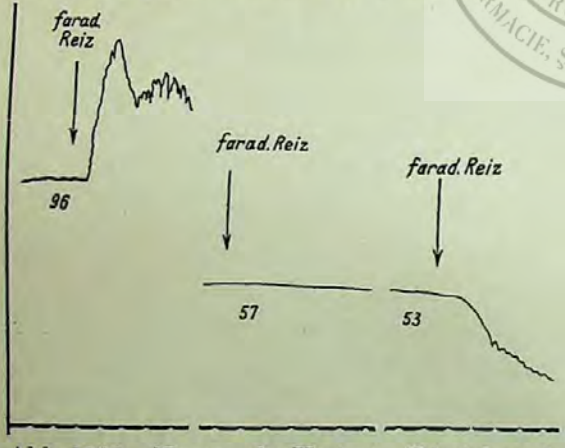

Abb. 1860. Normale Katze. Blutdruck. a = Faradische Reizung des N. peronaeus. Blutdrucksteigerung. b = Während der Äthernarkose hat faradische Reizung des Nerven keinen Einfluß auf den Blutdruck. c = Während tiefer Narkose gibt faradische Reizung des Nerven eine Blutdrucksenkung.

Wirkung auf die parenchymatösen Organe. Die flüchtigen Narkotica sind alle Protoplasmagifte. Es ist also zu verstehen, daß sie überall, wo sie mit Zellen in Berührung kommen, ihren Einfluß auf diese ausüben. Mikroskopisch kann man die durch Chloroform herbeigeführten Veränderungen in den Zellen der großen Drüsen, namentlich in denen der Leber, beobachten. Bereits nach einer Chloroformnarkose, bei welcher die Grenzen der Narkosenbreite keineswegs überschritten worden sind, kann man in den Zellen der Leber die ersten Vergiftungserscheinungen, trübe Schwellung und fettige Degeneration, beobachten, während als Zeichen dafür, daß die Funktion der Nieren auch einigermaßen gestört gewesen ist, im Urin zuweilen etwas Eiweiß und vereinzelte Zylinder angetroffen werden. Diese Veränderungen sind meistens nach kurzer Zeit wieder verschwunden und haben dann wenig Bedeutung. Sie können aber die Ursache des sog. späten Narkosetodes sein. Nach Äthernarkose kommen Schädi-

gungen der parenchymatösen Organe sehr viel weniger vor, nach Lachgasnarkose sollen sie fast vollständig fehlen.

Narkosetod. a) Primärer Narkosetod. Reflektorischer Herzstillstand durch Reizung sensibler Nerven von Nase, Mund oder Hals (vgl. S. 1764) soll nach Chloroformnarkose gelegentlich vorkommen, nach Äthernarkose sehr selten, nach Lachgas meines Wissens nie.

Eine zweite Form von primärem Narkosetod haben Untersuchungen von Pohl ergeben. Pohl ließ Hunde plötzlich große Mengen Chloroform einatmen, so daß nach sehr kurzer Zeit der Tod eintrat. Sofort darauf öffnete er den Brustkasten, entnahm der linken und der rechten Herzkammer Blut und bestimmte den Chloroformgehalt. Das Blut aus der linken Kammer enthielt mehr Chloroform, als das aus der rechten Kammer. Beachtet man, daß die linke Kammer Blut empfängt, das soeben die Lunge durchspült hat, und die rechte Kammer das Blut, das durch den ganzen Körper geströmt ist, dessen Chloroformgehalt also mit dem der Gewebe sich im Gleichgewicht befindet, dann ist der Mechanismus dieses Herztodes deutlich. Diese Hunde sterben, weil das Herz durch das chloroformreiche Blut, das aus der linken Kammer direkt in die Koronargefäße strömt, gelähmt wird (das Herz erträgt höchstens 0,1 % und Pohl fand zuweilen 0,22 %). Der Herzstillstand tritt also ein, ehe Narkose des Nervensystems eingetreten ist. Etwas Derartiges kann beim Chloroformieren von Menschen auch geschehen. Zwar wird kein einziger Narkotiseur das Chloroform so brüsk verabreichen, wie Pohl es bei seinen Versuchen absichtlich tat; aber man kann sich vorstellen, daß ein Patient sich im Excitationsstadium befindet und einige Zeit den Atem angehalten hat, daß die Einleitung zur Narkose etwas lange dauert, daß der Narkotiseur wenig Erfahrung besitzt, ungeduldig wird und zu viel Chloroform auf die Maske gießt. Dann braucht es nur zu geschehen, daß der Patient zufällig in diesem Augenblick schnell hintereinander einige tiefe Atemzüge macht, und es kann bereits ein Zustand entstehen, der dem in den Versuchen Pohls analog ist. Hat nun dieser Patient zudem ein wenig widerstandsfähiges Herz, so kann auf diese Weise der Narkosetod eintreten.

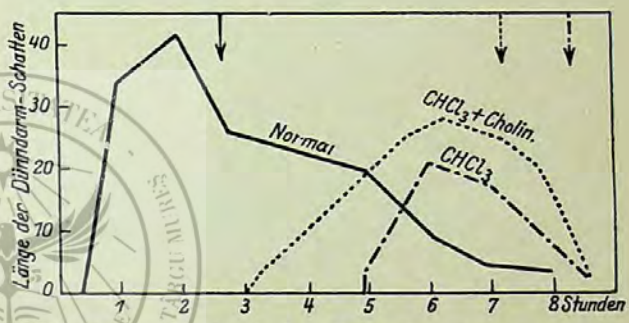

Abb. 1861. Verlauf der Dünndarmfüllung nach Röntgenaufnahmen bei Katzen.

——— Normaltier — - — - — starke Verlangsamung nach Chloroformnarkose - - - - - - Aufhebung der Chloroformwirkung auf den Darm durch Cholin.

b) Sekundärer Narkosetod. Auch hier gibt es zwei Formen. Die einfachste Form ist die, daß das Toleranzstadium überschritten wird, der Narkotiseur die warnenden Zeichen nahenden Unheils übersieht und Atemstillstand eintritt. Dieser kann oft durch künstliche Atmung aufgehoben werden, widersteht zuweilen aber allen Bemühungen. Bei dieser Form des Narkosetodes schlägt das Herz noch, während die Atmung bereits stillsteht. Er darf bei einem geübten Narkotiseur nicht vorkommen und man kann ihm daher vorbeugen, indem man einen geübten Narkotiseur zuzieht.

Zweite Form. Im Anfang der Besprechung der Narkotica ist als Anforderung an ein gutes Narkoticum aufgestellt worden, daß, wenn es die Centra in der Medulla oblongata überhaupt lähmt, der Atemstillstand dem Herzstillstand vorangehen muß. Dieser Anforderung genügen Äther, Chloroform und Lachgas. Über die Frage, ob der Chloroformtod auf Atemstillstand oder auf Herzstillstand beruht, hat man Jahrzehnte

gestritten, jedoch können wir hier auf diesen interessanten Streit nicht eingehen. Sicher ist jetzt, daß in der Regel, wenn bei einem normalen Individuum die Narkose allmählich vertieft wird, zuerst Atemstillstand und danach Herzstillstand eintritt. (Atemstillstand tritt ein bei einer Konzentration von 0,06 % Chloroform im Blut, Herzstillstand bei einer etwas höheren Konzentration, höchstens 0,07 %). Bei Tieren ist dies unzählige Male experimentell bewiesen, trotzdem kann es in Ausnahmefällen vorkommen, daß das Herz stillsteht, die Atmung aber noch eine Zeitlang weitergeht, ehe das Tier stirbt. Dieses ist die zweite Form des sekundären Narkosetodes. Es ist begreiflich, daß der Pharmakologe, der mit gesunden Tieren arbeitet, diese Form des Narkosetodes sehr selten sieht. Kommt aber während der Narkose eines Menschen diese Form des Narkosetodes vor, dann betrifft es einen Fall, bei dem der Patient abnorm reagiert und bei dem das Herz — teils aus bekannten Gründen (vorhergegangenen Infektionskrankheiten, Erschöpfung, Herzverfettung), teils aus unbekannten Gründen — eher stillsteht als die Atmung. Daher ist es zu verstehen, daß der Narkotiseur daran festhält, daß in den Fällen von sekundärem Narkosetod, denen er begegnet, zuerst das Herz und danach die Atmung stillsteht.

Es scheint, daß diese zweite Form des sekundären Narkosetodes bei Anwendung von Äther beim Menschen nicht beobachtet wird. Der Abstand zwischen der Ätherkonzentration, welche Atemstillstand verursacht (0,16 %) und der, welche Herzstillstand hervorruft (0,25 %) ist dafür zu groß. Beim Narkotisieren kranker Tiere mit Äther habe ich jedoch diesen sekundären Narkosetod auch beobachtet. Bei Lachgasnarkose scheint diese Form des Narkosetodes zu fehlen.

c) Später Narkosetod. Es kommt vor, daß ein Patient Stunden, ja sogar Tage nach der Narkose deren Folgen erliegt. Man ist natürlich nicht absolut sicher, daß die Narkose die Schuld trägt, aber man wird doch in bestimmten Fällen annehmen müssen, daß zwischen der Narkose und dem einige Zeit später erfolgten Tod ein kausaler Zusammenhang bestand.

Es ist klar, daß ein „später" Narkosetod nicht immer durch die Einwirkung des Narkoticums auf das Herz verursacht wird. Oben ist bereits auseinandergesetzt worden, daß Chloroform außer auf das Herz auch auf die Leber und andere parenchymatöse Organe einen nachteiligen Einfluß ausübt. Nach einer Äthernarkose ist — und war namentlich früher — die Ursache eines eventuellen Eintretens von „spätem" Narkosetod vielfach eine Bronchitis oder eine Pneumonie (s. oben). Nach Lachgasnarkose ist der späte Narkosetod seltener als nach Äther und Chloroform.

Schließlich sei bemerkt, daß Fälle von Narkosetod vorkommen, die sich schwerlich unter das oben gegebene Schema bringen lassen. Erschrecken, Angst, Aufregung des Patienten können möglicherweise — in oder ohne Zusammenhang mit der Narkose — den Tod herbeiführen. Es sind in der Regel kranke Menschen, die narkotisiert werden, und man vergesse nicht, daß auch vor Anwendung der Narkose wohl einmal ein Patient aus dem Operationstisch verschied, zuweilen sogar noch ehe mit der Operation begonnen worden war.

Sehr bekannt ist der Fall, der sich ereignete, als zum ersten Male ein Mensch in Chloroformnarkose versetzt werden sollte (Simpson). Bei dieser Gelegenheit zerbrach die Flasche mit Chloroform vor Beginn der Narkose, so daß diese nicht vorgenommen werden konnte. Der Chirurg machte danach den Hautschnitt — also ohne Narkose — und plötzlich starb der Patient.

Bei eingetretenem Atemstillstand besteht die Behandlung in erster Linie in der Anwendung künstlicher Atmung, Entfernung der Narkosemaske und Zufuhr frischer Luft. Helfen diese Maßnahmen nicht, dann wendet man Hautreize an und gibt sub-

cutane Einspritzungen von Kampferöl oder Hexeton intramuskulär, evtl. Adrenalin oder bei vorhandener Herzschwäche intravenös Strophantin. Zudem läßt man den Patienten reinen Sauerstoff einatmen, am besten mit Zusatz von 5 % CO_2 (nach Yandel Henderson). Den Patienten an Amylnitrit riechen zu lassen, was bei Kokainkollaps wohl manchmal angewendet wird, scheint mit Rücksicht auf die blutdruckherabsetzenden Eigenschaften des Amylnitrits beim Narkosekollaps oder bei Synkope unstatthaft.

Bei drohendem Herzstillstand ist die Behandlung dieselbe; außerdem sucht man durch Beklopfen der Herzgegend das Herz zu reizen. Man kann hierbei mit der geschlossenen Faust schnell hintereinander kräftige Stöße in die Herzgegend des Patienten machen, jedoch gibt es auch Apparate für Vibrationsmassage, die durch einen elektrischen Strom getrieben werden. Alle diese Maßnahmen sind aber meist erfolglos, wenn einmal Herzstillstand eingetreten ist.

Bei Tieren kann man durch Herzmassage — namentlich wenn Adrenalin in eine Ader oder in das Pericard oder gar direkt ins Herz eingespritzt wird — noch sehr oft ein Herz, das durch Chloroform zum Stillstand gebracht worden ist, wieder zum Schlagen bringen. Abb. 1845 gibt davon ein Beispiel.

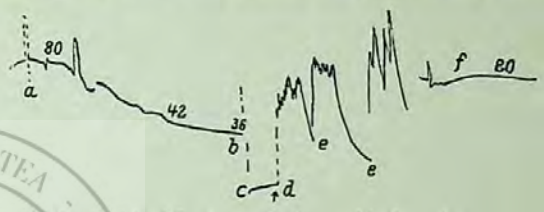

Abb. 1862. Katze, künstliche Atmung. Chloroformnarkose, Registrierung des Blutdruckes. Bei *a* wird eine sehr hohe Konzentration Chloroform mit der Einatmungsluft zugeführt, der Blutdruck geht rasch herunter bis 36 mm Hg (*b*) und fällt dann plötzlich auf 0 (*c*). Das Herz steht still. Bei *d* Injektion von 0,1 mg Adrenalin in der Vena jugularis und Herzmassage (Blutdrucksteigerung bei *d* und *e* werden durch die Massage hervorgerufen). Bei *f* ($2^1/_2$ Minute nach *c*) ist der Blutdruck wieder auf derselben Höhe als beim Anfang des Versuchs.

Beim Menschen ist die Wahrscheinlichkeit, daß eine derartige Therapie gelingt, geringer, es sind aber jetzt schon eine Reihe von Fällen bekannt, in denen bei Herzstillstand während der Narkose eine intracardiale Adrenalininjektion das Herz wieder zum Schlagen brachte und der Patient gerettet wurde. Es sei hier darauf hingewiesen, daß im Toleranzstadium der Chloroformnarkose Adrenalininjektionen gefährlich sind, weil dadurch Herzflimmern hervorgerufen werden kann.

Frequenz des Narkosetodes. Die Frage, ob Äther oder Chloroform als Narkoticum vorgezogen werden muß, ist jahrzehntelang bearbeitet worden. Man möchte annehmen, daß die Entscheidung dieser Frage sehr einfach ist, denn man brauchte nur zwei Statistiken, die eine hinreichend große Anzahl von Fällen umfassen, zu Rate zu ziehen. In Wirklichkeit jedoch ist die Beurteilung dieser Frage äußerst schwierig, was z. B. schon aus der Tatsache hervorgeht, daß es eine Statistik von Grube gibt, die sich auf 40000 Chloroformnarkosen bezieht, die unter seiner Leitung vorgenommen wurden und bei denen nur dreimal Narkosetod eintrat, während Kouwer dagegen bei 1200 Narkosen fünfmal einen tödlichen Verlauf beobachtete. Zwischen beiden steht dann wieder eine Statistik von Richet mit zwei Fällen von Narkosetod auf 9000 Chloroformnarkosen. Diese Unterschiede beruhen natürlich nicht darauf, daß Kouwer tatsächlich sechzigmal so viel Fälle von Narkosetod hatte als Grube, sondern der Unterschied liegt in der verschiedenen Auffassung des Narkosetodes. Viele bestreiten das Bestehen eines späten Narkosetodes — zählen also solche Fälle nicht mit. Kouwer hatte bei seinen fünf Todesfällen zwei von spätem Narkosetod, während in drei anderen Fällen zwar die Narkose die Ursache des Todes war, nicht aber die spezifische Wirkung des Chloroforms auf das Herz oder andere Organe die Schuld trug. In seinen 1200 Fällen kann man also entweder fünf Fälle von Narkosetod oder zwei Fälle von Chloroformtod

angeben (wenn man die drei genannten Fälle ausscheidet) oder Null Fällen von Narkosetod, falls man auch den späten Narkosetod nicht mitzählt. Schließlich spielt der Zufall eine Rolle, und man kann aus Statistiken über einige tausend Narkosen noch keine Schlußfolgerung ziehen.

Es geschieht dann auch nur mit der ausdrücklichen Warnung, den Wert derartiger Angaben nicht zu hoch anzuschlagen, wenn hier die bekannte vergleichende Statistik von Gould und Buchanan aufgenommen wird.

Diese fanden bei	638641	Narkosen mit	Chloroform	170	Sterbefällen	= 1 : 3757
	300157	„	„ Äther	18	„	= 1 : 16675
	10500000	„	„ Lachgas	2	„	= 1 : 525000

Es sei dringend darauf hingewiesen, daß Mitteilungen über die Erfahrung mit einem der neuen Narkosemittel, in denen über einige tausend Fälle berichtet wird, ohne jede Bedeutung für die Frage der Gefährlichkeit oder Ungefährlichkeit des bekannten Mittels sind. Solange man z. B. nicht über wenigstens eine Million Fälle verfügt, kann man nicht behaupten, daß ein neues Mittel ebensogut wie das Lachgas ist.

Der Äther ist das erste flüchtige Narkoticum gewesen, das mit Erfolg praktisch angewendet wurde.

Geschichtliches. Die narkotischen Eigenschaften des Äthyläthers wurden ganz zufällig von dem Chemiker Jackson 1841 entdeckt. In seinem Laboratorium zersprang ein Ätherreservoir und einige Augenblicke später fand Jackson seinen Laboratoriumsdiener in bewußtlosem Zustand. Dies brachte ihn auf den Gedanken, daß Äther dazu dienen könnte, um einen schmerzlosen Verlauf von Operationen herbeizuführen. Es scheint, daß Crawford Long bereits im folgenden Jahr, auf Rat von Jackson, Äther als Narkoticum bei seinen Operationen anwendete; aber er erzielte kein gutes Resultat. Seine Versuche wurden denn auch wenig bekannt, und erst später ist seine Priorität auf diesem Gebiet anerkannt worden. Zwei Jahre darauf, 1844, führte der Zahnarzt Wells das Lachgas als Anästheticum ein. Er ließ sich selbst mit Lachgas betäuben und in dieser kurzen Narkose von Riggs einen Backenzahn extrahieren. Bei weiteren Versuchen hatte er wenig Erfolg und erlebte einige Male bei Demonstrationen ein totales Mißlingen. Die neue Methode kam dadurch sehr in Mißkredit. Daß Wells' Bestrebungen so wenig gewürdigt wurden, war z. T. dem Umstande zuzuschreiben, daß der Zahnarzt Morton auf Rat von Jackson weitere Versuche mit Äther angestellt hatte und gute Resultate erzielte. Bereits im Jahre 1846 wurde vor einem großen Auditorium im Massachusetts-Hospital zu Boston von dem Chirurgen Warren einem Patienten in Äthernarkose (die Morton ausgeführt hatte) ein Lymphom am Halse entfernt, ohne daß der Patient irgendwelche Schmerzen verspürte.

Nach diesen ersten Versuchen von Morton und Warren (auch Wells beteiligte sich an denselben) wurde die Äthernarkose recht bald in großem Maßstab angewendet. Im Jahre 1847 erhielt der Äther einen ernstlichen Konkurrenten im Chloroform, das in jenem Jahr von Simpson zum ersten Male als Narkoticum angewendet wurde. Bald brach nun zwischen den Anhängern der Äther- und denen der Chloroformnarkose jener große Streit aus, der heute wohl zugunsten des Äthers als beendet betrachtet werden kann. In letzter Zeit fängt jedoch auch in Europa das Lachgas an, das in Amerika schon früh in ausgedehntem Maße angewendet wurde, den Äther zu verdrängen.

Äther wird aus Alkohol und Schwefelsäure bereitet, daher der Name Aether sulfuricus, unter dem gewöhnlicher Äther meist angegeben wird. Wegen der leichten Entzündlichkeit des Äthers muß bei Äthernarkose in Lokalen, in denen Gas oder Petroleum brennt, für gute Ventilation gesorgt werden. Die Gefahr der Entzündung

ist übrigens nicht so groß, weil Ätherdampf 2,5mal so schwer ist als Luft, also zu Boden sinkt. Es muß aber die Möglichkeit einer Explosion während der Äthernarkose zugegeben werden. Bis vor kurzem hörte man davon selten, doch taucht in jüngster Zeit, wo man mit den sehr explosiven Narkotica arbeitet, in der Literatur wieder mehr die Behauptung auf, der Äther sei auch explosiv. Diese Mitteilung muß cum grano salis aufgefaßt werden.

Narkoseäther. Es ist von großer Wichtigkeit, bei der Äthernarkose nur sehr reinen Äther zu verwenden. Mit Sicherheit wurde festgestellt, daß die unangenehmen Nebenerscheinungen der Narkose, vor allem die reizende Wirkung auf die Schleimhaut, besonders stark hervorgerufen werden durch Zersetzungsprodukte von Äther: Peroxyden und Aldehyden. Die Anwesenheit von Peroxyden erhöht auch die Explosionsgefahr. Vor einigen Jahren tauchte in der englischen und amerikanischen Literatur die Angabe auf, ganz reiner Äther sei kein Narkoticum und die narkotische Wirkung von gewöhnlichem Äther beruhe nur auf der Anwesenheit von Zersetzungsprodukten. Wir haben in einer langen Reihe von Tierversuchen nachgewiesen, daß diese Angabe falsch ist und daß nach wie vor der reinste Äther als der beste und ungefährlichste betrachtet werden muß. Bei der Gelegenheit hat Dr. Nyk in meinem Institut eine Methode ausgearbeitet, mittels der Narkoseäther von den letzten Spuren seiner Zersetzungsprodukte gereinigt werden kann und sich gut stabilisieren läßt.

Die Pharmakopöe gibt eine Anzahl Reinheitsbedingungen, denen der Äther genügen muß. Für Narkoseäther sind noch zwei Extrabedingungen angeführt und außerdem wird angegeben: Narkoseäther ist in braunen, fast ganz gefüllten und gut verschlossenen Flaschen von höchstens 150 ccm Inhalt aufzubewahren. Äther und Narkoseäther sind kühl und vor Licht geschützt aufzubewahren.

Chloroform wurde im Jahre 1831 von Liebig und Soubeyran entdeckt und im Jahre 1847 zuerst von Simpson in Edinburgh als Narkoticum verwendet.

Unter der Einwirkung von Luft und Licht kann Chloroform sich zersetzen, wobei schädliche Produkte entstehen. Diese Zersetzung wird durch Zusatz von 1 % Alkohol erheblich gehemmt. Nach der Pharmakopöe ist Narkosechloroform sofort nach der Füllung in braunen, fast ganz gefüllten und gut verschlossenen Flaschen von höchstens 60 ccm Inhalt aufzubewahren.

Äthylchlorid oder Aether chloratus (C_2H_5Cl) ist nach der Pharmakopöe in zugeschmolzenen oder mit geeignetem Verschluß versehenen Glasröhren kühl und vor Licht geschützt aufzubewahren.

Das **Äthylchlorid** wurde im Jahre 1847 von Flourens als Anästheticum empfohlen. Es wurde jedoch wenig gebraucht und geriet in Vergessenheit, bis Carlson im Jahre 1894 auf die narkotischen Eigenschaften des Äthylchlorids, das inzwischen als Lokalanästheticum eingeführt war, aufmerksam machte.

Er hatte beobachtet, daß ein Patient, dem er mittels eines Zerstäubers Äthylchlorid auf das Zahnfleisch stäubte, in leichte Narkose verfiel und hatte daraufhin die narkotische Wirkung dieses Mittels von neuem untersucht. In den letzten Jahren ist das Äthylchlorid vielfach in Gebrauch gekommen.

Läßt man einen Patienten einige Kubikzentimeter Äthylchlorid oder Äthylbromid (mit geschlossener oder halb offener Kappe) einatmen, dann fällt er in eine kurzandauernde Narkose, aus welcher er nach einigen Minuten erwacht, meist ohne die geringsten unangenehmen Folgen. Nicht nur bei Operationen von kurzer Dauer, sondern auch bei länger währenden Narkosen (es muß dann stets von neuem Äthylchlorid auf die Maske nachgegossen werden) und namentlich auch als Einleitung zur Äther- oder Chloroformnarkose wird es heutzutage viel gebraucht. Sein Vorzug ist die schnelle

Einwirkung — die Patienten sind in $^1/_2$—2 Minuten narkotisiert — und die verhältnismäßige Gefahrlosigkeit des Mittels bei leichter Narkose. Wie hoch der Prozentsatz der Fälle von Narkosetod ist, ist noch schwer zu beurteilen.

Lachgas, Stickstoffoxydul (N_2O) wurde im Jahre 1776 von Priestley entdeckt, zwei Jahre später lernte Davy die eigentümlichen, berauschenden Eigenschaften dieses Gases kennen. Im Jahre 1844 wurde es von dem Zahnarzt Wells in Amerika zum ersten Male als Narkoticum benutzt, jedoch, wie oben erwähnt, einstweilen mit geringem Erfolg. Nach den Untersuchungen von Paul Bert kam es dann mehr in Gebrauch und heutzutage gehört es in Amerika — wenigstens für kurzdauernde Narkosen — zu den am meisten angewendeten Narkotica. Auch in Europa findet das Lachgas wieder erneut Aufnahme.

Das Lachgas verdankt seinen Namen dem Umstand, daß die ersten Untersucher nur das Excitationsstadium kennenlernten. Es wirkt sehr schnell, aber es ist ein schwaches Narkoticum, so daß es — will man eine Anästhesie damit erreichen — unverdünnt eingeatmet werden muß. Wiewohl nun das N_2O seinen Sauerstoff außerhalb des Körpers leicht abgibt, tut es dieses im Körper nicht. Ein Patient, der unverdünntes N_2O einatmet, ist also zwei Prozessen unterworfen, nämlich der Narkose und der Erstickung.

Um Erstickungserscheinungen aus dem Wege zu gehen und zugleich die Dauer der Narkose zu verlängern, ließ man Mischungen von Lachgas und Sauerstoff einatmen: $^4/_5$ Atmosphäre Lachgas und $^1/_5$ Atmosphäre Sauerstoff. Die Erstickung wurde zwar vermieden, aber die Narkose war nicht tief genug.

Paul Bert hat nun eine Methode erfunden, bei deren Anwendung die Erstickung vermieden wird und trotzdem die Narkose tief genug ist. Er hat einen Apparat konstruiert, durch welchen eine Mischung von 85 Teilen Lachgas und 15 Teilen Sauerstoff unter einem Überdruck von $^1/_5$ Atmosphäre eingeatmet wird. Auf diese Weise kann er Tiere stundenlang in Narkose halten. Es ist klar, daß diese Methode für praktische Zwecke zu umständlich ist. Man verfügt aber in letzter Zeit über ein einfacheres Überdruckverfahren. Zaayer hat z. B. einen Apparat konstruiert, mit dem auf einfache Weise ein — allerdings nur geringer — Überdruck erzielt wird. Der Patient würde also etwas zu wenig N_2O bekommen; dies wird dadurch behoben, daß man in dem Oxygen-N_2O-Gemisch, welches eingeatmet wird, den O_2-Gehalt etwas sinken und dabei den N_2O-Gehalt etwas steigen läßt. Zaayer scheint mit seiner Methode sehr gute Erfolge zu haben. Er gebraucht sie bei allen Narkosen und ist nur in bestimmten Fällen genötigt, etwas Äther hinzuzugeben.

Noch auf andere Weise kann man mit Lachgas eine komplette chirurgische Narkose erreichen: nämlich durch Kombination der Lachgasnarkose mit Verabreichung von Morphium. Schon bei der Besprechung der Äthernarkose wurde darauf hingewiesen, daß man vor der Narkose oft eine Morphiuminjektion gibt (10—15 mg) und dadurch erreicht, daß die Äthernarkose bequemer einzuleiten ist und daß der Patient mit verhältnismäßig wenig Äther in Narkose gehalten werden kann. Dasselbe Prinzip wendet man nun in Amerika bei Lachgasnarkose an; vielfach gibt man außer Morphium auch noch Atropin. Man hat dann also eine Morphium-Atropin-Lachgasnarkose. Der Patient erhält zuerst eine Morphium-Atropin-Injektion und danach Lachgas-Sauerstoff auf gewöhnliche Weise.

Die großen Vorteile dieser Narkose sind: wenig Speichelsekretion, sehr geringe Gefahr von Atemstillstand oder anderen Komplikationen und, was sehr wichtig ist, der Patient ist binnen weniger Minuten nach der Einstellung der Narkose wieder vollkommen bei Bewußtsein. Außerdem kann auch während der Operation fast von Augen-

blick zu Augenblick die Tiefe der Narkose geändert werden, falls dieses nötig ist. Unangenehme Nachwirkungen scheinen nach der Lachgasnarkose wenig oder gar nicht vorzukommen. Auf einen Umstand muß aber ausdrücklich gewiesen werden: Das Verabreichen einer guten Lachgasnarkose ist sehr schwierig und erfordert die volle Aufmerksamkeit eines als Fachmann ausgebildeten Narkotiseurs.

Arbeiten jedoch Narkotiseur und Chirurg gut Hand in Hand und beherrscht der Narkotiseur die Technik, dann scheint die Morphium-Atropin-Lachgasnarkose ganz vorzüglich zu sein.

Das Stickstoffoxydul wird also gebraucht:

1. Für sehr kurzdauernde Narkosen (Lachgasrausch);

2. für längerdauernde Narkosen $^4/_5\ N_2O + {}^1/_5\ O_2$ (man erreicht das Toleranzstadium nicht);

3. mit einem Überdruckapparat tiefe Narkose;

4. Morphium-Atropin mit $^4/_5\ N_2O + {}^1/_5\ O_2$ gute, tiefe Narkose.

Äthylen und Acetylen. Seit einigen Jahren werden Versuche angestellt, das Äthylen und das Acetylen als Narkoticum einzuführen. Das Äthylen wird besonders in Amerika, das Acetylen mehr in Deutschland — unter dem Handelsnamen Narzylen — benützt. Beide Stoffe sind bei Zimmertemperatur gasförmig; sie wirken schwach narkotisierend, müssen daher in hohen Konzentrationen angewandt werden, was eine Hinzufügung von Sauerstoff notwendig macht. Die Mischungen dieser Gase mit Sauerstoff sind sehr stark explosiv und haben schon eine ganze Reihe von Unglücksfällen in verschiedenen Kliniken von Amerika und Europa verursacht. Als Entschuldigung für diese Unfälle hat man angeführt, daß auch der gewöhnliche Narkoseäther explosibel sei und trotzdem jahrzehntelang als Narkoticum gebraucht wurde. Dieser Einwand ist nicht stichhaltig, denn wiewohl es theoretisch richtig ist, daß ein Gemisch von Äther und Sauerstoff explodieren kann, läßt sich in praxi die Gefahr vermeiden, so daß eine Ätherexplosion in einer Klinik zu den allergrößten Seltenheiten gehört. Bei den Mischungen von Acetylen und Äthylen mit Sauerstoff ist das anders. Schon die kleine elektrische Entladung, die stattfindet, wenn im Operationssaal eine gläserne Flasche auf den Boden fällt, kann genügen, um eine Explosion herbeizuführen. In einem amerikanischen Spital hat man nachgewiesen, daß in einem Saal, in dem verschiedene Apparate von elektrischen Motoren angetrieben werden, wie z. B. die Narkoseapparate, auch die Menschen eine elektrische Ladung bekommen, so daß schon ein elektrischer Funke entstehen kann, wenn jemand mit einem Metallgegenstand nur die Narkoseapparate berührt. Diese minimale elektrische Entladung kann aber schon die Explosion des Äthylen-Sauerstoffgemisches herbeiführen. Abgesehen von der Explosionsgefahr sind manche Chirurgen und Narkotiseure mit dem neuen Narkosemittel sehr zufrieden, andere weniger. Ein definitives Urteil läßt sich daraus aber noch nicht ableiten, weil — wie oben betont — Hunderttausende von Narkosen mit einem neuen Mittel ausgeführt werden müssen, um zu entscheiden, ob dieses Präparat besser ist als die gebräuchlichsten Narkotica. Mitteilungen über günstige Resultate bei einigen hundert oder tausend Fällen genügen nicht als Beweis.

Abgesehen von diesen Überlegungen sollte aber allein die Explosionsgefahr schon längst alle Chirurgen und Narkotiseure dazu gebracht haben, das Acetylen und Äthylen aus der Klinik ganz zu verbannen, wie es viele schon getan haben. Der Gebrauch dieser Stoffe als Narkoticum ist nicht in Übereinstimmung zu bringen mit der hippokratischen Eidformel.

Ätherrausch. Für kurze Operationen benutzt man zuweilen den „Ätherrausch". Man macht sich hierbei den Umstand zunütze, daß beim Verabreichen eines flüchtigen

Narkoticums bereits vor Erreichung des Excitationsstadiums eine Analgesie (Unempfindlichkeit gegen Schmerzen), also der allererste Anfang der Großhirnnarkose, vorhanden ist. Um einen Ätherrausch herbeizuführen, gießt man einige Kubikzentimeter Äther in eine geschlossene Kappe und läßt den Patienten einige kräftige Atemzüge tun; dadurch wird sehr bald ein Zustand der Analgesie erreicht, der zwar nur kurze Zeit anhält, währenddessen aber ein (kurzdauernder) chirurgischer Eingriff vorgenommen werden kann. Der Patient fühlt dabei allerdings die Manipulationen des Chirurgen, aber keine Schmerzen. Starken Nachdruck muß man auf die Tatsache legen, daß der Ätherrausch nur brauchbar ist für Fälle, bei denen man zuvor gewiß ist, daß die Empfindungslosigkeit nur sehr kurze Zeit anzuhalten braucht. In Betracht kommt also z. B. die Extraktion eines einzelnen Zahnes, das Ausführen einer Incision und namentlich auch das Wechseln des Verbandes bei Verwundungen. Auch während einer Niederkunft kann, um der Patientin für kurze Zeit Schmerzen zu ersparen (z. B. im schmerzhaftesten Moment einer Zangenextraktion) der Ätherrausch angewendet werden. Wenn man sich streng an die Regel hält, daß die Methode nur für sehr kurze Behandlungen angewendet werden darf, ist sie brauchbar. Namentlich in der Kriegschirurgie wurde sie anscheinend mit Erfolg angewendet.

Wenn ein chirurgischer Eingriff zwar von kurzer Dauer ist, aber doch nicht kurz genug für einen Ätherrausch, darf man nicht den Fehler begehen, den Ätherrausch verlängern zu wollen. Tut man das, so kommt der Patient leicht in das Excitationsstadium hinüber, in welchem er heftige Abwehr- und Reflexbewegungen macht, die durch den chirurgischen Eingriff noch verstärkt werden, und man hat alle Nachteile und Gefahren eines langdauernden Excitationsstadiums herbeigeführt.

In allen Fällen, in denen der Ätherrausch nicht genügt, muß eine komplette chirurgische Narkose verabreicht werden. „Mieux vaudrait ne pas anesthésier du tout, que d'opérer en pleine periode d'excitation" sagt François Franck. Diese Regel ist gerade für die Zahnarztpraxis von großer Wichtigkeit, weil man namentlich hier der Versuchung ausgesetzt ist, den Ätherrausch auch für einen etwas länger dauernden Eingriff zu benutzen.

Es sei noch bemerkt, daß man in zweifelhaften Fällen nicht erst versuchen soll, im Ätherrausch zu operieren, um dann, wenn dies nicht gelingt, eine vollständige Narkose folgen zu lassen, weil beim Weiternarkotisieren nach einem Ätherrausch ein besonders starkes Excitationsstadium erwartet werden kann.

Außer mit Äther kann man natürlich auch mit Chloräthyl einen „Rausch" hervorbringen. Man hat auch Chloroform zu diesem Zweck benutzt. Dies bietet jedoch keine besonderen Vorteile und ist gefährlicher, also in jedem Falle abzuraten.

Alkohol. Alkohol ist ebenso wie Äther und Chloroform ein allgemeines Narkoticum, d. h. alle Zellen, tierische wie pflanzliche, mit denen er in Berührung kommt, werden durch Alkohol gelähmt und danach getötet, zuweilen geht der lähmenden Wirkung ein Excitationsstadium voran. Wird Alkohol dem Menschen gegeben, dann tritt die Wirkung auf das Zentralnervensystem in den Vordergrund.

Wirkung auf das Zentralnervensystem. Die Erscheinungen, welche kleine Alkoholmengen hervorrufen, stimmen völlig mit denen überein, welche man im Anfangsstadium jeder Narkose beobachtet. Im allgemeinen Teil ist schon besprochen worden, daß es sehr schwer zu entscheiden ist, ob die Reizungserscheinungen, die man nach kleinen Dosen eines Narkoticums oft beobachtet, in der Tat auf echter Reizung der Nervenzellen beruhen oder aber infolge des Ausschaltens höherer, hemmender Zentra zustande kommen. Bei der Alkoholnarkose kann auf Grund von Untersuchungen an verschiedenen Organen und an verschiedenen Tieren als sicher angenommen werden, daß eine

echte Steigerung der Erregbarkeit des Nervensystems durch kleine Dosen zustande kommt. Ob daneben auch noch der andere Mechanismus — scheinbare Reizung durch Fortfall von Hemmungen — mitwirkt, ist schwer zu entscheiden.

Bereits nach kleinen Mengen Alkohol sind die höchsten psychischen Funktionen des Menschen gehemmt. Es ist namentlich Kraepelin und seine Schule, die Untersuchungen hierüber angestellt haben. Man kann sich die Sache wohl am leichtesten so vorstellen, daß nach kleinen Mengen Alkohol die Menge der psychischen Arbeit, die geleistet wird, vergrößert sein kann, daß jedoch die Qualität derselben gewiß geringwertiger ist. Sehr ausführliche Untersuchungen hierüber findet man in dem Buche von Miles. Nach größeren Mengen Alkohol treten die lähmenden Erscheinungen immer mehr in den Vordergrund und nach sehr großen Dosen kann ein Zustand eintreten, bei welchem das Bewußtsein völlig aufgehoben ist, Reflexe verschwunden sind und auch der Spannungszustand der willkürlichen Muskeln so gut wie ganz fehlt, so daß eine vollkommene Analogie mit der chirurgischen Narkose besteht. Atmung und Herzwirkung sind in diesem Zustand noch vollkommen intakt. Es scheint äußerst selten vorzukommen, daß nach Gebrauch einer sehr großen Dosis Alkohol bei einem vorher gesunden Menschen der Tod eintritt. In dieser Hinsicht würde der Alkohol also ein sehr gutes Narkoticum sein, die langsame Wirkung, vor allem aber die langsame Ausscheidung macht ihn jedoch als solches ganz unbrauchbar.

Einfluß auf die Muskeltätigkeit. Sowohl das Laboratoriumsexperiment als die praktische Erfahrung führen zu dem Schluß, daß durch den Alkohol das Kontraktionsvermögen der willkürlichen Muskeln nicht vergrößert wird, daß aber die Ermüdung aufgeschoben wird. Dieser Aufschub dauert nur kurze Zeit, denn nach einem kurzen Zeitraum (etwa $^1/_4$ Stunde), währenddessen weniger Ermüdung gefühlt wird, folgt eine Periode, in der das Gefühl der Ermüdung verstärkt ist. Bei langandauernder Muskelanstrengung, wie sie z. B. bei Sportleistungen vorkommt, kommt also der Vorteil des Alkoholgenusses nicht zu seinem Recht und ist letzterer nachteilig für die zu leistende Muskeltätigkeit.

Wirkung auf Herz und Gefäße. Wie jedes andere Organ, so wird auch das Herz durch große Mengen Alkohol in nachteiliger Weise beeinflußt. Ein Alkoholgehalt des Blutes von 1% ist imstande, die Funktionen des Herzens deutlich zu schädigen. Kleine Mengen Alkohol üben einen anregenden Einfluß auf das Herz aus. Diesen positiven Einfluß des Alkohols auf das Herz, der sich in erhöhter Pulsfrequenz und in der Zunahme der Ausschläge äußert, kann man nicht mit Sicherheit an jedem Herzen nachweisen. Wenn man jedoch eine hinreichende Anzahl Versuche macht, findet man sowohl beim Froschherz als auch beim Säugetierherz Fälle, in denen diese Wirkung des Alkohols unverkennbar ist, wie aus Untersuchungen von Loeb, Dixon u. a. hervorgegangen ist. Es scheint, daß namentlich dann, wenn das Herz sich in schlechtem Zustand befindet, die meiste Aussicht besteht, einen günstigen Effekt des Alkohols nachweisen zu können. Abb. 1863 gibt ein Beispiel von der günstigen Wirkung einer kleinen Menge Alkohol (0,4%) bei B und von der schädlichen Wirkung einer großen Menge (0,8%) bei C. Bezüglich dieser schädlichen Wirkung von großen Dosen Alkohol auf das Herz, muß bemerkt werden, daß derartige hohe Dosen im Blut bei Menschen, auch nach Genuß außergewöhnlich großer Mengen Alkohol, nicht vorkommen. Schweisheimer fand u. a. im Blut von „sinnlos betrunkenen" Potatoren als höchsten Wert 0,226%.

Der Einfluß des Alkohols auf die Gefäße hängt sehr von der Menge Alkohol und von andern Umständen ab.

Bei Säugetieren geben kleine Mengen Alkohol (0,1—0,2%) eine geringe Gefäßerweiterung, große Dosen (1—2%) geben eine beträchtliche Gefäßverengung, der

später Dilatation folgt (Dixon). Diese Verhältnisse gelten, falls isolierte Organe untersucht werden; beim intakten Tier ist der Zustand anders, denn dort besteht nicht allein eine Einwirkung des Alkohols auf die Gefäßwand, sondern auch auf das vasomotorische Zentrum. Das Endresultat ist daß durch Mengen Alkohol, die therapeutisch beim Menschen in Betracht kommen, auf die Gefäße des Bauchgebietes ein verengernder Einfluß und auf die Gefäße des peripheren Gebiets (Haut und Muskeln) ein erweiternder Einfluß ausgeübt wird.

Abb. 1864 gibt nun den Einfluß des Alkohols auf die Weite der Gefäße eines Darms. Die obere Kurve (die des Onkometers) zeigt eine starke Senkung nach der Alkohol-



Abb. 1863. Einfluß kleiner Dosen (0,4%) und größerer Dosen (0,8%) Alkohol auf das überlebende Säugetierherz. *A* = Normale Periode. *B* = Kleine Menge Alkohol. *C* = Große Menge Alkohol. (Einer Mitteilung von Dixon entnommen.)

injektion; dies gibt an, daß das Volumen des in das Onkometer eingeschlossenen Darmstücks kleiner wird, was auf eine Verengerung der Gefäße hinweist.

Die Alkoholwirkung auf dem Blutdruck läßt sich folgendermaßen beschreiben.

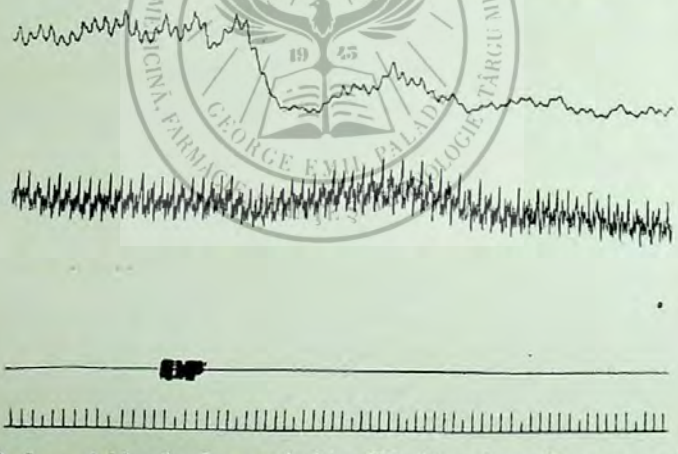

Abb. 1864. Einfluß des Alkohols auf die Weite der Darmgefäße beim Hund. Obere Linie: Darmvolumen, registriert mit Onkometer. Zweite Linie: Blutdruck. Dritte Linie: Signal. Untere Linie: Zeit. (Einer Mitteilung von Dixon entnommen.)

Große Dosen Alkohol führen eine Herabsetzung des Blutdrucks herbei, sowohl durch die lähmende Wirkung auf das Herz als durch die Gefäßerweiterung. Bei kleinen Dosen wird der Blutdruck steigen, denn der Einfluß der Vasokonstriktion im Splanchnicusgebiet wird den Einfluß der Vasodilatation in den anderen peripheren Gebieten übertreffen. Wird außerdem die Funktion des Herzens durch den Alkohol verbessert, dann ist noch mehr Grund für eine Steigerung des Blutdrucks vorhanden. Siehe als Beispiel für eine Blutdrucksteigerung nach einer Alkoholinjektion Abb. 1865.

Die Tatsache, daß Alkohol gerade dann, wenn das Herz schlecht arbeitet, einen günstigen Einfluß hat, sowie ferner der Umstand, daß die peripheren Gefäße erweitert werden und das Splanchnicusgebiet verengt wird, sind die Ursache, daß man in bestimmten Fällen — und speziell im Verlauf von akuten Infektionskrankheiten —

Alkohol mit gutem Erfolg als Heilmittel anwenden kann. Bei vielen Infektionskrankheiten sind durch die Wirkung von Bakteriengifte auf das vasomotorische Zentrum die Gefäße im Splanchnicusgebiet erweitert, so daß ein großer Teil des Blutes dort stagniert. Es kann dann eine in einem geeigneten Augenblick gegebene Dosis Alkohol sowohl durch den Einfluß auf das Herz als auf die Gefäße Besserung bringen. Hierbei ist bemerkenswert, daß alkoholische Getränke, Champagner z. B., in dieser Hinsicht eine stärkere Wirkung ausüben als ihrem Alkoholgehalt entspricht. Offenbar spielen also andere Produkte, die in den Getränken vorkommen, auch eine Rolle.



Abb. 1865. Einfluß des Alkohols auf den Blutdruck. Obere Kurve: Blutdruck. Untere Kurve: Zeitsignal. Bei ‖ Alkoholinjektion. (Einer Mitteilung von Dixon entnommen.)

Wirkung auf die Atmung. Die Atmung wird durch kleine Mengen Alkohol in günstiger Weise beeinflußt. Dies ist sowohl aus der klinischen Erfahrung als vom Tierexperiment her bekannt. Bei Tieren verursacht Alkohol eine Vergrößerung des in der Zeiteinheit ein- und ausgeatmeten Luftvolumens. Dies hatte sich schon bei Versuchen

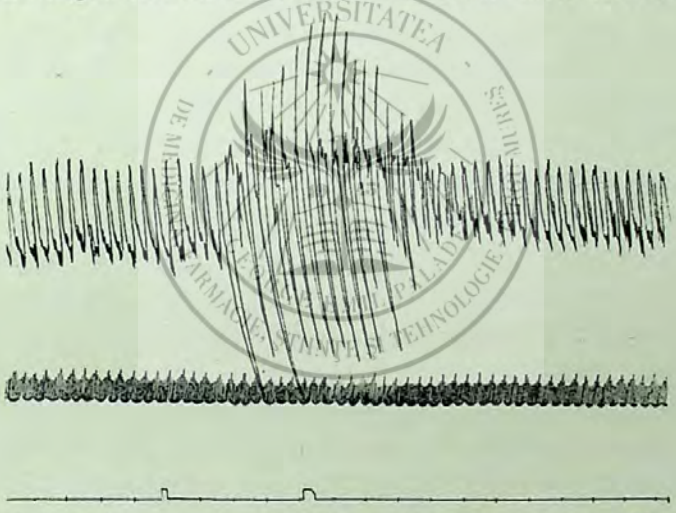

Abb. 1866. Einfluß des Alkohols auf das Atemzentrum. Obere Kurve: Atmungsbewegungen bei einer isoliert durchströmten Medulla oblongata. Zweite Kurve: Blutdruck. Untere Kurve: Signal. Bei ⎍ in der Signallinie wird dem Blute, welches die isolierte Medulla durchströmt, Alkohol zugefügt.

von Binz und Wilmanns herausgestellt. In jüngster Zeit hat Hooker noch nachgewiesen, daß auch bei isolierter Durchspülung des verlängerten Marks (in dem sich das Atemzentrum befindet) Verabreichung von Alkohol eine Vergrößerung der Atembewegungen herbeiführt. Abb. 1866, die einer Mitteilung von Hooker entnommen ist, zeigt dies deutlich an.

Mischnarkose. Schon bald nachdem sich herausgestellt hatte, daß sowohl in der Chloroformnarkose als in der Äthernarkose Todesfälle vorkommen und man auf dem Standpunkt stand, daß Chloroform namentlich gefährlich für das Herz, Äther gefährlich für die Lungen wäre, hat man versucht, die Gefahr der Narkose dadurch zu vermindern, daß Äther und Chloroform kombiniert angewendet wurden. Es wurde dabei entweder die Narkose mit Chloroform eingeleitet und mit Äther weitergeführt, oder es wurde mit einer Mischung beider Stoffe narkotisiert.

In erstem Falle wird die Einleitung der Narkose abgekürzt; hierzu sei aber bemerkt, daß die gefürchtete Chloroformsynkope mitunter im Beginn der Narkose auftritt, so daß es besser wäre, die Äthernarkose anstatt mit Chloroform mit einem nicht flüchtigen Narkoticum zu unterstützen.

Gegen die zweite Methode — den Gebrauch von Mischungen flüchtiger Narkotica — besteht das Bedenken, daß infolge des Flüchtigkeitsunterschiedes das eine Narkoticum schneller verdampfen wird als das andere, so daß man nie sicher ist, in welchem Verhältnis die beiden Narkotica in der Einatmungsluft vorkommen. Dieses Bedenken gilt natürlich am meisten beim Gebrauch der offenen Kappe.

Wird auf die offene Kappe eine Mischung von gleichen Teilen Äther und Chloroform geträufelt, so wird der Äthet sehr schnell verdampfen und nach einigen Atemzügen wird der Patient fast ausschließlich Chloroform einatmen.

Sehr einfach kann man diese Verhältnisse durch den folgenden Versuch (Straub) demonstrieren.

In ein großes, mit Wasser gefülltes Becherglas bringt man eine Mischung von Äther und Chloroform von solcher Zusammenstellung, daß die Mischung gerade noch auf dem Wasser schwimmt. Der Deutlichkeit halber kann man diese Mischung mit Jod braun färben. Bläst man nun über diese auf dem Wasser schwimmende Masse einen Luftstrom, dann kann man beobachten, daß zuerst der Äther verdampft und die Mischung nach und nach immer mehr Chloroform enthält, denn nach einiger Zeit beginnt die Masse zu sinken, ein Beweis, daß das spezifisch schwerere Chloroform die Überhand gewinnt.

Wird bei einer Narkose mit der offenen Kappe eine Mischung von Chloroformätheralkohol benutzt, wie z. B. früher bei der Mischung von Billroth, die 20 Vol.-% Äther, 60 Vol.-% Chloroform und 20 Vol.-% Alkohol enthält, dann ist die Sachlage folgende: Der Alkohol, der in geringer Konzentration vorhanden ist, ist das am wenigsten flüchtige und schwächste Narkoticum, wird also am längsten auf der offenen Kappe vorhanden bleiben und nur eine geringe Wirkung ausüben. Das Chloroform ist verhältnismäßig wenig flüchtig, aber es hat eine sehr starke Wirkung und ist in hoher Konzentration vorhanden. Da schließlich der Äther sehr flüchtig und in geringer Menge vorhanden ist, wird in der Hauptsache eine Chloroformnarkose gegeben werden.

Gegen das Narkotisieren mit einer derartigen Mischung kann man also zwei Bedenken äußern. Erstens weiß man beim Narkotisieren mit der offenen Kappe nicht, in welchem Verhältnis die verschiedenen Narkotica in einem gegebenen Augenblick in der Einatmungsluft vorkommen, und zweitens ist es in der Hauptsache eine Chloroformnarkose mit den damit verbundenen Nachteilen. Wird mit der geschlossenen Kappe narkotisiert, dann ist die Lage eine etwas andere. Gießt man eine Mischung von Äther, Chloroform und Alkohol in die geschlossene Kappe, dann wird — wie Ellis in sorgfältigen Versuchen festgestellt hat — zuerst hauptsächlich der Äther, dann das Chloroform und dann der Alkohol verdampfen. Zunächst erhält der Patient also eine Äthernarkose, dann eine Chloroformnarkose; jedesmal aber, wenn eine neue Menge der Mischung zugefügt wird, ändern sich die Verhältnisse wieder. Der Alkohol wird schließlich relativ in der größten Menge in der Maske vorhanden sein. Auch gegen eine solche Form der Narkose muß man also Bedenken äußern. Ellis hat schließlich einen sehr komplizierten Apparat konstruiert, mit dem es möglich ist, in der Tat dem Patienten eine Mischung von Äther, Chloroform und Alkohol in konstanterem Verhältnis zu verabreichen. Der Apparat wird praktisch wenig oder gar nicht benutzt.

Es ist nicht klar, warum eigentlich einer Mischung, wie der von Billroth, Alkohol zugefügt wurde. Die anästhetischen Wirkungen des Alkohols können doch kaum in Betracht kommen.

Zu den bekanntesten Mischungen gehörten die Wiener Mischung, die 6 Teile Chloroform und 2 Teile Äther enthält, und das in England und Amerika benutzte ACE(Alkohol-Chloroform-Äther), das 1 Teil Alkohol, 2 Teile Chloroform und 3 Teile Äther enthält. Sie werden wenig mehr gebraucht.

Theoretisch ist es möglich, durch Mischung von zwei oder mehreren Narkotica in bestimmtem Mengenverhältnis ein Gemisch zu erhalten, aus dem die Narkotica gleichzeitig in konstantem Verhältnis verdampfen. Schleich hat auf Grund derartiger Überlegungen seine „Siedegemische" hergestellt. Es ist fraglich, ob im Körper die Aufnahme des Dampfgemisches und besonders die Ausscheidung so stattfinden wird, wie man es sich theoretisch konstruiert hat.

Gegen den Gebrauch einer Mischung flüchtiger Narkotica bestehen also Bedenken. Anders ist es, wenn ein flüchtiges Narkoticum mit einem nichtflüchtigen kombiniert wird. Vielfach wird hierzu die Kombination von Morphium-Skopolamin oder Morphium-Atropin mit Äther oder Chloroform benutzt.

Morphium hat in kleinen Dosen eine schmerzstillende Wirkung und in größeren Dosen — bei Menschen — eine narkotische Wirkung. Es ist als solches nicht als Narkoticum brauchbar, weil Mengen, die noch keine Narkose verursachen, schon einen schädlichen Einfluß auf das Atemzentrum ausüben. Wird Morphium mit Äther oder Chloroform kombiniert, dann tritt seine narkotische Wirkung zu der des flüchtigen Narkoticums und man braucht von letzterem weniger.

Die kombinierte Morphium-Chloroformnarkose wurde bereits im Jahre 1869 von Claude Bernard angewandt und es wird von ihr heutzutage noch viel Gebrauch gemacht. In der Regel gibt man dem Patienten $^1/_4$—$^1/_2$ Stunde vor der eigentlichen Narkose eine subcutane Einspritzung von 10—15 mg Morphium; hiervon hat man den Vorteil, daß der Patient ruhiger auf den Operationstisch kommt, daß er leichter mit Äther oder Chloroform in Narkose versetzt wird, daß die Excitation meistens gering ist und nur kurze Zeit dauert und daß während der ganzen Dauer der Narkose weniger flüchtiges Narkoticum gegeben zu werden braucht.

Man hat auch vorgeschlagen, zu der Narkose nur Morphium-Skopolamin zu benutzen. Gegen jede Methode aber, bei der man eine tiefe chirurgische Narkose nur durch Injektion eines nicht flüssigen Narkoticums herbeiführen will, besteht ein großes Bedenken: Die Narkose kann nicht wie bei den flüchtigen Narkotica schnell beendet werden, wenn während der Operation der Zustand des Patienten sich verschlechtert. Dieses Bedenken wäre nicht so wichtig, wenn bei der Injektionsnarkose ein Stoff oder eine Mischung mit großer Narkosenbreite verwendet würde und dieser außerdem den übrigen Anforderungen, die an ein gutes Narkoticum gestellt werden müssen, genügte. Dies ist bei Morphium und Scopolamin jedoch keineswegs der Fall, weshalb die Mischung zur chirurgischen Narkose auch wenig mehr gebraucht wird. In der Geburtshilfe wird sie in kleinen Dosen noch angewendet zur Erzeugung eines „Dämmerschlafes".

Es sei noch auf den Umstand hingewiesen, daß in bestimmten Fällen Kombinationen von Arzneimitteln eine stärkere Wirkung ausüben, als auf Grund der Wirkung der Komponenten erwartet werden konnte. Der verstorbene russische Pharmakologe Krakow war wohl der erste, der diese Erscheinung richtig gedeutet hat. Honigmann gab schon im Jahre 1899 an, daß bei der Kombination von Äther und Chloroform eine Verstärkung der Wirkung auftrete, so daß mitunter $^1/_3$ der sonst nötigen Chloroformmenge + 1/7,2 der sonst nötigen Äthermenge eine volle Narkose gäbe. Zuweilen wäre sogar $^1/_{10}$ Chloroform + $^1/_{17}$ Ätherdosis hinreichend. Diese Mitteilung, welche auf Versuchen an Kaninchen beruhte, ist jahrzehntelang in die Pharmakologiebücher

übernommen. Dies ist bemerkenswert, weil schon eine einfache Überlegung darauf hinweisen konnte, daß diese Behauptung unmöglich ist, da eine Narkose mit einer Äther-Chloroformmischung demzufolge eine lebensgefährliche Sache gewesen wäre. Andere Forscher, Madelung, Overton und Bürgi haben Honigmanns Angabe widersprochen. Wir haben mit einer von uns angegebenen Methode, die genaue Messungen zuläßt, die Frage studiert und kamen zu dem Ergebnis, daß die Wirkung des Äthers und des Chloroforms sich einfach addieren.

Wiewohl also Äther und Chloroform ihre Wirkung nicht gegenseitig verstärken, kann nicht geleugnet werden, daß eine derartige Erscheinung bei anderen Kombinationen vorkommen kann. In 1910 und folgenden Jahren teilten Bürgi und seine Schüler mit, daß Kombinationen von verschiedenen Narkotica, z. B. Urethan-Morphium oder Skopolamin-Morphium, eine stärkere Wirkung hatte, als auf Grund der Wirkung der einzelnen Teile angenommen werden durfte. Bürgi nannte diese Erscheinung Potenzierung. Wenn also, um eine bestimmte Wirkung zu erzielen, von dem einen Heilmittel eine Menge A und von dem anderen eine Menge B nötig ist, dann ist von der Kombination weniger nötig als $^1/_2$A + $^1/_2$B. Ist genau $^1/_2$A + $^1/_2$B nötig, dann spricht man von einer einfachen Addition.

Bürgi stellte ursprünglich die Regel auf, daß eine Potenzierung stets dann einträte, wenn eine Mischung von zwei Heilmitteln gebraucht wird, die entweder zu verschiedenen chemischen Gruppen gehören oder einen verschiedenen pharmakologischen Angriffspunkt haben. Diese Regel stellte sich schon bald als unrichtig heraus; zudem zeigte sich später nach genauer Untersuchung, daß in einer großen Anzahl der beschriebenen Fälle starker Potenzierung, in der Tat nur eine einfache Addition vorlag. Le Heux und Verfasser konnten z. B. mit Sicherheit beweisen, daß die Kombinationen Magnesiumsulfat-Äther, Magnesiumsulfat-Urethan, Magnesiumsulfat-Chloralhydrat, Morphin-Urethan, Tinctura opii-Urethan keine Spur von „Potenzierung" ergeben. Wie aber schon oben erwähnt wurde, kommen ohne Zweifel Fälle von Potenzierung vor. Wir haben in einer besonderen Arbeit (Storm van Leuwen und Le Heux) hervorgehoben, in welchen Fällen auf Grund des Verlaufs der Konzentrationswirkungskurve, eine Potenzierung erwartet werden kann und in welchen Fällen eine Potenzierung unwahrscheinlich ist. Hierzu sei noch bemerkt, daß zweifellos auch Fälle von Potenzierung vorkommen, dessen Mechanismus sich unserer Erkenntnis entzieht.

Als Beispiel einer mit exakter Methode nachgewiesenen Potenzierung sei die Kombination von Morphium mit den anderen Opiumalkaloiden erwähnt. Sowohl für die schmerzstillende (Macht) als für die stopfende Wirkung (Takahaski) ist hier eine Potenzierung nachgewiesen.

In anderen Gebieten der Pharmakologie kommen ebenfalls Fälle von Potenzierung vor. Sehr demonstrativ ist die von Führer nachgewiesene Potenzierung bei der Wirkung von Physostigmin-Acetylcholin am isolierten Blutegelpräparat und die von Lind van Wijngaarden und Verfasser untersuchte Kombination Lobelin-Nicotin (Wirkung auf Blutdruck). Bei Versuchen auf überlebenden Organen findet man zahllose Beispiele von Verstärkung der Arzneiwirkung durch an sich fast unwirksame Stoffe.

Die Erscheinung der Potenzierung besteht also zweifellos, wiewohl in Versuchen an Menschen und Tieren sie nur selten einwandsfrei festgestellt worden ist. Es muß noch die Frage gestreift werden, welche Bedeutung sie für die Therapie hat.

In Fällen, in denen nur feststeht, daß eine Potenzierung überhaupt besteht, darf sie nicht ein Grund sein, die Kombination den einfachen Mitteln vorzuziehen, sondern muß im Gegenteil zur Vorsicht mahnen. Das Treffen der richtigen Dosierung beim Gebrauch von nur einem Arzneimittel ist schon schwierig genug, und bei Be-

nützung von Kombinationen steigen die Schwierigkeiten noch; wenn nun aber die Wirkung der verschiedenen Komponenten sich nicht einfach addiert, sondern Potenzierungen vorkommen, werden die Schwierigkeiten fast unüberwindlich. Nur wenn es gelingt, Kombinationen zu finden, deren therapeutische Wirkung sich potenziert, während dieses bei den schädlichen Nebenwirkungen nicht der Fall ist, wäre von der Potenzierung etwas für die Klinik zu erwarten. Solche Kombinationen sind aber äußerst selten.

Literatur: Markwalder, J., Experimentelle Untersuchung über Therapie des Wundstarrkrampfes mit intravenöser Magnesiuminfusion. Arch. f. d. ges. exper. Med. **5**, 150 (1916). Nyk, Chemisch Weekblad **1926**. — W. Storm van Leeuwen, On the narcotic action of purest ether. Reprinted from the Proceedings of the Royal Society of Medicine **1924**. Vol. XVII (Section of Anaesthetics) pp. 17—31. — Ders. und Le Heux, Über den Zusammenhang zwischen Konzentration und Wirkung von verschiedenen Arzneimitteln Pflügers Arch. **177**, S. 250 (1919).

Storm v. Leeuwen.

Nase. (**Mißbildungen, Formfehler und Verletzungen.**) Angeborene Mißbildungen der Nase sind in den mannigfaltigsten Formen beobachtet worden. Angefangen bei den Monstren von Zyklopen mit rüsselförmigem Nasenansatz kennen wir die verschiedensten Variationen. So gibt es Spaltbildungen, die derartig groß sein können, daß die Nase doppelt angelegt zu sein scheint. Eine völlige Aplasie dieses Organs ist vereinzelt vorgekommen.

Die vordere Atresie der Nase, der Verschluß eines oder beider Nasengänge, ist meist nicht angeboren. In der überwiegenden Zahl der Fälle ist sie auf Narbenschrumpfungen nach geschwürigem Zerfall zurückzuführen, wie solcher bei Lues, Lupus, Diphtherie und nach Verletzungen entsteht. Ein völliger Abschluß ist selten. Meist handelt es sich nur um eine mehr oder weniger erhebliche Einengung, eine Synechie. Therapeutisch wird hier eine einfache Durchtrennung nicht immer den gewünschten Erfolg haben. Die Neigung zu weiterem Verwachsen ist zu groß. Auch sind die knorpeligen Wände meist schon zu stark in ihrer Form verändert. Eine Hauttransplantation wird am ersten den erneuten Verschluß der geschaffenen Öffnung verhindern können.

Verwachsungen, Synechien, finden sich desgleichen im Naseninnern. Den häufigsten Grund dazu bieten außer geschwürigen Prozessen operative Eingriffe oder Ätzungen. Die Synechiebildung der Nasenschleimhaut war mit ein gewichtiger Grund, daß man heute von einer Kaustik in der Nasenhöhle nach Möglichkeit absieht. Ein knöcherner oder bindegewebiger Verschluß der Choanen ist fast stets angeboren.

Die Nasenscheidewand verläuft in den seltensten Fällen genau senkrecht in der Medianebene. Fast stets weicht sie mit einer Biegung, Deviatio septi oder einer Kantenbildung, Crista septi, nach einer oder beiden Seiten ab. Desgleichen finden sich an ihr rechts oder links Höcker, dornartige Auswüchse, Spina septi. Diese Verbildungen können einen derartigen Grad erreichen, daß sie die Nasenatmung hochgradig verlegen. Ätiologisch sind diese Bildungen als Wachstumsanomalien aufzufassen. Sie entstehen dadurch, daß die Nasenscheidewand bei der Entwicklung des Gesichtsschädels schneller wächst, als der sie fassende Rahmen, also das Nasendach und der Nasenboden. Fraglich bleibt, ob die Heridität eine Rolle spielt. Ich hatte Gelegenheit, eine Reihe eineiiger Zwillinge zu untersuchen. Es fanden sich bei diesen Untersuchten, die doch der gleichen Erbanlage unterliegen, selten übereinstimmige Septumformen. Überwiegend waren die Befunde ganz different. Daß ferner Verletzungen für Nasenscheidewanddifformitäten verantwortlich gemacht werden können, ist offensichtlich. So entstehen durch ein Trauma vor allem Dislokationen des knorpeligen Septumteils; Subluxatio septi. Die knorpelige Platte bricht ein,

die Teile verschieben sich übereinander. Oft imponieren sie dann an einem Naseneingang als eine schrägliegende oder sogar horizontal gestellte Platte. Die Patienten klagen über behinderte Nasenatmung, über Kopfschmerzen, Beeinträchtigung des Riechvermögens. Dornartige Auswüchse der Nasenscheidewand, welche sich in die gegenüberliegende Muschel bohren, werden als Grundlage für entstehende Reflexneurosen angesehen. Die Behandlung besteht in operativer submuköser Entfernung des abnorm geformten Scheidewandteils.

Eine Behinderung der Nasenatmung kommt mitunter dadurch zustande, daß beim Einatmen sich die Nasenflügel an die Nasenscheidewand ansaugen; inspiratorisches Ansaugen der Nasenflügel. Bedingt wird dieser Umstand durch eine abnorm weiche Konsistenz der Nasenflügelknorpel oder auch infolge Lähmung der den Naseneingang erweiternden Muskeln. Mitunter veranlaßt eine im vorderen Teil liegende Septumverbiegung diese Saugwirkung. Derartige Zustände sind durch Resektion der Scheidewandverbiegung zu beseitigen. Anderenfalls verhindert eine U-förmig gebogene, in den Naseneingang gelegte Feder das Ansaugen. Ich habe mit Erfolg Knorpelstreifen, die der Nasenscheidewand entnommen wurden, unter die Haut der Nasenflügel implantiert.

Abb. 1867. Sattel-Lorgnettennase bei kongenitaler Lues mit narbiger Synechiebildung am rechten Naseneingang.

Erworbene Formfehler des äußeren Nasengerüstes sind, abgesehen von den schon erwähnten Veränderungen an den Naseneingängen, vor allem bei der angeborenen oder erworbenen Lues anzutreffen, wobei infolge Reduktion der Nasenbeine und narbigen Schrumpfungen des Bindegewebes die charakteristischen Sattel-, Lorgnettennasen entstehen. Weitere Entstellungen der Nase kommen durch traumatische Einwirkungen zustande. Es muß auch in diesem Rahmen Erwähnung finden, daß man bei frischer traumatischer Difformität der äußeren Nase Sorge dafür zu tragen hat, daß die eingebrochenen, dislozierten Teile nach Stillung der Blutung sobald als möglich wieder aufgerichtet werden. Ärztlicherseits wird meist unterschätzt, wie arg derartig Verletzte unter der Entstellung zu leiden haben. Kosmetische Operationsmethoden sind heute durch J. Joseph in beachtenswerter Weise ausgearbeitet worden. Die beigefügten Abbildungen stellen Erfolge kleiner Nasenkorrekturen dar.

Das Nasenbluten, Epistaxis, kann abgesehen von traumatischen Einwirkungen verschiedenerlei Ursachen haben. Vor allem handelt es sich meist um kleine, wiederholte Irritationen, die durch einen bohrenden Finger am vorderen Septumteil verursacht werden, zumal sich hier am sog. „Locus Kiesselbach" normalerweise vielfach kleine erweiterte Gefäße finden. Spontane Blutungen treten bei konstitutionellen Erkrankungen auf, z. B. Chlorose, Hämophilie, Werlhoferscher Krankheit, Herz-, Nieren- und Lebererkrankungen. Ferner werden Arteriosklerose, Masern, Scharlach, Typhus usw., auch eine akute Phosphorvergiftung Anlaß zum Bluten geben können.

In der Regel wird die Blutung auf eine Tamponade mit Jodoformgaze stehen. Da die blutende Stelle überwiegend am vorderen Septumteil liegt, ist nur dieser Teil mit

Gaze auszustopfen. Durch langdauerndes Andrücken der Nasenflügel kann die Wirkung der Tamponade verstärkt werden, wenn nicht schon von vornherein die Blutung nach



Abb. 1868.

Abb. 1869.

Abb. 1868 u. 1869. Traumatische Schiefnase
vor und nach
der Operation.



Abb. 1870.



Abb. 1871.

Abb. 1870 u. 1871. Breitnase
vor und nach
der Operation.

Zusammendrücken der Nasenflügel sistiert. Der Blutende soll möglichst aufrecht in einem bequemen Stuhl sitzen, um nicht etwa durch Vornüberneigen des Kopfes die

Jugularvenen zu komprimieren. Kalte Kompressen auf den Nacken leisten gute Dienste. Sie lassen reflektorisch die Blutgefäße des Schädels sich zusammenziehen. Von Verwendung der Eisenchloridwatte muß dringend abgeraten werden, da sie die Schleimhaut ausgedehnt verätzt und eine Infektion begünstigt. Es ist daran zu denken, daß bei liegenden Patienten trotz Tamponade das Blut in den Rachen abfließen kann. Blutungen in den hinteren Nasenabschnitten sind mittels tiefer Tamponade oder Tamponade vom Nasenrachenraum aus zu bekämpfen. Bei aufgeregten Kranken entfaltet mitunter Morphium einen überraschenden Erfolg. Kollapszustände wird man durch Tieflagerung des Kopfes, durch Campher, Coffein, Kochsalz und Autotransfusionen zu beheben suchen. Bei Hämophilie ist sterilisierte Gelatine oder Serum

Abb. 1872.

Abb. 1873.

Abb. 1874.

Abb. 1872—1874. Traumatische Difformität des äußeren Nasengerüstes vor und nach der Operation

Röntgenbild des subcutan implantierten, 1 cm hohen, macerierten Rinderknochenstücks.

intravenös zu versuchen. Treten Nasenblutungen häufiger auf, so sind die betreffenden Gefäße mit Chromätzungen oder galvanokaustisch zu zerstören. Sich wiederholende Blutungen führen zu konsekutiver Anämie. Todesfälle bei unstillbaren Nasenbluten sind beschrieben worden.

Thielemann.

Nasenerkrankungen, entzündliche. (Physiologie und Untersuchungsmethoden). Die physiologischen Aufgaben der Nase liegen in der Funktion als Riechorgan, ferner in der Funktion als Anfangsteil des Respirationstraktus. Die durch die Nase streichende Einatmungsluft kommt in ausgiebigste Berührung mit der Schleimhaut, da deren Oberfläche im engen Nasenlumen infolge der vorspringenden Nasenmuscheln, der tief eingezogenen Nasengänge um ein Vielfaches vergrößert ist. Der damit gewährleistete ausgedehnte Kontakt mit der Schleimhautoberfläche erwärmt die Atemluft je nach dem Grad der Außentemperatur, zugleich wird sie von Verunreinigungen, wie Staub, Bakterien usw. befreit. Welche Mengen von Staub hier zurückgehalten werden, läßt

sich nach Aufenthalt in staubiger Luft durch die entstehende Färbung des Nasensekrets leicht feststellen. Weiter kommt in der Nase eine Sättigung der Atemluft mit Wasser zustande. Diese Wasserabgabe bewältigen in der Hauptsache die Schleimhautdrüsen der Nase. Bei der Zahl der Atemzüge, etwa 26000 täglich mit je 500 ccm Volumen, wird bei wenig Feuchtigkeit haltender Luft die Flüssigkeitsabgabe beträchtlich sein müssen. Im Durchschnitt rechnet man auf jeden Kubikmeter Luft eine Wasserabgabe von 30 Gramm. Die Gesamtwasserabgabe an die Atemluft würde für den Tag demnach etwa 390 Gramm betragen.

Der Respirationsstrom nimmt in der Nase infolge der meist horizontal gestellten Nasenlöcher zunächst seinen Weg nach oben zum Nasendach. Er geht in der Hauptsache durch den mittleren und oberen Nasengang, während die Luft im unteren Gang relativ ruhig bleibt. Annähernd den gleichen Weg wählt der Exspirationsstrom. Dieser Hergang ist für das Riechen von Wichtigkeit. Wir riechen nur dann, wenn die Partikel der betreffenden Substanz mit den Riechzellen im oberen und mittleren Nasengang in direkte Berührung kommen. Beim Menschen ist der Geruchsinn für gewöhnlich nicht stark entwickelt. Dennoch wird ein ausgiebiger Riechstoff von einer scharfen Nase hunderttausendmal früher bemerkt, als er sich spektralanalytisch und chemisch nachweisen läßt. Fast völlig untergegangen ist allerdings der Geruchsinn nach der Richtung der subcorticalen Zentren, der vegetativen Lebens- und Geschlechtstätigkeit, Nahrungsaufnahme usw., ein Faktor der bei den Tieren in hohem Maße ausgebildet ist. In engster Beziehung steht das Riechorgan zu dem Geschmackssinn. Während von den Geschmackspapillen nur süß, sauer, bitter und salzig empfunden wird, ist das eigentliche Aroma, das Bouquet der Speisen eine rein olfaktorische Empfindungsqualität. Beim eigentlichen Schmeck- und Kauakt werden die Riechstoffe durch den Exspirationsstrom der Nase zugeführt. Eine Minderung der Geschmacksqualität bei verlegter Nase, z. B. Schnupfen, ist bekannt. Doch nicht lediglich zu Genüssen verhilft das Riechorgan, es warnt andererseits vor schädlichen, reizenden Beimengungen in der Atemluft. So entsteht beim Einatmen von Schwefelkohlenstoff vorübergehend reflektorisch Atemstillstand.

Schließlich sei erwähnt, daß die Nasenhöhle im Zusammenhang mit der Rachenhöhle wesentlich für die Tonbildung der Sprache ist. Dieser Abschnitt der oberen Luftwege bildet ein Ansatzrohr mit gleicher Funktion, wie wir es von unseren Blasinstrumenten her kennen. So wie diese Instrumente je nach ihrem Bau, nach ihrer Form eine charakteristische Klangfarbe haben, gibt auch die Nasen- und Rachenhöhle dem Sprech- und Sington das Timbre, die individuelle Klangfarbe. Bei verlegter Nase ändert sich die Klangfarbe der Stimme.

Die physiologische Wertung der Nasennebenhöhlen ist bisher nicht über Vermutungen hinaus gekommen. Die Ansicht, daß etwa die Nebenhöhlen als lufterfüllte Hohlräume des Schädels diesen leichter an Gewicht machen sollen, wird damit zu widerlegen sein, daß diese Erleichterung kaum 1 % des gesamten Schädelgewichts ausmacht. Zudem können Kinder, deren Schädel noch nicht oder erst wenig pneumatisiert ist, den Kopf ohne Schwierigkeiten balancieren. Gegen die Zweckmäßigkeit der Nebenhöhlen für die Resonnanz oder die Vorwärmung der Atemluft spricht die Enge der Ostien und die für diese Zwecke sehr ungünstige Lage. Auch haben die Höhlen mit der Feuchthaltung der Nasenschleimhäute kaum etwas zu tun, weil die Nebenhöhlenschleimhaut äußerst drüsenarm ist. Bei den Tieren enthalten die pneumatischen Schädelräume Riechwülste.

Zur Untersuchung des Naseninnern wäre kurz zu sagen, daß man sich in vielen Fällen, vor allem bei Kindern, schon dadurch einen Einblick in die Nase verschaffen

kann, indem man den Kopf des zu Untersuchenden ein wenig nach hinten beugen läßt und die Nasenspitze mit dem Finger hebt. Der Einblick ist allerdings so nur auf eine kurze Strecke möglich. Zweckmäßig bedient man sich deshalb zur vorderen Nasenspiegelung, Rhinoscopia anterior, eines Instrumentes, eines Nasenspeculum. Dies Speculum hat zwei 1—2 cm lange schmale Branchen, die bei Druck auf den Handgriff auseinanderweichen und, eingeführt in die Nasenöffnung, diese erweitern. Mittels eines durchbohrten Reflexspiegels wird Licht in die Nasenhöhle geworfen. So ist eine Nasenhälfte mit all ihren Einzelheiten meist bis zur hinteren Wand des Nasenrachenraums zu übersehen. Der hintere Teil der Nasenhöhle, die Choanalgegend läßt sich mittels der Rhinoscopia posterior dem Auge zugänglich machen. Ein kleiner angewärmter Spiegel wird durch die Mundhöhle bei heruntergedrückter Zunge derart an die hintere Rachenwand gebracht, daß seine Fläche schräg nach vorn steht. Im Spiegel erscheint das Bild des Nasenrachenraums, es spiegeln sich die Choanen, der hintere Rand der Nasenscheidewand, die hinteren Enden der Nasenmuschel. Die Nasennebenhöhlen sind der Inspektion nicht ohne weiteres zugänglich. Bei Verdacht auf Erkrankung einer Nebenhöhle ist in erster Linie im Naseninnern auf das betreffende Ostium zu achten, ob hier sich etwa Sekret entleert, ob Eiterstraßen aus der Gegend des Ostiums ziehen, die Schleimhaut in der Umgebung der betreffenden Mündungsstelle geschwollen, verändert ist.

Auch läßt sich der Eiter aus den Nebenhöhlen ansaugen. Eine Saugpumpe erzeugt in einer Nasenhälfte einen negativen Druck. Dieser wird das Sekret, welches sich in einem Höhlenlumen angesammelt hat, in die Nase saugen und an der betreffenden Mündungsstelle erscheinen lassen. Die Absaugvorrichtung kann desgleichen zu therapeutischen Zwecken benutzt werden, um die erkrankten Nasennebenhöhlen von Sekret zu befreien.

Ein weiteres diagnostisches Hilfsmittel ist die Durchleuchtung, die Diaphanoskopie der Höhlen. Vor allem für die Kieferhöhlen ist sie von besonderem Wert. Eine kleine, auf einem Handgriff montierte Glühlampe wird hinter die Zahnreihe gebracht. Läßt man in einem verdunkelten Raum, nachdem der Untersuchte die Lippen geschlossen hat, das Lämpchen aufleuchten, so durchdringen die Lichtstrahlen die Wandungen der Kieferhöhle. Man sieht einen rosa Lichtschimmer im Bezirk beider Wangen. Auch leuchten bei nicht zu dickem Orbitaldach die Pupillen auf. Ist Sekret oder ein Tumor im Antrum, dann bleibt die betreffende Seite dunkel. Diesem Untersuchungsverfahren haften allerdings mehrere Fehlerquellen an. Sind die Höhlenwandungen dick, dann dringen die Lichtstrahlen nicht durch. Sind beide Kieferhöhlen mit Sekret erfüllt, so leuchten die Wangen ebenfalls nicht auf. Es fehlt nun der Vergleichswert für beide Seiten. Hiernach läßt sich nicht entscheiden, ob eine beiderseitige Erkrankung vorliegt oder nur die Wandungen zu stark sind. Im Verein mit anderen Untersuchungsmethoden bleibt jedoch die Diaphanoskopie ebenso einfach wie wertvoll für die Diagnose.

Unentbehrlich zur Feststellung von Nebenhöhlenerkrankungen ist die Röntgenographie. Eine gesunde Höhle zeichnet anders als eine erkrankte. Diese ist im Bilde beschattet. Zugleich läßt sich auf der Platte der Umfang der Höhlen feststellen, vorhandene Buchten erkennen. Eine Aufnahme, die in erster Linie die Kieferhöhlen darstellen soll, wird am zweckmäßigsten in occipito-frontaler Richtung gemacht. Der Patient liegt oder sitzt derart, daß die Stirnhöcker und die Nasenspitze die Platte resp. die Kassette berühren. Zu achten ist darauf, daß die Sagittalebene des Schädels genau senkrecht zur Plattenebene steht. Der Zentralstrahl fällt mitten durch den Schädel, und zwar vom Hinterhaupt her in eine Ebene, welche den oberen Rand des Gehörgangs mit dem äußeren Winkel der Augenhöhle verbindet. Derartige Aufnahmen geben ein

Übersichtsbild über die bilateral symmetrisch gelagerten Nebenhöhlen (s. Abb. 1875). Sie gestatten einen wertvollen Vergleich der rechten und linken Schädelhälfte. Da die Schatten der massiven Felsenbeine in die Bezirke der Orbitae fallen, lassen sich deutlich vor allem die Kieferhöhlen übersehen. Die seitliche Schädelaufnahme hat be-

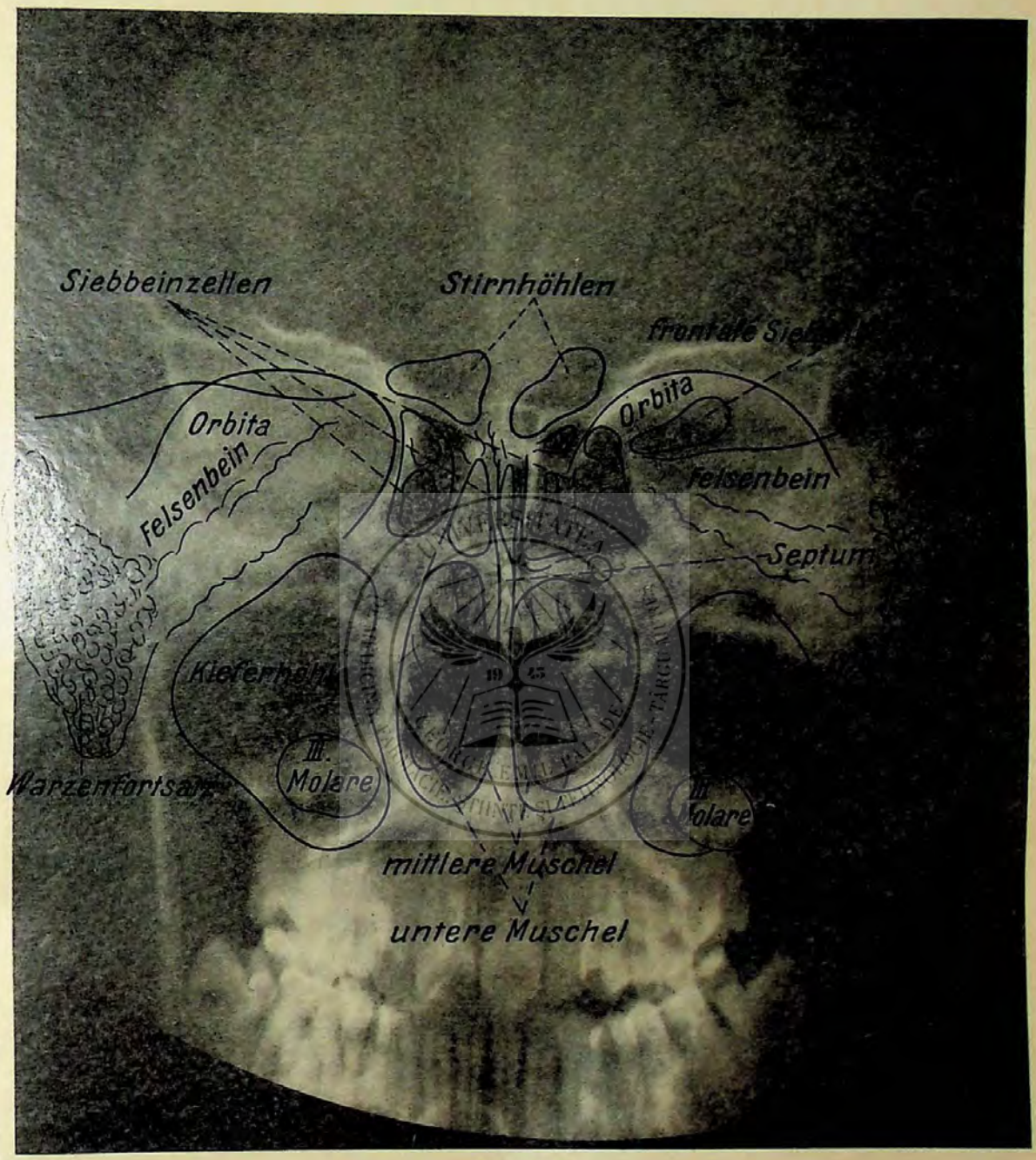

Abb. 1875.

dingten Wert. Hier decken sich auf dem Bilde die Umrisse der Höhlen auf jeder Seite. Man bekommt allerdings eine Übersicht über den Tiefendurchmesser der Höhlen. Die Deutung der Röntgenbilder erfordert einige Übung. Bei den Aufnahmen bedienen wir uns mit Vorteil der Bucky-Blende. Welcher Faktor in den erkrankten Höhlen den Schatten im Bilde macht, darüber ist man sich heute noch nicht einig. Allem Anschein nach ist die Verschleierung nicht auf das vorhandene Sekret zu beziehen, sondern kommt durch die verdickte Höhlenmukosa, durch Veränderungen in den knöchernen Wänden zustande.

Die häufigste und bekannteste entzündliche Erkrankung der Nase ist zweifellos die Rhinitis acuta, der Schnupfen. Es ist dies eine exsudative Entzündung der Nasenschleimhaut. Als Ursache wird meist die sog. Erkältung angeschuldigt. Diese Erkältung ist jedoch so zu verstehen, daß die Temperatureinflüsse niemals den ursächlichen Faktor abgeben, sondern stets nur als disponierendes Moment Geltung haben können. Kommt es infolge plötzlich auftretender äußerer Temperaturdifferenzen zu Zirkulationsstörungen in der Nasenschleimhaut, so wird dadurch der günstige Boden zur virulenten Entwicklung meist schon vorhandener oder nun hineinlangender Bakterien vorbereitet. Ein experimenteller, aseptischer Schnupfen ist bisher noch niemals gesehen worden.

Hiermit nicht identisch und auch klinisch different sind Reizzustände der Nasenschleimhaut bei Leuten, die Rauch, reizendem Staub oder chemischen Reizgasen ausgesetzt sind. Zu dieser Kategorie gehört ebenfalls der sog. Jodschnupfen, wie er nach interner Darreichung von Jod entstehen kann.

Die Symptome der akuten Rhinitis sind zu bekannt, als daß sie eingehender geschildert zu werden brauchen. Bei erheblich verlegter Nase, Schmerzen in der Stirn, neben Abgeschlagensein, Unlustgefühl, lokalem Kratz- und Kitzelgefühl sammelt sich in der Nase eine seröse, serös schleimige, dann stärker schleimig und schließlich eitrige Absonderung oft in bedeutender Menge. Infolge der verlegten Nasenatmung ist das Geruchs- und damit auch das Geschmacksvermögen beeinträchtigt. Der Erkrankte ist gezwungen, durch den Mund zu atmen und verspürt bald die dadurch bedingten Folgeerscheinungen für die tieferen Luftwege. Begleitet ist der Schnupfen oft von einer entzündlichen Reizung des Tränenkanals, der Augenbindehäute, mitunter auch der Schleimhaut der Ohrtrompete, selbst der Mittelohren. Es kann sich ein absteigender Katarrh entwickeln, der den Nasenrachenraum, den Rachen, den Kehlkopf und die Luftröhre, sowie die Bronchien befällt. Fast stets klingen die katarrhalisch entzündlichen Reizzustände in 8—14 Tagen ab. Bisweilen verzögert eine Nasennebenhöhlenerkrankung die Heilung.

Verhängnisvoll wird der Schnupfen den Säuglingen. Infolge der geschwollenen Nasenschleimhäute ist die Nase bei den engen Raumverhältnissen bald verlegt. Damit ist das Saugen unmöglich gemacht. Allein auf die Mundatmung angewiesen, muß das Kind beim Saugakt jeden Augenblick die Brust oder die Flasche loslassen, um atmen zu können. In kurzer Zeit leidet die Ernährung. Da diese kleinen Patienten bei der Mundatmung obendrein einer Dispnoe ausgesetzt sind, und die Entzündung der oberen Luftwege für sie stets eine erhöhte Gefahr bedeutet, so hat man eine langdauernde Coryza im ersten Lebensjahr als eine das Leben bedrohende Erkrankung aufzufassen. Ein langdauernder Schnupfen bei Neugeborenen muß den Verdacht auf Lues lenken.

Eine Kausaltherapie des Schnupfens gibt es nicht. Die sog. Schnupfenmittel, deren Zahl Legion ist, kritisieren ihren Wert durch ihre Zahl ja selber. Mit Schwitzprozeduren, heißen Bädern, Kopflichtbädern, schweißtreibenden Mitteln wird man den Katarrh nach Möglichkeit von vornherein einzudämmen suchen. Lokal angewandte Mittel, wie z. B. Cocain, Adrenalin und andere bringen vorübergehend Erleichterung, da sie die geschwollene Schleimhaut abschwellen lassen. Prophylaktisch wird eine Disposition durch Abhärtung gegen Witterungseinflüsse, z. B. sachgemäße Kleidung, hydrotherapeutische Maßnahmen herabgesetzt werden können. Sobald Anomalien im Naseninnern die Entstehung der Katarrhe begünstigen, sind diese zu beseitigen. Eine sorgsamere Behandlung benötigt die Erkrankung der Säuglinge. Durch örtliche Mittel versucht man, die Schleimhäute zum Abschwellen zu bringen. Stärkere Sekretansammlungen sind durch Ausblasen zu beseitigen. Eine ausreichende Ernährung ist durch Füttern

mit dem Löffel zu gewährleisten. Daß eine Anzahl von allgemeinen Infektionskrankheiten mit Schnupfen beginnt oder Schnupfen zur Folge hat, sei nebenbei bemerkt.

Häufig rezidivierende Katarrhe können zur Rhinitis chronica simplex führen. Die Nasenschleimhaut behält die diffusse, gleichmäßige Schwellung. Es handelt sich um einen hyperämischen Zustand der Nasenschleimhaut ohne wesentlich geändertes Substrat. Die ständig vermehrte Schleimabsonderung, vor allem das abwechselnde Zuschwellen einer Nasenseite belästigen den Erkrankten, Stockschnupfen.

Kommt es jedoch zu einer Vermehrung von Zellelementen, die meist nicht die gesamte Schleimhaut betrifft, sondern sich am vorderen oder hinteren Ende der Muscheln, mitunter auch an der ganzen Muschel lokalisiert, so spricht man von einer Rhinitis chronica hyperplastica. Diese Form wird naturgemäß die klinischen Symptome in stärkerem Maße hervortreten lassen und fast stets eine Miterkrankung der anschließenden oberen Luftwege nach sich ziehen. Das Sekret, welches den Rachen herunterrinnt, irritiert diese Schleimhautpartien. Es kommt zu häufigerem Räuspern. Infolge der Mundatmung trocknet das Sekret im Rachen ein. Nun entstehen Würg- und Brechbewegungen. Am Naseneingang, im Rachen finden sich Krusten. Diese katarrhalischen Dauerzustände disponieren zu Ohrerkrankungen.

Bei einer sachgemäßen Prophylaxe wird man sich wiederholende, äußere Reizeinwirkungen fernzuhalten trachten. Herzerkrankungen, Nierenleiden und auch chronische Obstipationen, die zur habituellen Hyperämie der Nasenschleimhaut führen können, sind zweckentsprechend zu behandeln. Desgleichen sind Nebenhöhlenerkrankungen, eine Erkrankung der Rachenmandel, die immer wieder den Reiz für die Nasenschleimhaut abgeben, zu beseitigen. Borax, Menthol, Sozojodolsalze bringen mit ihrer adstringierenden Wirkung Schwellungszustände zum Schwinden. Größere Schleimhauthypertrophien entfernt man mit kalter Schlinge und Schere. Von einer Abtragung großer Muschelteile ist stets Abstand zu nehmen. Ein Verlust dieses physiologisch so wertvollen Gewebes wird nie wieder zu ersetzen sein. Ätzungen mit Chrom- oder Trichloressigsäure lassen die Hypertrophien schrumpfen.

Eine selbst hypertrophische Schleimhaut gelangt bei immer neu einsetzenden Reizen schließlich zur Atrophie. An der Atrophie beteiligt sich nicht nur die Schleimhaut, sondern letzten Endes auch der darunterliegende Knochen, so daß nur noch kümmerliche Reste der Muschel sich finden. Es ist dies das Bild der Rhinitis atrophica. In der weiten Nasenhöhle trocknet der stärkere Atmungsluftstrom das Sekret rasch ein, es bilden sich Borken, Krusten. Gelangen in diese eiweißhaltigen Krusten Fäulnisbakterien, so tritt ein aashafter Geruch auf. Wir haben jetzt eine Stinknase, eine Ozaena vor uns. Jedoch gehört zur Entwicklung dieser Ozaena ohne Zweifel erstmal eine Disposition. Ihre Anlage scheint sich zu vererben. Ob die Stinknase eine spezifische Infektionserkrankung darstellt, wird heute von den meisten Autoren bestritten. Desgleichen kann sich die Ansicht einer „Herdtheorie" der Ozaena nicht mehr aufrechterhalten. Die klinischen Symptome der Rhinitis atrophica sind lästiges Druckgefühl, Kopfschmerz, Trockenheit im Rachen und in der Nase. Durch die Borken wird die Nase immer wieder verlegt, bis schließlich energische Schneuzbewegungen ganze Ausgüsse von Krusten entleeren. Ein Verlust des Riechvermögens ist dabei häufig. So wird denn der Gestank von den Kranken selber nicht bemerkt, belästigt aber die Umgebung in ekelerregender Weise.

Therapeutisch sind zunächst die stinkenden Borken durch Tamponaden und Spülungen zu entfernen, ferner strebt man mittels kleiner Reize eine bessere Durchblutung der Schleimhaut an. Operativ kann das zu weite Nasenlumen verschmälert werden, um so das Sekret vor zu raschem Eintrocknen zu bewahren. So sind die

medialen Nasenseitenwände nach innen ins Lumen der Nase gerückt oder die Nasenscheidewandschleimhaut durch implantierten Knochen unterpolstert worden. Um die Schleimhaut dauernd zu berieseln, hat man den Ausführungsgang der Parotis in die Kieferhöhle verpflanzt. Nicht in allen Fällen befriedigen diese operativen Maßnahmen.

Zu einer akuten, eitrigen Entzündung der Knorpel- und Knochenhaut der Nasenscheidewand führt mitunter eine Wurzelkaries der Schneidezähne, desgleichen eine Periodontitis oder eine vereiterte Cyste dieser Zähne. Es kommt so zu einer Absceßbildung an der Nasenscheidewand, zu einem Septumabsceß. Schon beim Anheben der Nasenspitze zeigt sich in Nähe des Nasenstegs, beiderseits an der Scheidewand eine fluktuierende Geschwulst mit intensiv geröteter Schleimhautoberfläche. Geklagt wird über Verlegtsein der Nase und Kopfschmerz. Mitunter stellen sich leichte Temperatursteigerungen ein. Auch kann die äußere Nase geschwollen, gerötet und druckempfindlich sein. Derartige Septumabscesse sind ferner nach Traumen und nach Gesichtserysipelen beobachtet worden.

Die Behandlung fordert die Incision und zwar möglichst frühzeitig, um das Einschmelzen des stützenden Knorpels und Knochens zu verhindern. Ist es zur Einschmelzung gekommen, dann sinkt der Nasenrücken an der betreffenden Stelle ein.

Ein ganz eigenartiges Erkrankungsbild bietet der „nervöse Schnupfen", die Rhinitis vasomotorica. Die Nase beginnt plötzlich profus zu rinnen. Eine Unzahl von Taschentüchern wird in kurzer Zeit von dem wässerigen Sekret durchfeuchtet. Dazu gesellen sich Niesattacken. Gequält sind die Kranken von Kopfschmerz, Tränenträufeln, geröteten und geschwollenen Augenbindehäuten. Die Anfälle treten bisweilen in bestimmten Zeitintervallen, auch zu bestimmten Stunden auf und belästigen die Kranken ganz erheblich. Obwohl dieses Leiden in den Lehr- und Handbüchern als ein fest umrissenes Krankheitsbild geschildert wird, hat es m. E. kein Anrecht darauf. Es handelt sich hier lediglich um ein Erkrankungssymptom, um eine Reflexneurose, die in allernächster Beziehung zur Neurasthenie, zu einer neuropathischen Zustandsänderung steht. Eine derartig nervöse Konstitution, die selten des hysterischen Einschlags entbehrt, kennzeichnet sich stets in allgemeinen nervösen Beschwerden, unter denen das Symptom des nervösen Schnupfens besonders augenfällig wirkt. Die Behandlung ist in vorkommenden Fällen dementsprechend einzurichten. Die Rhinitis vasomotorica ist nicht identisch mit dem Heuschnupfen, wenn auch die klinischen Symptome sich absolut gleichen. Der Heuschnupfen entsteht auf Grund einer Intoxikation.

Thielemann.

Nasenbluten, s. Nasenkrankheiten.

Nasengeschwülste. Unter den gutartigen Geschwülsten der Nase und ihrer Nebenhöhlen sind die sog. Nasenpolypen am häufigsten anzutreffen. Es sind grau-glasig aussehende, gestielte Gebilde verschiedenster Größe. Sie füllen oft in erstaunlicher Zahl das Nasenlumen und die Nebenhöhlen aus. Histologisch handelt es sich um weitmaschige, ödematöse Fibrome. Sie sind das Produkt chronischer Entzündungen, die mehr oder weniger die gesamte Schleimhaut der Nase und ihrer Nebenhöhlen befallen können. Infolge ihres teilweise lockeren Gefüges reagiert die Schleimhaut mit entzündlichem Ödem, dessen chronische Form die Polypen darstellen. Keineswegs sind diese Gebilde immer das Resultat einer Nebenhöhleneiterung. Ein örtlich begrenzter Entzündungsherd wird ebensogut die primäre Ursache für ihr Wachstum abgeben. Folgeerscheinungen der durch die Polypen verlegten Nase sind Kopfschmerz, Geruchsstörungen, veränderter Klang der Sprache, Trockenheitsgefühl im Munde

und Rachen. Die Diagnose dieser charakteristisch aussehenden Neoplasmen bereitet keine Schwierigkeiten. Nach Entfernung der Polypen mittels kalter Drahtschlinge ist das häufig rezidivierende Wachsen durch Ausräumung des Entzündungsherdes, durch Ausschaltung einer Nebenhöhlenaffektion zu verhindern.

Ein eingehenderes zahnärztliches Interesse beanspruchen unter den gutartigen Tumoren der Oberkieferhöhle die Cysten. Erwähnt sei, daß cystische Gebilde sich mitunter in der Schleimhaut des Antrums Highmori finden lassen, die lediglich eine Sekretverhaltung infolge eines verlegten Drüsenausführungsgangs darstellen. Unter den Cysten, die vom Zahnsystem oder deren Anlage ausgehen, sind ihrer Genese nach die follikulären von dem periodontalen, radikulären Wurzelcysten zu scheiden. Die follikuläre, von einem retinierten oder überzählig angelegten Zahn ausgehende Cyste kommt in der Kieferhöhle selten vor. 95% sind hier radikuläre Gebilde. Ihr langsames Wachstum zerstört im Laufe von Monaten und Jahren die umgebende Knochenschicht. Sie gelangen in das Sinuslumen, schieben mit der Zeit die vordere faciale und auch palatinale knöcherne Höhlenwand vor sich her, da diese ihnen den geringsten Widerstand bieten. Die knöchernen Wandungen werden durch den ständigen Druck verdünnt, haben schließlich nur noch einen papierdünnen Durchmesser, so daß sie auf Druck von außen leicht einbrechen und dabei das charakteristische „Pergamentknistern" entsteht. Cysten der vorderen Zähne, die nach dem Nasenboden vorwachsen, den Nasen- und Antrumboden vor sich her schieben, erzeugen am Boden oder mehr nach der lateralen Wand zu eine eindrückbare, von normaler Schleimhaut überzogene Vorwölbung, den sog. „Gerber Wulst".

Die Cysten bleiben für den Träger wegen ihres langsamen Wachstums zunächst völlig symptomlos. Haben sie eine gewisse Größe erreicht, so machen sie sich an den Außenwandungen der Kieferhöhle als Vorwölbungen bemerkbar. Eine Frühdiagnose ist nur röntgenologisch zu stellen. Hier hebt sich die Cyste als scharf umgrenzter Schatten im Bereich des Antrums ab. Die Kieferhöhlenumrisse erwecken dadurch den Eindruck, als wenn zwei Kammern vorhanden wären. Ist das Antrumlumen von der Cyste vollständig ausgefüllt, dann erscheint die Kieferhöhle im Bilde völlig beschattet. Das Röntgenbild ist dem beim Kieferhöhlenempyem täuschend ähnlich. Doch bieten die differenten klinischen Symptome immerhin genügend Anhaltspunkte für eine sichere Diagnose. Eine Differentialdiagnose zwischen malignem Tumor und Cyste kann zunächst sehr schwierig sein. Doch haben wir ein einfaches Unterscheidungsmittel, die Diaphanoskopie. Die Lichtstrahlen werden das Antrum bei Vorhandensein einer Cyste aufleuchten lassen, einen soliden Tumor dagegen nicht durchdringen. Bei der Punktion einer Cyste tropft zudem aus der Nadel eine klare Flüssigkeit, die Cholestearinkrystalle enthält. Ist der Cysteninhalt vereitert, wie dies z. B. nach Zahnextraktion, nach Punktion oder durch eine gangränöse Wurzel eintreten kann, so wird der Cystensack bersten und der Eiter sich aus der Nase ergießen. Es ist dann oft nicht zu entscheiden, ob ein Empyem oder eine vereiterte Cyste besteht. Lediglich die operative Freilegung sichert die Diagnose.

Größere Cysten sind zu entfernen. Partsch hat vorgeschlagen, sie vom Munde her anzugehen, zu einer Nebenhöhle des Mundes zu machen und der Selbstverkleinerung zu überlassen. Dieser Methode hängt zweifellos der Nachteil an, daß sie eine Höhlung schafft, die mit der Mundhöhle in breiter Verbindung steht und somit Pflege und öfterer Reinigung bedarf. Deshalb ist es zweckmäßiger, derartig große Cysten nach rhinologischer Methode anzugehen. Die Kieferhöhle wird nach den Angaben von Luc-Caldwell, wie beim Empyem, eröffnet, die Cyste samt Inhalt entfernt und das Höhlenlumen durch Naht geschlossen. Heilung ist mit Sicherheit in wenigen Tagen

zu erwarten. Eine vereiterte Cyste wird in genau derselben Weise wie ein Empyem operiert und zwar mit Anlegen der Abflußöffnung nach der Nase.

Sonstige seltene Geschwülste der Nase und ihrer Nebenhöhlen wie Osteome, Chondrome, Adamantinoma cysticum und solidum, sowie die Fibrome, Myxome können in diesem Rahmen übergangen werden. Einer ausführlicheren Erwähnung bedarf das Oberkiefersarkom und Carcinom. Hier hat ganz besonders der Zahnarzt Gelegenheit, eine Frühdiagnose zu stellen. Was dies bei der Malignität dieser Geschwülste bedeutet, bedarf kaum einer weiteren Betonung. Die Mortalität dieser Tumoren beträgt bei zu später Diagnose fast 100%. Ein günstigeres Resultat wird nur dann gezeitigt werden, wenn man sie frühzeitiger operativ erfassen kann. Oft liegen die Verhältnisse, insbesondere für das Carcinom, so, daß den Erkrankten erstmal über eine sehr wertvolle, längere Zeitspanne hinaus wegen Zahnschmerz Zahn für Zahn der betreffenden Oberkieferhälfte extrahiert wird, bis schließlich der Tumor durch den Alveolarfortsatz durchbricht, die Tumorausdehnung inzwischen derart zugenommen hat, zugleich Metastasen sich gebildet haben, so daß sich dann nur noch die Inoperabilität feststellen läßt.

An Häufigkeit dürfte das Sarkom des Oberkiefers das Carcinom um ein geringes übertreffen. Bevorzugt ist vom Sarkom das zweite und dritte Lebensdezennium, wogegen die Krebse in etwas höherem Lebensalter zur Entwicklung gelangen. Ausnahmen bilden die Regel. Der Entstehung nach trennt man das myelogene, vom Knochenmark ausgehende Sarkom, von dem periostalen Tumor. Da der Oberkiefer keine eigentliche Markhöhle hat, so kommen hier überwiegend die periostalen Formen vor. Befallen wird meist die Kieferhöhle und der Alveolarfortsatz, seltener der harte Gaumen. Unter den verschiedenen histologischen Formen sind klinisch die Riesenzellensarkome herauszuheben. Sie sind relativ gutartig. Diese günstige Eigenschaft ist bereits von der gleichartigen Epulis her bekannt. Die Rundzellensarkome finden sich im Antrum Highmori am häufigsten. Darunter sind die kleinzelligen besonders bösartig. Bei den Spindelzellensarkomen richtet sich der Charakter nach dem Zellgehalt. Je zellhaltiger, desto maligner. Die Mischformen, wie Fibro-, Myo-, Chondro-, Osteosarkom, sind ebenfalls desto günstiger anzusprechen, je mehr das betreffende Grundgewebe sich in ihnen findet. Absolut prognostisch ungünstig ist das Melanosarkom. Eine Dauerheilung dieses Oberkiefertumors ist bisher nicht bekanntgeworden.

Ätiologisch wird für das Sarkom immer wieder das Trauma herangezogen, ohne daß strikte Beweise dafür erbracht sind. Die Erfahrungen der Nachkriegszeit scheinen allerdings in diesem Sinne zu sprechen.

Die frühzeitige Diagnose des Oberkiefersarkoms ist leider recht selten. Klinische Symptome sind in der ersten Zeit wenig oder kaum vorhanden. Die Auftreibung des befallenen Teils, namentlich eine Lockerung oder Verschiebung der Zähne soll in jedem Fall den Verdacht auf einen Tumor lenken. Beim zentralen Wachstum bleiben auch diese Erscheinungen lange Zeit aus. Periostal entstehende Sarkome werden erst spät in die Nervenfasern des Trigeminus einwachsen und einen Reiz setzen. Dagegen umwuchert die myelogne Form die Nervenfasern und verursacht damit frühzeitiger bohrende neuralgische Zahnschmerzen. Eine Knochenauftreibung entsteht hier allerdings um so später. In späteren Stadien ist eine Unterscheidung nicht mehr möglich. Schrankenlos wird die ganze Umgebung ergriffen. Die Geschwulst dringt in die Nase, die Augenhöhle. Schließlich erfolgt infolge Verjauchung, Blutung, Einbruch in die Schädelhöhle, infolge zahlreicher Metastasenbildung der Exitus letalis.

Die Prognose der Sarkome ist, mit Ausnahme der Riesenzellensarkome, denkbar ungünstig. Nur früh erkannte Tumoren bieten die Möglichkeit einer Heilung. Bei fort-

geschrittenen Geschwülsten pflegt das Rezidiv dem Eingriff unmittelbar zu folgen. Diese große Rezidivgefahr hat die Überlegung aufkommen lassen: Soll man Sarkome überhaupt mit dem Messer angehen? Jeder Operateur mußte die Erfahrung machen, daß selbst auf den Reiz einer Probeexcision zwecks histologischer Diagnose der Tumor augenfällig an Ausdehnung zunahm und in erstaunlich rascher Zeit Metastasen setzte. Therapeutisch wirken mitunter Röntgenbestrahlungen überraschend. Man sieht diese Tumoren verschiedentlich unter der Strahlenwirkung förmlich wegschmelzen. Das Rezidiv läßt jedoch nicht lange auf sich warten. Zwei, drei Rezidive schmelzen wiederum ein, um schließlich auf die Bestrahlung nicht mehr zu reagieren. In diesem Stadium kommt auch die Metastasenaussaat.

Das Carcinom ist an das Vorhandensein des Epithels gebunden. Die zentralen Oberkieferkrebse entstammen paradentären Epithelleisten oder einer Umbildung der Kieferhöhlenauskleidung. Nur höchst selten hat man es hier mit einer Metastase von einem anderen Organcarcinom her zu tun. Diese zentralen, meist massigen Oberkiefertumoren sind histologisch Zylinderzellen- oder Plattenepithelcarcinome.

Das erste Symptom des zentralen Oberkieferkrebses ist der Schmerz, der sich aus dem frühen Ergriffensein der Trigeminusäste erklärt. Dieser Schmerz hat ausgesprochen neuralgischen Charakter, wobei die Beschwerden, man kann sagen, stets in die Zähne verlegt werden. Somit ist der Zahnarzt die erste ärztliche Stelle, die derartig Erkrankte in Behandlung bekommt. Gerade wir Rhinologen, die immer wieder Tumorpatienten in meist prognostisch ungünstigen Stadien zu sehen bekommen, müssen darauf hinweisen, daß hartnäckige Zahnschmerzen, für die weder in den Zähnen noch in der Umgebung eine Ursache zu finden ist, stets den Verdacht auf einen malignen Tumor abgeben sollten. Nach der Extraktion halten die Schmerzen unvermindert an. Die Kranken quälen, ihnen sämtliche Oberzähne der Seite zu entfernen. Achtet man auf die Alveolen, aus denen die Zähne zuerst entfernt wurden, so finden sich meist schon schwammige, leicht blutende Granulationen. Schließlich kommt es zum Durchbruch der Geschwulst durch die Extraktionswunden. Hat man Verdacht auf einen Tumor, so wird das Röntgenbild, Übersichtsbild der Kieferhöhlen, weiteren Aufschluß geben. Schon das Frühstadium des Carcinom wie des Sarkom zeichnet auf der Röntgenplatte kleine Aushöhlungen, Defekte im kompakten Knochen oder gibt eine partielle Verschattung im Höhlenumriß. Differentialdiagnostisch sprechen gegen eine Cyste die neuralgischen Beschwerden, gegen eine akute Entzündung der Kieferhöhle der begrenzte Schatten, die Knochenaussparrungen im Bilde. Sind Knochenauftreibungen vorhanden, so ist bei den soliden, malignen, recht harten Tumoren das „Pergamentknistern" nicht nachzuweisen. Als grobe ärztliche Nachlässigkeit muß bezeichnet werden, wenn auch nur bei geringstem Tumorverdacht das röntgendiagnostische Hilfsmittel nicht mit herangezogen wird. Erst spät erscheinen diese Tumoren in der Nase. Sie verursachen dann Nasenbluten und lassen ein stinkendes Sekret aus Zerfallsprodukten absondern. Ist schließlich der Tumor unter Verdrängung des Augapfels in die Orbita gewachsen, hat er die Wange oder den harten Gaumen aufgetrieben und durchwuchert, so werden die kachektischen Kranken dann meist selber die Diagnose stellen können.

Das Carcinom erfordert radikalste Entfernung. Mit Ausnahme der früh diagnostizierten Fälle wird meist nur eine Oberkieferresektion in Frage kommen. Vor Anwendung der Röntgenstrahlen muß beim Oberkiefercarcinom dringend gewarnt werden. Die Strahlen geben lediglich einen Reiz zu beschleunigtem Wachstum. Radium in größeren Dosen vermag die Progredienz entschieden aufzuhalten. Einige Autoren und auch wir gingen in letzter Zeit den Oberkieferkrebs mit chirurgischer Diathermie an.

Auch hiermit soll energisch bis ins Gesunde hinein koaguliert werden. Es scheint, als wenn dieses Verfahren zunächst wenigstens den Vorteil hat, daß durch einen solchen Eingriff ein stärkerer Blutverlust völlig vermieden werden kann. Dieser Faktor ist bei den im Ernährungszustand heruntergekommenen, meist älteren Patienten recht hoch zu werten. Desgleichen sind die postoperativen Reaktionen gering. In welchem Verhältnis diese Methode allerdings zu den Rezidivbildungen steht, werden die nächsten Jahre lehren. Irgendwelche Krebssera oder sonst medikamentöse Behandlungsmethoden der malignen Tumoren sind bis heute nicht als wertvolle Bereicherung für eine kausale Therapie zu betrachten. *Thielemann.*

Nasenzähne. Außer den Fremdkörpern der Nase, wie sie von Kindern häufig in mannigfaltigster Art dort hineingesteckt werden, finden sich mitunter Zähne in den Nasenboden oder in die seitliche Wand des unteren Nasengangs eingewachsen. Die Nasenzähne gelangen an diese Stelle meist infolge Entwicklungsstörungen. Es handelt sich entweder um Verlagerungen und Inversion einzelner Zahnkeime, mitunter auch infolge Verdrängung und mechanischer Wachstumsbehinderung bei enger Zahnstellung oder um frühzeitige Absprengung von Zellelementen embryonaler Zahnanlagen. Kommt es zu einer Verlagerung eines normal angelegten Zahnkeimes, so erfolgt zugleich meist eine Inversion um 180°. Die Schmelzkuppe wendet ihren Scheitel gegen die Nasenhöhle. Bei späterem Wachsen ragt der Zahn frei in das Nasenlumen hinein, während die Wurzel nach unten sieht. Hat eine Wendung um nur 90° stattgefunden, so liegt der Zahn quer zum Nasenboden. Eine Zahnverlagerung wird auch dadurch möglich, wenn der Milchzahn in der Alveole zurückgeblieben ist. Hier findet der wachsende, bleibende Zahn ein mechanisches Hindernis. Er ist gezwungen, sich in entgegengesetzter Richtung vorzuschieben, so daß die Wurzelspitze sich mehr und mehr ins Nasenlumen einstülpt. Verschiedentlich ist erwähnt, daß eine frühzeitige Schließung der Alveole, z. B. bei früher Extraktion oder frühem Ausfall eines Milchzahnes, die Ursache für eine in die Nasenhöhle vorwachsende Zahnwurzel abgegeben hat. In all diesen Fällen muß naturgemäß der versprengte Zahn in der Zahnreihe des Oberkiefers fehlen. Ist dagegen in frühzeitig embryonaler Periode eine Abschnürung oder teilweise Absprengung von Zellelementen eines Zahnkeimes, Aberration, zustande gekommen, so wird sich aus den versprengten Teilen ein Zahn, ein „Embolus", entwickeln, während ein „normaler" Zahn an seiner Stelle im Gebiß erscheint. Historisch interessant ist, daß von Goethe (Schweizer Reise, Brief vom 6. Sept. 1797) ein Fall ausführlich beschrieben wird, in dem die Zahnkrone infolge ungünstiger anatomischer Verhältnisse nicht nach unten durchbrechen konnte, und nun die abnorm lange Wurzel in die Nasenhöhle sich einstülpte. Knapp entfernte aus der Nase einen Alveolarsequester, in welchem der zugehörige, kariöse Zahn steckte. Er nimmt an, daß die Karies des invertierten Zahnes durch das Nasensekret entstanden sei. In einem Fall Koellreutters war ein Kind frühzeitig wegen einer Gaumenspalte operiert. Beiderseits am Nasenboden entstand später ein Wulst, der rechts „einen spitzen, nach vorn und auf der hohen Kante nach oben gerichteten Zahn" trug. Im Gebiß fehlten die Schneidezähne. Unter diesen Nasenzähnen finden sich fast stets nur Eckzähne und äußere Schneidezähne. Eine Verlagerung eines Prämolaren in die Nase ist ein seltener Befund. Dagegen finden sich in der Kieferhöhle fast ausschließlich Prämolar- und Molarzähne. Mehrere gleichzeitig verlagerte Zähne sind in der Nasenhöhle nur selten angetroffen worden. Ein Kuriosum von Zahnkeimversprengung beschreibt O. Hildebrand. Bei einem Knaben wurden zunächst aus den erkrankten Kieferhöhlen eine Menge überzähliger Zähne entfernt. Später konnten aus dem rechten Oberkiefer und aus beiden Unterkieferhälften

nochmals Zahnmassen ausgeräumt werden, die in ihrer Gesamtzahl etwa 150 Zähne darstellten. Hirschmann, Caldera und Denker erwähnen Traumen, die Zahnkeime in die Nasenhöhle hineingetrieben hatten. Nach Hansemann sowie v. Gordon scheint die Erblichkeit bei der Verlagerung eine Rolle zu spielen. Hansemann berichtet von einer Familie, bei der sich verlagerte Zähne durch fünf Generationen hindurch fanden. v. Gordon sah drei Generationen, bei denen stets der rechte obere Schneidezahn fehlte. Der Zahn steckte jedesmal im Kiefer. Auf ein häufiges Zusammentreffen von Zahnverlagerung und Lues ist verschiedentlich hingewiesen worden. Wenn diese Art des Zusammenhangs heute auch nicht geklärt ist, so bleibt der anscheinend begünstigende Faktor der Lues auffallend und verdient weitere Beachtung.

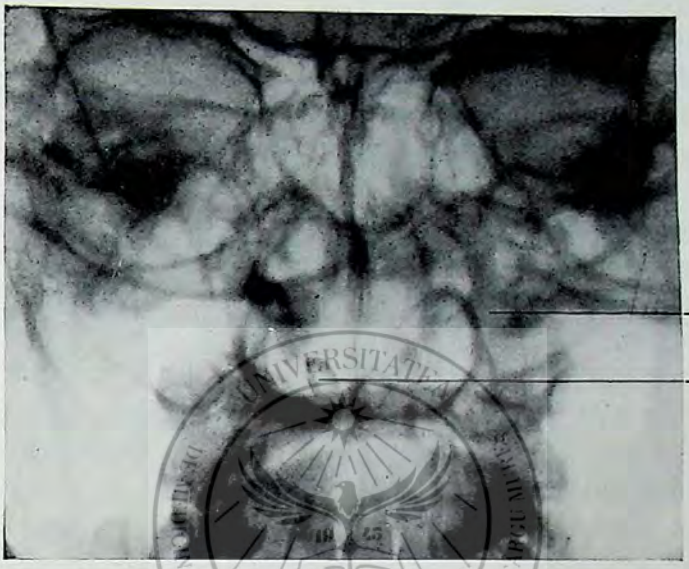

Abb. 1876. In die linke Nasenhöhle verlagerter zweiter, linker oberer Schneidezahn. Der Zahn fehlt in der Zahnreihe der linken Oberkieferhälfte. Verschleierte rechte Kieferhöhle.

Im allgemeinen wird der in der Nase verlagerte Zahn einen Zufallsbefund bilden. Klinische Anhaltspunkte bieten sich nur ausnahmsweise. Kommt es zu einer Karies, so bedingt diese eine Eiterung in der Nase, eine Fremdkörpereiterung. Daß Reflexerscheinungen von einem in der Nase liegenden Zahn aus entstehen, hält man heute für weniger wahrscheinlich. Die Aera der nasalen Reflexneurosen ist allem Anschein nach bereits ziemlich überwunden. *Thielemann.*

Nasmythsche Membran, veralteter Name für Schmelzoberhäutchen.

Nerven. Die Nerven des Gesichtsschädels. Die sensible und motorische Innervation des Kopfes und der Sinnesorgane wird im Verein mit dem Kopfanteil des Sympathicus von den zwölf Hirnnervenpaaren besorgt.

Alle diese Nerven führen Fasern aus dem cerebrospinalen System, teils motorischer, teils sensibler Natur, und sympathische und parasympathische Fasern aus dem vegetativen System.

Die cerebrospinalen Fasern entspringen entweder aus den motorischen Ganglienzellen der Hirnnervenkerne oder aus den sensiblen Zellen der nach dem Typus der Spinalganglien gebauten, den Nervenstämmen nach ihrem Austritt aus dem Gehirn angeschlossenen Ursprungsganglien und verlaufen ununterbrochen zu ihren Erfolgsorganen.

Die vegetativen Fasern für die unwillkürlich bewegte Muskulatur und für Drüsen- und Gefäßinnervation gehören zwei in ihrer Wirkung antagonistischen Systemen an.

Ihr Ursprung liegt im Gehirn oder Rückenmark, das sie als markhaltige, weiße, präganglionäre Fasern verlassen; diese Fasern treten in bestimmte Ganglien ein, an deren Zellen sie enden. Von diesen Ganglien geht die postganglionäre, marklose, graue Faser aus, die zum Erfolgsorgan führt.

Eine Gruppe gehört dem Sympathicus zu. Ihre präganglionären Fasern verlaufen in den Spinalnerven und durch deren Rami communicantes zu den Ganglien des Grenzstranges, wo sie umgeschaltet werden; die postganglionären Fasern für das von uns beschriebene Gebiet sind der sog. Kopfteil des Sympathicus.

Die andere Gruppe gehört dem Parasympathicus an. Die präganglionären Fasern sind bestimmten Hirnnerven angeschlossen, die Umschaltstellen liegen in den peripheren Ganglien des N. trigeminus.

Der N. trigeminus. Er entspringt mit einer größeren sensibeln und einer kleineren motorischen Wurzel aus dem Brückenschenkel, wo dieser sich zur Brücke zu verbreitern beginnt und zwar nahe an seinem vorderen Rande. Dabei sind die hinten entspringende sensible und die vorne entspringende motorische Wurzel durch Brückenfasern getrennt.

Von dieser Stelle aus wendet sich der Nervenstamm nach vorne und ein wenig seitlich, wobei sich die motorische Wurzel unter die sensible schiebt, durchbohrt die Dura mater über dem inneren Ende der Pyramidenkante, unter der unteren Anheftungsfalte des Tentoriums und unter dem Sinus petrosus superior und verbreitert sich, von einem Fortsatz der harten Hirnhaut umscheidet, in der Impressio trigemini an der Vorderfläche der Pyramide, nahe ihrer Spitze zum Ganglion semilunare Gasseri. Diese halbmondförmige Ganglienmasse, in die selbstverständlich nur die sensible Wurzel eingeht, kehrt ihre Konvexität nach vorne, außen und hinten, liegt, wie schon angeführt, in einem Divertikel des Hohlraums der Dura mater, Cavum Meckeli, das an die laterale Wand des Sinus cavernosus grenzt. Aus der Konvexität des Ganglion semilunare entbinden sich die drei Hauptäste des N. trigeminus: Der erste Ast, N. ophthalmicus, der an der lateralen Wand des Sinus cavernosus geradeaus nach vorne zur Fissura orbitalis superior zieht, durch die er in die Augenhöhle eintritt. Der zweite Ast, N. maxillaris, zieht schräg nach vorne und etwas nach unten zum Foramen rotundum und durch dieses hindurch in die Flügelgaumengrube. Der dritte Ast, N. mandibularis, dem sich die Portio motorica anschließt, zieht fast geradeaus abwärts und durch das Foramen ovale nach außen in die Fossa infratemporalis.

Die einzelnen Zweige der drei Trigeminusäste lassen sich schematisch in je drei Gruppen teilen und zwar in Rami interni, die für die Eingeweidehöhlen, in Rami intermedii, die für die Vorderfläche des Gesichtes und in Rami externi, die für die Seitenfläche des Gesichtes und Schädels bestimmt sind. Dies gilt natürlich nur für die sensibeln Äste, die man danach in folgende Tabelle zusammenfassen kann.

	Rami interni	Rami intermedii	Rami externi
I. Ast	N. nasociliaris	N. supraorbitalis	N. lacrimalis
II. „	Nn. sphenopalatini (Rr. nasales und Nn. palatini)	N. infraorbitalis	N. zygomaticus
III. „	N. buccinatorius (N. lingualis)	N. alveolaris inf. (N. mentalis)	N. auriculotemporalis

Das Gebiet des ersten Trigeminusastes scheidet sich vom Gebiete des zweiten im allgemeinen durch die Ebene der Lidspalten, das des zweiten und dritten durch die Ebene der Mundspalte. Doch sind als wichtige Ausnahmen von dieser Regel folgende Nervenverzweigungen anzuführen: Ein Zweig des ersten Astes, der Ramus nasalis

externus, versorgt die Haut an der Nasenspitze, greift also in das Gebiet des zweiten Astes über. Der N. zygomaticotemporalis des zweiten Astes reicht in das Gebiet des ersten hinauf, indem er die Haut der vorderen Schläfengegend innerviert. Der N. auriculotemporalis des dritten Astes überschreitet nach oben mit seinen Wangenzweigen das Gebiet des zweiten, mit seinen Schläfenzweigen sogar das des ersten Trigeminusastes.

Der erste Ast des N. Trigeminus, N. ophthalmicus. Er gelangt durch die Fissura orbitalis superior in die Augenhöhle und teilt sich bald nach seinem Eintritt in seine drei Hauptzweige. Von diesen zieht der innere, N. nasociliaris, an der Innenwand der Orbita nach vorne, gibt Zweige für die Nasenhöhle und den Bulbus ab und endet als N. infratrochlearis in der Haut. Der mittlere Ast, N. frontalis, zieht in die Rr. frontalis und supraorbitalis geteilt zur Stirn; der dritte, seitliche, N. lacrimalis, zur Glandula lacrimalis und durch sie hindurch zum oberen Augenlid.

Der zweite Ast des Trigeminus, N. maxillaris. Der N. maxillaris betritt durch das Foramen rotundum den obersten Anteil der Fossa pterygopalatina; hier teilt er sich sofort in zwei Anteile, einen äußeren, N. infraorbitalis, der in seinem Hauptanteil den Ramus intermedius darstellt und von dem der Ramus externus seinen Ursprung nimmt, und einen inneren, N. sphenopalatinus, an dessen Anfangsteil das Ganglion sphenopalatinum angeschlossen und dessen Zweige in die Nasenhöhle und zum Gaumen gelangen.

Das Ganglion sphenopalatinum ist eine etwa dreiseitige, 5 mm im Durchmesser messende Platte, die am Anfangsteil der Nn. sphenopalatini, knapp nach deren Abgang aus dem Stamm des zweiten Astes an der Innenseite des Nerven liegt. Die sensible Wurzel dieses Ganglions ist der N. palatinus, dessen Fasern aber größtenteils, wenn nicht alle, das Ganglion nur durchsetzen, ohne mit dessen Zellen in Beziehung zu treten, die motorische Wurzel kommt vom Ganglion geniculi n. facialis und läuft als N. petrosus superficialis maior über die vordere Fläche der Schläfenbeinpyramide in der gleichmäßigen Furche zum Foramen lacerum, wo sie die Fibrocartilago basalis durchbohrt, um sich am hinteren Eingang des Canalis pterygoideus Vidii mit der Radix sympathica zu vereinigen, die als N. petrosus profundus aus dem sympathischen Geflecht der A. carotis interna kommt. Beide Nerven zusammen bilden den N. pterygoideus Vidii, dessen Zusammensetzung aus einem weißen, präganglionären, motorischen und sekretorischen parasympathischen und einem grauen, postganglionären, sympathischen Anteil schon lange bekannt war. Nur die ersteren Fasern werden im Ganglion sphenopalatinum umgeschaltet. Die peripheren Äste des Ganglions schließen sich den Nasen- und Gaumenästen an und versorgen die Drüsen des Gaumens und wahrscheinlich den M. levator veli palatini, möglicherweise durch eine rückläufige Schlinge zum N. zygomaticus und durch die Anastomose mit dem N. lacrimalis auch die Tränendrüse.

Die N. nasales posteriores superiores gelangen durch das Foramen sphenopalatinum in die Nasenhöhle, versorgen mit den Rr. nasales laterales Seitenwand und Decke der Nase und greifen mit den Rr. nasales septi auf die Scheidewand über.

Von diesen septalen Ästen läuft der N. nasopalatinus Scarpae in einer Rinne des Vomer schräg nach vorne unten zum Canalis incisivus, durch den er in die Gaumenschleimhaut gelangt. Er gibt Fasern in die Schleimhaut des Septums ab, anastomosiert vor seinem Eintritt in den genannten Kanal mit Nasenästen der Nn. alveolares superiores anteriores und versorgt gemeinsam mit dem N. nasopalatinus der anderen Seite den vordersten Teil der Schleimhaut bis zu einer Linie, die die Vorderränder der beiden Eckzahnalveolen verbindet. Er ist also der Nerv des Zwischenkiefers des Gaumens; seine Endäste verbinden sich mit denen des N. palatinus anterior.

Die Nn. palatini ziehen durch den Canalis pterygopalatinus abwärts und treten in mehrere Stämmchen geteilt, durch die verschiedenen Mündungen des Kanals, nämlich das Foramen palatinum maius und das oder die Foramina palatina minora in die Mundhöhle aus. Der am Foramen palatinum maius erscheinende starke Nerv, N. palatinus anterior, läuft in der Furche an der seitlichen Grenze des Gaumendaches, gleich von seinem Austritt an in einzelne Zweige zerfallen, nach vorne und versorgt das Gebiet des harten Gaumens bis zu der früher beschriebenen Linie, vor der das Gebiet des N. nasopalatinus liegt, mit dessen Zweigen seine Äste anastomosieren. Sein Versorgungsgebiet reicht vorne bis an die Innenfläche des Alveolarfortsatzes.

Von den durch die Foramina palatina minora austretenden Zweigen versorgt der größere, N. palatinus posterior, den größten Teil des weichen Gaumens und führt

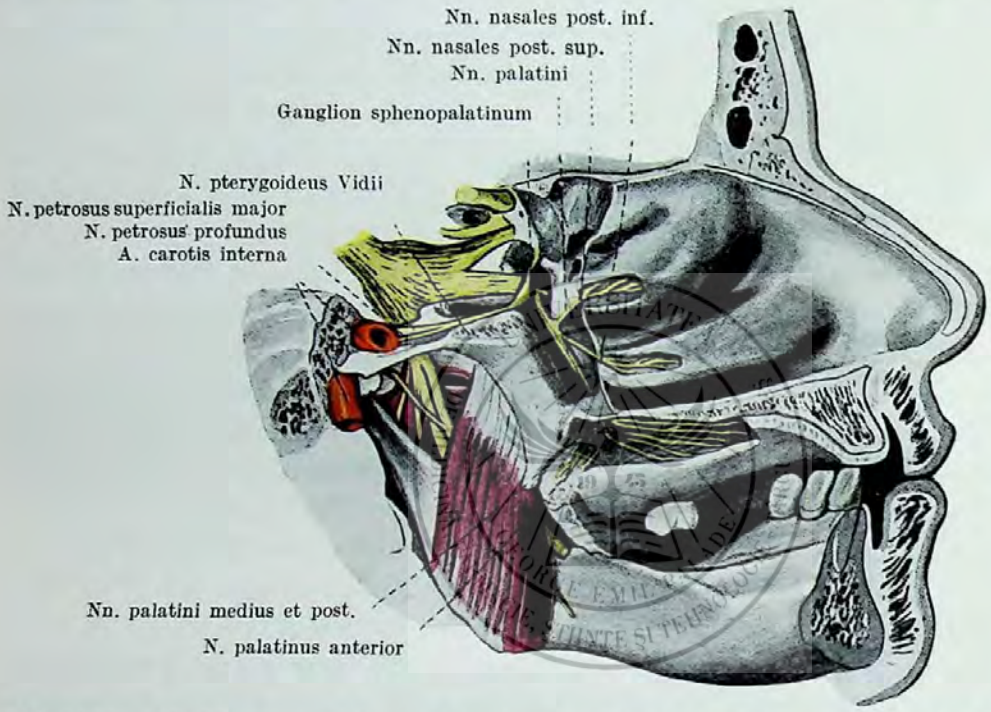

Abb. 1877. Die Nasen- und Gaumenzweige des II. Trigeminusastes. (Nach Sicher-Tandler.)

auch die motorischen Fasern für den M. levator veli palatini und M. uvulae. Der kleinere Ast, N. palatinus medius, versorgt ein kleines Gebiet über der Tonsilla palatina.

Der N. infraorbitalis entsendet knapp nach seinem Ursprung den N. zygomaticus lateralwärts und gelangt selbst durch den inneren Teil der Fissura orbitalis inferior in den Sulcus und dann in den Canalis infraorbitalis, um durch das Foramen infraorbitale das Gesicht zu erreichen. Auf diesem Wege gibt er die Nn. alveolares superiores ab.

Die Nn. alveolares superiores lassen sich in drei Gruppen teilen; von diesen gehen die Nn. alveolares superiores posteriores vom Stamm des N. infraorbitalis am Tuber maxillae ab. Sie können schon an ihrem Ursprung in zwei oder drei feine Ästchen gespalten sein oder sich erst während ihres Verlaufes an der Hinterwand des Oberkiefers in einzelne Fäden teilen. Einer derselben, R. gingivalis, läuft oberflächlich zur Schleimhaut des Fornix vestibuli und zur Gingiva an der Außenfläche des Alveolarfortsatzes der Molarengegend; er kann auch Zweige für die angrenzenden Gebiete der Wangenschleimhaut abgeben, in seltenen Fällen auch den N. buccinatorius des dritten Astes ersetzen.

Die übrigen Ästchen, zwei bis drei an der Zahl, treten in die etwa in der Mitte der Hinterfläche der Maxilla gelegenen Foramina alveolaria superiora posteriora ein und verlaufen weiter in feinen, nach der Kieferhöhle oft offenen Kanälchen des Oberkiefers nach vorne und unten.

Der N. alveolaris superior medius, der häufig fehlt, entspringt vom N. infraorbitalis im hinteren Teil des Sulcus infraorbitalis und gelangt in einem feinen Knochenkanal, dessen innere, dem Sinus zugekehrte Wand ebenfalls schwinden kann, in seinem Verlauf etwa parallel dem hinteren Alveolarnerven in die Basis des Alveolarfortsatzes, wo er sich bogenförmig oder in einem weitmaschigen Plexus mit den Nn. alveolaris superior posteriores und anteriores verbindet.

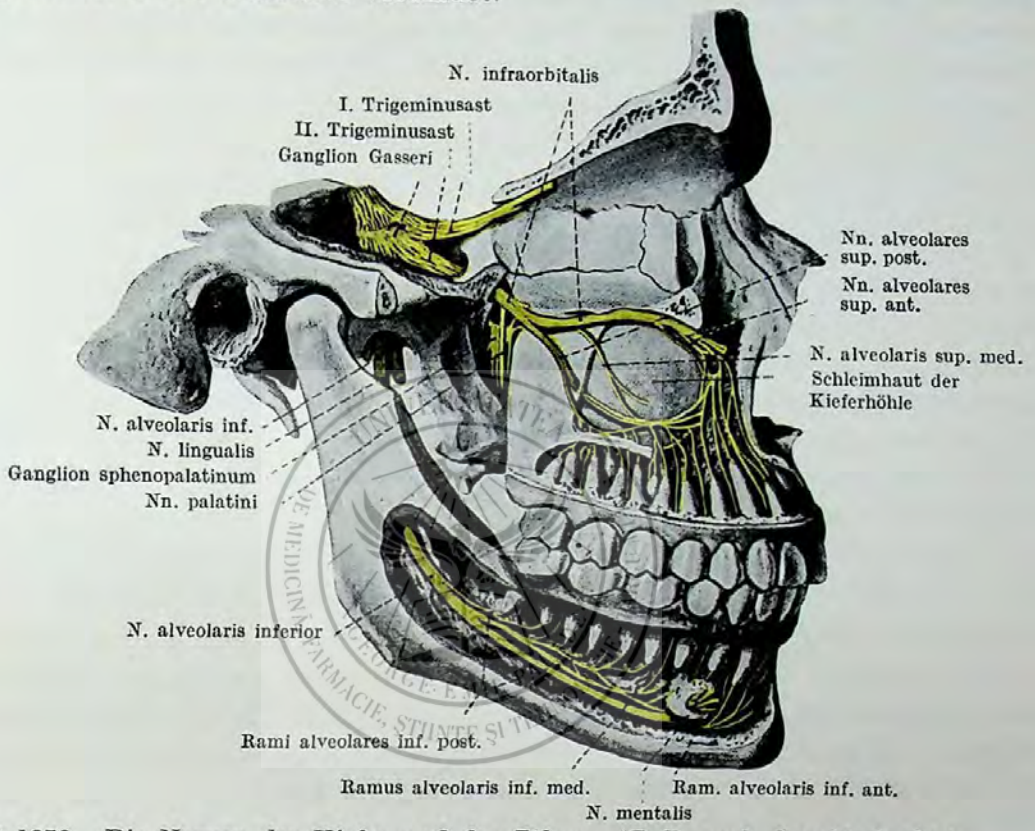

Abb 1878. Die Nerven der Kiefer und der Zähne. (Z. T. nach Spalteholz.) (Aus Sicher-Tandler.)

Die dritte Gruppe, die Nn. alveolares superiores anteriores, verlassen den N. infraorbitalis im Canalis infraorbitalis etwa 5—8 mm hinter dem Foramen infraorbitale und ziehen als einfacher, sich bald teilender Stamm oder gleich vom Beginn in mehrere Fäden geteilt, in eigenen Knochenkanälchen nach vorne unten und innen. Ein Teil der Fasern biegt nach hinten ab und verbindet sich mit solchen des N. alveolaris superior medius oder, falls dieser fehlt, mit Zweigen der Nn. alveolares superiores posteriores. Der Rest der Fasern zieht gegen die äußere Umrandung der Apertura piriformis, wo ein kleiner Faseranteil in die Nasenhöhle übertritt und den vordersten Teil des Nasenhöhlenbodens versorgt. Diese Rr. nasales anastomosieren durch einen nach hinten verlaufenden Zweig, der entweder am Nasenhöhlenboden selbst oder dicht darunter in einem Knochenkanal verläuft, mit dem N. nasopalatinus.

Die schleifenförmigen Verbindungen der Nn. alveolares superiores bilden in der Basis des Alveolarfortsatzes ein weitmaschiges Geflecht, das sich über den Wurzelspitzen der Zähne gelegen, durch den ganzen Kiefer erstreckt: Plexus dentalis superior. Von diesem Plexus aus gehen Nervenfäden in die Pulpen der Zähne durch

die Foramina apicalia, andere durch die Septa interalveolaria bis in die Gingiva an der Außenfläche des Alveolarfortsatzes. Hauptsächlich von den letzteren Zweigen stammen die Fasern für das Periodontium der Zähne.

Die Innervation der Molaren wird fast ausschließlich von den hinteren, Schneidezahn und Eckzahn fast ausschließlich von den vorderen Alveolarnerven versorgt. In das Gebiet der letzteren können durch die früher beschriebene Anastomose Fasern des N. nasopalatinus gelangen, die dann allerdings auf das Gebiet knapp neben der Mittellinie beschränkt zu sein pflegen. Bezüglich der Prämolaren schwankt das Verhalten je nachdem, ob ein N. alveolaris superior medius vorhanden ist oder nicht. Im ersten Fall führt er die ihnen bestimmten Fasern, im anderen Falle sind sie bald der vorderen, bald der hinteren Gruppe der oberen Alveolarnerven zugehörig.

Der am Foramen infraorbitale austretende Hauptanteil des N. infraorbitalis zerfällt gleich nach seinem Austritt in folgende Äste:

Nn. palpebrales inferiores zum unteren Augenlid;
Nn. nasales zur Seitenfläche der Nase und des Nasenflügels;
Nn. labiales superiores zur Haut und Schleimhaut der Oberlippe.

Der N. zygomaticus zieht im unteren Teil der lateralen Orbitalwand nach vorne und teilt sich früher oder später in zwei Zweige, die an der orbitalen Fläche des Jochbeins in die entsprechenden Kanälchen eintreten. Der obere, R. zygomaticotemporalis, anastomosiert mit dem N. lacrimalis des ersten Astes, dringt dann in den Canalis zygomaticotemporalis des Jochbeins ein und gelangt an dessen der Fossa temporalis zugekehrten Fläche nach außen, perforiert die Fascia temporalis und endet in der Haut der vorderen Schläfengrube.

Der untere Ast, R. zygomaticofacialis, durchsetzt den gleichnamigen Kanal des Jochbeins, verläßt ihn an der Wangenfläche dieses Knochens und verteilt sich an den vorderen oberen Bezirk der Wangenhaut.

Der dritte Ast des Trigeminus, N. mandibularis. Dem dritten Ast des N. trigeminus ist die motorische Portion des Nerven angeschlossen. Die motorischen Fasern verflechten sich zum Teil schon vor dem Austritt des Astes aus dem Foramen ovale und noch einige Millimeter weiterhin, wobei sich der Hauptteil der motorischen Fasern von der medialen über die vordere auf die laterale Seite des sensibeln Teiles schlingt. Nur wenige Millimeter unter dem Foramen ovale zerfällt der Stamm in seine verschiedenen Äste. Hier ist an seine mediale Seite das Ganglion oticum angeschlossen.

Das Ganglion oticum erhält Trigeminusfasern, die gewöhnlich als motorische Wurzel aufgefaßt werden, aber das Ganglion nur zum Durchtritt benutzen dürften und als zweite Wurzel den N. petrosus superficialis minor, der Glossopharyngeusfasern führt, als sensible Wurzel bezeichnet wurde, aller Wahrscheinlichkeit nach aber sekretorische Fasern führt, die an den Zellen des Ganglions enden. Der Verlauf der Fasern führt sie vom N. glossopharyngeus als N. tympanicus in die Paukenhöhle und durch den Plexus tympanicus Jacobsohni nach einer Verbindung mit dem Facialis an dessen Knie durch das Dach der Paukenhöhle und den Sulcus N. petrosus superficialis minoris an der vorderen Wand des Felsenbeins entlang. Der Nerv tritt dann durch das Bindegewebe der Fissura sphenopetrosa von hinten her an das Ganglion oticum. Die dritte, sympathische Wurzel stammt aus dem Geflecht um den Anfangsteil der A. meningea media.

Das Ganglion oticum geht mit Nachbarnerven, so z. B. mit der Chorda tympani und rückläufig gegen die Schädelhöhle mit dem N. pterygoideus Vidii und dem Ganglion Gasseri Verbindungen ein, deren Bedeutung noch unklar ist.

Die durchlaufenden motorischen Fasern sind der N. pterygoideus internus, der N. musculi tensoris tympani und der N. musculi tensoris veli palatini; die postganglionären sekretorischen Fasern, denen sich die sympathischen durchlaufenden Fasern anschließen dürften, gelangen in der Bahn des N. auriculotemporalis in die Parotis.

Die sensibeln Zweige des dritten Astes. Zum Eingeweidetrakt treten, abgesehen von den Nerven für die Zähne, zwei Zweige in Beziehung, der N. buccinatorius und der N. lingualis.

Der N. buccinatorius zieht vom Foramen ovale aus, den Muskelzweigen des Masseter und Temporalis eng angeschlossen, zunächst seitwärts und dann entweder zwischen den beiden Köpfen des M. pterygoideus externus oder durch den oberen Kopf an die Außenfläche dieses Muskels, verläuft dann zwischen M. pterygoideus externus und Innenfläche des M. temporalis abwärts, kreuzt den Processus coronoideus und die Temporalissehne an deren Innenseite und gelangt so an die Außenfläche des M. buccinatorius, wo er gleich eine Reihe von Zweigen abgibt, die über die Außenfläche des Muskels nach vorne und unten verlaufen, nahe dem Unterkieferansatz des Muskels diesen perforieren und den unteren Teil der Wangenschleimhaut und einen variabel großen Teil der Gingiva an der Außenfläche des Processus alveolaris inferior innervieren. Dieses von Buccinatoriusfasern versorgte Gebiet der Gingiva reicht in den meisten Fällen etwa vom Zwischenraum zwischen erstem und zweitem Prämolaren nach hinten bis zur Mitte des zweiten Molaren, kann auch kleiner sein oder fehlen, in anderen Fällen aber vom Eckzahn bis zum Weisheitszahn reichen.

Der Rest des N. buccinatoris zieht an der Außenfläche des M. buccinatorius fast horizontal nach vorne bis etwa zur Mündung des Ductus parotideus und zerfällt hier in seine Zweige, die den Muskel an verschiedenen Stellen durchbohren und den Rest der Wangenschleimhaut bis zum Mundwinkel innervieren, manchmal auch von der Lippenkommissur aus wenige Millimeter der Lippenschleimhaut selbst (s. Abb. 1879).

Der N. lingualis zieht zunächst am vorderen Umfang des N. alveolaris inferior geradeaus abwärts und kann von dem Nerven durch das Ligamentum pterygospinosum oder die in ihm entstandene Knochenspange getrennt sein. Er liegt im ersten Teil seines Verlaufes zwischen Kieferast und M. pterigoideus internus und nimmt in der Mitte dieser Verlaufsstrecke die Chorda tympani des N. facialis auf, die aus der Fissura petrotympanica hervorkommt, den N. alveolaris inferior an dessen medialer Seite kreuzt und sich dann in den hinteren Umfang des N. lingualis einsenkt.

Im weiteren Verlaufe wendet sich der N. lingualis etwas nach vorne, entfernt sich dadurch immer mehr vom N. alveolaris inferior, gelangt am vorderen Rande des M. pterygoideus internus an die Glandula submaxillaris und biegt hier auf dem M. hyoglossus nach vorne gegen die Mundhöhle ab. Er tritt am hinteren Rande des M. mylohyoideus auf dessen obere Fläche, liegt zunächst der Innenfläche der Glandula sublingualis auf und zieht unter dem Ductus submaxillaris nach medial in die Zunge.

In der Mundhöhle gibt der Nerv feine Zweige, Rr. alveolares, für die Schleimhaut an ihrem Übergang von der Zunge zum Kiefer ab und für den hinteren Teil der Gingiva an der Innenfläche des unteren Alveolarfortsatzes. An der Kreuzungsstelle mit dem Ductus submaxillaris entläßt er ebenfalls feinste Zweigchen, Rr. sublinguales, die die Glandula sublingualis, den vorderen Anteil der Schleimhaut des Mundhöhlenbodens und das Zahnfleisch an der Innenseite des Unterkiefers innervieren.

Nach Angabe dieser Zweige liegt der Nerv an der Außenfläche des M. genioglossus und zerfällt hier fächerförmig in seine Endäste, Rr. linguales, die die Zungenmuskulatur durchsetzen und in der Zungenschleimhaut, bis zur Linie der Papillae vallatae, enden.

Dort, wo der N. lingualis am oberen Pol der Glandula submaxillaris vorbeiläuft, entsendet er zur Drüse geflechtartig angeordnete Nervenfasern, in deren Verlauf das Ganglion submaxillare eingeschaltet ist. Die sekretorische Wurzel dieses Ganglions sind die dem Lingualis durch die Chorda tympani zugeführten Fasern; die sympathische Wurzel stammt aus dem Geflecht der A. maxillaris externa. Die efferenten Fasern dieses Ganglions gelangen in die Glandula submaxillaris oder kehren zum Stamm des N. lingualis zurück, um durch seinen R. sublingualis zur Glandula sublingualis zu gehen.

Der N. lingualis führt zweifellos auch Geschmacksnerven; wie das Studium der Nervenkerne gezeigt hat, entstammen diese teils dem Trigeminus selbst, teils werden sie ihm durch die Chorda tympani zugeleitet.

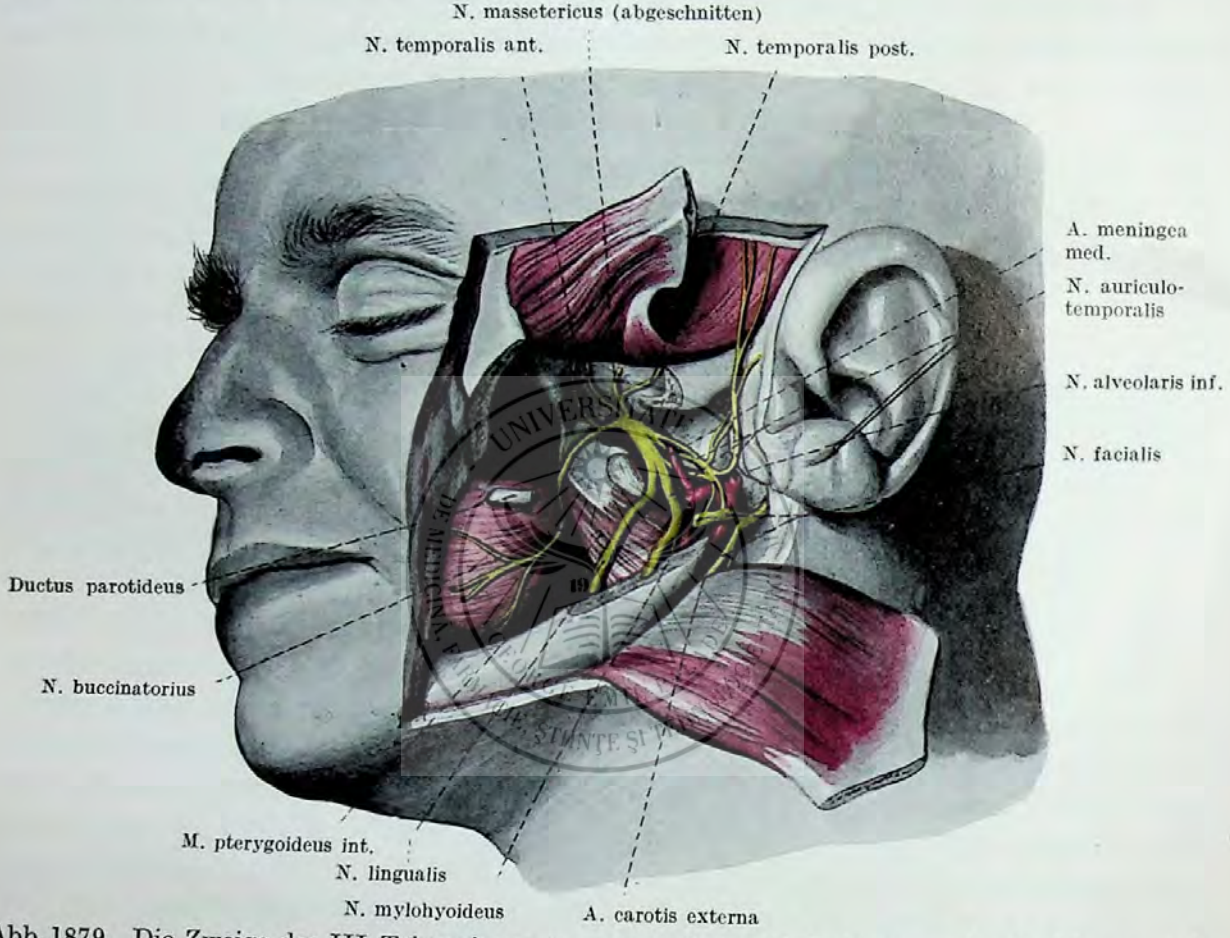

Abb. 1879. Die Zweige des III. Trigeminusastes von außen nach Entfernung des Jochbogens mit dem Masseter und des aufsteigenden Kieferastes mit Temporalis und Pterygoideus externus dargestellt. (Nach Sicher-Tandler.)

Der N. alveolaris inferior zieht hinter dem N. lingualis an der Innenfläche des M. pterygoideus externus abwärts, manchmal durch die durchtretende A. maxillaris interna in zwei Wurzeln gespalten. Er verläuft, leicht S-förmig gekrümmt, um den unteren Rand des Muskels nach unten und außen, erreicht am Foramen mandibulare den Unterkiefer und tritt in den Canalis mandibularis ein. Am Foramen trennt sich die bisher ihm angeschlossene motorische Portion ab und zieht als N. mylohyoideus weiter.

Im Canalis mandibularis gehen zunächst einzelne Äste ab, die als Rr. alveolares inferiores posteriores et medii bezeichnet werden und ein sehr variables Verhalten zeigen. Unter dem ersten Prämolaren entläßt der N. alveolaris inferior durch den Canalis mentalis den Hauptteil seiner Fasern an die Knochenoberfläche, die als N. mentalis entsprechend der Verlaufsrichtung des Kanals zuerst nach hinten oben

und außen ziehen, sich nach dem Austritt aus dem Foramen mentale scharf nach vorne umwenden und mit den Endverzweigungen die Haut und Schleimhaut der Unterlippe und die Haut der Kinngegend versorgen. Der Rest der Fasern des N. alveolaris inferior zieht als R. alveolaris inferior anterior im Knochen bis zur Mittellinie weiter. Die Zahnzweige anastomosieren alle untereinander und bilden ein meist lockeres, weitmaschiges Geflecht, den Plexus dentalis inferior; von diesem ziehen Zweige zu den einzelnen Zahnwurzeln, durch deren Foramina apicalis sie in die Pulpa gelangen, andere Zweige durch die Septa interalveolaris nach Abgabe von Ästchen für das Periodontium zur Gingiva an der Außenfläche des Kiefers, soweit sie nicht vom N. buccinatorius innerviert ist.

Wichtig ist, daß Zweige des Plexus dentalis die Mittellinie überschreiten und sich an der Innervation der Schneidezähne der Gegenseite beteiligen.

Der N. auriculotemporalis zieht vom Foramen ovale aus zunächst nach hinten und umfaßt dabei meist, in zwei Wurzeln geteilt, die A. menigea media. Dann gelangt der Stamm an die Innenseite des Kiefergelenkes, zieht an dessen Hinterfläche zwischen Kapsel und Meatus auditorius externus seitwärts und erreicht so die Oberfläche. Er gibt einen kräftigen Zweig ab, der sich gewöhnlich mit dem oberen Ast des N. facialis vereinigt und gemeinsam mit diesem die Haut der Wange bis etwa zum vorderen Masseterrand innerviert. Ein weiterer Ast, N. meatus auditorii externi, versorgt die Wand des knorpeligen Gehörgangs und mit einem R. membranae tympani das Trommelfell, andere Zweige führen der Parotis sekretorische Fasern zu. Der Rest der Nerven traversiert hinter dem Kiefergelenk die horizontale Wurzel des Jochbogens und verzweigt sich, dem hinteren Ast der A. temporalis superficialis angeschlossen, in der Haut der Schläfe bis zum Scheitel.

Die motorischen Zweige des dritten Astes. Der N. pterygoideus internus zieht vom Foramen ovale durch das Ganglion oticum geradeaus abwärts und senkt sich in die innere Fläche des M. pterygoideus internus, nahe seinem hinteren Rand, ein. Von ihm zweigt häufig der Nerv für den M. tensor veli palatini ab. Der N. pterygoideus externus verläßt den Stamm meist neben dem N. buccinatorius und dringt von oben her in den Muskel ein.

Die Nn. temporales profundi anterior et posterior verlaufen zuerst ebenfalls mit dem N. buccinatorius, dann an der Unterfläche des großen Keilbeinflügels nach außen und treten in den M. temporalis an dessen Innenseite ein.

Mit ihnen geht der N. massetericus ab; er zieht zuerst zwischen der Unterfläche des großen Keilbeinflügels und dem M. pterygoideus externus nach außen, dann am Hinterrande des M. temporalis vorbei und durch die Incisura mandibularis an die Innenfläche des Masseter.

Der N. mylohyoideus verläuft nach seiner Ablösung vom N. alveolaris inferior im Sulcus mylohyoideus, gelangt an die Unterfläche des M. mylohyoideus und innerviert diesen Muskel und den vorderen Bauch des M. digastricus. Sehr häufig enthält er auch sensible Fasern aus dem N. alveolaris inferior, die er zur Haut an der Unterfläche des Kinnvorsprungs sendet.

Der N. facialis. Der N. facialis tritt aus dem Gehirn am Kleinhirn-Brückenwinkel aus. Ihm ist ein feiner Nervenfaden angeschlossen, zwischen ihm und N. acusticus gelegen, N. intermedius Wrisbergi, der zum Unterschied vom rein motorischen und sekretorischen Facialis ein sensibler Nerv ist und zwar ein Geschmacksnerv. Nach kurzem Verlauf verschmelzen beide Nervenanteile zu einem einheitlichen Stamm und treten in den Meatus auditorius internus ein, in dem sie über dem N. acusticus liegen. Am inneren Ende des inneren Gehörgangs macht der Canalis facialis in der

Nähe der inneren Paukenhöhlenwand eine fast rechtwinkelige Biegung nach hinten. Über der Fenestra ovalis vorbeiziehend, gelangt der Nerv nach hinten und biegt unterhalb des lateralen Bogenganges bogenförmig in den nach unten gerichteten Anteil des Canalis facialis ab, um am Foramen stylomastoideum den Knochen zu verlassen.

Am Knie des N. facialis ist dem Stamm ein kleines Ganglion angeschlossen, das Ganglion geniculi, das nach dem Typus der Spinalganglien gebaut ist und zweifellos das Ursprungsganglion der sensibeln Fasern des N. facialis, in einem des N. intermedius darstellt. Vom Knie des N. facialis zweigt der N. petrosus superfacialis maior ab, der, wie bereits geschildert, parasympathische Fasern zum Ganglion sphenopalatinum leitet. Ein weiterer kleiner Zweig verbindet sich mit dem N. petrosus superficialis minor.

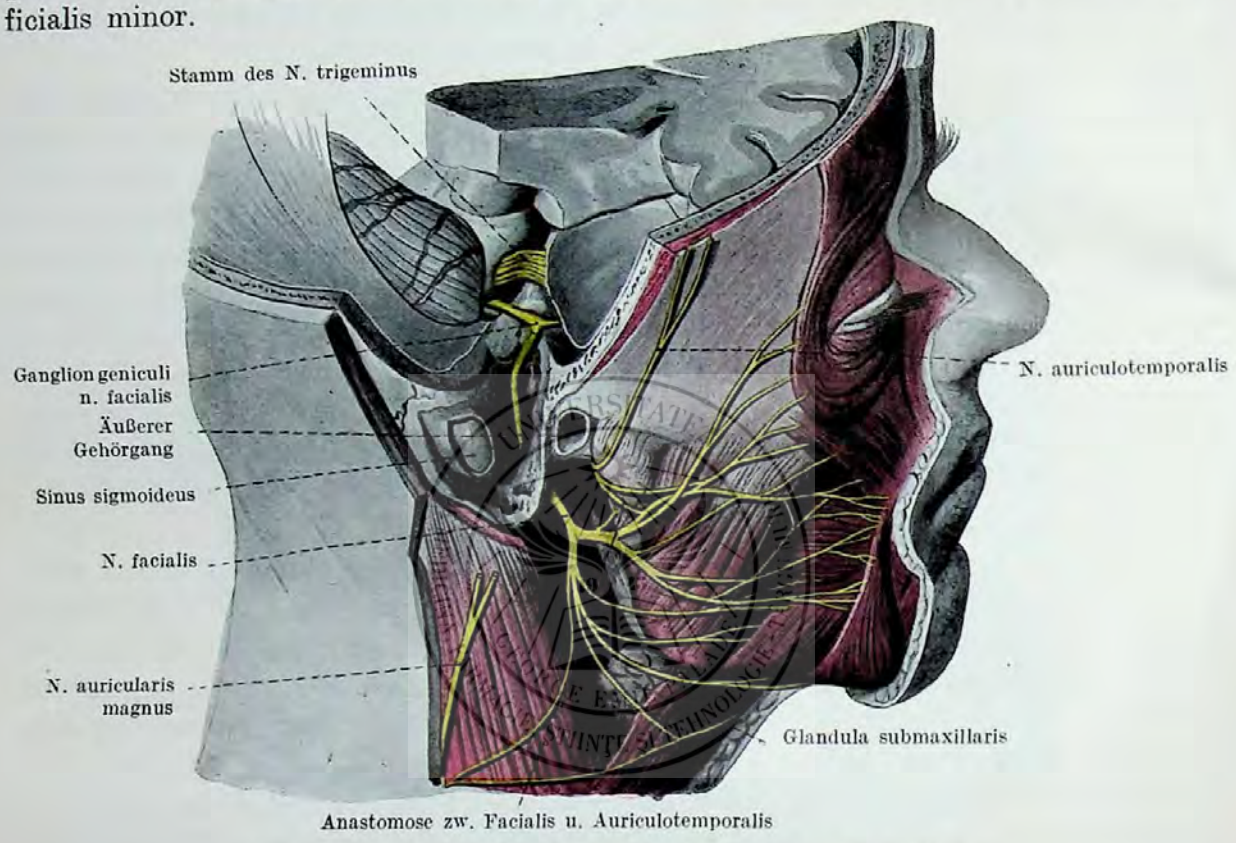

Abb. 1880. Nervus facialis. (Nach Sicher-Tandler.)

Im absteigenden Teil des Kanales gibt der N. facialis einen Zweig für den M. stapedius ab, einen anastomotischen Zweig zum N. auricularis vagi und knapp vor seinem Austritt aus dem Foramen stylomastoideum die Chorda tympani.

Die Chorda tympani geht vom Stamme spitzwinkelig nach vorne oben ab, tritt in die Paukenhöhle ein, zieht in einem nach oben konvexen Bogen in einer Schleimhautfalte zwischen Hammer und langem Amboßschenkel nach vorne und verläßt die Paukenhöhle durch die Fissura petrotympanica Glaseri. Sie schließt sich dann dem N. lingualis an. Sie enthält erstens die peripheren Anteile des im Ganglion geniculi entspringenden N. intermedius, die als Geschmacksnerven mit dem N. lingualis zum vorderen Anteil der Zunge gelangen, zweitens sekretorische parasympathische Fasern des Facialis, die über das Ganglion submaxillare zu den Drüsen des Mundhöhlenbodens ziehen.

Knapp nach seinem Austritt aus der Schädelhöhle entsendet der N. facialis den N. auricularis posterior, der um die Außenfläche des Processus mastoideus herum zum M. auricularis posterior und zum M. occipitalis zieht, und einen zweiten Ast, der

mit dem N. glossopharyngeus anastomosiert und den M. stylohyoideus und den hinteren Bauch des M. digastricus innerviert.

Der Hauptstamm des N. facialis tritt in die Parotis ein und zerfällt hier in einen oberen und einen unteren Ast, die sich rasch in mehrere, miteinander anastomosierende Zweige zerteilen. Sie gelangen zu sämtlichen mimischen Muskeln mit Einschluß des Platysma und anastomosieren auf ihrem Wege reichlich mit Zweigen des N. trigeminus, so daß alle diese Hauptzweige gemischten Charakter haben.

Obwohl sich die einzelnen Äste der Endaufteilung des Facialis in der Parotis selbst noch mannigfach verbinden und so den Plexus parotideus bilden, lassen sich die einzelnen Äste des oberen und unteren Facialis halbwegs voneinander trennen und folgende Endzweige erkennen.

Der obere Ast gibt knapp vor dem Ohr feine Rr. temporales zum M. auricularis anterior und superior ab; die Rr. zygomatici gehen schräg nach vorne und oben über den Jochbogen zum M. orbicularis oculi und M. frontalis. Die dritte Gruppe, der sich auch Zweige des unteren Astes zugesellen, enthält die stärksten Äste, die Rr. buccales, die horizontal über die Außenfläche des Masseter nach vorne verlaufen und den M. buccinatorius und die Muskeln der Oberlippe und der Nase versorgen. Die Hauptzweige des unteren Astes sind die Rr. mandibulares und der R. colli. Erstere versorgen die Muskeln der Unterlippe und des Kinnes; ihr unterster Ast läuft ziemlich isoliert dem Unterrand des Unterkiefers entlang bis in die Gegend des Kinns und wird als R. marginalis mandibulae bezeichnet. Der R. colli verläßt die Parotis an ihrem unteren Pol, versorgt das Platysma und anastomosiert mit dem N. cutaneus colli aus den Cervicalnerven in der Ansa cervicalis superficialis.

Der Kopfteil des Sympathicus. Er nimmt seinen Ursprung aus dem Ganglion colli supremum des Grenzstranges, das als Verschmelzungsprodukt der oberen Halsganglien aufzufassen ist und daher Rr. communicantes aus den oberen drei Cervicalnerven empfängt. Die präganglionären Fasern kommen aus dem obersten Thorakalmark; die postganglionären ziehen zum Teil als Nn. cardiaci abwärts, zum Teil als Nn. pharyngei zum Plexus pharyngeus, ein weiterer Anteil begleitet als Plexus caroticus externus die A. carotis externa und ihre Äste. Aus diesen Geflechten stammen die sympathischen Fasern, die zum Ganglion submaxillare und zum Ganglion oticum ziehen. Anastomosierende Zweige führen zum N. hypoglossus und als N. jugularis zu den Ursprungsganglien des N. vagus und glossopharyngeus.

Der Hauptzweig des Ganglion colli supremum begleitet als N. caroticus internus die A. carotis interna, an deren Außenwand er sich in einen unregelmäßigen Plexus auflöst. Dieser folgt der Arterie bis zu ihrem Austritt aus dem Sinus cavernosus und entsendet folgende Seitenäste:

Zwei Nn. caroticotympanici in die Paukenhöhle zum Plexus Jacobsohni;

den N. petrosus profundus, die sympathische Wurzel des Ganglion sphenopalatinum;

Verbindungszweige zum N. abducens im Sinus cavernosus;

die sympathische Wurzel des Ganglion ciliare.

Der Rest des Plexus caroticus folgt der A. carotis interna und ihren Zweigen als Gefäßnerven. *Sicher.*

Nervenkrankheiten. Zahnärztlich interessieren in erster Linie Affektionen peripherer Nerven, soweit sie mit der Mundhöhle und ihrer näheren Umgebung in Beziehung stehen. Gemäß der Tatsache, daß wir sensible und motorische, sowie gemischte Nerven unterscheiden, wird der Ausfall im jeweiligen Nerven Lähmungen

oder Gefühlsstörungen im Versorgungsgebiet bedingen. In sensiblen Nerven werden wir erste Affektionen an ausstrahlenden Schmerzen, „neuralgischen" Störungen erkennen. Der Unterschied zwischen Neuralgie und Neuritis ist letzten Endes nur ein gradueller; je mehr den Schmerzirradiationen sich also Gefühlsstörungen hinzugesellen, werden wir geneigt sein, eine Neuritis anzunehmen. Bei den motorischen Nerven liegen die Verhältnisse insofern einfacher, als wir hier als Ausdruck weitgehender Nervenveränderungen Lähmungserscheinungen im Versorgungsgebiet nicht vermissen. Das gleiche gilt von den gemischtfaserigen Nerven, nur daß hier sensible Ausfälle kombinierend hinzutreten.

Im Vordergrund des Interesses steht der N. trigeminus, ein überwiegend sensibler, doch gemischtfaseriger Nerv, der seinen Ursprung aus der Portio sensibilis und Portio motorica nimmt. Der Portio maior sive sensibilis ist das Ganglion semilunare Gasseri eingelagert, die Aufspaltung dieses sensiblen Anteils erfolgt in drei Ästen. Der Ramus ophthalmicus versorgt den Stirn- und Nasenteil, der Ramus maxillaris den Oberkiefer, der Ramus mandibularis den Unterkiefer; letzterem Ast schließt sich der motorische Anteil des Nerven an, der die Kaumuskulatur versorgt. Ast 1 verläßt die Schädelhöhle durch die Fissura orbitalis superior, Ast 2 durch das Foramen rotundum, Ast 3 durch das Foramen ovale. Klinisch erkennen wir die Affektionen der einzelnen Äste durch Schmerzausstrahlung, Parästhesien oder Gefühlsstörung im Bereich der zugehörigen Versorgungsgebiete [s. Schema]. Störungen des Conjunctival- und Cornealreflexes haben wir auf Affektionen des ersten und zweiten Astes des Trigeminus zu beziehen, Störungen im Nasenkitzelreflex auf solche des zweiten Astes. Ausfälle im dritten Ast kontrollieren wir am besten durch den Nachweis von Lähmungen im Bereich der Masseteren. Für den Nachweis der Druckschmerzhaftigkeit im Bereich des ersten und zweiten Astes empfiehlt sich besonders die Betastung des N. supra- und N. infraorbitalis oberhalb bzw. unterhalb der Augenhöhle. Der dritte Ast sendet bekanntlich auch Äste zur Zunge, nachdem vorher die Geschmacksfasern der Chorda tympani aus dem N. facialis sich diesem N. lingualis angeschlossen haben; diese Beziehungen lassen es verständlich erscheinen, daß bestimmte Lähmungen im Facialisbereich auch sich mit Geschmacksstörung im Bereich der Zunge kombinieren.

Der N. facialis ist ein motorischer und sekretorischer Hirnnerv, der die Gesichtsmuskulatur versorgt. Er verläßt die Schädelhöhle durch den Porus acusticus internus, läuft zum Ganglion geniculi und verläßt den Knochen durch das Foramen stylomastoideum. Klinisch zeigt uns Unfähigkeit, die Stirn zu runzeln und das Auge zu schließen, die Affektion des ersten Astes, Unvermögen des Hochziehens der Oberlippe beim Zähnezeigen die Affektion des zweiten Astes, Unvermögen des Mundspitzens die Affektion des dritten Astes an. Lähmung aller drei Äste wird im allgemeinen auf eine Schädigung des peripheren Nerven zu beziehen sein. Ist lediglich Ast 2 und 3 ausgefallen, also ein Stirnrunzeln noch möglich, so deutet dies auf eine zentral bedingte Lähmung hin, da die Versorgung der Stirnmuskulatur eine doppelseitige, aus der Art der Faserkreuzung verständliche, ist. Abgabe von Ästen zur Tonsille und zum Gaumenbogen bringt es mit sich, daß häufig periphere Facialisparese auch Störungen im Heben des Gaumensegels bedingen. Auf gelegentliche Geschmacksstörungen im Zungenbereich wies ich bereits hin. Die Verlaufsanordnung des Gesichtsnerven entlang der Paukenhöhle bringt es mit sich, daß gerade Eiterungen am Mittelohr häufig zu Facialisstörungen führen.

Der N. hypoglassus ist ein rein motorischer Hirnnerv, der die Schädelhöhle durch den Canalis hypoglossi verläßt und die Zungenmuskulatur versorgt. Bei Lähmungen im Bereich dieses Nerven, die ja zumeist halbseitig sein werden, weicht die vor-

gestreckte Zunge nach der Seite der Lähmung ab, insofern der gesunde M. genioglossus sozusagen die Zunge überstreckt.

Bei länger dauernder Lähmung kommt es neben Störungen der elektrischen Erregbarkeit zu einer Atrophie der Muskulatur im Versorgungsgebiet, die erheblichste Grade erreichen kann. Wiewohl wir histologisch wissen, daß Fasern des zentralen motorischen Neurons, ihren Ursprung aus dem jeweilig zugehörigen übergeordneten Hirnzentrum nehmend, die Umschaltstelle der Nervenfaser, die den Vorderhornganglienzellen des Rückenmarks gleichzustellenden Hirnnervenkerne, wenigstens zum Teil ohne Unterbrechung durchlaufen, um zum muskulären Versorgungsgebiet zu gelangen, halten wir zweckentsprechend aus didaktischen Gründen an einer Scheidung zwischen zentralem und peripherem Neuron fest. Wenigstens läßt uns eine solche Scheidung das unterschiedliche Verhalten bei Schädigungen der Nervenfasern im Bereich des zentralen Neurons, also innerhalb der Hirnsubstanz, und solcher des peripheren Neurons, das vom Hirnnervenkern (bzw. Vorderhornganglienzelle) bis zur Muskulatur reicht, verständlich erscheinen. Bei derartigen Schädigungen des peripheren Neurons werden wir, vorausgesetzt, daß es sich um motorische Fasern handelt, schwerste degenerative Vorgänge in der zugehörigen Muskulatur nie vermissen. Es liegt natürlich auf der Hand, daß bei mangelhafter kongenitaler Anlage eines derartigen Hirnkerns oder chronisch verlaufenden degenerativen Erkrankungen innerhalb desselben die gleichen schweren degenerativen Muskelveränderungen nicht ausbleiben werden (Bilder von Kerndysplasie und -aplasie).

Diese Bilder leiten über zu den Erscheinungen der Bulbärparalyse, wo eine chronisch degenerative Erkrankung der Reihe nach mehr oder weniger alle motorischen Hirnnervenkerne befällt, was sich in entsprechenden Lähmungserscheinungen und degenerativer atrophischer Veränderung im zugehörigen muskulären Versorgungsgebiet kenntlich macht. Das Krankheitsbild der Pseudobulbärparalyse entbehrt dieser Atrophie, weil hier das zentrale Neuron der geschädigte Teil ist; es ist verständlich, daß in Anbetracht der Affektion direkter Hirnsubstanz in solchen Fällen der rein motorische Charakter der Ausfälle nicht immer gewahrt bleibt, hier auch sensible Störungen sich einmengen können. Wir sehen derartige Bilder bei multiplen Hirnerkrankungen, etwa multiplen Erweichungsherden im Gefolge von Apoplexien, insbesondere, wenn die Anordnung derselben es ausschließt, daß bei Ausfall von Hirnzentren der übergeordneten linken Hirnhemisphäre der korrespondierende Abschnitt der rechten Hirnhemisphäre als Ersatz und Aushilfe einspringt. Da die lebenswichtigen Organfunktionen des Körpers, wie z. B. der Schluckakt, doppelseitige Innervation, d. h. Innervation von beiden Hirnhemisphären, aufweisen, wird in solchen Fällen ein doppelseitiger Ausfall letalste Folgen nach sich ziehen müssen.

Im Rahmen der multiplen Herderkrankungen ist auch des in unserer Gegend nicht gar zu seltenen Krankheitsbildes der „multiplen Sklerose" zu gedenken, einer eigenartigen herdförmigen Erkrankung des Gehirns und Rückenmarks (Sclerose en plaques). Die Natur der Krankheit erklärt ihr verschiedenes Bild aus der jeweiligen Zufälligkeit der Herdanordnung. Immerhin leiten einige Charakteristica auf die Vermutungsdiagnose hin. Die Eigenart der Erkrankungsform, die im Herd die affizierten Nervenfibrillen im Gegensatz zum Achsenzylinder erst relativ spät zugrunde gehen läßt, bringt es mit sich, daß die Erkrankung in Schüben verläuft, daß Stadien der Besserung zu beobachten sind. Lähmungserscheinungen, Gefühlsstörungen, Blasenmastdarmstörungen, Sehstörungen, Sprachstörungen gehen und verschwinden wieder, bis allerdings der Verlauf ad malam partem sich mehr und mehr durchsetzt.

Anzuschließen sind weiterhin nur noch einige Muskelerkrankungen, deren Erkennung relativ leicht und wichtig ist, um den Kranken ärztlicher Beratung zuzuführen. Zunächst ist der Krankheitsbilder der Myasthenie zu denken. Es handelt sich um ein anscheinend ausschließlich an die quergestreifte Muskulatur gebundene Krankheit, die in einer eigenartigen Ermüdbarkeit der Muskeln für elektrische wie Innervationsreize, gesteigert oft bis zu Lähmungszuständen, besteht. Dabei kann eine vorübergehende Rückbildung unter Umständen mehr oder weniger unvollkommen bleiben. Störungen im normalen Ablauf des Muskelstoffwechsels sind wahrscheinlich letzten Endes die Ursache dazu. Da Sprachstörungen, Kau- und Schlingstörungen sehr gern das Krankheitsbild eröffnen, wird der Zahnarzt vielleicht Gelegenheit haben, falls er an die an sich seltene Störung denkt, den Kranken einer internen Untersuchung zuzuführen. Des weiteren ist des Krankheitsbildes der Myotonie zu gedenken, deren Wesen eine eigenartige Kontraktionsnachdauer des innervierten quergestreiften Muskels darstellt. Der einmal fest geschlossene Mund kann z. B. erst allmählich wieder geöffnet werden, intendierte Bewegungen können erst nach Zuwarten über Sekunden, infolge des Beharrungsvermögens der Muskulatur in vorher eingenommener Stellung, zur Ausführung gebracht werden. Oft kombiniert sich die Störung mit einem progredienten Schwund der Körpermuskulatur (Myotonica atrophica). *Slauck.*

Neuralgie, s. Trigeminusneuralgie.

Neuritis, Nervenentzündung. Im Gegensatz zur Neuralgie, bei welcher ein anatomischer Befund nicht zu erheben ist, sind bei der Neuritis nachweisbar entzündliche Veränderungen des Nervenastes vorhanden. Zahnärztlich in Betracht kommt nur die Neuritis des Nervus mandibularis im Anschluß an entzündliche Vorgänge in der Umgebung der Wurzelspitzen des dritten oder zweiten unteren Molaren, oder nach Extraktionen, bei denen infolge von Knochenquetschungen eine lokale Osteomyelitis der Alveole entsteht. Dieses ist besonders häufig nach Weisheitszahnausmeißelungen und führt zu quälenden, gelegentlich zwei bis drei Wochen andauernden Schmerzen von neuralgiformem Charakter. Die Therapie hat sich zu beschränken auf Reinhaltung der Wunde, lokale Anwendung von Anaesteticis, innere Anwendung von Opiumalkaloiden und Salicylpräparaten (s. u. Extraktion und Trigeminusneuralgie).

Neurasthenie. Neurasthenie oder Nervenschwäche ist eine überaus stark verbreitete Krankheit, deren nosologische Einheit jedoch umstritten ist. Sie ist kurz zu charakterisieren als „reizbare Nervenschwäche", die entweder durch Umwelteinflüsse, insbesondere geistige oder körperliche Überanstrengung, überstandene schwere Infektionen, hochgradigen Blutverlust, chronische Erkrankungen (Lues, Tuberkulose) und Ausschweifungen mannigfacher Art, oder auf konstitutionelle Einflüsse erblicher Natur zurückzuführen ist. Die letzte Form, d. h. die konstitutionsbedingte, wird zweckmäßiger als „endogene Nervosität" bezeichnet.

Die Symptome der Neurasthenie sind von subjektiver und von objektiver Natur. Unter den subjektiven Beschwerden stehen Kopfschmerzen, Schwindelgefühl, Schlaflosigkeit, gesteigerte Empfindlichkeit, insbesondere auch Geräuschempfindlichkeit, gesteigerte Ermüdbarkeit an erster Stelle. An objektiven Symptomen sind vor allem zu nennen: eine Steigerung der Sehnenreflexe, Steigerung der mechanischen Muskelerregbarkeit, gelegentlich auch der mechanischen Nervenerregbarkeit, gesteigerte Erregbarkeit des Herznervensystems, vasomotorische und sekretorische Störungen sowie feinschlägige und fibrilläre Zitterzustände im Bereiche der Muskulatur.

Das Leiden hat die ausgesprochene Tendenz, chronisch zu werden.

Die Therapie richtet sich gegen die Ursachen; dabei spielt die Ergänzung durch Psychotherapie eine wesentliche und oft ausschlaggebende Rolle.

Die gleichen Erscheinungen, wie sie hier für die Neurasthenie beschrieben sind, werden häufig im Anschluß an Unfälle, die die Kranken erlitten haben, vorgebracht. Das hat Veranlassung gegeben zu der Abgrenzung eines besonderen Krankheitsbildes, der traumatischen Neurose. Das Krankheitsbild der traumatischen Neurose ist lange Zeit umkämpft worden; heute wird wohl allgemein anerkannt, daß es sich dabei im wesentlichen um ein psychogenes Zustandsbild handelt, in dem hauptsächlich der Symptomenkomplex der Hypochondrie enthalten ist, und das häufig durch die Erscheinungen der Neurasthenie kompliziert wird. Die traumatische Neurose (Unfallshysterie, Unfallsneurasthenie) ist aufzufassen als eine Zweckneurose, hervorgegangen aus der Reaktion Unfallversicherter auf einen Unfall. Eine Entschädigungspflicht des Versicherungsträgers für solche Reaktionen wird nach der Rechtsprechung des Reichsgerichts heute nicht mehr anerkannt. *Löwenstein.*

Nickel und Nickellegierungen. Das Nickel kommt in Gemeinschaft mit Eisen als Nickelblende, mit Kobalt als Kobalt-Nickel-Kies, mit Arsen als Rotnickelerz, Weißnickelerz und Arsen-Nickelglanz vor. Die Nickelerze werden geröstet und nach entsprechenden Zuschlägen unter Schlackenbildung verschmolzen. Liegen schwefelhaltige Erze vor, so bildet sich ein Nickelstein, der durch abermaliges Rösten eine Anreicherung an Nickel erfährt. Ist dagegen kieselsaures Nickel, wie solches in Garnierit vorliegt, als Ausgangsmaterial vorhanden, so fügt man Schwefelcalcium dem Erz zu, um den Nickelrohstein mit etwa 40% Nickel zu erhalten. Durch Rösten befreit man ihn von der Haupteisenmenge, wodurch eine Anreicherung bis zu 60% eintritt. Dieser Konzentrationsstein wird durch Zusatz von Sand und Koks unter Einblasen von Luft zu Nickeloxydul geröstet, das nach Reduktion mit Kohle Rohnickel liefert. Zur Beseitigung des in ihm noch enthaltenen Kohlenstoffes und des beigemengten Oxyduls verschmilzt man das Nickel mit geringen Mengen Magnesium.

Eigenschaften. Das Nickel ist ein silberweißes, leicht polierbares Metall, das sich ziehen, walzen, schmieden und schweißen läßt. Seine Härte gleicht etwa der des Kupfers. Der Schmelzpunkt liegt bei 1450°. Um kohlenstoffhaltiges Nickel walz- und schmiedbar zu machen, fügt man geringe Mengen Mangan bzw. Phosphor hinzu. Gegen feuchte Luft ist Nickel widerstandsfähig. Aus diesem Grunde überzieht man Kupfer, Messing- und Eisengegenstände, um sie vor Oxydation zu schützen, mit Nickel. Auch gegen Säuren ist Nickel verhältnismäßig widerstandsfähig. Verdünnte Schwefel- und Salzsäure greifen das Nickel schwer an, während Salpetersäure leicht einwirkt.

Nickel ist wegen seiner schwierigen Verarbeitung bisher in der Zahnheilkunde noch nicht verwendet worden, während Nickellegierungen, seien es solche mit Gold oder mit Kupfer, verschiedentlich versucht worden sind. (Siehe Kupferlegierungen.) *Schoenbeck.*

Nielsin. Wie Gips zu handhabendes Abdruckmaterial, das den Handelsnamen Nielsin erhalten hat. Es besteht aus Gips, dem Stärke und Dextrin beigemengt sind. Durch den Stärkezusatz wird erreicht, daß der Gegenguß sich leicht vom Abdruck loslöst, denn wenn man beide in heißes Wasser legt, quillt die Stärke und bewirkt ein Abbröckeln des Abdruckes vom Gegenguß. *Schoenbeck.*

Nikotin. Ist von allgemein pharmakologischem Standpunkt ein sehr interessantes Gift. Es hat in kleinen Dosen eine stimulierende — in größeren Dosen eine hemmende Wirkung auf die sympathischen Ganglien und hebt in diesen Ganglien den Übergang der Reize von den präganglionären auf die postganglionären sympathischen Fasern auf. Das isolierte Herz wird nach Nikotin durch Reizung des Vagus erst stillgestellt, fängt nach längerer Einwirkung wieder an zu klopfen und ist dann dem Einfluß des Vagus entzogen.

Die „großen" Dosen, welche die sympathischen Ganglien hemmen, kommen in der menschlichen Pathologie wohl nie vor. Bei Menschen ist also jede periphere Nikotinwirkung zurückzuführen auf Reizung der sympathischen Ganglien. Auf das Zentralnervensystem kann Nikotin stimulierend und danach lähmend einwirken.

Therapeutisch hat das Nikotin keine Bedeutung. Nach längerem Nikotingebrauch können mehr oder weniger schwere Herzerscheinungen (Herzklopfen, Dilatation, Kollapse) auftreten, die nach Aufgabe des Nikotinmißbrauches meistens wieder aufhören. Ob längerer Nikotingebrauch Gefäßveränderung (Arteriosclerose) hervorruft, ist immer noch nicht entschieden. *Storm v. Leeuwen.*

Noma. Eine schon den Ärzten des Altertums als fressende Flechte (griech. νομή) bekannte Erkrankung, im 17. Jahrhundert von dem Holländer van de Voorde erstmals als „Watercancer" (Wasserkrebs) benannte gangränöse Stomatitis. Die Benennung als Cancer aquaticus rührt von dem erheblichen Speichelfluß, der die Krankheit einleitet, her. Unter dem Bilde einer schweren fieberhaften Erkrankung beginnt sie unter allgemeinen Abgeschlagenheit und Fieber mit einer Schwellung der Wange und der Lippen. Die Oberlippe ist rüsselförmig geschwollen. Die Schwellung der unteren Wangenpartie hängt sackartig herunter. Die Schwellung ist zunächst weich und sulzig, nur die Stellen, wo frühzeitig Ulcerationen der Schleimhaut auftreten, fühlen sich härter, infiltriert an. Die Ulcerationen sitzen zumeist an den letzten Mahlzähnen, häufiger unten als oben. Die regionären Drüsen sind nur mäßig geschwollen und schmerzhaft. Die Ulcera wachsen sehr schnell sowohl in die Tiefe als in die Fläche. Der Durchbruch nach der Wangenoberfläche oder das Übergreifen über den Mundwinkel kann in wenigen Stunden das klinische Bild der Noma hervorrufen (siehe Abb. 1881). Charakteristisch und unheilverkündend ist ein schwarzer Fleck in der Wange, der rasch sich vergrößernd zu einer jauchigen Gangrän der Wange wird, und der penetrante Foetor ex ore, welcher die Krankenzimmerluft jauchig verpestet.

Abb. 1881. Noma.

Bei günstigem Ausgang stößt sich der Gangränherd ab und es kommt unter Substanzverlust und narbiger Kieferklemme zur Heilung. Die Mehrzahl der Erkrankten — 70—80% — kommt unter septischen Erscheinungen zum Exitus. Als therapeutische Maßnahme wird genannt der (Paquelin-) Thermokauter; von neueren

Chirurgen wie v. Bergmann, König u. a. frühzeitige chirurgische Behandlung mit nachfolgender Plastik. Bei einer Nomaepidemie in Adrianopel 1916, bei der sich auch der Zusammenhang mit der Stomatitis ulcerosa zeigte, sah Sauerwald vorübergehende gute Erfolge mit intravenösen Neosalvarsaninjektionen. Die ebengenannte Nomaepidemie zeigt, daß die Erkrankung, welche vornehmlich Kinder befällt, nach vorausgegangenen schwächenden schweren Infektionskrankheiten, auch unter schlechten hygienischen Bedingungen stehende Erwachsene befallen kann. Der einzige dem Verfasser selbst bekannte Fall betraf einen durch Typhus abdominalis kachektischen Soldaten.

Nach dem heutigen Stand der Forschung weiß man nur, daß Noma eine Erkrankung ist, deren parasitäre Natur wir nur vermuten (Löfflers Diphtheriebacillen, Plaut-Vincentsches Bakteriengemisch?), die aber bis jetzt nicht sicher erwiesen ist. Perthes fand im nomatösen Gewebe eine Streptothrixart, ein mycelartiges Flechtwerk feinster Streptothrixfäden mit feinen spirillenartigen Endausläufern, was Pawlowski, Hofmann und Küster bestätigten. Im Tierversuch Noma hervorzurufen ist nicht gelungen, es bildeten sich lediglich kirschkerngroße Abscesse.

Literatur: v. Bergmann-Bruns, Hdb. der prakt. Chir. — Birkenhauer, Über Ätiologie und Therapie der Noma und ätiologische Beziehungen zur Stomatitis ulcerosa. Inaug.-Diss. Frankfurt 1921 (mit Literaturübersicht). — Lexer, Allgem. Chirurgie. — Perthes, Verh. dtsch. Ges. Chir. 1899.

Loos.

UNIVERSITATEA DE MEDICINĂ, FARMACIE, ŞTIINŢE ŞI TEHNOLOGIE - TÂRGU MUREŞ
GEORGE EMIL PALADE
19 45

Oberkiefer, Maxilla. Der Oberkiefer besteht aus einem zentralen, beim Erwachsenen durch den Sinus maxillaris ausgehöhlten Körper, an den sich vier Fortsätze anschließen.

Der Körper bildet eine unregelmäßige dreiseitige Pyramide, deren Basis als Facies nasalis der Nasenhöhle zugewendet ist. Eine der drei Seitenflächen bildet als Facies orbitalis den größeren Teil des Augenhöhlenbodens, die zweite sieht nach vorne und außen gegen das Gesicht, Facies malaris, Wangenfläche, die dritte, mehr weniger konvex, sieht nach hinten und bildet einen Teil der Unterschläfengrube, Facies infratemporalis.

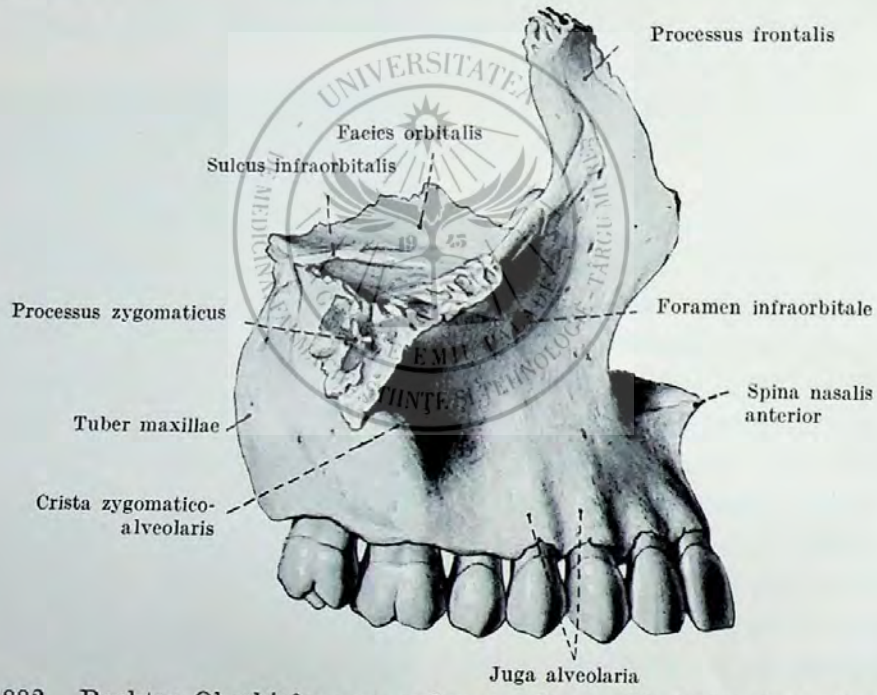

Abb. 1882. Rechter Oberkiefer von außen gesehen. (Nach Sicher-Tandler.)

Die mediale Fläche wird zum größten Teil vom Hiatus maxillaris eingenommen. Hinter ihm legt sich die vertikale Lamelle des Os palatinum an. Hier verläuft eine seichte Furche, Sulcus pterygopalatinus, schräg nach vorne und unten bis zum Winkel zwischen dem hinteren Rand des Processus palatinus und der Innenwand des Körpers. An der Ecke, an der orbitale, infratemporale und nasale Fläche zusammenstoßen, setzt sich die mediale Fläche in ein kleines dreieckiges Feld, Trigonum palatinum, fort, an welches sich der Processus orbitalis ossis palatini anlagert. Vorne finden wir am oberen Rand die Verbindungsstelle mit dem Tränenbein. Ihr Ende findet die nasale Fläche an der scharfrandigen, konkaven Umrahmung der Incisura piriformis. Eine rauhe Linie, die die Facies nasalis in ihrem vordersten Anteil kreuzt, Crista conchalis, dient der Nahtverbindung mit der Concha nasalis inferior.

Die Orbitalfläche ist eine fast ebene, nach außen leicht abfallende, glatte, dreieckige Fläche; ihre scharfe Grenze gegen die nasale Fläche verbindet sich in ihrem vorderen Anteil mit dem Os lacrimale, in ihrem hinteren mit der Lamina papyracea des Siebbeines. An die hintere Ecke stößt das schon beschriebene Trigonum palatinum. Der vordere Rand, die Grenze gegen die Facies malaris s. anterior, bildet seinem glatten und verdickten medialen Abschnitt einen Teil des Margo infraorbitalis, sein rauher lateraler Anteil dient zur Nahtverbindung mit dem Os zygomaticum und geht ohne Grenze in die Nahtfläche des Processus zygomaticus über. Der hintere Rand, der Facies orbitalis und infratemporalis voneinander scheidet, bildet die untere Begrenzung der Fissura orbitalis inferior. Ungefähr in der Mitte dieses Randes beginnt eine Furche, Sulcus infraorbitalis zur Aufnahme des gleichnamigen Nerven; sie führt fast rein sagittal, oft aber leicht nach außen abweichend, nach vorne. Der laterale Begrenzungsrand des Sulcus infraorbitalis wölbt sich gewöhnlich schon von seinem hinteren Ende angefangen von außen her zungenförmig über die Furche und schiebt sich meist in der Mitte der Orbitalfläche als sehr dünnes Knochenplättchen so über die Furche hinüber, daß diese zu einem Kanal, Canalis infraorbitalis, abgeschlossen wird. Nach vorne wird das Knochenplättchen immer dicker, weshalb der Kanal in

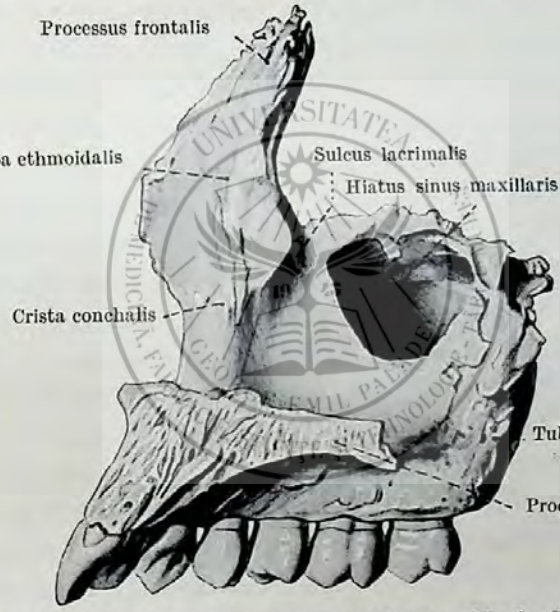

Abb. 1883. Rechter Oberkiefer von innen gesehen. (Nach Sicher-Tandler.)

seinem vordersten Abschnitt eine schräg nach vorne abfallende Verlaufsrichtung bekommt. Da der vorderste Abschnitt des Kanals gleichzeitig auch gegen das Foramen infraorbitale nasalwärts abweicht, verläuft die Achse des Mündungsteiles des Kanals von hinten oben außen nach vorne unten innen. Die Achsen der beiden Kanäle konvergieren also so, daß sich ihre Verlängerungen in einem Punkte schneiden, der etwa 1—2 cm vor den mittleren oberen Schneidezähnen liegt.

Die Facies anterior oder malaris reicht von der Umrandung der Apertura piriformis bis zur Crista zygomatico-alveolaris und ist im großen ganzen nach vorne außen gerichtet. Die Umrahmung der Apertura piriformis ist scharfrandig und bildet mit der der Gegenseite etwa den Kontur eines mit der Spitze aufwärts gestellten Kartenherzens; das mediale untere Ende des Knochens ist zu einem variabel stark vorspringenden Stachel ausgezogen, der mit dem der anderen Seite die Spina nasalis anterior bildet. Der laterale Anteil der Vorderfläche geht ohne Grenze in den Processus zygomaticus über und ist zu einer variabel tiefen Grube, der Fossa canina, eingesunken;

an deren oberem inneren Ende liegt die Mündung des Canalis infraorbitalis, das Foramen infraorbitale, und zwar durchschnittlich 8 mm unterhalb der Übergangsstelle des glatten Anteils des Margo infraorbitalis in die Nahtfläche für das Os zygomaticum. Infolge der schrägen Ausmündung des Kanals ist das Foramen nur oben und außen scharfrandig begrenzt.

Unten geht die vordere Fläche ohne scharfe Grenze in die Außenfläche des Processus alveolaris über, dagegen ist die Grenze gegen die Facies infratemporalis immer deutlich; sie wird von der Crista zygomatico-alveolaris gebildet. Diese stumpfe Knochenleiste zieht von der äußeren unteren Ecke des Processus zygomaticus in einem nach außen und unten konkaven Bogen zur Alveole des ersten Mahlzahnes.

Die hintere Fläche, Facies infratemporalis, ist mehr weniger nach hinten konvex vorgebuchtet und enthält etwa in der Mitte meist zwei bis drei kleinere, selten eine größere Öffnung zum Eintritt der Nervi alveolares posteriores, Foramina alveolaria posteriora. Unten setzt sich die Fläche in das hintere Ende des oberen Alveolarfortsatzes fort, außen in die nach hinten konkave Fläche des Processus zygomaticus.

Die Foramina alveolaria posteriora führen in feine Kanälchen, die in der dünnen Außenwand des Sinus Highmori im Bogen nach vorne unten verlaufen. Das am weitesten nach vorne reichende Kanälchen anastomosiert immer mit einem Zweigkanälchen der Canaliculi alveolares superiores anteriores, die ca. 5—8 mm hinter dem Foramen infraorbitale vom Canalis infraorbitalis abzweigen, manchmal in einem gemeinsamen Ursprungskanal, manchmal in zwei bis drei feinere Kanälchen getrennt. Sie ziehen längs der Decke des Sinus Highmori nach außen und vorne und verlaufen dann unter dem Foramen infraorbitale in der Vorderwand des Sinus gegen die Apertura piriformis. Vordere und hintere Canalivuli alveolares sind beim Erwachsenen fast immer auf kürzere oder längere Strecken gegen den Sinus Highmori durch Schwund der inneren zarten Knochenbekleidung zu schmalen, scharfrandigen Furchen geöffnet. Der Canalis infraorbitalis selbst springt in seinem vordersten Anteil meist als kräftiger Wulst in den Hohlraum der Oberkieferhöhle vor und auch hier kann eine stärkere Ausbildung des pneumatischen Raumes zu Dehiszenz der unteren Kanalwand führen.

Der Processus zygomaticus ist die nach außen verlängerte Spitze der Körperpyramide. Die obere, nach außen gerichtete Fläche ist zur Nahtverbindung mit dem Os zygomaticum in ein rauhes dreieckiges Knochenfeld umgewandelt.

Der Processus frontalis ist beim Erwachsenen eine fast sagittal eingestellte, dünne Knochenplatte. Die äußere Fläche ist die Fortsetzung der Facies anterior des Oberkiefers, die innere Fläche die der Facies nasalis. Der untere Teil des stumpfwinklig abgebogenen vorderen Randes bildet einen Teil der Umrahmung der Apertura piriformis, der längere obere geht die Nahtverbindung mit dem Os nasale ein. Der verdickte, kurze obere Rand grenzt an das Os frontale. Der hintere Rand weicht nach unten in zwei Schenkel auseinander, zwischen denen der Sulcus lacrimalis beginnt; der äußere Schenkel, Crista lacrimalis, geht in den Margo infraorbitalis des Körpers über, der innere verbindet sich mit dem Os lacrimale.

Unten ist an den Körper der Processus alveolaris angefügt. Er besteht aus zwei zarten, bogenförmigen Knochenlamellen, die sich hinter dem letzten Zahn, unterhalb des Tuber maxillae zu einem kleinen rauhen Tuberculum vereinigen. Die äußere Lamelle geht aus der Facies anterior, in ihrem hinteren Abschnitt aus der Facies posterior hervor; die innere Lamelle bewahrt ihren direkten Zusammenhang mit der Facies nasalis nur im hintersten Abschnitt, etwa der Breite des letzten Molaren entsprechend, während sie weiter vorne durch den Ansatz des Processus palatinus von ihr geschieden ist. Die tiefe Rinne zwischen beiden Lamellen wird durch radiär ge-

stellte Knochenspangen in die einzelnen Zahnfächer abgeteilt, Septa interalveolaria. Die Alveolen für die drei Molaren sind überdies durch die Septa intraalveolaria in je drei Abteilungen für die drei Wurzeln der Molaren geschieden; meist zerfällt auch die Alveole des ersten Prämolaren in zwei Fächer. An der Außenseite des Alveolarfortsatzes springt der Knochen entsprechend den Alveolen der Zähne zu den Juga alveolaria vor. Das stärkste Jugum alveolare gehört immer dem Eckzahn an.

An der Innenseite des Oberkiefers springt an der Grenze zwischen Körper und Processus alveolaris der Processus palatinus als horizontale Platte vor, die sich in der Mittellinie mit dem gleichnamigen Fortsatze der anderen Seite verbindet. Der Processus palatinus ist in antero-posteriorer Richtung etwa um Molarenbreite kürzer als der Oberkieferkörper und schneidet hinten mit einer rauhen Kante ab, an die sich die horizontale Lamelle des Os palatinum anfügt. Am Treffpunkt dieser Kante mit der nasalen Fläche des Oberkiefers endet der Sulcus pterygopalatinus an einem halbkreisförmigen kleinen Ausschnitt, der durch die Anlagerung des Gaumenbeins zum Foramen palatinum maius abgeschlossen wird. Von hier setzt sich auf die rauhe, etwas konkave Unterfläche des Processus palatinus eine variabel scharfe Furche, Sulcus palatinus, fort, in der Nervus und Vasa palatina liegen. Sie liegt gerade an der Übergangsstelle des Processus palatinus in die innere Lamelle des Processus alveolaris. Dieser Übergang geschieht im hinteren Anteil in recht scharfem Winkel, der im Bereiche der vorderen Zähne immer stumpfer wird. Die nasale Fläche des Processus palatinus ist im Gegensatz zur rauhen oralen glatt und gegen die Nasenhöhle zu konkav, Entlang der Mittellinie erhebt sich der Knochen nasalwärts zu einem scharfen, im vordersten Drittel des Processus palatinus gewöhnlich plötzlich steil ansteigendem Grat, der mit dem der Gegenseite die Crista nasalis bildet, welche vorne in die Spina nasalis anterior ausläuft. Sie dient zur Verbindung mit dem knöchernen, im vordersten Abschnitt mit dem knorpeligen Nasenseptum. Gerade an der Grenze zwischen dem niedrigen und dem hohen Anteil der Crista — diese Stelle entspricht der Vereinigungsstelle des embryonalen Os incisivum mit dem eigentlichen Oberkiefer — beginnt knapp neben der Mittellinie ein kurzer, schräg nach vorne, innen und unten verlaufender Kanal, der in der Nähe des unteren Randes der medianen Nahtfläche in eine Furche ausläuft. Hier vereinigt sich das orale Endstück des Canalis incisivus mit dem der anderen Seite zur gemeinsamen Ausmündung im Foramen incisivum. Eine auch beim Erwachsenen häufig noch erkennbare Nahtspalte läuft vom hinteren Rande des Foramen incisivum über die orale Fläche des Processus palatinus bis zur Alveole des Eckzahnes.

Bau des Alveolarfortsatzes des Oberkiefers. Die Zahnwurzeln des Oberkiefers treten mit ihren Spitzen in Beziehung zu der Nasenhöhle, zu der Kieferhöhle und dem spongiösen Raum an der Wurzel des Processus palatinus. Die Beziehungen sind einerseits abhängig von der größeren oder geringeren Höhe des infranasalen Oberkieferabschnittes, andererseits von der stärkeren oder schwächeren Ausbildung der Alveolarbucht der Oberkieferhöhle.

Wir müssen uns zunächst darüber orientieren, welche Zähne einerseits unter dem Boden der Nasenhöhle, andererseits unter dem Boden der Kieferhöhle gelegen sind, ohne vorerst die Entfernung der Wurzelspitzen von diesen Höhlen zu berücksichtigen.

Hier kommt als wesentlich der sog. Eckzahnpfeiler des Oberkiefergerüstes in Betracht, also jene Knochenmasse, die von der Alveole des Eckzahnes längs des Seitenrandes der Apertura piriformis in den Processus frontalis maxillae aufsteigt. Da diese Knochensubstanz mechanisch beansprucht ist, wird sie von der Ausdehnung des Sinus Highmori einerseits, der Nasenhöhle andererseits immer verschont. Wir finden

deshalb in diesem vorderen Abschnitt dieser beiden Höhlen nur geringe Variationen, was vor allem in jenen Fällen auffällt, in welchen die Nasenhöhle im allgemeinen auf Kosten der Kieferhöhle verbreitert ist. Diese Verbreiterung beginnt immer erst etwa in der Höhe des Foramen incisivum, so daß der Naseneingang selbst bedeutend enger erscheint. Ebenso ist auch die Erweiterung der Nasenhöhle geringer in der Nähe des Nasenhöhlenbodens.

Aus alledem ergibt sich, daß ganz konstant nur die beiden Schneidezähne in die Projektion des Nasenhöhlenbodens fallen, der Eckzahn sozusagen in einer neutralen Partie zwischen Nasenhöhle und Kieferhöhle steckt und erst die Prämolaren und Molaren unter dem Boden des Sinus gelegen sind. Besonders an Horizontalschnitten, die knapp über dem Nasenhöhlenboden geführt sind, läßt sich dieses Verhalten gut illustrieren.

Die größere oder geringere Entfernung der Wurzelspitzen der Schneidezähne vom Nasenhöhlenboden variiert in weiten Grenzen. Da hier, wie schon erwähnt, die größere oder geringere Höhe des infranasalen Oberkieferanteiles wesentlich mitbestimmend ist, werden wir im allgemeinen bei Breitgesichtern, Chamaeprosopen, eine Annäherung der Wurzelspitzen an den Nasenboden, bei Schmalgesichtern, Leptoprosopen, eine größere Distanz zwischen diesen Gebilden erwarten können. Doch wird das Verhalten durch die außerordentliche Variabilität der Wurzellänge kompliziert, so daß die oben angeführte Regel nur eine annähernde Geltung besitzt.

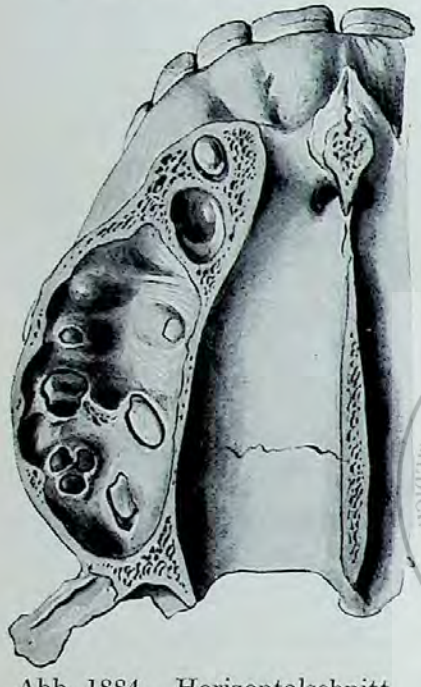

Abb. 1884. Horizontalschnitt durch das linke Oberkieferskelet knapp über dem Boden der Nasen- und Kieferhöhle. Sehr tiefe Alveolarbucht des Sinus maxillaris. Die Wurzeln der drei Molaren ragen zum Teil ohne Knochendecke in den Sinus vor. Im Eckzahnpfeiler die Wurzelspitze des Eckzahnes. (Nach Sicher-Tandler.)

In extremen Fällen können die Wurzelspitzen so nahe an den Nasenboden heranreichen, daß die Spitze von der Nasenhöhle selbst nur durch eine ganz zarte, kompakte Knochenlamelle getrennt ist. In anderen Fällen schiebt sich zwischen die Compacta des Nasenhöhlenbodens und die zarte Compacta des Alveolenfundus eine mehr oder minder breite Schicht spongiöser Knochensubstanz ein, die im anderen Extrem eine Mächtigkeit von 10 mm und darüber erreichen kann. Wie vor allem Sagittalschnitte lehren, hängt dieser spongiöse Raum mit dem zwischen Nasenboden und Gaumendecke eingeschalteten nach hinten sich allmählich verjüngenden Spongiosaraum zusammen.

Die Wurzelspitze des seitlichen Schneidezahnes kann naturgemäß auch in extremen Fällen wegen der geringeren Wurzellänge dieses Zahnes niemals bis knapp an den Nasenhöhlenboden reichen, besonders weil er sich gewöhnlich in diesem Abschnitt gleich von der Mittellinie nach außen hebt. Dann gewinnt der laterale Schneidezahn noch mehr als der mediale Beziehungen zu dem retroalveolaren Spongiosaraum, eine Beziehung, die dadurch noch in vielen Fällen eine intimere wird, daß sich die Wurzelspitze des seitlichen Schneidezahnes lingualwärts ein wenig zurückbiegt.

Die praktische Bedeutung dieser Verhältnisse ist ja ohne weiteres klar. Die anatomischen Verhältnisse zeigen uns einerseits den Grund für die Möglichkeit des Durchbruches entzündlicher Prozesse, die von den Spitzen der Schneidezähne ausgehen, in die Nasenhöhle, in die sich auch Cysten dieser Zahnwurzeln verwölben können (Gerberscher Wulst). Sie zeigen aber weiter auch, daß entzündliche Prozesse des seitlichen

Schneidezahnes besonders häufig in der Spongiosa gaumenwärts ihre Ausbreitung finden und dann zum Durchbruch durch die Gaumenlamelle selbst führen können.

Die Ausbreitung des retroalveolaren Spongiosaraumes hängt vor allem von der Formation des Gaumens ab. Wie schon in der Beschreibung des Oberkiefers erwähnt wurde, ist der Übergang der inneren Lamelle des Alveolarfortsatzes in die untere Lamelle des Gaumenfortsatzes normalerweise im Bereich der Schneidezähne ein allmählicher, indem die orale Compacta vom Alveolarrand an sofort nach hinten und oben ansteigt und in leichtem Bogen in die Horizontale umbiegt. Dadurch entsteht zwischen vestibularer, oraler und nasaler Compacta ein am Sagittalschnitt dreieckiger Raum, der von spongiöser Knochensubstanz erfüllt ist. Er erstreckt sich variabel weit nach hinten, je nachdem ob der horizontal eingestellte Anteil des Processus palatinus maxillae überhaupt diploehaltig ist oder nicht. In den Fällen von hohem Gaumen aber ist der Verlauf der oralen Compacta ein anderer. Sie steigt vom Alveolarrand an steil nach hinten auf und geht in einem stumpfen Winkel ziemlich plötzlich in den horizontalen Verlauf über. In diesen Fällen ist natürlich der retroalveolare Spongiosaraum wesentlich eingeengt.

Endlich haben wir noch die Beziehungen der Alveole zur vestibularen Fläche des Alveolarfortsatzes zu besprechen. Hier gilt für alle Zähne des Oberkiefers das gleiche Verhalten. Die Alveoleninnencompacta ist hier mit der vestibularen Compacta zu einer zarten Knochenlamelle verschmolzen und nur in seltenen Fällen schieben sich in der Nähe der Wurzelspitze kleinste Spongiosaräume trennend zwischen die beiden Lamellen ein. Dies letztere Verhalten ist beim seitlichen Schneidezahn relativ häufig, besonders wenn seine Wurzelspitze gaumenwärts abgebogen ist. Es sei gleich hier erwähnt, daß die dünne vestibulare Knochendecke sogar in nicht seltenen Fällen Dehiszenzen zeigt. Diese finden sich fast nur an Prämolaren und Molaren, und zwar in der unmittelbaren Nähe der Wurzelspitze, selten an dieser selbst.

Wie schon einleitend erwähnt wurde, steht der Eckzahn mit seiner Wurzel zwischen den vorne auseinanderweichenden Wänden der Kieferhöhle und der Nasenhöhle. Der retroalveolare Spongiosaraum erstreckt sich dann über seine Wurzelspitze in die Basis des Processus frontalis der Maxilla variabel weit aufwärts. Nur in seltenen Fällen reicht von hinten her die besonders weite Nasenhöhle oder eine besonders tief gelegene Infraorbitalbucht der Kieferhöhle nahe an die Alveole des Eckzahnes in ihrem Spitzendrittel heran. Dann ist der Knochenpfeiler in der Richtung von vorne nach hinten komprimiert.

Das Verhalten der Eckzahnalveole zur vestibularen Wand des Alveolarfortsatzes einerseits, zum retroalveolaren spongiösen Raum andererseits unterscheidet sich nicht von dem bei den Schneidezähnen beschriebenen.

Die postkaninen Zähne treten in der Regel zum Sinus in nähere Beziehungen. Für den ersten Prämolaren allerdings sind die nachbarlichen Beziehungen zum Sinusboden gewöhnlich nur entfernte. Dies läßt sich aus dem Umstand erklären, daß die Basis des Eckzahnpfeilers am Alveolarfortsatz gewöhnlich verbreitert ist und in die Ebene des ersten Prämolaren mehr oder weniger weit hineinreicht. Vom Sinus aus gesehen drückt sich dies darin aus, daß der Sinusboden, der schon im allgemeinen nach vorne leicht ansteigt, über oder knapp vor dem zweiten Prämolaren steiler nach vorne umbiegt, um etwa in der Ebene des ersten Prämolaren, aber in ziemlicher Höhe über seiner Wurzelspitze in die Vorderwand des Sinus umzubiegen. Ein Schnitt durch die Mitte des ersten Prämolaren trifft daher sehr gewöhnlich den vordersten Anteil des Sinus. In allen diesen Fällen dehnt sich der retroalveolare Spongiosaraum noch über der Wurzelspitze des ersten Prämolaren bis zum Sinusboden aus.

Nur in Fällen von besonderer Entwicklung der Alveolarbucht in ihrem vorderen Anteil tritt der Sinusboden weiter nach unten in die Nähe der Spitze des ersten Prä-

molaren hinab, bleibt aber doch fast immer durch eine 3—4 mm starke Spongiosaschicht von der Alveolenkuppe getrennt.

Hier und da einmal kann eine exzessiv verbreiterte Nasenhöhle bis über den ersten Prämolaren nach außen reichen, so daß dessen Wurzelspitzen in einiger Entfernung unter dem Nasenhöhlenboden gelegen sind.

Der retroalveolare Spongiosaraum ist in der Ebene des ersten Prämolaren bereits kleiner geworden, und zwar dadurch, daß hier der Übergang der oralen Alveolarfortsatzlamelle in die orale Gaumenlamelle unter einem deutlicher ausgesprochenen Winkel geschieht, so daß der Verlauf der Innenwand des Alveolarfortsatzes bereits steiler ist als in der Eckzahngegend.

Die Wurzel des ersten Prämolaren verhält sich, wenn sie ungeteilt ist, nicht anders zu dem umgebenden Knochen als die der vorangehenden Zähne. Ist sie zweigeteilt, dann liegt die buccale Wurzel der äußeren Knochenwand dicht an, während die linguale Wurzel in die Spongiosa des Alveolarfortsatzes fast gerade in deren Mitte eingelagert ist. Nur in Fällen von hohem Gaumen, in welchen die innere Alveolarfortsatzlamelle fast senkrecht aufsteigt und in rechtem Winkel mit der Gaumenlamelle zusammenstößt, kann auch die Innenseite der lingualen Wurzel gaumenwärts nur von einer dünnen Compactalage gedeckt sein.

Abb. 1885. Zwei Schnitte durch den ersten oberen Schneidezahn.
a = Die Wurzelspitze reicht bis knapp an den Nasenhöhlenboden. b = Große Distanz zwischen Wurzelspitze und Nasenhöhle. (Nach Sicher-Tandler.)

Die Wurzel des zweiten oberen Prämolaren liegt normalerweise bereits unterhalb des Sinusbodens. Zwischen den Fällen, in welchen bei langem Alveolarfortsatz und geringer Entwicklung der Alveolarbucht des Sinus die Entfernung zwischen Alveolenkuppe und Sinusboden 10 und 12 mm betragen kann, und jenen anderen Fällen, in welchen eine exzessive Entwicklung der Alveolarbucht die Kieferhöhle nur durch eine dünne Knochenlamelle getrennt bis an die Alveolenkuppe heranreichen läßt, gibt es alle Übergänge. Am häufigsten sind jene Fälle, in welchen sich zwischen Wurzelspitze und Sinusboden eine etwa 2—3 mm dicke Spongiosaschicht einschiebt. In extremen Fällen kann der vergrößerte Sinus, besonders wenn auch eine Gaumenbucht vorhanden ist, den Spitzenteil der Alveole an deren lingualen Seite eine Strecke weit umgreifen, so daß die Alveolenkuppe hügelförmig den Sinusboden vorwölbt.

Der Übergang zwischen innerer Alveolarwand und Gaumendach ist im Bereich des zweiten Prämolaren noch schärfer abgesetzt als am ersten und nähert sich schon normalerweise fast einem rechten Winkel. Demgemäß ist ein retroalveolarer Spongiosaraum zwar vorhanden, aber zumeist in seiner bucco-lingualen Ausdehnung stark eingeschränkt.

In der Molarenreihe werden die intimen Beziehungen zwischen Wurzelspitzen und Sinus Highmori zur Regel. Die Fälle, in welchen sich zwischen Alveolenkuppen und Sinusboden ein nennenswertes Spongiosalager einschiebt, sind eigentlich selten und nur bei völligem Fehlen der Alveolarbucht zu beobachten. Immer häufiger aber werden jene Fälle, in welchen der Sinus unter das Niveau der Alveolenkuppen in den Alveolarfortsatz hinabreicht. Beim ersten Molaren mit seinen stark divergenten Wurzeln, von denen die buccalen etwa in der Flucht der seitlichen Sinuswand gelegen sind, während

die linguale mit ihrer Spitze gegen den Ursprung der seitlichen Nasenhöhlenwand gerichtet ist, reicht eine solche Vertiefung des Sinusbodens gewöhnlich gegen die Bifurkationsstelle der drei Wurzeln hinab. Beim zweiten und dritten Molaren sind häufiger eine oder auch mehrere Wurzelspitzen von dem Recessus der Alveolarbucht umgeben und ihre Alveolkuppen ragen dann als Prominenzen in den Sinus vor.

Für den ersten Molaren muß noch jener Fälle gedacht werden, in welchen bei starker Divergenz der Wurzeln einerseits und bei starker Verbreiterung der Nasenhöhle andererseits die palatinale Wurzelspitze unter den Nasenhöhlenboden zu liegen kommt, von dem sie dann oft nur durch eine ganz dünne Knochenschicht getrennt ist.

Im Bereiche der Molaren ist der Übergang zwischen innerer Alveolarlamelle und Gaumenlamelle immer ein scharf abgesetzter und vollzieht sich in einem annähernd rechten Winkel, gleichgültig wie die allgemeine Formation des Gaumens sein mag. Man kann es daher hier als Regel aufstellen, daß die Alveoleninnencompacta an der buccalen Fläche der buccalen Wurzeln mit der äußeren, die Alveoleninnencompacta der lingualen Fläche der lingualen Wurzel mit der inneren Alveolarlamelle verschmolzen ist.

In bezug auf die Alveole des Weisheitszahnes soll noch hervorgehoben werden, daß sie gewöhnlich nur durch eine kleine abgerundete Fortsetzung des Alveolarfortsatzes nach hinten vom freien Ende des Alveolarfortsatzes getrennt ist und daß erst an der Basis des Alveolarfortsatzes die Vereinigungsstelle des Oberkiefers mit Gaumenbein und Processus pterygoideus gelegen ist. Dies ist deshalb wichtig, weil bei dem Versuch, mit einem Hebel, der zwischen zweitem und drittem Molaren eingeführt wird, den Weisheitszahn nach hinten zu luxieren, das ganze hintere Ende des Alveolarfortsatzes mit der Alveole des Weisheitszahnes, eventuell auch mit dem zarten Hamulus pterygoideus abgebrochen werden kann. Eine solche Verletzung ist wegen der Zerreißungen am Ansatz des weichen Gaumens und wegen der möglichen breiten Eröffnung der Kieferhöhle sehr schwerwiegend, weshalb diese Art der Extraktion streng kontraindiziert ist.

Entsprechend der Anordnung der oberen Molarenwurzeln zueinander, liegt auch, wie besonders an Horizontalschnitten deutlich wird, die linguale Alveole in derselben Frontalebene wie die buccodistale. So kommt es, daß sich lingual von der buccomesialen Alveole eine größere Anhäufung spongiöser Substanz befindet, und zwar meist in gleicher Weise beim ersten und zweiten Molaren, während am dritten die Verhältnisse wegen der häufigen Wurzelverschmelzungen variabler sind. Dies ist deshalb von praktischer Bedeutung, weil sich daraus die Tatsache erklärt, daß die Extraktion einer isolierten buccomesialen Molarenwurzel mit der Zange schwierig ist und sich nur unter gröberer Verletzung des Knochens erzielen läßt. *Sicher.*

Obturator (obturo = verstopfen), Verschlußplatte für Gaumendefekte, besonders bei Spaltbildungen. Heute durch die Erfolge der modernen Gaumenspaltenoperation ganz in den Hintergrund gedrängtes Verfahren des mechanischen Abschlusses des Pharynx gegen den Nasenrachenraum. Der Abschluß wurde nach Sauers Vorschlag erzielt durch Ausnutzung des Passavantschen Wulstes, der sich bei Lauten, die einen Verschluß gegen die Nasenhöhle erfordern, gegen den Obturatorkloß legte. Die sprachlichen Erfolge, die mit dem Obturator erzielt wurden, waren gelegentlich vorzüglich, traten jedoch erst nach längerer Übung ein, da der Abschluß, der sonst durch Hebung des Gaumens erzielt wird, hier allein der Pharynxmuskulatur vorbehalten bleibt, die sich dieser Aufgabe erst anpassen muß.

Die Befestigung des Obtutators wird bewirkt durch eine mit ihm festverbundene Gaumenplatte mit Klammern (Suersen) oder durch Ausnutzung unter sich gehender Stellen (Case) (s. Spaltbildungen, Sprachstörungen, Kieferprothese).

Occlusion (occludo = verschließen). Zusammenschluß der Kiefer. Im Gegensatz zur Artikulation, welche das Verhältnis der Kiefer während der Bewegung gegeneinander kennzeichnet. Unter Occlusionsanomalion versteht man heute vielfach die Stellungsanomalien der Zähne, wobei diese Bezeichnung unter einem Gesichtspunkt gewählt ist, daß jede Stellungsanomalie auch eine Anomalie im Zusammenschluß der Kiefer darstellt. Im Speziellen wird sie jedoch gebraucht für Anomalien der alten Angle 2- und 3-Klasse. Siehe die einzelnen Anomalien unter Inhaltsübersicht Orthodontie. Siehe auch Okklusionslehre.

Odonthele. Veralteter Name für Dentikel. (Siehe diese und Pulpenkrankheiten.)

Odontoblasten. Zu Zahnbeinbildnern differenzierte Pulpazellen (s. Pulpa, Zahnpulpa).

Odontom, Das[1]**).** Inhaltsverzeichnis: I. Ursprung und Entstehung S. 1820. — II. Zusammensetzung und Aufbau S. 1820. — III. Klinik S. 1823. — IV. Diagnostik S. 1824. — V. Prognose S. 1824. — VI. Therapie 1824.

I. Während ursprünglich durch die von Broka geprägte Sammelbezeichnung „Odontome" alle sog. odontogenen Kiefertumoren in einer gemeinsamen Gruppe zusammengefaßt wurden, mußte mit zunehmender Erkenntnis der Zusammensetzung und des Aufbaues mancher dieser Gebilde ein größerer Teil ausscheiden. Übrig blieben die eigentlichen Odontome, Bildungen geschwulstartigen Charakters, die mit ziemlicher Sicherheit in letzter Linie als Abkömmlinge des mesodermalen Anteiles einer Zahnanlage aufgefaßt werden dürfen, wenn sie sich auch aus der Gesamtheit der einzelnen Zahnsubstanzen, bzw. deren Rudimenten, zusammengesetzt erweisen können. Über Ursprung und Entstehung derselben im einzelnen liegt noch manches Dunkel. Nicht unwahrscheinlich ist die Annahme, daß die Entwicklung der Zahnanlage Not leidet, indem von ihr, etwa von der Zahnleiste, Teile abgesprengt werden und sich als überzählige Gebilde fortentwickeln (vierter Molar!), oder indem auf reguläre Art sich ablösende Partien, die Zahnkolben, in Lagerung und weiterer Ausbildung gestört werden (Transpositio, Retentio), und nun auch der jeweilig hinzutretende, mesodermale Anteil Veränderungen unterliegt, die in der Ausbildung einer Geschwulst vom Typus des Odontoms ihren nachhaltigen und sichtbaren Ausdruck finden. Auch scheint sich primär in den mesodermalen Anteilen die Entwicklung der Geschwulst anbahnen zu können. Die Ausbildung eines Odontoms könnte hiernach in allen Stadien der Entwicklung einer Zahnanlage einsetzen, also zu einer Zeit, in der zwar noch nicht die Pulpa als solche, wohl aber die Papille vorhanden ist, oder wohl schon die Pulpa, jedoch noch kein Dentin gebildet ist, oder endlich bereits Dentin und Schmelz in Ausbildung begriffen sind. Hinsichtlich der Natur etwa zur Entstehung führender Reize herrschen noch große Unklarheiten. Gelegentlich wird ziemlich bestimmt auf traumatische Einflüsse hingewiesen. Ob diese jedoch von Bedeutung werden können, steht noch dahin, da zu beachten ist, daß gerade in der Zeit der zweiten Dentition, in der die Anfänge der Ausbildung des Odontoms zu suchen sind, traumatische Vorgänge in recht gehäufter Zahl und wechselnder Intensität sich zu ereignen pflegen, das Odontom im ganzen jedoch immerhin selten ist.

II. Das Odontom kann sich aus den Bestandteilen des fertigen Zahnes, also aus Dentin, Zement, Schmelz sowie gelegentlich Knochen zusammensetzen. Da es ein Abkömmling des mesodermalen Anteiles der Zahnanlage ist, findet sich jedoch als vorwiegender Bestandteil in ihm Pulpa bzw. Papillengewebe vor. Dieses erweist sich, bei noch geringer Differenzierung des Gesamtbildes, aus sternförmig verästelten Pulpazellen zusammengesetzt, bei Fehlen von Dentin kann alsdann leicht der Eindruck eines Myxoms vorgetäuscht werden. Ist das Papillengewebe von festerer Art, so kann die Härte der Geschwulst dazu verleiten, ein Fibrom zu diagnostizieren, ist

[1]) Das gesamte Bildmaterial entstammt der Sammlung der Westdeutschen Kieferklinik.

bereits Dentin gebildet, und dieses verkalkt, so besonders, wenn das Zahngebilde, aus dem das Odontom hervorgeht, schon ausgebildet ist, so kann die Härte der Geschwulst der Elfenbeinhärte gleichen. Bisweilen wechselt auch in den einzelnen Partien die Beschaffenheit. So ist gelegentlich die Geschwulst oberflächlich weicher, und setzt sich hier aus einem direkt breiigen Material der beschriebenen Art zusammen, das einen grauweißlichen bis grauen Farbenton aufweist. Von der Oberfläche aus ragen dann in die tieferen härteren Partien Fortsätze von gleicher Konsistenz hinein. Der Kern der Geschwulst kann zufolge der Anwesenheit harter Teilchen, die sich als verkalkte Dentinpartien oder auch ausgebildete Zähne kennzeichnen, eine außerordentliche Härte aufweisen. Oft schimmern diese Gebilde weißlich durch die graue Deckschicht hindurch und machen den Eindruck, als ob sie in besonderen Hohlräumen liegen. Auch die übrigen Anteile des fertigen Zahnes, Zement und Schmelz, können an der Bildung der Geschwulst beteiligt sein. Ersteres findet sich besonders dann, wenn, wie in den durch die Abb. 1886 und 1887 wiedergegebenen Fällen, das Wurzelgebiet eines Zahnes der Ausgangspunkt des Odontoms ist, Schmelz kann auftreten, wenn auch die Zahnkrone an der Bildung beteiligt ist, das mikroskopische Bild läßt alsdann Anhäufungen von Zellen erkennen, wie sie in gleicher Art und Gruppierung in Adamantinomen[1]) beachtet werden. Entsprechend dem Reichtum der Geschwulst an beiden Gebilden ändert sich regelmäßig auch die Konsistenz, indem diese im ganzen bedeutend härter wird. Von großer Bedeutung für Aufbau und Zusammensetzung erweist es sich, in welchem Stadium der Zahnbildung die Entwicklung der Geschwulst einsetzt. Diese kann hiernach sehr irregulär vor sich gehen, so daß das fertige Odontom in seiner Gesamtheit und seinen Einzelheiten nur gelegentlich noch an ein Zahngebilde bzw. dessen Einzelanteile erinnert. Oft sind letztere weitgehend differenziert, so kann insbesondere das vorhandene Zahnbein Kanälchen aufweisen, die auf ein größeres Lumen hin gerichtet sind, und auch letzteres kann eine wechselnde Ausbildung zeigen und so gelegentlich einem Pulparaume recht ähnlich scheinen. Ein besonderes Interesse beansprucht die weitere Entwicklung des an der Geschwulstbildung beteiligten Zahnes, bzw. Zahnkeimes. Dieser kann sich als Ganzes vorfinden oder nur mehr als größerer

Abb. 1886. Adontom der rechten Unterkieferhälfte, aus dem Wurzelbereiche eines im Wachstum zurückgebliebenen zweiten Molaren hervorgegangen.

Abb. 1887. Kirschgroßes anhängendes Odontom, aus dem Wurzelbereiche eines dritten Molaren hervorgegangen. Kronenteil des letzteren gut ausgebildet.

[1]) Siehe S. 35 dieses Handwörterbuches.

oder kleinerer Wurzel- oder Kronenanteil imponieren, es kann auch das Odontom ganz die Stelle desselben einnehmen. So kommen verschiedenartige Bildungen zustande, die wir als anhängende Odontome (Abb. 1887), als Wurzel- oder Kronenodontome (Abb. 1886) oder als selbständige Odontome (Abb. 1889) zu bezeichnen pflegen, im ganzen aber noch zu den einfachen Formen rechnen, da sie aus einer einzigen Zahnanlage, bzw. dem Rudimente eines solchen hervorgegangen sind. Diesen steht gegenüber das sog. zusammengesetzte Odontom, eine kompliziertere Geschwulstform, deren Entstehung auf eine intensive Anregung aller Gebilde, die an der Ausbildung der Zähne beteiligt sind, einschließlich der Zahnleiste zurückführbar ist und die sich als eine hemmungslose Überproduktion von Zahnkeimen und fertigen Zähnen charakterisiert. Tapis[1]) hat in einer solchen Geschwulst 4700 Zähne bzw. Rudimente nachgewiesen, Hildebrand und König viele hunderte, letzterer konnte auch in einem von ihm beobachteten Rezidiv solche wieder vorfinden. Zuweilen sind alle diese Keime einzeln von Schmelz umgeben, meist jedoch im ganzen von demselben umschlossen.

Abb. 1888. Unterkieferdefekt, durch operative Entfernung des Odontoms aus Abb. 1887 entstanden.

Diese dergestalt zusammengesetzten Tumoren brauchen zu ihrer Ausbildung eine verhältnismäßig lange Zeit und entwickeln sich nur allmählich bis zu Kirschgröße und darüber, um schließlich auch Gänseeigröße erreichen zu können, dann jedoch lange Zeit konstant zu bleiben. In den dieser Abhandlung beigegebenen Abbildungen sind drei verschiedene Größen wiedergegeben, in Abb. 1886 ist ein bohnengroßes Odontom dargestellt, ein anderes, in Abb. 1887 wiedergegebenes, zeigt die Größe einer Kirsche und erweist sich zugleich als ein dem Wurzelbereiche eines in seiner Krone völlig und gut ausgebildeten dritten Molaren anhängendes Odontom, ein drittes endlich ist ein sog. selbständiges, über gänseeigroßes Odontom (Abb. 1890). Da die Vergrößerung der Geschwulst stets auf expansivem Wege und nicht infiltrierend vor sich geht, so grenzt sich dieselbe gegen den umgebenden, im ganzen unverändert aussehenden Knochen meist scharf ab, zumal auch eine besondere bindegewebige Hülle vorhanden zu sein pflegt, und ein deutlicher Farbenunterschied bemerkbar wird. Selten wird eine scharfe Abgrenzung vermißt, ohne daß dieses Moment als Symptom einer malignen Entartung verwertet werden könnte. Eine letztere

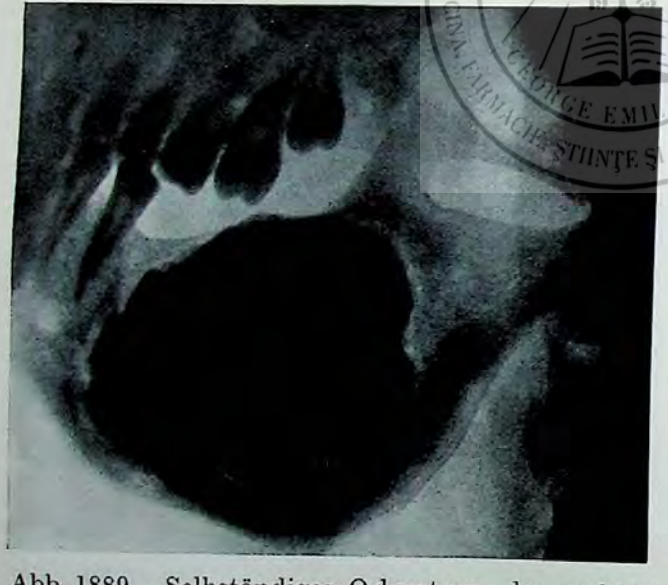

Abb. 1889. Selbständiges Odontom der rechten Unterkieferhälfte von über Gänseeigröße.

[1]) Zitiert nach Perthes.

ist mit Sicherheit noch nicht beobachtet worden, das Odontom muß vielmehr im ganzen als durchaus harmlos betrachtet werden, das nur gelegentlich durch gewisse sekundäre Vorgänge zu besonderen lokalen Schäden führt[1]). Beobachtungen über ein erneutes Wachstum nach Ausschabung haben wohl eine Weiterentwicklung von Geschwulstgewebe nach ungenügender Ausschälung bei noch nicht abgeschlossener Ausreifung als Grundlage.

III. Entsprechend dem relativ häufigen Hervorgehen eines Odontoms aus der Anlage eines vierten Molaren im Unterkiefer oder aus verlagerten retinierten Eckzähnen bzw. Bicuspidaten im Oberkiefer werden an diesen Prädilektionsstellen beider Kiefer, also in der Gegend des Unterkieferwinkels, oder in vorderen Oberkieferpartien geschwulstartige, ziemlich gleichmäßige Auftreibungen der Kiefersubstanz beobachtet, die nur selten, wenn sie aus einem frühen Entwicklungsstadium einer Zahnanlage hervorgegangen sind, eine gewisse Weichheit erkennen lassen, vielmehr sich zumeist, infolge größeren Reichtums an verkalktem Dentin, hart anfühlen. Unter einer nur wenig oder gar nicht veränderten Weichteildecke ist fast stets ein dünner Mantel regulären Knochens erhalten. Nur bei besonderer Geschwulstgröße zeigt sich letzterer mehr oder weniger geschwunden, und wird die rauhe Oberfläche des Odontoms durchtastbar. Ist zufolge Druckwirkung oder Entzündung auch die Weichteildecke zerstört, so liegt die weißlich-graue Oberfläche der Geschwulst zutage, die dann oft eigenartige Vorragungen und Einschnürungen erkennen läßt, entsprechend einer Neigung des Odontoms, sich gegen das ursprüngliche Zahngebilde abzusetzen und unregelmäßig zu vergrößern (Abb. 1887 und 1889).

Abb. 1890. Unterkieferdefekt, durch operative Entfernung des in Abb. 1889 dargestellten Odontoms entstanden.

Im Röntgenbilde zeigt sich bei weicher Geschwulstform eine unscharfe Abgrenzung gegen den umgebenden Knochen, während das harte Odontom sich sehr scharf zu differenzieren pflegt, zumal es meist noch durch eine bindegewebige Hülle abgegrenzt wird (Abb. 1889). Einiger klinischer Merkmale muß besonders gedacht werden. Während sich beim Kinde äußerst selten ein Odontom vorfindet, bevorzugt dasselbe vornehmlich das jugendliche Alter, da es sich meist zur Zeit der zweiten Dentition, bzw. im Anschluß an diese entwickelt. Im allgemeinen weist hierbei der Unterkiefer eine Bevorzugung auf. Nach den Angaben mancher Beobachter soll das Odontom beim weiblichen Geschlecht seltener auftreten, während wiederum andere, so besonders Perthes, in dieser Beziehung keine wesentlichen Unterschiede haben feststellen können. Das Wachstum der Odontome erfolgt recht langsam, oft setzt auch erst nach längeren Perioden des Stillstandes ein weiterer Nachschub ein, bis endlich, entsprechend der Ausreifung der einzelnen Bestandteile, ein Dauerzustand feststellbar wird. Die Vergrößerung der Geschwulst geht zugleich nie auf dem Wege eines infiltrativen Vordringens in die Nachbarschaft vor sich, sondern stets unter Verdrängung der letzteren.

[1]) Siehe unter Absatz III.

IV. Während in den vorgeschrittenen Stadien die Diagnose eines Odontoms keine wesentlichen Schwierigkeiten zu machen pflegt, ist dieses in den ersten Anfängen der Erkrankung wohl der Fall, so daß hier Verwechslungen mit anderen pathologischen Vorgängen sehr wohl möglich sind. Bisweilen gibt die Kontrolle des Gebisses, das Fehlen eines oder mehrerer Zähne im Verein mit den Angaben der Patienten, daß bis dahin ein Zahnverlust nicht eingetreten sei, schon einen gewissen Hinweis auf die Art der Veränderung, wenngleich hierbei berücksichtigt werden muß, daß sich auch aus überzähligen Zahngebilden ein Odontom entwickeln kann. Gegenüber ähnlich aussehenden Bildungen entzündlichen Ursprungs darf daran festgehalten werden, daß sich ein Odontom nur sehr langsam entwickelt und in der Regel jegliche Erscheinungen vermissen läßt, die entzündliche Vorgänge einzuleiten bzw. zu begleiten pflegen, wie Fieber, Schwellung, Eiterung und Schmerzen. Letztere werden insbesondere bei Odontomen stets vermißt, es sei denn, daß in den Spätstadien eine Kompression von Nervenstämmen bzw. deren Ästen einsetzt. Cystischen Bildungen gegenüber weist das Odontom eine außerordentliche Härte auf, während eine Cystenwandung oft auffallend weich ist und zuweilen ein charakteristisches Knittern erkennen läßt. Zudem buchtet eine Cyste zumeist nur eine, die labiale, bzw. buccale Kieferwand vor, während das Odontom die ergriffene Kieferpartie allseitig auftreibt. Auch ist die Deckfläche des Odontoms unregelmäßig und gebuckelt, während die Wandung einer Cyste sich durch auffällige Glätte auszeichnet. Mit anderweitigen soliden, gutartigen, vom Zahnsystem ihren Ursprung nehmenden Tumoren werden Odontome nur recht selten verwechselt, hier schützt oft schon vor Irrtum die genaue Kontrolle der Zahl und Stellung der Zähne. Bösartigen Tumoren gegenüber zeichnet sich das Odontom besonders aus durch die auffallend langsame Art des Wachstums, das scharfe Begrenztbleiben der Geschwulst und das Fehlen einer Anteilnahme der Umgebung, sei es des Knochens, der Weichgebilde oder der Drüsen. Eine große Hilfe gewährt in differentialdiagnostischer Hinsicht die Röntgenkontrolle des erkrankten Kieferabschnittes, die über die Art der Veränderung und deren Abgrenzung gegen den umgebenden Knochen, sowie die eventuelle Anteilnahme des letzteren orientiert. Nur selten pflegen Zweifel an dem Vorliegen eines Odontoms zurückzubleiben, so daß erst bei der operativen Freilegung die richtige Deutung erfolgen konnte.

V. Die Prognose einer Geschwulst vom Typus des Odontoms ist in allgemeiner, wie in lokaler Hinsicht eine gute, insofern es durchweg gelingt, durch geeignete Behandlung eine dauernde Heilung ohne wesentliche lokale Schädigung herbeizuführen. Da eine spontane Rückbildung nicht erfolgt, kann es sich nur um eine Beseitigung der Geschwulst auf operativem Wege handeln. Diese muß sich bemühen, auch den Mutterboden der Geschwulst mit zu beseitigen, da sonst die Gefahr der Wiederbildung nahe rückt, braucht jedoch nicht so radikal zu sein, daß beispielsweise die Kontinuität des Unterkiefers gefährdet wird. Letzteres Ereignis würde nur gelegentlich bei ganz ungewöhnlichen Größenverhältnissen oder bei einer, auch die benachbarte Knochensubstanz in Mitleidenschaft ziehenden sekundären Entzündung zu befürchten sein.

VI. Therapie. Bei Odontomen kleineren Ausmaßes wird der intraorale Weg völlig genügen, um die Freilegung und Entfernung der Geschwulst durchzuführen. Nach der Ablösung der den Knochentumor deckenden Weichteilschicht und Abhebung der Knochendecke mit Bohrer, Meißel oder Knochenzange gelingt die Heraushebung des Tumors in der Regel ohne Schwierigkeiten, wobei man sich nur vor der Anwendung

einer zu großen Hebelgewalt zu hüten hat. Ist der Zugang noch nicht genügend frei, so müssen eventuell, wie es in dem durch die Abb. 1887 und 1888 wiedergegebenen Falle geschehen ist, ein oder mehrere Nachbarzähne entfernt werden. Liegen ungewöhnliche Größenverhältnisse vor oder ist eine Infektion des Knochens einschließlich der Nachbarschaft des Tumors eingetreten, so wird besser der extraorale Weg eingeschlagen, der einen leichteren Zugang und größere Übersicht gewährleistet. In solchen Fällen, in denen nach dem lokalen Befunde eine Lösung der Kontinuität bei Entfernung der Geschwulst zu erwarten steht oder im späteren Verlaufe befürchtet werden muß, soll dem Eingriff eine orthopädische Vorbehandlung vorausgehen, so daß hinterher die Heilung ohne Verschiebung mit guter Funktion erfolgen kann. Da das Periost der Knochendeckschicht völlig erhalten werden kann, so sind die Aussichten auf eine spontane Regeneration der verlustig gehenden Knochenstrecke äußerst günstig, ist doch auch der in Abb. 1890 wiedergegebene operativ entstandene Defekt auf spontanem Wege innerhalb von 3 Monaten wieder überbrückt worden. Eine etwa zurückbleibende Lücke wird mit bestem Erfolge auf plastischem Wege durch freie Knochenübertragung geschlossen.

Literatur: Divis, Therapeutische Odontomie. Tschechoslowak. chir. gyn. Kongreß, Prag. Sitzg. v. 4. Juni 1927. — Johannsen, Ein Fall von zusammengesetztem Odontom. Finnische Z. Zahnheilk. **1927**, H. 35. — Kostecka, Pathologische und klinische Odontomie. Tschechoslowak. chir. gyn. Kongreß, Prag. Sitzg. v. 4. Juni 1927. — Moral in „Klinik der Zahn- und Mundkrankheiten". — Mummery u. Pitts, Ein melanotisches epitheliales Odontom bei einem Kinde. Brit. dent. J. **1926**, Nr 3. — Perthes, Die Verletzungen und Erkrankungen der Kiefer. Dtsch. Z. Chir. (Stuttgart, Enke). — Pichler, Hdb. d. Zahnheilk. — Wegmann, Über ein Odontom in Verbindung mit einem retinierten Zahn. Zahnärztl. Rdsch. **1929**, Nr 41. — Wellings, Drei Fälle von Odontom. Brit. dent. J. **1925**, Nr 3. — Wolf, Hermann, Über Odontome. Arch. klin. Chir. C. X. L. **1926**, 121. — Wolf, Histologische Befunde an Odontomen. Z. Stomat. **1926**, H. 7.

Lindemann.

Ödem. Unter Ödem (οἴδημα Geschwulst von οἰδάω schwellen) verstehen wir die Ansammlung von wäßriger, eiweißhaltiger Flüssigkeit in den — sagen wir zunächst einmal unverbindlich, der alten Anschauung entsprechend — Gewebslücken aus verschiedenen, weiter unten noch zu betrachtenden Einflüssen und Störungen heraus. Wir kennen das Ödem lokal angeordnet oder allgemein, das „Anasarka" im Unterhautzellgewebe. Die histologischen Anschauungen über Bau und Funktion des Bindegewebes waren von je für die Lehre von der Saftströmung und Lymphbildung von höchster Bedeutung. Unsere heute vorherrschende Anschauung nimmt an, daß das Lymphsystem, von dem Sinus der Drüsen abgesehen, vollkommen von Endothel ausgekleidet ist. Ein vorgebildetes Saftkanälchensystem, Spalträume zwischen den Zellen des Bindegewebes bzw. anderen epithelialen Gewebsarten, wie sie die alte histologische Schule durch die Versilberungsmethode zur Darstellung zu bringen vermeinte, ist in diesem Sinne wohl heute allgemein als Kunstprodukt anerkannt worden. Auch die Untersuchungen von Magnus und Stuebel, die durch Aufträufeln und Einspritzung von H_2O_2 an alle katalasehaltigen Stellen, also auch in lymphhaltigen Bahnen, O_2 entwickeln und so präformierte Hohlräume zur Darstellung brachten, die sie zum Teil den Saftspalten der alten Histologen gleichstellen zu müssen glauben, sind in ihren Schlußfolgerungen noch anfechtbar. Die neusten histologischen Untersuchungen im Dunkelfeld mit Gelatineeinbettung nach Haringa, die Schrumpfung und Bildung unnatürlicher Spalten im Präparat vermeiden, haben das Studium der Strukturverhältnisse, insbesondere des subcutanen Bindegewebes, in neue Bahnen gelenkt; sie zeigten uns, daß die Bindegewebszellen durch sich lösende und neu zusammenfließende Verästelungen allgemein in synzytialer Verbindung stehen, wie es

z. B. von den Knochenkörperchen schon längst einwandfrei feststand; ja es gewinnt den Anschein, als wenn, zum mindesten stellenweise, auch die Endothelzellen der Lymph- und Blutcapillaren in diesen großen, schwammartigen Bau synzytial eingefügt sind. Von Gewebsspalten sind im subcutanen Bindegewebe nur ganz minimale capillare Andeutungen zu sehen; ödematöses Gewebe ist im übrigen nach diesen neuesten Methoden noch nicht untersucht worden. „Alles in allem wird man sagen müssen, daß uns die zwar mikroskopisch untersuchten, aber doch immerhin auch ziemlich groben Gebilde sicherlich nicht die letzte ‚primäre' Art der Flüssigkeitsverteilung im Gewebe, die das Quellgebiet, die Wurzeln des Lymphstromes sind, bezeichnen. Gerade die Frage des Saftstroms nötigt, die histologische Morphologie zu einer kolloidchemischen, ultramikroskopischen zu erweitern und schließlich bis in die molekularen chemischen Dimensionen hinabzusteigen." (C. Oehme).

Wasserbewegung, Aufnahme oder Abgabe, bestimmen das Maß physiologischer Wasserbindung. Der Gedanke einer ungleichartigen und verschieden festen Wasserbindung in der organischen Substanz geht auf Naegeli zurück, dessen Micellartheorie die Grundlage der kolloidchemischen Formenlehre darstellt. Unsere heutige Anschauung geht dahin, daß die Gewebe aus Gelen und Solen (d. h. festen und flüssigen Kolloiden) ganz bestimmten Feinbaues gebildet sind, und in dieser Struktur liegt sicherlich Art und Kraft der Wasserbindung begründet. Unsere Betrachtungsform zur Erkennung biologischer Vorgänge in der Zelle haben sich im Laufe der letzten Jahre geändert. Die physikalisch-chemische Betrachtungsform steht überall im Vordergrund. Vieles ist noch Theorie, aber vieles konnte schon im Modellversuch bestätigt und belegt werden. Verschiedenheit in der chemischen Zusammensetzung der Körperhöhlen in den einzelnen Zellen bzw. Zellsystemen, eng verknüpft mit seinem Stoffwechsel, schafft die Vorbedingungen für die Entstehung eines Konzentrationsgefälles, ihre Existenz ist geradezu ein Zeichen für das Leben der Zelle. Durch den Stoffwechsel werden fortgesetzt der Umgebung der Zelle Stoffe entnommen und in das Protoplasma einverleibt, und so ein Konzentrationsgefälle für diese Stoffe von anderen Orten der Gewebsflüssigkeit nach dem in der unmittelbaren Umgebung des Protoplasmas hin etabliert, und fortwährend werden aus dem Chemismus der Zelle herrührende Zerfallsprodukte ausgeschieden und dadurch ein entgegengerichtetes Gefälle hergestellt. Solange die Zelle noch tätig ist, kommt es nicht zu einem völligen Konzentrationsausgleich; Gleichheit der Verteilung und der osmotischen Druckverhältnisse würden Tod bedeuten. Stärke des Konzentrationsgefälles wird zum Teil bestimmt durch den Gehalt an Ionen, abgängig von der Stärke seiner sauren oder basischen Beschaffenheit. Permeabilität (Durchlässigkeit) und osmotische Eigenschaften (Diffusion durch poröse Scheidewände) eingeschalteter Trennungshüllen sprechen gewöhnlich mit. Es liegt auf der Hand, daß die Wasserbewegung im Organismus aus diesem Punkte heraus ebenso wie die Wasserbildung zu verschiedenen Zustandszeiten der Zelle betrachtet werden kann.

Klinisch wissen wir, daß dem manifesten Ödem eine Wasserretention oft von mehreren Kilogramm — wahrscheinlich immer — vorauszugehen pflegt, die nicht die Zeichen teigiger Schwellung trägt. Eine regelmäßige, wiederholte Körpergewichtsbestimmung zeigt jedem erfahrenen Arzt derartige Komplikationen rechtzeitig an. Aber unter gewissen Stoffwechselbedingungen können auch Gesunde 1—2 Liter Wasser zurückhalten, was erkennen läßt, daß die Retention im sog. „Präödem" durch ihre Größe allein nicht scharf abzugrenzen ist. „Am besten sieht man im Präödem bereits eine Störung der Beziehungen im Salzwasseraustausch, die in der Norm zwischen Zellen und Umgebung bestehen, und damit eine Veränderung der cellulären wie ultra-

cellulären Wasser- bzw. Ionenhaftung, deren feinere Modalität sich nicht anders charakterisieren läßt als durch die veränderte Funktion" (C. Öhme).

Ödeme entstehen, wenn über längere Zeit hin mehr Flüssigkeit den Geweben zu, als von ihm abgeführt werden (Cohnheim). Diese Flüssigkeitswechsel gewährleisten neben dem kardiovasculären System und dem Gewebe selbst, mit seinem Verbrennungsprozeß und Leistungen, hochwahrscheinlich auch aktiv die Capillarendothelien.

Für den Zahnarzt, bei dem vor allem das entzündlich bedingte Ödem im Vordergrund des Interesses steht, spielen wahrscheinlich die beiden letztgenannten Transportkräfte die Hauptrolle, während die inneren Kliniker für die Ödementstehung im allgemeinen am meisten mit dem hämodynamischen Moment zu rechnen haben.

Letzten Endes wird die Entstehung des lokalen, entzündlichen Ödems, wie es der Zahnarzt bei Entzündungen verschiedener Art zu sehen bekommt, aus obigen Ausführungen verständlich. Unter dem Entzündungsreiz kommt es natürlich zu Veränderungen des Zellstoffwechsels im entzündeten Gewebe überhaupt, aber auch in den beteiligten Capillarendothelien. Verlegung der Lymphwege unter dem Eindruck der Infektion vermag dann weiter der Ödemausbildung Vorschub zu leisten. Elephantiastische Schwellungszustände in Umgebung des infizierten Wundbereichs bilden dann den höchsten Grad des lokalen Ödems.

Klinisch wird uns ein vorwiegend im Gesicht zuerst in Erscheinung tretendes Ödem stets in erster Linie an eine renale Störung denken lassen, während Ödeme an den abhängigen Partien des Körpers, besonders an den Beinen, uns eher auf primäre Herzstörungen hinweisen. *Slauck.*

Offener Biß. Belastungsdeformitäten. Ätiologie. Der offene Biß entsteht als eine Erscheinung, die durch mehrfache Ursachen bedingt ist, unter denen die durch Rachitis erzeugte Knochenweichheit die Hauptursache bildet. Je nach der Stärke der Affektion wirken sich die deformierenden Ursachen verschieden aus. In leichteren Graden ist nur der Oberkieferalveolarfortsatz, und zwar im Frontgebiet befallen; der widerstandsfähigere Unterkiefer zeigt durch seine Verbiegung im Gebiet der Frontzähne bereits einen stärkeren Grad der Rachitis an, und ausgesprochene Fälle trifft man erst, wenn der Kieferwinkel, d. h. also der Unterkieferkörper selbst, dem Zuge des Masseters nachgibt und sich abflacht.

Man findet die ersten Verbiegungen, die natürlich zu ihrer Entstehung außer der mangelnden Widerstandsfähigkeit des Knochens stets einer mechanischen Einwirkung bedürfen, schon im ersten Lebensjahre im zahnlosen Säuglingskiefer. Im Milchgebiß zeigt sich der „offene Biß" als ein Klaffen der Front, das meist bis zu den Eckzähnen reicht (Abb. 1891). Da die hauptsächlichste Ursache dieser Verbiegung, das Lutschen, außerdem — wenn auch durch andere Komponenten — die seitliche Kompression bedingt, treffen wir selten einen offenen Biß ohne gleichzeitige Verengerung des Zahnbogens; doch sind die Formen des Lutschens (siehe Abschnitt: „Stellungsanomalien, Ätiologie der") so verschieden, daß auch gelegentlich isolierte Druckwirkungen durch den Schnuller oder Finger zutage treten dürften.

Die Ausbiegung im Unterkiefer entsteht seltener, weist im übrigen die gleichen Erscheinungen auf. Die beiden Formen sind selten stationär; in der Mehrzahl der Fälle verlieren sie sich während des Durchbruchs der bleibenden Frontzähne, eine Tatsache, die von der orthodontischen Fachwelt lange für nicht glaubhaft gehalten wurde. Auf diese Selbstausheilung hat zuerst die Statistik der orthodontischen Anomalien (Abb. 1906) aufmerksam gemacht. Durch Modellserien von Kindern mit „offenem

Biß" im Milchgebiß, die wir bis ins Wechselgebiß und bleibende Gebiß verfolgen konnten, wurden diese merkwürdigen Vorgänge bestätigt (Abb. 1894).

Abb. 1891. Offener Biß, durch Lutschen entstanden, im Milchgebiß.

Abb. 1892.

Abb. 1893.

Abb. 1892 u. 1893. Offener Biß, durch Lutschen entstanden, im bleibenden Gebiß.

Die Verbiegung des Unterkieferwinkels durch den Zug der Kaumuskeln (Abb. 1895) schafft viel gröbere Störungen; nicht selten ist der Unterkieferwinkel, der normaler-

6 Jahre 7 Jahre 8 Jahre

Abb. 1894. Selbstausheilung eines „offenen Bisses" im Milchgebiß.

weise zwischen 124° und 128° schwankt, um etwa 10° bis 20° vergrößert (Abb. 1897 u. 1898). Diese Feststellung läßt sich ohne Schwierigkeit und verhältnismäßig genau mit Hilfe eines Winkelmessers vornehmen, wie er an der Bonner Klinik in Benutzung ist (Abb. 1896).

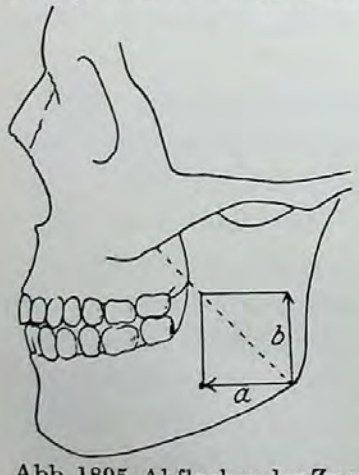

Abb. 1895. Abflachender Zug des Masseters auf den Unterkieferwinkel. (Nach Schröder.)

Die Nachgiebigkeit des Kiefers äußert sich unter der Einwirkung des Lutschkomplexes in einer hochgradigen Verengung des Oberkiefers und in einer Aufbiegung der oberen und unteren Front, während ausgedehnte Hypoplasien, vor allem an den Sechsjahrmolaren und den Frontzähnen, auf die Ursache hindeuten. Diese Form des offenen Bisses ist stabil und ist keine eigentliche Zahnstellungsanomalie mehr; sie stellt bereits eine mehr oder weniger grobe Gesichtsschädeldeformität dar.

Morphologie. Die Erscheinungen der Belastungsdeformitäten sind so variabel, daß es zweckmäßig erscheint, die Symptome der fertigen Anomalie zu schildern und von Übergangsformen abzusehen.

Die leichteren Formen stehen im Neutralbiß und zeigen meist eine geringe Kompression (Abb. 1899 u. 1900). Im jugendlichen Alter bleibt beim Kieferschluß eine Lücke von 5 mm, gelegentlich 7—8 mm, ein Klaffen, das sich im allgemeinen auf beide Kiefer-

seiten symmetrisch verteilt, gelegentlich aber auch, je nach Art des einwirkenden Fremdkörpers, auf einer Seite besonders stark ausgeprägt sein kann. Oft stehen die Zähne, besonders in der Front, gedrängt. Diese Erscheinungen finden sich schon im Milchgebiß, heilen vielfach anläßlich des Zahnwechsels aus, und bedürfen deswegen, soweit es sich um den offenen Biß ohne größere Kompression handelt, meist keiner Behandlung. Sie können sich aber auch auf das bleibende Gebiß übertragen, und zwar sowohl symmetrisch (Abb. 1892 u. 1893) wie asymmetrisch (Abb. 1901), wenn die Lutsch- bzw. Beißgewohnheit in ein höheres Alter übernommen wird.

Abb. 1896. Messung des Unterkieferwinkels mit dem Instrument von Krudewig.

Wesentlich stärkere Deformierungen zeigt die zweite Form, die im allgemeinen auch beständig zu sein pflegt. Ihr hauptsächlichstes Merkmal ist die Abstumpfung des Kieferwinkels, welche folgende Erscheinungen zeitigt: ein von hinten nach vorn, meistens von den Molaren, seltener von den Prämolaren beginnendes, nach vorne sich verstärkendes, keilförmiges Klaffen der Zahnreihen, weiterhin eine starke Ausbildung der Kompensationskurve im Oberkiefer als Anpassungserscheinung an die schräg abwärtsgestellte untere Zahnreihe (Abb. 1902); ferner eine hochgradige Kieferkompression, hauptsächlich im Gebiet der Prämolaren, eine vertikale Aufbiegung des

Abb. 1897.

Abb. 1898.

Abb. 1897 u. 1898. Patientinnen mit „offenem Biß". Beachte den außerordentlich flachen Unterkieferwinkel und die Höhe des Untergesichts!

Oberkieferfrontteils, meist bis zu den ersten Prämolaren, und stark ausgeprägte Hypoplasien, die vielfach noch — was das Bild verstärkt — im Oberkiefer eine kariöse Zerstörung der oberen Frontzähne im Gefolge haben.

Der kariöse Zerfall der ersten Molaren führt häufig zu ihrer vorzeitigen Extraktion und dadurch zu einer Kieferverkürzung im Oberkiefer oder Unterkiefer, die je nachdem

das Bild der Progenie oder Prognathie vortäuschen kann. Gelegentlich verstärkt sich das Bild der Prognathie noch durch einen Distalbiß, der sich einer Unterkiefer-

Abb. 1899. Abb. 1900.
Abb. 1899 u. 1900. Offener Biß bei Neutralbiß.

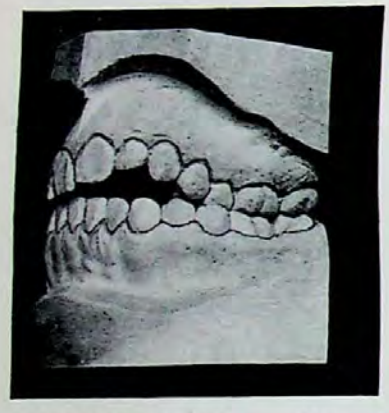

Abb. 1901. Einseitiger „offener Biß" im bleibenden Gebiß.

Abb. 1902. Steile Kompensationskurve als Zeichen der Mitbeteiligung des Unterkiefers. (Gnathostatmodell.)

Abb. 1903. Offener Biß mit Distalbiß und Unterkieferverkürzung infolge vorzeitiger Extraktion der unteren 1. Molaren.

Abb. 1904. Abb. 1905.
Abb. 1904 u. 1905. Modell eines „offenen Bisses". Willkürlich orientiertes Modell und Gnathostatmodell.

verkürzung aufpfropfen und dann das in Abb. 1903 gezeigte Bild einer monströsen Entstellung herbeiführen kann.

Profilanalyse. Im Profil fällt die massige und abnorm hohe Entwicklung des Untergesichtes auf, die ohne weiteres in der Abstumpfung des Kieferwinkels und in der Senkung des Kinns seine Erklärung findet (Abb. 1896 u. 1898). Die Oberlippe, die den Anschluß an die Unterlippe meist aufgegeben hat, hat sich vielfach verkürzt und entblößt die oberen Zähne, oder gibt den Blick in die Mundhöhle frei.

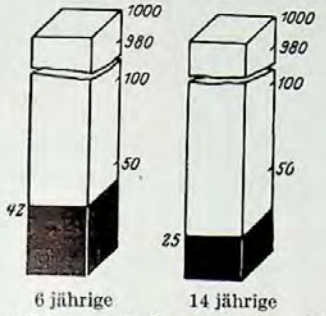

Hiervon haben:	6 jährig	14
Kl. I. Neutralbiß	40	23
Kl. II. Distalbiß	—	2
Anzeichen von Rachitis:		
1. Zahnhypoplasien	5(?)	13
2. Oberkieferkompression	5	4
Anzeichen von Daumenlutschen	24	5

Abb. 1906. Häufigkeit des „offenen Bisses" im Milch- und bleibenden Gebiß. (Nach Korkhaus.)

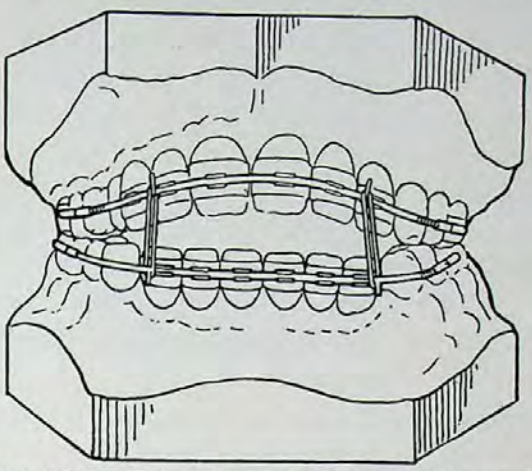

Abb. 1907. Behandlung des offenen Bisses mit Hilfe der vertikalen Spannung eines in Schlitzröhrchen verankerten Bogens (Mc Coy.)

Im übrigen gesellen sich diesem Bilde die Erscheinungen der Nebenbefunde hinzu, so daß der progenische Typ mit der positiven Treppe oder der prognathe Typ mit der negativen Treppe, das Gesicht weiterhin verunstalten können. Das Kinngrübchen ist äußerst flach, da die Unterlippe vielfach nach oben gezogen wird, um den offenen Biß zu verdecken. In der Betrachtung von vorn kann sich die Kieferkompression in einer Verschmälerung des Gesichts ausdrücken.

Kephalometrische Betrachtung. Es ist verständlich, daß bei der verschiedenartigen Entstehung des offenen Bisses die Beteiligung der beiden Kiefer in

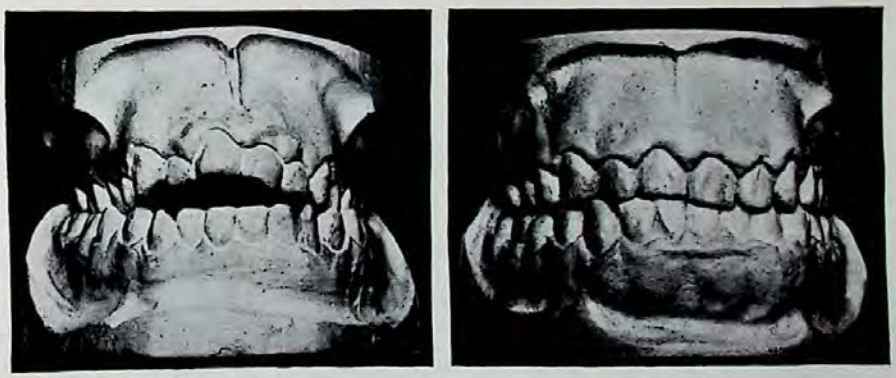

Abb. 1908. Abb. 1909.

Abb. 1908 u. 1909. Fall von „offenem Biß" vor und nach Behandlung.

jedem Falle verschieden sein kann und daß die genaue Feststellung der Beteiligung für die Therapie von größter Bedeutung ist. Die Kenntnis der Entstehung gibt wertvolle Hinweise, den Anteil der Kiefer zu erkennen; ein abnorm großer Kieferwinkel, eine besonders starke Kompensationskurve, ein vergrößertes Untergesicht, alle diese Merkmale deuten auf eine Abflachung des Unterkieferwinkels und Senkung des Unterkieferfrontteils hin, während eine vertikale Ausbiegung der Oberkieferfront, die meist

immer vorhanden ist, auf die Mitbeteiligung des Oberkiefers aufmerksam macht. Selbst bei Zugrundelegung eines einfachen, nach Gebißebenen orientierten Abdruckes wird man infolge der Kenntnis der genetischen Vorgänge diese Zusammenhänge durchschauen, obwohl eine eigentliche natürliche Kauebene zur Beurteilung der vertikalen Deformierungen in diesen Fällen nicht herangezogen werden kann. Bei ausgesprocheneren Fällen von offenem Biß vermittelt jedoch das Gnathostatmodell eine klarere Einsicht in das Wesen der Anomalie, da es die Beziehungen der Zahnreihe zu einer außerhalb des Gebisses liegenden Horizontalebene, der „Frankfurter Horizontalen" festlegt (Abb. 1904 u. 1905). Gerade in der Erkennung der vertikalen Anomalien liegt der größte Wert und vielleicht auch der einzige der Gnathostatik für den orthodontischen Praktiker.

Therapie. Die leichteren Fälle des offenen Bisses erfordern, soweit sie sich im Milch- und Wechselgebiß befinden, keine Behandlung, sondern heilen mit dem Schwinden der Ursache von selbst aus (Abb. 1894 u. 1906). Voraussetzung ist freilich, daß keine größere Kompression im Oberkiefer vorliegt, die durch einen frontalen Engstand den Ausgleich verhindern kann.

Bei dem wesentlich selteneren „offenen Biß" im bleibendem Gebiß wird man zweckmäßig nach dem Gnathostatabdruck bestimmen, in welchem Kiefer und in welchem Ausmaß die Zähne verlängert werden müssen. Mehr wie je ist es bei dieser Bewegung am Platze, vor einem schnellen Vorgehen zu warnen, da die Zähne sich zwar sehr schnell verlängern, sich jedoch schwer in dieser Lage retinieren lassen. Ein langsames Herunterziehen aus der Alveole, bei dem angenommen werden kann, daß der Boden der Alveole sich durch Knochenapposition hebt, erspart eine Wiederholung der Verlängerung und die langwierige Retention.

Zur Durchführung dieser Zahnbewegungen kann die in Abb. 1907 wiedergegebene Apparatur nach McCoy empfohlen werden, hier wirkt die vertikale Federung eines hochelastischen Außenbogens, den man zur Vermeidung von Ligaturen in Häkchen oder federnde Schlitzröhrchen der umbänderten Frontzähne einspringen läßt. Vertikal gerichtete, intermaxilläre Ligaturen unterstützen die Bogenfederung und sind besonders bei einseitiger Verlängerung der Zähne recht wertvoll.

Einen in dieser Weise behandelten Fall von offenem Biß geben die Abb. 1908 und 1909 wieder.

In Fällen von offenem Biß, die hauptsächlich in einer Verbiegung des Unterkieferwinkels liegen, ist die chirurgisch-orthodontische Therapie am Platze, da es auf andere Weise nicht möglich ist, die in diesen Fällen außerordentliche Höhe des Untergesichts (Entfernung Nase—Kinn) zu vermindern und die kosmetische Entstellung zu mildern. Der orthodontisch eingestellte Praktiker wird sich selten, besonders bei Personen im jugendlichen Alter, zur Kontinuitätstrennung des Kiefers entschließen können, der beim offenen Biß fast immer mit einer Zerstörung des Nervus mandibularis verbunden ist. Mag sich auch die Sensibilität in der Lippe durch Einwachsen der Cervicalnerven in das anästhetische Gebiet im Laufe von einigen Monaten wiederherstellen, so bleibt doch die Unsicherheit dieses Erfolges eine so große, daß wir äußerste Zurückhaltung empfehlen.

Dieser Einwand bezieht sich nicht auf die Operationsmethode der Durchtrennung oberhalb des Foramen mandibulare, für die eine Reihe von Modifikationen vorliegen (siehe Abschnitt: „Stellungsanomalien, chir. Behandlung der"). Doch ist gerade für den offenen Biß die Durchtrennung hoch oben am aufsteigenden Ast nicht angezeigt.

Zweckmäßig und verhältnismäßig weniger eingreifend erscheint uns im jugendlichen Alter das Leysche Verfahren.

Ley schneidet im jugendlichen Alter unmittelbar im Kieferwinkel den Kieferknochen bis etwa zum Mandibularkanal ein; er beginnt darauf durch Kinn-Kopf-Zug

Abb. 1910. Abb. 1911.

Abb. 1910 u. 1911. Offener Biß bei einem 20jährigen Arbeiter. Durch die Extraktion der $\overline{76}|67$ und Beschleifen der oberen Seitenzähne wurde die frontale Bißsperrung beseitigt. Die Veränderungen des Profils gehen aus den Abb. 1912 u. 1913 hervor.

Abb. 1912. Abb. 1913.

Abb. 1912 u. 1913. Verkürzung des Untergesichts durch die Behandlung des „offenen Bisses" bei dem Patienten der Abb. 1910 u. 1911.

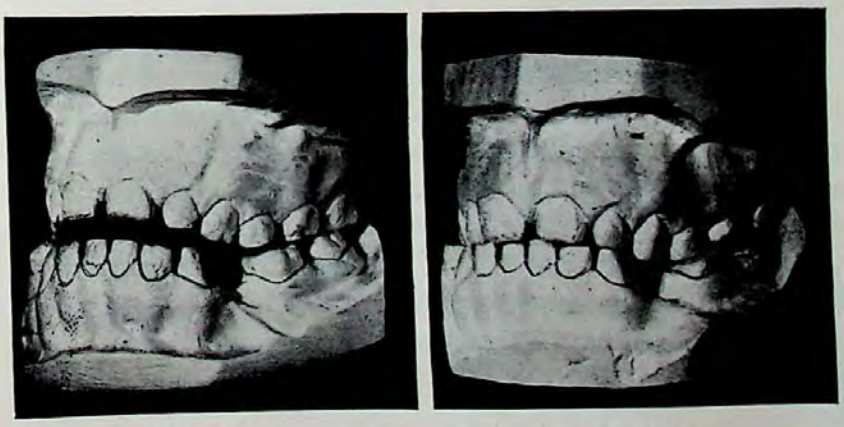

Abb. 1914. Abb. 1915.

Abb. 1914 u. 1915. Behandlung eines Falles von „offenem Biß" durch Beschleifung der Molaren.

den durch die Schwächung nachgiebigen Unterkiefer dem Oberkiefer anzunähern, und vermeidet stärkere Bewegungen, die zu einem Bruch führen könnten, dadurch, daß er durch Zinnkappen über den Zähnen den Biß sperrt, und diese allmählich jeweils

um 1 mm abschleift. Auch bei diesem Eingriff ist natürlich eine Zusammenarbeit zwischen dem in der Praxis stehenden Orthodonten und dem Chirurgen angezeigt.

In extremen Fällen, in denen jedoch aus sozialen Gründen eine Regulierung und langwierige Behandlung nicht am Platze ist, kann man sich zuweilen durch Extraktion von Zähnen und Anfertigung einer Prothese helfen, muß allerdings vorher am Gipskiefer genauestens feststellen, ob die Drehung, die an dieser Stelle im Gelenk erfolgt, nicht beim Kieferschluß eine Progenie erzeugt (Abb. 1910—1913).

In manchen Fällen genügt schon das Beschleifen der bißsperrenden Molaren, um in wenigen Minuten eine außerordentliche Besserung zu erzielen. Selbst, wenn dadurch bei einem oder zwei Molaren die Pulpa geopfert werden muß, ist die Behebung des offenen Bisses und damit die Einschaltung eines bisher unausgenutzten, großen Teiles des Gebisses in die Kaufunktion ein schöner Gewinn (Abb. 1914 u. 1915). Auch die kosmetische Besserung des Profils, die sogleich in Erscheinung tritt, ist ebenso hoch anzuschlagen. *Kantorowicz-Korkhaus.*

Ohrenerkrankungen (allgemeine Beziehungen zur Zahnheilkunde). Erkrankungen des Zahnsystems und Ohrenerkrankungen haben ein gemeinsames klinisches Interesse lediglich in dem Auftreten von Reflexerscheinungen, von Schmerzempfindungen, die in dem einen der beiden Teile ausgelöst, in dem anderen aber empfunden werden. Es ist eine bekannte Tatsache, daß gerade das Ohr eine bevorzugte Stelle für Schmerzen nervöser Natur von neuralgischem Charakter ist. Unter Neuralgien bezeichnet man anfallsweise auftretende Schmerzen in der Bahn oder auch in den Seitenzweigen eines Nerven. Diese Neuralgien sind durch einen Reiz an irgendeinem Punkt des Nerven ausgelöst. Sie werden jedoch nicht am Ort der Entstehung, sondern in Nachbargebieten, die weiter abliegen, verspürt, und zwar infolge Ausstrahlung, Irradiation. So lokalisieren sich die Beschwerden auch nicht auf einen Punkt, sondern werden meist flächenhaft empfunden. Der Schmerz am eigentlichen Entstehungsort, am Herd der Reizung ist hierbei nicht so bedeutend wie gerade die schmerzhafte Ausstrahlung. Es hängt dies wohl damit zusammen, daß eine primär erkrankte Nervenfaser dem Reiz gegenüber abstumpft und empfindungsloser wird. Die im Nerven gesetzten Reize werden zentral weitergeleitet und gehen, falls in der betreffenden Nervenbahn ein Ganglion liegt, von diesem mitunter auch auf die Seitenzweige über. Für derartige, zentral fortgeleitete Reizerscheinungen, die neuralgischen Schmerzen, inkliniert insbesondere der N. trigeminus. Trigeminusneuralgien auf Grund von Zahnerkrankungen sind häufig. Mannigfaltig sind weiterhin die schmerzhaften Wechselbeziehungen zwischen Zahnsystem und Ohr, vermittelt durch gemeinsame Verbindungen zwischen den versorgenden Nerven. Ohrenschmerzen bei Zahnerkrankungen, Otalgia ex dente laeso, und Zahnschmerzen bei Ohrenerkrankungen, Dentalgia ex aure laeso, sind die klinisch interessantesten Formen der Irradiationsneuralgien. Das Krankheitsbild ist vielfach charakteristisch. Die Patienten klagen über reißende, bohrende Schmerzen, meistens einseitig und in Intervallen, die oft zu bestimmten Stunden auftreten und nach verschieden langer Zeit wieder verschwinden. Nicht selten treten diese Beschwerden vorwiegend nachts mit außerordentlicher Heftigkeit auf.

Für den fortgeleiteten Ohrenschmerz geben die drei unteren Molaren bei weitem die häufigste Ursache ab. Die sensiblen Nerven der drei unteren Molaren entstammen dem dritten Ast des N. trigeminus, dem N. alveolaris inf. Der in diesem Alveolarzweig zentral laufende Reiz trifft an der Aufteilungsstelle des dritten Trigeminusastes sowohl den N. auriculo-temporalis wie den N. lingualis. In der Verbindung N. alveo-

laris inf. mit dem N. auriculo-temporalis ist ein nervöser Weg von den Zähnen zum Ohr insofern gegeben, als dieser letztgenannte Nervenzweig zum Teil das Trommelfell wie auch den Gehörgang und den hinteren Abschnitt der Ohrmuschel sensibel versorgt. An der Teilungsstelle der drei erwähnten Nervenzweige liegt weiter das Ggl. oticum, das Ganglion des dritten Trigeminusastes. Dieses Ganglion, das einerseits Verbindung zum N. alveolaris inf. hat, steht andererseits mit dem Mittelohr durch den N. petrosus superficialis minor in nervösem Kontakt. Diese zweite Bahn verläuft demnach vom N. alveolaris über das Ggl. oticum zum N. petrosus superficialis minor nach dem Plexus tympanicus des Mittelohres.

Desgleichen gehen Otalgien von den Oberkieferzähnen aus. Die Rami alveolares superiores des Oberkiefers, als Fasern des N. infraorbitalis vom zweiten Ast des N. V., haben Kontakt mit dem Ggl. sphenopalatinum, dem Ganglion des zweiten Trigeminusastes. Von diesem Ganglion zweigt sich der N. canalis pterygoidei, Vidianus, ab, der sich in den N. petrosus superficialis maior und dem N. petrosus profundus teilt. Der erste verläuft zum N. facialis, der seinerseits mit dem Plexus tympanicus des Mittelohres in Verbindung steht. Der andere Nervenzweig, der N. petrosus profundus gelangt zum Plexus caroticus internus, das als sympathisches Geflecht ebenfalls den Plexus tympanicus bilden hilft. Damit sind die Bahnen zur Schmerzüberleitung auch von den Oberkieferzähnen her gegeben, nur sind sie länger und verlaufen über mehrere Nervenanteile. Dieser Umstand hat allem Anschein nach zur Folge, daß in der Tat Otalgien vom Oberkiefer her nicht so häufig sind.

Als dentale Ursache der Otalgie steht die chronische Pulpitis, meist mit vorangegangener Karies, an erster Stelle, dann der Pulpazerfall mit späteren entzündlichen Erscheinungen, das Granulom, radikuläre Cysten, Zementhypertrophien, Wurzelexostosen. Schwere Otalgien sind bei der Dentitio difficilis dentis sapientiae beobachtet worden, wo der N. alveolaris inf. durch die Wurzeln eines retinierten dritten Molaren hindurchging und der Druck der Zahnwurzeln auf den Nerv die heftigsten Ohrenschmerzen auslöste, ohne daß zunächst die Ursache geklärt werden konnte. Weiter können frisch gefüllte Zähne eine Trigeminusneuralgie entstehen lassen, indem sie thermische Reize leichter und intensiver auf die Pulpanerven überleiten. Einen eigenartigen Grund für eine Otalgie erwähnt Grand. Bei bestehenden Ohrenschmerzen lokalisierte sich bei der Untersuchung der Schmerz auf den dritten oberen Molaren. Die Ohrenschmerzen bestanden seit einem halben Jahr. Der Zahn hatte eine große Amalgamfüllung und erregte Verdacht auf eine Pulpitis. Trotz Wurzelbehandlung trat keine Besserung ein. Erst nachdem man die Füllung entfernte, war der Schmerz geschwunden. Nun stellte sich heraus, daß die Füllung am Zahnhals approximalwärts stark überhing und einen dauernden Reiz auf das Zahnfleisch ausgeübt hatte. Vernimmt man weiter, daß schlecht sitzende Prothesen infolge Druckwirkung auf das Zahnfleisch vielfach Anlaß zu otoneuralgischen Beschwerden geben, so ist damit bereits gesagt, daß also auch die Umgebung der Zähne, die umgebende Schleimhaut, für eine Reizfortleitung in Frage kommt. Wenn somit Affektionen des Zahnfleisches direkt einen Trigeminusreiz bewirken können, so tun sie es doch meist auf dem Umweg über die Glandula submaxillaris. Entwickelt sich in dieser Lymphdrüse ein entzündlicher Reizzustand, so wird vielfach das Ggl. submaxillare, seu linguale in Mitleidenschaft gezogen werden, da es in die Drüsenkapsel mit eingewebt ist. Dies Ggl. linguale enthält Fasern des N. lingualis, der als Zweig des dritten Trigeminusastes mit dem Ggl. oticum in Verbindung steht. Zugleich mündet in den N. lingualis die Chorda tympani, ein Nervenzweig mit sensorischen und sensiblen Fasern, der vom N. facialis aus seinen Weg mitten durch die Paukenhöhle nimmt. Es sind demnach auch hier

zwei Überleitungswege zum Ohre vorhanden. Entzündungsprozesse der Submaxillardrüse in unmittelbarer Nachbarschaft des Ggl. linguale können also auf reflektorischem Wege ebenfalls die Schuld für eine Otalgie tragen. Da diese Lymphdrüse ihr Zuflußgebiet vom Zahnfleisch, von der Wange her hat, so wird bei entzündlichen Prozessen selbst ein zahnloser Kiefer zu otalgischen Schmerzen Anlaß geben können.

Auf genau denselben Nervenbahnen kommt, wenn auch nicht gerade so häufig, eine Dentalgia ex otibus zustande. Schon Sondierungen in der Paukenhöhle werden vielfach als Zahnschmerz empfunden. Desgleichen klagen die Patienten über Zahnschmerzen bei kleinen Eingriffen im Gehörgang oder Mittelohr. Bekannt sind Zahnschmerzen bei Ohrspülungen, wie andererseits oft ein harter Ohrschmalzpfropf oder ein Fremdkörper im Gehörgang die heftigsten Zahnschmerzen auslösen kann. Depiesse (zitiert nach Misch) teilt eine Beobachtung mit, wo man wegen anhaltendem Zahnschmerz sieben gesunde Backzähne opferte. Erst nach Entfernung eines Ohrschmalzpfropfes waren die Beschwerden beseitigt. Weitere derartige Fälle erwähnt Misch. Ein sehr zutreffendes Beispiel bringt v. Gordon. Der Patient verlor nach tagelangen Zahnschmerzen auch das Gehör auf einem Ohr. Eine Ohrspülung, die einen Ohrschmalzpfropf zutage förderte, heilte den Erkrankten von seiner einseitigen Schwerhörigkeit wie von seinen Schmerzen in den Zähnen. Bei Gehörgangsfurunkeln, die oft an und für sich recht schmerzhaft sein können, vermögen die Patienten vielfach den Ort ihrer Beschwerden nicht zu lokalisieren. Sie wissen nicht, ob es sich auf der betreffenden Seite um einen Ohr- oder Zahnschmerz handelt. Das gleiche trifft für die akuten Mittelohrentzündungen zu, solange das Trommelfell noch nicht perforiert ist. Damit hat diese Dentalgie für den Zahnarzt differentialdiagnostische Wichtigkeit, indem bei Beschwerden an den Zähnen, für die sich keine Ursachen finden lassen, das Ohr verantwortlich gemacht werden kann.

Wie häufig namentlich Otalgien sind, geht aus der Mannigfaltigkeit der Mittel hervor, die zur Linderung von Zahnschmerzen in die Gehörgänge eingeführt werden. Am ungefährlichsten ist noch die Watte. Wird sie im Gehörgang vergessen, so entsteht im Laufe der Zeit ein von Ohrschmalz durchsetzter harter Pfropf, der später gegen das Trommelfell drücken und nun umgekehrt eine Dentalgie bedingen kann. Andere gebräuchliche, schmerzlindernde Mittel sind warmes Öl, Zwiebelschalen, Knoblauch, Geraniumblätter, Muskatnuß, Speck und vieles andere mehr. Infolge ihrer Reizwirkung setzen diese Mittel eine Hyperämie im Gehörgang und können dadurch in der Tat vorübergehend die Schmerzen mildern. Ein heftiges Gehörgangsekzem ist jedoch meist die unabänderliche Folge. „Magnetische Kugeln", kleine vernickelte Metallkugeln, sind in Berlin häufig als zahn- und ohrenschmerzlindernd in den Gehörgängen anzutreffen. Desgleichen werden dort Terpentineinträufelungen recht geschätzt, eine nicht ganz ungefährliche Prozedur, zumal Terpentin intensive, oberflächliche Hauteiterungen und Schwellungen verursacht, die um so mehr Schmerzen auslösen.

Die wirksame Therapie der Otalgie und Dentalgie beschränkt sich auf die Beseitigung der Ursache, Behandlung des erkrankten Zahnes oder Behandlung der Ohrenerkrankung.

In diesem Zusammenhang bedarf eine Beobachtung noch der Erwähnung. Frauen klagen zur Zeit der Periode über Schmerzen an Zähnen mit Füllungen oder mit nur unbedeutenden kariösen Stellen, Schmerzen, die gerade hierbei oft ins Ohr ausstrahlen. Die Beschwerden schwinden nach den Menses, um mit erneuter Menstruation sich wieder einzufinden. Erklärt wird dieses Symptom mit dem gesteigerten intradentären Blutdruck. Anscheinend erliegen bei den erhöhten Blutdruckverhältnissen während der Periodezeit die Pulpen bei dem spärlichen Lymphsystem in der starren Zahn-

kanalumgebung einer Gewebspressung. Wahrscheinlicher klingt jedoch die Deutung, daß diese Schmerzempfindungen in erster Linie auf eine allgemein erhöhte Empfindsamkeit zur Zeit der Menstruation zurückzuführen sind, wobei ein sonst nicht empfundener Reiz dann als Schmerz in die Erscheinung tritt. Derartig gesteigerte Empfindsamkeit trifft man auch bei anämischen und chlorotischen Menschen an. Ohr- und Zahnschmerzen nicht organisch bedingter Natur kommen vereinzelt bei Hysterie und ebenso bei neuropathischen Individuen vor.

Unangenehme Sensation in den Zähnen, hervorgerufen durch akustische Erregungen, z. B. Messerschleifen, kratzende Geräusche, wie Kratzen mit dem Griffel auf einer Schiefertafel, auf einer Glasscheibe usw., gehören strenggenommen nicht zur Dentalgie, sondern sind auf einen Reflexvorgang zwischen N. acusticus als Vermittler des Hörens und dem N. trigeminus als Träger der Empfindung auf dem Weg über die Großhirnrinde anzusehen. Es besteht hier eine Wechselwirkung zwischen zwei verschiedenen Sinnesempfindungen, die mit den Erscheinungen der sog. Doppelempfindung mehr verwandt ist, wie z. B. bei vielen Menschen durch Gehörs-, Geruchs-, Geschmacksempfindungen subjektive Farbenempfindungen ausgelöst werden. Jede Sinneserregung beeinflußt allgemein die übrigen Sinnesempfindungen, ohne daß dies dem Individuum meist zum Bewußtsein kommt. Naturgemäß finden sich konstitutionelle Unterschiede in der Empfindungsqualität und vor allem eine individuelle Verschiedenheit.

Daß entzündliche Prozesse, Trophoneurosen, in den Mittelohrräumen infolge von Zahnerkrankungen entstehen sollen, wird mit Recht heute angezweifelt, obwohl Literaturhinweise auch hierfür zusammengetragen werden können. Die Koinzidenz dürfte kaum einwandfrei bewiesen, vielmehr mit einem Nebeneinanderbestehen verwechselt sein. *Thielemann.*

Okklusion (orth.). Die normale Artikulation. Wie der Pathologe die normale Anatomie und Physiologie eines jeden Organs kennen muß, dessen Krankheiten er richtig beurteilen will, so muß der Orthodontiker die normale Stellung der Zähne kennen, denn jede Zahnstellungsanomalie ist ein Abweichen von der normalen Stellung der Zähne, von der normalen Okklusionslinie (Angle). So wird die normale Okklusion dem Orthodontiker zur Basis für seine Diagnostik und zum Ziel seiner Therapie.

In der Entwicklungsgeschichte der Menschen und Tiere hat der Zahnkieferapparat die verschiedensten Wandlungen erfahren. Ursprünglich dient er zur Erfassung der Nahrung. Bei den Kaltblütern z. B. wird die Nahrung mit den Zähnen nur erfaßt — evtl. getötet —, die mechanische und chemische Zerkleinerung besorgt ausschließlich der Magen- und Darmkanal. Die Nahrung wird selten, aber in großen Mengen aufgenommen, entsprechend sind die Zähne einhöckerig und einwurzelig, die sie tragenden Schädelknochen sind oft beweglich miteinander verbunden.

Der Warmblüter nimmt die Nahrung in kleinen Mengen, aber häufig; er braucht also eine schnellere Zerlegung. Die Verarbeitung geschieht bei ihm nicht mehr ausschließlich im Magen und Darmtractus, sondern sie wird zum Teil an den Zahnkieferapparat abgegeben. Die Zähne werden entsprechend mehrhöckerig und mehrwurzelig, die Schädelknochen verwachsen fest miteinander, es entsteht die Nahrungserfassungs- und Zerkleinerungsmaschine.

Die Frontzähne, soweit sie vorhanden sind, bleiben einhöckerig und einwurzelig, sie dienen weiterhin zur Erfassung der Nahrung. Erst die Zähne hinter dem Eckzahn differenzieren sich je nach ihrer Beanspruchung: sie werden zu Reißzähnen bei den Raubtieren, zu Mahlzähnen mit Querriffelung bei den Wiederkäuern, zu Mahlzähnen mit Rundriffelung bei den Nagern; bei dem Menschen sind sie molariform.

Nicht nur die Form der Kronen ändert sich mit der Funktion, sondern auch die Zahl und Form der Wurzeln, die Verankerung der Zähne im Kiefer, der Kiefer selbst, das Gelenk; kurz alles am Kieferapparat ist ein großer Komplex, alles ändert sich immer im selben Sinn, es ändert sich immer im Sinne der höchsten funktionellen Vollkommenheit, wie die Untersuchungen von Bluntschli und Weidenreich es immer wieder zeigen.

Diese funktionelle Vollkommenheit beobachten wir überall in der Natur. Wir haben uns daran gewöhnt, der Natur den Begriff „Zweck" zu substituieren und entsprechend von „Zweckmäßigkeit" zu reden. Dabei stehen wir natürlich auf dem Standpunkt, daß die Natur einen Zweck nicht kennt. Wenn im folgenden nun doch der Begriff der Zweckmäßigkeit häufig verwandt wird, so ist das für uns nur ein Hilfsbegriff, und wir wollen nur so verstanden werden. „Sein und Vollkommenheit ist eins" (Goethe, Die Metamorphose der Tiere).

Das Gebiß ist also immer der Ausdruck seiner Funktion bei den Tieren sowohl wie beim Menschen; zu seinem Sein gehört, daß es vollkommen ist. So wird das vollkommene, das zweckmäßige Gebiß, da die Natur fast immer diese Zweckmäßigkeit — wenigstens im Tierreich — erreicht, zugleich zum normalen Gebiß. Zur Schaffung und später zur Erhaltung des Vollkommenen ist die Funktion notwendig (Roux). Beim Haustier, bei dem die Funktion nicht mehr so vollkommen ist wie beim Tier in der Wildnis, wird auch die höchste Vollkommenheit im Bau des Gebisses nicht mehr so regelmäßig erreicht, und beim modernen Menschen wird das normale, das absolut vollkommene und zweckmäßige Gebiß zur Seltenheit; und doch bleiben wir dabei, daß das zweckmäßige Gebiß zugleich das normale ist, das die Schaffung eines zweckmäßigen Gebisses das höchste Ziel der Orthodontik sein muß, denn was zweckmäßig ist, empfinden wir zugleich als schön (Kant).

Dieses zweckmäßige Gebiß muß verschieden sein für alle Menschen, wie die Menschen verschieden sind, wie die Köpfe der Menschen, die Kiefer, die Zähne verschieden sind, so muß auch ihre Stellung verschieden sein. Bei verschiedener Erbanlage ist der Zweck immer der gleiche, es werden innerhalb bestimmter Grenzen alle möglichen Variationen vorkommen müssen; und tatsächlich kommen alle möglichen Variationen vor, der Sinn der Anordnung der Zähne aber ist der gleiche.

Was ist nun für den Menschen ein zweckmäßiges Gebiß? Er ißt alle Arten von Speisen, von denen die Raubtiere, die Wiederkäuer und die Nagetiere immer nur eine Art zu sich nehmen; in seinem Gebiß sind die drei Gebißarten der drei genannten Tiergruppen vereinigt. Sein Kauen ist eine Summation aller ihrer Kaubewegungen, er öffnet und schließt, er mahlt, er schiebt nach vorn und hinten. Entsprechend ist sein Gelenk geformt, es ist Scharnier-, Schlitten- und Kugelgelenk zugleich. Wenn sein Kauen zweckmäßig sein soll, dann müssen in allen Phasen der Bewegung möglichst viele Kauflächen sich berühren. Da aber sein Gelenk eine ganz bestimmte, allerdings auch variable Form hat, müssen die Zähne bestimmte, auch variable Formen und Stellungen haben, damit diese Zweckmäßigkeit zustande kommen kann.

Die Form der Zahnkronen ist, ontogenetisch gedacht, von der Natur festgelegt, lange bevor die Funktion beginnt, mit ihr als etwas Gegebenem muß der Orthodontiker rechnen, wie die Natur es muß. Wir wollen uns daher nur, soweit es unbedingt nötig ist, mit ihr beschäftigen. Im übrigen verweisen wir auf die Lehrbücher der Anatomie, besonders auf Mühlreiter-Cohen, Anatomie des menschlichen Gebisses.

Das normale Gebiß des ausgewachsenen Menschen hat 32 Zähne, 16 im Ober-, 16 im Unterkiefer, 2 Schneidezähne, 1 Eckzahn, 2 Prämolaren und 3 Molaren in jeder Kieferhälfte.

Beim Zubiß erkennt man, daß die mittleren Schneidezähne des Oberkiefers mit ihren Mesialkanten senkrecht über denen des Unterkiefers stehen, daß aber — weil sie

etwa um ein Drittel breiter sind wie die unteren mittleren Schneidezähne — ihre Distalkanten nicht senkrecht über denen der unteren abschließen, sondern diese nach distal überragen. Dieser Distalabschluß kann natürlich nicht ohne Folge bleiben für alle sich distal anschließenden Zähne; alle oberen Zähne müssen distal zu den unteren entsprechenden stehen, und so — und außerdem durch die Verschiedenheit in der oberen und unteren Zahnbogenform — kommt es, daß die oberen Eckzähne mit ihren Spitzen in den Interdentalraum zwischen den unteren Eckzähnen und ersten Prämolaren beißen.

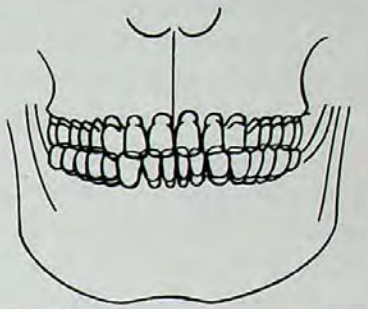

Abb. 1916[1]). Skizze einer normalen Artikulation von vorn.

Die ersten oberen Prämolaren stehen in dem Interdentalraum zwischen dem ersten und zweiten unteren Prämolar, der zweite obere Prämolar in dem Interdentalraum zwischen dem unteren zweiten Prämolar und ersten Molar. Der erste Molar beißt mit seinem mesio-buccalen Höcker in die mesiale Querfissur des unteren ersten Molaren, und so geht es fort bis zum dritten Molaren; diese aber schließen nicht distal von den unteren ab, sondern senkrecht mit ihnen, weil erstens die oberen Molaren, besonders die dritten Molaren, kleiner sind als die unteren, und weil zweitens die oberen Molaren mehr rhombisch, die unteren mehr rechteckig sind, und weil drittens der Oberkieferzahnbogen im allgemeinen mehr ellipsoid, der untere parabolisch ist, worauf wir später noch zu sprechen kommen werden.

So sehen wir, daß ein Zahn immer zwei Gegenzähne hat mit Ausnahme des oberen dritten Molaren und des unteren mittleren Schneidezahns, daß immer drei Zähne eine antagonistische Einheit bilden und daß vom Eckzahn ab nach distal immer ein Höcker in eine Vertiefung beißt.

Abb. 1917[2]). Die normale Artikulation von der Seite.

Würde immer ein Höcker auf einen anderen Höcker auftreffen, dann würden sich Punkte, im besten Fall kleine Flächen, und zwar — bei abradierten Zähnen z. B. — horizontale Flächen treffen, es würden reine Quetschdrücke entstehen, die ihre Arbeitsleistung und ihren Druck nur an ganz engumschriebenen Stellen auswirken könnten; die Arbeitsleistung wäre klein, die Gefahr einer traumatischen Fraktur oder einer Abrasio groß. Dadurch, daß immer ein Höcker in eine Vertiefung beißt, sind die Berührungsflächen um ein Vielfaches vergrößert, der Druck wird auf größere Flächen verteilt, die Arbeitsleistung wird vergrößert, die traumatische Gefahr verkleinert, ja noch mehr, durch die schräge Richtung der Kauflächen wird der Druck zerlegt in einen Druck, der senkrecht zur Kaufläche und in einen, der parallel zu ihr verläuft; die Speisen werden gleichzeitig gequetscht und gezerrt, es tritt also eine weitere wesentliche Steigerung des Kaueffekts und eine weitere Herabsetzung der traumatischen Wirkungen ein.

---

[1]) Abb. 1916, 1919 u. 1924 aus Bluntschli-Winkler, Kaubewegung und Bissenbildung, Handb. der Physiologie.

[2]) Abb. 1917 u. 1918 aus „Angle“: Okklusionsanomalien der Zähne.

Dadurch, daß immer ein Zahn zwei Antagonisten hat — mit Ausnahme der unteren mittleren Incisivi und der dritten oberen Molaren —, wird seine Stabilität erhöht; es entsteht eine Schutzvorrichtung. Wir wissen, daß Zähne, die außer Funktion stehen, sich verlängern. Bei dieser Anordnung der Zähne müssen immer schon zwei Zähne verlorengegangen sein, bis einer außer Funktion gesetzt wird und sich verlängern kann.

Diese Zweckmäßigkeit in der Stellung der Zähne, die wir soeben in der mesiodistalen Richtung erkannt haben, besteht ebenso in der bucco-lingualen Anordnung. Die oberen Zähne überragen die unteren nach labial resp. nach buccal, die unteren die oberen nach lingual, wie es Abb. 1918 zeigt.

Am wenigsten durch sich selbst gesichert sind die Schneide- und Eckzähne, sie lehnen sich beim Zubiß einfach aneinander, die unteren von innen, die oberen von außen; ihre Form, vor allem das Vorhandensein des Tuberculum an den oberen Zähnen, stützt sie. Im funktionell vollwertigen Gebiß werden die Schneidezähne erst voll gestützt durch die Harmonie, die zwischen ihnen, den Kauflächen der Seitenzähne und der Form des Tuberculum besteht. Da aber diese volle Harmonie, auf die wir später noch zu sprechen

Abb. 1918. Die Stellung der Zähne zueinander in der bucco-lingualen Richtung.

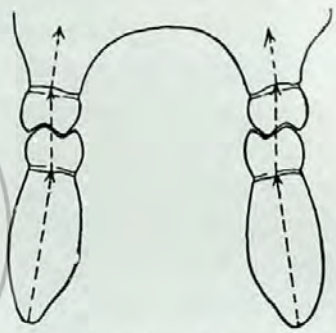

Abb. 1919. Skizze eines Transversalschnittes durch ein Molarenpaar.

kommen werden, beim modernen Menschen nur selten besteht, ist hier zweifellos eine schwache Stelle in der Stabilität des Gebisses vorhanden, die ihm oft genug zum Verhängnis wird.

Die Funktion der Schneidezähne ist meist wie die einer Schere beim Erfassen und Abbeißen der Nahrung (Scherenbiß — Psalidodontie). Diese Art der Stellung der Schneidezähne kommt nach Martin bei den Deutschen in 80% der Fälle vor, bei den übrigen 20% treffen die Schneidekanten senkrecht aufeinander (Zangenbiß — Labidodontie). Bei den Australiern und anderen dunkelfarbigen Rassen soll diese Art des Bisses die Regel sein, doch kommen beide Arten wohl bei allen Völkern vor und beide Arten haben wir für Variationen innerhalb normaler Grenzen zu halten.

Die Prämolaren und Molaren sind durch die mehrreihige Anordnung ihrer Höcker natürlich weit besser gestützt. Die buccalen Höcker der oberen Zähne treffen buccal auf die Buccalflächen der unteren. In die oberen Längsfissuren beißen die unteren Buccalhöcker, in die unteren die oberen palatinalen Höcker. Die unteren lingualen Höcker legen sich an die oberen Lingualflächen an, wie es Abb. 1919 veranschaulicht.

Wir sehen, daß hier die Sicherung durch die Zähne selbst wesentlich weitergehend ist als in der Frontzahngegend.

Eine ganz besonders gute Sicherung ist durch die Form und die Stellung der Molaren zueinander gegeben, ein Kapitel, dem in allerjüngster Zeit M. Schwarz, Wien,

in der Zeitschrift für Stomatologie Heft 5 u. 7, Jahrgang 1927, in einer grundlegenden Arbeit „Über die Einstellung der Sechsjahrmolaren hinter dem Milchgebiß" seine ganz besondere Aufmerksamkeit zugewandt hat und auf die wir im folgenden noch öfter zurückkommen müssen.

Die oberen und unteren Molaren sind in ihrem Kronenrelief bekanntlich recht verschieden: Nach Schwarz sind die oberen Molaren rhombisch, die unteren mehr rechteckig, die Fissuren der oberen verlaufen in der Form eines schräg zur Zahnreihe eingestellten H, die der unteren in der Form eines längs zur Zahnreihe eingestellten Kreuzes. Die unteren Molaren haben fünf, die oberen vier Höcker, zu denen in ungefähr 15% aller Fälle ein akzessorischer kleiner Höcker kommt, das Tuberculum Carabelli. Schwarz faßt besonders die Sechsjahrmolaren geradezu als Gelenk auf, bei dem die unteren die Pfanne, die oberen den Kopf darstellen, und tatsächlich läßt sich eine gewisse Ähnlichkeit nicht leugnen; die unteren sind durch die tiefen und breiten Rinnen, die sie durchziehen, einer Gelenkpfanne, die oberen besonders durch die oberen mesio-lingualen Höcker und die Crista transversa, die von ihm zum disto-buccalen Höcker zieht, einem Gelenkkopf ähnlich. Die Verschiedenheit in den beiden Konturen zeigt am besten eine Abbildung, die ich der Schwarzschen Arbeit entnommen habe.

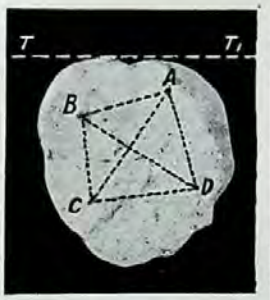

Abb. 1920[1]). Kauflächenrelief eines oberen und unteren zusammengehörigen Sechsjahrmolaren. A = mesio-linguale Hökkerspitze, B = mesio-buccale Höckerspitze, C = disto-buccale Höckerspitze, D = disto-linguale Höckerspitze, $T—T_1$ = die zur mesialen Berührungsfläche gezogene Tangente.



Abb. 1921. Skizze der Kaufläche eines unteren Molaren mit der Einbißstelle des oberen mesio-palatinalen Höckers und der Crista transversa.

Abb. 1920 zeigt, wie die untere Krone mehr Pfanne, die obere mehr Gelenkkopf ist, wie die Höcker verschieden hoch sind, wie sie verschieden weit voneinander entfernt sind, wie ihre Lage, wie ihre Zahl verschieden ist, und wenn man die beiden Zähne aufeinandergestellt denkt und die starke Crista transversa beachtet, von der Schwarz sagt, daß sie bei der Einstellung zueinander als Führung und Abriegelung diene, dann kann man sich vorstellen, wie wunderbar gerade durch diese Anordnung die Stabilität dieser Zähne und damit des ganzen Gebisses erreicht ist.

Wir haben in der Abb. 1921 skizzenhaft dieses typische Eingreifen des mesio-lingualen Höckers und der Crista transversa in den unteren Molar darzustellen versucht. Dabei haben wir den unteren Molar ausgezogen gezeichnet, den Einbiß des oberen mesio-lingualen Höckers und der Crista schraffiert. Wenn man bedenkt, daß gerade die Sechsjahrmolaren, die stärksten und funktionstüchtigsten und wichtigsten Zähne, diese Sicherheitsvorrichtung zeigen, dann wird man mit Angle der Überzeugung sein, daß gerade die Sechsjahrmolaren die Stellung aller Zähne beeinflussen, daß sie der Schlüssel der Okklusion sind.

Wirft man noch einen Blick auf die Abb. 1917, dann erkennt man, daß die Kauflächen der Zähne nicht in einer geraden horizontalen Ebene verlaufen, sondern daß sie in einer mehr oder weniger ausgeprägten Kurve stehen mit dem tiefsten Punkt in

[1]) Aus Schwarz: Die Einstellung des Sechsjahrmolaren hinter dem Milchgebiß.

der Gegend des ersten Molaren. Die Kurven müssen natürlich für den Ober- und Unterkiefer verschieden sein, wenn sie sich decken sollen. Sie ist für den Oberkiefer in der Molaren-Prämolarengegend konvex, für den Unterkiefer konkav. Man nennt sie Okklusionskurve oder nach ihrem Entdecker, Graf Spee, Speesche Kurve oder auch Kompensationskurve. Dieser letzte Name verrät bereits ihre Bedeutung, sie kompensiert bestehende Divergenzen, die zwischen der Zahnreihe und der Form des Gelenks bestehen.

Wir haben vorhin gesagt, daß der Mensch drei Arten der Kieferbewegung ausführt, daß er öffnet und schließt, daß er vor- und zurückschiebt und daß er mahlt. Die funktionelle Hochwertigkeit verlangt für alle drei Bewegungsarten ganz bestimmte Voraussetzungen, ja sie wird, wenn sie sie nicht findet, durch die Belastung, die in den einzelnen Bewegungsarten entsteht, sie sich selbst schaffen. Der Zubiß an sich ließe alle möglichen Stellungen der Zähne zu, die funktionelle Höchstwertigkeit verlangt nur, daß immer ein Höcker in eine Vertiefung beißt. Alle anderen Voraussetzungen werden durch die anderen Kieferbewegungen bedingt und veranlaßt.

Vom Zubiß geht der Mensch aus beim Kauakt, im Zubiß endet er ihn, dazwischen macht er alle möglichen Bewegungen, die sich aber alle in Vor-, Rückwärts- und Seitwärtsbewegungen zergliedern lassen. Wenn wir also seither von der normalen Okklusion gesprochen haben, dann müssen wir jetzt diesen Begriff erweitern. Zu dem Begriff der Okklusion gehört nicht die Form der Okklusionskurve und gehört auch nicht, wie wir später sehen werden, die Form der Zahnbogen. Es gibt Menschen, die eine schwache, andere, die eine stark ausgeprägte Okklusionskurve haben. Diese Okklusionskurve muß für beide Individuen zweckmäßig und durch sie selbst geschaffen sein. Die Stellung der Zähne aber, wie sie durch die anderen Bewegungen bedingt sind, nennt man Artikulation, nicht Okklusion. Okklusion ist nur ein Teil der Artikulation. Wenn also Angle die normale Okklusion fordert und zugleich Vorschriften für die Okklusionskurve und die Form der Zahnbogen gibt, dann geht er eigentlich über den Begriff Okklusion hinaus und meint Artikulation. Die funktionelle Höchstwertigkeit des Gebisses verlangt eben, daß die Zähne nicht nur beim Zubiß, sondern in allen Phasen der Bewegung sich berühren. Wir haben uns also zuerst die Frage vorzulegen, welchen Sinn hat die Okklusionskurve und wie ist sie entstanden.

Bei der Zubißstellung der Zähne steht der Condylus in der Gelenkpfanne oder besser am hinteren Rand des Tuberculum. Bei der Öffnungsbewegung zwingen die Mundbodenmuskeln im Zusammenspiel mit den Zungenbeinfeststellern den Unterkiefer zu einer Rotationsbewegung nach unten und hinten. Diese Art der Bewegung findet im unteren Teil des Gelenks, im Disco-Mandibulargelenk statt. Gleichzeitig tritt der äußere Flügelmuskel in Funktion und erzeugt eine Schlittenbewegung im oberen Teil des Gelenks, im Disco-Kranialgelenk. Umgekehrt ist natürlich die Bewegung beim Zubiß: Masseter und innerer Flügelmuskel lösen die umgekehrte Rotationsbewegung aus, der Temporalis erzeugt mit seiner horizontalen Kraftkomponente den Zug nach hinten.

Beim Vorschieben wirkt normalerweise allein der Pterygoideus externus. Wird der Unterkiefer gleichzeitig gegen den Oberkiefer angepreßt, dann wirken natürlich die Schließmuskeln, wird er gesenkt, die Mundbodenmuskeln mit ihm zusammen. Die Vorbißbewegung ist also im Gelenk eine reine Schlittenbewegung; der Condylus wird auf dem Discus „wie der Kopf eines Kranken auf einem Kissen“ (Braus), über seine Unterlage, den hinteren Abhang des Tuberculum nach vorn gezogen. Der Unterkiefer wird also dorsal durch das Gelenk, frontal durch die Aufbißflächen der Zähne geführt. Sollen also die Zahnreihen bei der Bewegung nach vorn in Berührung bleiben, dann

muß die Zahnreihe der Führungsbahn im Gelenk parallel sein oder es muß, wenn dies nicht der Fall ist, eine Kurve vorhanden sein, die diese Divergenz ausgleicht. Wäre eine Divergenz vorhanden, dann müßte beim Vorbiß irgendwo ein Klaffen der Zähne entstehen, die Kraft, die normalerweise auch beim Vorbiß sich über alle Zähne des Kiefers verteilt, müßte von den wenigen sich berührenden Zähnen aufgenommen werden. Das Zahnfach und der umliegende Kieferknochen wird dieser anormalen Belastung auf die Dauer nicht widerstehen können, er wird sich umformen müssen nach dieser Kraft. Solange der Kiefer noch umbaufähig ist, also besonders in der Jugend, werden sich Anomalien entwickeln müssen, in höherem Alter werden Krankheiten, wie wir sie unter dem Begriff Überlastungsparadentosen zusammenfassen, entstehen.

In der Abb. 1922 habe ich diese Verhältnisse skizzenhaft darzustellen versucht und habe der Einfachheit halber das Relief der Kaufläche weggelassen; es ist klar, daß auch die Höcker der Zähne, besonders ihre mesialen und distalen Kanten, beim funktionell hochwertigen Gebiß in ganz bestimmten Relationen zur Form der Okklusionskurve und zu der des Gelenks stehen müssen. Über die Entstehung der Okklusionskurven ist man geteilter Meinung: Lubosch meint, daß sie durch den Übergang vom Zangen- zum Scherenbiß entstanden sei, er gibt dabei nicht an, welchen Kräften er ihre Entstehung zuschreibt, Max Müller dagegen führt sie direkt auf Kraftwirkungen zurück, er schreibt die Form des Tuberculum und damit auch die der Okklusionskurve der Vor- und Öffnungsbewegung zu. Ob aber der Unterkiefer rein vorwärts bewegt werden kann oder ob er gleichzeitig geöffnet werden muß, hängt ab in erster Linie von dem Überbiß der oberen Frontzähne über die unteren. Also auch Max Müller ist der Meinung von Lubosch, daß das Entstehen der Okklusion eine Folge des Scherenbisses ist. Dieser Meinung schließe auch ich mich voll an, glaube aber noch einen Schritt weitergehen zu müssen: Kurzschnäuzige Hunde haben bekanntlich eine starke Okklusionskurve, während langschnäuzige eine mehr gerade verlaufende Okklusionslinie haben. Das Gesicht des kurzschnäuzigen Hundes ist reduziert; genau dieselbe Reduktion hat das Gesicht des Menschen in seiner phylogenetischen Entwicklung durchgemacht. Mir scheint, daß die Okklusionskurve des Menschen der Ausdruck dieser Reduktion ist. Mit der Okklusionskurve hat sich das Tuberculum entwickelt, besonders durch die Entwicklung des Scherenbisses aus den Gründen, die ich vorhin als die Ansicht Müllers wiedergegeben habe. Das Tuberculum aber hat offenbar wieder durch die Führung, die es dem Unterkiefer an seinem hinteren Ende gibt, die Form der Okklusionskurve zur höchsten Zweckmäßigkeit vollendet.

In der Orthodontik werden diese Forderungen, die an ein zweckmäßiges Gebiß gestellt werden müssen, noch allzu sehr vernachlässigt. Ich habe heute die Überzeugung, daß viele Mißerfolge in der Therapie auf nicht genügende Berücksichtigung der Artikulation, auf das Sichzufriedengeben mit der normalen Okklusion zurückzuführen sind. Die Fälle der Klasse 2 nach Angle werden immer rückfällig, wenn nicht der tiefe Überbiß der Front beseitigt und wenn nicht die individuell richtige Okklusionskurve durch Kippung der Molaren nach distal geschaffen wird. Eine Idealkurve für alle Menschen anzugeben, wie Simon es versucht, scheint mir unmöglich; jeder Mensch hat seine individuelle Kurve, und am zweckmäßigsten ist die, bei der die Berührung der Zähne am weitgehendsten in der Bewegung erhalten bleibt.

Auch die Mahlbewegung scheint mir nicht ohne Einfluß auf die Stellung der Zähne zu sein. Die Mahlbewegung ist einseitiger Vorbiß. Auch hier erfolgt die Führung auf der einen Seite durch das Gelenk, auf der anderen durch die Zähne. Wird z. B. eine Bewegung nach links ausgeführt, dann dreht sich der linke Condylus in diesem Sinn entweder auf der Stelle oder er bewegt sich, wie wir später sehen werden, außerdem

vom Platz. Nehmen wir vorerst einmal an, der linke Condylus bleibe am Platz, er drehe sich nur, dann wird der rechte gleichzeitig nach vorn bewegt. Ist sein zugehöriges Tuberculum flach, dann erfolgt seine Bewegung und damit die Bewegung des ganzen Unterkiefers horizontal; ist es aber schräg, verläuft es nach vorn und unten, dann wird auch der Condylus nach vorn und unten geführt, der ganze Kiefer stellt sich schräg, wie ich es in Abb. 1923 darzustellen versucht habe.

Geht der Unterkiefer in seine Ausgangsstellung zurück, dann erfolgt die umgekehrte Bewegung; geht er nach rechts, dann bewegt sich der linke Condylus, der rechte

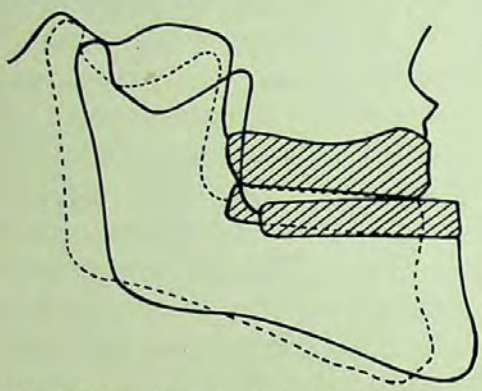

Abb. 1922. Schematische Darstellung der Vorbißbewegung und des Klaffens der Zahnreihen bei Divergenz zwischen Zahnreihe und Tuberculum.

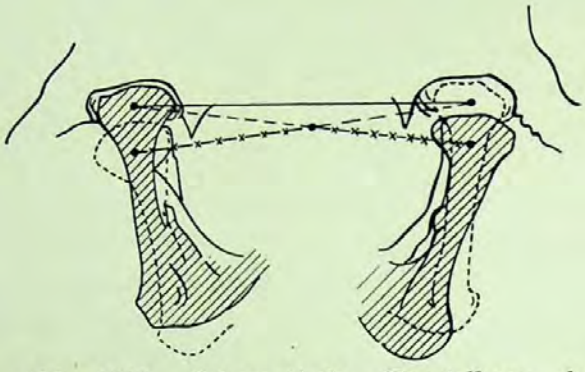

Abb. 1923. Schematische Darstellung der Seitwärtsbewegung. Aufblick auf die beiden Gelenke von hinten.

dreht sich. Verbindet man die Kondylen in ihrer Ausgangs- und Endstellung miteinander, dann bilden die beiden Verbindungslinien einen Winkel, und überträgt man diesen Winkel auf die Zahnreihen, dann hat man die Bewegungsbahn der Zähne. Sollen sich die Zähne beim Seitwärtsschieben berühren, dann müssen ihre Kauflächen in dieser Bewegungsbahn liegen; liegen sie nicht darin, dann klaffen sie auf der einen

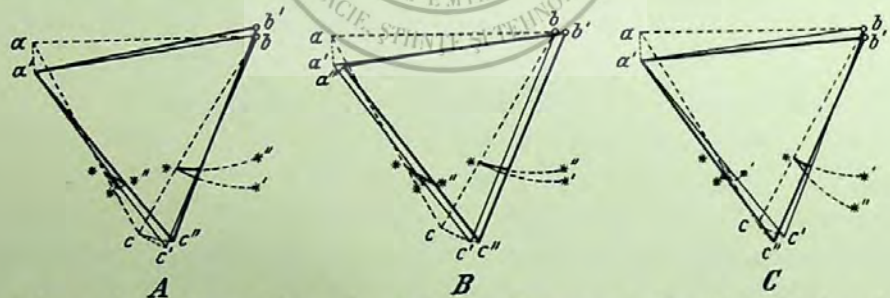

Abb. 1924. Schematische Darstellung der Seitwärtsbewegung des Unterkiefers bei ruhendem und sich bewegendem Condylus.

Seite und werden mit dem ganzen Druck auf der anderen getroffen; diesem Druck werden sie allmählich nachgeben müssen, sie werden sich so einstellen müssen, daß sie in der Bewegungsbahn liegen. Umgekehrt kann man natürlich sagen, die Form der Gelenkbahn wird durch die Führungsbahn der Zähne bestimmt. Gelenkbahn und Zahnführungsbahn entwickeln sich gegenseitig zu ihrer Harmonie.

Während in dem jetzt angenommenen Fall, daß der sog. ruhende Condylus sich nur drehe, alle Punkte des Kiefers und somit auch die Zähne um den ruhenden Condylus als Drehpunkt konzentrische Kreise beschreiben, werden sich die Zähne um einen anderen Drehpunkt drehen müssen, wenn sich dieser Condylus irgendwie bewegt. In der Abb. 1924 sind diese Verhältnisse unter Verwendung des Bonwillschen Dreiecks skizzenhaft dargestellt.

Die Bewegungsbahnen sind also bei ruhendem und bei sich bewegendem Condylus recht verschieden. Bedenkt man, daß im zweckmäßig artikulierenden Gebiß sich immer ein Höcker durch eine Vertiefung bewegen muß, dann ist leicht einzusehen, daß auch die axiale Einstellung der Zähne sehr wesentlich von der Kaubewegung beeinflußt wird. Würden die Zähne z. B. so stehen, daß bei der Bewegung ein Höckerabhang auf einen anderen aufträfe, dann würden sich diese beiden Abhänge gegenseitig belasten und würden eine Drehung um die Längsachse der Zähne bewirken, bis die Belastung aufhört, bis das statische Gleichgewicht hergestellt ist. Die axiale Einstellung der einzelnen Zähne aber bedingt die Formgestaltung des ganzen Zahnbogens, ob er mehr parabolisch oder ob er mehr ellipsoid wird. Wenn Angle sagt, der Oberkiefer soll ellipsoid, der Unterkiefer parabolisch gestaltet werden, so kann heute diese Forderung nicht mehr genügen; der Grad der Biegung der Zahnreihe ist sicher individuell verschieden und muß auf Grund der funktionellen Selbstgestaltung verschieden sein; aber wir sind heute ganz am Anfang unserer wissenschaftlichen Erkenntnis, und es wird sicher noch langwieriger und schwieriger Untersuchungen bedürfen, bis wir hier nur einigermaßen klar sehen. So soll das Gesagte auch mehr programmatisch, weniger als der Ausdruck einer wissenschaftlichen Erkenntnis aufgefaßt werden, es soll die Forderung immer mehr unterstreichen, daß das höchste Ziel der Orthodontik die Zweckmäßigkeit, d. h. die Herstellung der normalen Artikulation ist, daß die normale Okklusion nicht mehr genügen kann.

Im Milchgebiß sind die Verhältnisse ähnlich wie im bleibenden. Es hat 20 Zähne, 10 im Ober-, 10 im Unterkiefer, 2 Schneidezähne, 1 Eckzahn, 2 Milchmolaren in jeder Kieferhälfte. In der mesiodistalen sind die Verhältnisse analog denen des bleibenden Gebisses; die oberen Eckzähne beißen in den Interdentalraum zwischen den unteren Eckzähnen und den ersten unteren Milchmolaren, die unteren Milchmolaren mit ihren mesio-buccalen Höckern in die Querfissur der unteren entsprechenden Zähne; auch im Milchgebiß schließen — im dritten Lebensjahr wenigstens als Regel — die zweiten Milchmolaren senkrecht über den unteren zweiten Milchmolaren ab. Auch in der bucco-lingualen Richtung sind die Verhältnisse wie im bleibenden Gebiß.

Die Kauflächen der Milchmolaren ähneln sehr denen der bleibenden Molaren, besonders die des zweiten Milchmolaren sind fast gleich denen des Sechsjahrmolaren. Auch hier ist der starke mesio-linguale Höcker, wie ich es oben von dem Sechsjahrmolaren beschrieben habe, auch hier die Crista transversa und die Anordnung der übrigen Höcker und Fissuren wie bei den ersten Molaren, dieselbe Zweckmäßigkeit in der Stabilität, derselbe Grad der funktionellen Leistungsfähigkeit. Schon vor Jahren hat Bluntschli in seiner Arbeit über die Phylogenie des Primatengebisses darauf hingewiesen, daß der Jochbogen mit seinem vorderen trajektoriellen System zuerst über den Milchvierer, später über den Milchfünfer und im bleibenden Gebiß über den Sechsjahrmolaren einstrahlt; daraus geht hervor, was jetzt Schwarz wieder betont, daß der funktionelle Nachfolger des Milchfünfers nicht etwa der bleibende Fünfer, sondern der Sechsjahrmolar ist, daß der Milchfünfer für das Milchgebiß funktionell das bedeutet, was für das bleibende der Sechsjahrmolar ist, der funktionswichtigste und tüchtigste Zahn, der Schlüssel der Okklusion.

Eins fällt bei dem Milchgebiß besonders auf, daß es keine Okklusionskurve, sondern eine horizontal verlaufende Okklusionslinie hat. Da das Kind auch kein Tuberculum hat, kann uns das Fehlen der Okklusionskurve nicht mehr wundern.

Beim vierjährigen Kind beginnen sich Lücken zwischen den Frontzähnen zu entwickeln, und die zweiten Milchmolaren schließen sehr häufig nicht mehr senkrecht

übereinander ab, sondern die oberen überragen die unteren nach distal, ein Vorgang, auf den ich im Kapitel „der Zahnwechsel" noch näher einzugehen habe.

Wenn ich in dem vorhergehenden die Stellung der Zähne als eine Folge der Form des Gelenks bezeichnet habe, so will ich damit natürlich nicht sagen, daß die Form des Gelenks das Primäre und die Stellung der Zähne das Sekundäre sei. Die Stellung der Zähne und die Form des Gelenks bedingen eine Harmonie der Führungsbahnen und damit eine Harmonie in der Formgestaltung des Gelenks einerseits und in der Stellung der Zähne andererseits, sie beeinflussen sich gegenseitig. Nur so will ich verstanden werden. *Winkler.*

Operationslehre. Die aseptische Operation. Allgemeines. Die aseptische Operation im Munde, oder vielmehr die Operation im aseptischen Gebiet, unterscheidet sich grundsätzlich nicht von Operationen an anderen Körperstellen, es sei denn, daß es bei weitem schwieriger ist, eine Infektion im Munde zu verhüten, und daß zur Erreichung dieses Zieles gewisse Abweichungen von den üblichen Vorsichtsmaßregeln sich als zweckmäßig erweisen.

Die Aufgabe der Asepsis beruht in dreierlei: die Fernhaltung der Bakterien vom Operationsgebiet und — fast dürfte dieses das wichtigere sein — die Schonung der Gewebe, um ihre Widerstandskraft gegenüber einer selten ganz zu vermeidenden Infektion aufrechtzuerhalten; drittens sind Bedingungen zu schaffen, welche den Bakterien, die einmal eingedrungen sind, die Ansiedlung erschweren.

Fernhaltung der Bakterien. Die beste Methode, die Bakterien fernzuhalten oder sich dem erstrebten Ziele zum mindesten weitgehend zu nähern, ist die Eingangspforte für den operativen Eingriff aus der Mundhöhle in die Gesichtshaut zu verlegen. Doch ist das nicht immer möglich. Der Glaube, daß dem Speichel bactericide oder antiseptische Kräfte innewohnen, ist heute aus der wissenschaftlichen Diskussion verschwunden. Weder kommen hier Leukocyten des Speichels, die sog. Speichelkörperchen, in Betracht, noch das so viel gedeutete Rodankali — angesichts der Bakterienaufschwemmung, die der Mundspeichel darstellt, ist die antiseptische Kraft des Speichels völlig indiskutabel. Man muß sich also darüber klar sein, daß von einer Sterilität einer Wunde, in die Speichel hineingelangt, überhaupt keine Rede mehr sein kann und sämtliche Sterilitätsmaßnahmen, welche vordem getroffen worden sind, damit hinfällig werden.

Verhütung der Speichelinfektion. Verminderung des Speichels. Die beste Methode hierzu dürfte die medikamentöse Herabsetzung der Speichelsekretion sein. Eine Reihe von Arbeiten aus den letzten Jahren beschäftigen sich mit dieser für die Zahnheilkunde außerordentlich bedeutungsvollen Aufgabe. Die Schwierigkeit liegt darin, daß die Mittel zur Herabsetzung, wie Atropin, Homatropin, außerordentlich giftige Substanzen sind und zum Teil Nebenwirkungen entfalten. Vortrefflich bewährt sich Eumydrin, das in Ampullen injektionsbereit geliefert wird.

Mechanische Verminderung. Bei Operationen im Oberkiefer, besonders in den vorderen Partien, bereitet es im allgemeinen keine Schwierigkeiten, durch Rückenlage den Speichel fernzuhalten. Man muß nur verhüten, daß der Patient ausspeit oder mit seiner Zunge die Wunde berührt. Bei Lippenoperationen stopfe man den gesamten Hohlraum der Wangentasche mit Tupfern aus, so daß die Lippe auch auf der Innenseite der Mundschleimhaut nicht anliegt. Man wird hier sogar annähernd sterile Bedingungen für die Operation schaffen können. Eingriffe am weichen Gaumen und in den rückwärtigen Partien des harten Gaumens, besonders wenn sie zur Verhütung der Blutaspiration bei hängendem Kopfe ausgeführt werden, sind immer

der Speichelinfektion ausgesetzt. Bei Operationen am weichen Gaumen tritt Rachensekret beim Würgen des Patienten hinzu. Eine Sterilität zu erreichen, ist hier hoffnungslos.

Am Unterkiefer läßt sich durch sorgfältige Abdeckung und Absaugung durch Speichelsauger aber auch nur nach vorheriger medikamentöser Herabsetzung der Speichelsekretion die Infektion mit Speichel vermindern, aber nicht beseitigen. Niemand würde es wagen, einen Eingriff, der eine peinliche Asepsis erfordert, wie z. B. eine Knochenimplantation, in der Mundhöhle vorzunehmen.

Fernhaltung der Infektion durch andere Bakterien. Grobe Verunreinigungen in der engeren und weiteren Umgebung des Operationsgebietes durch Zahnstein, Verschmutzung aus kariösen Höhlen, Nischenbildung, wie z. B. Bifurkationsstellen, überstehende Füllungen, müssen natürlich vor jedem Eingriff beseitigt werden. Hygienische Zustände herzustellen oder, vom konservierenden Standpunkt aus gesprochen, die sog. Zahnreinigung, ist die Voraussetzung jeglicher Asepsis in der Mundhöhle.

Wo Zahnfleischtaschen bestehen, werden wir ebensowenig an Asepsis denken können, wie bei Operationen an einer infizierten Schnittfläche. Man kann durch Toilette der Zahnfleischtaschen, Einfließen von Jod, auch hier weitgehend die Bakterienzahl vermindern, aber nicht ganz beseitigen. Das gleiche gilt von der physiologischen Tasche. Jeder Ausstrich aus einer Interdentalraumtasche enthüllt die für aseptische Ansprüche geradezu ungeheuerlich große Infektionsgefahr, die hier herrscht. Bei Benutzung einer Reihe von Zahnentfernungsinstrumenten, vor allem aber der Hebel, wird der Taschenінhalt geradezu in die Extraktionswunde hineingeschmiert. Es sollte deshalb allgemeine Regel sein, vor jeder Extraktion die Zahnfleischtasche mit Jod auszuschwemmen. Was hat die Auskochung des Instrumentes für einen Sinn, wenn man es unmittelbar vor der eigentlichen Benutzung noch einmal ordentlich mit dem Bakterienbrei der Zahnfleischtasche beschmiert?

Vor jedem die Kontinuität der Oberfläche verletzenden Eingriff soll die Schleimhautoberfläche mit Jodtinktur bestrichen werden. Man hält sich zu diesem Zwecke Holzstäbchen vorrätig, deren Ende mit Watte umwickelt ist. Das gleiche gilt für die Haut, wo man allerdings durch Mastisolanstrich den gleichen Effekt erzielen kann, ohne die Farbe der Haut zu verdecken, was bei Lippenoperationen beachtlich ist.

Die Abdeckung des Patienten, die auch hier den Sinn hat, Instrumente, welche den Körper oder den Operationsstuhl berühren, vor Infektion zu schützen, geschieht durch Schlitztuch, das aber nicht den ganzen Körper zu bedecken braucht. Es soll jedoch bis zum Operationstisch reichen, der, nach der Art eines Krankenbetttisches, über den Patienten herübergeschoben wird. Das Gesicht, besonders Schnurrbart, Nasenöffnung und Augen, werden durch Mull abgedeckt, der einer breiten Binde entnommen wird. Man kann den Mull in recht einfacher Weise am Gesicht befestigen, indem man dieses vorher mit dünner Mastisollösung bestreicht, die man gut trocknen läßt. Erst im trockenen Zustande ist ihre Klebfähigkeit groß genug. Auch die Lage des Schlitztuches kann durch Mastisol fixiert werden. Der Schnurrbart kann gelegentlich die einer verflossenen Ära angehörige Schurrbartbinde wieder zu Ehren bringen, die der jetzigen jungen Generation wohl nur vom Hörensagen bekannt ist.

Über die Sterilisierung des Instrumentariums ist wenig zu sagen. Hier herrscht uneingeschränkt der Schimmelbuschsche Sterilisator, der für zahnärztliche Zwecke, um ihn für das Sprechzimmer repräsentativ zu machen, mit einem Mantel geliefert wird. In Amerika sah ich für das Sprechzimmer geeignete Dampfsterilisatoren mit Überdruck, in denen der Dampf durch elektrische Beheizung erzeugt wurde. Sie mögen durch Vermeidung des frei abströmenden Dampfes bei dem dortigen feuchtwarmen Klima eine Notwendigkeit bilden.

Einzelne zahnärztliche Instrumente erfordern besondere Aufmerksamkeit, das ist vorerst das Handstück der Bohrmaschine. Die Sterilisierung des Handstückes durch kochendes Wasser oder Dampf ist bei der diffizilen Konstruktion, der rotierenden

Abb. 1925. Auf angetrocknetem Mastisol werden sterile Mullbindenstücke am Gesicht festgeklebt.

Abb. 1926. Sodann das Gesicht mit einem Schlitztuch, das Augen und Nase freiläßt, bedeckt.

Bohrerklemmvorrichtung, eine Unmöglichkeit. Die Sterilisierung in Öl hat sich wegen der ihr anhaftenden Unsauberkeit nicht eingebürgert. Die Sterilisierung durch Antiseptica, die zugleich die Schmierung besorgen, ist, nachdem sie 1—2 Jahre der Feuerprobe der Praxis ausgesetzt war, wieder verschwunden. Die Klagen über Verharzung des Handstückes wollten nicht verstummen.



Abb. 1927. Sterilisator. (Nach Schimmelbusch.)

Es gibt eine Reihe aufsteckbarer Hülsen für das Handstück, die jedoch seine Griffigkeit verändern und deswegen unbeliebt sind. Eine Konstruktion für eine aseptische Hülse, die zudem den Vorteil bietet, die Befestigung einer Reihe von Hilfsapparaten zu erlauben, ohne die Griffigkeit zu verändern, ist im Handel. Das alte Problem der Sterilisierung des Handstückes dürfte damit gelöst sein. Die Bohrer seien für aseptische Operationen extra lang und mit einem Hütchen versehen, wie dies für Schleifsteinträger schon lange bekannt ist. Der Bohrschlauch kann mit einem Leinwandstrumpf überzogen werden, der durch einen Ring an der ausgekochten Hülle befestigt wird.

Das Winkelstück, dessen Asepsis größere Schwierigkeiten bietet, kommt für chirurgische Eingriffe in der Mundhöhle kaum in Betracht.

Die Sterilisierung der Injektionsspritze ist unter Injektionspritze eingehend erörtert. Die neuerdings in den Handel gebrachten Spritzen sind jetzt so einfach konstruiert, daß sie, besonders wenn sie mit dem Ansatz zur aseptischen Entnahme von Injektionsflüssigkeit versehen sind, allen berechtigten Anforderungen genügen. Auch die Rekordspritze kann empfohlen werden. Für aseptische Operationen ist das Auskochen der Spritze notwendig.

Abb. 1928. Aseptisches Handstück nach Kantorowicz mit sterilisierbaren Hülsen.

Das Problem der Händedesinfektion spielt in der Mundchirurgie deswegen eine besondere Rolle, weil der Zahnarzt es nicht vermeiden kann, dauernd mit septischem Material in Berührung zu kommen. Ich erachte deswegen die übliche Desinfektion für so ungenügend, daß nur Gummihandschuhe die Sterilität gewährleisten. Die beste Vorbereitung für Gummihandschuhe ist folgende: Die Schwester zieht, nachdem sie ihre Hände mit Talkum gepudert hat, Zwirnhandschuhe an, bestreut diese von außen wieder mit Talkum und zieht über diese Zwirnhandschuhe die ebenfalls mit Talkum beschickten trockenen Gummihandschuhe an. Beide Handschuhe werden zusammen abgestreift und in einem Leintuche im strömenden Dampf sterilisiert. Vor dem Anziehen muß natürlich der Zwirnhandschuh entfernt werden, der als Puderquaste für die Hand des Operateurs dient.

Man erleichtert der Schwester die Betreuung der Handschuhe erheblich, wenn man nach der Operation die Handschuhe außen sorgfältig abwäscht und dann erst von den Händen streift.

Bei antiseptischen Operationen, vor allem vor Implantation, ist die Desinfektion der Hände nach dem üblichen Verfahren vor Anziehen der Handschuhe notwendig, für den Fall, daß ein Gummihandschuh einmal reißen sollte.

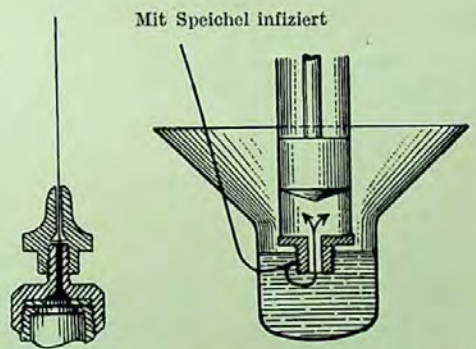

Abb. 1929. Spritze mit Schraubansatz. Bei wiederholtem Aussaugen wird die Injektionslösung verunreinigt und infiziert in die Spritze gesaugt.

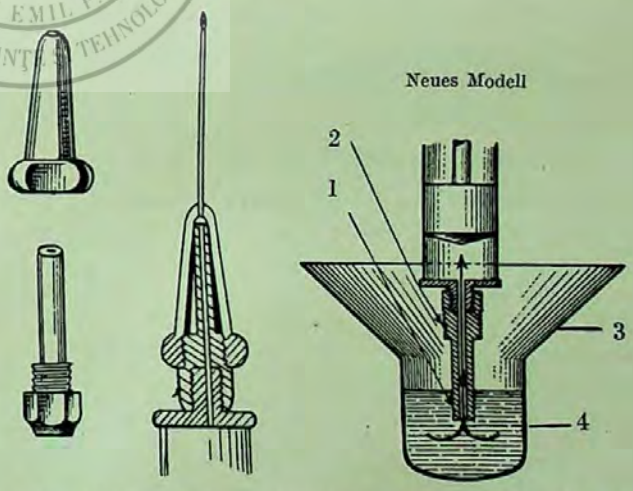

Abb. 1930. Schraubansatz nach Kantorowicz. Benetzung mit Speichel nur bei 1; 2 bleibt, da von Hülse bedeckt, steril. 3 Seidelscher Tiegel; 4 Injektionsflüssigkeit.

Für kleinere chirurgische Eingriffe werden kleine Sterilisiertrommeln, die genügend Tupfer für einen Eingriff enthalten, geliefert. Miniaturtupfer stellt man sich wie auf der Abb. 1934 angegeben her. Größere Tupfer werden in der üblichen Weise aus Verbandmull gefaltet.

Die Schonung der Gewebe. Da das Eindringen von Bakterien mit voller Sicherheit niemals ausgeschlossen werden kann, steht neben dem angestrebten sterilen

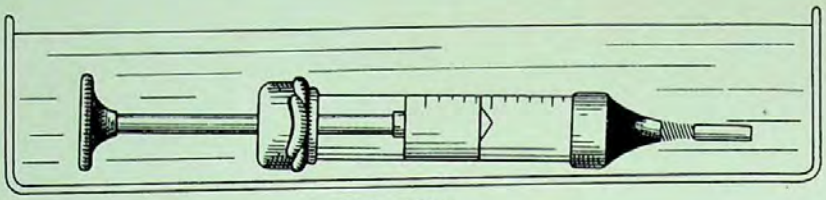

Abb. 1931.

Abb. 1931. Aufbewahrung der Spritze im Liegen. Desinfektionslösung dringt durch den Deckelverschluß.

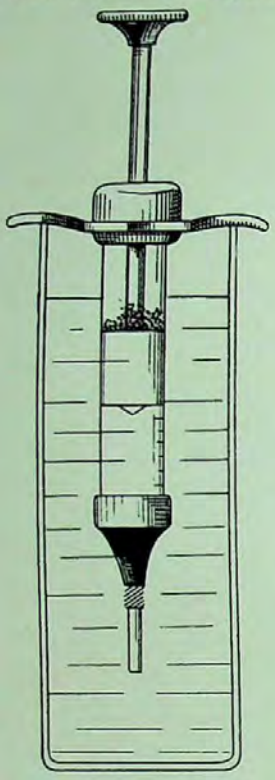

Abb. 1932.

Abb. 1932. Bei Aufbewahrung im Hängen bleibt oberhalb des Kolbens die durchgetriebene Flüssigkeit undesinfiziert und kann wieder in die Spritze gesaugt werden.

Ablauf der Operation ebenbürtig das Postulat, den Geweben ihre natürliche Resistenz gegenüber Infektionen zu erhalten. Gerade die Gewebe der Mundhöhle scheinen nach dieser Richtung hin eine besondere Widerstandskraft zu besitzen; wie anders sollte



Abb. 1933. Sterilisiertrommel für kleine Tupfer (natürliche Größe).

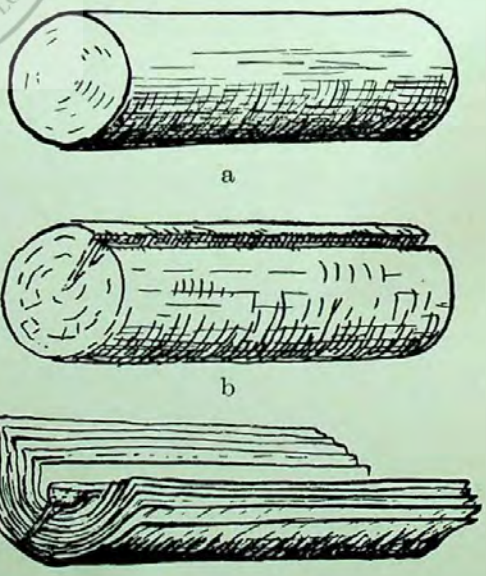

a

b

c

Abb. 1934. Eine Mullbinde wird wie bei b eingeschnitten, entfaltet und ihr die einzelnen Mullblättchen zur Anfertigung von Tupfern entnommen.

der ungestörte Wundverlauf nach Extraktionen, die doch erhebliche infizierte Knochenwunden hinterlassen, erklärt werden. Um so wichtiger ist es, die Wunden vor Schädi-

gung zu bewahren, die wegen des Knochenmaterials, in dem wir operieren, allzu leicht gerade bei zahnärztlichen Operationen gesetzt werden. Als wichtigste Schädigung kommt die mechanische in Betracht, wie die Quetschung des Knochens bei Hebelextraktionen, Zerreißung der Weichteile beim Anlegen der Zange, längerer Druck des Hakens und ähnliches. Diese mechanischen Läsionen, in deren Gefolge das Gewebe seine Resistenz gegenüber Infektionen verliert, dürften der Hauptgrund für den sog. dolor post extractionem abgeben, der stets auf infiziertem Gewebe, lokaler Ostitis, die sich vielfach auf die Wandungen des Canalis mandibularis erstreckt, beruht.

Von nicht geringerer Bedeutung ist die chemische Schädigung, deren Bekanntschaft wir erst seit der Einführung der Anästhesie machten. Der Chirurg, der im aseptischen Gebiete arbeitet, merkt freilich wenig von dem die Resistenz herabsetzenden Einfluß der Novokainvergiftung der Gewebe. Sie tritt auffallend in die Erscheinung, wenn die in der Mundhöhle nicht ausbleibende Infektion die durch das Novokain geschädigte Wunde befällt — ein wichtiges Moment für die Wiedereinführung der Lachgasnarkose, weil bei ihr die vielen Wundstörungen nach Injektionen unbekannt sind. Unzweckmäßige Zusammensetzung der Injektionslösung, vor allem Fehler der Isotonie, Zusatz von Antisepticis, nicht zuletzt infizierte Lösungen, oder durch Zerfallsprodukte des Suprarenins verdorbene, potenzieren natürlich die schädigende Wirkung. Will es ein unglücklicher Zufall, daß sich solche Schädigungen noch mechanisch bedingten aufpfropfen, so kann die Infektion nach einer Extraktionswunde sich im Sinne einer Osteomyelitis auf größere Gebiete ausbreiten. Vermeidung roher Kraft, Schnitte an Stelle der Zerreißung treten deshalb ebenbürtig neben die Asepsis im engeren Sinne des Wortes.

Die Schädigung der Wunden durch Antiseptica, die in der voraseptischen Zeit in der Chirurgie eine große Rolle spielte und die aseptische Ära begründete, hat in der Zahnheilkunde nur eine geringe Bedeutung. In Betracht kam nur die heute wohl gründlich verpönte Blutstillung durch Eisenchlorid. Der Sieg der Asepsis hat die Antiseptica aus der Behandlung von Operationswunden verdrängt.

Die aseptische Methode, die bis zum Kriege allein dominierte, hat allerdings heute einige Konzessionen an die Antisepsis machen müssen, und tatsächlich ist ja auch die Asepsis in ihrer Blütezeit niemals rein durchgeführt worden. Das Jodoform, die Jodtinktur wurde zur Wundbehandlung benutzt, und der Nachweis, daß es noch lange nach der Infektion gelingt, mindestens nicht tief eingedrungene Keime der Einwirkung der Antiseptica zugänglich zu machen, scheint heute als erbracht gelten zu können.

Für die Zahnheilkunde haben allerdings die Gewebsantiseptica nur eine recht geringe Bedeutung. Wenn man von den wenigen Versuchen absieht, Chininderivate, wie Vuzin und Vuzinotoxin, in die Umgebung von Abscessen zu spritzen oder sie Injektionslösungen beizumengen, hat es nur die isotonische Presojodlösung zu einiger Bedeutung gebracht. Aber auch von ihr ist es heute still geworden, und ich selbst bin geneigt, die angeblichen Erfolge auf die übliche therapeutische Leichtgläubigkeit zurückzuführen.

Die Antisepsis herrscht unbeschränkt in der konservierenden Zahnheilkunde, wenn auch gelegentlich unter Außerachtlassung der Tatsachen, daß sie eine Reihe der stärksten Antiseptica verwendet, für ihre Methode der Name Asepsis in Anspruch genommen wird.

Als weiteres wichtiges Glied in der sog. aseptischen Methode ist die **Verhinderung der Ansammlung von Nährstoffen für Bakterien.** Jede Sekretansammlung gibt den Bakterien Gelegenheit, sich zu vermehren und so durch ihre Häufung Invasionskraft zu erlangen. Es gilt deshalb als Regel, daß Wunden nur dann geschlossen

werden dürfen, wenn während der Operation jede Blutung zum Stehen gebracht ist. Gewebsschichtungen müssen durch versenkte Nähte geschlossen werden und falls eine Blutung oder Sekretion erwartet werden kann, für Abfluß gesorgt werden. Hierfür kommt noch allgemein der Tampon oder das Drainrohr in Betracht. Beide haben jedoch gerade in der Mundhöhle ihre großen Nachteile. Der Tampon hat zwei Funktionen: Unmittelbar nach der Operation soll er durch den Druck, den er im feuchten Zustande auf das Gewebe ausübt, die Blutung zum Stehen bringen. Bei späterem Verbandwechsel ist seine ganze Funktion, die Wundränder offen zu halten, um den Abfluß der Sekrete zu ermöglichen. Das Drainrohr dient nur diesem Zweck. Beide leiten sichtlich gerade in der Mundhöhle, mindestens bei frischen Wunden, die Infektion in die Tiefe. Es hat sich deshalb mir als praktisch erwiesen, den Tampon durch einen Streifen Zelluloid, der in den Wundspalt eingelegt und hier durch eine Naht befestigt wird, zu ersetzen. Er liegt vollständig reizlos im Gewebe und erlaubt doch einem sich ansammelnden Sekret den Austritt. Größere Ödeme und vor allem Hämatome sind seit seiner Einführung verschwunden.

Soll, wie z. B. nach Cystenausschälung, ein Tampon längere Zeit liegenbleiben, so ist die antiseptische Kraft der Jodoformgaze durch größere Konzentration zu verstärken. Man kann bis zu 200proz. Jodoformgaze nehmen, d. h. die Gaze mit dem zweifachen ihres Gewichtes mit Jodoform bestreuen.

Abb. 1935. Pulverbläser.

Antiseptica. Die aseptische Operation der Mundhöhle kann einige Antiseptica nicht entbehren. Im allgemeinen genügen folgende Mittel:

1. Jodoform zur Imprägnierung des Tamponmulls.
2. Jodoformpulver zum Bestäuben von Knochenhöhlen vor der Naht.
3. Jodtinktur zur Desinfektion der Schleimhaut- und Hautoberfläche, sowie zur Desinfektion von Operations- und anderen Wunden.
4. Wasserstoffsuperoxyd in etwa 3proz. Lösung zum Ausspritzen von Operationswunden zwecks Entfernung von Knochenbohrstaub.
5. Übermangansaures Kali in hellrosa Lösung, dem gleichen Zwecke dienend.

Die Operation im septischen Gebiet. Wenn auch prinzipiell bei der Operation im septischen Gebiet, also bei Eiterungen, um die Einschleppung neuer Bakterien zu verhüten, die gleichen Methoden Anwendung finden wie bei der aseptischen Operation, kann doch die Praxis ohne Gefährdung des Wundverlaufs hier weitgehend Milderungen gestatten. Es handelt sich im allgemeinen bei der zahnärztlichen Chirurgie um Eröffnung von Abscessen. Die Abdeckung des Patienten, die Desinfektion der Hände, ja selbst der Jodanstrich, dürfte keine Notwendigkeit darstellen, da doch wenige Minuten nach dem Eingriff die Bakterien, die fernzuhalten der Sinn aseptischen Vorgehens ist, Wunde und Operationsgebiet überfluten.

Es genügt im allgemeinen, die mit der Wunde in Berührung kommenden Instrumententeile aseptisch zu gestalten. Hierfür ist ausgezeichnet der Flaherty-Sterilisator, der eine Weichlotlegierung, aus Blei und Zinn bestehend, die bei etwa 170° flüssig ist, enthält. Es genügt ein einfaches Eintauchen des Instrumentes in das flüssige Weichlot, um eine Sterilität herbeizuführen. Die gleichen Dienste tut Eintauchen des Instrumentes in Alkohol und Abbrennen.

Daß die Instrumente ebenso wie die für die konservierenden Maßnahmen gebrauchten nach der Anwendung am Patienten durch Auskochen sterilisiert werden, ist selbstverständlich und heute sogar schon in das Laienbewußtsein übergegangen.

Vor der Operation genügt dann für einfache Extraktionen, Stichincision, Sondierung von Fistelgängen das Abbrennen des Instrumentes mit Alkohol.

Bei Gottlieb in Wien sah ich ein, wie mir scheint, sehr praktisches Verfahren, um die aus Gründen der Zeitersparnis kaum vor jedem Eingriff vornehmbare Sterilisation mit Wasserdampf zu umgehen. In reagenzglasähnlichen Gefäßen, die mit Wattepfropf verschlossen sind, werden die für die typischen Eingriffe notwendigen Instrumente gemeinsam im Trockensterilisator sterilisiert und aufbewahrt. Soll also eine Naht vorgenommen werden, so wird einfach das Glas, welches Nähnadel, Nadelhalter, Schere und chirurgische Pinzette steril enthält, geöffnet. Mir scheint das Verfahren außerordentlich nachahmenswert zu sein.

Schonung der Gewebe. Noch bedeutungsvoller als bei aseptischen Operationen ist die Schonung der Gewebe dann, wenn die Infektion schon vorhanden und ihre Ausbreitung größere Anforderungen an die Widerstandskraft des Gewebes und seine Erhaltung stellt. Es ist deswegen durchaus ratsam, bei Eiterungen zuerst den Eiter zu entleeren, die Entspannung und Heilung der akuten Entzündung abzuwarten und erst dann den Eingriff vorzunehmen. Injektionen sollen im infizierten Gebiet nicht vorgenommen werden, weniger wegen der Gefahr der Keimverschleppung, die sicherlich durch langsames Injizieren zu umgehen ist, als vielmehr wegen der Schädigung der biologischen Abwehrkräfte, die den Schutz gegen die Ausbreitung der Infektion übernehmen.

Die Lokalanästhesie (Plexusanästhesie) soll also ersetzt werden durch die Leitungsanästhesie, die Injektion am Foramen mandibulare bei Kieferklemme durch Injektion am Foramen ovale und ähnliches.

Abb. 1936. Zelluloidstreifen als Tampon bzw. Blutauslaß.

Eine septische Operationswunde darf nicht vollständig geschlossen werden. Dem Abfluß dient in der Mundhöhle in ausgezeichneter Weise das schon oben erwähnte Zelluloidplättchen.

Operationsbedarf. Operationsraum. Für die Mundchirurgie ist die natürliche Beleuchtung des Operationsraumes ein ganz nebensächlicher Faktor. Wir sind fast stets gezwungen, die künstliche Beleuchtung anzuwenden und werden höchstens durch das natürliche Tageslicht gestört. Es genügt deshalb ein jeder zu lüftende Raum. Seine Größe stellt ebenfalls keine besonderen Anforderungen. Eine Breite von 2,50 m genügt vollständig. Die übliche Verwechslung von Vernickelung und Asepsis feiert auch, mit einigen Variationen, bei der Ausstattung des Operationsraumes wahre Orgien. Die schönsten Kachelwände machen eine nicht durch Gummihandschuhe steril gehaltene Hand nicht aseptischer, und man kann steril auch unter ungünstigen äußeren Bedingungen arbeiten. Empfehlenswert sind Linoleumfußboden, Ölanstriche an den Wänden (cremefarbig), weiße Decken. Da während der Operation ein Waschen nicht in Betracht kommt, ist die schnelle Erreichbarkeit der Waschvorrichtung, also ihre Lage unmittelbar neben dem Stuhle, die bei der konservierenden Zahnheilkunde zweckmäßig ist, nur störend. Sie werde deshalb mindestens $1^1/_2$ m entfernt vom Operationsstuhl gelegt.

Der Wasserhahn soll mit Arm oder Fuß betätigt werden können, damit man ihn mit gewaschenen Händen nicht anzufassen braucht. Eine Warmwasserleitung, die steriles Wasser liefert, die also während der Operation zum Abspülen der Hände benutzt werden könnte, dürfte für deutsche Verhältnisse ein zwar schöner, aber auf seine Erfüllung wartender Zukunftstraum sein.

Das Zimmer soll durch zweckmäßig verteilte Lampen schattenlos beleuchtet sein. Über dem Operationstisch hänge eine etwa 200-Kerzen-Lampe. Tageslichtlampen sind angenehm.



Abb. 1937. Operationsstuhl nach Williger. (Windler-Berlin.)

Da die meisten zahnärztlichen Operationen in halbsitzender Stellung vorgenommen werden, ist ein zahnärztlicher, horizontal verstellbarer Stuhl zweckmäßig. Für



Abb. 1938. Operationstisch, dessen Platte über den Patienten geschoben wird. (Herbst-Görlitz.)

Narkosen sind die von Williger-Partsch angegebenen Achselhaken sehr angenehm. Am Stuhl sei befestigt ein Gurt, welcher die Beine zu fesseln erlaubt. Die Arme werden durch Handgelenksgurte festgelegt. Ölpumpe und freie Bewegung von Rücken- und

Beinteilen um horizontale Achsen ist selbstverständlich. Als Kopfstütze genügt die übliche zahnärztliche oder die in England und Amerika stark verbreitete Nackenrolle, die auch ein Operieren im Munde am hängenden Kopfe gestattet.

Der Stuhl soll von allen Seiten zugänglich sein. Der Steinnapf ist leicht störend und werde besser ersetzt durch eine Schale, die von einer Helferin gereicht wird. Doch kann für die kleine Chirurgie die zahnärztliche Apparatur benutzt werden.

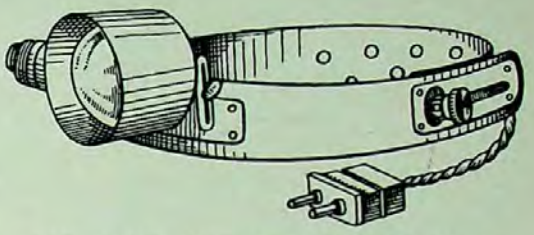

Abb. 1939. Stirnlampe für Starkstrom.

Als Instrumententisch erweist sich sehr zweckmäßig ein sog. Bettisch, der über den Patienten geschoben wird.

Der Instrumentenschrank braucht im Gegensatz zu einem Zimmer, in dem konservierend gearbeitet wird, ebenfalls nicht neben dem Stuhl zu stehen, da die zur Operation benötigten Instrumente vorher bereitgelegt werden sollen. Als Schrank dient einer der üblichen chirurgischen Eisenglasschränke.

Ein Operationsschemel ist für den Operateur sehr zweckmäßig, doch nicht unbedingtes Erfordernis.

Beleuchtung des engeren Operationsgebietes. Hier herrscht unbedingt die die Stirnlampe, ob Schwach- oder Starkstrom, bleibt Geschmacksache und hängt auch von den örtlichen Einrichtungen ab. Die Starkstromlampe hat den Nachteil des größeren Gewichts, der stärkeren Erhitzung. Die Schwachstromlampe ist im allgemeinen empfindlicher und meist nicht so hell wie die Starkstromlampe.

Die Stablampe ist bei den Operationen schwer zu missen, wenn es sich um die Aufhellung von Hohlräumen handelt.

Abb. 1940. Stablampe nach Kantorowicz.

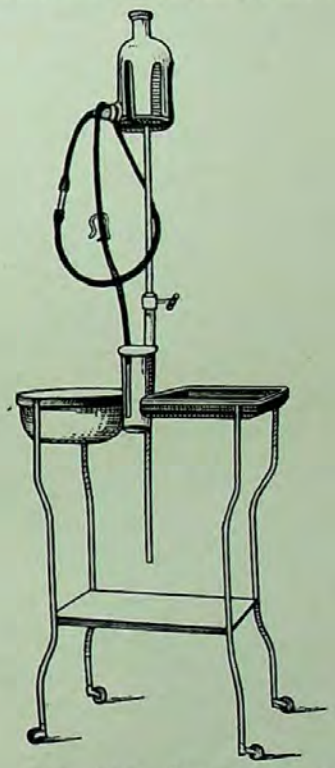

Abb. 1941. Irrigator auf Ständer.

Der Sterilisator soll wegen der nicht vermeidbaren Durchfeuchtung der Luft möglichst außerhalb des Zimmers seinen Platz finden. Elektrische Sterilisatoren mit eingebauter Sicherung ersparen manche Reparatur.

Ein Irrigator auf Ständer, Spiegel, Abfalleimer, vervollständigen die Einrichtung, zu der natürlich noch ein bis zwei kleine Operationstische gehören.

Ein Ruhebett finde möglichst in einem besonderen Zimmer seinen Platz. Die Unterbringung im Operationszimmer selbst stört seine Benutzung empfindlich. In Amerika hat ein Exodont für Patienten, die sich nach der Narkose ausruhen, ein kleines Zimmer, das mit allem versehen ist, vom sterilen Kamm bis zum Speibecken, vielfach auch mit einer Toilettennische.

Die Aufteilung eines großen Raumes in eine Reihe abgeschlossener Zimmer, von denen die Mehrzahl keine Fenster besitzt, jedoch durch ausreichende Ventilatoren

entlüftet werden, ermöglicht es, in einem Raum von 6 zu 8 m sämtliche Praxisräume unterzubringen:

Operationstechnik. Über die Operationstechnik ist bei den einzelnen Operationen jeweils das Nötige gesagt. Hier möge deswegen nur das erörtert werden, was die Operation in der Mundhöhle in ihrer Technik von anderen Operationen unterscheidet.

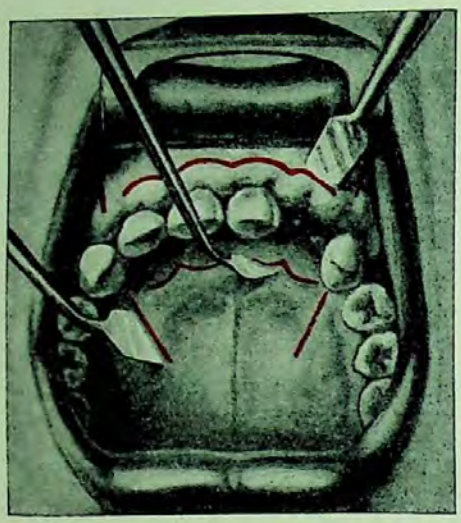

Abb. 1942. Anlegen der palatinalen Gruppenschnitte mit dem beilförmigen Messer und der Arkadenschnitte mit dem Arkadenmesser.

Schnittführung. Da kosmetische Bedenken bei der Operation an der Kieferschleimhaut ganz fortfallen, ist für die Schnittführung allein maßgebend die Zugänglichkeit des Operationsgebietes und die Ernährung des etwa gebildeten Lappens. Im allgemeinen verläuft der Schnitt, wenn man die Wahl hat, wegen ihrer besseren Verschieblichkeit durch die Mucosa. Besonders bei Lappenbildung soll der Lappen, soweit es angängig ist, aus Mucosa bestehen, da die Gingiva viel zu spröde ist, um sich etwa bei Gingivektomien den Zahnhälsen anschließen zu können. Die Abbildungen erläutern des näheren eine zweckmäßige Schnittführung für die einzelnen Operationen.

Wenn man einen Lappen von dem Alveolarfortsatz abhebt, so soll der Schnitt 1—2 mm oberhalb der Gingivalgrenze seinen Scheitel haben, damit man bei der Naht beiderseits des Schnittes Mucosa aneinandernähen kann. Nach Möglichkeit vermeidet man es, eine Naht über Höhlen hinwegzulegen; wenn also für eine Wurzelspitzenresektion eine Knochenmulde geschaffen werden muß, so liege die Naht unterhalb, kronenwärts von der Knochenmulde, also unterstützt durch Knochen; palitinal wird ein Schnitt in der Gaumenschleimhaut so angelegt, daß das ernährende Gefäß in seine

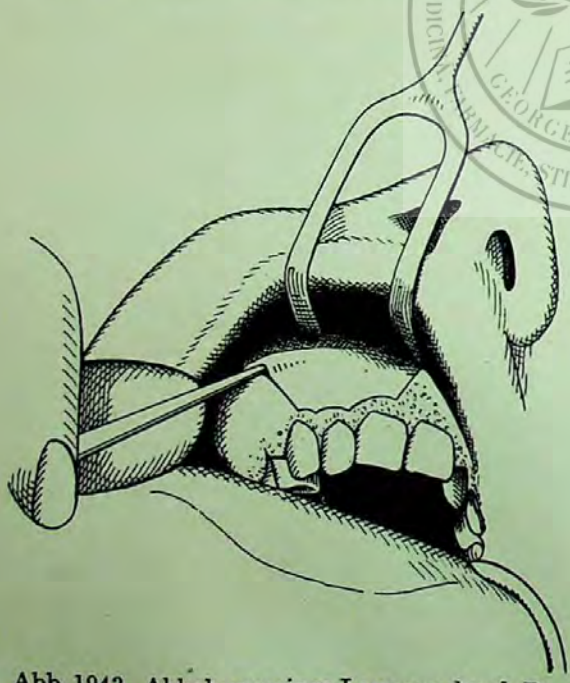

Abb. 1943. Abhebung eines Lappens durch Raspatorium von der Basis aus. (Nach Widmann.)

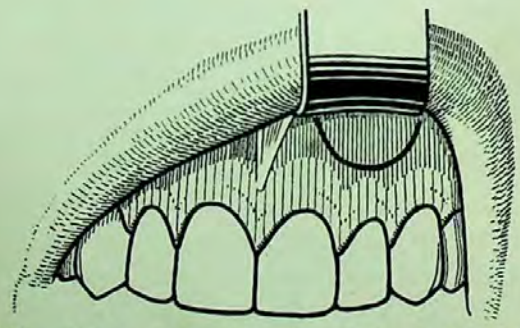

Abb. 1944. Schnittrand soll oberhalb der Gingiva in der Mucosa liegen.

Basis hineinzieht. Für Incision zur Entleerung von Eiter incidiere man senkrecht in der Richtung der Zahnwurzeln und richte das Messer senkrecht auf die Knochenoberfläche, weil man sonst Gefahr läuft, sich in den Weichteilen zu verlieren.

Falls es sich um die Freilegung von Knochen handelt, soll der Schnitt sofort das Periost mit durchtrennen, welches dann mit dem Raspatorium von dem Knöchen

abgeschoben wird. Falls es sich um Lappenverziehung zur Deckung von Wundflächen handelt, wie bei den sog. Radikaloperationen zur Taschenbeseitigung bei Paradentitis, kann das Periost auf dem Knochen verbleiben.

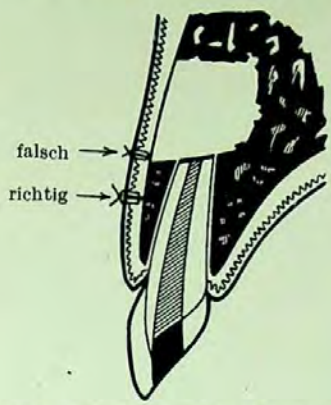

Abb. 1945. Schnittrand soll wie bei „richtig" durch Knochen unterstützt sein.

Abb. 1946. Bei perimaxillaren Phlegmonen soll stets das Messer senkrecht auf den Kieferknochen gesetzt und unmittelbar unterhalb der Gingiva angeschnitten werden.

Bei Ausmeißelung mit Abtragung des Alveolarrandes muß natürlich die Gingiva in den Lappen einbezogen werden. Ebenso wie bei der Freilegung des Weisheitszahnes.

Wundspreizung. Im Gegensatz zu anderen chirurgischen Eingriffen bedient sich der Zahnarzt zur Wundspreizung meist nur eines Hakens, weil es sich gewöhnlich um Lappen handelt, welche das ganze Operationsfeld bedecken. Der den Lappen hochhaltende Haken wird durch den Assistenten gehalten, da Benutzung eines sog. Wundspreizers meist keine rechten Vorteile bietet. In seltenen Fällen kann, wie z. B. bei der Luc-Caldvellschen Operation, also bei größerer Lappenbildung, der Wundhaken durch ein Stirnband gehalten werden.

Sehr zweckmäßig ist die Annähung des Lappens an die Wange oder seine Befestigung durch einen Faden an einem Zahn.

Die Wundhaken sind vielfach zweckmäßig mit einem Weichteilhalter versehen.

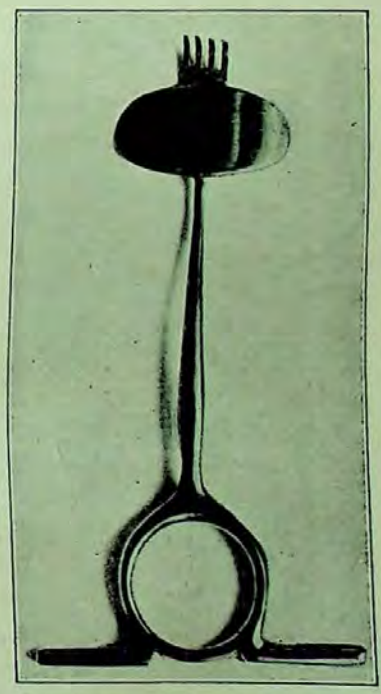

Abb. 1947. Wundhaken mit Lippenhalter.

Blutstillung. Die Kleinheit des Operationsfeldes und der minutiöse Charakter unserer Methodik verlangt eine durchaus klare Übersicht des Operationsfeldes, die durch jede, auch die geringste Blutung, auf das schwerwiegendste gefährdet ist. Da die Blutungen im wesentlichen parenchymatösen Charakter tragen und die Gewebe, in denen wir arbeiten, sehr blutreich sind, obendrein noch vielfach das Operationsgebiet entzündet ist, haben wir mit einer beträchtlichen Blutung zu rechnen, bei deren Bekämpfung die üblichen Mittel der chirurgischen Operationstechnik, die Unterbindung oder Abklemmung von Gefäßen, nicht oder nur ausnahmsweise in Betracht kommt.

Die Lokalanästhesie, deren Injektionslösung das gefäßkontrahierende Suprarenin enthält, hilft uns jedoch aus jeder Schwierigkeit. Es gelingt meist, durch submucöse Injektion das Operationsfeld fast ganz blutleer zu machen, und so sehr im all-

gemeinen die Leitungsanästhesie, um das Gewebe zu schonen, der lokalen vorgezogen werden soll, so verlangt die Blutleere unsere Aufmerksamkeit so stark, daß wir dieser Forderung selten bei komplizierteren Eingriffen genügen können.

Unter dem Einfluß der Lokalanästhesie werden Eingriffe übersichtlich und leicht, die in der Narkose zu schwierigen zu rechnen sind, wie z. B. die Ausmeißelung von verlagerten Weisheitszähnen.

Die übrigen Mittel der Blutstillung während der Operation sind die der allgemeinen Chirurgie. Das Blut wird entfernt durch Tupfer oder Aspiration, und zum Stehen

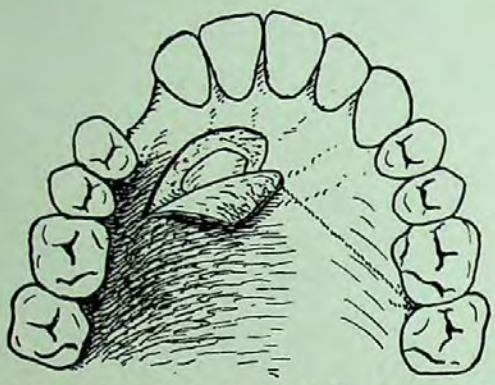

Abb. 1948. Palatinalschnitt für einen retinierten Eckzahn. Der Lappen wird durch einen Faden an einen Zahn angebunden.

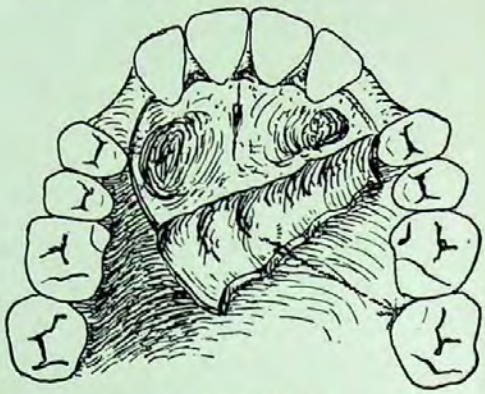

Abb. 1949. Palatinalschnitt für zwei retinierte Eckzähne. Freilegung der Zähne durch den Meißel. Der Lappen wird durch einen Faden an einen Zahn angebunden.

gebracht durch Kompression. In die Wundecken eingeschobene Miniaturtupfer pflegen vorzüglich kleinere Blutungen zum Stehen zum bringen. Die Abklemmung und Abquetschung eines Gefäßes läßt sich auch nicht immer entbehren, doch ist bei den Eingriffen der kleinen zahnärztlichen Chirurgie eine nachträgliche Abbindung selten erforderlich. Knochenblutungen bereiten gelegentlich große Schwierigkeiten. Sie stehen gut durch Einpressen von sterilem Wachs auf die blutende Stelle, das man sich vorrätig hält.

Abb. 1950. Binden-Druckverband.

Von chemischen Mitteln kommen heute eigentlich nur noch Suprarenin und Wasserstoffsuperoxyd in Betracht. Ein in die Wunde gelegter, mit Suprarenin getränkter Tupfer schafft gelegentlich eine gute Übersicht, während das Wasserstoffsuperoxyd in 3proz. Lösung eine parenchymatöse Flächenblutung zwar gut stillen soll, aber durch die lästige Schaumbildung die Wunde zu unübersichtlich macht.

Ein wichtiges Mittel der Blutstillung ist die Naht und die Kompression des Operationsgebietes durch die von Moral angegebene Schnurrbartbinde, die nach der Operation etwa eine Viertelstunde unter mäßig starkem Druck angelegt werden soll.

Blutung bei Hämophilie und verwandten Zuständen. Von besonderer Bedeutung ist die vorsorgliche Blutstillung bei einigen hämorrhagischen Diathesen, bei denen eine erhöhte Blutungsgefahr besteht. In Betracht kommen Leukämie, Hämophylie, Thrombopenie, Cholämie (Ikterus).

Im allgemeinen dürfte der Patient, wenn nicht eine ernstere Erkrankung vorliegen sollte, den Zahnarzt kaum auf die Blutkrankheit aufmerksam machen, und da praktisch die jedesmalige Blutuntersuchung vor einem zahnärztlichen Eingriff auch nicht einmal in den Bereich der Möglichkeit gezogen werden kann, werden sich stets Fälle ereignen,

in denen nach einem sonst bezüglich der Blutung harmlos verlaufenden Eingriff unerwartet Blutungen schwersten Charakters den Zahnarzt auf innere Blutkrankheit aufmerksam machen.

Weiß man ausnahmsweise vor dem Eingriff, daß die Blutkrankheit besteht, und ist der Eingriff nicht zu umgehen, so ist der Patient so vorzubereiten, daß man einer Blutung bestimmt Herr wird. Diese Maßnahmen beziehen sich auf die besondere Art der Operation wie auf die Vorbereitung des Patienten.



Abb. 1951.

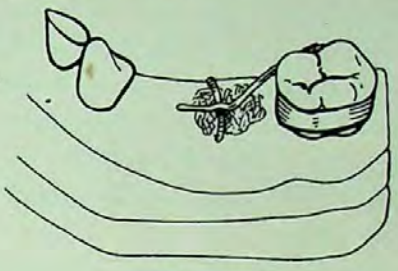

Abb. 1952.

Abb. 1953.

Abb. 1951—1953. Verschiedene Tamponhalter.

Die Operation muß unter Lokalanästhesie unter möglichster Schonung der Gewebe durchgeführt werden. Nach Extraktionen wird die Wunde sofort nach Einlegung eines Tampons übernäht. Man halte sich eine Apparatur bereit, um einen Nachbarzahn mit einem Ring versehen zu können, an dem ein Tamponhalter befestigt werden kann. Komplizierte Eingriffe wie Wurzelspitzenresektionen werden unterlassen. Statt einer Pulpenexstirpation einer noch lebenden aber anästhesierten Pulpa wähle man die Arsennekrotisierung und die Pulpenamputation.

Dem Patienten gebe man vor dem Eingriff Kalk in Form von Chlorcalcium 10,0 pro die. Bei Thrombopenie, auf die einen der Patient durch das Auftreten von spontanen oder nach geringen Insulten auftretenden Hautblutungen aufmerksam macht, kommen ebenso wie bei Leukämie Milzbestrahlung in Betracht. Auf alle Fälle ziehe man einen Internisten zur Beratung zu. Wird erst durch die Blutung die Aufmerksamkeit auf das Vorliegen einer Blutkrankheit gerichtet, so sind vorerst alle Maßnahmen zu ergreifen, die unter Nachbehandlung geschildert worden sind, und sodann je nach dem Fall Milzbestrahlung, Kalkgaben, Seruminjektionen (20,0 eines artfremden Serums subcutan), Kochsalzinjektionen (2,0 10% Kochsalzlösung intravenös) in Betracht zu ziehen. Gelatine subcutan (20,0) wird ebenfalls empfohlen.

Abb. 1954. Diagonaldrahtverband als Tamponhalter.

Der Zahnarzt wird im allgemeinen seine Tätigkeit durch die Anwendung der mechanischen Mittel begrenzt sehen und die weitere Behandlung, wenn die Blutung nicht eindeutig steht, zweckmäßig einem Krankenhause überlassen. Auf jeden Fall

betrachte man eine nicht durch lokale Umstände völlig geklärte Blutung als Anlaß den Blutstatus des Patienten überprüfen zu lassen.

Blutersatz. In der zahnärztlichen Chirurgie werden wir verhältnismäßig sehr selten Blutungen begegnen, die einen bedrohlichen Charakter annehmen, es sei denn, daß Hämophilie oder verwandte Zustände eine Dauerblutung bedingen. Immerhin kommt gelegentlich die durch die Ausblutung geschaffene therapeutische Indikation einer Neufüllung des Gefäßsystems mit Blut oder Flüssigkeit in Betracht. Es ist dies im allgemeinen Sache des Chirurgen und eine stationäre Behandlung dabei unerläßlich. Es kommen folgende Methoden in Betracht:

Subcutane Infusion: 1. Sterile Kochsalzlösung von 0,9 %, 37° warm, wird durch Irrigator oder 100-g-Spritze subcutan an Bauch oder Brust mit mäßigem Drucke injiziert. Es kann bis zu einem Liter gegeben werden.

2. Schneller hebt den gesunkenen Blutdruck eine Infusion der gleichen Kochsalzlösung in eine Vene.

3. Seit dem Kriege kommt immer mehr, von Amerika eingeführt, die intravenöse Blutinjektion in Betracht. Die amerikanischen Krankenhäuser pflegen sich mit Personen in Verbindung zu setzen, die sich bereit finden, Blut gegen entsprechende Bezahlung abzugeben. Da sich herausgestellt hat, daß es vier verschiedene Blutarten gibt, die sich gegenseitig agglutinieren, d. h. eine Zusammenballung der Blutkörperchen herbeiführen, muß durch einen schnell auszuführenden Vorversuch die Blutgruppe des Empfängers bestimmt werden, zu dem der passende Blutspender ausgesucht wird. In Deutschland dürfte diese Organisation bisher wenig zu finden sein.

Knochenresektion. Zwei Methoden streiten um den Vorrang: die Meißelung und die Bohrung. Für den Meißel spricht die glatte Knochenwunde, gefahrloses Arbeiten, da ein Abrutschen und Verletzen der Weichteile bei ihm nicht zu befürchten ist, die Einfachheit des Instrumentariums, gegen ihn die Erschütterung des Patienten durch den Hammerschlag, gegen den viele Patienten sehr empfindlich sind. Dieser kann weitgehend gemildert werden durch einen Gummiüberzug über den Hammer, vermieden werden durch die Benutzung von Meißeln mit Querstäben, welche das Arbeiten mit Handdruck erlauben. Gegen den Meißel spricht auch versehentliche Absplitterung größerer Teile.

Für den Bohrer spricht erschütterungsfreies Arbeiten, Schnelligkeit der Knochenbeseitigung und sichere Abgrenzung des zu resizierenden Stückes. Gegen den Bohrer die Verschmutzung des Operationsfeldes durch Bohrstaub, Notwendigkeit, die Instrumente häufig zu wechseln, da die Rinnen des Bohrers sich mit Bohrstaub vollsetzen.

Bei experimentell gesetzten Wunden habe ich einen Unterschied in der Heilung nach Bohrer- und Meißelanwendung histologisch nicht feststellen können. Es bleibt demnach der Willkür überlassen, welchem von beiden Verfahren man den Vorzug gibt.

Ausgezeichnet bewährt sich die Fräse zum Reinigen von Granulationshöhlen, z. B. nach Wurzelspitzenresektion und wird hier vom scharfen Löffel nicht entfernt erreicht. Nach Einführung des aseptischen Hülsenhandstückes ist die die Sicherheit der Bohrerführung stark beeinträchtigende Verlängerung des Bohrerschaftes nicht mehr notwendig.

Gerade bei der Benutzung des Bohrers im Knochen ist auf den Unterschied von Fräse und Bohrer strikte zu achten. Was der Zahnarzt Bohrer nennt, etwa Rosenbohrer, ist eine Fräse, welche senkrecht zur Rotationsachse das Material beseitigt. Als Bohrer kommt nur ein Speerbohrer in Betracht.

Ausgezeichnet hat sich mir das Verfahren bewährt mit dem Speerbohrer von ca. 1 mm Durchmesser, der im Moment die Corticolis durchbohrt, den zu resizierenden Knochen mit einer Reihe von Bohrlöchern, die in Abständen von ca. 2—3 mm

angebracht werden, zu umgrenzen. Es gelingt dann meist, das ganze Stück mit einem Meißelschlage zu entfernen. Bei der Ausmeißelung retinierter Zähne bietet das Verfahren wertvolle Dienste.

Über Instrumentarium allgemeine Ausführungen zu machen, erübrigt sich, da es bei den einzelnen Operationsverfahren beschrieben ist.

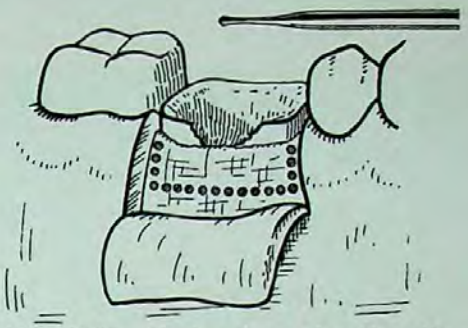

Abb. 1955. Vorbereitung der Abmeißelung einer Knochenlamelle durch eine Bohrlochreihe. Als Bohrer kommt nur ein Speerbohrer in Betracht.

Naht. Wunden, die geschlossen werden sollen, werden durch Knopfnähte vereinigt. Als Nähnadel kommen in Betracht: die halbrunde Nadel, die Fischhakennadel bei beengten Verhältnissen, endlich die gerade Nadel zum Vernähen von labialen und lingualen Schleimhautlappen im Interdentalraum. Nadelhalter sind in jedem Instrumentenkatalog zu finden.

Als Nähmaterial kommt für versenkte Nähte Catgut, für oberflächliche Schleimhaut und Hautnähte Zwirn oder Seide in Betracht. Catgut wird in Alkohol aufbewahrt, nachdem es vorher 8 Tage lang in Jod-Jodkalium zur Desinfektion gelegen hat.

Zwirn und Seide kann in Alkohol aufbewahrt werden, nachdem er gekocht ist. Besser erkennbar als der weiße Faden ist der schwarze, den wir ausschließlich verwenden.



Abb. 1956 [1]). Knopfnaht.

Selten braucht man bei der Naht in der Mundhöhle, wo eine Spannung kaum zu überwinden ist, den chirurgischen, d. h. doppeltumschlungenen Knoten. Im allgemeinen genügt der einfache.

Situationsnaht. Sollen zwei Weichteile gegeneinander in einer bestimmten Lage gehalten werden, ohne daß die Wundränder selbst vereinigt werden, damit keine Sekretstauung entstehen kann, so werden sie durch Situationsnähte gegeneinander gehalten. Am zweckmäßigsten bedient man sich der Plättchennaht, deren Modifikation Abb. 1958 zeigt. Die Plättchen schneidet man sich aus Blei oder Zelluloid von etwa $^1/_2$ mm Dicke. Draht hat im Gegensatz zu Seide die Eigenschaft, infolge seiner Glätte und, weil er sich nicht mit Sekret vollsaugt, reizlos im Gewebe zu liegen. Die Verlegung der mechanischen Beanspruchung fernab von der Wunde und die Entlastung der eigentlichen Wundnähte von ihrer Funktion, die Spannung der Weichteile zu überwinden, macht uns die Plättchennaht besonders wertvoll, wenn es sich darum handelt, wie z. B. bei der Gaumennaht, zwei auseinanderweichende Wundränder gegeneinanderzulegen.



Abb. 1957. Chirurgische Nähnadeln. Zahnärztlich kommt nur in Betracht b, c, e.

[1]) Abb. 1956 u. 1957 aus Bier-Braun-Kümmell, Chir. Operationslehre 1, 4. u. 5. Aufl.

Um ein genaues Aufeinanderliegen der beiden Wundränder zu erreichen, ist es im allgemeinen notwendig, sie bei der Naht, wie die Abb. 1959—1961 zeigten, „auszukrempeln". Sie legen sich danach in einer Fläche aneinander.

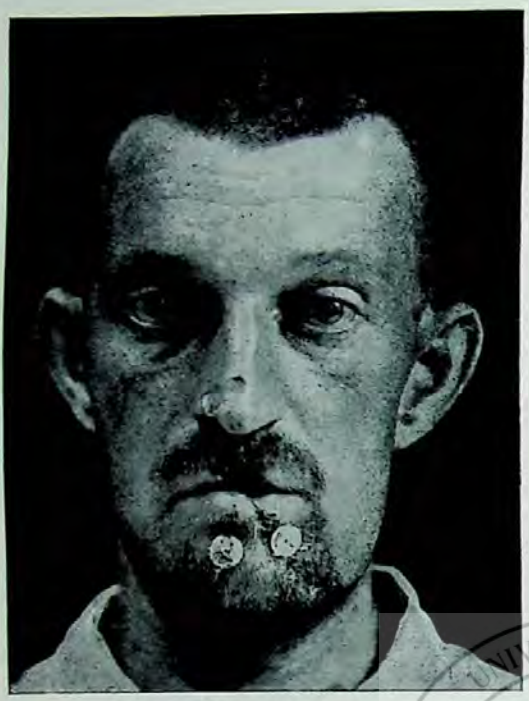

Abb. 1958.
Plättchennaht (Schröder-Klapp).

Knochennaht. In einigen Fällen ist die Knochennaht von Bedeutung. Der meist atrophische Knochen muß, damit der Draht, der als Nahtmaterial dient, nicht durch die Enden schneidet, mindestens $1\,^1/_2$ cm vom Knochenende entfernt angelegt werden. Als Bohrer genügen die üblichen, von Hand oder Maschine getriebenen Drillbohrer. Nahtmaterial ist 1 mm starker Silberdraht oder Stahldraht aus rostfreiem Stahl von 0,4 mm Stärke. Durch das zweite Bohrloch zieht man ihn mit einer Hilfsschlinge hindurch. Die Drahtnaht muß, wie die Abb. 1962 zeigt, angelegt werden, da sich sonst die Knochenenden verschieben.

Drahtnähte bei aseptischen Verhältnissen können reizlos im Kiefer liegenbleiben, aber auch bei infizierten Wunden, bei denen dann allerdings eine Drainage notwendig ist, sind diese Nähte besser als ihr Ruf. Sie beseitigen sofort die Dislokation, können, wofern die Befestigung die nötige Entfernung vom Bruchspalt aufweist, selbst bei Infektionen ruhig im Gewebe belassen werden, um allerdings später nach Konsolidierung des Bruches entfernt zu werden.

Wirksamer als die Vernähung ist die Verschraubung, die eine vollständig feste Verbindung schafft und schneller anzulegen ist. Als Material dient eine mit versenkten

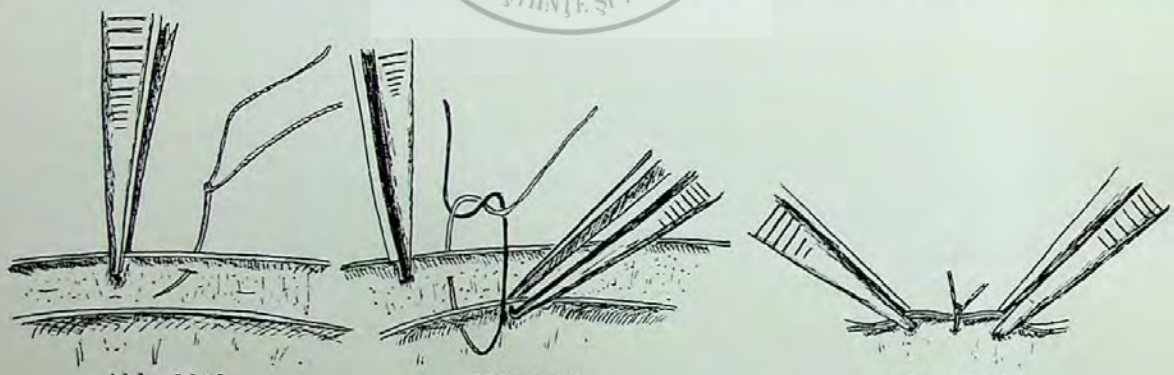

Abb. 1959. Abb. 1960. Abb. 1961.

Abb. 1959—1961. „Auskrempelung" der Wundränder durch 2 Pinzetten, die je einen Wundrand innen und außen packen und auskrempeln (Abb. 1959 u. 1960), wodurch die Wundränder mit den Innenflächen aneinandergelegt werden. Der gleiche Effekt wird (Abb. 1961) durch „Übergreifen" über beide Wundränder erreicht, jedoch gelingt dies nur bei verschieblicher, spannungsloser Haut.

Bohrlöchern versehene Zinnschiene, die mit Messing- oder Eisenschrauben mit Holzgewinde nach Vorbohrung des Kiefers befestigt sind.

Die Schiene muß das Fragment mindestens 3 cm bedecken, und das Bohrloch soll nicht weniger als 1 cm vom Bruchspalt entfernt angebracht sein. Jedes Fragment muß durch zwei Schrauben fixiert sein. Man verfährt so, daß zuerst das eine Fragment

an die Schiene fest angeschraubt wird, wobei man sich zur Vorbohrung eines gewöhnlichen Drillbohrers bedient, der einen geringeren Durchmesser als die Schraube haben muß. Schwierigkeiten bereitet manchmal die Annäherung des anderen Fragmentes, und es ist oft notwendig, um den Knochenhaken ein Eingreifen zu erlauben, mit dem Bohrer eine Vertiefung in dem Knochen anzubringen. Die Schiene kann auf das Periost gelegt werden, doch steht auch der Entblößung des Knochens nichts im Wege.

Die Haut wird, wenn nicht aseptische Verhältnisse vorliegen, bis auf eine Drainlücke geschlossen.

Nachbehandlung. Mundreinigung. Eine der wichtigsten, leider oft vernachlässigten Maßnahmen ist die exakte Mundreinigung nach einer Operation der Mundhöhle. Die Ausschaltung der Selbstreinigung durch das Daniederliegen der Bewegungen der Mundorgane bewirkt zugleich mit dem Austrocknen von Sekreten eine äußerst starke Verschmutzung der Mundhöhle, die wiederum eine Entzündung der Schleimhaut zur Folge hat, welche den Zustand weiter steigert. Gelegentlich findet man eine Mundhöhle mit aashaft stinkenden Borken besetzt und dies, obwohl Patient und Personal versichert, daß dauernd gespült wird. Spülungen sind, was meist nicht genügend bekannt ist, ein gänzlich untaugliches Mittel, um auch nur lockere Beläge zu entfernen. Radikal hilft das mechanische Abwischen mit Pinzette oder Tupfer, also die mechanische Säuberung, die mit zahnärztlicher Akuratesse vorgenommen werden muß. Man kann auf diese Weise bei empfindsamen Patienten, die sich selbst als eine Qual empfinden und somit an Depressionszuständen leiden, im Laufe von wenigen Stunden den Zustand zauberhaft umwandeln und sie von dem lästigen Dauerspülen befreien. Sehr wirksam scheinen mir auch die modernen Sprayapparate zu sein, die feinzerstäubte Wasserteilchen unter einem Druck von 6 Atm. ausschleudern, obwohl auch sie an den Effekt einer mechanischen Reinigung nicht heranreichen.

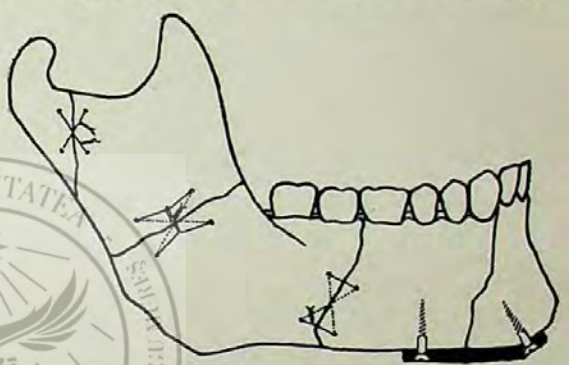

Abb. 1962. Beispiel von Knochennähten. Richtige Knochennähte. Sicherste Vereinigung ist die Verschraubung.

Möglichst früh gewöhne man den Patienten auch an die Wiederaufnahme der Zahnpflege durch die Zahnbürste, vor der auch in zahnärztlichen Kreisen bei Wunden in der Mundhöhle eine unbegründete Scheu besteht. Mit Dachshaarzahnbürsten kann kaum ein mechanischer Schaden angerichtet werden.

Da wir keine Mittel haben, die Heilungsvorgänge einer Wunde zu beeinflussen, erfordert die Wunde, außer Abhaltung von Schädlichkeiten, keine Behandlung. Mir erscheint es im höchsten Maße fraglich, ob medikamentöse Gaben von Strontium (Weber) einen Einfluß ausüben. Die überschwengliche Empfehlung von Antisepticis, die im Sinne der Reiztherapie in die Umgebung eingespritzt wurden, wie Prosojod usw., ist langsam verstummt. Ich habe es nicht notwendig gehabt, meine Meinung zu revidieren, da ich sie nie angewandt habe. Das Auskratzen von Extraktionswunden und tägliches Tamponieren, wie es gelegentlich geübt wird, scheint mir mehr zu schaden als zu nützen. Ein Tampon soll eine Wunde aufhalten, in der Mundhöhle kann er gelegentlich dazu dienen, um ihrer Verschmutzung vorzubeugen, aber er soll im allgemeinen keine antiseptische Wirkung entfalten. Im übrigen ist das ungeschädigte Gewebe, wenn die Sekrete Gelegenheit haben abzufließen, äußerst widerstandskräftig gegenüber den Infektionen, die in der Mundhöhle unausbleiblich sind.

Nachbehandlung der infizierten Wunde. Ist die Wunde durch Knochenquetschung, die mit einer Meißelung stets verbunden ist, infiziert, so pflegt sie sich zu entzünden, gelegentlich profus zu eitern und Knochensplitter zu sequestrieren. Dem Eiter muß in jedem Fall Abfluß gewährt werden und im übrigen durch Ausspülung der Wunde mit Wasser oder einer anderen indifferenten Flüssigkeit der Abfluß gefördert werden. Bei sehr heftigen Nachschmerzen, die stets Folge der Knochenentzündung vielfach mit Beteiligung des Nervus mandibularis durch Neuritis sind, wirken Einlagen von Phenolcampher, auch sog. Conoids, schmerzlindernd und beruhigend. Von der heute so beliebten Bestrahlung habe ich Erfolge nicht gesehen. Die Patienten, die dennoch dieser Behandlung unterzogen werden, berichten mir, daß die Wärme angenehm empfunden wird, aber nach der Bestrahlung die Schmerzen in alter Intensität wieder aufgetreten sind.

Röntgenbestrahlung übt sicherlich einen schmerzstillenden Einfluß wahrscheinlich durch Leukocytenverfall und dadurch bedingtes Freiwerden von Antikörpern aus.

Fieber. Da die Mehrzahl aller zahnärztlichen Operationen offene Wunden hinterlassen, demnach der Sekretabfluß garantiert ist, tritt Fieber als Operationsfolge nur selten auf. Es deutet stets auf Infektion und Sekretverhaltung. Seine lokale Therapie deckt sich demnach mit der Behandlung der infizierten Wunde. Eine allgemeine Therapie ist nicht nur unnötig, sondern, wenn sie die Erniedrigung der Temperatur zum Ziele hat, schädlich, da sie uns des wertvollsten Indikators für Infektion und Heilung, nämlich des Temperaturanstiegs, beraubt. Zwar sind wir nicht darüber orientiert, ob das Fieber einen Heilfaktor darstellt oder nur eine Reaktion auf die Allgemeininfektion. Sicher jedoch ist, daß die nach zahnärztlichen Operationen auftretende Temperatursteigerung keine schädliche Allgemeinwirkung entfalten, deswegen ist ihre Bekämpfung zu unterlassen.

Die Behandlung eines septischen Fiebers ist nicht Aufgabe des Zahnarztes und bedarf deswegen hier keiner Beschreibung.

Nachbehandlung des Allgemeinzustandes. Die Mehrzahl der zahnärztlichen Operationen erfordert wegen der Geringfügigkeit des Eingriffs keine Nachbehandlung des Allgemeinbefundes, d. h. keine wesentliche Änderung im allgemeinen Verhalten des Patienten. Dieses ändert sich, wenn die Operation einen größeren Umfang angenommen hat oder Fieber, Infektion oder wesentliche Schmerzen eine Störung des Heilverlaufes anzeigen.

Ernährung. Daß der mundoperierte Patient keine Nahrungsmittel zu sich nehmen kann, die eine wesentliche Kauarbeit erfordern, bedarf keiner Ausführung. Die harte Kost ist also zu ersetzen durch weiche oder flüssige Kost, wenn auch nicht außer acht gelassen werden darf, daß es keine bessere Reinigung der Mundhöhle gibt, als ihre intensive Benutzung beim Kaugeschäft. Flüssige Kost braucht nicht nährstoffärmer zu sein als feste Kost, was schon daraus folgt, daß jegliche Kost im Magen eine flüssige oder halbflüssige Form angenommen hat. Da der erwachsene Mensch bei Bettruhe etwa 2500 Kal. braucht, so kann man als Grundlage der Ernährung etwa folgende Zusammensetzung der Kost wählen: $1^1/_2$ l Milch ca. 1000 Kal.; 100 g Butter, verteilt in Suppen, als Zusatz zu weichem Ei usw., 700 Kal.; 100 g Sahne in Tee, Kaffee usw., ca. 600 Kal.; 50 g Zucker ca. 200 Kal.; 2 Eier 140 Kal.; ca. 50 g Suppengrundsubstanz, z. B. Hafermehl, Reismehl, 200 Kal.

Eine geschickte Hausfrau wird hieraus eine schmackhafte und abwechslungsreiche Kost bereiten können. Die Abmagerung eines Patienten nach Mundoperation ist ein Zeichen mangelhafter Sorgfalt bei der Nachbehandlung.

Gelegentlich muß die Kost durch Schnabeltasse, in seltenen Fällen durch den Nasenkatheter, der in die Speiseröhre eingeführt wird, gegeben werden. Aber auch dann läßt sich eine ausreichende Nahrungszufuhr erzielen.

Schmerzen. Fast ebenso wichtig wie die Beseitigung der Schmerzen während der Operation ist die Vorbeugung des postoperativen Schmerzes. Er ist im allgemeinen gering bei nicht geschädigten Extraktionswunden, gering ferner im entzündungsfreien Wundgebiete. Infiziert sich eine Extraktionswunde, reicht die Entzündung des Knochens bis an den Canalis mandibularis, finden Sekrete keinen Abfluß, so können bedeutende, tage- bis wochenlang andauernde Beschwerden dem Patienten den Schlaf rauben und seine Arbeitsfähigkeit beeinträchtigen. Der Schmerz ist nach Extraktionswunden lokalisiert entweder in der Umgebung der Alveole, also im Knochen, in den Nervenstämmen (Neuritis), oder endlich in den regionären Lymphdrüsen.

Vor der Anwendung eines jeden schmerzbetäubenden Mittels muß selbstverständlich alles getan werden, was zur Bekämpfung der Entzündung notwendig ist. Hierzu gehört vornehmlich der Abfluß der Sekrete durch Tamponade, Drain, Incisionsöffnung und ähnliches. Feuchte Wärme lindert den Schmerz, aber es ist höchst fraglich, ob ihre äußere Applikation im tiefen Wundgebiet einen entzündungswidrigen Einfluß ausübt. Das gleiche gilt von trockener Wärme, die in Form von Heizkissen und Wärmestrahlen angewandt werden kann. Röntgenstrahlen wirken entzündungslindernd durch Zerstörung der Zellen des Granulationsgewebes und hierdurch bedingtes Freiwerden von Antikörpern, doch sind sie nur in den Händen des Röntgenfachmannes ein ungefährliches Hilfsmittel.

Die Medikamente unterscheiden wir je nach ihrem Anwendungsgebiet in lokal und allgemein wirkende. Ausgezeichnet wirken in entzündetem Gebiet die sog. Conoids, das sind kegelförmige, aus einer Salbengrundlage bestehende, mit einem Anästheticum versetzte Zäpfchen, welche in die Alveolen eingeführt werden und schon innerhalb weniger Minuten durch Anästhesierung der Umgebung einen bedeutenden Schmerzabfall herbeiführen. Ähnlich wirkt Chlorphenolcampher oder Jodoform mit Novokain $\overline{aa}$ vermengt. Von besonderer Wichtigkeit ist es, dem Patienten nachts Schlaf zu verschaffen, und der Zahnarzt scheue sich nicht, hierzu Narkotica anzuwenden, unter denen Codein und Morphin in Verbindung mit einem Antineuralgicum, wie Pyramidon oder Aspirin, vortrefflich wirken. Die Industrie liefert ähnliche Mittel, unter denen das unter dem Namen Gelonida antineuralgica in den Handel gebrachte Präparat (Cod. phosph. 0,01, Phenacetin, Acid. acetylsalicyl $\overline{aa}$ 0,25) mir eine ausgezeichnete Wirkung zu haben scheint. Eine Gewöhnung ist bei der Aufnahme des Mittels per os und dem flüchtigen Charakter der Erkrankung nicht zu besorgen, besonders da der Patient über den Alkaloidzusatz nicht orientiert zu sein pflegt.

Während des Tages sorgt die Ablenkung durch Beschäftigung usw. meist so stark, daß man mit den Mitteln sehr zurückhaltend sein kann.

Blutung nach einer Operation. Bei Blutungen nach zahnärztlichen Eingriffen müssen wir unterscheiden zwischen Blutungen, die sich nach außen entleeren, also bei offenen Wunden und solchen, die durch Naht geschlossen sind. Bei offenen Wunden wird im allgemeinen, wenn es sich nicht um spritzende Gefäße handelt, die Tamponade der Wunde mit Jodoformgaze genügen. Hierbei ist folgendes zu beachten: Einer Extraktionswunde kann man nicht ansehen, woher die Blutung stammt. Sie kann aus der Tiefe der Alveole kommen, aber auch aus dem Zahnfleisch oder einem Einriß des Zahnfleisches. Ist letzteres der Fall, so nützt eine tiefe Tamponade der Alveole wenig ohne gleichzeitige äußere Kompression. Stammt die Blutung aus der Tiefe, ist wiederum die oberflächliche Ausfüllung der Wunde wertlos. Wenn sich die Patienten

gegen eine genaue Untersuchung und Trockenlegung der Wunde wegen der nicht unbeträchtlichen Schmerzen sträuben, ist eine Leitungsanästhesie sehr zweckmäßig. Die Wunde wird aufs peinlichste von allem Blutgerinnsel gesäubert und bei guter Beleuchtung (Stirnlampe oder intraorale Lichtquelle) genau inspiziert. Stammt die Blutung aus der Tiefe, wird mit Jodoformgazestreifen von 2 cm Breite die Alveole bis auf den Boden ausgestopft. Die Blutung muß sodann stehen, und es darf kein Tröpfchen Blut mehr aus dem Tampon hervorsickern. Die Spülflüssigkeit darf nicht mehr blutig gefärbt sein. Stammt die Blutung aus dem Zahnfleisch, kann ein ausgehöhlter Kork, der auf die Jodoformgaze gelegt wird, welche aus der Wunde hervorquillt, eine vortreffliche Kompression des Zahnfleisches beim Zusammenbiß bewirken. Vorzüglich wirkt auch eine Naht, mit der die beiden Ränder des Zahnfleisches über dem Tampon zusammengenäht werden, und endlich kann gelegentlich die Naht eines Zahnfleischrisses oder die Umstechung einer blutenden Stelle notwendig werden. Man mache es sich stets zur Regel, methodisch vorzugehen und keine Zeit mit Ausspülen oder unsachgemäßen Tamponaden zu verlieren.

Abb. 1963. Korkdruckverband nach Seidel.

Abb. 1964. Vernähung der Schleimhaut über einer tamponierten Alveole.

Blutung in geschlossenen Wunden. Wesentlich unangenehmer pflegen Blutungen in geschlossenen Wunden zu sein. Der Patient präsentiert sich 1—2 Tage nach dem Eingriff mit einer gelegentlich gewaltig geschwollenen und schwarz verfärbten Gesichtshälfte. Die Oberlippe kann nach einer Wurzelspitzenresektion rüsselartig vorstehen und diese blauschwarze Färbung fast gangränös aussehen. Die Wangenschleimhaut kann weit mit Blut unterspült und mit Blut imbibiert sein, ein Vorkommnis, das um so peinlicher wirkt, als man den Patienten im allgemeinen den Eingriff und seine Nachwirkungen wohl als harmlos zu schildern pflegt. In solchen Fällen ist unbedingt notwendig, zuerst dafür zu sorgen, daß die Blutung nicht in das Gewebe, sondern sich nach außen entleert, also Öffnung der Naht, Entfernung der Blutgerinnsel in der Wunde, wenn möglich, Fassung des spritzenden Gefäßes oder exakte Tamponade und Druckverband. Die Erscheinungen pflegen dann schnell zurückzugehen, hinterlassen jedoch eine noch wochenlang dauernde, in den Regenbogenfarben schillernde Verfärbung der Haut.

Literatur: Bierbraun, Kümmel, 4.—5. Aufl. (Barth 1923). — Borschers, Chirurgie des Kopfes, 1. Aufl. (Springer 1926). — Garré-Küttner-Lexer, Chirurgie des Kopfes 1, 6. Aufl. (Enke 1926). — Kleinschmidt, Kurz gefaßte Operationslehre (Springer 1927). — Pels-Leusden, Chirurgische Operationslehre, 4. Aufl. (Urban u. Schwarzenberg 1925). *Kantorowicz.*

Operationszwang. Gemäß § 254 BGB. ist der Verletzte verpflichtet, den Schaden nach Möglichkeit zu mindern, anderenfalls ist der Schädiger im Klagefalle berechtigt, den Einwand eigenen Verschuldens des Verletzten zu erheben. Ebenso wird man von den nach der RVO. versicherten Personen verlangen müssen, daß sie alles tun, um den Heilungsprozeß zu beschleunigen. Hierzu gehört insbesondere die rechtzeitige Inanspruchnahme eines Arztes und die Befolgung von dessen Anordnungen.

Die Pflicht zur Schadenminderung geht aber nicht so weit, daß sich ein Verletzter, der Schadenersatzansprüche geltend macht, jeder ärztlicherseits zur Behebung

des Krankheitszustandes für nötig gehaltenen Maßnahme unterziehen muß. Das freie Selbstbestimmungsrecht eines Verletzten über seinen Körper findet dort seine Grenze, wo sich seine Ausübung lediglich als Eigensinn oder als rücksichtslose, selbstsüchtige Ausnutzung der Haftung des Schadenersatzpflichtigen darstellt. Daraus ergeben sich folgende Forderungen, die an die Begründung des Einwandes zu stellen sind, der Verletzte habe es unterlassen, durch eine Operation seine Erwerbsfähigkeit ganz oder teilweise wiederherstellen zu lassen.

Zunächst muß die Operation nach dem Gutachten von Sachverständigen gefahrlos sein, und zwar in dem Sinne, wie überhaupt nach dem jeweiligen Stande der ärztlichen Wissenschaft von einer Gefahrlosigkeit gesprochen werden kann, d. h. soweit nicht unvorhersehbare Umstände eine Gefahr bedingen. Damit scheiden alle Operationen aus, die im Gegensatz zu der bloß örtlichen Betäubung nur in Narkose vorgenommen werden können. Die Operation darf ferner nicht mit nennenswerten Schmerzen verknüpft sein, und ihre Ausführung muß eine beträchtliche Besserung der Leistungsfähigkeit des Verletzten nach dem Gutachten von Sachverständigen mit Sicherheit erwarten lassen. Endlich muß der Schadenersatzpflichtige dem Verletzten zu erkennen gegeben haben, entweder er sei bereit, die Operation auf seine Kosten an geeigneter Stelle und durch sachkundige Personen zu erwirken oder die Kosten für eine solche vorzuschießen, die dann der Verletzte selbst zu bewirken hat. Beim Mißlingen der Operation und der Entstehung eines neuen Schadens durch deren Vornahme, trifft die Haftung hierbei den Schadenersatzpflichtigen, weil auch dieser Schaden dann im ursächlichen Zusammenhang mit der von ihm verschuldeten oder sonst zu vertretenden Verletzung steht. Weigert sich einem diesen Anforderungen entsprechenden Verlangen des Schadenersatzpflichtigen gegenüber der Verletzte, sich auf die ihm angesonnene Operation einzulassen, so erwächst jenem allerdings nunmehr ein rechtsvernichtender Einwand gegen den Schadenersatzanspruch insoweit, als anzunehmen ist, daß infolge der Ausführung der Operation die Erwerbsfähigkeit des Verletzten gesteigert oder wiederhergestellt worden wäre, und es ist dann dessen Sache, die besonderen Gründe darzulegen, die ihn davon abgehalten haben, sich der Operation zuunterwerfen.

Auf dem Gebiete der staatlichen Versicherung wird nach der Rechtsprechung des RVA. ein Operationszwang noch mehr eingeschränkt. Das RVA. erklärt einen Unfallverletzten nicht für verpflichtet, eine Operation an sich vornehmen zu lassen, die in den Bestand oder die Unversehrtheit des Körpers eingreift. Der Hinweis der Berufsgenossenschaft, daß sich ein Versicherter Nagelreste am linken Ringfinger entfernen lassen müsse, ist mit der Begründung vom RVA. abgewiesen, daß die Entfernung der Nagelreste Schmerzen verursachten und eine Operation für völlig gefahrlos zu erklären, für den gewissenhaften Sachverständigen nicht wohl möglich sei. Da eine ordnungsmäßige Wundbehandlung, der sich jeder Verletzte unterziehen muß, häufig viel schmerzhafter und auch nicht absolut gefahrlos ist, kann die Auffassung des RVA. leicht zu unberechtigten Ansprüchen der Versicherten auf Krankengeld oder Rente gegen die Versicherungsträger führen. *Meier.*

Opisthogenie (opisthen [gr.] = hinten, geneion [gr.] = das Kinn), Rückstand des Unterkiefers. Veralteter Ausdruck für eine Reihe von Krankheitsbegriffen, unter denen Mikrognathie (s. d.), Prognathie (s. d.), unterer Schneidezahnrückstand (s. Extraktionsfolgen) die häufigsten sind.

Opistognathie (opisthen [gr.] = hinten, gignomai [gr.] = sich bilden, gnathos [gr.] = Kiefer). Zurücktreten des Ober- gegenüber dem Unterkiefer. Veralteter Ausdruck, der ein Symptom zur Kennzeichnung benutzt, obwohl das Krankheitsbild mehreren

Krankheiten angehören kann. Meist handelt es sich um Extraktionsfolgen (s. d.) mit Wachstumshemmung des einen Kiefers; vielfach auch um Kompressionsanomalien (s. d.) mit Distalbiß und Protrusion des Oberkiefers.

Opiumalkaloide. Opium ist der eingetrocknete Milchsaft von Papaver somniferum. Diese Pflanze wächst hauptsächlich in Kleinasien und auf der Balkanhalbinsel, aber auch in anderen Ländern, Indien, Persien usw.

Das Opium wird als braune, amorphe Masse in den Handel gebracht. Der Morphiumgehalt ist sehr verschieden; er beträgt 3—22%. Das deutsche Arzneibuch, 5. Ausgabe, fordert einen Morphiumgehalt von mindestens 12%. Der Gehalt an anderen Alkaloiden wechselt stark.

Die wirksamen Opiumalkaloide kann man, was chemische Zusammensetzung und physiologische Wirkung anbetrifft, in zwei Gruppen teilen. Zur ersten, der Phenanthrengruppe, müssen u. a. Morphium, Kodein, Thebain gerechnet werden, zur zweiten, der Isochinolingruppe, Papaverin, Narkotin, Narcein u. a.

Bei den Mengen, die Menschen als therapeutische Dosen gegeben werden, haben die Alkaloide der ersten Gruppe hauptsächlich einen lähmenden Einfluß auf verschiedene Teile des zentralen Nervensystems, die der zweiten Gruppe hauptsächlich eine Wirkung auf die glatte Muskulatur des vegetativen Systems.

Ehe die physiologische Wirkung des Morphiums beschrieben wird, muß Nachdruck darauf gelegt werden, daß Morphium weder ein echtes Narkoticum noch ein Schlafmittel ist. Wohl übt es — wenigstens beim Menschen — einen lähmenden Einfluß auf das Zentralnervensystem aus, aber es hat solch eine starke Affinität für bestimmte Zentren, daß es nicht als allgemeines Narkoticum oder als Schlafmittel angewandt werden kann.

Gibt man einem Menschen einige Milligramm Morphium, dann entsteht eine geringe Schläfrigkeit, als Hauptwirkung beobachtet man jedoch einen hemmenden Einfluß auf die Zentren, in denen das Schmerzgefühl seinen Sitz hat. Beim Tierexperiment kann man diese Wirkung schwierig nachweisen, aber in der Klinik beobachtet man, wie die heftigen Schmerzen, wie sie z. B. bei Gallenstein- oder Nierensteinkolik auftreten, vertrieben werden, ohne daß von einem narkotischen Zustand des Patienten auch nur die Rede sein könnte. Diese sehr elektive Wirkung auf das bewußte Schmerzgefühl macht das Morphium zu einem der wertvollsten Heilmittel. Daß man mit der Anwendung dieses Mittels wegen der Gefahr der Gewöhnung vorsichtig sein muß, wird a. a. S. besprochen (s. Gifte, Gewöhnung an).

Ein zweites, gegen Morphium sehr empfindliches Zentrum, ist das Atemzentrum. Diese Wirkung läßt sich mit großer Deutlichkeit auch im Tierexperiment nachweisen (Abb. 1965). Hier werden die Atembewegungen bei einem normalen Kaninchen registriert; nach Zufuhr von Morphin intravenös wird nach sehr kurzer Zeit die Atmung stark verlangsamt und vertieft.

Morphium ist also vor allem ein schmerzstillendes Mittel, ferner hebt es die Empfindung der Atemnot auf und übt zudem bei Menschen eine deprimierende Wirkung auf das Zentrum für den Husten- und Brechreflex[1]) aus. Als Schlafmittel ist es nur dann von Wert, wenn die Schlaflosigkeit des Patienten durch Schmerz, Atemnot oder Husten verursacht wird, in letzterem Fall ist namentlich Kodein das entsprechende Heilmittel.

Von Interesse ist der große Unterschied der Wirkung des Morphiums bei verschiedenen Tieren. Für den Hund ist Morphium ein ziemlich gutes Narkoticum. Das Tier wird nach Dosen von $2^1/_2$—10 mg pro Kilogramm recht bald schläfrig, meist erbricht das Tier erst, legt sich dann hin und ist eventuell mit einer kleinen Menge

[1]) Zuweilen tritt bei Menschen nach Verabreichung von Morphium Erbrechen ein, bei Hunden ist dies die Regel.

Äther oder Chloroform leicht in tiefe Narkose zu versetzen. Bei Kaninchen tritt nach kleinen Mengen Morphium (z. B. 5 mg pro Kilogramm) eine leichte narkotische Wirkung ein, das Tier ist schläfrig, bewegt sich wenig, es ist wahrscheinlich eine Verminderung der Schmerzempfindung vorhanden. Spritzt man größere Mengen ein, so wird die Narkose zwar etwas tiefer, aber nicht viel, und auch nach 20—30 mg pro Kilogramm, selbst noch höheren Dosen, wird keine echte Narkose erreicht. Die Reflexerregbarkeit nimmt sowohl bei kleinen als bei großen Dosen etwas ab, zuweilen jedoch sind die Rückenmarksreflexe lebhafter als unter normalen Umständen. Es ist also eine ganz andere Beziehung zwischen Konzentration und Wirkung vorhanden als bei den echten Narkotica, wie auch bereits im Kapitel über die Narkotica auseinandergesetzt ist.

Bei der Katze ist das Vergiftungsbild wieder ganz anders als beim Hunde und Kaninchen. Dort treten Reizerscheinungen ganz in den Vordergrund. Das Tier zeigt nach der Injektion des Morphiums eine heftige Aufregung, wie man sie im Exzitationsstadium der Äthernarkose beobachtet. Selbst bei großen Mengen Morphium erfolgt keine Narkose.

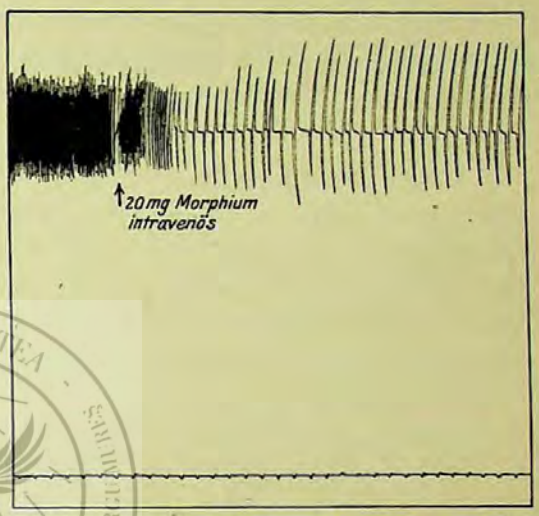

Abb. 1965. Einfluß von Morphium auf die Atmung beim Kaninchen. — Nach 20 mg Morphium intravenös bei ↑ starke Herabsetzung der Atemfrequenz.

Ähnliche Erscheinungen kommen auch mitunter beim Menschen vor, indem dann auf Morphindarreichung Unwohlsein, Brechen und starke Erregung folgt. In solchen Fällen wird das unten zu erwähnende Pantopon manchmal (nicht immer) vertragen.

Neben den schon besprochenen Wirkungen bei Menschen hat Morphium die Eigenschaft, unangenehme Sensationen, wie Müdigkeit, Unwohlsein, Hunger, zu vertreiben, und zwar schon in relativ kleinen Dosen. Hierin steckt natürlich die große Gefahr des Morphinismus. Dies ist um so mehr der Fall, als nach dem Aufhören der Morphiumwirkung wieder ein Depressionszustand entsteht, ein „Morphiumkater", den man nur vertreiben kann, indem man von neuem Morphium nimmt.

Die kleinen Mengen Morphium, 5—10 mg, die bereits einen deutlichen Einfluß auf Schmerzgefühl und andere Empfindungen des Unbehagens ausüben, hindern das Zustandekommen psychischer Assoziationen noch keineswegs. Dies erklärt es, warum Morphinisten — wenigstens zu Anfang — noch zu sehr beträchtlicher geistiger Arbeit imstande sein können. Später leiden auch die psychischen Funktionen unter dem nachteiligen Einfluß der chronischen Morphiumvergiftung.

Herz und Zirkulation. Der Einfluß auf das Herz ist gering. Bei Menschen findet man in der Regel eine unbedeutende Pulsbeschleunigung, danach eine Pulsverlangsamung. Bei Hunden treten auch nach kleinen Dosen Pulsverlangsamung und Pulsunregelmäßigkeiten auf infolge Reizung des Vaguszentrums. Von Interesse ist es, daß — wie van Egmond nachgewiesen hat — für diesen Einfluß auf die Pulsfrequenz keine Gewöhnung eintritt. Bei Hunden, die an außerordentlich große Dosen gewöhnt waren, so daß sie keine Narkoseerscheinungen mehr zeigten, blieb stets der Einfluß auf das Herz, auch bei den kleinsten Dosen, bestehen.

Große Dosen Morphium üben schließlich auch beim Menschen nur sekundären Einfluß auf das Herz und den Kreislauf aus, indem das Atemzentrum gelähmt wird und dann Erstickung eintritt.

Pupille. Unter dem Einfluß des Morphiums verengt sich die Pupille. Diese Verengerung tritt nicht ein, wenn eine Morphiumlösung in das Auge getröpfelt wird, wohl aber, wenn das Alkaloid in den Körper gebracht wird. Man sieht hierin den Beweis, daß die Pupillenverengerung zentralen Ursprungs ist. Bei Tieren wird die Pupille nach Morphium meistens erweitert. Nach großen Mengen Morphium wird in der Regel die Pupille beim Menschen sehr eng, bis zur Größe eines Stecknadelkopfes. Diese Erscheinung kann für die Diagnose der Morphiumvergiftung von Wichtigkeit sein, und das Bemerken sehr enger Pupillen bei einem bewußtlosen Patienten ist ein Grund, um an Morphiumvergiftung zu denken; umgekehrt aber darf auf Grund weiter Pupillen die Möglichkeit einer Morphiumvergiftung nicht ausgeschlossen werden, denn der Morphiumtod ist ein Erstickungstod und Ersticken gibt weite Pupillen, so daß es nicht sicher ist, welcher von beiden Einflüssen auf die Pupille vorherrschen wird.

Magendarmkanal. Die Wirkung des Morphiums auf den Magendarmkanal äußert sich klinisch hauptsächlich in Verzögerung des Durchgangs des Magen- und Darminhalts. Morphium hat also eine stopfende Wirkung, welche sich namentlich bei vorhandenen Diarrhöen äußert.

Gewöhnung an Morphium. Es ist schon zur Sprache gekommen, daß nach fortgesetztem Gebrauch von Morphium eine starke Gewöhnung an dieses Alkaloid auftritt.

Merkwürdig ist, daß die durch Gewöhnung an Morphium herbeigeführte Gewebsimmunität spezifisch ist. Ein an Morphium gewöhntes Tier ist z. B. nicht immun gegen Kodein (d. i. Methylmorphium). Nach wiederholter Injektion von Kodein tritt übrigens beim Hund auch keine Gewöhnung an Kodein auf, wie aus einer Untersuchung von Bouma hervorging.

Die akute Morphiumvergiftung äußert sich natürlich in anderer Weise. Nach großen Dosen Morphium (die tödliche Dosis ist ungefähr 400 mg) kann recht schnell Schläfrigkeit, danach Bewußtlosigkeit eintreten; der Tod erfolgt schließlich durch Atemstillstand. Die Pupillen sind dabei in der Regel eng. Der Urin enthält nach Morphiumvergiftung vielfach Glykose (Erstickungserscheinung).

Erwähnt muß noch werden, daß es nach Verabreichung großer Mengen Morphium per os zuweilen viele Stunden dauern kann, ehe die ersten Vergiftungserscheinungen eintreten. Dies kommt daher, daß große Morphiumdosen eine starke Kontraktion des Sphincter antri pylori des Magens hervorrufen, wodurch der größte Teil des Morphiums im Fundus liegen bleibt, wo es nicht resorbiert wird.

Ausscheidung. Morphium wird, wie es scheint, größtenteils durch den Magendarmkanal ausgeschieden, sei es unverändert, sei es als Oxymorphium. Faust fand bei Hunden 70% des eingespritzten Morphiums in den Faeces wieder, in Urin findet man nur kleine Mengen; es kommt dann gebunden an Schwefelsäureester oder an Glykuronsäure vor; auch Oxydimorphium scheint zuweilen im Urin gefunden zu werden (vgl. Witthaus). Bei chronischem Morphiumgenuß bestehen andere Verhältnisse; man findet dann in den Faeces sehr wenig Morphium wieder; offenbar wird dann mehr im Körper festgehalten oder zersetzt.

Andere Opiumalkaloide. Kodein ist eine Methylverbindung des Morphiums. Es kommt nur in geringen Mengen im Opium vor (ungefähr 0,1%); es kann synthetisch aus Morphium hergestellt werden. Ebenso wie Morphium ist Kodein kein eigentliches Narkoticum und ebenso wie das Morphium hat es eine elektive Wirkung auf das Atem- und Hustenzentrum. Gerade weil es in den Dosen, die hierzu nötig sind, die anderen Zentra so gut wie unbeeinflußt läßt, wird es in der Therapie sehr viel als Mittel gegen Husten gebraucht. Ein großer Vorteil ist noch, daß bei Kodeingenuß

keine Gewöhnung eintritt. Es ist ein ungefährliches Mittel. Fälle von Kodeinvergiftung sind kaum bekannt. Größere Dosen Kodein verursachen Nausea.

Papaverin. Das Papaverin gehört zu der Benzylisochinolingruppe, seine Anwesenheit im Opium war schon lange bekannt; es wurde jedoch als wenig wirksam betrachtet. Durch Untersuchungen von Pal und seinen Mitarbeitern ist die Aufmerksamkeit auf dieses Mittel gelenkt worden.

Papaverin hat keine oder nur geringe narkotische Wirkung, die Hauptwirkung ist die Lähmung des Tonus der glatten Muskeln und diese Wirkung kommt namentlich dann zur Geltung, wenn der Tonus dieser Muskeln zuvor stark war. Die Entspannung der glatten Muskeln ist, nach Pal, eine Folge der direkten Wirkung des Giftes auf den Muskel selbst, also nicht auf die dort vorhandenen nervösen Elemente.

Auf die verschiedenen Organe hat Papaverin die folgenden Wirkungen:

Zentralnervensystem. Wie bemerkt, hat es eine sehr geringe narkotische Wirkung. Nach sehr großen Dosen treten — wenigstens bei Tieren — abwechselnd tetanische Krämpfe und Zustände von Bewußtlosigkeit auf, diese scheinen aber von der Wirkung auf das Herz und die Gefäße abhängig zu sein.

Herz. Therapeutische Dosen üben keinen Einfluß auf das Herz aus.

Nach großen Dosen kommt es zu Stillstand des Herzens.

Gefäße. Papaverin verursacht Gefäßerweiterung und dadurch Blutdrucksenkung, die sich namentlich dann äußert, wenn der Blutdruck zuvor hoch war. Nicht nur die Gefäße des großen Kreislaufs, sondern auch die Lungengefäße werden durch Papaverin erweitert. Wegen der Wirkung auf die Gefäße findet das Papaverin Anwendung bei Zuständen, bei denen Gefäßkrampf und erhöhter Blutdruck vorhanden sind. Gewöhnliche therapeutische Dosen lassen bei Gesunden den Blutdruck unverändert.

Papaverin soll nach Pal auf den Muskeln der kleinen Bronchien einen erschlaffenden Einfluß ausüben. Diese Wirkung ist aber bei Menschen gering.

Magendarmkanal. Hier sind es namentlich die Sphincteren (an Kardia und Pylorus des Magens usw.), die beeinflußt werden. Krampfzustände dieser Sphincteren werden aufgehoben. Auch die Darmperistaltik scheint vermindert zu werden. Bei gesunden Tieren ist das Resultat einer Verabreichung von Papaverin ein verzögerter Durchgang der Nahrung durch den Magendarmkanal, wie dies von Le Fèvre de Arric, der an Hunden Röntgenversuche vornahm, nachgewiesen ist. Daß auch der Tonus der Ringmuskulatur des Ureters, des Sphincters der Blase und der Gallenblase durch Papaverin vermindert wird, hat sich bei den Untersuchungen Machts und seiner Mitarbeiter herausgestellt.

Schließlich muß noch angegeben werden, daß Papaverin auch ein Lokalanaestheticum ist, namentlich eignet es sich dazu, die Conjunctiva des Auges unempfindlich zu machen. Bei subcutaner Anwendung als Lokalanaestethicum ist die örtliche gefäßerweiternde Wirkung ein Nachteil. Dosierung: Per os 40—100 mg per Dosis, 0,5 g per 24 Stunden. Subcutan: 40—120 mg. Intravenös (bei Anfällen von Angina pectoris oder Asthma): 5 mg.

Das Narkotin hat in der Hauptsache dieselbe Wirkung wie Papaverin, es wirkt jedoch schwächer und wird weniger benutzt als Papaverin, gelegentlich wird es in Kombination mit anderen Narkotica verwendet.

Kombinationen von Opiumalkaloiden. Seit alters her war es bekannt, daß die Wirkung des Opiums, obwohl Morphium dessen Hauptbestandteil nicht völlig identisch ist mit der des Morphiums, und daß namentlich die stopfende Wirkung des Opiums größer ist als mit seinem Morphiumgehalt übereinstimmt. Takahashi hat nachgewiesen, daß das im Opium vorhandene Kodein die stopfende Wirkung des

Morphiums erheblich verstärkt, wodurch dieser Unterschied zwischen der Morphium- und Opiumwirkung erklärt ist.

Die gleiche Wirkung wie mit Opium kann man mit Pantopon erzielen, einer Mischung, welche die salzsauren Salze der im Opium vorkommenden Alkaloide enthält. Es wurde im Jahre 1909 von Sahli eingeführt. Sein Vorzug vor Opium besteht darin, daß es sich in Wasser leicht löst und subcutan eingespritzt werden kann. Es hat jedoch mit dem Opium den Nachteil gemein, daß mit einem bestimmten Morphiumgehalt nicht stets der gleiche Gehalt an Nebenalkaloiden verbunden ist. Da Pantopon 50% Morphium enthält, ist die übliche Dosis zweimal so groß als die von Morphium.

Nicht nur die Wirkung auf den Darm, auch die analgetische Wirkung des Morphiums soll durch die Nebenalkaloide verstärkt werden, so daß Kombinationen von Morphium mit anderen Alkaloiden eine stärker schmerzstillende Wirkung haben sollen als mit ihrem Morphiumgehalt übereinstimmt (Untersuchungen von Macht und Mitarbeiter). Die potenzierende Wirkung der Nebenalkaloide auf die Morphiumwirkung soll deshalb so wichtig sein, weil, wie man glaubt, die lähmende Wirkung, die das Morphium auf das Atemzentrum ausübt, durch die anderen Alkaloide nicht verstärkt, sondern sogar geschwächt werden soll.

In Fälle, wo Morphium nicht vertragen wird, kann mitunter (nicht immer) das Pantopon ohne Beschwerden gegeben werden. *Storm v. Leeuwen.*

Oral Sepsis (s. Fokale Infektion).

Orbitaleckzahngesetz. Von Simon aufgestellt besagt, daß in normalen Fällen die Spitze des Eckzahns in der Orbitalebene steht. Von diesem Gesetz ausgehend hat Simon ein System zur Klassifizierung der orthodontischen Anomalien aufgestellt. Das Orbitaleckzahngesetz hat Nachprüfungen von Herzog u. a. gegenüber nicht standgehalten (s. Gebiß und Schädel, Photographie, Profilanalyse, Modell orthodontisches).

Orbitalphlegmone (s. Augenkrankheiten).

Orthodontie, Geschichte der, bis Angle. Nichts wirkt niederdrückender auf irgendein Geschöpf, als einem Zwang oder einem Zustand gegenüberzustehen, der ihm unbequem ist, ihn gar an der Ausführung gewohnter Verrichtungen hindert, und es machtlos ertragen zu müssen. Ein denkendes Wesen erkennt vielleicht sogar die Ursache seiner Unbequemlichkeit, ohne Abhilfe schaffen zu können und erhöht dadurch seine Depression. Not lehrt nicht nur beten, sondern ist auch im weitesten Sinne häufig die Mutter bedeutender Erfindungen geworden.

Man hört oft unsere heutige Kultur, oder sagen wir genauer, unsere jetzige Lebensweise beschuldigen, den Grund vieler Anomalien oder Abweichungen vom als normal angesehenen Bau einzelner Organe oder Körperteile zu liefern, besonders gerade beim Erscheinen des dritten Molaren, bei der regelwidrigen Stellung der Zähne. Wir wollen nicht so weit gehen und die Möglichkeit eines Einflusses ohne weiteres leugnen, aber was wir bis jetzt beweisen können, sind Modifikationen, keine Mutationen. Die bis zum heutigen Tage gefundenen Reste des homo sapiens werden auf ein Alter von höchstens 400000 Jahren geschätzt, der javanische Pithekanthropus mag vielleicht älter sein, ist aber kein einheitliches Stück und wahrscheinlich kein Menschenrest. Wenn also tatsächlich sich Mutationen in dem Zahnverhältnis vorbereiten, so sind geologische Zeitperioden erforderlich, bis sie sich auswirken können. Der Neandertaler, von dessen Spezies wir wohl das meiste Untersuchungsmaterial besitzen, beweist uns, daß diese „Menschen", die wegen ihres fehlenden Kinnes kaum eine artikulierte Sprache hatten, an Karies der Zähne litten, daß bei ihnen Irregularitäten der Form und Stellung der Zähne ge-

funden wurden, daß Supernumerarii, retenierte Zähne vorkamen, daß Milchzähne weit über die normale Zeit stehenblieben und Weisheitszähne nicht zum Durchbruch kamen.

Von der Schuld an dem Vorhandensein von Zahnirregularitäten ist die moderne Kultur wenigstens freizusprechen.

Die Augen, die Lippen und die Zähne sind die auffallendsten Teile des Gesichtes und darum bei den primitiven Naturvölkern besonders bevorzugt, um ihr Aussehen nach ihrem individuellen Schönheitsideal zu verbessern. Um die Augen wurde gemalt oder tätowiert, die Lippen mit Holzscheiben, Metallplättchen usw. „verschönert", aber die Zähne boten ein höchst geeignetes Material, um die Originalität des Besitzers zu beweisen. Es ist gleichgültig, wie der Betreffende die Kunstfrage löste, in jedem Falle wurde die Zahnreihe in eine einheitliche Form gebracht, etwa vorhandene Unregelmäßigkeiten ausgemerzt. Ob er die Zähne schwarz färbte oder rot, ob er sie spitz feilte oder treppenförmig, oder nur Zwischenräume herstellte, wie in Indien, jede Unregelmäßigkeit mußte verschwinden, und in diesem Sinne ist diese Behandlung, die wir in besonders kunstvoller Art bei den zentralamerikanischen Mayas vorfinden, cum grano salis auch als Orthodontie anzusprechen.

Bei den ältesten bekannten Kulturvölkern, den Sumerern, Assyrern, Babyloniern und Ägyptern, finden wir ebenfalls das Bestreben, die Zähne zu dekorieren, aber nur in der Form vom Anbringen schmückender Metallstreifen, die ja wohl auch manches verdecken konnten. Zahnunregelmäßigkeiten werden kaum erwähnt. Erst der große Koer, Hippokrates, beweist seine Beobachtungsgabe in einer Bemerkung im sechsten Buche über Epidemien, wo er schreibt: „Unter den Spitz- (Lang-) schädeln haben einige..., andere einen hochgewölbten Gaumen und unordentlich stehende Zähne..." Also das häufige Zusammentreffen von abnorm hohem Gaumen und unregelmäßiger Zahnstellung war Hippokrates schon aufgefallen. Von irgendeiner Korrektur spricht er nicht.

Die erste Angabe über einen schüchternen Versuch, die Stellung eines Zahnes im Munde zu verändern, kommt erst 400 Jahre später, als Celsus vorschlägt: „Bricht ein permanenter Zahn durch, ehe der Milchzahn herausgefallen ist, so nimmt man den letzteren weg und sucht durch Fingerdruck den ersteren an seine richtige Stelle zu bringen." Hier finden wir also zum ersten Male die Vorschrift, durch mechanische Mittel den Standort eines Zahnes zu verändern. Bei Kieferbrüchen, besonders Querbrüchen im Unterkiefer, bei denen an den Bruchenden einzelne Zähne über die Nachbarn hervorragen, bringt er erst diese Zähne in ihre richtige Stellung, bindet sie mit Roßhaaren an die nächsten festen Zähne fest, legt sodann eine doppelte Kompresse mit Semmelmehl und pulverisiertem Weihrauch in Öl und Wein angefeuchtet auf und fixiert das Ganze mit einer Binde und einem weichen Riemen, der in der Mitte einen Einschnitt hat, um das Kinn zu fassen, und bindet die Enden über dem Kopfe zusammen. Wir lernen hier also zum ersten Male einen Apparat kennen, der später zu Kieferkorrekturen weiter ausgebildet wurde. Auch Kieferluxationen behandelt Celsus auf ganz moderne Weise.

Was Celsus berichtet sind keine eigenen Entdeckungen oder Erfindungen, er erzählt uns nur von den Kenntnissen früherer Praktiker, aber gerade darin liegt sein großes Verdienst.

Auch Plinius, der zweite große Vielwisser aus dem Anfange der christlichen Zeitrechnung weiß manche interessante Geschichte von Zahn- und Kieferabnormitäten zu erzählen. Manche Kinder werden mit Zähnen geboren, was besonders bei Mädchen von übler Vorbedeutung ist. Zwei rechte obere Eckzähne bringen Glück, zwei obere linke Unglück. Er nimmt die Möglichkeit einer dritten Dentition als sicher an. Timarchus,

der Sohn des Paphiers Nicocles hatte seine Milchzähne nicht verloren, darum hatte er zwei Reihen Zähne in seinem Kiefer, während sein Bruder die Vorderzähne überhaupt nicht wechselte, weshalb sich diese auch bis zum Zahnfleische abnutzten.

Dies ist vielleicht der erste Fall von Familiendegeneration, von dem wir Kenntnis erhalten, obgleich er nicht als solcher überliefert wird.

Es soll auch vorgekommen sein, daß ein Zahn mitten im Gaumen erschienen ist. — Dem Sohne des Königs Prusias von Bithynien waren sämtliche Zähne des Oberkiefers zu einem Knochen zusammengewachsen.

Über seine Stellung zu einer Behandlung derartiger Wunderdinge schweigt sich Plinius gründlich aus.

Auch Galen, der der Medizin des ganzen Mittelalters seinen Stempel aufdrückte, kann uns kaum einen Fortschritt bieten. Er hält sich für den Erfinder der Feile, doch dürften Zweifel daran nicht unberechtigt sein. Beim Abfeilen eines Zahnes verfuhr er mit äußerster Vorsicht und beendete die Operation nie in einer Sitzung.

Paulus von Aegina, welcher vermutlich in der Mitte des 7. Jahrhunderts lebte, weist auf die überzähligen Zähne hin. Er schneidet sie, wenn sie sehr fest sitzen mit einem Meißel ab, sonst extrahierte er sie.

Von den Arabern, deren Arzeneikunde fast ganz auf Galen basiert, entnehmen wir ebenfalls keinen Fortschritt. Abulkasem widmet dem Abfeilen vorstehender Zähne eine ganze Sektion seiner Werke. Dieses Überstehen ist häßlich und soll besonders bei Frauen und Jungfrauen korrigiert werden. Er bildet verschiedene Formen von Feilen ab und verfährt vollständig nach den Grundsätzen Galens. — Stehen zwei Zähne sehr dicht beieinander, so schneidet man sie sorgfältig mit einem beilförmigen Schmelzmesser auseinander. Separierfeilen hatte er augenscheinlich noch nicht.

Die Stagnation, welche sich in allen Wissenschaften bemerkbar machte, mußte sich bei den unglückseligen zahnärztlichen Verhältnissen noch mehr auswirken. Besonders, da die wirklichen Ausüber zahnärztlicher Tätigkeit nichts weniger als Gelehrte waren, vielleicht gar nicht lesen und schreiben konnten.

Der berühmte Anatom, Andreas Vesalius, hat eine bemerkenswerte Methode bei erschwertem Durchbruch des Weisheitszahnes beschrieben, die er an sich selbst erprobt hatte. Er schneidet zunächst das Zahnfleisch über dem Zahne durch und genügt dies nicht, so öffnet er die knöcherne Decke.

Bartolommeo Eustacchi erwähnt verschiedene Anomalien und spricht sogar von einer vierten Dentition.

Ambroise Paré (1517—1590), der bedeutendste französische Chirurg der Zeit, wärmt nur die von Celsus beschriebenen Methoden wieder auf. Neues weiß er nicht.

Eine Vorrichtung, die im Laufe der Jahre sich zu einem der wichtigsten Hilfsmittel der Orthodontie entwickelte, wandte Fabricius Hildanus zum ersten Male an. Bei einer Geschwulst im rechten Unterkiefergelenk, welche er weggeätzt hatte, fertigte Fabriz aus Draht und Holzkeilen eine Schiene an, welche bestimmt war, die Kiefer bei halb offenem Munde bis zur völligen Heilung zu fixieren.

Im 17. Jahrhundert hat Kornelius van Soolingen eine zukunftsreiche Neuerung für die Zähnärzte vorgeschlagen. Er brachte die Schmirgelräder und Spitzen der Instrumentenmacher in Anwendung zum Abschleifen von scharfen Zahnkanten, undführte damit auch das Prinzip des Aus- und Anbohrens der Zähne mit kugelförmigen Bohrern ein.

Was von allen Teilen der Zähnheilkunde gesagt werden mußte, trifft auch für die Orthodontie in vollem Maße zu. Das Auftreten Fauchards bildet einen Wendepunkt der ganzen Entwicklung. Aber ebenso wie in der konservierenden, operativen und ersetzenden Zahnheilkunde werden wir jetzt mit Dingen bekannt gemacht, die sicher-

lich schon länger ausgeführt wurden, aber als strenges Berufsgeheimnis behütet worden waren.

Die auffallendste und störendste Irregularität war die Unterbrechung des normalen Zahnbogens durch vor oder hinter der Reihe stehende Zähne. Schon in alten Zeiten versuchte man mit Fäden der verschiedensten Art oder mit dünnem Golddraht diese Zähne an ihren richtigen Platz zu schieben. Das ging natürlich sehr häufig nicht, und Fauchard schlägt vor, eine breite Schiene oder Band aus Gold oder Silber anzufertigen, das etwa schmäler ist als die Höhe der Zähne. Das Band darf weder zu hart noch zu weich sein und wird an seinen beiden Enden durchlöchert und bei nach außenstehenden Zähnen außen, bei nach innenstehenden innen festgemacht. Die Fäden werden dann mehrmals hin und her um den zu regulierenden Zahn geführt und an die nächsten richtig stehenden befestigt. Durch den Druck und die Hilfe des Bandes wird der schiefe Zahn an seinen normalen Platz geschoben. Die Zähne jugendlicher Personen lassen sich leichter regulieren als diejenigen älterer Leute, auch älterer Kinder, weil die Wurzeln nicht so groß sind und die umgebenden Teile nachgiebiger sind.

Fauchard benutzte aber auch sehr heroische Mittel. Er luxierte den schiefen Zahn mit dem Pelikan, brachte ihn an seine ihm zukommende Stelle, fixierte ihn und behauptet, daß nach acht bis zehn Tagen der Zahn in Ordnung sei. Er erzählt eine Anzahl gelungener Regulierungen, sowohl bei Kindern als auch bei Erwachsenen. Die Extraktion eines allen Regulierungsversuchen widerstrebenden Zahnes betrachtet er nur als alleräußerstes Mittel.

Die ganz hervorragende mechanische Geschicklichkeit Fauchards dokumentiert sich am meisten in seinen Obturatoren. Seit der Erfindung dieser Apparate begnügte man sich mit der einfachen Ausfüllung des Loches; Fauchard geht dagegen davon aus, nicht nur diesen Zweck erfüllen zu wollen, sondern es soll eine Maschine sein, die als vollständiger Ersatz des verlorenen Gaumens angesehen werden kann. Darum versucht er einen Apparat zu konstruieren, welcher alle Bewegungen des weichen Gaumens und, wenn nötig der Gaumensegel ersetzen kann. Daß seine gute Absicht scheitern mußte, liegt an dem damaligen Stande der Physiologie und nicht am Mangel von Ausdauer und manueller Fertigkeit. Er beschreibt fünf verschiedene Obturatoren und alle stellen hohe Anforderungen an die mechanische Geschicklichkeit des Zahnarztes, sie werden jedoch in Wort und Bild so genau dargestellt, daß man ihre Konstruktion leicht verfolgen und im gegebenen Fall ebenso leicht nachahmen kann.

Transplantationen, Reimplantationen und Implantationen wurden schon früher ausgeführt und werden jetzt einer besonderen Würdigung erachtet.

Die Nachfolger Fauchards folgen mehr oder weniger den Spuren ihres großen Meisters. Robert Bunon (gestorben 1749) spricht eine sehr beachtenswerte Sentenz aus: „Es ist vorteilhafter weniger als die normale Anzahl der Zähne zu besitzen, als die volle Zahl in schlechter Stellung. Die Zähne werden besser verteilt sein, die Molaren finden genügenden Platz zum Durchbruch und Karies wird oft vermieden werden."

Der interessanteste Fachschriftsteller nach Fauchard ist Bernard Bourdet um 1757. Er vervollständigt den von Fauchard beschriebenen Apparat zur Korrektur deplazierter Zähne. Um beim Vorragen der unteren Vorderzähne eine richtige Artikulation herzustellen, bringt er lingual am Unterkiefer vom zweiten Molaren der einen bis zum selben Zahne der anderen Seite ein breites Goldband (kein Silber, da dies schwarz wird) an, durchbohrt es für jeden Zahn zweimal, zieht durch je zwei Löcher einen Faden und bindet diesen labial fest zusammen. Wöchentlich zweimal müssen die Fäden neu gebunden werden. Am Oberkiefer sucht er in umgekehrter Weise die Zähne nach vorn zu ziehen. Da er nichts von einer Erhöhung der Artikulation während der

Prozedur sagt, ist anzunehmen, daß die Vorderzähne aufbissen, die oberen nicht hinter die unteren. Wenn der durchbrechende permanente Eckzahn keinen genügenden Raum findet und das Vorstehen desselben das Gesicht merkbar entstellt, so schlägt er vor, die beiden Prämolaren zu entfernen, auf jeder Seite einen. Erweist sich der Unterkiefer als zu groß und dadurch häßlich, so extrahiert er die beiden ersten Molaren, und zwar sofort nach ihrem Erscheinen, etwa im siebenten Lebensjahre.

Die Geschichte der Zahnheilkunde zeichnet uns in der zweiten Hälfte des 18. Jahrhunderts noch viele Autoren auf, die aber alle auf derselben Basis arbeiten ohne einen wesentlichen neuen Gedanken beizubringen.

Eine gewaltige Umwälzung in der ganzen Auffassung unserer Wissenschaft bedeutet das Auftreten des Mannes, der sie aus den Fesseln des Empirismus löste. John Hunter (1728—1793) veröffentlichte 1771 und 1778 zwei Schriften: „Natural history of the human teeth" und „Practical treatise on the diseases of the teeth". Mit ihm beginnt eine neue Ära in der wissenschaftlichen Zahnheilkunde und der endgültige Bruch mit dem Empirismus. Er war als Generalchirurg der britischen Armee wohl kein zahnärztlicher Praktiker, aber gerade in dem Kapitel über das Regulieren unregelmäßig stehender Zähne kann er uns überzeugen, daß er darin bedeutende praktische Erfahrungen besaß. Vor allen Dingen legt er hohen Wert auf eine tadellose Artikulation. Merkwürdigerweise nimmt er an, daß der Kiefer beim Erscheinen der zweiten Zähne dieselbe Größe habe als beim Vorhandensein der Milchzähne, und daß die permanenten Zähne mehr Platz beanspruchen als die kleineren temporären. Diese Unregelmäßigkeit tritt nur bei den sechs Vorderzähnen auf, da sie allein größer sind als ihre Vorgänger, und entsteht nur durch Druck. Der Zahn, der sich zuerst vorschiebt, kommt richtig, die folgenden müssen sich nach ihm richten. „Es ist nicht ausgeschlossen, daß ein konstanter Druck einen Zahn an jeden beliebigen Teil des Kiefers schieben könne." Man soll mit dem Regulieren der Zähne niemals vor dem Erscheinen sämtlicher Bikuspidaten beginnen. Der Oberkiefer ist manchmal sehr eng und die Vorderzähne ragen weit über die unteren hinaus, so daß der Mund ein kaninchenähnliches Aussehen annimmt. In solchem Falle soll man auf jeder Seite einen Bikuspidaten entfernen; man kann dann von Eckzahn zu Eckzahn eine Schiene über das Gaumendach laufen lassen, um die Kiefer auseinanderzudrücken. Bindet man auch noch die Vorderzähne fest an diese Schiene, so wird durch den Lippendruck und dem Zuge der Fäden nachgeholfen, die Zähne hereinzuziehen. Das Drehen eines schiefstehenden Schneidezahnes mit der Zange darf unter Umständen nicht immer verworfen werden. Überzählige Zähne soll man ausziehen, denn sie sind meistens störend oder unschön. Leichtere Fälle von vorstehendem Unterkiefer kann der Patient durch Übungen mit dem Unterkiefer selbst regulieren, bei schwereren Deformationen verfertigt er über die unteren Vorderzähne eine silberne Kappe und lötet eine Erhöhung darauf, so daß eine schiefe Ebene entsteht, und durch häufiges Zubeißen sollen die oberen Zähne nach außen und die unteren Zähne nach innen gedrückt werden. Die Maschine muß so lange getragen werden bis die oberen Zähne über die unteren greifen, das Weitere besorgt dann die Natur. Bei frühzeitiger Anlage der ersten Molaren zur Zerstörung ist es im Interesse eines gesunden und gut aussehenden Mundes vorteilhaft, dieselben, aber vor dem Wechsel der Milchmolaren, alle zu entfernen.

Rekapitulieren wir in großen Zügen, was uns zum Beginn des 19. Jahrhunderts an Kenntnissen über Orthodontie zur Verfügung stand, so müssen wir mit Erstaunen feststellen, daß unsere Vorgänger sehr viel mehr wußten, als wir gemeinhin zuzugeben geneigt sind. Die Fixationskappe kennt schon Celsus, die Vorgänge bei den Dentitionen sind im ganzen genommen ziemlich richtig erklärt, wir haben recht zweckmäßige

Apparate, um schiefstehende Zähne zu korrigieren, Hunter versucht schon Kieferexpansionen, die Heilung der Prognathie gehört nicht mehr zu den Unmöglichkeiten, also ein Programm, das beinahe schon die Bildung einer orthodontischen Spezialität rechtfertigen könnte. Wie in der gesamten Zahnheilkunde beginnt mit dem 19. Jahrhundert die Verbesserung der Technik und Individualisierung der Fälle. Manchmal allerdings kann man der Empfindung nicht entgehen, als ob der eine oder andere Apparat oder eine Krankengeschichte mehr ad majorem gloriam des Autors dienen sollte, als zur Belehrung der Kollegen (oder Konkurrenz). Die Beschreibung der Dentitionen und das Forschen nach den Ursachen der Irregularitäten wird geradezu eine Lieblingsaufgabe der Fachschriftsteller und es sind sehr bemerkenswerte Äußerungen zu verzeichnen. Eine bahnbrechende Arbeit veröffentlichte 1803 Joseph Fox (1776 bis 1816). Er erklärt die Hauptursache der unregelmäßigen Stellung der bleibenden Zähne durch das Mißverhältnis zwischen dem Zunehmen des permanenten Zahnes und dem Abnehmen des temporären infolge der Absorption der Wurzeln. Selten (?) ist die Wurzel genügend absorbiert, um ein leichtes Entfernen des Milchzahnes zu ermöglichen, deswegen nimmt der bleibende Zahn eine falsche Richtung und erscheint in den meisten Fällen auf der Innenseite seines Vorgängers. Weiter gibt auch er dem größeren Format des Permanenten im Verhältnis zum Temporären ein gemessenes Teil der Schuld. Es ist sonderbar, daß Fox wie vor ihm Hunter das Wachstum der Kiefer gar nicht beachtet haben! Die damals scheinbar oft geübte Methode, die Eckzähne, welche zwischen dem lateralen Schneidezahn und dem schon erschienenen Biskupis ihren normalen Platz nicht finden konnten, einfach zu extrahieren, verwirft er unbedingt, weil dies das ganze Gesicht entstelle. Gegen die frühzeitige Entfernung der ersten Molaren hat er nichts einzuwenden, da diese Operation ein Regulieren der anderen Zähne wesentlich erleichtere. Er klassifiziert die verschiedenen Arten von Unregelmäßigkeiten und beschreibt eine Anzahl teilweise recht komplizierter Apparate Er verwendet hauptsächlich Schienen und Ligaturen (B. W. Weinberger, Orthodontics).

Als einer der besten Autoren seit Fauchard wird L. Laforgue angesehen, er war Zahnarzt in Paris und Armenzahnarzt des Seinedepartements und wohl der bestgehaßte Schriftsteller seiner Zeit. Seine Werke erschienen im ersten Dezennium des 19. Jahrhunderts und erregten gewaltiges Aufsehen. Er zeichnet sich besonders durch sein Bestreben aus, jedem das Seine zukommen zu lassen, selbst da wo ihm unmöglich ein Plagiat nachgewiesen werden konnte, wie bei den Gardetteschen Adhäsionsplatten. Er beweist eine scharfe Beobachtungsgabe. Hier interessieren am meisten seine Ausführungen über die Dentitionen. Als Ursache der Absorption der Milchzahnwurzeln erkennt er nicht die bleibenden Zähne, sondern eine fleischige Masse, die eine zerstörende Flüssigkeit absondert. Schwere Dentitionen erklärt er für normale physiologische Vorgänge, bei welchen die Natur keiner Unterstützung bedürfe.

Jaques René Duval (1759—1854), dessen hohe klassische Bildung uns in allen seinen Schriften entgegentritt, scheint der erste zu sein, der außer auf die Stellung auch auf die Wichtigkeit einer korrekten Artikulation großen Wert legt. Er warnt vor dem häufigen Gebrauch der Feile und weist darauf hin, daß auch Seidenfäden, Golddraht und Ähnliches große Gefahren mit sich bringen können. L. J. Catalan hat 1808 die Huntersche Idee der schiefen Ebene weiter ausgeführt, er läßt die Schiene beinahe über den ganzen Kiefer laufen, erhöht auch den Biß. John Fuller führt den vorstehenden Kiefer vielfach auf schlechte Angewohnheit der Kinder zurück. Überhaupt bildet dieses Thema einen großen Teil der Untersuchungen einer Anzahl Autoren.

Große Originalität in der Behandlung von Irregularitäten entwickelt C. F. Delabarre der Jüngere (1777—1862), und wichtige Neuerungen sind ihm zu verdanken.

Um einen Schneidezahn um seine Achse zu drehen, fertigt er eine gut passende Goldkrone um den nächsten festen Molaren, lötet an diese eine kleine Röhre mit Schraubengewind versehen. Dann biegt er einen federnden Golddraht beinahe rechtwinklig um und schraubt das eine Ende in die Röhre, das andere ist mit einer Schlinge versehen. Das Ganze wird fest an die Zähne gebunden, so daß die eine Ecke des Zahnes einem konstanten Druck oder Zug nach distal ausgesetzt ist. Delabarre hat auch die ersten „Spinnen" aus Draht an die Backenzähne befestigt, um den Zusammenschluß der Kiefer beim Regulieren zu verhindern. Er gibt sich große Mühe, die Irregularitäten und die beste Behandlungsweise derselben in ein System zu bringen. Er versucht schon Korrekturen, ehe die Zähne alle gewechselt sind, bindet temporäre und permanente Zähne zusammen mit Seidenfäden und hofft von der durch die Feuchtigkeit entstehenden Kontraktion der Seide den gewünschten Erfolg; kleine Holzkeile sollen auf ähnliche Art die Zähne separieren.

Eine große Anzahl von Zahnärzten befaßt sich jetzt mit den Ursachen der Unregelmäßigkeiten, wobei vielfach die Erblichkeit bestimmter Formen in den Vordergrund gehoben wird, und ihre Behandlung mit und ohne Apparate; ein neues Prinzip tritt nirgends hervor. William Robertson verbessert die schiefe Ebene, indem er diese nicht für jeden einzelnen Zahn allein anbringt, sondern eine schiefe Ebene für alle in Betracht kommenden Zähne. A. Nasmyth weist darauf hin, daß der vorstehende Mund häufig eine Folge des Daumenlutschens ist.

Es müßte eigentlich für jeden Zahnarzt ein erhebendes Gefühl sein, wenn er feststellen kann, was seine verflossenen Kollegen in der verhältnismäßig kurzen Zeit von ungefähr 150 Jahren für ihre Wissenschaft geleistet haben. Bis in das 18. Jahrhundert hinein kaum mehr als ein Geschäft zur Stillung von Zahnschmerzen oder allenfalls ein paar Zahnlücken zu verbergen, jetzt neben den Errungenschaften auf anderen zahnärztlichen Gebieten, bereit, die Natur zu korrigieren und das Aussehen des Patienten zu verändern. Wenn man die vorhandenen Mittel in Betracht zieht, sowohl des Wissens als auch der zur Verfügung stehenden Materialien, so müssen wir unsere Bewunderung ausdrücken. Und doch krankt noch die ganze Sache an einem Mangel. Fast jeder der vielen Autoren hat sein eigenes System, andere verwirft er oder übergeht sie mit Stillschweigen, nicht immer aus Selbstüberhebung, sondern weil ihm zu dem geschriebenen Wort das sichtbare Geschehen fehlte. Darum mußte das Land, wo der erste Zusammenschluß der Zahnärzte sich vollzog, unbedingt die Führung übernehmen, und das geschieht auch im vollsten Maße.

Dieses Land, das in der Geschichte der Zahnheilkunde eine, wenn nicht entscheidende, so doch äußerst einflußreiche Rolle spielt, mußte natürlich auch einem Zweige dieser Wissenschaft seinen Stempel aufdrücken. Und wie die Amerikaner den Versuch machten, die Zahnheilkunde von der Medizin loszulösen, so gehen jetzt ihre Bestrebungen dahin, die Orthodontie zu einer selbständigen Disziplin auszugestalten, die nicht mit der Zahnheilkunde zusammenhängt. Garretson hat die Loslösung von der Medizin verhindert, ob sich eine gleichbedeutende Persönlichkeit mit demselben Gewicht ihres Wissens auch Angle entgegenstellen wird, läßt sich noch nicht übersehen. Vorläufig ist die Sache noch im Fluß.

Eine für die Orthodontie sehr bedeutsames Hilfsmittel wurde durch die Erfindung des vulkanisierten Gummis, 1839 durch Goodyear, eingeführt.

Um die Wende des vierten Dezenniums taucht zum ersten Male eine besondere Bezeichnung für die Behandlung von Irregularitäten auf. Drei Zahnärzte können als die Väter des Ausdrucks „Orthodontie" angesehen werden. Zwei Franzosen, P. J. Lefoulon (1841), M. A. Desirabode (1843), und der Amerikaner C. A. Harris um dieselbe

Zeit. Zunächst nannte man die Spezialität: „Orthopedie Dentaire", dann „Orthodontosie" und kürzte schließlich die Bezeichnung auf „Orthodontie" ab.

Es ist im Rahmen dieser Arbeit vollständig ausgeschlossen, über die vielen Autoren, die sich den Untersuchungen der Ursachen und der Behandlung der Irregularitäten widmeten, auch nur auszugsweise zu berichten. Alle Länder steuern dazu bei, Deutschland, Frankreich, England, Spanien und nicht zuletzt die U.S.A.

Bisher waren die Apparate aus Bambusrohr, Holzkeilen und Metallbändern hergestellt worden, die Erfindung des vulkanisierten Gummis brachte einen neuen Impuls und es werden Maschinen konstruiert, die geradezu phantastische Formen ausweisen und an die Vitalität der Zähne, Kiefer und des Patienten gewaltige Anforderungen stellen. Einen großen Raum in den Diskussionen nimmt die Frage über die Zweckmäßigkeit der Extraktion der Bikuspidaten oder ersten Molaren ein. Man kann dabei jetzt schon die Kluft erkennen, die sich im Laufe der Zeit auftuen mußte zwischen den Amerikanern und den Deutschen. Beide haben dasselbe Ziel, aber während die Mehrzahl der Amerikaner durch geistreich ersonnene, teilweise sehr komplizierte Apparate die Zahnreihe zu ihrer normalen Form zurückzuführen suchen, stehen die meisten Deutschen auf dem Standpunkte, daß, wenn derselbe Erfolg durch Extraktion eines oder mehrerer Zähne und der Anwendung einfacherer Hilfsmittel zu erreichen ist, dies aus hygienischen und persönlichen Gründen unbedingt vorzuziehen ist.

Lefoulon hat das Wort ausgesprochen: „To extract is not to cure, but to destroy." Er wendet sich auch gegen die schon von Fauchard warm empfohlene Luxation, dagegen erweitert er den Hunterschen Expansionsapparat zu einer recht zweckmäßigen Maschine. Überhaupt bringen uns die Amerikaner im fünften Dezennium des 19. Jahrhunderts eine ganze Anzahl kleiner Verbesserungen, ohne, daß wir wagen können, die Priorität des einen oder anderen festzustellen. Es sieht beinahe aus, als ob damals eine beinahe krankhaft anmutende Sucht bestanden habe, die Regulationsmethoden zu verbessern. In den meisten Fällen kam eine neue Unbequemlichkeit für den Patienten zum Vorschein. Aber auch manches Brauchbare ist darunter. William Lintott (1841), ist nicht unbedingter Gegner der Extraktion. Er durchbohrt die über die Zähne laufende Spange, setzt in das Loch kleine Schräubchen ein und übt damit einen konstanten Druck auf den zu verschiebenden Zahn aus. C. S. Brewster (1840), befestigte Spiralfedern an die Richtplatte und versuchte auf diese Weise den Zahn zu bewegen. J. M. A. Schangé (1841), ein Franzose, setzte eine Spinne über die Molaren, lötete ein Band daran, befestigte an dem zu drehenden Zahne eine gut passende Klammer und suchte so sein Ziel zu erreichen. Schangé ist vielleicht der erste, der erkennt, daß mit dem Erreichen der erstrebten Stellung, die Behandlung noch lange nicht abgeschlossen ist, sondern der Zahn auch an seinem neuen Platz festgehalten werden muß, wenn die ganze Arbeit nicht vergeblich sein soll. Allerdings benutzt er merkwürdigerweise dazu eine Vorrichtung aus Gummi.

Amos Westcott (1815—1873) erkennt die Wichtigkeit der Erhöhung der Artikulation bei Korrekturen von vorstehendem Bisse. Er fertigt zu diesem Zwecke breite Klammern über die Backenzähne an, in die er Elfenbeinblöcke durch Umbiegen des Randes befestigt. Zur Unterstützung bringt er noch eine Kinnkappe an. Als Expansionsapparat für den Oberkiefer nimmt er eine W-förmig gebogene Goldfeder, die mit Klammern an den Bikuspidaten hält.

Der bekannte englische Vorkämpfer für die Selbständigkeit der Zahnheilkunde, James Robinson (1816—1862) weist unter anderem darauf hin, daß nur in Ausnahmefällen die Mitte des Oberkiefers mit der des Unterkiefers zusammenfällt.

Sir John Tomes (1815—1895), der Erfinder unserer modernen Extraktionszangen, kappt die Backenzähne bei Prognathie, macht auch diese Platten aus Kautschuk.

Welche Auswüchse aber das Bestreben, immer etwas Neues zu erfinden, erzeugen konnte, beweist William Rogers, der um 1845 einen Apparat empfahl, bei dem buccal an den Molaren Zahnräder angebracht waren. Die in den Kamm eingreifenden Haken auf beiden Seiten sollten ein Band anspannen, das die Zähne zurückziehen sollte.

Ein wichtiges Hilfsmittel führten fast gleichzeitig der Amerikaner W. H. Dwinelle (1819—1896) und der Engländer Charles Gaine (gestorben um 1887) ein, die Hand- oder Mutterschraube, die „jackscrew" der Amerikaner. Dwinelle schlug außerdem vor, anstatt der teuren Edelmetalle, diese Schrauben, wie überhaupt die federnden Bänder aus Stahl zu biegen, durch Verzinnen könne man sich gegen das Rosten schützen.

J. D. White (1815—1895) hat als Expansionsapparat eine Vorrichtung konstruiert, die als Vorläufer der Coffinschen Platte betrachtet werden kann. Er schneidet wie Coffin die Kautschukplatte mitten durch und verbindet sie wieder mit Scharnieren.

T. W. Evans (1823—1897), der Zahnarzt des dritten Napoleon fand, daß oft das Heilmittel schlimmer war als die behandelte Krankheit. Er verwirft alle Seide und sonstigen Ligaturen, weil diese geeignet sind, das Zahnfleisch zu irritieren und dadurch die Existenz des Zahnes in Gefahr zu bringen.

Mit E. C. Angell beginnt um 1860 erneut der Kampf der Amerikaner gegen die Extraktion des ersten Molaren. Angell scheut sich aber nicht, die Verbreiterung des Oberkiefers bis zur Trennung der Oberkiefernaht gehen zu lassen.

Thomas Ballard hat eine sehr interessante Arbeit über das zwecklose Lutschen der Kinder geschrieben. Das Saugen an Gummipfropfen oder ähnlichen Gegenständen, die man Kindern oft zur Beruhigung gibt, tragen vielfach die Schuld an dem späteren Daumenlutschen und damit an der damit herbeigeführten Deformation.

Der bedeutendste aller Amerikaner und der Mann, dessen internationaler Ruf besser verdient war als bei vielen anderen, war Norman W. Kingsley (1829—1913). Seine Landsleute nennen ihn „the father of Orthodontia", und wenn die Amerikaner auch mit der Verleihung der Vaterschaften sehr schnell bei der Hand sind, in diesem Falle ist der Namen wohlverdient. Das schwierigste Problem fand durch ihn fast immer eine Lösung. Sein Hauptverdienst liegt besonders in der Vereinfachung der Methoden. Wohl kennen wir auch unförmige, von ihm gebrauchte Maschinen, aber einmal waren dies Spezialfälle und dann verschwinden sie mit seiner zunehmenden Erfahrung. Das schönste Denkmal setzt er sich selbst in einem Briefe an die Alumni Society of the Angle school of Orthodontia im Jahre 1908. Er schreibt unter anderem: „Vor 50 Jahren gab es keine Orthodontie, wir übten keine Wissenschaft aus, wir haben nur schiefe Zähne geradegestellt und den Zahnbogen gerichtet. Wir hatten kein System. Wir waren Empiriker, probierend, erfindend und Plänemacher usw. Der Erfolg der Orthodontie als Wissenschaft und Kunst liegt jetzt im Retentionsapparat usw."

Ein Zeitgenosse Kingsleys und ein Mann, der ihm an Bedeutung beinahe gleichkommt, ist John Nutting Farrar (1839—1913). Auch ihm wurde von seinen Landsleuten eine Vaterschaft verliehen, man nannte ihn „the father of modern Orthodontia". Er schrieb ein großes, leider unvollendet gebliebenes Werk über Irregularitäten der Zähne und ihre Behandlung. Farrar dürfte der erste Amerikaner sein, der für die Orthodontie ein System normierte. Er verlangte für jede Regulierung die Beobachtung der physiologischen Gesetze, die das Gewebe beherrschen, während der künstlichen Verschiebung eines Zahnes, um Schmerzen zu verhindern. Er gibt dem Patienten eine gewisse Kontrolle der Maschine in die Hand, indem er ihm die Mittel überläßt, die Schrauben selbst weiter anzuziehen oder zeitweilig den Druck oder Zug zu unter-

brechen. Er hält sehr viel von dem intermittierenden Druck, obgleich er den konstanten Druck nicht unbedingt verwirft.

1877 beschrieb Alfred Coleman einen Expansionsapparat, den ein Dr. Coffin erfunden habe. Dieser vulkanisierte einen Klavierdraht, welcher W-förmig gebogen wurde, in eine Kautschukplatte ein und sägte nach der Finierung der Platte diese in der Mitte durch. Beim Einsetzen drückte der Apparat die Kieferhälften auseinander. Ein ähnliches Prinzip hatte schon White einige Jahre vorher vorgeschlagen. Neu war bei der Coffinschen Platte das Ersetzen der Scharniere durch eine starke Feder und die Verwendung von Klavierdraht anstatt Golddraht. Garrett Newkirk (1847—1921) nahm einige Änderungen an dem Apparat vor, so daß er den Druck auch auf einzelne Teile des Kiefers beschränken konnte.

Es ist unmöglich, aus der Hochflut der amerikanischen Literatur über diese Themen mehr zu berichten. Ausgezeichnete Literaturangaben finden sich in: „Orthodontics" by Bernhard Wolf Weinberger D.D.S.; The C. V. Mosby Comp. St. Louis.

Was die Amerikaner in der Austüftelung aller möglichen Apparate und Maschinen geleistet haben, ist gewiß sehr anerkennungswert, aber man wird sich beim Studium der einschlägigen Literatur des Gefühles nicht erwehren können, daß auch bei den wirklich ernsthaft zu nehmenden Vorschlägen es sich mehr um ein Umhertasten, ein beinahe planlos anmutendes Versuchen handelt, bei der die Ingenuität des einzelnen die Hauptrolle spielte. Der Ausspruch Kingsleys scheint richtiger zu sein als er vielleicht selbst zugeben würde. Auch das „System" Farrars ist eigentlich nur ein allerdings sehr beachtenswerter Anlauf, und wenn man heute Edward H. Angle als den Begründer der wissenschaftlichen Orthodontie feiert, so ist es doch am meisten der deutschen Forscherarbeit zu verdanken, die ihm die Grundlagen geboten hat.

Bei jeder Erkrankung ist die Anamnese von größter Wichtigkeit zur Stellung der Diagnose und maßgebend für die einzuleitende Therapie. Wenn nun auch Anomalien und Irregularitäten nicht immer als eine Krankheit bezeichnet werden können, so ist die Kenntnis der Entstehungsursachen von nicht zu unterschätzender Bedeutung für die Art der Korrektur.

Die deutsche Spezialliteratur beginnt 1836 mit dem Werke von F. Chr. Kneisel: „Der Schiefstand der Zähne." Kneisel ist wohl der erste, der eine Klassifikation der Anomalien unternimmt. Er unterscheidet: 1. partielle und 2. allgemeine Anomalien. Das erste sind die Irregularitäten einzelner Zähne, das zweite solche des Kieferbogens. Zur Anfertigung seiner Apparate verwendet er Gipsmodelle, nach denen er Metallstampfen gießt. Die Behandlung soll nicht vor zwei Jahren nach dem Durchbruch und nicht nach dem 16. Lebensjahre begonnen werden. Er schlägt auch die Anwendung der schiefen Ebene vor.

C. B. A. Lomnitz veröffentlichte 1840 eine Arbeit: „Die Lehre vom Schiefstand der Zähne." Er schließt sich an Kneisel an, will aber den Beginn der Behandlung nicht vor Durchbruch sämtlicher Zähne angesetzt wissen.

Georg Carabelli, Edler von Lunkaszprie behandelt 1842 in seinem „systematischen Handbuche der Zahnheilkunde" sehr ausführlich im zweiten Bande den „offenen Biß" und klassifiziert sechs verschiedene Arten von „mordex". Seine Maschinen sind ziemlich unförmig und kompliziert.

Joseph Linderer tritt für möglichste Erhaltung der Milchzähne bis zum Erscheinen der bleibenden ein.

Der Wiener Professor Joseph Engel berechnet den Kieferwinkel bei der Geburt zwischen 135 und 140°. Dieser ändert sich bei der Entwicklung des Kindes und nähert sich beim Erwachsenen wieder der ersten Zahl.

G. H. von Langsdorff untersucht die physiologischen Grundlagen der Irregularitäten und ihre Ursachen.

Sehr wichtige und grundlegende Forschungen über die verschiedenen Formen der Prognathie verdanken wir weiterhin mehreren österreichischen und deutschen Gelehrten. Schon 1868 hat Ludwig Meyer in Göttingen den vorstehenden Unterkiefer (er nennt dies „Progenie") als Teilerscheinung bei gewissen Geisteskrankheiten beobachtet. Rudolf Virchow ist anderer Ansicht, daß diese Erscheinung mehr ein ethnologisches Moment als ein pathologisches sei. Besonders bei den Friesen will er diese Behauptung beweisen können. Professor Otto Walkhoffs Untersuchungen, teilweise mit Hilfe von X-Strahlen, über den Unterkiefer der Anthropomorphen und des Menschen haben unsere Kenntnisse über die Entstehung und Veränderungen der verschiedenen Kieferformen wesentlich erweitert. Die Wiener Carl Wedl, Moritz Heider, Otto Zsigmondy haben sich intensiv an diesen Forschungen beteiligt. Auch Julius Parreidt verdient einen Ehrenplatz in dieser Liste. Für die evtl. Extraktion des ersten Molaren tritt besonders Alfred Sternfeld im Gegensatze zu den Amerikanern sehr energisch ein. Aus den vielen Vorschlägen zur Therapie sind die von Wilhelm Sachs besonders erwähnenswert. Er verwirft einen Teil der Kingsleyschen Maschinen als zu klobig und unbequem. M. Siegfried, Carl Sauer haben sehr praktische und zweckmäßige Apparate konstruiert, die sich gegen ihre amerikanischen Vorbilder durch ihre Einfachheit sehr vorteilhaft auszeichnen. Mit dem neunten Dezennium des 19. Jahrhunderts beginnt der Einfluß Angles immer größer zu werden und auch Deutschland hat die Prinzipien des Gründers der wissenschaftlichen Orthodontie angenommen.

Geist-Jacobi.

Orthodontische Literatur.

Name	Titel	Anatomie u. Physiol.	Ätiologie: Vererbung	Ätiologie: Umwelteinflüsse	Diagnostik	Klinik und Therap.
	Lehrbücher					
Andresen	Tandretning. Kopenhagen 1914				×	×
Angle	Okklusionsanomalien der Zähne. Berlin 1913				×	×
Case	Dental Orthopedia. Chicago 1921				×	×
Mc Coy	Applied orthodontica. An introductory text for students and praktioners of dentistry. 2. Aufl. Philadelphia 1927					×
Dewey	Practical Orthodontia. St. Louis 1921		×	×	×	×
Herber	Technisch-orthodontisches Praktikum. 1920					×
Herbst	Atlas und Grundriß der zahnärztlichen Orthopädie. München 1910		×	×	×	×
Herbst	Atlas und Grundriß für die Mechanik der Kiefer-Orthopädie. 1923					×
Kantorowicz	Klinische Zahnheilkunde. Berlin 1924	×	×	×	×	×
Körbitz	Kursus der systematischen Orthodontik. Leipzig 1914				×	×
Korkhaus	Moderne orthodontische Therapie. Berlin 1928					×
Kranz	Einführung in die Orthodontie. Berlin 1921		×	×	×	×
Lischer	Principles and Methods of Orthodontia. Philadelphia 1912		×	×	×	×
Oppler	Grundzüge der Orthodontie. Berlin 1922	×	×	×	×	×
Pfaff	Lehrbuch der Orthodontie. Leipzig 1921	×	×	×	×	×
Quintero	Le diagnostic en orthodontie. Paris 1927				×	
Port-Euler	Lehrbuch der Zahnheilkunde. München 1920	×	×	×	×	×
Simon	Grundzüge einer systematischen Diagnostik der Gebißanomalien. Berlin 1922				×	
Subirana	Anomalies de l'Occlusion Dentaire et Orthodontic. Madrid 1909		×	×	×	×
Lipschitz	Die Selbstregulierung des Gebisses. Berlin 1927					×

Name	Titel	Anatomie u. Physiol.	Ätiologie: Vererbung	Ätiologie: Umwelteinflüsse	Diagnostik	Klinik und Therap.
	Selbständige Arbeiten					
Baurmann	Einfluß der Rachitis auf das Knochenwachstum der Kiefer. Dissertation Köln 1921			×		
Camper	Dissertation physique sur les différences réelles que présentent les traits du visage chez les hommes de différents pays et de différents ages 1791				×	
Franke	Wachstum und Verbildung des Kiefers und der Nasenscheidewand. 1921	×		×		
Greve	Grundlagen der odontorthopädischen Kiefermessung. 1920				×	
Kranz	Über Zahnanomalien bei kongenitaler Lues. Sammlung Meusser 1920, H. 8			×		
Knoche	Die Behandlung der sogenannten Prognathie. Sammlung Meusser 1923, H. 15					×
Liebrecht	Die Asymmetrie des Gesichts und ihre Entstehung. 1908			×		
Lundström	Malocclusion of the teeth regarded as a problem in connection with the apical base. Stockholm 1923				×	×
Salamon	Die Lehre von den elementaren orthod. Bewegungen. Dtsch. Zahnheilk. i. Vortr. 1912					×
Simon	Über den Normbegriff in der Orthodontie. Sammlung Meusser 1925, H. 18				×	
	Über Vollbänder und Nebenapparate in der Orthodontie. 1922					×
	Arbeiten, die in Zeitschriften erschienen sind					
Adams	Über die Stellung des Obergesichts zur Schädelbasis. Dtsch. Zahnheilk. 1918		×			×
Adloff	Über Prognathie. Dtsch. zahnärztl. Wschr. Jahrg. 12		×		×	
	Über das Wesen der Prognathie und zur Ätiologie der Stellungsanomalien. Österr.-Ungar. Vjschr. 1915, 2		×		×	
Andresen	Beitrag zur Retention. Z. zahnärztl. Orthop. 1910					×
	Okklusion und Artikulation. Z. zahnärtl. Orthop. 1910	×			×	
Angle	Knochenwachstum. Vjschr. Zahnheilk. 1911	×				×
	Some new forms of orthodontic mechanism and the reasons for their introduction. Dent. Cosmos 1916, 9					×
	Orthodontia. The ribbon arch mechanism and some new auxiliary instruments. Dent. Cosmos 1920, 10 u. 11					×
	Special mechanism for the treatment of deciduous and mixed dentures. Dent. Cosmos 1924, 5					×
	The latest and best in Orthodontic Mechanism. Dent. Cosmos 1928, 12; 1929, 2, 3, 4					×
Arnold	An accurate method of making and repairing lingual arches without removing molar bands. Internat. J. Orthodont. etc. 1926, Nr 9					×
	A practical spring lock for labial arches. Internat. J. Orthodont. etc. 1926, Nr 9				×	
Bakker	Über die Orientierung des Gebisses im Raum. Korresp.bl. Zahnärzte 1926					
	An efficient lingual lock. Internat. J. Orthodont. etc. 1922, Nr 9					×
	Technic suggestions relating to appliances. Internat. J. Orthodont. etc. 1925, Nr 2					×
Berger	Untersuchungen über das Verhältnis der Schädelbreite zur Zahnbogenbreite. Korresp.bl. Zahnärzte 1927, 3				×	
Bluntschli	Rückwirkungen des Kieferapparates auf den Gesamtschädel. Z. zahnärztl. Orthop. 1926, 3			×		

Name	Titel	Anatomie u. Physiol.	Ätiologie: Vererbung	Ätiologie: Umwelteinflüsse	Diagnostik	Klinik und Therap.
Bogue	Über prophylaktische Regulierung des Milchgebisses und deren Beziehung zum bleibenden Gebiß. Korresp.bl. Zahnärzte **1907**, Juli				×	×
	The position of the decidous teeth and important diagnostic symptom. J. of Ophthalm. etc. **1921**, 237				×	×
Brandhorst	A comparative study. Internat. J. Orthodont. etc. **1927**				×	
Broadbent	Investigations on the orbital plane. Dent. Cosmos **1927**, 8				×	
Bruhn	Über die Beseitigung der Progenie durch chirurgische und zahnärztlich-orthopädische Maßnahmen. Sonderheft der Dtsch. Zahnheilk. **1920**					×
	Über chirurgische und zahnärztlich-orthopädische Maßnahmen zum Ausgleich der Progenie und Mikrognathie des Unterkiefers. Dtsch. Mschr. Zahnheilk. **21**, 13					×
Case	The bodily movement of teeth in orthodontia. Dent. Cosmos **1926**					×
	Orthodontic anchorages. Internat. J. Orthodont. etc. **1923**, 1					×
	Die Extraktionsfrage in der Orthodontie. Dent. Cosmos **1912**, 2				×	×
Campion	Facial measurements in diagnosis. Internat. J. Orthodont. etc. **1927**, 9				×	
Cienszynski	Richtlinien zur richtigen Erkenntnis der Kieferanomalien. Vjschr. Zahnheilk. **1923**, 2				×	
Comte	Recherches sur la forme de l'arcade dentaire supérieure normale. Schweiz. Mschr. Zahnheilk. **1924**, 1				×	
Connolly	Relation of the orbital plane to position of teeth. Internat. J. Orthodont. etc. **1927**, 8				×	
	The orbital „law" of the canines. Internat. J. Orthodont. etc. **1928**, 2				×	
Crozat	Possibilities and uses of removable labiolingual spring appliances. Internat. J. Orthodont. etc. **1920**					×
Dewey	Einige Grundsätze der Retention in der Orthodontie. Z. zahnärztl. Orthop. **1910**					×
	The lingual arch in combination with the labial arch, with extensions as used by Dr. Lloyd S. Lourie. Internat. J. Orthodont. etc. **1916**, 10					×
	The mechanism of wire stretching. Internat. J. Orthodont. etc. **1918**, 7					×
	A consideration of some principles regulating appliances. Internat. J. Orthodont. etc. **1918**					×
	Application of spring force from gold and platinum removable appliances. Internat. J. Orthodont. etc. **1923**					×
	A consideration of lock springs for lingual appliances. Internat. J. Orthodont. etc. **1925**, 9					×
Dreyfus	Le diagnostic en orthodontie. L'Orthodontie française **1922**, 1				×	
Falck	Ein Versuch, das Kiefergerüst und die Zähne im Verhältnis ihrer Lage zur Frankfurter Horizontalebene zeichnerisch darzustellen. Z. Stomat. **1921**, 5				×	
Friel	The diagnosis of malocclosion of the teeth. Dent. Cosmos **1914**				×	
Greve	Die Extraktionsfrage in der Odontorthopädie. Österr.-Ungar. Vjschr. Zahnheilk. **1915**					
Grieve	The half-round pin appliance with auxiliary springs and individual bite planes. Dent. Cosmos **1922**, 6					×
	A definite methode for stimulating normal growth of the mandible. Internat. J. Orthodont. etc. **1926**, 4					×

Name	Titel	Anatomie u. Physiol.	Ätiologie: Vererbung	Ätiologie: Umwelteinflüsse	Diagnostik	Klinik und Therap.
Grieve	The most difficult problem in orthodontia-the elimination of the deep overbite. Dent. Cosmos **1928**, 7					×
Groth	Über die Asymmetrie des Gesichtsschädels und ihre Bedeutung für die Orthodontie. Z. zahnärztl. Orthop. **1921**, 1			×		
Grünberg	Das Symmetroskop. Österr.-Ungar. Vjschr. Zahnheilk. **1911**				×	
	Kontinuierlich wirkende Federkraft des Expansionsbogens in der Sagittalen. Österr.-Ungar. Vjschr. Zahnheilk. **1914**					×
Grünberg u. Oppenheim	Orthodontische Therapie, Misch, Fortschr. Zahnheilk. **1926**, 9					×
Hauptmeyer	Über die anatomischen Veränderungen des Unterkiefers bei einigen Stellungsanomalien der Zähne usw. Dtsch. Mschr. Zahnheilk. **1913**			×	×	
Hellman	Changes in the human face brought about by development. Internat. J. Orthodont. etc. **1927**, 6	×				
Herbst	Grundzüge der Orthognathik. Dtsch. zahnärztl. Wschr. **1926**, 1				×	×
Herzog	Die Simonsche Orbitalebene. Z. zahnärztl. Orthop. **1923**, 1				×	
Hoff	Alte und neue Wege in der Kieferorthopädie. Dtsch. Mschr. Zahnheilk. **1921**, 15				×	
Izard	L'expansion maxillaire transversale en Orthopédie dentofaciale. Revue de Stomat. **1924**, 12; **1925**, 1					×
	New method for the determination of the normal arch by the function of the face. Internat. J. Orthodont. etc. **1927**, 7				×	
Jackson	Orthodontie und Orthopädie des Gesichts. Z. zahnärztl. Orthop. **1910**				×	×
	The principles of the Jackson removable appliance. Internat. J. Orthodont. etc **1921**, 4					×
Kadner	Zähne und Kiefer des Menschen im Lichte der Vererbungswissenschaft. Zahnärztl. Rdsch. **1925**, 52					
	The necessity of an individual therapy instead of schematizing methods. Internat. J. Orthodont. etc. **1927**, 8					×
Kantorowicz	Über die Progenie im allgemeinen und ihre Vererbung im Geschlechte der Habsburger und Medicäer. Dtsch. Mschr. Zahnheilk. **1915**, 3		×		×	
	Über den Mechanismus der Kieferdeformierung. Dtsch. Mschr. Zahnheilk. **1916**			×		
	Über die Vererbungsarten der Zahn- und Kieferanomalien. Dtsch. Mschr. Zahnheilk. **1916**		×			
	Die Gesichtsanalyse und die orth. Physionomik. Dtsch. Mschr. Zahnheilk. **1921**				×	
Kantorowicz u. Korkhaus	„Ätiologie" der orth. Anomalien. Misch, Fortschr. Zahnheilk. **1925**; **1926**		×	×		
	Die Entstehung der Stellungsanomalien und die rachitischen Deformationen des Säuglingsgebisses. Z. zahnärztl. Orthop. **1927**, 4,5			×		
Ketcham	Wirksame Formen von Apparaturen. Internat. J. Orthodont. etc. **1924**, 11					×
	A preliminary report of an investigation of appical roote resorption of permanent teeth. Bericht v. The first Internat. Orth. Congress New York 1926					×
	A progress report of an investigation of apical root resorption of vital permanent teeth. Internat. J. Orthodont. etc. **1929**					

Name	Titel	Anatomie u. Physiol.	Ätiologie: Vererbung	Ätiologie: Umwelteinflüsse	Diagnostik	Klinik und Therap.
Knoche	Extraktionstherapie in der Orthodontik. Z. zahnärztl. Orthop. **1915**					×
	Das Fingerlutschen. Z. zahnärztl. Orthop. **1921**			×		
	Der linguale Dehnungsbogen. Zahnärztl. Mitt., wiss. Beil. **1924**, 2					×
	Bemerkungen zu den Oppenheimerschen Prognathieuntersuchungen. Z. zahnärztl. Orthop. **1928**, 1				×	
Körbitz	Eine einfache Art der frühzeitigen Kieferdehnung. Z. zahnärztl. Orthop. **1910**					×
	Die Methoden der Bißverschiebung und Retention bei Klasse 11. Z. zahnärztl. Orthop. **1911**					×
	Der einseitige Distalbiß und seine Behandlung. Z. zahnärztl. Orthop. **1914**					×
	Über die Einteilung der Anomalien. Z. zahnärztl. Orthop. **1921**, 1				×	
Korkhaus	Ein neuer orth. Zirkel Z. zahnärztl. Orthop. **1926**, 3				×	
	Über die Häufigkeit der orth. Anomalien in verschiedenen Lebensaltern. Dtsch. Mschr. Zahnheilk. **1927**, 11				×	
	Die Vermeidung von Ligaturen beim Außenbogen. Zahnärztl. Rdsch. **1927**, 34					×
	Die Gefahren der orth. Schnellbehandlung. Dtsch. zahnärztl. Wschr. **1927**, 23					×
	Die moderne orth. Behandlung mit dem Lingualbogen von Mershon. Zahnärztl. Rdsch. **1927**, 51, 52					×
	Rationelle orth. Therapie. Zahnärztl. Rdsch. **1928**, 25					×
	Behandlung des tiefen Risses. Z. zahnärztl. Orthop. **1929**					×
	Orthodontische Diagnostik. Misch, Fortschr. Zahnheilk. **1929**, 9				×	
	Die Vererbung der Stellungsanomalien und Kieferdeformitäten. 1. Teil. Z. Stomat. **1930**, 1		×		×	
Landsberger	Das zentrifugale Wachstum der Zähne. Arch. f. Anat. u. Phys. **1911**	×				
Ley	Die operative Behandlung des offenen Bisses der Progenie und Prognathie. Z. zahnärztl. Orthop. **1922**, 3					×
Van Loon	Neue Methode zur Feststellung normaler und anormaler Beziehungen der Zähne zu den Gesichtslinien. Z. zahnärztl. Orthop. **1916**, 1—4				×	
	Die Topographie des menschlichen Gebisses im Schädel als Grundlage für die Systematik und die Diagnostik in der Kieferorthopädie. Dtsch. Mschr. Zahnheilk. **1922**, 18				×	
Lourie	Der verdeckte Labialbogen mit Federausläufern. Internat. J. Orthodont. etc. **1918**					×
Mc. Coy	A new application of an old principle in orthodontic mechanism. Internat. J. Orthodont. etc. **1925**, 6					×
	Essential Technic in the use of the open tube appliance. Internat. J. Orthodont. etc. **1927**, 3					×
Mershon	The removable lingual arch as an appliance for the treatment of malocclusion of the teeth. Internat. J. Orthodont. etc. **1918**, 578					×
	The removable lingual arch appliance. Internat. J. Orthodont. etc. **1926**, 11					×
	A practical talk on why the lingual arch is at applicable to the orthodontic problem. Dent. Rec. **1926**					×
Michling	Die Lageverhältnisse der Poria zur Medianebene des Schädels. Z. zahnärztl. Orthop. **1925**, 1				×	

Name	Titel	Anatomie u. Physiol.	Ätiologie: Vererbung	Ätiologie: Umwelteinflüsse	Diagnostik	Klinik und Therap.
Nevrézé	Le traitement des atrésies maxiliaires par l'arc lingual amovible de Mershon. La province dentaire Lyon **1921**, 1					×
	L'arc lingual en orthodontie et ses principales indications. Revue de Stomat. **1922**, 5					×
Oliver	Some biological and physiological considerations of orthodontia and their relation to some of its mechanical aspects. Internat. J. Orthodont. etc. **1926**, 2					×
Oppenheim	Der „Working Retainer" in der Therapie der Klasse 11. Öster.-Ungar. Jschr. Zahnheilk. **1911**					×
	Die Prognathie vom anthropologischen und orth. Gesichtspunkt. Z. Stomat. **1927**			×	×	
Oppler	Aus der Praxis der Orthodontie. Zahnärztl. Rdsch. **1926**, 17				×	×
Pont	Der Zahnindex in der Orthodontie. Z. zahnärztl. Orthop. **1909**				×	
Quintero	L'arc lingual amovible de Mershon comparé aux appareils vestibulaires semi-fixes. La Province dentaire **1920**, 4					×
	Arc transpalatin. L'Orthodont. française **1922**					×
Riechelmann	Neue Wege der Gesichtsschädelmessung. Schweiz. Mschr. Zahnheilk. **1924**, 4				×	
Rubbrecht	Les bagues orthodontiques. Rev. belge Stomat. **1925**, 2					×
Rogers	Muscle training and its relation to orthodontic. Internat. J. Orthodont. etc. **1918**, 11					×
	Simplifying orthodontic treatment. Internat. J. Orthodont. etc. **1926**, 6					×
Schwarz, R.	Cephalometric methods and orthodontia. Internat. J. Orthodont. etc. **1926**, 12					
	Cephalometrische Methoden und ihre Bedeutung durch die orth. Diagnostik. Z. zahnärztl. Orthop. **1926**, 1, 2				×	
	„Anthropologie". Misch, Fortsch. Zahnheilk. **1928**	×			×	
Schwarz, A. M.	Kopfhaltung und Kiefer. Z. Stomat. **1926**, 8					
	Die Einstellung der Sechsjahrmolaren hinter dem Milchgebiß. Z. Stomat. **1927**, 5					
	Die Schuld des Unterkiefers an der Anglekl. 11 und 111. Z. zahnärztl. Orthop. **1928**, 1			×	×	
	Über die Bewegung belasteter Zähne. Z. Stomat. **1928**, 1					×
	Die soziale Aufgabe der Orthodontie. Z. soz. Med. **1928**. 5					×
	Über den tiefen Biß und seine Verhütung. Z. Stomat. **1929**, 1				×	×
	Orthodontische Prophylaxe und Frühbehandlung. Z. Stomat. **1929**, 4.					×
Sicher u. Krasa	Anatomische Untersuchungen an Schädeln mit Stellungsanomalien der Zähne. Österr. Z. Stomat. **1920**, 10	×		×	×	
	Anatomische Untersuchungen an Schädeln mit Stellungsanomalien. Z. Stomat. **1922**, 4	×		×	×	
Simon	Kunst, Gesicht und Orthodontik. Z. zahnärztl. Orthop. **1917**					×
	Gnathostatik. Dtsch. Mschr. Zahnheilk. **1919**				×	
	Über eine neue Einteilung der Gebißanomalien auf Grund der gnathostatischen Untersuchungsmethoden. Z. zahnärztl. Orthop. **1921**				×	
	Kritische Betrachtungen zur Gnathostatik nebst Angabe einiger Verbesserungen der gnathostatischen Untersuchungsmethoden. Erg. Zahnheilk. **22**				×	
Schröder-Benseler	Die Verengerung der Nasenhöhle bedingt durch die Gaumenenge und abnorme Zahnstellung. Z. zahnärztl. Orthop. **1914**			×		

Name	Titel	Anatomie u. Physiol.	Ätiologie: Vererbung	Ätiologie: Umwelteinflüsse	Diagnostik	Klinik und Therap.
Schröder-Benseler	Die notwendige Heilung des Oberkiefers. Vortr. gehalten im zahnärztl. Verein zu Frankfurt 1904. Dtsch. Mschr. Zahnheilk. **1904**			×		×
Stanton	Engeneering principles applied to dentistry. Dent. Cosmos **1917**, 6				×	
Tryfus	Orthodontische Therapie. Misch, Fortschr. Zahnheilk. **1928**					
	Orthodontische Diagnostik. Misch, Fortschr. Zahnheilk. **1928**, 4				×	
Walkhoff	Der menschliche Unterkiefer im Lichte der Entwicklungsmechanik. Dtsch. Mschr. Zahnheilk. **1900**	×				
Weber	Über anatomische Grundlagen der Kieferanomalien. Dtsch. Mschr. Zahnheilk. **1922**, 9				×	
	Orthodontische Diagnostik. Misch, Fortschr. Zahnheilk. **1927**				×	
Williams	Determining the shape of the normal arch. Dent. Cosmos **1917**, 7				×	
	Dental engineering and the normal arch. Dent. Cosmos **1918**, 6				×	
Wustrow	Über die Möglichkeit, gnathostatische, symmetroskopische und photostatische Messungen mit einem einzigen orth. Meßapparat vorzunehmen. Z. zahnärztl. Orthop. **1921**, 2				×	
	Kieferorthopädische Diagnostik. Erg. Zahnheilk. **1923**, 7				×	
Wolfsohn	A consideration of latest attempts at improvement upon Angles classification together with account of original device for the recording of dento-facial-cranical-relations. Dent. Cosmos **1927**, 4				×	
Zawidsky	Meßapparat für den Symmetrievergleich des Zahnbogens. Z. zahnärztl. Orthop. **1911**				×	
Zielinsky	Die Methoden der Bißverschiebung und Retention bei Kl. II, Angle, Z. zahnärztl. Orthop. **1910**, 2					×
	Über die Verbesserung unserer Methoden zur exakten Bestimmung horizontaler Lagerungsanomalien am Gebiß und die Erleichterung der vorzunehmenden Messungen durch die Anwendung des Orthometers. Z. zahnärztl. Orthop. **1911**				×	
	Die häufigsten Abweichungen der Frontzähne in der Sagittalen und ihre Behandlung. Z. zahnärztl. Orthop. **1913**				×	×

Orthodontische Physiognomik s. Photographie, orthodontische (Profilanalyse).

Orthodontische Prophylaxe bezweckt, die Entstehung von Gebißanomalien entweder zu verhindern oder im ersten Stadium ihres Auftretens zu behandeln.

Zur Geschichte der orthodontischen Prophylaxe. Die klassische Orthodontie, wie sie heute noch in Amerika und Europa gelehrt und geübt wird, ist ganz auf die Behandlung der ausgebildeten Fälle eingestellt, und entsprechend den umständlichen und zeitraubenden Maßnahmen, die zur Heilung der ausgebildeten Anomalie erforderlich sind, ist diese Behandlung nur sehr wenigen, wohlsituierten Kreisen zugänglich gewesen. Dementsprechend war wiederum die Zahl der Fachorthodonten eine für den Ausbau der Wissenschaft bei weitem zu kleine.

Die einfache Überlegung, daß das Kind im allgemeinen ohne Anomalie geboren wird, im 12. Lebensjahre die Anomalie im allgemeinen jedoch voll ausgebildet ist, weist darauf hin, daß sie innerhalb dieser Zeit allmählich entstanden sein muß, und entsprechend fürsorgerischen Bestrebungen und in Analogie mit anderen Krankheiten

war es von vornherein wahrscheinlich, daß die Heilung im ersten Beginn der Anomalie einfacher zu werden versprach als im ausgebildeten Zustande.

Als schweres Hemmnis für die Durchführung solcher Fürsorge erwies sich die fast vollständige, nur durch spärliche Beobachtung unterbrochene Unkenntnis über die Ätiologie orthodontischer Anomalien, denn Voraussetzung jeder rationell arbeitenden Fürsorge ist natürlich eine eingehende Kenntnis der Entstehung und des Ablaufes der Krankheit, deren Endergebnis die Anomalie ist. Im Lichte solcher Betrachtungsweise charakterisiert sich die heute übliche Behandlung als eine Behandlung verschleppter Fälle, nicht anders zu bewerten als die Behandlung einer kavernösen Phthise gegenüber der eines Spitzenkatarrhs. Daß die Orthodontie in Zukunft durch diese Erkenntnis eine völlige Umwandlung erfahren wird, ist mir stets klar gewesen, und ich habe seit Jahren versucht, den mühsamen Weg von der Erkenntnis zur Durchführung zurückzulegen.

Zuerst galt es, die verschiedenen Lebensperioden des Kindes auf die Entwicklung der Stellungsanomalien hin zu durchforschen, eine Aufgabe, der ich mich ganz konsequent, seitdem ich die Bonner Schulzahnklinik leite, also seit 1918, gewidmet habe. Die erste Arbeit bezog sich auf die Erforschung der nach vorzeitiger Extraktion eintretenden Stellungsanomalien, wobei sich sehr einfache Gesetzmäßigkeiten ergaben, die unter anderem in der „Klinischen Zahnheilkunde" (1924) dargelegt sind. Zugleich wurde eine Modellsammlung von Anomalien sechsjähriger Kinder angelegt, von denen erwartet werden konnte, daß sie im Laufe der Jahre eine Verstärkung oder eine Verminderung der Anomalien aufweisen würden. Und zwar wurde jedes Jahr bei diesen Kindern der Abdruck wiederholt, so daß also der Ablauf der Anomalie an einer Serie von Modellen studiert werden konnte. Jedes Jahr wurden diejenigen Fälle, welche uninteressant zu werden versprachen, ausgeschieden und durch andere ergänzt, so daß dauernd 150 Anomalien unter Beobachtung blieben. Die Beobachtung erstreckte sich auf folgende Gruppen: Durchbruchstörungen, Ausbleiben der physiologischen Lücken, Kieferkompression mit frontalem Engstand mit und ohne Distalbiß, Kompression mit engstehender oder lückiger Protrusion mit und ohne Distalbiß, Lutschanomalien, offener Biß, Extraktionsfolgen, Deckbiß, Progenie, Kopfbiß, Diastema und andere, unter denen wohl sämtliche im Alter von 6—12 Jahren vorkommende Anomalien aufgeführt sein dürften. Über einige in diesen Untersuchungsserien gemachten Beobachtungen ist berichtet worden im Jahre 1927 in der Arbeit „Selbstausheilung von orthodontischen Anomalien". Hier konnte die geradezu unwahrscheinliche Heilung von Progenien beobachtet werden und die Ursachen, aus denen in den einzelnen Fällen die Heilung nicht eintrat. Der Einfluß ausbleibender Lückenbildung auf die spätere Stellung der Frontzähne, ebenso wie die Bedeutung, welche ein verspäteter Verlust der zweiten Milchmolaren für die Entstehung des Distalbisses hat, wurde an Modellserien ermittelt. Die Beobachtung, daß ein großer Prozentsatz der Kinder schon mit Anomalien behaftet in die Schule trat, legte es nahe, auch die kleinen Kinder systematisch zu untersuchen, wobei vor allen Dingen rachitisches Material ein aufschlußreiches Untersuchungsobjekt zu bieten schien. Diese Untersuchung habe ich mit Korkhaus im Jahre 1925 bei etwa 70 Kindern durchgeführt, wobei sich im wesentlichen ergab, daß die Mehrzahl der Anomalien schon in einem bisher ungeahnten frühen Alter, vielfach schon im ersten Lebensjahre, auf der Basis rachitischer Knochenerweichung unter der Einwirkung äußerer deformierender Kräfte beobachtet werden konnte. Da unsere Untersuchung somit schon im Alter von einem halben Jahre vielfach zu spät kam, um den ersten Beginn der Anomalie festzustellen, nahm Korkhaus die Untersuchung der Säuglinge vor, wobei sich die interessante

Tatsache ergab, daß bei sämtlichen Neugeborenen der Unterkiefer im Distalbiß steht und erst im Laufe der ersten 3—4 Monate sein Wachstum nachholt, gelegentlich

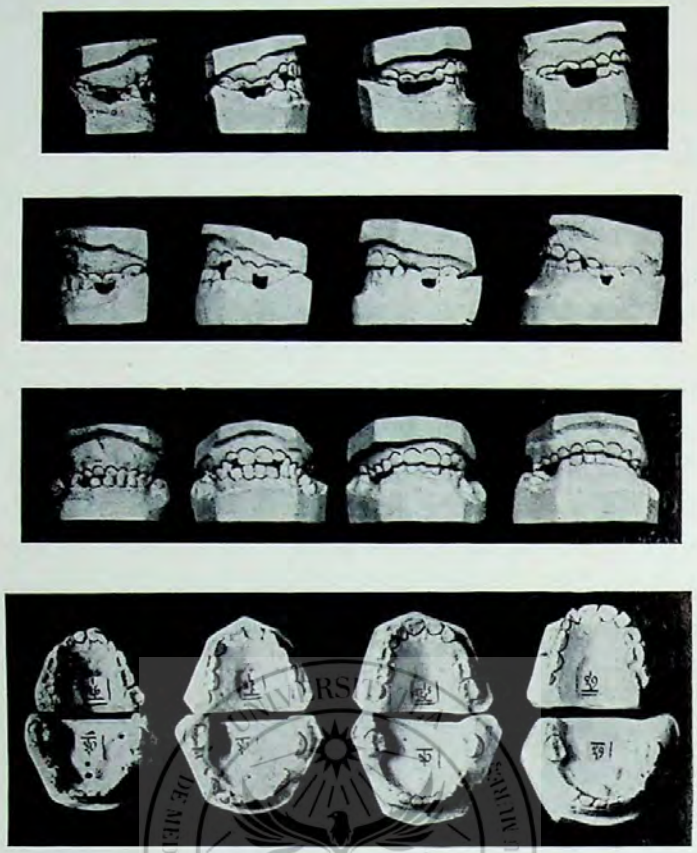

Abb. 1966. Selbstausheilung einer Progenie in 4 Jahren.

auch das normale Wachstum überschreitet und die unteren Schneidezähne in progenischer Stellung durchbrechen läßt. Da jedoch nicht entschieden werden konnte,



a

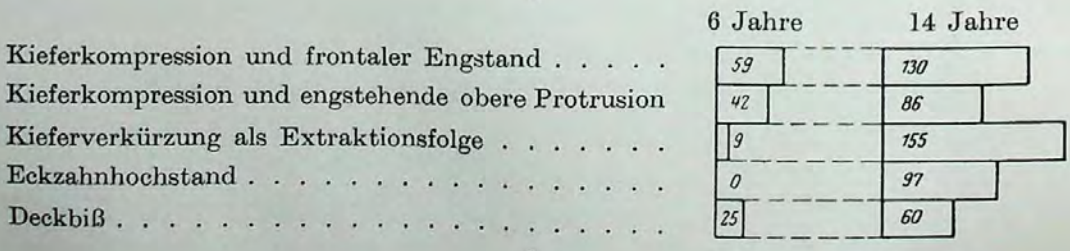

b

Abb. 1967. Häufigkeit der Anomalien im 6. und 14. Lebensjahre nach Korkhaus. a = an Häufigkeit abnehmende Anomalien, b = an Häufigkeit zunehmende Anomalien.

inwieweit hier Zufall oder Schicksal, d. h. biologische Vererbung, waltete, die von mir als erstem in die Zahnheilkunde eingeführte Familienforschung über die Vererbung ein nicht genügend exaktes Beweismaterial bot, wurde am Bonner Schul-

kindermaterial von Korkhaus in Verbindung mit anderen Kliniken eine großzügige Zwillingsforschung in die Wege geleitet, die eindeutig die vererbten Anomalien von den durch äußere Umstände erworbenen sonderte. Endlich führte Korkhaus noch

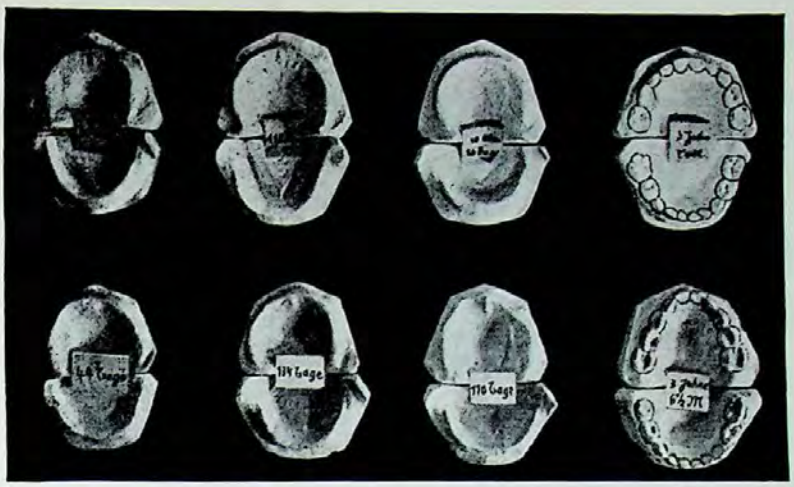

Abb. 1968[1]). Obere Reihe: Normale Säuglingskiefer. Untere Reihe: Rachitische Säuglingskiefer. (Kantorowicz-Korkhaus.)

eine Statistik der Anomalien an 6- und 14jährigen Kindern durch, wobei es sich ergab, daß eine Reihe von Anomalien in ihrer Häufigkeit abnahm, also ausheilte, ein anderer Teil zunahm, also neu entstand, ein Ergebnis, das nach den Untersuchungen

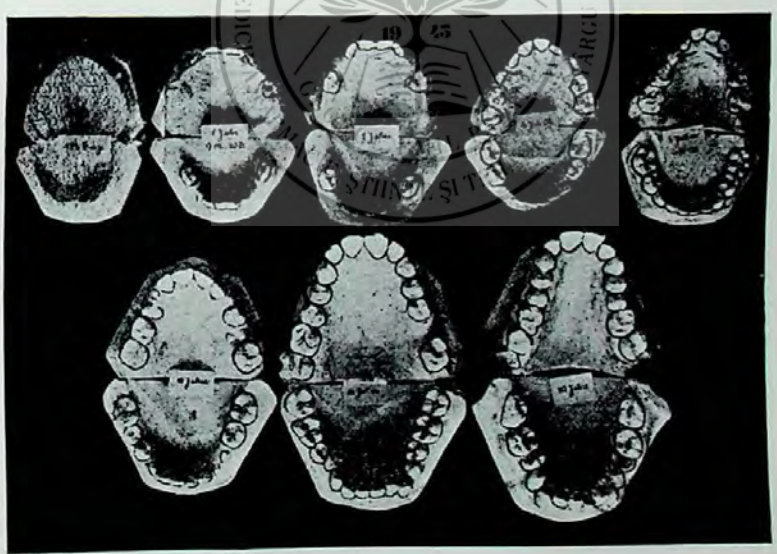

Abb. 1969. Entwicklung des rachitischen Kiefers. (Kantorowicz-Korkhaus.)

an Modellserien erwartet werden konnte, aber in seiner statistischen Häufung diese Beobachtung vom Charakter des Zufälligen befreite.

Über die Ursachen der Heilung bzw. der Entstehung der Anomalien konnte die statistische Feststellung natürlich nicht aussagen. Sie stellte somit nur eine allerdings sehr wertvolle Ergänzung unserer Modellseriensammlung dar.

[1]) Abb. 1968 u. 1969 aus Z. zahnärztl. Orthop. **1926.**

Ich will nicht unerwähnt lassen, daß wohl sämtliche Untersuchungen sich unter vollständiger Teilnahmlosigkeit der orthodontischen Öffentlichkeit abspielten, und daß selbst die berufensten Vertreter der orthodontischen Wissenschaft sie als praktisch bedeutungslos ablehnten, da sich aus der Erkenntnis der Entstehung der Anomalie kein Hinweis ergäbe auf die Methodik ihrer Beseitigung. Diesem Einwand, den ich natürlich gelten lassen muß, der aber dem prophylaktischen Gedanken überhaupt nicht Rechnung trägt, begegnete ich mit dem wissenschaftlichen Optimismus, daß auch die abstrakteste und erdenfernste Wissenschaft schließlich eine heilbringende praktische Auswirkung erfahre.

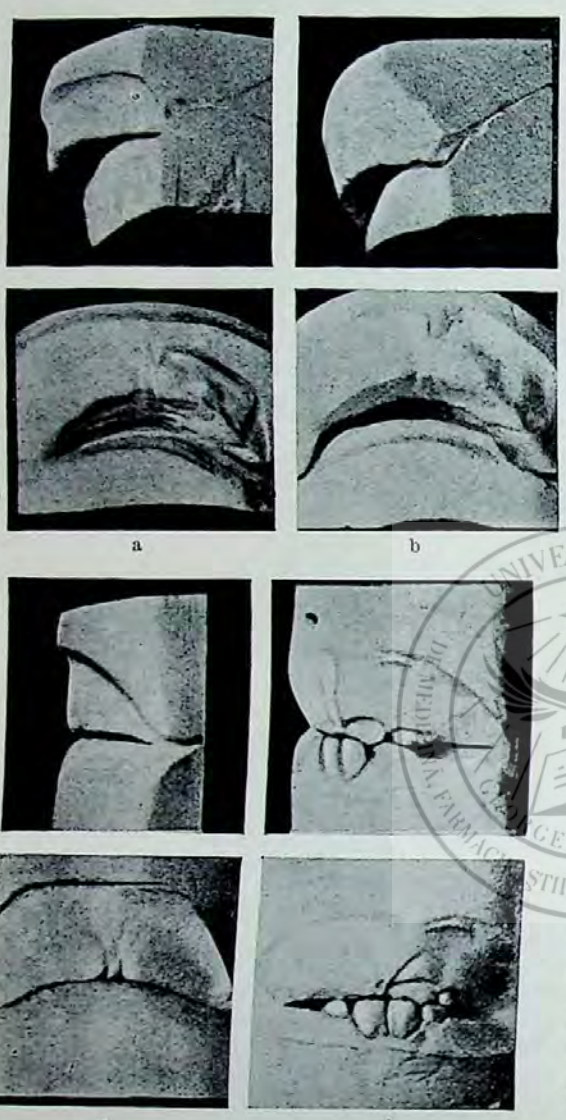

Abb. 1970[1]). Entstehung einer Progenie beim Säugling (nach Korkhaus). a = Säugling am Tage der Geburt. b = ders. Säugl. 8 Tage alt. c = ders. 4 Mon. alt. d = gleiches Kind 1 Jahr alt.

Immerhin wäre es nicht möglich gewesen, mit dem zu Beginn der Untersuchungen vorhandenen therapeutischen Rüstzeug einer großzügigen Bekämpfung der orthodontischen Anomalien näherzutreten, die Individualbehandlung also in eine Massenbehandlung zu verwandeln, wenn nicht auf dem internationalen Kongreß der Europäischen Orthodontischen Gesellschaft in Amsterdam durch Oliver (Tenessy) die moderne Lingualtechnik, die in Deutschland bisher praktisch überhaupt kaum, auf alle Fälle nicht systematisch, ausgeübt wurde, bekanntgeworden wäre. Hier schien mir die gesuchte neue Apparatur vorzuliegen, denn die Befreiung von der häufigen Kontrolle, die Langsamkeit der durch minimalste Kräfte bewirkten Zahnbewegung und die Sicherheit gegen unbeabsichtigte schädliche Einwirkungen übertraf bei weitem unsere bisherige, von Angle übernommene und, wie mir schien, etwa zehn Jahre veraltete Methode. Ich stellte sofort unseren orthodontischen Betrieb auf die neue Behandlungsweise um, und nachdem wir uns die nötige Übung und Erfahrung mit der neuen Apparatur erworben hatten, gingen wir dazu über, auch mit unedlem Material und vereinfachtem Doppelröhrenschloß einen billigen Volksapparat zu bauen.

Die großen Fortschritte der Vitaminforschung hatten mittlerweise die Möglichkeit geschaffen, die Rachitis, die wir als die Hauptquelle der Anomalien erkannt hatten, auf einfache Weise zu bekämpfen. Schon vor der Entdeckung des bestrahlten Ergosterins bot die Höhensonne der Hanauer Werke, später die bestrahlte Milch, die Methoden der allerdings noch nirgendwo durchgeführten Massenbehandlung dar. Ich setzte mich als Stadtverordneter in der Erkenntnis, daß hier der eigentliche Hebel für die Bekämpfung der Anomalien anzusetzen sei, aber auch in der wichtigen Erkenntnis der überwältigenden sozialhygienischen Bedeutung der rachitischen Massenerkrankungen für die Einführung eines großzügigen antirachitischen Feldzuges in

[1]) Abb. 1970a aus Zahnärztl. Rdsch. 1928.

Bonn ein. Leider gelang es erst nach längerer Zeit, das nötige Interesse hierfür zu erwecken. Der Versuch des ersten Jahres scheiterte, brachte zwar das Ergebnis, daß sämtliche erfaßten Kinder von Rachitis geheilt und die gefährdeten von ihr verschont blieben, jedoch war der Prozentsatz der erfaßten und zu Ende behandelten so klein, daß von einem Scheitern des Versuches gesprochen werden konnte. Die Entdeckung des aktivierten Ergosterins durch Windau und die Möglichkeit einer bequemen Anwendung dieses Medikamentes brachte jedoch im nächsten Jahr einen vollen Erfolg, und es gelang der hiesigen Säuglingsfürsorge (Prof. Gött und Stadtmedizinalrat Basten), die Prozentzahl der rachitischen Säuglinge von etwa 50% auf etwa 0,5% herabzudrücken, ein in seiner allgemeinen Bedeutung und seinen hygienischen Auswirkungen vorläufig noch gar nicht zu übersehender Erfolg, der aber auch auf dem engeren Gebiete der Schulzahnpflege und insbesondere der Kariesbekämpfung eine neue Ära herbeiführen wird. Für die orthodontischen Anomalien aber bedeutet diese Zurückdrängung der Rachitis wahrscheinlich eine Verminderung der Anomalien um etwa 30—40%, jedoch werden wir in den Genuß dieser hygienischen Errungenschaft erst in etwa 3 Jahren, wenn diese Kinder das 6. Lebensjahr erreicht haben werden, treten.

Die Prophylaxe der orthodontischen Krankheitsgruppen. Soweit der historische Ablauf. Die moderne orthodontische Prophylaxe baut sich auf drei Pfeilern auf: 1. der Durchforschung der Ätiologie der Anomalien und der Umstellung von der systematischen Betrachtung zur ätiologischen und der zugleich bewirkten Schaffung von ätiologisch einheitlichen Krankheitsbildern an Stelle systematischer Einteilung; 2. dem Bekanntwerden der amerikanischen Lingualtechnik und Hand in Hand mit ihr der sog. biologischen Behandlungsmethode; 3. der Entdeckung der synthetischen Herstellung des antirachitischen Vitamins durch Windau und die in Bonn zum ersten Male durchgeführte Massenbehandlung einer ganzen Säuglingsgeneration.

Der Hauptteil der zur Zeit bestehenden Anomalien setzt sich aus folgenden Gruppen zusammen:

I. Erworbene Anomalien.

1. Extraktionsfolgen. 2. Kompressionsanomalien. 3. Offener Biß.

II. Anomalien der Anlage.

1. Progenie. 2. Deckbiß. 3. Diastema.

I. Erworbene Anomalien. 1. Unter diesen sind leicht zu bekämpfen (und spielen bei uns in Bonn, da hier bleibende Zähne nicht mehr vorzeitig entfernt werden, keine in Betracht kommende Rolle mehr) die durch vorzeitige Zahnentfernung auftretenden Kieferverkürzungen, die zum Krankheitsbild der falschen Progenie, der falschen Prognathie und des scheinbaren Distalbisses, sowie zu einer Form des Eckzahnhochstandes führen. Diese sind schon jetzt aus Bonn fast verschwunden, und wir müssen uns, wenn wir diese Fälle studieren wollen, Material aus anderen Gemeinden verschaffen.

Nicht verschwunden sind allerdings die Anomalien, die durch vorzeitige Entfernung von Milchzähnen entstehen, da die Milchzahnextraktion auch bei uns noch eine nicht unerhebliche Rolle spielt und so lange spielen wird, bis die rachitisfreien Jahrgänge in die Schule eintreten, das wird im Jahre 1931—32 der Fall sein. Dann werden auch die Anomalien, die durch Milchzahnverlust entstehen, ebenso verschwinden wie diejenigen, die durch Verlust der bleibenden Zähne entstanden sind. Bis dahin haben wir uns entschlossen, nach jeder Extraktion eines Milchmolaren einen kleinen, vorrätig gehaltenen Sperrapparat einzulegen, der die Lücke aufrechthält und gleich nach der Zahnextraktion eingesetzt wird. Da wir sämtliche Kinder zweimal im Jahre untersuchen, können diese Anomalien unschwer beseitigt werden.

2. Kompressionsanomalien. Diese werden solange in ausgedehntem Maße Apparatbehandlung verlangen, als wir noch Kindermaterial erhalten, das in seiner Säuglingszeit unter der Einwirkung der Rachitis gestanden hat. Wir begnügen uns vorläufig damit, im sechsten Lebensjahre den Kiefer zur Norm zu erweitern, und bewirken dies mit dem Mershonapparat, der mit einem vereinfachten Doppelröhrenschloß versehen ist, das die Firma Dentaurum in Form einer langen Doppelröhre zum Selbstabschneiden liefert. Der Lingualbogen wird in diesen Röhrchen durch Ligaturen festgehalten, die an einem zwischen die Röhrchen gelöteten Knopf ihren Halt finden. Wo die Kosten keine wesentliche Rolle spielen, ist das einfacher zu handhabende serienmäßig hergestellte Korkhaus-Schloß in unechtem Metall zu verwenden. Als Federmaterial wird echter Draht verwendet, der an einem Plättchen Messing- oder Neusilberblech mit Goldlot angelötet wird, das seinerseits mit Weichlot am Neusilberbügel befestigt ist. Der Apparat, dessen Elemente aus Abb. 1970b u. 1970c hervorgehen, kostet mit einer halben Stunde Arbeitslohn etwa 3,50 M., ist also wesentlich billiger als ein Anglescher Apparat.

Seine Anlegung folgt den üblichen Regeln, die Jugend der Patienten bewirkt einen sehr schnellen Behandlungserfolg. Man soll nicht schneller als etwa 1 mm im Monat dehnen, da aber selten die Verengerung mehr als 4—5 mm beträgt, nimmt der Kiefer im Laufe von etwa einem halben Jahre, für das Kind unmerklich, normale Breite und Form an.

Abb. 1970b[1]). Doppelröhrenschloß für prophylaktische Behandlung. (Kantorowicz.)

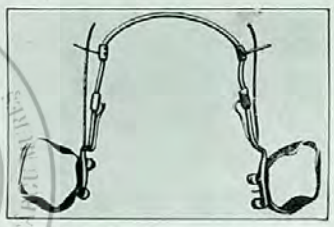

Abb. 1970c. Lingualapparat aus unechtem Material. Nur die Dehnungsfederchen sind echt. (Kantorowicz.)

Ich hatte anfangs gefürchtet, viele Anstände durch zerstörte Apparate zu finden. Die Erfahrung hat gelehrt, daß sie nur verhältnismäßig selten auftreten. Die Kinder gewöhnen sich so schnell an den Lingualbogen, daß sie ihn schon nach wenigen Tagen gar nicht mehr empfinden. Rahmbonbons, Gummimännchen und Kaugummi dürfen allerdings nicht gelutscht werden! Die Kinder werden etwa alle 5—6 Wochen kontrolliert, und etwa alle 6 Wochen wird am Apparat eine Aktivierung, d. h. eine Spannung der Federchen um etwa $^3/_4$—1 mm vorgenommen. Die einfachste Form des Retentionsapparates ist noch nicht endgültig entschieden. Zur Zeit wird er durch Verbreiterung des Lingualbogens hergestellt. Es ist in Aussicht genommen, nach Schluß der Behandlung in geeigneten Fällen die Adenoide entfernen zu lassen, nach Schluß deswegen, weil wir uns die Kinder nicht verscheuchen dürfen. Aus diesem Grunde halte ich es auch nicht für angebracht, den Orthodonten diese Operation ausführen zu lassen. Sie werde auch möglichst räumlich von der orthodontischen Behandlung getrennt.

Für die Behandlung der Kieferkompression mit Distalbiß sind verschiedene Verfahren versuchsweise angewandt worden. Ursprünglich dachte ich daran, die fast mit experimenteller Sicherheit eintretende Kieferverkürzung nach vorzeitiger Extraktion des 6-Jahrmolaren für die relative Verkürzung des Oberkiefers in Anspruch zu nehmen, doch sind die hierfür in Betracht kommenden Fälle zu selten, als daß in größerem Maßstab hiervon Gebrauch gemacht werden könnte. Voraussetzung wären Hypoplasien, die eine spätere Extraktion doch notwendig machen würden, sehr geringe Kom-

[1]) Abb. 1970b u. c aus Z. zahnärztl. Orthop. 1928.

pression, die keine orthodontische Behandlung erfordert, Erfassung der Kinder bald nach dem Durchbruch der 6-Jahrmolaren. Alle diese Voraussetzungen treffen naturgemäß recht selten zusammen.

Wir haben deswegen auf andere Weise versuchen müssen, den Distalbiß zu bekämpfen, wobei wir eine Auswahl zwischen verschiedenen Methoden haben. Wenig Erfolg versprechend sind Rogerssche Übungen, weil diese doch von den Kindern kaum vorgenommen werden dürften, und Behandlung mit intermaxillären Gummibändern, weil die kleinen Kinder, soweit deren Eltern nicht die Zeit haben, sich viel mit so subtilen Sachen, wie Gummiligaturen es sind, abzugeben, diese zu allen anderen Zwecken, nur nicht zu orthodontischen gebrauchen. Es bleiben übrig die Vorrichtungen zur Bißverschiebung, von denen die den Vorzug verdienen, welche den Kindern jede andere Okklusion, als eine in Vorschubstellung, unbequem machen. (Jumpingkrone von Schwarz.) Doch fehlt es uns hierüber völlig an Erfahrung in der Massenbehandlung.

In einer geringen Zahl von Fällen wird die frühzeitige Kieferdehnung den Unterkiefer wieder in seine normale Lage zurückgehen lassen. Denn ebenso, wie bei der Progenie ein Zwangsbiß in mesialer Stellung vorliegt, so beim Distalbiß vielfach ein distaler. Nach dem berühmten Beispiel kann der Unterkiefer ebensowenig in den engen Oberkiefer nach vorne wachsen, wie ein Fuß in einem zu engen Schuh nach vorn schlüpfen kann, beide bleiben in rückwärtiger Stellung, im „Distalbiß", stecken.

3. Offener Biß. Der offene Biß des Milchgebisses heilt in der Mehrzahl der Fälle, wenn es sich nicht um eine Verbiegung des Kieferwinkels handelt, von selbst aus. Wir haben bisher keinen Anlaß gehabt, therapeutisch einzugreifen, doch wird dies später in einzelnen Fällen geschehen müssen. Es ist anzunehmen, daß mit dem Verschwinden der Rachitis der offene Biß ebenfalls so gut wie verschwinden wird.

II. Anomalien der Anlage. 1. Progenie. Es galt hier den Modus der Selbstausheilung, den ich in mehrfachen Fällen beobachten konnte, künstlich herbeizuführen. Ich konnte feststellen, daß die Progenie in drei Stadien vorkommt und sich etwa im 6. Lebensjahre im ersten Stadium befindet, das dadurch charakterisiert ist, daß fast ausnahmslos noch Neutralbiß mit nur leichter Abweichung im Sinne einer Mesialverschiebung besteht, der sich durch distalen Druck ohne weiteres bis zur Höckerokklusion der Schneidezähne redressieren läßt.

Es galt also, das Hindernis für das Zurückgleiten des Unterkiefers in seine neutrale Ruhelage zu beseitigen, und da dieses stets die umgekehrte Frontzahnführung und meist der durch die unteren Eckzähne bewirkte Zwangsbiß ist, mußte es genügen, diesen Zwangsbiß durch Beschleifung der Milcheckzähne gelegentlich auch der Milchschneidezähne um etwa 1—$1^1/_2$ mm zu beseitigen. Es erwies sich, daß die Kinder ohne weiteres diesen kleinen Eingriff, der bei zartem Vorgehen nicht schmerzhaft ist, gut vertragen. Sofort nach der Beschleifung sinkt der Unterkiefer meist aus seiner Zwangsstellung in seine Ruhelage zurück. Der Wechsel der Frontzähne bewirkt dann die richtige Einstellung der Front, die vielfach auch schon vorher durch nachträgliches Wachstum des in seiner Entwicklung zurückgehaltenen Oberkiefers herbeigeführt wird.

Gelegentlich muß freilich auch der Biß gesperrt werden, was wir durch Bänder erreichen, die auf die ersten Molaren oder Milchmolaren gesetzt werden und die Kauflächen um 1—2 mm überragen. Dies ist notwendig, wenn schon bleibende Zähne durchgebrochen sind, oder die Zähne einander so bedecken, daß zuviel Zahnsubstanz geopfert werden müßte.

Wir waren in der Lage, im Laufe eines Jahres 120 Progenien in Behandlung zu nehmen. Die eigentliche Behandlung dauert etwa 10 Minuten, ein Teil allerdings reagiert nicht auf diese Behandlung. In diesen Fällen werden durch Apparate die obere

Front protrudiert, nachdem die mittleren Schneidezähne ihren Durchbruch begonnen haben, also im 7. Lebensjahr.

2. Der Deckbiß. Auch dieser konnte im 1. Jahre noch nicht in Behandlung genommen werden. Doch wird auch hiermit jetzt, nachdem die einfacher zu behandelnden Anomalien keine Probleme mehr bieten, angepackt. Gedacht ist daran, ihn während des Durchbruchs der bleibenden Schneidezähne zu beeinflussen. Doch tauchen hier noch eine Reihe von Schwierigkeiten auf, die zum Teil in der Vielgestaltigkeit des Deckbisses begründet liegen, die eine formelhafte Behandlung vorläufig noch einschränkt. Hierüber wird deswegen erst später berichtet werden können.

3. Diastema. Gegen dieses dürfte eine Frühbehandlung nicht am Platze sein, da zu der Zeit, in der frühestens der meist erforderliche operative Eingriff aus äußeren Gründen durchgeführt werden kann, die Milchschneidezähne schon so gelockert sind, daß nicht anzunehmen ist, daß sie bei orthodontischer Bewegung in der neuen Stellung fest werden. Es ist deshalb mit dem Eingriff bis zum mindestens 9.—10. Lebensjahr zu warten. Ihn länger zu verschieben ist nicht angebracht, da anders die durch das Diastema bewirkte Verbreiterung des Kiefers nicht verhindert werden kann.

In Bonn, einer Stadt mit verhältnismäßig günstigen sozialen Bedingungen, rechnen wir mit einer Menge von etwa 40—50 % behandlungsbedürftigen orthodontischen Anomalien. Wie man sieht, werden schon jetzt etwa 70 % verhütet, bzw. in ihrem Fortschreiten aufgehalten und geheilt. Das goldene Zeitalter der orthodontischen Prophylaxe wird in Bonn in 3 Jahren anbrechen, wenn unsere Rachitisbekämpfung sich auswirkt.

Daß es aber gelungen ist, einer so weit verbreiteten Volkskrankheit wie der Kieferanomalien in hohem Maße Herr zu werden, sie mit verhältnismäßig geringfügigen Mitteln zu bekämpfen, den Segen der orthodontischen Behandlung Kreisen zugänglich zu machen, die auch früher gar nicht daran denken konnten, die Individualbehandlung zu bestreiten, ist ein Erfolg folgerichtiger wissenschaftlicher Forschungsarbeit, die sich auf eine lange Reihe von Jahren erstreckt, aber zu einem ungeahnt schönen und vollen Erfolg geführt hat.

Literatur s. u. Orthodontische Literatur. *Kantorowicz.*

Orthognathik von Herbst im Gegensatz zur Orthodontie gebildete Methodik bei Bißanomalien, bei orthodontischen Anomalien, nicht die einzelnen Zähne zu bewegen, sondern ganze Teile des Alveolarfortsatzes samt ihren Zähnen (s. Regulierungsapparate).

Osteom, Das. **I. Anatomie.** Zufolge enger genetischer Beziehungen zu den Kieferknochen baut sich das Osteom in seinen einzelnen Formen aus den verschiedenen Anteilen dieser Knochen auf und enthält so in der Regel kompakte und spongiöse Knochensubstanz. Ist es oberflächlicher gelegen oder gar gestielt, so verfügt es noch über einen bindegewebig-periostalen Überzug, der vom Mundepithel gedeckt wird. Die beiden erstgenannten Anteile finden sich zumeist regelmäßig verteilt, gelegentlich herrscht der eine oder andere stärker vor. Da die Kieferknochen nicht knorpelig, sondern bindegewebig vorgebildet werden, enthält das Osteom keinen Knorpel, wohl kann es mit Bindegewebe untermischt sein (Osteofibrom). Bei anderer Anordnung der Anteile kann zunächst gelegentlich der Eindruck entstehen, als handle es sich nicht nur direkt geschwulstartige Vorgänge[1]), doch weist hier eine sorgfältige Kontrolle des anatomischen Bildes wohl stets bald den richtigen Weg.

II. Klinik. Bei aller anatomischen Gleichwertigkeit kann das klinische Bild des Osteoms ein recht vielseitiges sein. Zunächst sprechen mit Art der Entstehung und des Wachstums, so daß wir hiernach das oberflächliche von dem zentralen oder

[1]) Siehe Differentialdiagnose.

endostalen Osteom abgrenzen. Noch weitere Varianten sind beachtenswert. Die erstere oberflächliche Form springt mehr oder weniger sicht- und fühlbar vor, ist schmal oder breitbasig gestielt und bildet so, bei unverändert scheinender Nachbarschaft, bald kleine osteophytenähnliche oder größere Gebilde vom Typ der Exostosen oder Hyperostosen. Sie findet sich zumeist in der Einzahl, selten nur in der Mehrheit vor. Vorzugsweise bilden der Oberkiefer und im Bereiche dieses der Alveolarfortsatz ihre Basis. Zufolge ihres oberflächlichen Wachstums wird diese Form bald bemerkt, sie pflegt im allgemeinen eine gewisse Konstanz zu wahren, indem sie über eine bestimmte Größe nicht hinausgeht. Das zentrale, im Knochen entspringende Osteom kann hingegen geraume Zeit unbemerkt bleiben und tritt nur allmählich in Erscheinung, indem die betreffende Kieferpartie sich verdickt und auftreibt. Bei Entstehung im Zahnfortsatzbereiche sind die ersten Stadien schon augenfälligere, hier pflegt es bald zur Abdrängung eines oder mehrerer Zähne, zur Störung der Artikulation, ja auch zur Einengung der betreffenden Mundhöhlenpartie zu kommen. Zufolge seiner Zusammensetzung zeigt das Osteom in allen seinen Formen an Oberfläche und in Tiefe eine gleichmäßig harte Konsistenz, gegen den gesunden benachbarten Knochen ist es meist deutlich abgegrenzt, nur bei endostaler Entwicklung verwischen die Grenzen leichter.

Subjektive Erscheinungen pflegen in den ersten Stadien der Entwicklung des Osteoms zu fehlen, äußere sich nur gelegentlich bei der endostalen Form, wenn die Geschwulst in Nähe eines sensiblen Nerven entstehend, auf diesen drückt bzw. sich bei weiterem Wachstum raumbeengend auswirkt. Alsdann pflegen eigenartige dumpfe, schwer lokalisierbare Empfindungen aufzutreten, nicht unähnlich denen, wie sie bei beginnendem zentralen Carcinom beobachtet werden und hier wie dort auf den Ablauf bedeutsamer Vorgänge hindeuten.

In weiteren Entwicklungsstadien treten gewisse Sondererscheinungen auf, deren Kenntnis notwendig ist. Voran sei gestellt, daß eine Umwandlung eines Osteoms im Sinne einer malignen Entartung (Osteosarkom) selten ist, fast regelmäßig fehlen also auch in den Spätstadien die Zeichen einer Kachexie. Unter den lokalen Vorgängen ragen auf Zirkulationsstörungen beruhende hervor. Einer gelegentlichen Druckeinwirkung folgt ein Wundwerden der Oberfläche und Verlust der Deckschichten, nur zu leicht treten Ernährungsstörungen des Geschwulstgewebes hinzu, die mit mehr oder weniger weitgehender Nekrose endigen. Infolge zunehmenden Druckes der Geschwulst auf die Gefäße der Nachbarschaft entwickelt sich gelegentlich eine umfassendere Störung der Zirkulation, eine Nekrose größerer Geschwulstabschnitte, ja gelegentlich des gesamten Tumors, folgt nach, so daß letzterer bei operativer Freilegung völlig nekrotisch in sein Lager eingebettet vorgefunden wird und unschwer aus letzterem herausgehoben werden kann. Ein in Kiefer- oder Nasenhöhle hineinwachsendes Osteom kann gleichfalls den Zusammenhang mit seiner ernährenden Basis verlieren, in die eine oder andere Höhle abgestoßen werden und hier als Fremdkörper liegenbleiben. Entzündungen und Zerfallerscheinungen der Schleimhäute pflegen alsdann nicht auszubleiben, auch die zunächst gesund scheinende benachbarte Knochenpartie wird gefährdet. Zufolge des expansiven Wachstums des Osteoms können stärkere Verdrängungserscheinungen auftreten. Die in Kiefer- und Nasenhöhle hineinwachsende Geschwulst bewirkt eine Einengung und Verlegung der Atmungswege, auch Tränenkanal und Augenhöhle, ja Siebbein- und Keilbeinhöhle können beteiligt werden. Am Unterkiefer sieht man infolge Einwachsens einer Hypostose oder Exostose in den Aktionsbereich desselben, insbesondere im Gebiete der Gelenkfortsätze, Bewegungshemmungen entstehen. Auch kann, wie dieses in Abb. 1407 auf S. 1280

dieses Handwörterbuches zum Ausdruck kommt, infolge übermäßigen Wachstums eines Tumors, in diesem Falle eines verknöcherten Fibroms eine Abänderung der normalen Kieferform und eine Abknickung eintreten, oder auch bei eintretender Entzündung ein stärkerer Abbau von Knochensubstanz einsetzen, und eine Spontanlösung und ein Defekt entstehen. So werden auf mannigfaltige Weise wichtige Funktionen, wie Atmung und Nahrungsaufnahme, sowie Sprache in wechselndem Maße geschädigt, unter diesen Nahrungsaufnahme und Ernährung jedoch nur selten so weit, daß kachexieähnliche Zustände auftreten.

III. Symptome, Differentialdiagnose. Kann so das klinische Bild des Osteoms ein recht vielseitiges sein, so bereitet gleichwohl die Diagnose im allgemeinen keine besonderen Schwierigkeiten. Es gilt eben, sich der Haupteigenschaften der Geschwulst zu erinnern. Eine sehr wesentliche der letzteren ist die außerordentliche Härte, die das Osteom gegenüber andersartigen Bildungen, gutartigen wie bösartigen Charakters, auszeichnet (Cyste, Fibrom, Sarkom, Carcinom). Dieser Eigenschaft zufolge ist auch das Ausbleiben jeglichen Erfolges beim Versuche der Probepunktion charakteristisch. Malignen Tumoren gegenüber ist das rein expansive Wachstum des Osteoms, das Fehlen von Erweichung und Zerfall seiner Substanz, sowie die Nichtbeteiligung des übrigen Organismus (Kachexie) außerordentlich bedeutsam. Im Gegensatz zum Odontom und Adamantinom läßt das Osteom keine irgendwie gearteten genetischen Beziehungen zum Zahnsystem erkennen. Von besonderer Bedeutung für die Differentialdiagnose erweist sich die Nachprüfung des örtlichen Befundes mittels der Röntgenstrahlen, diese gestatten fast immer eine Behebung nach der klinischen Untersuchung noch zurückgebliebener Unklarheiten. Einiger eigentümlicher Bildungen und Vorgänge, die auffällige Ähnlichkeit mit den Osteomen aufweisen können, sei besonders gedacht. Im Gefolge von Ostitiden der Kiefer, die nicht einmal besonders schwer, mitunter sogar milde und unkompliziert verlaufen, treten unter Ausbleiben der erhofften Restitutio ad integrum geschwulstartige Verdickungen der Knochensubstanz an Ober- und Unterkiefer auf. Die Entstehung dieser muß auf eine außergewöhnliche und nachhaltige Reizung der knochenbildenden Elemente zurückgeführt werden, derzufolge eine gleichmäßig und stetig zunehmende Auftreibung der Knochensubstanz einsetzt, die den von der Erkrankung betroffenen Bezirk umfaßt und benachbarte, bis dahin gesunde Knochenpartien miteinbezieht. Ein späteres Stadium eines solchen Vorganges ist in den Abb. 1404 und 1405 auf S. 1278 und 1279 wiedergegeben. Es kommt zur Ausbildung von unförmigen Knochenmassiven, die gegen die umgebende Knochensubstanz nicht besonders scharf abgegrenzt sind, die klinisch und röntgenologisch den Osteomen nicht unähnlich sind, in gewissen Stadien sogar mit diesen leicht verwechselt werden können. Hier bewahren insbesondere die Beachtung der Anamnese und die Nachprüfung des anatomischen Befundes vor Irrtümern. Auch einer Wachstumsanomalie wäre hier gesondert zu gedenken. Gelegentlich wird im Oberkiefer im Bereiche des harten Gaumens eine wulstartige Auftreibung des Knochens beobachtet, die unter unveränderten Weichgebilden in der Mittellinie des Gaumens sich haltend, von vorne nach hinten ziehend, sich durch eine außerordentliche Härte auszeichnet, allmählich auftretend und nach einer gewissen Periode des Wachstums stationär bleibend. Diese Torus palatinus benannte Veränderung zeichnet sich gegenüber dem Osteom in der Form einer Hyperostose noch besonders durch ihre gleichmäßige Entwicklung und ihre strenge Lokalisation auf die Mittelpartie und Beziehung zur Sutura palatina longitudinalis aus. Nicht unerwähnt darf bleiben, daß auch am Unterkiefer in seltenen Fällen sich an symmetrischer Stelle an der Innenfläche der waagerechten Äste, ziemlich genau gegenüber den Foramina mentalia, auf-

fällige Verdickungen vom Typ der Exostosen finden, die aber nach allem gleichfalls nur als Anomalien aufzufassen sind.

IV. Die Therapie des Osteoms ist eine aktiv chirurgische, trägt jedoch als solche noch einen durchaus konservativen Charakter. So wird man sich im allgemeinen bei gestieltem Osteom auf eine einfache Kappung der Prominenz und auch bei der endostalen Form auf eine Ausschälung der Geschwulst mittels Meißel, Knochenzange oder Bohrer beschränken können, wird in der Regel auch die Kontinuität am Unterkiefer erhalten können. Liegt dagegen eine Übergröße vor, finden sich entzündliche Erscheinungen und Nekrose, hat die Nachbarschaft Anteil genommen, so bedarf es schon eingreifender Maßnahmen, und wird gelegentlich immer einmal die Kontinuität des Unterkiefers unterbrochen werden, oder müssen am Oberkiefer weitere Maßnahmen Platz greifen.

V. Die Prognose des Osteoms ist nach dem Vorstehenden klar. Eine maligne Entartung wird nicht beobachtet. Die Aussichten auf eine weitgehende Wiederherstellung gestörter Funktionen der Kiefer sind gute, auch wenn einmal ein umfangreicherer Eingriff erforderlich geworden ist. Einzelheiten nach dieser Richtung hin sowie hinsichtlich der einzuschlagenden Therapie finden sich in den Kapiteln dieses Handbuches, in denen die Kieferostitis, die Spontanfraktur und Pseudarthrose, die Kieferresektion und -plastik und die Erkrankungen der Nebenhöhlen Besprechung finden. *Lindemann.*

Osteomyelitis der Kiefer. **Definition und Abgrenzung.** Die eitrige Entzündung des Knochens kann ausschließlich den kompakten Rindenteil betreffen, dann hat man sie als Ostitis bezeichnet. Sie betrifft aber meist den ganzen Querschnitt, befällt also auch den spongiösen Teil und das Knochenmark und breitet sich in ihm besonders leicht und weit aus. Dann reden wir von Osteomyelitis. In der Praxis ist solche Unterscheidung und Abgrenzung nicht immer üblich und auch oft nicht möglich, da fast immer Compacta und Spongiosa gleichzeitig befallen sind; daher wird derselbe Fall von eitriger Knochenentzündung von dem einen als Ostitis, von dem anderen als Osteomyelitis bezeichnet. Wünscht man eine Abstufung der vielgestaltigen Formen von eitriger Knochenentzündung vorzunehmen, so empfiehlt sich, als Ostitis die Fälle zu bezeichnen, die ohne Neigung zu Progredienz auf die unmittelbare Umgebung der primären Schädigung sich beschränken. So folgt einer Zahnentfernung häufig eine Ostitis, die sich auf die Alveole des Zahnes beschränkt; oder einer komplizierten Unterkieferfraktur eine Ostitis, die sich auf die nächste Umgebung des Bruchspaltes beschränkt. Im Gegensatz dazu reden wir von Osteomyelitis, wenn die eitrige Entzündung von der Eintrittspforte der Eitererreger, z. B. der zuerst erkrankten Alveole, in die Nachbarschaft hinein fortschreitet und größere Gebiete erkranken. So kann z. B. nur noch das Gebiet des Nachbarzahnes befallen werden — dann könnte man allenfalls auch noch von Ostitis reden — es kann aber ein Gebiet von mehreren Zentimetern Ausdehnung von der Erkrankung ergriffen werden oder die Eiterung sogar die ganze Kieferhälfte in Mitleidenschaft ziehen, ja selbst auf die andere Kieferhälfte noch weit übergreifen, dann werden wir immer von Osteomyelitis reden.

Erreger. Als Erreger werden hauptsächlich Staphylokokken und Streptokokken beobachtet. Meist bestehen Mischinfektionen von Staphylococcus pyogenes aureus mit dem Staphylococcus pyogenes albus oder Streptokokken. Auch alle drei können sich in Gesellschaft finden. Erfolgt die Infektion vom Munde her, so sind fast immer auch Fäulniserreger und andere Vertreter der Mundflora zu finden. In seltenen Fällen sind auch — wie an den markreichen Röhrenknochen häufiger — Pneumokokken, Pneumoniebacillen, Influenza-, Typhus- und Kolibacillen, selbst Gonokokken als Erreger nachgewiesen.

Ätiologie. Wie die Eitererreger in den Knochen gelangen, und unter welchen Umständen sie zur Erkrankung des Knochens führen, ist von großer praktischer Bedeutung.

Wir unterscheiden die Entstehung der Kieferosteomyelitis

1. durch dentogene Infektion,
2. durch hämatogene Infektion,
3. durch Übergreifen eitriger Prozesse aus der Nachbarschaft (fortgeleitete Eiterung).

Die dentogene Infektion setze ich mit Absicht an erste Stelle und nehme sie aus der Gruppe der fortgeleiteten Prozesse heraus. Nicht nur, weil sie den Zahnarzt am meisten angeht, sondern auch, weil der weitaus größte Teil unserer Patienten durch Zahnerkrankungen zur Osteomyelitis gekommen war. Unsere Beobachtungen widersprechen also der Ansicht anderer Autoren, z. B. Partschs, daß die Osteomyelitis „in den meisten Fällen durch im Blute kreisende und auf dem Blutwege zugeführte bakterielle Gifte hervorgerufen wird" (Hdb. Zahnheilk. 1; 189). Vielmehr war in der Mehrzahl unserer Fälle der Verlauf so, daß an einem kariösen oder tiefzerstörten Zahn eine eitrige Periodontitis, vielleicht schon als vierter oder fünfter akuter Nachschub, entstand. Von diesem Zahn als Zentrum aus entstand eine nach beiden Seiten fortschreitende Osteomyelitis. Ein unentwegter Verfechter der hämatogenen Theorie könnte auch hiergegen noch einwenden, daß die akute oder chronische Periodontitis nur den Locus minoris resistentiae geschaffen habe, auf dem die im Blute kreisenden Bakterien die zusagenden Ansiedelungsbedingungen gefunden hätten; mir scheint, wo die virulenten Eitererreger schon den Damm der Wurzelhaut, des Granuloms oder des Cystenbalges durchbrochen haben, wo sie schon im Kieferknochen sich befinden und ihn durchwandern, um unter der Knochenhaut einen Abseß zu veranlassen und eventuell auch die Weichteile phlegmonös zu durchsetzen, da brauche ich nicht mehr nach einer Erklärung zu suchen, wodurch die Osteomyelitis veranlaßt ist; viel eher, scheint mir, sollte man erklären, wodurch der Knochen davor geschützt ist, daß nicht in jedem Falle der eitrigen Periodontitis und Periostitis auch eine Osteomyelitis entsteht.

Für den behandelnden Arzt wie für den Gutachter hat diese Ätiologie eine große Bedeutung. In vielen Fällen gehen die Patienten zum Zahnarzt, wenn sie ihre Schmerzen gar nicht mehr ertragen können und lassen sich den schuldigen Zahn entfernen. Wird der Zustand danach immer schlimmer und wird der Patient endlich mit hohen Temperaturen und Schüttelfrösten ins Krankenhaus aufgenommen, so macht nicht nur der Patient den Zahnarzt für die Osteomyelitis verantwortlich, auch die Diagnose vieler Krankenhäuser lautet: „Osteomyelitis nach Zahnextraktion". Und es ist dem Kranken nur schwer glaubhaft zu machen, daß die Zahnentfernung zu spät kam, daß die Knochenerkrankung nicht wegen, sondern trotz der Zahnentfernung erfolgt ist. Die gleichen Zusammenhänge gelten für die meisten Fälle von „Sepsis post extractionem" und „Mundbodenphlegmone post extractionem". Wegen der außerordentlichen strafrechtlichen Bedeutung muß daher jedem auf das dringendste angeraten werden, in allen Fällen akuter Entzündung ja nicht durch Infiltrationsanästhesie eine örtliche Betäubung erzielen zu wollen; wo diese doch versucht worden ist, hat der Gutachter kaum noch eine Möglichkeit, eine Keimverschleppung durch den ärztlichen Eingriff auszuschließen; er kann eine Schuld des Zahnarztes nur ablehnen, wenn dieser sich der Leitungsbetäubung im nicht entzündeten Gebiet bedient oder jede örtliche Betäubung vermieden hat.

In diesem für Praktiker bestimmten Werk darf ich nicht verschweigen, daß wir durch Infiltrationsanästhesie schwere Fälle eitriger Knochen- und Weichteilentzündung haben entstehen sehen; zum Teil sogar mit tödlichem Ausgang. Besonders tragisch sind solche Folgen für die Kranken dann, wenn sie ohne alle Schmerzen zum Zahnarzt gingen, um sich schlechte Zähne entfernen zu lassen; z. B. zu dem Zweck, sich anschließend eine Prothese zu beschaffen. Hier muß angenommen werden, daß zufällige Injektion in einen apikalen, bakterienhaltigen Herd und zu großer Druck eine Verschleppung von Eitererregern in die gesunde Umgebung verursacht hat. Durch vorsichtige Injektionsmethoden hätte sich eine solche Komplikation wohl in den meisten Fällen verhüten lassen, doch kommen Unglücksfälle vor, die in der Begrenztheit und Menschlichkeit unserer Kunst liegen.

Sonst haben wir als dentogene Ursache noch beobachtet, daß ein wurzelkranker Zahn ohne vorherige Behandlung gefüllt wurde, oder daß durch eine brüske Wurzelbehandlung Eitererreger in den Knochen überimpft wurden. In zwei Fällen haben wir auch nach Injektion von Presojod eine Osteomyelitis entstehen sehen, wahrscheinlich war auch da die Methode der Injektion nicht vorsichtig genug. Weisheitszähne führen auch gelegentlich zur Knocheneiterung, die sich an die zuerst bestehende Weichteileiterung anschließt.

Wo die Zähne schon verlorengegangen sind, können zurückgebliebene Cysten akut vereitern, in den gesunden Knochen durchbrechen und zur eitrigen Entzündung desselben führen. Die Eitererreger können latent in der Cyste geschlummert und und bei Gelegenheit eines Traumas (Erkältung) neue Lebenskraft gewonnen haben, oder es können auch auf dem Blutwege neue Keime hineingetragen worden sein, die die schon vorhandenen zu neuer Virulenz anfachten. So leitet diese seltene Entstehung über zur hämatogenen Infektion.

Hämatogene Infektion. Sind nach unserer Beobachtung kariöse und wurzelkranke Zähne die häufigste Eintrittspforte der Eitererreger bei der Osteomyelitis der Erwachsenen, so besteht für die Knocheneiterung der Kinder in vielen Fällen die Ansicht zu Recht, daß die pyogenen Kokken auf dem Blutwege den Kieferknochen erreicht haben, die Osteomyelitis also als Metastase aufzufassen ist. Dies um so eher, wenn die Zähne entweder noch gar nicht durchgebrochen oder völlig intakt sind. Die Tierversuche bestätigen die Ansicht, daß das Knochenmark junger und alter Individuen eine verschieden große Empfindlichkeit gegen Eitererreger besitzt. Spritzt man ihnen Staphylokokken in eine Vene, so zeigen junge Tiere neben Eiterherden in verschiedenen Organen vor allem Knocheneiterungen, während erwachsene Tiere im Knochenmark niemals Eiterungen aufweisen, sondern vor allem Gelenkeiterungen, selten auch periostale Herde zeigen (Lexer).

Der Grund liegt darin, daß das jugendliche Knochenmark gefäß- und zellreich ist, während das des erwachsenen Tieres fettreich und zellarm ist (Lexer). Eintrittspforte der Eitererreger kann jede Wunde sein, besonders Panaritien, Furunkel u. a. stark phlegmonöse Prozesse sind es oft. Bei Säuglingen kann der infizierte Stumpf der Nabelschnur oder ein Riß der Mundschleimhaut Eintrittspforte sein. Aus ihnen geraten entweder einzelne Bakterien in den Kreislauf, oder es werden aus den septischen Thromben Stücke losgerissen, werden mit dem Blutstrom verschleppt und bleiben als septische Emboli im Knochenmark liegen; oder Bakterienhaufen wachsen in den Venen aus, werden abgerissen, verschleppt und als bakterielle Emboli im Knochen abgelagert. Auch aus den Tonsillen können die Kokken in die Blutbahn gelangen.

Nun wissen wir aus systematischen Untersuchungen Weichselbaums und E. Fränkels, daß man im „Knochenmark häufig, auch schon bei geringfügigen ört-

lichen Infektionen oder Infektionskrankheiten, Bakterien finden kann" (Lexer). Im allgemeinen tun sie keinen Schaden, da sie durch bactericide Stoffe, die das Knochenmark bildet, abgetötet oder niedergehalten werden; im letzteren Falle bleibt also die Infektion latent. Die Eitererreger führen nur dann zur Erkrankung des Knochens, wenn sie in sehr großer Menge hineingelangen, wenn sie virulent genug sind, wenn die Abwehrkraft des ganzen Organismus durch zehrende Krankheiten geschwächt ist, oder wenn der infizierte Knochen durch ein Trauma (Schlag, Blutung, starke Abkühlung usw.) in seiner lokalen Abwehrkraft geschwächt ist (Locus minoris resistentiae). Im letzten Falle kann die latente Infektion noch nach Wochen und Monaten aufflackern und zur Osteomyelitis des traumatisch geschädigten Knochens führen. So wird also die Osteomyelitis der Kieferknochen häufiger beobachtet:

1. nach Infektionskrankheiten (Scharlach, Masern, Diphtherie, Typhus),
2. nach Traumen,
3. nach eitrigen Prozessen an beliebigen Körperstellen.

Besteht an einem Zahn ein chronischer apikaler Prozeß, so kann die allgemeine Schwächung des Organismus oder die Herabsetzung der örtlichen Abwehrkraft den Prozeß aufflackern lassen, auch kann die Zufuhr von Eitererregern von anderen Stellen des Körpers die Virulenz der latenten apikalen Infektion so steigern, daß eine akute Eiterung einsetzt.

Zwei Fälle unserer Klinik sollen die hämatogene Entstehung veranschaulichen:

1. Der $1^1/_2$jährige Kurt R. erkrankte im April 1925 an Masern. 14 Tage nach der Entfieberung entwickelte sich plötzlich unter mäßig stürmischen Erscheinungen eine Osteomyelitis des Unterkiefers im rechten horizontalen Ast und im ganzen Kinnteil. Vom Mundvorhof wurde zweimal incidiert und Eiter entleert. Aus den verbleibenden Fisteln hielt starke Eiterung an. Die gut entwickelten Milchzähne waren sämtlich intakt. Anfang Mai setzte ein eitriger Schnupfen ein, in dem Diphtheriebacillen mehrfach nachgewiesen wurden. Ende Mai trat noch eine Otitis media auf der linken Seite dazu mit starker eitriger Sekretion, gleichzeitig auch starke Bronchitis. Inzwischen war der Diphtherieabstrich mehrfach negativ gewesen, und das Kind wurde zu uns verlegt. Schnupfen und Bronchitis verschwanden bald unter regelmäßiger Inhalation und Brustumschlägen, danach hörte auch das Ohr bald auf zu sezernieren. Anfang August war mit ausreichender Totenladenbildung zu rechnen und waren gelöste Sequester nachweisbar. Sie wurden vom Mundvorhof aus in Inhalationsnarkose entfernt und enthielten den ganzen Kieferkörper vom Beginn des aufsteigenden Astes rechts bis zum Eckzahn links. Eine starke Totenlade überbrückte den großen Defekt. Die im Anfang stark gelockerten Zähne standen sämtlich fest in einem schon neugebildeten Alveolarfortsatz. Spontanfraktur war nicht eingetreten. Unter Tamponade verkleinerte sich die große Mulde des Unterkiefers im Mundvorhof, aus der die Sequester entfernt waren, bis Anfang September auf Mandelgröße. Der schon entwickelte Zahnkeim des 1. Molaren ist erhalten geblieben, wie die Kontrollaufnahme vom August 1926 zeigt. Dagegen dürften die tieferliegenden anderen Zahnkeime vernichtet und mit den Sequestern entfernt worden sein.

Die Kontrollaufnahme vom August 1926 zeigt die gute Regeneration des Unterkiefers. Übrigens bekam der Junge im Juli 1925 während unserer Behandlung noch eine Metastase in der linken großen Zehe (Metacarpus I und Grundphalanx I), die sehr chronisch und milde verlief, und erst nach Monaten (Anfang 1926) einige Sequester abstieß.

2. Der 13jährige Heinz K. fiel beim Turnen auf das linke Knie. Das Kniegelenk war einige Tage geschwollen und schmerzhaft, nach 8 Tagen aber war das Bein wieder

völlig gebrauchsfähig. Nach 14 Tagen Zahnschmerzen und Schwellung am linken Unterkiefer. Gleichzeitig wieder schmerzhafte Schwellung am linken Kniegelenk und Fieber. Bei der Einlieferung am 8. Tage der neuen Erkrankung zeigte der schwerkranke Junge eine Osteomyelitis des linken Femur und des linken Unterkiefers. Sie ist durch die tiefzerstörten 2. Milchmolaren und 1. Molaren veranlaßt. Das femur wird vom Chirurgen sofort aufgemeißelt, danach für 2 Tage Besserung. Die Aufmeißelung des Unterkiefers wird zunächst nicht erlaubt, daher mußten wir uns auf Entfernung der schuldigen Zähne beschränken, ohne davon Erfolg zu erhoffen. Am 10. Tage Zustand sehr schlecht, Delirien, völlige Apathie. Am 13. Tage hat die Osteomyelitis auch auf den ganzen rechten Unterkiefer bis in das rechte Gelenk übergegriffen. Jetzt wird endlich die Aufmeißelung des Unterkiefers erlaubt und vorgenommen. Sie kommt zu spät, am selben Tage stirbt der Junge.

Hier hat die Periodontitis der Molaren zur Osteomyelitis des Unterkiefers, gleichzeitig aber auch metastatisch zur Osteomyelitis des traumatisch geschädigten Femur geführt.

Übergreifen eitriger Prozesse aus der Nachbarschaft. Der dritte Modus der Entstehung einer Kiefer-Osteomyelitis ist der, daß eitrige Prozesse aus der Nachbarschaft auf den Kieferknochen übergreifen. So kommt es nicht ganz selten vor, daß Furunkel zur Osteomyelitis führen, besonders die am Unterkieferrand sitzenden greifen sehr leicht auf den Knochen über. In zwei Fällen haben wir diese Entstehung beobachten können. Hier begann die Nekrose an der Stelle des Furunkels und zugleich oder im unmittelbaren Anschluß an dasselbe. Wo allerdings zwischen Furunkel und Osteomyelitis ein Zwischenraum von Wochen und Monaten liegt, und wo nach einem Kinnfurunkel eine Osteomyelitis des aufsteigenden Astes eintritt, die Prozesse also örtlich und zeitlich getrennt sind, wird man mit Hofrath an den Umweg der hämatogenen Infektion denken müssen.

Weiter können infizierte Wunden zur Ostitis oder Osteomyelitis führen. Die Ostitis geringen Umfanges bei infizierten Extraktionswunden ist jedem Zahnarzt geläufig. Eine Knochennekrose großen Umfangs entsteht dabei seltener, weil die Sekrete durch die Alveole Abfluß haben und die Verhaltung nicht aufkommt, die den Eiter in den gesunden Knochen weit hineintreibt. Gefährlicher sind schon die Decubitalulcera, die am Weisheitszahn durch Biß der oberen Molaren auf das Zahnfleisch oder infolge Arrosion der Wange durch scharfe Kanten des kariösen Weisheitszahnes entstehen. Die geschwollenen Weichteile legen sich fest an die Zahnreihe an und verhindern den freien Abfluß des Eiters, der sich nach unten senkt. Dadurch entstehen oft große subperiostale Abscesse oder Phlegmonen der Wange; die hochvirulenten Bakterien können leicht zur Erkrankung des eiterumspülten Knochens führen. Die Abb. 1977 zeigt einen Fall dieser Entstehung.

Nach Operationen an den Kieferknochen ist eine mehr oder weniger große Ostitis immer möglich, besonders wenn die Wundbehandlung nicht sorgfältig und sachgemäß durchgeführt wird; großen Umfang pflegt sie nicht anzunehmen.

Ebenso können Operationen der Nase und ihrer Nebenhöhlen zur eitrigen Entzündung der Kieferknochen führen. So sahen wir in einem Falle nach einer Septumoperation eine Osteomyelitis des Oberkiefers, die von der Mittellinie bis in das Molarengebiet reichte. Der ganze Alveolarfortsatz und ein großer Teil des Kieferkörpers ging zu Verlust; die Zähne wurden durch eine Drahtschiene so lange gestützt, bis ein neuer Alveolarfortsatz sich gebildet hatte und die Zähne tragen konnte. Dependorf hat auch nach nasalem Antrumempyem eine Kieferosteomyelitis entstehen sehen (Literatur bei Partsch).

Daß nach Verletzungen der Kieferknochen, besonders komplizierten Brüchen und Schußverletzungen, nicht selten eine Ostitis in der Umgebung des Bruches Platz greift, erscheint verständlich, wenn wir bedenken, daß der ganze Querschnitt des Knochens von bakterienhaltigem Speichel umspült wird, daß der Speichel im Bruchspalt stagniert und gemeinsam mit geronnenem Blut in Fäulnis gerät. Großen Umfang pflegt aber auch diese Ostitis nicht anzunehmen, wenn nur der Patient nicht allzu spät in sachgemäße Behandlung kommt. Dann pflegt sie sich doch immer auf einzelne gelöste Knochensplitter oder bei linearen Brüchen auf das Gebiet von einem oder zwei Querfingern zu beschränken, führt aber in diesem Bezirk meist zum Verlust des ganzen Knochenquerschnittes (s. Frakturen).

Das Wesen der Erkrankung und Symptome. Unter dem Einfluß der Bakteriengifte sterben die Knochenzellen und Markzellen ab. Der Knochen wird nekrotisch. Auch die Knochengefäße verfallen der eitrigen Entzündung, in das Lumen dringen Bakterien ein, durch septische Thromben wird die Lichtung verschlossen; wird die Art. und Vena alv. inf. thrombosiert, so können die Bakterien sich um so leichter ausbreiten, da ja die von den Gefäßen ausgehende reaktive Entzündung im Knochen auf weite Strecken ausbleibt, die Bakterien aber in den thrombosierten Gefäßen üppig fortwuchern; der im Knochen sich sammelnde Eiter gerät unter hohen Druck, breitet sich nach allen Seiten aus, dringt im Knochenmark weiter ins Gesunde und gelangt durch die Havers Kanäle unter das Periost, das er vom Knochen abhebt, so weit die Osteomyelitis reicht. Das Periost kann in schweren Fällen gleichfalls der Nekrose ganz oder streckenweise verfallen. Auch in die Weichteile hinein dringt die Eiterung. Das Zahnfleisch ist hochgradig geschwollen und gerötet, Kinn, Wange und Mundboden, am Oberkiefer die Lippe, Wange und Augenlider sind erst ödematös durchtränkt, werden aber von Tag zu Tag mehr infiltriert und härter, die Haut rötet sich und wird glänzend. Im Mundvorhof ist gewöhnlich schon bald ein oder mehrere Abscesse festzustellen, im Mundboden dringt die Eiterung gewöhnlich erst sehr weit und führt zur Mundbodeneiterung, die erst nach mehreren Tagen deutliche Fluktuation ergibt.

Während dieser ersten Tage bestehen bohrende und klopfende Schmerzen im Kiefer. Die Zähne werden von Tag zu Tag loser. In manchen, besonders schweren Fällen, verfällt auch die Wurzelhaut der Nekrose und der Patient spuckt die Zähne einfach aus oder nimmt sie mit den Fingern ohne Schmerzen aus den Zahnfächern. Manchmal läßt sich durch Beklopfen des Knochens an Stellen, wo die Weichteile noch nicht schmerzhaft sind, ein Stauchungsschmerz auslösen, der dem gebrochenen und dem osteomyelitisch erkrankten Knochen eigentümlich ist. Auch die Nerven werden leitungsunfähig. In ihrem Versorgungsgebiet entsteht Hypästhesie bis Anästhesie. So ist die von Vincent beschriebene Taubheit der Unterlippe ein Zeichen dafür, daß die Entzündung den Canalis mandibularis erreicht hat. Sie wird in allen Fällen ausgedehnter Unterkieferosteomyelitis beobachtet. Am Oberkiefer ist eine Hypästhesie im Lippengebiet durch Leitungsunfähigkeit einiger Infraorbitalisäste erklärt und von uns beobachtet. Der Nekrose verfallen die Nerven nicht immer, da normale Sensibilität in manchen Fällen schon nach einigen Wochen wiederkehrt. Es besteht gewöhnlich vermehrter Speichelfluß, die Lippen und die Zunge sind trocken, die Lymphdrüsen geschwollen und schmerzhaft. Die Bewegung des Knochens wird als schmerzhaft empfunden, der Mund wird möglichst ruhig gehalten, so daß die Sprache undeutlich ist. Hat die Entzündung ihren Sitz in Gegend der Kaumuskulatur, so besteht Kieferklemme.

Die Resorption der Bakteriengifte, eventuell auch Einbruch von Keimen in die Blutbahn, führt zu Temperaturen, die gewöhnlich 39—40° betragen, auch 41° erreichen

können. Der Puls ist stark beschleunigt bis jagend. Der Kranke ist oft apathisch, ißt und schläft nicht, er antwortet in schweren Fällen auch auf Fragen nicht. In schwersten Fällen ist er schlafsüchtig und benommen. Schüttelfröste zeigen den Einbruch von Bakterien in die Blutbahn an und sind ein ernstes Zeichen. Der Urin enthält oft Albumen, das Sediment Erythrocyten und Leukocyten, Zylinder und Epithelien. Leber und Milz sind in schweren Fällen geschwollen (s. Sepsis).

Gelingt es der Therapie nicht, im Entstehen und auf der Höhe der Erkrankung die Phlegmone der Weichteile zu begrenzen, die Bakterien- und Toxinresorption aufzuhalten und zu verhindern, so geht der Patient in wenigen Tagen zugrunde. Werden diese ersten Ziele der Therapie aber erreicht, die unten näher zu besprechen sind, so begrenzt sich die Knocheneiterung früher oder später, nachdem sie größere oder kleinere Strecken des Knochens durchsetzt und zur Nekrose gebracht hat. Das Fortschreiten der Knocheneiterung hört auf, wenn die Virulenz der Eitererreger abnimmt. Diese Abnahme geschieht unter dem Einfluß der inzwischen im Körper gebildeten Antitoxine sowie der Einwirkung der örtlichen reaktiven Entzündung. Schließlich leiden die Bakterien auch unter der Giftwirkung ihrer eigenen Toxine und verlieren an Virulenz. So ist die Ausdehnung der Nekrose wesentlich von der Lebens- und Vermehrungsfähigkeit und Giftigkeit der Bakterien abhängig.

In zweiter Linie ist die Garantierung freien Eiterabflusses für die Begrenzung der Nekrose von Bedeutung und ist keineswegs zu unterschätzen. Ihre größere Bedeutung liegt aber in der Verhinderung der Bakterien- und Toxinresorption, also der Verhinderung bedrohlicher Allgemeinsymptome. Wenn die Knocheneiterung sich begrenzt und die Abwehrkräfte des Körpers ihr ein weiteres Fortschreiten verwehren, hört das akute Stadium der Osteomyelitis auf; es beginnt jetzt das chronische.

Was wird nun aus dem toten Knochen?

Die Demarkation. An den Grenzen des toten Knochens wachsen im Gesunden Granulationen aus dem Knochenmark, die der Eiterung wie ein Wall sich entgegenstellen und ihr eine weitere Ausbreitung nicht mehr erlauben. Sie entwickeln aber noch eine andere Tätigkeit. Das Granulationsgewebe bildet Fermente, die eine starke knochenlösende Wirkung besitzen, und zwar lösen sie sowohl die anorganischen (Kalksalze), wie organischen Bestandteile (Knochen- Bindegewebs- usw. Zellen) des Knochens. Auch die Leukocyten des Eiters, der den toten Knochen erfüllt, haben eine starke fermentative Fähigkeit. So wird der tote Knochen allmählich von dem gesunden gelöst, demarkiert, und ist schließlich überall an den Grenzen des Gesunden von einem Granulationswall umgeben, der auch Demarkationswall heißt. Der tote Knochen heißt jetzt Sequester (Abb. 1971 u. 1972). Seine Ränder sind mit Löchern und Furchen besetzt; das Granulationsgewebe hat sie ausgenagt, und wir reden daher von lacunärer Resorption[1]). Der nekrotische Knochen bildet selten als Ganzes nur einen Sequester, sondern er wird meist in mehrere Teilsequester zerlegt. Stammt er nur von der äußeren Corticalis, so nennt man ihn corticalen oder Wandsequester; stellt er den ganzen Querschnitt, z. B. des Unterkiefers, dar, so nennt man ihn am besten Querschnittssequester. Stammt er nur aus den spongiösen Teilen, so heißt er Marksequester.

Nicht immer aber finden sich an den Kieferknochen sichtbare und greifbare Sequester. Die fermentative Wirkung des Eiters, der überall den toten Knochen erfüllt und umspült, und des Granulationsgewebes, das von allen Seiten in ihn hineinwuchert,

[1]) Resorption (von resorbeo = wieder schlürfen) bedeutet Wiederaufnahme in den Säftestrom. Das soll mit dem Ausdruck der lacunären Resorption aber nicht gesagt werden; es handelt sich vielmehr nur um den Vorgang der chemischen Lösung, der also besser als Solution bezeichnet würde.

ist in manchen Fällen so stark, daß der Knochen in tausende von kleinsten Teilchen zerlegt wird und zerfällt; sie werden mit dem Eiter abgespült und der Knochen wird abgebaut, ohne daß überhaupt größere Sequester gefunden werden. Oder es finden sich nur wenige greifbare Sequester, während die Hauptmasse des Knochens als kleinste Bröckel ungesehen abgespült werden. Bei dieser Form des Abbaues ist die an sich immer starke Eiterung besonders profus, manchmal strömend. Aus sechs, acht und noch mehr Fisteln ergießt sich der Eiter in die Mundhöhle und nach außen, wenn auch von außen incidiert worden war (Abb. 1979).

Je nach der Größe des erkrankten Gebietes braucht die Demarkation und Ausstoßung 6—8 Wochen oder ebensoviel Monate Zeit.

Haben wir so die Lösung und den Abbau des toten Knochens als einen demarkierenden, rarefizierenden und auflösenden Prozeß kennengelernt, so geht Hand in Hand damit auch ein osteplastischer, knochenbildender Prozeß, der sich in einem Aufbau der Totenlade als eines Behelfs- oder Stützknochens, und im Aufbau eines neuen Kieferknochens als eines Ersatzknochens darstellt.



Abb. 1971. Von lateral gesehen.



Abb. 1972. Von medial gesehen.

Abb. 1971 u. 1972. Querschnittssequester des horizontalen Astes, zu Abb. 1982 u. 1983 gehörig. Wegen Abklappung des Periosts a. a. O. und Abgleiten desselben vom Sequester hat weder ein genügender Abbau des Sequesters noch ein Aufbau des Knochens stattgefunden. Daher sind die Molaren verlorengegangen. (Kieferstation Virchow-Krankenhaus.)

Regenerative Vorgänge. Diese Vorgänge, die der Regeneration des verlorengegangenen Kieferknochens dienen, sind wohl das Wunderbarste und Grandioseste, was wir an Heilungsvorgängen beobachten können. Immer wieder ist man der Bewunderung voll über die Zweckmäkigkeit und Vollkommenheit, mit der man die Natur hier am Werke sieht.

Die starke entzündliche Schwellung, die in der ersten Zeit besteht, verschwindet langsam; die äußeren Weichteile werden wieder weich, blaß und verschieblich. Dafür fühlt man aber am Knochen eine immer zunehmende harte Auftreibung durch die Weichteile hindurch. Sie nimmt das Gebiet des nekrotischen Knochens ein und greift noch auf die gesunden Teile des Knochens über. Wie ein dicker harter Mantel umgibt diese Knochenschale das erkrankte Gebiet, erhält die Kontinuität des Kiefers und schützt ihn vor Bruch und Formveränderung. Wir nennen sie Totenlade. Sie entsteht durch Bildung spongiöser Knochenschichten an der Innenseite des Periosts und ist also das Ergebnis einer Periostitis productiva ossificans (Abb. 1982 u. 1983). Die Totenlade nimmt manchmal, besonders am Unterkiefer, grotesken Umfang an; man fühlt den Unterkiefer auf das Doppelte seiner Norm verdickt. Am Oberkiefer ist sie selten deutlich zu fühlen, wie die Regenerationskraft des Oberkiefers nach unserer Beobachtung überhaupt hinter der des Unterkiefers zurücksteht. — Die anfangs sehr brüchige und

poröse Totenlade wird durch zunehmende Dicke und Aufnahme von Kalksalzen immer fester und widerstandsfähiger. An Stellen, wo auch das Periost der Nekrose teilweise verfallen ist, bleibt die Bildung der Knochenschale ganz aus oder ist ungenügend, da das übrige Bindegewebe nur sehr langsam eine Totenlade bilden kann. Dann erfolgt an dieser Stelle leicht eine Spontanfraktur. Sie tritt auch dann ein, wenn der Abbau des alten Knochens und der Aufbau des Stützknochens nicht gleichen Schritt halten. Daher ist die Spontanfraktur bei der Unterkieferosteomyelitis ein nicht seltenes Ereignis, das die Therapie eingehend zu berücksichtigen hat. — So haben wir jetzt eine Knochenschale, deren Inhalt, ein zerfallender morscher Knochen, unter starker, oft strömender Eiterung ausgestoßen wird. Alle so entstehenden Hohlräume werden vom Granulationsgewebe ausgefüllt. Es ruht nicht eher, und die Eiterung hört nicht eher auf, als bis der letzte nekrotische Bröckel entfernt ist. Dann aber geht es sofort an den Ersatz des verlorenen Knochens. Als Abkömmling des Bindegewebes ist es zu weitgehender Metaplasie befähigt, bildet Knochenzellen und Markzellen, nimmt Kalksalze auf und baut so im Laufe weiterer Monate einen neuen Knochen; ihm fehlt zunächst noch die Struktur, er ist weich, porös und einheitlich spongiös, doch mit zunehmender Belastung und Funktion paßt er sich der alten Architektur wieder an, erhält eine Corticalis und architektonisch aufgebaute Spongiosa, wenn auch nicht wieder von der alten architektonischen Vollkommenheit. Die Gefäße des Granulationsgewebes stellen einen neuen Kreislauf in ihm her und sorgen, indem sie größer und weiter werden, für gute Ernährung.

In demselben Maße aber, in dem der Ersatzknochen fest und funktionstüchtig wird, wird der Stützknochen, die Totenlade, wieder abgebaut, so daß der neue Knochen wieder alte Form und Dicke erhält.

In dieser grandiosen Form der Regeneration haben wir die Bildung eines neuen totalen Unterkiefers in mehreren Fällen beobachtet. Der Vorgang braucht etwa 9 bis 12 Monate vom Beginn der Erkrankung an.

Die Abb. 1973—1976 zeigen den langsamen Abbau und Aufbau auf das schönste. Die Abbildungen zeigen nur die rechte Seite, die der linken zeigen entsprechend dasselbe. Auch hier war die Osteomyelitis durch eine Periodontitis des ersten Molaren links unten entstanden und breitete sich bis in den aufsteigenden Ast der anderen Seite aus. Das Bild der ersten Tage war das einer akuten Mundbodenphlegmone und Sepsis; um diese zu beherrschen, wurde von außen breit inzidiert. Die Knocheneiterung selbst wurde ganz konservativ behandelt, da nach den Weichteilincisionen die allgemeinen schweren Erscheinungen langsam zurückgingen. Auch hier stieß sich fast der ganze Unterkiefer in winzigsten Bröckeln ungesehen ab, nur drei kleine Sequester wurden durch die äußeren Incisionen entfernt. Die Zähne, die wir auf dem ersten Bild vollkommen in der Luft stehen sehen, jedes knöchernen Haltes beraubt, werden nur durch eine gedoppelte Drahtschiene an ihrem Platze gehalten und bekommen im Laufe der Monate wieder neue knöcherne Alveolen. Erst wolkig und nur zu ahnen, dann immer kalkreicher und röntgenologisch besser darstellbar, sehen wir den Unterkiefer sich wieder bilden. Und sehen als Ende der Entwicklung einen neuen Unterkiefer von normaler und guter Form, sehen sämtliche Zähne erhalten, mit Ausnahme des schuldigen, vor der Einlieferung entfernten ersten Molaren links unten. Obwohl für Monate ein Unterkiefer kaum noch vorhanden war und nur die Totenlade die große Lücke überbrückte, sehen wir die schwere Nekrose ohne Spontanfraktur verlaufen.

Hier gibt uns die Natur als gewaltige Lehrmeisterin an, was wir erreichen sollen, und zeigt uns, was wir vermeiden müssen.

Wir sehen, wie der Heilungsvorgang ideal abläuft, wenn wir die Integrität des Periostmantels so viel als möglich erhalten können, sehen, daß die Zähne das idealste Mittel sind, die unterbrochene Kontinuität des Kiefers zu stützen und zu überbrücken,

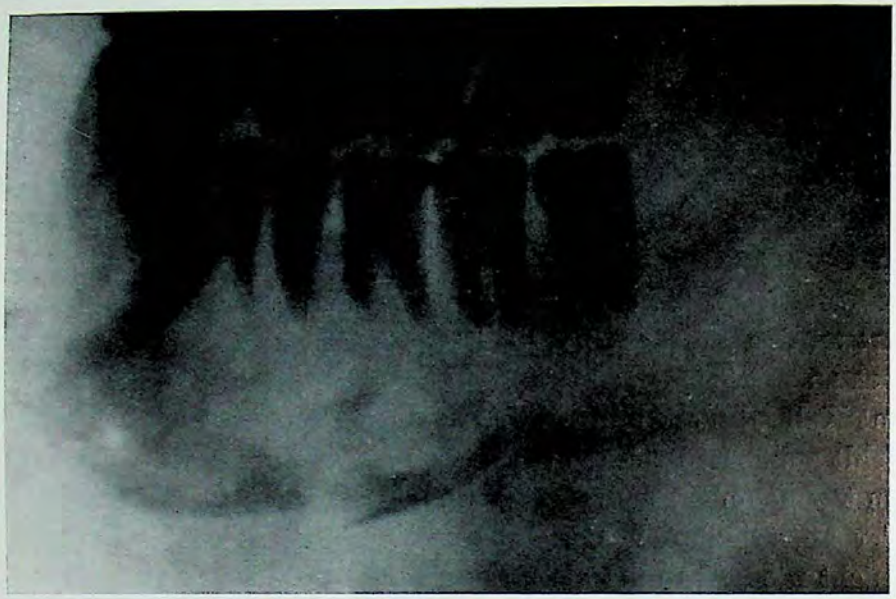

Abb. 1973. Vierte Woche.

wenn wir sie durch eine starre Schiene verbinden; daß wir nicht drängen sollen, um jeden Preis die Sequester zu entfernen, da wir vor allem eine gute Totenladenbildung abwarten und erreichen müssen. Dazu wieder müssen wir vor allem sorgen, das Periost



Abb. 1974. Sechster Monat.

an seinem Platz zu halten, das mit dem Zahnfleisch an den Zähnen Halt findet, nach Entfernung der Zähne aber meist von der Höhe des Alveolarfortsatzes in die Tiefe der Umschlagfalte hinabgleitet, so daß der Periostmantel breit geöffnet und unterbrochen wird; daß die Zähne endlich den morschen Knochenresten einen Halt geben und dem Granulationsgewebe Zeit lassen, den Platz des verlorengehenden Knochens einzunehmen. Mit einem Wort, je weitgehender wir die Integrität des Periostschlau-

ches, der Zahnreihe, des ganzen Unterkiefers erhalten können, um so besser wird die Totenlade die Form des alten Kiefers wiedergeben und wird die Form des neu-

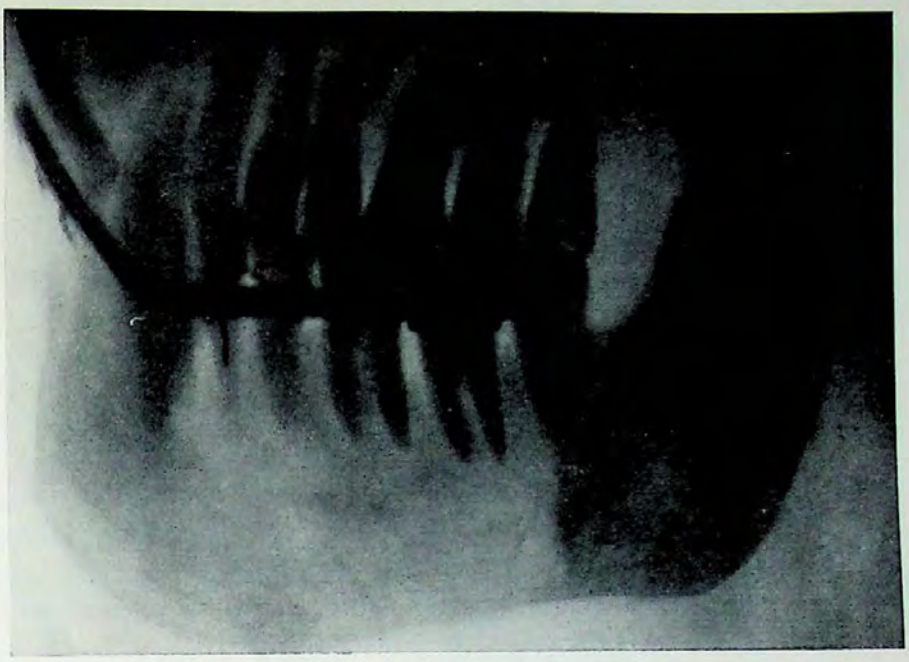

Abb. 1975. Achter Monat.

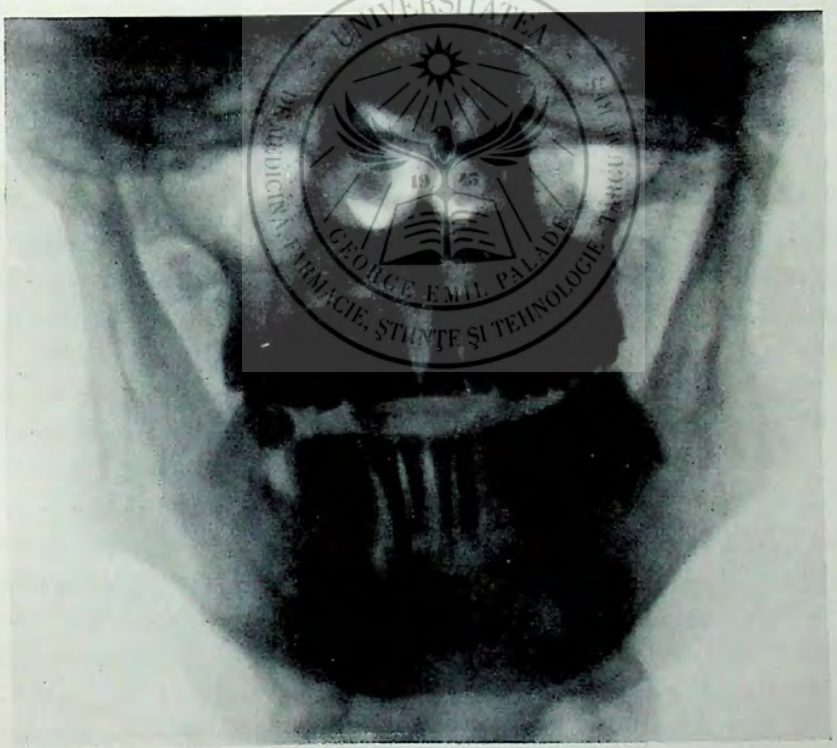

Abb. 1976. Dreizehnter Monat. Vollkommene Regeneration und Herstellung der alten Form. Aufnahme bei leicht geöffnetem Mund.

Abb 1973—1976. Osteomyelitis des rechten und linken Unterkiefers. Die Bilder zeigen die rechte Seite und lassen den langsamen Abbau und Aufbau verfolgen. Sie zeigen die ideale Regeneration bei konservativem Verhalten. (Kieferstation Virchow-Krankenhaus.)

gebildeten Kiefers werden. Nur wo Periost ist, kann auch wieder Knochen werden. Und wo der Periostschlauch seine alte Lagerung verliert, wird auch der neugebildete Unterkiefer in falscher Lage und Form entstehen.

Dies Vorbild der physiologischen Heilung müssen wir uns einprägen, um danach unsere Therapie zu bemessen. Wir werden sehen, daß wir ihr nicht immer folgen können, aber wir müssen wissen, warum wir von ihr abweichen! In dieser Form heilt mancher Fall von circumscripter Osteomyelitis spontan ab (Selbstheilung).

Das Röntgenbild. Die röntgenologische Darstellung der Osteomyelitis ist von größter diagnostischer Bedeutung und bestimmt während der Beobachtung die Therapie. Nicht als ob man nur nach dem Röntgenbild die sichere Diagnose stellen könnte! Auch das Röntgenbild hat seine Grenzen, die man kennen muß.

In den ersten Tagen zeigt das Röntgenbild noch gar keine Veränderungen des Knochens; wir sind nur auf die klinische Untersuchung angewiesen. Wir haben schwerste septische Formen von Osteomyelitis zum Exitus kommen sehen, ehe röntgenologisch ein Beweis für die klinische Diagnose vorlag.

Der Grund dafür, daß überhaupt Veränderungen im Bilde sich zeigen, liegt darin, daß die Kalksalze des Knochens aufgelöst werden; diese Lösung vollzieht sich nur langsam. Erst nach 5—8 Tagen sieht der aufmerksame Beobachter, daß im erkrankten Gebiet die Spongiosabälkchen etwas durchlässiger, weniger schattengebend sind als in gesunden Gebieten (Abb. 1977). Eine Veränderung in der Knochenstruktur ist aber noch nicht vorhanden, die Knochenbälkchen sind regelmäßig angeordnet und überall vorhanden. Die Aufhellung ist aber für den Erfahrenen kennzeichnend und ein wertvolles Frühsymptom. Sie ist leider nur wenig bekannt.

Einige Tage später, nach 8—10, manchmal auch erst nach 14 Tagen, zeigen sich dann eindeutige Strukturveränderungen. Der Knochen sieht wie marmoriert aus. Stark durchlässige Flecken von verschiedener Größe und unregelmäßiger Begrenzung wechseln mit normal strukturierten und wenig durchlässigen Stellen ab. Das Bild ist absolut typisch (Abb. 1978). Soweit die Knocheneiterung fortschreitet, sehen wir auch diese Veränderung der Struktur und Durchlässigkeit sich ausbilden. Die Einheitlichkeit des Bildes verändert sich aber mit der Entwicklung der Erkrankung. Dann sehen wir an einzelnen Stellen gar keine schattengebenden Kalksalze mehr, hier ist der Knochen gänzlich aufgelöst, an anderen sind kleinere oder größere Knochenstücke erhaltengeblieben und liegen isoliert, gleichsam in der Luft; das sind die Sequester (Abb. 1973). Wieder verändert sich allmählich das Bild. An Stellen, wo der tote Knochen ausgestoßen und die Reinigung völlig ist, beginnt auch sofort wieder die Neubildung von Knochen. Wir sehen wieder einen wolkigen Knochenschatten auftreten, der noch jede Struktur vermissen läßt, aber allmählich dichter und undurchlässiger wird (Abb. 1974). Dicht daneben kann noch der Abbau von totem Knochen sich vollziehen, können noch scharf begrenzte Sequester liegen. Allmählich aber verschwinden auch diese, werden kleiner und kleiner, wenn sie nicht operativ entfernt werden, und auch an diesen Stellen beginnt wolkige Knochenneubildung. Erst im Laufe von Monaten sehen wir alle Lücken sich schließen und gleichmäßige Dichte bekommen, sehen auch eine dichtere Corticalis entstehen und sehen die Anfänge neuer Strukturbildung in der Spongiosa (Abb. 1975).

Haben wir oben im Interesse einer anschaulichen Darstellung das Wesen und den Verlauf der Osteomyelitis wie ein einheitliches Krankheitsbild dargestellt, so müssen wir jetzt daran gehen, die Vielgestaltigkeit der eitrigen Knochenentzündung zu betrachten und ihre mannigfachen Formen zu differenzieren.

Morphologische Formen. Rein morphologisch können wir sie einteilen in:

1. die lokalisierte Ostitis,
2. die Osteomyelitis,
   a) die circumscripte,
   b) die diffuse.

Lokalisierte Ostitis. Schon in der Definition und Abgrenzung war gesagt, daß wir unter Ostitis die eng begrenzten, über das Gebiet der primären Schädigung nicht oder unwesentlich herübergreifenden Fälle von Knochennekrose verstehen. Also z. B. die Fälle, bei denen nach Infektion der Extraktionswunde ein kleines Gebiet der Alveolarumgebung nekrotisiert und abgestoßen wird, bei denen die Nekrose also, um mit Kantorowicz zu reden, „auf den Funktionsbereich des Zahnes sich beschränkt".

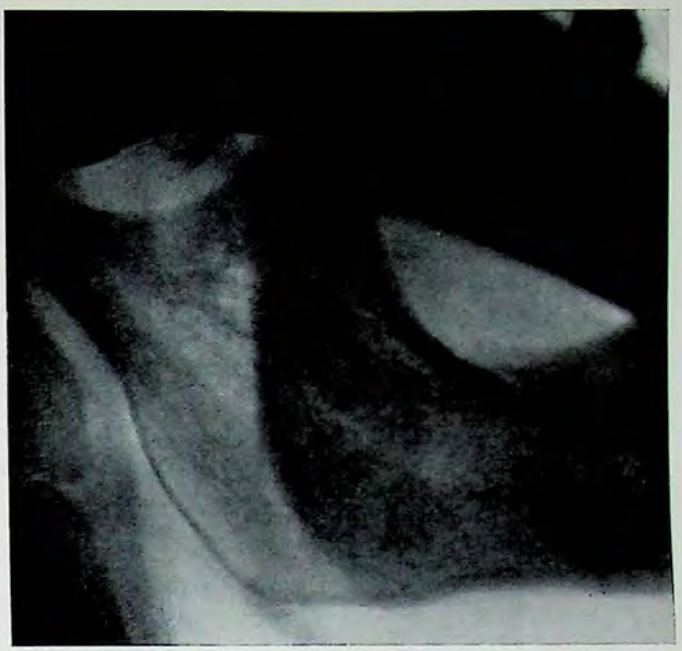

Abb. 1977. Erste Veränderungen des Röntgenbildes bei beginnender Osteomyelitis. Größere Durchlässigkeit bei erhaltener Struktur. (Kieferstation Virchow-Krankenhaus.)

Ostitis serosa (exsudativa). Wir müssen den Begriff aber noch etwas erweitern. Nicht in jedem Falle von Knochenentzündung kommt es auch zur Nekrose, das ist vielmehr nur ihre schwerste Form. In den leichten Formen erholt sich der Knochen wieder, die Entzündung klingt wieder ab, da die Abwehrkräfte stärker sind als die Bakterientoxine. Diese Formen verlaufen auch mit Schwellung des Zahnfleisches, starkem und spontanem Druckschmerz, etwas erhöhten Temperaturen, Eiterbildung. Auch die

Abb. 1978. Osteomyelitis auf der Höhe der Erkrankung. Der Knochen sieht marmoriert aus. (Kieferstation Virchow-Krankenhaus.)

Zähne können wenig gelockert sein, wie wir es täglich bei starker Periodontitis sehen. Nach Incision oder Extraktion oder Behandlung des schuldigen Zahnes klingt der Prozeß in einigen Tagen ab. — Wir sind gewöhnt, diese Erkrankung als Periostitis

zu betrachten und sagen: Die Eitererreger dringen vom periapikalen Gewebe durch den Knochen durch bis zur Knochenhaut, veranlassen ihre Entzündung und Eiterbildung unter dem Periost. Wir dürfen aber dabei den Einfluß der Bakterien auf den durchwanderten Knochen nicht vernachlässigen. Tatsächlich ist der oft sehr weitgehend beteiligt, macht eine akute Entzündung durch, die tagelang, selbst wochenlang dauern kann; nur zur Nekrose führt sie nicht, sondern bleibt exsudativ und führt unmittelbar zur Heilung. Wir sehen den Knochen in diesem Stadium nur selten, da wir jeden Eingriff außer etwa einer Incision vermeiden. In einem Falle hatten wir ein anschauliches Bild. Von vier wurzelkranken oberen Schneidezähnen aus hatte sich eine solche Ostitis entwickelt. Die Incisivi trugen sämtlich Stiftzähne, und es war daher an die Ursache der Erkrankung nicht heranzukommen. Da die Entzündung gar nicht abklingen wollte, legten wir in Leitungsbetäubung den ganzen Frontteil frei, um die Wurzeln von Apex abzufüllen. Dabei sahen wir den Knochen hochgradig gerötet. Die Rötung reichte bis zur Apertura piriformis und an ihr entlang noch einige Zentimeter nach oben, setzte sich aber gegen den übrigen weißen Knochen scharf ab. Nekrosen, rauher Knochen, Eiterherde im Knochen waren nirgends zu sehen. Röntgenologisch war er ganz normal. Auch in der Folge stießen sich keine Sequester ab, sondern trat langsame Heilung ein.

Diese leichteste, noch reparable Form der Knochenentzündung müssen wir im Auge haben, wo heftige und anhaltende Schmerzen im Knochen bestehen, das Röntgenbild aber eine Veränderung nicht erkennen läßt und Nekrosen ausbleiben. Wir nennen sie Ostitis serosa.

Osteomyelitis. Die Teilung der nekrotisierenden Osteomyelitis in circumscripte und diffuse erfolgt lediglich nach der Ausdehnung der Erkrankung. Wo sie sich auf einen kleinen Raum von zwei oder drei Querfingern beschränkt, nennen wir sie umschrieben, wo sie sich über den halben oder ganzen Kiefer ausdehnt, heißt sie ausgebreitet. In vielen Fällen ist es richtig, wie Partsch es will, die circumscripte als die leichtere, ohne ernste allgemeine Störungen und ohne Bedrohung des Lebens verlaufende darzustellen, die diffuse aber mit schweren Allgemeinsymptomen und mit Lebensgefahr verbunden zu schildern. Man sieht aber viele Ausnahmen hiervon. Wir haben nach Osteomyelitis, die auf zwei Prämolaren beschränkt war, eine Metastase in der Tibia gleich in den ersten Tagen entstehen und eine allgemeine Pyämie folgen sehen, der der Patient unter qualvollen Leiden im Laufe eines Vierteljahres erlag. Und haben andererseits ausgebreitete Knocheneiterung im Laufe von 3 und 4 Wochen sich ausbilden sehen, bei der der Patient nur in den ersten Tagen mäßig erhöhte Temperaturen von 38,5°, dann aber subfebrile bis normale Temperaturen aufwies und nicht einmal das Bett zu hüten brauchte. Sogar im Laufe eines halben Jahres haben wir ohne alle Temperaturen eine diffuse Osteomyelitis sich immer weiterausbreiten sehen.

Viel wichtiger als diese morphologische ist daher die Einteilung nach klinischen Gesichtspunkten:

Klinische Formen. Klinisch unterscheiden wir:

1. die akute Osteomyelitis und bei ihr
   ein akutes Stadium und ein chronisches Stadium,
2. die chronische Osteomyelitis.

Akute Osteomyelitis am Oberkiefer. Die akute Osteomyelitis ist am Unterkiefer häufiger und schwerer als am Oberkiefer.

Der Alveolarfortsatz des Oberkiefers ist markarm und relativ dünn und porös. Eitrige Prozesse brechen schnell nach außen durch. Der Körper des Oberkiefers aber besteht nur aus dünnen Knochenplatten, die große Höhlen trennen (Vestibulum oris, Kieferhöhle, Nase). Auch in sie bricht der Eiter überall leicht durch. Daher beschränkt

sich die Knocheneiterung beim Erwachsenen meist auf den Alveolarfortsatz, der ganz oder teilweise nekrotisiert. Der Kieferhöhlenboden kann mit zu Verlust gehen, auch Teile des harten Gaumens abgestoßen werden. Der Nasenboden kann eröffnet werden. Wo die Eiterung sich aber auf den Knochen beschränkt, kann sie durch Incision vom Munde her bis auf den Knochen doch immer in Grenzen gehalten und beherrscht werden. Daher sind auch die Erscheinungen meist nicht so schwer wie am Unterkiefer, sondern sind im Anfang die der abscedierenden Periostitis: Der Patient erkrankt mit Fieber von 38—39°. Oberlippe, Wange und unteres Augenlid sind ödematös. Es bestehen starke bohrende Schmerzen im Knochen und Lockerung der Zähne. Bald sammelt sich unter dem Periost labial oder palatinal Eiter, nach dessen Entleerung die Temperaturen meist schon subfebril werden, die Schmerzen nachlassen und die äußeren Weichteile abschwellen. In diesem Stadium ist die Diagnose der Osteomyelitis röntgenologisch meist noch nicht zu belegen, erst nach 10—14 Tagen zeigt das Röntgenbild gewöhnlich deutliche osteomyelitische Zeichnung. Dann kann man auch schon aus der weiterbestehenden und noch zunehmenden Lockerung der Zähne die Diagnose stellen. Ebenso erlauben erneut auftretende Abscesse an benachbarter Stelle eine einfache Periostitis oder reparable Ostitis auszuschließen. Durchbruch in die Kieferhöhle oder die Nase ist gleichfalls der Periostitis im allgemeinen nicht eigentümlich. Eiteransammlung in der Kieferhöhle kann zu deren schneller Eröffnung nötigen. So konnten wir letzthin einen Fall durch die Eröffnung schnell entfiebern.

Nach 8—10 Tagen pflegt die Oberkieferosteomyelitis begrenzt zu sein. Aus den Incisionen oder spontanen Durchbrüchen erfolgt reichliche Eiterung, das akute Stadium geht in das chronische Stadium über, das durch Demarkation, Ausstoßung der Sequester und Regeneration gekennzeichnet ist, bei leidlichem oder völligem Wohlbefinden des Patienten. Es dauert je nach Ausdehnung und Therapie noch 1—3 Monate.

Phlegmonöse Formen. Sehr abweichend von diesem gewöhnlichen Bilde verlaufen aber die Fälle, in denen die Eiterung auf die Weichteile übergreift und zur stetig fortschreitenden Lippen- oder Wangenphlegmone führt. Sie trotzt manchmal auch ausgiebigsten Incisionen und führt nicht selten zur eitrigen Thrombophlebitis der Gesichtsvenen, die sich leicht auf die Orbitalvenen fortsetzen kann. Dann ist Orbitalphlegmone, septische Thrombose des Sinus cavernosus und Meningitis der gewöhnliche Ausgang. Auch an der Hinterwand des Oberkiefers kann die Phlegmone emporsteigen und durch Thrombophlebitis des Plexus pterygoideus zur Meningitis oder Sepsis führen.

In diesen Fällen überwiegt bei weitem die Phlegmone der Weichteile, und hat die Osteomyelitis meist gar nicht Zeit, sich voll auszubilden, da der Patient schon vorher seinen Leiden erliegt. Kommt aber die Phlegmone zur Abheilung, so wird oft ein größeres Gebiet des Oberkiefers erkranken und die Nekrose auch die faciale Wand der Kieferhöhle ergreifen. Auch das Jochbein und Teile der Nase können zugrunde gehen.

Akute Osteomyelitis des Unterkiefers. Die akute Osteomyelitis des Unterkiefers kann gleichfalls in verhältnismäßig milden Formen verlaufen. Sowohl wenn sie auf den Alveolarfortsatz beschränkt ist, als wenn sie einen größeren Abschnitt des Unterkiefers befällt, brauchen die subjektiven und objektiven Störungen in den ersten Tagen nicht wesentlich die einer abscedierenden Periostitis oder Parulis zu übertreffen. Es bestehen heftige Schmerzen, Fieber von 38—39°, Schwellung des Periosts und Zahnfleischs, Ödem der äußeren Weichteile, Lockerung der Zähne, Lymphadenitis. Bald bildet sich im Mundvorhof ein Absceß, nach dessen Eröffnung die Beschwerden bald abklingen und die Temperaturen abfallen. An benachbarter Stelle kann noch ein anderer Absceß entstehen, der spontan durchbricht oder eröffnet werden muß. Ist auch der Kieferkörper erkrankt, so werden auch die äußeren Weichteile infiltriert,

und am Unterkieferrand kann ein tiefer Absceß entstehen, der Incision von außen nötig macht oder, besonders am Kieferwinkel, kann in Gegend des Masseters in der Wange ein Absceß sich bilden, der meist von innen eröffnet werden kann. Der ganze Prozeß läßt sich aber leicht beherrschen und zeigt keine große Bösartigkeit; der Patient macht keinen schwerkranken Eindruck, und es fehlen alle Komplikationen innerer Organe, des Sensoriums usw. Der Grund liegt offenbar in mäßiger Virulenz der Bakterien.

Das Ödem bzw. die Infiltration der Weichteile verschwindet bald, wenn der Eiter guten Abfluß hat, der Patient ist ganz oder fast fieberfrei und fühlt sich wohl, und man sieht nur Rötung und Schwellung des Zahnfleisches sowie Eiterung aus mehreren Fisteln; ist auch der Kieferkörper erkrankt, so fühlt man vom Periost eine immer zunehmende Auftreibung entstehen, die die Ausdehnung des Prozesses anzeigt. Der Prozeß ist jetzt im chronischen Stadium und bleibt unverändert, bis die Demarkation und Ausstoßung der Sequester erfolgt ist.

Phlegmonöse Formen. Leider verlaufen aber manche Fälle von umschriebener und die meisten Fälle von diffuser Unterkieferosteomyelitis in viel schwererer Form. Bei ihnen steht im Vordergrund der Erkrankung die Beteiligung der Weichteile. Die hochvirulenten Eitererreger durchdringen Knochen und Periost und breiten sich in den Weichteilen weithin aus; besonders der Mundboden ist befallen, nach innen und außen stark vorgewölbt, die Zunge oft hochgradig geschwollen, Schlucken und Atmung erschwert. Anfangs teigig, später immer härter werdend, nimmt die Phlegmone des Mundbodens von Tag zu Tag zu, greift auf die benachbarten Teile des Halses bis zur Clavicula und Sternum, greift eventuell auch auf die Wange über und stellt einen lebenbedrohenden Prozeß dar. In diesen ersten Tagen ist oft noch gar nicht zu sagen, ob eine Osteomyelitis sich entwickelt, und muß die Therapie der Weichteilphlegmone gelten. Nach 4—6 Tagen allerdings stellen auch alle Symptome der Osteomyelitis sich ein: Schwellung und Rötung des Zahnfleisches, Abscesse im Mundvorhof, Lockerung der Zähne, Durchbruch des Eiters am Zahnfleischrand, Anästhesie der Unterlippe usw. Gelingt es nicht, die Phlegmone des Mundbodens, die auch Angina Ludovici genannt wird, und die Phlegmone der Wange zu begrenzen, die Toxinresorption zu vermindern und den Einbruch der Bakterien in die Blutbahn zu verhindern, so stirbt der Patient in wenigen Tagen an Sepsis. Oder eine Thrombophlebitis der Vena facialis oder jugularis interna schreitet bis zu den Hirnsinus fort und führt zur Meningitis. Auch haben wir Fortschreiten der Phlegmone im Spatium parapharyngeum, in der Flügelgaumengrube (retromaxilläre Phlegmone), in der Parotisloge und den benachbarten Räumen häufiger beobachtet. Gelegentlich beobachtet man auch bei aufsteigender Osteomyelitis eine eitrige Arthritis des Kiefergelenks, die rechtzeitig angegangen werden muß. Die Weichteilphlegmonen und Venenthrombosen sind das größte Gefahrenmoment der Unterkieferosteomyelitis, und wo wir Patienten haben zugrunde gehen sehen, da waren diese schon so weit vorgeschritten, daß unsere Eingriffe zu spät kamen. Ganz besonders sind Kinder gefährdet. Bei ihnen ist die Widerstandskraft gegen Eiterungen offenbar geringer als bei Erwachsenen. Andererseits breitet sich auch in dem markreichen Knochenmark der Kinder die Eiterung besonders schnell aus. So gleicht die Entstehung einer Unterkieferosteomyelitis bei Kindern oft einer Explosion, die weithin im Knochen und in den Weichteilen vordringt und sich nur in den allerersten Tagen noch beherrschen läßt. Schon am sechsten Tage seit Auftreten der ersten Zahnschmerzen haben wir bei einem 7jährigen Jungen die Osteomyelitis über den ganzen rechten und linken Unterkiefer ausgebreitet gefunden, die Zähne wurden spontan ausgestoßen und ausgespuckt, das Periost war überall abgehoben, und der Knochen lag graugrün und stinkend im Munde frei zutage. Kno-

chenhaut und anliegende Weichteile waren jauchig zerfallen, die Kaumuskeln einer Seite völlig gangränös. Der Mundboden und die angrenzenden Teile des Halses waren von einer schweren jauchigen Phlegmone befallen. Der Junge war schon stark benommen und ein Bild des Verfalls. In so traurigen Fällen hilft keine Therapie mehr.

Ich würde das Bild der schweren Fälle von Unterkieferosteomyelitis nicht ausführlich in so schwarzen Farben zeichnen, wenn wir ihnen immer und von Anfang an hilflos gegenüberständen. Das ist aber durchaus nicht der Fall. Es kommt nur darauf an, den Patienten noch rechtzeitig in Behandlung zu bekommen, dann aber ist ihre Prognose durchaus nicht schlecht. Durch frühzeitiges energisches Eingreifen lassen sich vielmehr fast alle Fälle einem guten Ende zuführen, und wir haben auch von schwersten Osteomyelitisfällen mit weitgehenden Weichteilphlegmonen keinen verloren, den wir nicht schon bei der Einlieferung aufgeben mußten. Die große Ver-

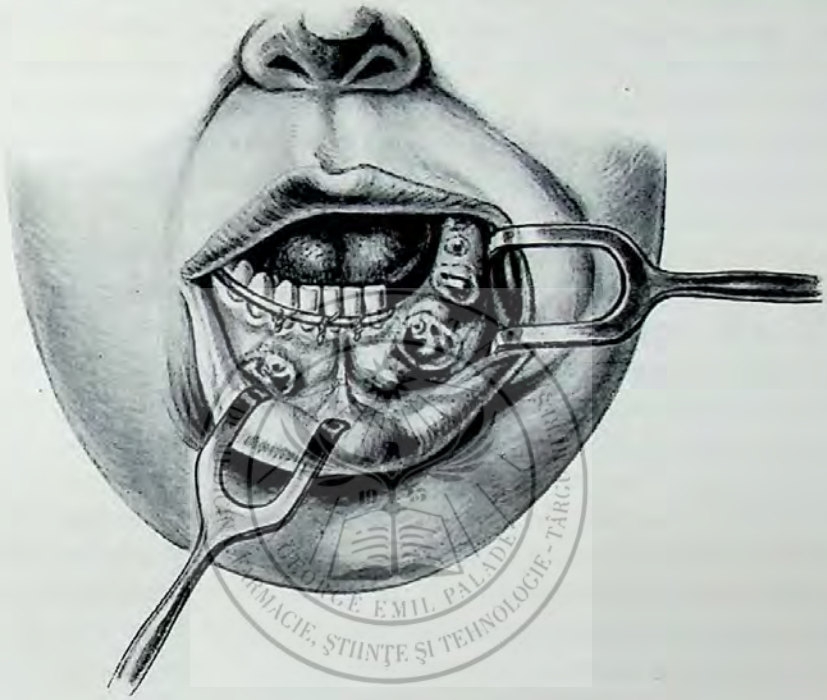

Abb. 1979. Osteomyelitis der rechten und linken Unterkieferhälfte im chronischen Stadium. Eiterung aus mehreren, stark granulierenden Fisteln. (Kieferstation Virchow-Krankenhaus.)

antwortung liegt darum bei den Zahnärzten und Ärzten der Praxis, nicht bis zum letzten Augenblick den Kranken in eigener Behandlung behalten zu wollen und erst moribund der Klinik zu übergeben. Schon die hohen Temperaturen von 39—40—41°, die gelegentlichen Schüttelfröste, die Behinderung des Schluckaktes und der Atmung, die dauernden und zunehmenden Schmerzen, die völlige Schlaflosigkeit und Appetitlosigkeit, die zunehmende Weichteilschwellung sollten sie veranlassen, den Kranken schleunigst dem Krankenhaus, möglichst der Spezialstation, zu übergeben. Wir finden bei diesen Fällen als Zeichen der septischen Nephritis fast immer schon viel Albumen im Urin und Erythrocyten und Zylinder, Leukocyten und Epithelien im Sediment, finden gelegentlich Milztumor, oft Gefäßschädigungen (Rumpel-Leedesymptom) und andere septische Symptome, die in dem entsprechenden Kapitel zu behandeln sind.

Sind diese ersten und größten Gefahren der Anfangstage beseitigt, dann entwickelt sich die schwere Osteomyelitis des Unterkiefers in dem gleichen Rahmen, wie wir es oben sahen: Bei meist starker Eiterung nach dem Munde und nach außen begrenzt sich die Knochenerkrankung (Abb. 1979), nachdem sie den halben oder auch den

ganzen Kiefer zur Nekrose gebracht hat, die Virulenz der Bakterien ist erschöpft, der Kranke erholt sich, die Temperaturen fallen auf 37—38°, werden manchmal auch schnell völlig normal; das Stadium der Abheilung (chronisches Stadium) beginnt und braucht 3—6—9 Monate Zeit, ehe der tote Knochen völlig abgebaut und der neue Knochen aufgebaut ist. Nun aber ist, von gelegentlicher Eiterverhaltung abgesehen, die durch eine Stichincision an richtiger Stelle beseitigt wird, für den Kranken nichts Ernstliches mehr zu befürchten, und es hängt wesentlich von der Geduld des Arztes ab, wie vollkommen das erreichte Ergebnis ist. Läßt man der Natur Zeit und der physiologischen Heilung soweit als möglich ihren Lauf, dann kann man von der enormen regeneratorischen Kraft des Unterkiefers Ergebnisse erwarten, wie die Abb. 1973—1976 sie zeigen.

In einzelnen Fällen hat man beobachtet (Williger, Bruhn und eigene Beobachtung), daß osteomyelitische Herde im Unterkiefer multipel auftraten, voneinander aber durch gesunde Knochensubstanz getrennt waren. Es ist also eine Form circumscripter multipler Osteomyelitis. Klinisch bietet sie nichts Abweichendes.

Chronische Osteomyelitis. Unter chronischer Osteomyelitis im weiteren Sinne verstehen wir solche Fälle, bei denen die Erkrankung zwar akut auftritt, dann aber bis zur Abgrenzung der Nekrose oder bis zur völligen Demarkation und Ausstoßung der Sequester ungewöhnlich lange Zeit vergeht.

In solchen Fällen befindet sich der erkrankte Knochen nach 3 und 4 Monaten, wenn sonst schon Sequester längst demarkiert sind, noch immer im Zustand der gleichmäßigen Marmorierung, die das Röntgenbild sonst nach 2—3 Wochen zeigt, und zeigt sich noch keine Neigung zur Demarkation und Abstoßung der Sequester. Diese Fälle sahen wir, nach Abklingen des akuten Stadiums, mit auffallend geringer Sekretion und sehr geringer oder fehlender Lockerung der Zähne verlaufen. Eigentlich gehören solche Fälle aber noch nicht zur chronischen Osteomyelitis, sondern müßten als subakute bezeichnet werden. Chronische Osteomyelitis im engeren Sinne ist dadurch gekennzeichnet, daß ein akuter Anfang gar nicht oder nicht mehr bekannt ist, daß die Erkrankung unbemerkt oder doch fast ohne Symptome sich über lange Zeit, manchmal Jahre, hinzieht. An den Röhrenknochen ist sie im Kindesalter nicht selten. Bei Gelegenheit einer fieberhaften Erkrankung entsteht eine schmerzhafte Schwellung an einem Knochen; die Entzündung geht bald zurück, ohne daß Durchbruch von Eiter erfolgte. Es bleibt immer eine leichte Auftreibung am Knochen, die langsam zunimmt, aber nicht beachtet wird. Nach Jahren treten plötzlich Schmerzen auf, und das Röntgenbild zeigt eine Osteomyelitis.

Solche Formen von chronischer Osteomyelitis sind an den Kieferknochen sehr selten. Partsch hat zwei ähnliche Fälle beschrieben. Einen Fall unserer Beobachtung teile ich mit:

Hier wurde im August 1925 ein erster Molar entfernt, eine Wurzel aber abgebrochen und im Kiefer belassen. Es bestanden gelegentlich ziehende Schmerzen im Unterkiefer, langsam entstand auch eine Auftreibung am Knochen, die am Kieferrand deutlich fühlbar war. Gelegentlich trat auch eine geringe Weichteilschwellung hinzu, die nach wenigen Tagen sich spontan wieder zurückbildete. Im November 1925 suchte uns der 15jährige Junge auf. Das Röntgenbild zeigte einen Wurzelrest noch stehen, zeigte breite periostale Knochenneubildung und geringe osteomyelitische Zeichnung in Ausdehnung von 2 cm. Auch jetzt bestanden keine akuten Erscheinungen, weder Temperaturen, noch Schmerzen, noch Lockerung der Zähne, noch Vincent-Symptom, noch Sekretion. Wir entfernten die Wurzel und warteten ab. Nach einem halben Jahr sahen wir den Patienten wieder. Der Prozeß hatte sich weit ausgebreitet, hatte den ganzen horizontalen Unterkiefer der rechten Seite vom Eckzahn bis in den auf-

steigenden Ast hinein ergriffen. Das Bild zeigte kleinfleckige gleichmäßige Marmorierung. Dabei bestanden keinerlei akute Erscheinungen, niemals Temperaturen, gelegentlich etwas Schmerzen. Nirgendwo bestand Eiterabsonderung, nur die Auftreibung am Knochen war festzustellen.

Jetzt wurde chirurgisch eingegriffen, wir meißelten den Unterkiefer vom unteren Rande her auf und legten das Knochenmark frei. Aus ihm wurde der Streptococcus albus haemolytic. gezüchtet. Unter Tamponade, Lichtkasten, Proteinkörpertherapie — die nie eine Reaktion veranlaßte — wurde die röntgenologische Knochenzeichnung in 6 Wochen wieder normal. Die Heilung war endgültig.

Differentialdiagnostisch müssen Sarkom, Gummi, Tuberkulose ausgeschlossen werden und würden in unserem Falle durch histologische Untersuchung und den Erfolg der Aufmeißelung ausgeschlossen.

Chronisch rezidivierende Osteomyelitis. Einen höchst merkwürdigen Fall, der ätiologisch unklar geblieben ist und am ehesten als chronisch rezidivierende Osteomyelitis zu bezeichnen ist, will ich so kurz als möglich mitteilen. Die lange Krankengeschichte muß a. a. O. veröffentlicht werden. Auch Williger, dem wir die Patientin einmal zeigten, glaubte an eine ganz ungewöhnliche Osteomyelitis.

Patient von 20 Jahren, Tuberculosis pulmonum, 1920 angeblich mit Lues infiziert, daher im Januar 1920 im Krankenhaus 3 Hg-Spritzen. Danach Quecksilbervergiftung mit hohen Temperaturen, Durchfällen, Angstzuständen; keine Munderscheinungen. Serologische Reaktionen immer negativ. Im März 1920 entlassen, keine Kuren mehr. Im Oktober 1920 Stomatitis, die trotz zahnärztlicher Behandlung sich nicht besserte, sondern immer schlimmer wurde; alle Zähne waren intakt und vital, der 3. Molar rechts unten im August 1921 wegen Schmerzen entfernt. Im Oktober 1921 stieß sich das Zahnfach dieses Zahnes unter jauchender Eiterung ab; es bestand Taubheit der Unterlippe. Auch im Oberkiefer war das Zahnfleisch stark entzündet, blutete, die Zähne wurden lose, die oberen Molaren und Prämolaren rechts und links oben wurden Anfang 1922 nacheinander entfernt. Der Zustand blieb gleich, im Oktober 1922 wurden die Prämolaren und Molaren rechts unten lose und einer nach dem anderen entfernt. Dezember 1922 wird Patient wegen der Lunge ins Krankenhaus aufgenommen, bekommt im Januar 1923 starke Schmerzen im Unterkiefer, wird zu uns verlegt. Klinisch und röntgenologisch Osteomyelitis des rechten Unterkiefers im Prämolarengebiet, starke ulceröse Stomatitis an den noch stehenden oberen und unteren Frontzähnen und Seitenzähnen links unten. Trepanation des Unterkiefers vom Mundvorhof im Februar 1923 wegen hoher Temperaturen und schlechten Befindens. Temperaturen halten danach an. März 1923 Entfernung der Sequester im Prämolarengebiet, schwache Totenlade, Spontanfraktur; intraoraler Verband wegen starker Stomatitis nicht vertragen. Ende März: Temperaturen immer hoch, bis 41°. Die schwache Totenlade nekrotisiert; die Nekrose schreitet nach hinten zum Kieferwinkel fort. Patient bekommt trotz negativer serologischer Reaktion Kalium jodat. Ende April stößt sich im Gebiet der Spontanfraktur ein drei Finger breites Stück der ganzen Wangendicke unter jauchender Eiterung aus (Ulcus phagedaenicum?). Temperatur dauernd 39—40°. Patient erhält Neosalvarsan. Ende Mai wiederholt sich nach vorübergehender Heilung die Weichteilnekrose. Im Juni stoßen sich Sequester am rechten Kieferwinkel ab und kommt die Osteomyelitis zum Stehen. Der Weichteildefekt schließt sich, die Spontanfraktur heilt im Juli unter einem extraoralen Verband in guter Stellung. Temperatur wird normal.

Ende Juli beginnt wieder eine starke Stomatitis der oberen und unteren Zähne, die jeder Behandlung trotzt, die Zähne sind schon zu zwei Drittel frei, zu einem Drittel

noch im Alveolarfortsatz; eine Osteomyelitis des linken Unterkiefers beginnt unter hohen Temperaturen und starker Weichteilschwellung, die völlig gelockerten Zähne werden entfernt. Im September werden mehrere Sequester entfernt oder stoßen sich spontan ab. Im Oktober hört die Sekretion auf und verheilen die Wunden des linken Unterkiefers. Patient wird fieberfrei, steht seit 7 Monaten zum erstenmal auf.

Damit ist die Osteomyelitis endlich zur Ruhe gekommen. Alle Zähne des Unterkiefers sind verloren, der Alveolarfortsatz ist nicht mehr vorhanden; die Kontinuität ist aber wiederhergestellt, wenn auch nur ein schmaler atrophischer Unterkiefer geblieben ist. Im Oberkiefer besteht die Stomatitis an den letzten vorhandenen Frontzähnen immer noch, auch diese mußten schließlich entfernt werden, da ein Alveolarfortsatz gar nicht mehr vorhanden war. Nur ein Eckzahn blieb erhalten. November 1923: Patient erholt sich langsam, leidet noch an Durchfällen. April 1924: Patient gut erholt, hat Prothese erhalten, hat sehr zugenommen und sieht gesund aus. Winter 1924: Polyarthritis unklarer Natur, Tuberculosis pulmonum, Exitus. Sektion verboten.

Osteomyelitis der Säuglinge und jungen Kinder. Eine gesonderte Besprechung verdient die Osteomyelitis der Säuglinge und jungen Kinder. Aus Kieferform und Zahnanlagen entstehen besondere Verhältnisse für den Verlauf der Erkrankung (Abb. 1980). Zähne und Zahnanlagen nehmen fast den ganzen Kieferkörper ein. Im Oberkiefer stehen sie, besonders der Eckzahn, der Orbita sehr nahe. Erst beim Erwachsenen schiebt sich die Kieferhöhle trennend zwischen Kiefer und Orbita. Dem Säugling und jungem Kinde fehlt dieser Schutz der Orbita noch ganz oder größtenteils.

Aus diesen Gründen greift die Eiterung, die einen Teil des Kiefers oder einen Zahnkeim befällt, leicht auf alle Zahnkeime über und bringt diese weichen und hinfälligen Organe zur Nekrose und Ausstoßung. Sie erfaßt besonders leicht große Gebiete und führt zu umfangreichen Sequestern; während beim Erwachsenen fast immer nur die Fortsätze des Oberkiefers zugrunde gehen, wird beim jungen Kinde oft der ganze Oberkiefer nekrotisch und abgestoßen. Die Eiterung greift sehr oft auf die Orbita über, führt zum retrobulbären Abceß mit Protrusio bulbi oder zur Orbitalphlegmone. Der Verlauf ist daher oft tödlich, könnte aber bei früherer Diagnosenstellung und Hinzuziehung chirurgisch geschulter Zahnärzte besser sein, da die meist geübte abwartende Therapie ganz unangebracht ist.

Die Erscheinungen sind die jeder akuten Eiterung. Besonders oft findet sich im Oberkiefer Protrusio bulbi; bricht der am Oberkiefer gesammelte Eiter spontan durch, so findet sich häufig eine Fistel am unteren Augenrand neben anderen im Mundvorhof. Bald erscheinen abgestoßene Zahnscherben; daher hat Zarfl der Erkrankung mit Unrecht den Namen sequestierende Zahnkeimentzündung gegeben, womit er das Wesen der Erkrankung verwischt und nur ein Symptom benennt. Balters hat in einer grundlegenden Arbeit diesen Mangel begründet und das Wesen der Osteomyelitis der jungen Kinder ausführlich und überzeugend beschrieben.

Die Therapie weicht von der bei älteren Kindern und Erwachsenen üblichen ab. Sie soll nicht nur den Kiefer vom Mundvorhof her freilegen, sondern auch die erkrankten Zahnkeime entfernen, aus den so freigelegten Nischen eine größere Mulde schaffen und durch Tamponade offen halten. Dann gelingt es am ersten, die Eiterung zu begrenzen und das Übergreifen auf den ganzen Kiefer und tödlichen Ausgang zu verhindern. Bleiben die Temperaturen trotzdem hoch, muß nach erneut erkrankten Keimen gesucht und durch deren Entfernung für freien Eiterabfluß gesorgt werden. Die Entfernung der Sequester und Behandlung von Komplikationen erfolgt nach allgemeinen Grundsätzen.

Die Therapie der Osteomyelitis. Die Behandlung soll im Entstehen der Erkrankung lebensgefährliche Komplikationen vermeiden oder beseitigen und die Nekrose des Knochens

möglichst begrenzen. Ist die Nekrose vollendet, so soll im Stadium der Abheilung erreicht werden, daß der zugrunde gegangene Knochen so vollkommen wie möglich ersetzt wird.

Im Entstehen der Erkrankung ist zuerst der schuldige Zahn sofort zu entfernen, ebenso alle anderen tief kariösen und devitalen, die in der Nähe der Erkrankung sitzen. Alsdann steht die Eitersammlung unter dem Periost an einer oder mehreren Stellen im Vordergrund. Durch einen Schnitt bis auf den Knochen wird das Periost gespalten und der Eiter entleert. Im Oberkiefer fast immer, im Unterkiefer bei nur milde verlaufenden Formen genügt die Spaltung im Mundvorhof in der Umschlagfalte. Sie kann kaum zu früh erfolgen. Bei schwer verlaufenden Formen von Unterkieferosteomyelitis läßt sich die äußere Spaltung aber oft nicht umgehen; die meist jauchende Eiterung senkt sich nach dem Gesetz der Schwere an den Kieferrand, dringt durch das Periost und auf den Lymphwegen in die umgebenden Weichteile. Auch die äußere Incision soll nicht zu lange hinausgeschoben werden; wenn die Infiltration der Weichteile täglich härter und praller wird, findet sich bei Palpation mit einem Finger bald eine Stelle, die besonders schmerzhaft ist. Hier geht man von einer kleinen, 3—4 cm langen Incision aus auf den Kieferrand vor. Fast immer findet man schon einen kleinen tiefen Absceß, aus dem sich ein Kubikzentimeter oder ein Fingerhut voll Eiter entleert; oder man findet wenigstens das Gewebe morsch und im Zerfall und sieht blutig-seröse, oft stinkende Flüssigkeit sich entleeren. Es hat wenig Wert, die äußere Incision in solchen Fällen vermeiden zu wollen. Der Absceß wird nur größer, eine bösartige Phlegmone schließt sich an und man braucht dann nur um so größere Incisionen und sieht um so größere Nekrosen der Weichteile.

Abb. 1980.[1]) Die Verteilung der Milchzähne und bleibenden Zähne im Kiefer. Beachte die Stellung des Eckzahnes.

Sehr oft stößt man nicht schon am Unterkieferrand, sondern erst medial von ihm, im Mundboden, auf beginnende oder fertige Nekrosen und Einschmelzungen. Im lockeren Bindegewebe des Mundbodens dringt die Eiterung besonders schnell vor.

Wie weit die Incision im Mundvorhof noch genügt, und wann man sich zur äußeren Incision entschließen muß, ist Sache der Erfahrung und des Gefühls. Ist die Phlegmone schon fertig ausgebildet, wenn der Patient in unsere Behandlung tritt, so soll sie ja rasch angegangen werden, innerhalb weniger Stunden kann das Bild sich zum Schlechten so wenden, daß der Kranke nicht mehr zu retten ist. Über Mundboden-, Wangen-retro- und perimaxilläre Phlegmonen, Glottisödem, Sepsis, Meningitis usw. muß auf die speziellen Kapitel und meine ausführliche Arbeit verwiesen werden. Es soll nur noch gesagt werden, daß man sich nach Möglichkeit auf kleine Incisionen beschränken soll. Sie leisten genau dasselbe für die Drainage nicht zu ausgedehnter Nekrosen. Es entstellt den Patienten unnötig, wenn jede Incision am ganzen Kieferrand entlang geführt wird. Nach der Entleerung des Eiters betrachten wir das Periost. Ist es vom Knochen abgehoben, so wird es gespalten und dem unter ihm gesammelten Eiter Abfluß verschafft. Nun betrachten wir den Knochen. Er ist im Anfang gewöhnlich nicht sichtbar verändert, aber wir sehen aus einzelnen Knochen-

[1]) Aus D. M. f. Z. 1925.

poren kleinste Eitertropfen hervorquellen. Am fettreichen Röhrenknochen sieht man auf ihnen oft feinste Fetttropfen glänzen, die die Herkunft des Eiters aus dem Knochenmark beweisen. Für den fettarmen Kieferknochen trifft das selten zu, zudem ist am Kiefer weder künstliche Blutleere möglich wie an Extremitäten, noch ist immer so breite Eröffnung der Weichteile nötig und zweckmäßig, wie sie an den Extremitäten ohne Scheu vorgenommen werden kann; daher ist eine genaue Betrachtung sehr erschwert.

Hat man in dieser Weise den Eiterabfluß gewährleistet, kann man im allgemeinen abwarten. Man sieht dann meist die Temperaturen abfallen, die Schmerzen sich lindern, das Befinden sich bessern.

Über die Notwendigkeit, den erkrankten Knochen aufzumeißeln, gehen die Ansichten sehr auseinander. Die einen versprechen sich davon einen besseren Eiterabfluß aus dem Knochenmark und glauben dadurch die Knocheneiterung an weiterer Ausbreitung verhindern zu können (Nordmann); die anderen bestreiten diese Möglichkeit. Auch wir unterlassen im allgemeinen die Aufmeißelung und sind der Ansicht, daß die Nekrose des Knochens doch so weit sich ausdehnt, als die Virulenz der Bakterien die natürlichen Schutz- und Abwehrkräfte überwindet; daß man weiter mit der Eröffnung nur Gefahr läuft, einen schon gebildeten Abwehrwall von Leukocyten zu durchbrechen und damit das weitere Fortschreiten zu begünstigen. Endlich besteht die Möglichkeit, daß durch das Meißeln am kranken Knochen die septischen Thromben aus den Knochenvenen mobilisiert und verschleppt werden, so daß Metastasen künstlich geschaffen werden.

Dagegen besteht eine dringende Indikation zur Abtragung der Corticalis, wenn der Zustand des Patienten trotz Eröffnung der Weichteilnekrosen und des Periosts ein bedrohlicher bleibt oder schon bei der Einlieferung besonders schwer ist. Wo also hohe Temperaturen von 39—41° nicht abfallen, wo Schüttelfröste einsetzen, wo das Sensorium getrübt ist usw., da entschließen wir uns immer zur Eröffnung auf dem Gebiet der vermuteten Ausdehnung. Dann muß aber auch die Incision entsprechend breiter sein und ist die Entstellung kein Faktor mehr, der ins Gewicht fällt. Zur Eröffnung benutzt man am besten halbrunde scharfe Meißel von 8—10 mm Breite. Der Unterkiefer muß durch einen Assistenten fixiert werden, um die Erschütterung des Knochens möglichst gering zu halten. Alle Manipulationen am Knochenmark, besonders das Ausschaben desselben, sind wertlos und fehlerhaft. Es ist unmöglich, die Knocheneiterung dadurch zu begrenzen, man vergrößert sie nur. Zweck der Eröffnung ist nur, den Druck herabzusetzen, unter dem der Eiter in diesen Fällen steht und dadurch die Toxin- und Bakterienresorption in den Kreislauf zu kupieren. Ebenso fehlerhaft ist es, durch Resektion von Knochenteilen oder Kieferabschnitten die Erkrankung begrenzen zu wollen, da man niemals sagen kann, wie weit der Knochen absterben wird, und da man die natürlichen Heilungsvorgänge nur stört.

Die Eröffnung des Knochens wird von manchen Autoren auch vom Munde vorgenommen. So rät Schröder zur Trepanation oder Aufmeißelung des Unterkiefers vom Mundvorhof aus. Die Trepanation mit Bohrern muß mit ansteigenden Bohrergrößen bis zur Größe einer Erbse durchgeführt werden, weil kleine Löcher sich schnell verstopfen. Die Methode ist bei circumscripten und erst beginnenden Fällen von Osteomyelitis gut verwertbar, sie läßt auch die rasenden Schmerzen manchmal schnell abklingen. In schweren und ausgebreiteten Fällen von Osteomyelitis des Unterkiefers muß die Eröffnung doch von außen vorgenommen werden.

Außerdem lieben wir die Ableitung der großen Massen jauchigen Eiters nach der Mundhöhle nicht, da oft starke Durchfälle und Appetitsstörungen die Folge der wochenlangen Pyophagie sind.

Wo unsere Hilfe nicht schon zu spät kommt, werden wir durch genügende Sicherstellung des Eiterabflusses den Kranken bald entfiebern können oder doch die hohen und erschöpfenden Temperaturen beseitigen können. Dann haben wir fürs erste alles getan, was nötig ist. Wir haben nur durch Sicherstellung der Drainage eine Verhaltung zu verhüten. Alles Weitere wird nun die Natur in schönster Weise regeln. Unsere Aufgabe ist, Geduld zu haben, auch wenn sie manchmal auf eine harte Probe gestellt wird. Wollen wir ein Übriges tun, so können wir eine Proteinkörperreiztherapie einleiten, um den Organismus zu höchster Reaktion anzufachen. Oft bleibt aber die erhoffte Reaktion aus.

Wichtiger scheint uns, durch Hyperämie eine gute örtliche Reaktion zu erzielen. Wir verzichten dabei auf die sehr kostspieligen und empfindlichen Lichtquellen und erzielen mit einem gewöhnlichen Kopflichtkasten, elektrischen Thermophoren oder der Auer-Ultrasonne dieselbe Wirkung. Der Lichtkasten wird zweimal täglich gegeben, das Thermophor so lange wie möglich.

So warten wir die Demarkation der Sequester und die Bildung der Totenlade ab.

Hesse-Jena hat auf dem Kongreß in Karlsruhe 1925 empfohlen, die Sequester sobald als möglich zu entfernen und schon nach 14 Tagen einzugehen und sie operativ zu entfernen. Dieses Verfahren kann nach den Erfahrungen unseres großen Materials nicht empfohlen werden und widerspricht den Grundsätzen aller anerkannten Autoren. Im Anfang ist die Totenlade so schwach, daß sie die Stütze des toten Knochens noch dringend braucht. Entfernt man ihn, so klappt der ganze Periostschlauch zusammen, Frakturen und grobe Entstellungen sind die Folge, der neugebildete Kiefer ist nur ein Zerrbild dessen, der bei ungestörtem Verlauf sich hätte bilden können. Zudem ist nach 14 Tagen oft noch gar nicht zu sagen, wieviel vom Knochen wirklich der Nekrose verfallen ist, da auch der Sequester weiß aussieht wie der lebende Knochen, wenn er nicht durch Bestandteile des Speichels und der Nahrungsmittel verfärbt ist.

Ideale Resultate kann man nur bei konservativer Therapie haben. Erst wenn die klinische Untersuchung (Sondierung) oder das Röntgenbild den gelösten Sequester eindeutig zeigt, soll man an Sequestrotomie denken. Auch dann ist sie noch nicht immer angezeigt.

Wo die Zähne schon entfernt sind und nur der Alveolarfortsatz nekrotisiert ist, kann man den gelösten Sequester ohne Bedenken entfernen. Auch wo der Körper selbst einen Sequester ausstößt, oder wo er im Fistelmaul schon erscheint, wird er ohne Überlegung entfernt (Abb. 1981). Auch anhaltende Temperaturen können zur Entfernung nötigen; sonst aber warten wir immer, bis in der Umgebung des Sequesters so viel Totenlade gebildet ist, daß diese die Kontinuität und die Form des Knochens gewährleistet. Nur so kann der Alveolarfortsatz wieder gebildet und die Zähne erhalten werden, können Spontanfrakturen vermieden und grobe Entstellungen verhindert werden (Reinmöller, Verfasser). Die Abb. 1982, 1983 zeigen z. B., daß ein großer Sequester des aufsteigenden und horizontalen Astes völlig demarkiert ist, und zeigt schon zwei Spontanfrakturen an seinen Grenzen, da die Demarkation erfolgt ist, bevor die Totenlade fest genug war. Wollte man diesen Sequester entfernen, würde Verlagerung des oberen Fragments (Proc. coronoideus und condyloideus) unter dem Zug des Temporalis erfolgen, auch der gesamte Periostschlauch bis zum vorderen Fragment (horizontaler Ast) würde zusammenfallen, die noch weiche Totenlade brechen, sie würde sich in die gerade Linie zwischen beiden Fragmenten einstellen. Wenn überhaupt wieder eine Konsolitation eintreten würde und nicht vielmehr Pseudarthrosen zurückbleiben würden, wäre doch das Resultat, daß der Kieferwinkel fehlt, daß eine schmale und formlose Brücke die gerade Verbindung der Fragmente darstellen würde. Erst 6 Wochen später war die Totenlade so fest, daß die Entfernung des Sequesters ohne Schaden vorgenommen werden konnte. Abb. 1983

zeigt die gute Totenlade, die den Defekt überbrückt. Im hinteren Teil des aufsteigenden Astes ist noch ein Sequester sichtbar, der nur durch große Erweiterung der Operation zu entfernen war. Er wurde der Selbstreinigung überlassen, zumal die Totenlade des aufsteigenden Astes noch wenig schattengebend, also noch wenig verknöchert ist. Den großen entfernten Sequester zeigen die Abb. 1971, 1972. Sie zeigen auch den mangelhaften Abbau und Aufbau, der durch Abklappen des Periosts a. a. O. und Abgleiten desselben vom Sequester bedingt ist.

Wartet man aber die genügende Verknöcherung der Totenlade nicht ab, dann wird nötig, was Perthes beobachtet hat, daß oft der Ersatz durch freie Transplantation und Korrektur entstandener Stellungsanomalien nötig ist. Bei abwartender Behandlung sind sie nicht oder höchst selten nötig (s. oben: physiologische Heilung). Auch wir haben einmal eine bedeutende Stellungsveränderung des Unterkiefers durch Osteotomie aufheben müssen in einem Falle, den wir zu spät aus anderer Behandlung übernahmen. — Wo irgend möglich, werden wir die Sequester vom Munde her entfernen. In manchen Fällen läßt sich die Entfernung von außen aber nicht vermeiden, und wir

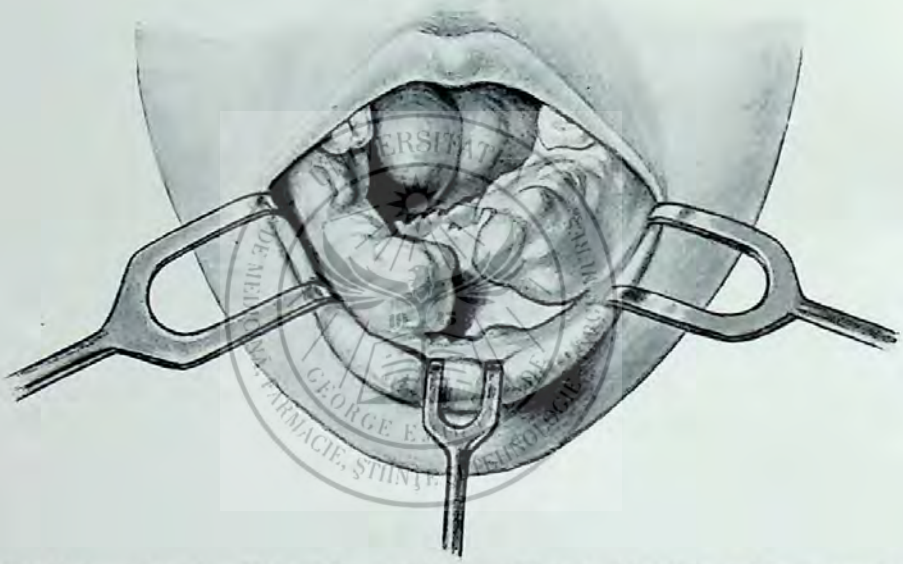

Abb. 1981. Totalsequester des Kinnteils, nach dem Munde hinüber gekippt und teilweise frei liegend; vom stark gewucherten Zahnfleisch überlagert. (Kieferstation Virchow-Krankenhaus.)

werden uns zu ihr um so leichter entschließen, wenn schon Incisionsnarben aus den ersten Tagen der Erkrankung vorhanden sind, in deren Verlauf wir wiederum vorgehen können. Das Granulationsgewebe, das den Sequester demarkiert hat und die Höhle auskleidet, darf nicht ausgekratzt werden, sondern ist sorgfältig zu schonen, da andernfalls der gesunde Knochen seines Schutzes beraubt und wiederum infiziert wird (Klapp). Nachdem vernähen wir wieder und belassen nur eine Fistel, durch die die Sekretion erfolgen kann.

Erhaltung der Zähne bei Osteomyelitis. Zu guten Resultaten ist auch die verständige Behandlung, Benutzung und Erhaltung der Zähne nötig. Sie sind das beste Mittel, große Kontinuitätsverluste sicher zu überbrücken; verbinden wir sie durch eine Drahtschiene — die möglichst breit sein soll, um sich flächenhaft den vollkommen losen Zähnen anzulegen — so stützen wir die Totenlade und das schwache Regenerat, verhindern einen Bruch, bzw., wo er schon eingetreten ist, Dislokation der Fragmente, und stützen nicht zuletzt auch die Zähne selbst so lange, bis ein neuer Kieferknochen ihnen Halt gibt. So können wir fast immer alle Zähne erhalten, mit Ausnahme natürlich aller tief kariösen und schuldigen. Auch an den Milchzähnen läßt sich ein

Drahtverband immer leicht und sicher anbringen. Von vielen Zahnärzten werden im Entstehen schon sämtliche gelockerten Zähne entfernt, wohl um für Eiterabfluß zu sorgen. Diese von der Sorge diktierte Maßnahme ist trotzdem unnötig, man begibt sich einer außerordentlich wertvollen Stütze mit der Opferung der Zahnreihe. Auch die

Abb. 1982. Großer Sequester des horizontalen und aufsteigenden Astes. 2 Spontanfrakturen an seinen Grenzen. Beginnende Totenladenbildung. Abwarten! (In den Kieferwinkel ist das Zungenbein projiziert.) (Kieferstation Virchow-Krankenhaus.)

Abb. 1983. Zu Abb. 1982 gehörig. Stand 6 Wochen später. Der Sequester ist entfernt, nachdem eine starke Totenlade den Defekt sicher überbrückt hat. Ein Sequester des aufsteigenden Astes ist noch belassen, da an dieser Stelle die Totenlade noch nicht genügend verknöchert ist. (Ind den Kieferwinkel ist das Zungenbein projiziert.) (Kieferstation Virchow-Krankenhaus.)

losesten Zähne stehen fest und stützen den kranken Knochen, wenn sie einen geeigneten Verband tragen. Drahtverbände, am besten eine Schiene aus zwei nebeneinandergelöteten halbrunden Drähten, sind überall und ohne Kosten herzustellen (s. Frakturen). Die Zähne werden nicht nur wieder vollkommen fest, man kann nach einigen Wochen oder Monaten sogar wieder Sensibilität feststellen. Sie ist anfangs gewöhnlich noch herabgesetzt, wird aber allmählich normal (Williger u. a., eigene Beobachtung). Wo sie nicht wieder eintritt, ist nach Abschluß der Knochenheilung die Wurzelbehandlung

durchzuführen. In besonderen Fällen kann sich auch Abtragung der Wurzelspitzen empfehlen, um nur sicher gefüllte Wurzelsubstanz zurückzulassen (Kantorowicz).

Wo nach Spontanfrakturen die Fragmente in Dislokation verheilt sind, weil geeignete Frakturverbände fehlten, sind sie gegebenenfalles zu durchtrennen und nach den Grundsätzen der Frakturlehre zu reponieren. Dort ist auch die Behandlung von Pseudarthrosen zu besprechen, die natürlich erst nach völliger Abheilung der Osteomyelitis erfolgen kann. Auch über Antrumempyeme oder zurückbleibende Perforationen der Kieferhöhle nach Osteomyelitis des Oberkiefers siehe die entsprechenden Kapitel.

Bei zielbewußter, abwartender und geduldiger Behandlung ist die Osteomyelitis der Kiefer ein dankbares Gebiet, das durch schönste Resultate und völlige Wiederherstellung der Patienten lohnt und uns einen tiefen Einblick in die gewaltige Regenerationskraft der Kieferknochen gestattet.

Literatur: Balters, Dtsch. Mschr. Zahnheilk. H. 8, 9. — Borchers, In Chirurgie des Kopfes (Springer 1926). — Bracco, Rev. odontológ. **1926**, 316. — Brasch, Beitrag zur Ätiologie der Kieferosteomyelitis. Dtsch. Mschr. Zahnheilk. **1923**, H. 22. — Bronner, Kieferosteomyelitis des Säuglings. Z. klin. Chir. **133**, H. 1 (1925). — Cadenat u. Cola, Osteomyelitis beim Kinde. Revue de Stomat. **1926**, Nr 10. — Dufourmentel, Osteomyelitis du maxill. sup. Rev. odontológ. **46**, Nr 6. — Espejel, Osteomyelitis der Kiefer. Rev. odontológ. **1922**, Nr 12. — Fridrichowsky, Casuist. Beitrag. Dtsch. Mschr. Zahnheilk **1926**, Nr 1. — Hammer, Zwei Fälle echter Ostitis nach Wurzelbehandlung. Korresp.bl. Zahnärzte. **1925**, Nr 4. — Hauenstein, Zur Osteomyelitis der Kiefer. Vjschr. Zahnheilk. **1928**, H. 3 u. 4. — Hoffmann, Sequestrierende Zahnkeimentzündung im ersten Säuglingsalter. — Hofrath, Kinnfurunkel und Unterkieferosteomyelitis. Dtsch. Mschr. Zahnheilk. **1925**, Nr 13. — Leblanc, Contribut à l'étude de l'Osteom. du maxill. sup. Semaine dent. 1925, Nr 13. — Lichtwitz, Beitrag zur Frage der Osteomyelitis. Zahnärztl. Rdsch. **1925**, Nr 4. — Marchand, L'ostéomyel. des maxill. chez l'enfant. Progrès med. **1928**, Nr 13. — Melchior, Dentale Ostitis als spätere Folge nach Zahnextraktionen. Tandlægebl. (dän.). **1924**, Nr 7. — Merville, Fall von Osteomyelitis des Unterkiefers. Rev. belge Stomat. **1925**, Nr 8. — Nordmann, Behandlung der akuten Osteomyelitis. Med. Klin. **1926**, Nr 4. — Partsch, Differentialdiagnose zwischen Osteomyelitis und Tumor. Zbl. Chir. 1924, Nr 22. — Ders., Die eitrige Entzündung der Kieferknochen. Handb. Zahnheilk. 1 (Verlag Bergmann 1924, dort Literatur). — Perthes, Osteomyelitis der Kiefer, in Garré-Küttner-Lexer, Chirurgie des Kopfes (Verlag Enke 1921). — Reinmöller, Zur Therapie der Osteomyelitis der Kiefer. Korresp.bl. Zahnärzte **1928**, Nr 8. — Schubert, Ein Fall von sequestrierender Zahnkeimentzündung. Dtsch. Mschr. Zahnheilk. **1923**, H. 17. — Singer, Ein Fall von Osteomyelitis des Oberkiefers. Rev. belge Stomat. **1926**, Nr 1. — Stark, Drei Fälle von Osteomyelitis nach Typhus. Dtsch. Mschr. Zahnheilk. **1925**, H. 19. — Stein, Zur Frage der Zahnerhaltung bei Osteomyelitis der Kiefer. Korresp.bl. Zahnärzte 1910, 204. — Waßmund, Die eitrigen Prozesse des Mundbodens. Vjschr. Zahnheilk. **1928**, 1 u. 2. — Ders., Zur Osteomyelitis des Unterkiefers Zahnärztl. Rdsch. **1927**, H. 42. — Waton u. Aimes, Osteomyelitis der Kiefer. Rev. d'Orthop. **28**, 283 (1921). — Williger, Beitrag zum Krankheitsbild der akuten Kieferostitis. Korresp.bl. Zahnärzte **1911**, 177. — Ders., Akute entz. Erkrankung des Kiefers ohne erkennbare Eintrittspforte. Korresp.bl. Zahnärzte **1910**, 193. — Zilz, Osteomyelitis mandibularis nach Influenza. Österr.-Ung. Vjschr. Zahnheilk. **1911**, 84.

Waßmund.

Ostitis (Knochenentzündung). Die gewöhnliche Form der O. geht ohne jede scharfe Grenze in die Osteomyelitis (s. d.) über. Falls es sich überhaupt empfehlen sollte, die beiden Namen beizubehalten, so käme der Begriff O. für Entzündung von Knochen in Betracht, bei denen wenig oder kein Markraum vorhanden ist, also am Kiefer, Entzündungen des Alveolarknochens nach Extraktionen u. ähnl. Ostitis fibrosa s. Epulis oder Sarkom.

Oxyde. Zinn- und Chromoxyd lassen sich als Poliermittel verwenden. Eisenoxyd, Polierrot, englisch oder Pariser Rot genannt, kommt fein vermahlen im geschlämmten Zustand als Poliermittel in Frage. Wiener Kalk, Calciumoxyd, wird durch Brennen von kohlensaurem Kalk gewonnen.

Ozaena (ozo [gr.] = riechen), Stinknase, Nasenerkrankung, zahnärztlich deswegen von Wichtigkeit, weil gelegentlich der von ihr ausgehende Geruch mit Foetor ex Ore verwechselt werden kann, doch ist die Unterscheidung sehr leicht zu treffen (s. Nasenerkrankungen).

P

Paradentale Entzündungen. Von Wunschheim geprägter Ausdruck für Entzündungen in der Wurzelhaut, die weder vom For. apicale noch vom Zahnhals bzw. Zahnfleischrand ihren Ausgang nehmen, also meist nach Perforationen oder dem Eindringen eines Fremdkörpers auftreten. Der Begriff Paradentium und die davon abgeleitete Krankheitsbezeichnung Paradentitis hat mit den paradentalen Entzündungen nichts zu tun, da man unter Paradentium die Gewebe in der Umgebung des Zahnhalses zusammenfaßt.

Paradentitis, marginale. Inhaltsverzeichnis: Allgemeines S. 1925. — 1. Pathologie der marginalen Paradentitis S. 1926. — a) Veränderungen der oberflächlichen Anteile der Stützeinrichtungen S. 1926. — b) Veränderungen im Periodontalraum S. 1941. — c) Folge- und Begleiterscheinungen S. 1951. — 2. Ätiologie der marginalen Paradentitis S. 1960. — a) Die die Krankheit veranlagenden Momente S. 1961. — b) Die direkten Krankheitsursachen S. 1967. — 3. Klinik und Diagnostik der marginalen Paradentitis S. 1969. — a) Die klinische Diagnostik S. 1969. — b) Die röntgenologischen Veränderungen S. 1976. — 4. Die Behandlung der marginalen Paradentitis S. 1980. — a) Die konservativen Behandlungsmethoden S. 1980. — b) Die Gingivektomie S. 1982. — c) Die radikalen chirurgischen Behandlungsmethoden S. 1984. — d) Indikation für die Extraktion der Zähne S. 1986. — 5. Die Prophylaxe der marginalen Paradentitis S. 1987.

Allgemeines. Die entzündlichen Vorgänge in der Zahnstützeinrichtung (Paradentium) nehmen entweder ihren Ausgang von schädlichen Einwirkungen, die den Zahnfleischrand treffen, oder von im allgemeinen durch Zahnkaries verursachten krankhaften Veränderungen der Zahnpulpa, bei denen die entzündungserregenden Stoffe durch das Foramen apicale dringen und ein entzündliches Geschehen im apikalen Gebiet des Paradentiums verursachen. Unter Berücksichtigung der verschiedenen Pathogenese der entzündlichen Veränderungen im Paradentium kann man die Paradentitiden in marginale und apikale einteilen. In diesem Abschnitte soll nur die marginale, also die am Zahnfleischrand beginnende Paradentitis und die durch sie bedingten Funktionsstörungen abgehandelt werden.

Es möge bereits einleitend stark hervorgehoben werden, daß „Paradentitis marginalis" nicht einen neuen Ausdruck für das Wort „Alveolarpyorrhöe" darstellt — womit man klinisch ein durch Taschenbildung, Eiterung und Lockerung der Zähne charakterisiertes Krankheitsbild bezeichnete —, sondern die begriffliche Darstellung und Zusammenfassung aller durch die verschiedensten Momente bewirkten entzündlichen Vorgänge in der Zahnstützeinrichtung und der damit in Zusammenhang stehenden Gewebsveränderungen im mikroskopischen Bilde sowie der entsprechenden klinischen Erscheinungen. Es wird also die Aufgabe darin bestehen, nicht nur die sog. „Alveolarpyorrhöe" zu behandeln, sondern sämtliche durch die verschiedensten Einwirkungen bedingten Gingivitiden mit ihren mannigfachen Folgen für die geweblichen Bestandteile des Paradentiums, soweit sie durch wissenschaftliche Forschung aufgeklärt sind.

Bis jetzt wurden unberechtigterweise in sämtlichen Werken die sog. „Alveolarpyorrhöe" und die Gingivitiden in vollkommen getrennten Abschnitten besprochen, weil man nicht zu der Einsicht gelangt war, daß alle diese Erkrankungen nur verschiedene Formen und Entwicklungsstadien marginal bedingter entzündlicher Veränderungen der Zahnstützeinrichtung darstellen.

Weiterhin wird sich Gelegenheit ergeben, bei der Darstellung der marginalen Paradentitis auf die Bedeutung hinzuweisen, die ihre Kenntnis für die konservierende und prothetische Zahnheilkunde hat. Alle unsere zahnärztlichen Arbeiten sind nicht nur ein technisches, sondern ein biologisches Problem, da sie uns vor die Aufgabe stellen, lebloses Material mit lebendem Gewebe zu verbinden (Häupl). Die Folgen, die eine unkorrekte Anfertigung zahnärztlicher Arbeiten mit sich bringt, werden uns durch die Kenntnis der marginalen Paradentitis verständlich.

Wegen der Reichhaltigkeit des Stoffes soll dieser Abschnitt in Unterabteilungen gegliedert und diese wieder, falls nötig, in kleinere Abschnitte eingeteilt werden. Es soll zunächst die Pathologie der marginalen Paradentitis und im Anschluß daran die Ätiologie, Klinik, Diagnostik, Therapie und Prophylaxe abgehandelt werden.

1. Pathologie der marginalen Paradentitis. Bei der in diesem Abschnitt folgenden Darstellung der Pathologie der marginalen Paradentitis wird eine Auffassung der Entzündung vertreten, wie sie übereinstimmenderweise in den Schriften Marchands, Aschoffs, Lubarschs und Rössles zum Ausdruck kommt und von Lubarsch folgendermaßen zusammengefaßt wird: „Wir können feststellen, daß im allgemeinen darin Übereinstimmung besteht, daß es sich bei der Entzündung um komplexe Vorgänge, d. h. um eine Summe von wirklichen Vorgängen handelt, die sich sowohl an dem gefäßführenden Stützgewebe, als auch den spezifischen Gewebsteilen, dem sog. Parenchym abspielen und bei allen diesen Teilen Wanderungs-, Absonderungs-, Aufsaugungs-, Speicherungs-, Neubildungs- und Zerfallsvorgänge auftreten." Rössle kommt auf Grund „der naturhistorischen und genetischen Betrachtung" des Entzündungsvorganges zu der Auffassung, „daß die Entzündung eine krankhaft gesteigerte Funktion gewisser mesodermaler Abkömmlinge ist, die geeignet erscheint, das Bindegewebe der Organe von Fremdstoffen zu reinigen". Die Auffassung, in pathologischen Prozessen gesteigerte physiologische zu sehen, erweist sich deshalb im Paradentium so brauchbar, weil gerade hier physiologische und pathologische Vorgänge vielfach fließend ineinander übergehen.

Es sollen nun die entzündlichen Vorgänge geschildert werden, wie sie am Zahnfleischrand beginnen und allmählich Folgewirkungen für die übrigen Teile des Paradentiums nach sich ziehen und auf diese selbst übergreifen und schließlich zum Verlust des Zahnes führen. Dabei wird sich die Notwendigkeit ergeben, um zu einem völligen Verständnis der Vorgänge zu gelangen, immer wieder auf den anatomischen Aufbau und die Funktion der Zahnstützeinrichtung hinzuweisen. Nach einer Besprechung der Veränderung in den oberflächlichen Partien sollen die Veränderungen in den tiefen geschildert werden und im Anschluß daran die Folge- und Begleiterscheinungen der marginalen Paradentitis.

a) Veränderungen in den oberflächlichen Partien der Zahnstützeinrichtung im paradentalen Weichgewebe und an der Alveolarkuppe bei Paradentitis marginalis. Die entzündlichen Veränderungen der paradentalen Weichteile über der Alveolarkuppe betreffen das Epithel und das subepitheliale und supraalveoläre Bindegewebe.

α) **Epithelveränderungen.** Die Epithelveränderungen sind teils regressiver, teils progressiver Natur.

Bezüglich der regressiven Epithelveränderungen ist mitzuteilen, daß man vielfach an der Oberfläche des Epithels losgelöste Zellen beobachten kann. Dabei finden sich die Epithelzellen in den tieferen Lagen gequollen und in ihrem Gefüge gelockert. Insbesondere bei tiefergreifenden Veränderungen des Stratum corneum lassen sich bei Anwendung stärkerer Vergrößerung zwischen den gequollenen und gelockerten Zellen der tieferen Epithelschichten Leukocyten- und lymphocytenähnliche Zellen, aber auch Plasmazellen nachweisen. Hier und da zeigen sich nekrotische Epithelzellen.

Fehlt an örtlichen Stellen das Epithel vollständig, so kommt es zur Freilegung des subepithelialen Bindegewebes, also zu Geschwürsbildungen. Diese Geschwüre sind, abgesehen von der Spitze der Zahnfleischpapille, besonders häufig in der Nähe von Zahnstein oder am Boden der pathologischen Tasche anzutreffen (Abb. 1984). Die Epithelverluste können die gesamte interdentale Zahnfleischpapille betreffen, so daß über dem Alveolarknochen nur infiltriertes Weichgewebe liegt.

Die neben den regressiven Epithelveränderungen im Paradentium so außerordentlich häufig anzutreffende Wucherung des Epithels bewirkt entweder Verbreiterung des Epithelansatzes oder äußert sich dadurch, daß das Epithel in Form verschiedengestalteter Zapfen gegen das darunterliegende Bindegewebe meist längs der Zementoberfläche vorwächst.

Als Beispiel einer Verbreiterung des Epithelansatzes mit gleichzeitiger entzündlicher Wucherung des Epithels am Zemente entlang sei Abb. 1985 vorgeführt. Linksseitig legt sich dabei der Epithelstreifen in Resorptionslacunen des Zementes hinein. Die Lockerung und zellige Infiltration des subepithelialen und supraalveolären Bindegewebes, die hyperämische Erweiterung der Gefäße, sowie auch die damit im Zusammenhange stehenden Abbauvorgänge am Zement und Knochen sichern die histologische Diagnose der Entzündung.

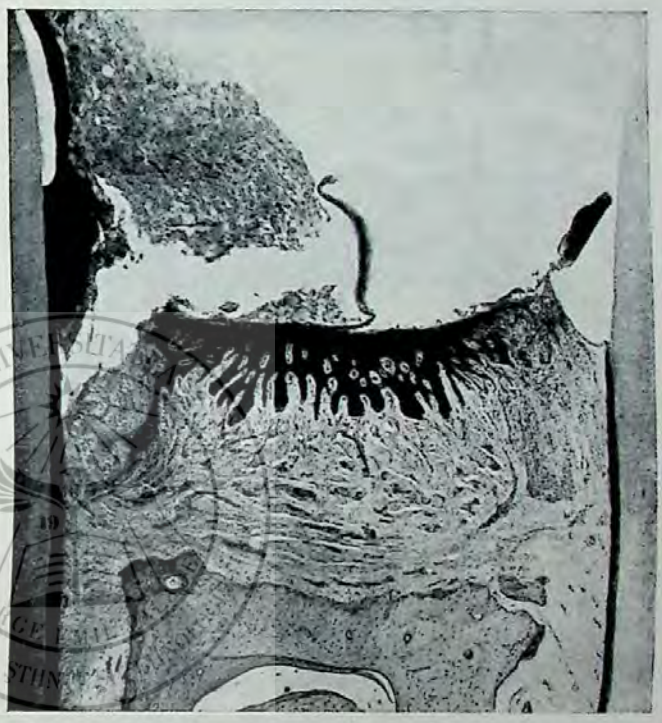

Abb. 1984[1]). Zahnzwischenraum zwischen zwei Vorderzähnen. Über dem Oberflächenepithel Zahnsteinbelag. Die Oberflächenlagen des Epithels verhornt, diese Hornschicht zum Teil in Form eines Streifens abgehoben. Am linken Taschenboden fehlt das Epithel, im übrigen das Epithel in zapfenförmiger Wucherung. Die Gewebsspalten des subepithelialen und supraalveolären, paradentalen Weichgewebes erweitert, um die Gefäße herum zellige Einstreuungen. Die Kuppe des Alveolarfortsatzes lacunär begrenzt. Rechts im Bilde am Rand der Kuppe eine kleine isolierte Knocheninsel. (28fache Vergrößerung. 17jähriges an Peritonitis gestorbenes Mädchen. Das Präparat ist mit Hämatoxylineosin gefärbt und in Kanadabalsam eingeschlossen.) (Nach Häupl-Lang.)

Bereits auf der erwähnten Abb. 1985 ist auffällig, daß das Epithel so lange wuchert, bis es auf festgefügte Bindegewebsfasern stößt. Die letzte Erscheinung ist besonders deutlich auf Abb. 1986, die ebenfalls neben entzündlich verändertem, zellig infiltriertem Bindegewebe einen am Zement entlang gewucherten Epithelstreifen darstellt, der an seinem apikalen Ende von festgefügten Faserbündeln im weiteren Vordringen aufgehalten worden ist. Diese Abbildung zeigt aber auch ein Vorwachsen von Epithelzapfen in das entzündlich veränderte Bindegewebe.

[1]) Abb. 1984—1992, 1994—2016 u. 2018—2031 aus Häupl-Lang, Marginale Paradentitis. 1927.

Der am Zement entlang gewucherte Epithelstreifen liegt, wie Abb. 1985 u. 1986 zeigen, der Zementoberfläche fest an[1]) und steht wohl mit dieser in irgendeiner Verbindung. Die Verbindung dürften wohl in manchen Fällen restliche, bei der Loslösung der Faserbündel zurückgebliebene, über die Zementoberfläche emporragende Fäserchen geben, mit denen die Epithelzellen verwachsen. Die Verbindung zwischen Epithelstreifen und Zement kann unter Umständen eine ziemlich feste sein. Wir können nämlich an zerrissenen Präparaten Epithelstreifen am Zement haften sehen. In anderen Fällen hingegen ist die Verbindung eine lockere, was wohl von der Anzahl der zurückgebliebenen Fasern und ihrer Verbindung mit den Epithelzellen abhängen mag. So zeigt Abb. 1987 bereits eine Abhebung des auf dem Bilde (links) am Zement entlang gewucherten Epithelstreifens von der Zahnoberfläche. Selbst wenn dieser Spalt nicht intra vitam, sondern präparatorisch entstanden ist, spricht das für eine lockere Verbindung zwischen Epithel und Zement. Auf die Bedeutung dieser Tatsache für die Bildung der pathologischen Tasche soll später eingegangen werden.

Abb. 1985. Zahnzwischenraum bei einem 43 Jahre alten an Lues gestorbenen Manne. Über dem Epithel geringer Belag. Das zapfenförmig geformte Epithel zeigt oberflächliche Lockerung. Dem Zement entlang beiderseits Epitheltiefenwachstum. Linkerseits legt sich das Epithel dabei in die Resorptionslacunen des Zements hinein. Das subepitheliale und supraalveoläre Weichgewebe zeigt örtlich felderige, ödematöse Lockerung und ausgedehnte Zelleinstreuungen, die bis an die Kuppe des Alveolarfortsatzes heranreichen. Die Markräume des Alveolarknochens teilweise geöffnet gegen den oberen Periodontalraum hin. (25fache Vergrößerung. Das Präparat ist mit Hämatoxylineosin gefärbt und in Kanadabalsam eingeschlossen.) (Nach Häupl-Lang.)

Als ursächliche Momente für die progressiven Epithelveränderungen kommen einerseits die bei entzündlichen Veränderungen auftretende Lockerung des subepithelialen Gewebes und Loslösung der Bindegewebsbündel von der Zahnoberfläche in Frage. Andererseits aber spielt neben der eben erwähnten Veränderung der Gewebsspannung[2]) eine entzündliche Reizwirkung auf das Epithel eine Rolle, sowie die Einwirkung gewisser Nekrohormone (Haberland) und die bei ödematösen Zuständen bestehende gesteigerte Ernährungsmöglichkeit für das Epithel.

Daß das Epithel so häufig an der Zementoberfläche entlang wächst, ist wohl darauf zurückzuführen, daß gerade an der Zementoberfläche eine Auflockerung und Loslösung der Bindegewebsbündel von der Zementoberfläche möglich ist. Im übrigen finden wir auch bei

[1]) Hie und da wird zwischen Epithel- und Zahnoberfläche ein homogener Streifen sichtbar. Seine Entstehung ist auf eine Hyalinisierung bzw. Verhornung (Gottlieb) der obersten Epithellagen auf Basis entzündlicher bzw. funktionell mechanischer Einwirkungen zurückzuführen (Häupl, Bauer).

[2]) Eine Veränderung der Gewebsspannung kann außer durch entzündliche Einwirkungen durch andere Momente, so durch funktionell-mechanische Einflüsse bewirkt werden. Es gibt daher auch eine Epithelproliferation im Paradentium ohne Entzündung (Gottlieb, Orban, Bauer).

Knochenkrankheiten, daß sich krankhafte Veränderungen mit Vorliebe an der Knochenoberfläche auszubreiten pflegen.

Analoge, mit entzündlichen Vorgängen im Zusammenhang stehende Epithelwucherungen finden wir beim Ulcus ventriculi, Ulcus cruris und anderen chronischen Entzündungen.

β) **Bildung der pathologischen Tasche.** Nach Besprechung der Epithelveränderungen möge die Bildung der pathologischen Tasche erörtert werden. Die Bildung der



Abb. 1986. Zahnzwischenraumgebiet eines 43jährigen, an Lues gestorbenen Mannes. Das Epithel in Form eines Streifens am etwas verdickten Zement entlang gewuchert, wird wurzelspitzenwärts von einem am Zement ansetzenden, festgefügten Faserbündelstreifen in seinem Tiefenwachstum aufgehalten. Neben dem Epithel Lockerung des Gewebes und Zelleinstreuung, besonders um kleine Gefäße herum. (150fache Vergrößerung. Das Präparat ist mit Hämatoxylineosin gefärbt und in Kanadabalsam eingeschlossen.) (Nach Häupl-Lang.)

Abb. 1987. Zahnzwischenraum bei einer 22 Jahre alten, an Pneumonie gestorbenen Frau. Geringer Zahnsteinbelag. Das Epithel ist besonders linkerseits in Form eines dünnen Streifens am Zement entlang in die Tiefe gewuchert. Das subepitheliale und supraalveoläre Gewebe ödematös gelockert mit dichten Zelleinstreuungen um die erweiterten Gefäße; der Alveolarknochen zum großen Teil abgebaut; anscheinend nicht zusammenhängende Balkenreste des Knochens liegen umgeben von faserigem Markgewebe, in das sie auch atrophierend auslaufen. (26fache Vergrößerung. Das Präparat ist mit Hämatoxylineosin gefärbt und in Kanadabalsam eingeschlossen.) (Nach Häupl-Lang.)

pathologischen Tasche bzw. ihre Vertiefung kann durch Beschädigung und Zerstörung der am Taschenboden gelegenen Epithelzellen oder durch Loslösung des Epithelansatzes oder des am Zement entlang wuchernden Epithelstreifens bewirkt werden, aber auch durch Zerstörung der Ansatzstellen der Faserbündel am Zement.

Als Beleg für die Taschenbildung durch regressive Veränderungen der am Taschenboden gelegenen Zellen sei Abb. 1988 vorgeführt. Wir finden die am Taschenboden gelegenen Epithelzellen entzündlich ödematös gelockert; bei stärkerer Vergrößerung lassen sich an einzelnen Zellen degenerative Veränderungen bis zur völligen Nekrose beobachten.

Abb. 1988. Der Boden einer pathologischen Tasche einer an Pneunomie gestorbenen 33jährigen Frau bei 118facher Vergrößerung neben einem Mahlzahn. Das von Lympho- und Leukocyten durchsetzte Epithel, das den Taschenboden bildet, im Zustand nekrobiotischer Abänderungen. (Vasculäre Degenerationsnekrose.) Das supraalveoläre Bindegewebe herdförmig, entzündlich infiltriert. Am Zement (im Bilde dunkel gefärbt) Andeutung der Bildung einer Epithelhyalinmembran. (Das Präparat ist mit Hämatoxylineosin gefärbt und in Kanadabalsam eingeschlossen.) (Nach Häupl-Lang.)

Abb. 1989. Zahnzwischenraum einer 22jährigen, an Pneumonie gestorbenen Frau. Oberflächenepithel fehlt örtlich. Längs des Zementes ist das Epithel an beiden Seiten streifenförmig in die Tiefe gewuchert, bis es an seinem unteren Ende von festen Faserbündeln begrenzt wird. Rechterseits erscheint es dabei an zwei Stellen spaltenförmig vom Zement abgehoben. Das subepitheliale Weichgewebe dicht infiltriert. Seine Gefäße erweitert. Um sie herum ebenfalls Zelleinstreuungen, die sich durch die dichten, auseinandergedrängten Faserbündel bis an die Alveolarkuppe verschieben. Der Alveolarknochen lacunär begrenzt, ein Markraum nach rechts hin geöffnet. (28fache Vergrößerung. Das Präparat ist mit Hämatoxylineosin gefärbt und in Kanadabalsam eingeschlossen.) (Nach Häupl-Lang.)

Bildung der pathologischen Tasche durch Abhebung des Epithelansatzes oder des Epithelstreifens von der Zahnoberfläche hat in der Abb. 1989 eine bildliche Darstellung gefunden. Wir finden in einem Zahnzwischenraume rechts den Epithelstreifen an zwei Stellen von der Zementoberfläche abgehoben. An diesen Stellen werden zwischen Epithel und Zement zwei spaltenförmige Räume sichtbar.

In Abb. 1984 geht rechterseits in dem daselbst dargestellten Zahnzwischenraum die Taschenbildung in Form einer Zerstörung der am Taschenboden gelegenen Ansatzstellen der Faserbündel vor sich.

Die durch entzündliche Einwirkungen verursachte Zerstörung der am Taschenboden gelegenen Ansatzstellen der Faserbündel kann auch indirekt eine pathologische Taschenbildung bzw. Vertiefung nach sich ziehen. Durch auf diese Weise veranlaßte Epithelwucherung am Zement entlang wird eine geschwächte Verbindung zwischen Zahnoberfläche und Weichteilen geschaffen, die unter dem Einflusse mehr oder weniger großer Traumen, aber vielleicht auch durch die Druckwirkung eines entzündlichen Exsudates gelöst werden kann.

Außer durch entzündliche Einwirkung allein oder in Kombination mit traumatischen Einflüssen kann es auch durch lediglich mechanische Einwirkung zur Loslösung der Weichteile von der Zahnoberfläche und somit zur Taschenbildung kommen. Die zuletzt genannte Möglichkeit spielt wohl oft eine wichtige Rolle bei der Vertiefung der physiologischen Tasche nach erfolgtem Zahndurchbruch bzw. während desselben. Ausgedehntere mechanische Einwirkungen können durch Blutungen, wenn sich das Blut zwischen Weichteilen und Zahnoberfläche ansammelt, Taschenbildung bewirken (Abb. 1990). Die rein traumatisch bedingten Taschenbildungen stehen insofern mit der Paradentitis im Zusammenhang, als die Entwicklung eines entzündlichen Prozesses wegen der gesteigerten Möglichkeit der Ansammlung und Einwirkung entzündungserregender Stoffe verursacht oder begünstigt wird.

In der pathologischen Tasche finden sich desquamierte nekrotische Epithelzellen und Gewebsteile, Fibrin, ferner verschiedenartige, vom Rande her in die Tasche gelangte Fremdkörper, Speisereste u. a., vor allem aber die verschiedensten Arten von Mikroorganismen. Durch Inkrustation, vor allem der abgestoßenen Gewebsteile, kommt es zur Bildung von Zahnstein, der sich oft in mehr oder weniger ausgeprägtem Maße bis auf den Taschenboden erstreckt (Abb. 1991).

Was die Tiefe der pathologischen Zahnfleischtasche anlangt, so ist zu sagen, daß sich diese bis an die Wurzelspitze erstrecken und deshalb bis zu 2 cm tief sein kann. Die von den verschiedenen Autoren vorgenommenen Messungen geben verschiedene Resultate. Eine besondere Bedeutung kommt den Messungen nicht zu.

Mit Rücksicht auf die Folgewirkungen der pathologischen Taschenbildung, die ja selbst im allgemeinen eine Folgewirkung entzündlicher Vorgänge in Kombination mit traumatischen Einflüssen darstellt, ist anzuführen, daß sie wegen der dadurch gesteigerten Möglichkeit der Ablagerung entzündungserregender Stoffe die Weiterentwicklung des entzündlichen Prozesses begünstigt. Wechselseitige Beziehungen zwischen Taschentiefe und den entzündlichen Veränderungen im paradentalen Weichgewebe und Knochen bestehen insofern, als im allgemeinen die krankhaften Veränderungen in Paradentien bei tiefen Taschen größer sind.

γ) **Veränderungen im subepithelialen und supraalveolären Bindegewebe bei marginaler Paradentitis.** Nach Erörterung der Epithelveränderungen bei der marginalen Paradentitis und der pathologischen Taschenbildung ist ein näheres Eingehen auf die Veränderungen des subepithelialen und supraalveolären Bindegewebes erforderlich. Das Auffälligste an diesen Veränderungen sind ausgedehnte Rundzelleneinlagerungen.

Sehr häufig finden sich diese Zelleinstreuungen neben Epithelveränderung (Abb. 1989), aber auch im Bereich des Taschenbodens (Abb. 1984). Im supraalveolären Bindegewebe finden sich die genannten Zelleinstreuungen überwiegend in nächster Umgebung der Gefäße (Abb. 1984) und zwischen den durch Ödem auseinandergedrängten Bindegewebsbündeln (Abb. 1984 u. 1985). Hier und da ist das paradentale Weichgewebe, wie in Abb. 1989, nur mehr in Form restlicher Streifen erhalten, die in aus Rundzellen und anderen zelligen Elementen bestehendes Granulationsgewebe

eingelagert sind. Unter Umständen greifen die Zelleinstreuungen bis an die Knochenoberfläche vor bzw. bis auf den oberen Teil des Periodontalraumes über.

Ihrer Natur nach lassen sich gekörnte Leukocyten und mononucleäre Zellen (Lymphocyten, Plasmazellen, Polyblasten) unterscheiden. Während erstere wohl alle aus den Gefäßen ausgewandert sind, sind die mononucleären zum Teil wenigstens histiogener

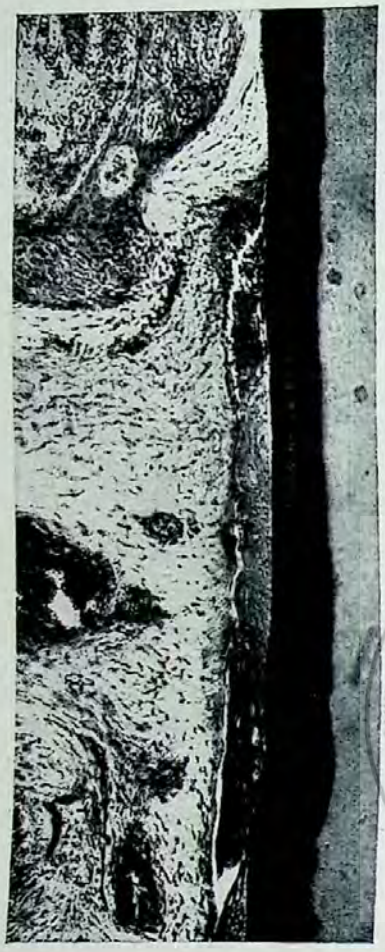

Abb. 1990. Streifenförmiger Blutungsherd, der das supraalveoläre Bindungsgewebe vom Zement abgedrängt hat. Das Blut überwiegend bereits hyalinisiert. In der Mitte des Bildes links eine zweite, mehr runde Hämorrhagie. Oben im Bilde (links vom Zement) Einwuchern des Epithels in das entzündlich veränderte, supraalveoläre Bindegewebe. (66jähriger Mann, gestorben an Nephritis. 118fache Vergrößerung. Das Präparat ist mit Hämatoxylineosin gefärbt und in Kanadabalsam eingeschlossen.) (Nach Häupl-Lang.)

Abb. 1991. Zahnzwischenraum eines 51jährigen, an Pneumonie gestorbenen Mannes. Über dem Epithel und im Taschenbereiche reichlich Zahnstein. Das Epithel, verbreitert, wächst — besonders links im Bilde — entlang dem Zement in Form breiter Zapfen gegen das dicht infiltrierte subepitheliale Gewebe vor. Dieses selbst örtlich gelockert mit dichten und ausgedehnten Zellinfiltrationen. Die Oberfläche des Alveolarknochens zeigt eine konkave, lacunäre Begrenzung. Das Zement nimmt wurzelwärts allmählich an Dicke zu. Links ist der Periodontalraum verbreitert. Die Zahnfleischpapille erscheint infolge der entzündlichen Schwellung vergrößert. (28fache Vergrößerung. Das Präparat ist mit Hämatoxylineosin gefärbt und in Kanadabalsam eingeschlossen.) (Nach Häupl-Lang.)

Abkunft. Sie sind teils durch Mobilisierung der örtlichen Histiocyten (Maximow) entstanden, teils durch Hypertrophie ausgewanderte Mono- und Lymphocyten.

Die Entstehung eines Teiles der einkernigen Entzündungszellen aus ortständigen Zellen wird durch die Untersuchungen Maximows über das Bindegewebe des erwachsenen Vertebratenkörpers leichter verständlich, die besagen, daß sich im Vertebratenkörper ein diffus verteilter mesenchymaler Zellstamm mit allen Entwick-

lungspotenzen erhalten hat, dessen aktiver Teil das histiocytäre System darstellt. Die Anwesenheit des histiocytären Systems im Zahnfleische wird durch den Nachweis von mit Tusche gespeicherten Zellen bei intravenöser Injektion mit Tusche — auf Grund der Versuche Langs und Sapinosos — an Kaninchen bewiesen (Abb. 1992).

Was die Folgewirkungen der Zelleinstreuungen betrifft, so ist anzuführen, daß sie sich an den Abwehrmaßnahmen gegen die verschiedenen Mikroorganismen und Giftstoffe, aber auch an den Resorptionsvorgängen beteiligen, anderseits aber neben der entzündlich ödematösen Durchtränkung das Gewebe zur Lockerung bringen. Die Lockerung ermöglicht progressive Epithelveränderungen, bewirkt aber vor allem eine Schwächung der Zahnstützeinrichtung mit darauffolgenden Funktionsstörungen, die später noch zu erörtern sein werden.

Abb. 1992. Wurzelhautgewebe im Gebiet der Alveolarkuppe mit hyperämischem Gefäß, dessen Endothelien (nach intravenöser Tuschinjektion) hier und da durchwandernde Tuschekörnchen enthalten. Im perivasculären Gewebe länglich gestaltete Histiocyten, die Tusche in körniger Form gespeichert zeigen. (Die Abbildung wurde mit Hilfe des Abbeschen Zeichenapparates unter Benutzung des Reichert-Homog.-Immersionssystems $^1/_{12}$, Apert. 1,25, und des Okulars 4 gezeichnet. Zeichentischabstand 22 cm. Das Präparat ist mit Hämatoxylineosin gefärbt und in Kanadabalsam eingeschlossen.) (Nach Häupl-Lang.)

Das Gewebe selbst, in dem sich diese Zelleinstreuungen finden, ist im allgemeinen durch entzündliches Ödem gelockert, die Bindegewebsbündel auseinandergedrängt und zum Teil geschwunden. Die Gefäße sind vielfach erweitert und ihre Wände vielfach verdickt. Die angrenzenden Gewebe, wie Knochen und Zement, zeigen mit den Veränderungen des paradentalen Weichgewebes im Zusammenhang stehende Abbauvorgänge, aber auch reaktive Gewebsbildung.

Die Zelleinstreuungen sind der Ausdruck entzündlicher reaktiver Veränderungen, wenn auch unter Umständen ein Reticulum zur Entstehung gelangt, dessen Maschen von Lymphzellen erfüllt sind, so daß also unter dem Einflusse der dauernden schädlichen Einwirkungen und der dadurch bedingten reaktiven Vorgänge im Gewebe postembryonal adenoides Gewebe im Paradentium zur Entstehung kommt. Derartige Beobachtungen wurden von v. Ebner gemacht.

δ) **Die Veränderungen der Alveolarkuppe bei der marginalen Paradentitis.** Wenn wir uns jetzt nach Schilderung der entzündlichen Veränderungen des paradentalen Weichgewebes den Veränderungen der Alveolarkuppe zuwenden, so ist einleitend daran zu erinnern, wie bereits wiederholt erwähnt wurde, daß sich neben den Veränderungen der Weichteile auch gleichzeitig solche am Alveolarknochen nachweisen lassen. In diesem Abschnitte nun sollen die Veränderungen der Alveolarkuppe erklärt und in ihren ursächlichen Zusammenhang mit den Weichteilbefunden gebracht werden. Dieser Einfluß auf die Knochenveränderungen ist von vornherein zu erwarten, da es sich ja um krankhafte Vorgänge im Bereiche funktioneller und anatomischer Zusammenhänge handelt.

Zunächst sollen die Abbauveränderungen besprochen werden, im Anschluß daran der sich bei der marginalen Paradentitis findende Knochenanbau und die Knochenmarksveränderungen. Die Beziehungen der Knochenveränderungen zur Atrophie bzw. atrophischen Verhältnissen werden den Abschluß dieses Kapitels bilden.

Die Veränderungen der Kuppe des Alveolarfortsatzes bei der marginalen Paradentitis sind vor allem durch gesteigerten Abbau gekennzeichnet. Hier und da halten sich Ab- und Anbau das Gleichgewicht, sehr selten, am ehesten noch im jugendlichen Alter, überwiegt der Anbau. Eine Vorstellung dieser Verhältnisse gibt Abb. 1993, die die Gesichtsteile eines mercerierten Schädels darstellt.

Wir finden daselbst eine auf den Einfluß einer rarefizierenden Entzündung zurückzuführende Freilegung der Wurzeln, aber auch — ein allerdings seltenerer Befund — eine hyperostotische Verdickung des Knochenrandes, vor allem im Bereiche des oberen seitlichen Scheidezahnes und Eckzahnes.

Abb. 1993. Ober- und Unterkiefer eines 53jährigen Mannes. Höckerige Verdickung des Alveolarrandes bei geringgradiger Freilegung der Wurzeln.

Ein tieferes Verständnis der Knochenveränderungen ergibt das Studium histologischer Schnitte. So läßt sich in Abb. 1984 trotz verhältnismäßig geringgradiger entzündlicher Weichteilveränderung eine lacunäre Begrenzung des Alveolarknochens gegenüber dem paradentalen Weichgewebe beobachten und vor allem eine durch den Abbau bedingte Veränderung der Ecken des Alveolarfortsatzes. Rechts ist es zur Bildung einer Knocheninsel gekommen.

Während in Abb. 1984 die Form der Kuppe des Alveolarfortsatzes bewahrt ist, hat der Knochenabbau in die Alveolarkuppe des in Abb. 1991 dargestellten Zahnzwischenraume seine muldenartige Vertiefung eingegraben, die die gesamte Kuppe betrifft. Die Begrenzungslinie des Knochens gegenüber dem dichtzellig infiltrierten Weichgewebe ist von einer Resorptionslinie eingenommen, in deren Howshipschen Lacunen sich bei Anwendung stärkerer Vergrößerung einkernige, aber auch mehrkernige Osteoklasten nachweisen lassen.

In den Fällen, in denen der Alveolarknochen in seinem oberen Rande von einem dünnen Querbalken abgeschlossen ist, kann dieser frühzeitig durchbrochen werden (Abb. 1994). Dieses Bild zeigt einen Zahnzwischenraum im Bereich der unteren Vorderzähne eines 17jährigen Mädchens. Trotz unbedeutender entzündlicher Veränderungen, die vor allem im subepithelialen, aber auch im supraalveolären Bindegewebe in Form von Zelleinstreuungen und entzündlich ödematöser Auflockerung anzutreffen sind, ist die Oberfläche des Knochens lacunär begrenzt und der Knochenbalken an einer Stelle durchbrochen. Die Oberfläche der Öffnungsstelle erwies sich bei Betrachtung mit stärkerer Vergrößerung von mehreren osteoklastischen Zellen besetzt.

Geht der Knochenabbau an der Alveolarkuppe nicht an allen Stellen gleichmäßig vor sich, so hat die Begrenzungslinie des Knochens einen schrägen Verlauf. Der ungleichmäßige Abbau kann so weit führen, daß der Boden der pathologischen Tasche tiefer liegt als der Rand der Alveolarkuppe, wodurch eine Knochentasche gebildet

wird (Abb. 1995 u. 1996). Aber auch der Boden der Knochentasche ist von einer Lage von Weichteilen bedeckt.

Unter dem lacunären Knochenabbau werden hier und da mehr oder minder große Knochenstücke von der Alveolarkuppe abgetrennt, die dann in Form von Inseln im Weichgewebe eingebettet erscheinen. Eine oder zwei solcher Knocheninseln dürften wohl die in Abb. 1987 dargestellten, über der Alveolarkuppe liegenden Knochenteile sein.

Besonders lebhafte Abbaubefunde zeigt die Abb. 1997. Ein gegen das Markgewebe vorragender, an seinem Ende dünner Knochenbalken ist an beiden Seiten von der Resorptionsfläche begrenzt. Die Lacunen sind tief, und die Osteoklasten sind, wie dies bei stärkerer Vergrößerung wahrzunehmen ist, mehrkernig. Daß die Osteoklasten vielfach

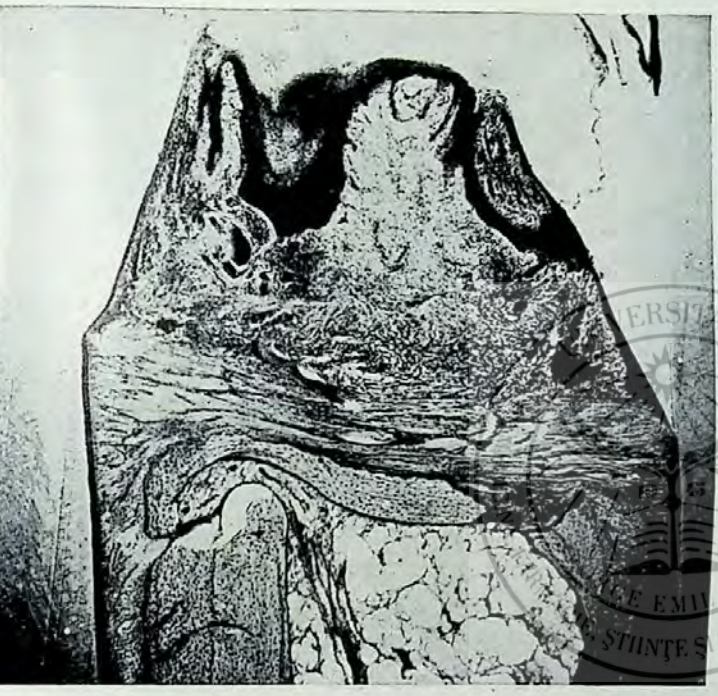

bb. 1994. Zahnzwischenraum eines 17jährigen, an Peri-nitis verstorbenen Mädchens. Das Epithel oberflächlich ielfach beschädigt. Um die Gefäße reichliche Zelleinstreu-ngen. Im subepithelialen Gewebe (etwas nach links) liegen unkelgefärbte Flecken, die sich bei stärkerer Vergröße-ung als eingeheilte Zementsplitter erweisen. Die Ober-äche des Knochens lacunär begrenzt, ein großer Mark-aum der Alveolarkuppe eröffnet. (22fache Vergrößerung. as Präparat ist mit Hämatoxylineosin gefärbt und in Glycerin eingeschlossen.) (Nach Häupl-Lang.)

Abb. 1995. Zwei untere Zähne (links ein Eckzahn, rechts ein Backenzahn) eines 66jährigen, an Nephritis gestorbenen Mannes bei dreifacher Vergrößerung. Bildung von Knochentaschen, insbesondere im Bereiche des linken Zahnes. Der Taschenboden liegt tiefer als der Rand des angrenzenden Alveolarknochens. Beide Zähne (im Bilde) aus der Alveole herausgehoben („verlängert"). An der Wurzelspitze und am Boden der Alveole Zement- bzw. Knochenneubildung. (Das Präparat ist mit Hämatoxylineosin gefärbt und in Kanadabalsam eingeschlossen.) (Nach Häupl-Lang.)

vom Lacunengrund abgehoben sind, ist auf den Einfluß ödematöser Lockerung oder präparatorischer Maßnahmen zurückzuführen. Das angrenzende Markgewebe, sowie auch die Wurzelhaut, erweisen sich ödematös gelockert und zellig infiltriert.

Bei der Erklärung der hier angeführten Abbaubefunde ist zunächst an die Bedingungen zu erinnern, unter denen es im Knochensystem überhaupt zu resorptiven Vorgängen kommt. Es sind dies, wie bereits im Abschnitt über Knochenan- und -abbau ausgeführt und erklärt wurde, alle Umstände, die den Blut- und Gewebe-

druck zu steigern vermögen. Diese Drucksteigerungen bedeuten für die an der Knochenoberfläche liegenden Zellen einen Anreiz zu osteoklastischer Tätigkeit.

Abb. 1996. Das Kieferstück mit den zwei Zähnen, von dem der in Abb. 1955 abgebildete Schnitt stammt, im Röntgenbild. Links (im Bilde) neben dem Eckzahn die Knochentasche deutlich sichtbar. (Nach Häupl-Lang.)

Für die in Abb. 1985 u. 1994 dargestellten Abbaubefunde, welche sich mehr oder weniger weit ab von entzündlichen Gewebsveränderungen des paradentalen Weichgewebes und von diesem durch gesundes Gewebe mehr oder weniger getrennt erkennen ließen, ist die für das Entstehen der Osteoklasten nötige Steigerung des Blut- und Gewebedruckes in Fernwirkungen der oberflächlichen Entzündungsvorgänge zu suchen. Die Fernwirkungen hinwiederum der genannten Vorgänge können und müssen in der anatomischen und funktionellen Einheit der Zahnstützeinrichtung gesucht werden. Die anatomische Einheit ist ja neben der funktionellen Struktur vorwiegend in der Art der Gefäßversorgung gelegen, da ja, wie bereits ausgeführt, das paradentale Weichgewebe hauptsächlich von der aus der Tiefe des Knochens kommenden Arteria interalveolaris mit Blut versorgt wird (vgl. Abschnitt über Anatomie des Paradentiums S. 2002 u. Abb. 2044). Wegen dieser Verhältnisse verursacht eine entzündliche Hyperämie im subepithelialen oder supraalveolären Bindegewebe auch eine Hyperämie und Steigerung des Blutdruckes im Gebiete der kollateralen Gefäße, also im Bereiche des Alveolarknochens. Die Steigerung des Blutdruckes verursacht im Knochen der Alveolarkuppe — in welchem innerhalb der Markräume das die Gefäße enthaltende wasserreiche Markgewebe in das unnachgiebige System der Knochenwände eingeschlossen ist — ebenfalls eine quantitative und qualitative Veränderung der Gewebsflüssigkeit und Erhöhung des Druckes, weil unter den Bedingungen der Zirkulationsstörungen die physiologischen Abflußbahnen im Knochengewebe versagen. Diese Verhältnisse, auf die insbesondere Pommer aufmerksam gemacht hat, werden durch die experimentellen Versuche M. Körners bewiesen.

Abb. 1997. Spornartiger Rest der Alveolarkuppe in lacunärer Zernagung bei rarefizierender Ostitis. Das umgebende Periodontale bzw. Markgewebe entzündlich verändert durch Ödem und Zelleinstreuungen, auch unter Entwicklung spindelzelligen Granulationsgewebes. Die Osteoklasten, die zum Teil mehrkernig, zum Teil einkernig sind, finden sich dabei vielfach aus ihren zumeist sehr tiefen Buchten da und dort als Folge des Ödems losgehoben. Der dunkle Streifen rechts im Bilde: der angrenzende Zahn. (29jährige, an perniziöser Anämie gestorbene Frau. Vergr. 100fach. Das Präparat ist mit Hämatoxylineosin gefärbt und in Kanadabalsam eingeschlossen.) (Nach Häupl-Lang.)

Diese Tatsachen erklären uns den ursächlichen Zusammenhang von Zahnfleischentzündung und Knochenschwund in Form von Fernwirkungen, Kenntnisse, die wir den Forschungen Langs verdanken, und die für das Verständnis der

entzündlichen Vorgänge im Paradentium in theoretischer und praktischer Beziehung von großer Bedeutung sind.

Zur Erklärung der Abbauvorgänge am Knochenbalken, die unmittelbar an entzündlich verändertes Gewebe grenzen (Abb. 1987 u. 1997), sind die mit den Gewebsbildungsvorgängen der entzündlichen Exsudation und Infiltration einhergehenden Gewebsdrucksteigerungen heranzuziehen. Auf die Lebhaftigkeit der Abbauvorgänge weist auch die massige und üppige Entwicklung der zum größten Teile mehrkernigen Osteoklasten hin.

Gleichzeitig mit den Veränderungen an der Alveolarkuppe kommt es auch in mehr oder weniger ausgedehnter Weise zu entzündlichen Abbauvorgängen am angrenzenden Gewebe in der Wurzelhaut (Abb. 1987 und 1997).

Neben den geschilderten Abbauveränderungen befinden sich bei der marginalen Paradentitis aber auch, wie bereits erwähnt, allerdings in viel geringerem Ausmaße, Anbaubefunde an der Alveolarkuppe. So ist in Abb. 1998 eine Knochenspange dargestellt, an deren Oberfläche Bälkchen neuer Bildung angebaut sind. Diese Knochenspange begrenzt den zum Teil trichterförmig erweiterten oberen Periodontalraum neben einem oberen Frontzahn einer 29jährigen an perniziöser Anämie verstorbenen Frau.

Abb. 1998. Alveolarkuppe in der Begrenzung eines Periodontalraumes. Oben im Bilde Taschenboden mit Epithelproliferation und entzündlichen Zelleinstreuungen im begrenzenden Weichgewebe. Trichterförmige Erweiterung des Einganges des abgebildeten Periodontalraumes. Dem alten lamellären Knochen des Alveolarfortsatzes Bälkchen neuer Bildung aufgebaut, die in der Zugrichtung der Periodontalfasern angeordnet sind. Bei stärkerer Vergrößerung die Oberfläche der Bälkchen in osteoblastischem Anbau. (29jährige, an perniziöser Anämie gestorbene Frau. Vergrößerung 50fach. Das Präparat ist mit Hämatoxylineosin gefärbt und in Kanadabalsam eingeschlossen.) (Nach Häupl-Lang.)

Ausgedehntere Anbaubefunde lassen sich im makroskopischen Bilde der Abb. 1993 in Form osteophytenartiger Bildungen am Knochenrande über dem lateralen Schneidezahn und Eckzahn beobachten. Solche osteophytenartige Bildungen kommen als ungeordnet gebaute Bälkchen, vorwiegend unverkalkt, bei der sog. hypertrophischen Gingivitis oder „Fibromatosis gingivae“ zur Entwicklung. Der Hinweis auf diese Gewebsbildungen an dieser Stelle hier ist um so mehr berechtigt, als ja diese Gingivitis hypertrophicans nur eine andere Erscheinungsform der entzündlichen Prozesse im Paradentium darstellt, die im allgemeinen ja einen rarefizierenden Charakter haben. Die produktive Form der Gingivitis kann, nebenbei erwähnt, zur Epulisbildung überleiten (Rygge, Häupl).

Unter Umständen können bei der marginalen Paradentitis am Knochen eigenartige Anbaubefunde beobachtet werden. Eine derartige von Häupl und Lang gemachte Beobachtung sei in Abb. 1999 vorgeführt. Es handelt sich dabei um einen

Knochenbalken, der in einem ödematös gelockerten und zellig infiltrierten Weichgewebe gelegen ist. Auffallend ist die Weite der Knochenhöhlen und Plumpheit und Größe der Knochenkörperchen. Die Knochenhöhlen sind verhältnismäßig sehr zahlreich und dicht gelagert, während die zwischen ihnen liegende Grundsubstanz spärlich und mangelhaft ist. An etlichen Stellen glaubt man zwei bis drei Knochenkörperchen in einer Knochenhöhle eingeschlossen zu sehen. Ein anderes in diesem Bericht nicht dargestelltes Knochenbälkchen (Abb. 104, S. 161 des Häupl-Langschen Buches) war an seinem unteren Rande von einem kalklosen Anlagerungssaum eingenommen, der in mehr oder weniger ausgeprägter Weise ein gestricheltes bis gezähneltes Aussehen aufwies, was wohl auf sehr weite der Knochenkanälchen zurückzuführen sein dürfte.

Abb. 1999. Bei 158facher Vergrößerung aufgenommenes Bälkchen, das im Granulationsgewebe liegt. Der besondere Reichtum an Knochenkörperchen, die oft zu mehreren in einer gemeinsamen Höhle liegen, und die mangelhafte Ausbildung der Knochengrundsubstanz entsprechen dem Bilde der cellulären Osteoporose (Klebs). (29jährige, an perniziöser Anämie gestorbene Frau. Das Präparat ist mit Hämatoxylineosin gefärbt und in Kanadabalsam eingeschlossen.) (Nach Häupl-Lang.)

Ursächlich sind die angeführten Anbauvorgänge teils auf funktionelle, teils auf entzündliche Einflüsse zu beziehen. Zur ersten Art der Knochenbildung sind wohl oder wenigstens überwiegend die Befunde der Abbildung 1998 zu zählen. Schon die Tatsache, daß die neugebildeten Knochenpartien am Eingange des Periodontalraumes zur Entwicklung gelangten, wo die vom Zahne ausgehenden Zerrungen des Faser- und Keimgewebes im besonderen sich geltend machen, deutet ebenso wie die Richtung der jungen Knochenbälkchen auf den Einfluß vorwiegend funktioneller Reizwirkungen hin.

Die osteophytenartigen Auflagerungen in der Abb. 1993, insbesondere aber die Osteophytenbildungen bei der sog. hypertrophischen Gingivitis, sind zum allergrößten Teil entzündlicher Natur. Darauf weist auch der bei ihnen oft anzutreffende, unregelmäßige Bau in Form geflechtartigen Knochengewebes, die Größe der Knochenkörperchen und Plumpheit der Knochenzellen, aber auch die Breite der kalklosen Säume hin, die ja alle charakteristische Merkmale des unter entzündlichen Einflüssen gebildeten Knochens darstellen.

Von den in Abb. 1999 dargestellten Befunden, die das Knochenbälkchen mit den großen Knochenhöhlen, den plumpen Knochenkörperchen und der spärlichen Grundsubstanz im Gegensatze zu den zahlreichen Knochenhöhlen betreffen, ist im besonderen zu berichten, daß sie die Kennzeichen darstellen, die in Pommers Osteoporosereferat für die Diagnose der Osteogenesis imperfecta verwertet sind. Diese Beobachtungen „von zellulärer Osteoporose" — mangelhafte Knochengrundsubstanz wegen reichlicher Entwicklung der Knochenzellen — sind der Ausdruck einer Dystrophie. Sie deuten auf eine Dysfunktion der Osteoblasten hin. Das Wesentliche dieses Vorganges besteht

darin, daß jede einzelne knochenbildende Zelle nur eine verhältnismäßig geringe Menge von Knochensubstanz zu bilden befähigt ist, also in ihrer Funktion gleichsam behindert ist. Diese Auffassung dringt, wie im Osteoporosereferat Pommers zum Ausdruck kommt, seit der Aufstellung der „cellulären Porose" durch Klebs immer mehr durch.

Die Ursachen für die Funktionsstörung der Osteoblasten dürften teils in lokalen Störungen zu suchen sein, wie im Einflusse der in so intensiver Form sich abspielenden Entzündungsvorgänge, die die Tätigkeit der Bildungszellen zu stören vermögen, wie auch in allgemeinen Verhältnissen. Unter den letztgenannten wäre wohl an die Wirkungen der perniziösen Anämie zu denken, die in diesem Falle bestand, und die wohl unter Schädigung zentraler und endokriner Organe zur Neubildung von Knochengewebe geführt hat, welches morphologisch an das bei Osteogenesis imperfecta zur Entstehung gelangende erinnert.

Abb. 2000. Zahnzwischenraum der 29jährigen, an perniziöser Anämie gestorbenen Patientin bei 35facher Vergrößerung. Entzündliche Fasergewebsbildung (vom Charakter der indurierenden Osteomyelitis) im Gebiete der Markräume. (Nähere Beschreibung im Text.) (Das Präparat ist mit Hämatoxylineosin gefärbt und in Kanadabalsam eingeschlossen.) (Nach Häupl-Lang.)

Mit den hier vorgeführten und erklärten Ab- und Anbauvorgängen gehen auch gleichzeitig in mehr oder weniger ausgedehntem Maße Veränderungen in den angrenzenden Markräumen einher. Eine Vorstellung dieser Veränderungen soll Abb. 2000 geben, die in einem Zahnzwischenraum der 29jährigen Frau die Markräume von einem ödematös gelockerten, dichtzellig infiltrierten Fasermark eingenommen zeigt, welches den Charakter einer indurierenden Knochenmarksentzündung aufzeigt. Neben erweiterten bzw. periarteriitisch veränderten Gefäßen sind bei Anwendung stärkerer Vergrößerung hier und da auch obliterierte Gefäße zu bemerken. In derartig veränderten Markräumen steigern sich die Abbauvorgänge zu einer derartigen Heftigkeit, daß die den Markraum begrenzenden Knochenbälkchen von einer Reihe dichtliegender osteoklastischer Zellen eingenommen sind.

Diese eben geschilderten Veränderungen der Markräume des Alveolarfortsatzes sind auf Entzündung und Stauungen zurückzuführen. Die entzündlichen Vorgänge im paradentalen Weichgewebe greifen entweder direkt auf die Markräume über oder veranlassen durch Fernwirkungen Fasermarksentwicklung in den Markräumen der Alveo-

larkuppe. Die in der Abb. 2000 dargestellten Knochenmarksveränderungen verdanken wohl einem direkten Übergreifen der entzündlichen Vorgänge im paradentalen Weichgewebe auf die Markräume des Alveolarfortsatzes ihre Entstehung. Diese Markräume standen ja mit dem hochgradig entzündlich veränderten Weichgewebe in unmittelbarer Verbindung. Diese Fasergewebsentwicklung ist als chronische indurierende Osteomyelitis anzusprechen.

Hingegen dürfte die in Abb. 1985 vorgeführte, wenn auch etwas spärliche Fasermarksentwicklung als die Folge einer entzündlichen Fernwirkung aufgefaßt werden. Derartige Fernwirkungen, die bei der marginalen Paradentitis häufig anzutreffen sind, sind mit den Phlegmasieveränderungen v. Recklinghausens in Parallele zu bringen. Unter diesen Zuständen versteht v. Recklinghausen Veränderungen, die durch das Zusammentreffen einer von dem Entzündungsherde fortgeleiteten aktiven Kongestion mit einer gleichzeitigen Kompression der abführenden Venen entstehen. Damit im Zusammenhang entstehen auch die in diesen Fällen anzutreffenden erweiterten Venen, aber auch der lockere Bau des zellig infiltrierten Fasermarkes. Daß es unter diesen Bedingungen zur Entwicklung reichlicher Osteoklasten kommen kann, ist durch die gleichzeitige Entstehung des gesteigerten Gewebedruckes nur verständlich.

Zur Ausbildung dieser beschriebenen, als Phlegmasie bezeichneten Veränderungen kann es in den Markräumen des paradentalen Knochens um so leichter kommen, als ja die das paradentale Weichgewebe versorgenden Gefäße zunächst den Knochen durchlaufen. Es kann daher sehr leicht eine zentralwärts fortgeleitete, aktive entzündliche Hyperämie die geschilderten Markraumsveränderungen verursachen.

Wenn auch im allgemeinen die Paradentitis einen chronischen Verlauf hat, so kann sich doch dieser zu subakuten oder akuten Stadien steigern. Dabei finden sich dann die Markräume dichtzellig infiltriert, mit Eiter gefüllt. Unter solchen Umständen kann es sogar zur Sequestrierung einzelner Knochenbälkchen kommen (Häupl-Lang).

Die hier angeführten Veränderungen der Alveolarkuppe bei der marginalen Paradentitis sind als chronisch verlaufende, rarefizierende Periostitis, Ostitis und Osteomyelitis zu bezeichnen. Mit ihnen in Einklang stehen die gesteigerten Abbaubefunde gegenüber den im allgemeinen spärlichen Anbauvorgängen, weiterhin die zum Teil massige Entwicklung zahlreicher Osteoklasten, die Ausbildung unregelmäßigen und embryonalen Knochengewebes, aber auch die faserigen Veränderungen des Knochenmarkes mit zelliger Infiltration und ödematöser Lockerung. Innerhalb des chronischen Verlaufes können doch auch unter Umständen subakute bis akute Stadien auftreten, unter denen sogar eine Sequestrierung der Knochenbälkchen eintreten kann. Nur ausnahmsweise ist der Charakter der Entzündung mehr ossifizierend.

Als besonders auffällig muß der so allgemein rarefizierende Charakter der Knochenveränderungen bei der marginalen Paradentitis angesehen werden. Dieser weist darauf hin, daß die marginale Paradentitis vielfach mit atrophischen Verhältnissen bzw. einer Atrophie kombiniert sein kann. Es soll nun zunächst darauf hingewiesen werden, welche Umstände zu atrophischen Verhältnissen im Paradentium führen, und wie diese die entzündlichen Vorgänge daselbst komplizieren.

Eine Reihe von Momenten begünstigen den rarefizierenden Ausgang der marginalen Paradentitis, so die ständige und anhaltende Einwirkung der verschiedenartigsten Entzündungsursachen, aber auch der Einfluß, der unter solchen Bedingungen krankhaft wirkenden funktionellen Inanspruchnahme. Die erstgenannten Momente beschädigen nicht nur die Bildungszellen, sondern bewirken auch entzündliche Gefäßveränderungen, die wiederum ungünstige Ernährungsverhältnisse schaffen.

Schließlich werden alle allgemeinen Erkrankungen, die im Körper kachektische und marantische Zustände hervorrufen, auch im Paradentium Folgewirkungen zeigen, wie z. B. die senile Atrophie.

Die hier angeführten Verhältnisse atrophischer Natur, sowohl die lokalen als auch die allgemeinen, komplizieren insofern das entzündliche Geschehen im Paradentium, als sie vor allem die histogenetische Energie der Bildungszellen herabsetzen und somit die Regenerationsvorgänge des durch die Entzündung zerstörten Gewebes mangelhaft gestalten. Diese mangelhafte Ersatzleistung des im entzündlichen Geschehen verlorengegangenen Gewebes äußert sich nicht nur in einer entzündlichen Osteoporose der Alveolarkuppe, sondern auch dadurch, daß die Osteoblasten unter dem Einfluß der atrophischen Verhältnisse nicht mehr imstande sind, Knochengewebe zu bilden, sondern nur mehr Bindegewebe. Wir finden daher Knochenbälkchen vielfach in Bindegewebsstränge übergehen (Abb. 1987 u. 1989). Aber auch die mangelhafte Entwicklung der Osteoklasten in Form einkerniger Zellen ist auf den Einfluß atrophischer Verhältnisse zurückzuführen.

Irgendein kausaler Zusammenhang zwischen Paradentitis und Atrophie des Paradentiums besteht nicht. Es kann sich eine Paradentitis einerseits auch an sklerotischen Knochen entwickeln, andererseits aber am atrophischen nur geringgradige Veränderungen hervorrufen. Niemals führt eine Atrophie, die ja ihrem Wesen nach ein gestörter Regenerationsprozeß ist, allein zu einem entzündlichen Vorgang im Paradentium, der eine Reaktion auf äußere schädigende Einwirkungen darstellt. Die Atrophie ist nur imstande, unter gegebenen Bedingungen durch Störung der Ersatzleistung des unter der Entzündung zerstörten Gewebes in den Entzündungsvorgang einzugreifen. Der Vorgang selbst aber bleibt auch weiterhin eine Entzündung. Auch morphologisch lassen sich im histologischen Bilde auf Grund zahlreicher und sehr charakteristischer Kennzeichen beide Prozesse auseinanderhalten.

b) Veränderungen im Periodontalraume bei der marginalen Paradentitis (Pathogenese der profunden Paradentitis). Die im vorigen Abschnitt besprochenen Veränderungen des paradentalen Weichgewebes und der Alveolarkuppe bei der marginalen Paradentitis, die in Lockerung der Faserbündel und Gewebsabbau bestehen, führen zu einer Schwächung des Zahnstützapparates. Die nächste Folge davon ist eine Veränderung der funktionellen Beanspruchung. Wie bereits im Kapitel über die Physiologie des Paradentiums berichtet wurde, führt der Zahn bei der funktionellen Beanspruchung geringgradige Bewegungen aus. Bei Schwächung des Gewebes nun, dessen Aufgabe im Widerstande gegen die den Zahn treffenden Einwirkungen besteht, müssen sich bei gleichbleibenden, äußeren mechanischen Einwirkungen die Bewegungen bzw. Schwingungen des Zahnes steigern. Diese gesteigerten Bewegungen des Zahnes komplizieren nun das Krankheitsbild in dem Maße, daß sie entsprechend ihrer Steigerung als Krankheitsursache hinzukommen und Veränderungen in den Geweben des Periodontalraumes hervorrufen. Da nun der Zahn einen zweiarmigen Hebel darstellt, so werden die Veränderungen an der größten Ausschlagstelle des Hebels, also an seiner Wurzelspitze zuerst auftreten und daselbst auch gegebenenfalls den größten Umfang annehmen.

Der ursächliche Zusammenhang zwischen Oberflächen- und Tiefenveränderungen der Zahnstützeinrichtung läßt sich nur durch das Studium von Übersichtspräparaten erkennen, eine Betrachtungsweise, die vor allem im Häupl-Langschen Buche über die marginale Paradentitis zum Ausdruck kommt. Die Tatsache, daß krankhafte Veränderungen eines Teiles des Paradentiums Einwirkungen auf die übrigen hat, weist auf die physiologische und anatomische Einheit der Zahnstützeinrichtung hin. Somit

wirkt auch hier die Pathologie aufklärend in Fragen, die für die Physiologie und Anatomie von Bedeutung sind. Der Umstand, daß von den zahnärztlichen Autoren immer wieder der Versuch gemacht wird, mikroskopische Veränderungen innerhalb eines Gesichtsfeldes durch andere Veränderungen in demselben Gesichtsfelde zu erklären ohne Rücksichtnahme auf die organische Einheit des Paradentiums, hat insbesondere in letzter Zeit zur Aufstellung verschiedener unbewiesener und unhaltbarer Hypothesen geführt.

Wenn auch die Veränderungen im Periodontalraum, vor allem unter dem Einfluß funktionell-mechanischer Einwirkungen zur Entwicklung gelangen, so spielt doch das Übergreifen des entzündlichen Vorganges vom supraalveolären Bindegewebe oder von den Markräumen her unter Umständen eine mitwirkende Rolle.

Eine Änderung der funktionellen Beanspruchung bzw. eine Funktionsstörung wird nicht nur durch die Gewebsveränderungen, vor allem im Sinne des Gewebeabbaues bei der marginalen Paradentitis bewirkt, sondern auch durch neben Zahnlücken stehende Zähne, die der Stütze eines Kontaktpunktes entbehren. Auch zahnärztliche Arbeiten können die gleichen Folgen haben. Weiterhin wären hier Funktionsstörungen zu nennen, denen Zähne bei Stellungsfehlern im Gebisse und bei fehlenden Gegenzähnen ausgesetzt sind.

In diesem Abschnitte nun sollen zunächst die Veränderungen im Periodontalraume besprochen werden, denen der Charakter eines hypertrophischen Geschehens zukommt und im Anschluß daran die, die als entzündliche anzusprechen sind. Einige kurze Bemerkungen über die Veränderungen des Zwischenwurzelknochenseptums mehrwurzeliger Zähne werden den Abschluß dieses Kapitels bilden.

Die ersten als Fernwirkungen zu bezeichnende Gewebsveränderungen bei der marginalen Paradentitis treten zunächst am Zement zumeist in Form hypertrophischen Anbaues in Erscheinung. Als Beispiel sei Abb. 2001 angeführt, die im paradentalen Weichgewebe und an der Alveolarkuppe allerdings nur geringgradige Veränderungen zeigt. Wir sehen, daß das supraalveoläre Bindegewebe nicht mehr bis zur Schmelzzementgrenze hinaufreicht und auch unter dem Einflusse von Zelleinstreuungen und ödematösen Veränderungen eine Auflockerung erfahren hat. Ebenso weist der Knochen, wenn auch geringgradigen, Abbau auf (vgl. Abb. 1984, den in stärkerer Vergrößerung die Kuppe dieses Zahnzwischenraumes darstellt). Mit diesen genannten Veränderungen der oberflächlichen Teile des Paradentiums ist die hypertrophische Zemententwicklung an der Wurzelspitze in ursächlichen Zusammenhang zu bringen. Gegenüber der Zementverdickung, die gegen die Wurzelspitze hin zunimmt, ist der Knochen von einer Reihe dichtliegender Anbau- und Kittlinien eingenommen, die auf lebhafte Umbauvorgänge auch funktioneller Natur hindeuten.

Ausgedehnte Veränderungen im Sinne einer hypertrophischen Zemententwicklung läßt Abb. 2002 erkennen, die den zweiten unteren Backenzahn eines 60jährigen Mannes zur Darstellung bringt. Entsprechend der ausgedehnteren Zementhypertrophie, die ebenfalls gegen die Wurzelspitze hin an Stärke zunimmt, ist auch der gegenüberliegende Knochen durch eine reichlichere Anzahl von Anbau- und Umbaukittlinien gekennzeichnet. Die oberflächlichen Veränderungen haben größeren Umfang als die in Abb. 2001 gezeigten.

Die Ansicht, daß diese Zementbildung auf der trophischen Wirkung veränderter bzw. gesteigerter funktioneller Einflüsse beruht, läßt sich vorwiegend aus der morphologischen Gestaltung der Gewebsneubildung ableiten. Der Umstand, daß die Verdickung gegen die Wurzelspitze hin zunimmt, weist darauf hin, daß auch der Grad der trophischen Einwirkungen in dieser Richtung stärker wurde, eine Tatsache, die in den physiologischen Verhältnissen, d. h. in der Zweiarmigkeit des

Hebels ihre Erklärung findet. Der Zahn ist ja, wie erwähnt, als zweiarmiger Hebel aufzufassen mit einer über der Mitte der klinischen Wurzel gelegenen Achse, weshalb auch die Oberflächenteile der Wurzel um so größere Schwingungen ausführen. je weiter sie von der Achse entfernt liegen, Die funktionelle Struktur des neugebildeten Zementgewebes (Häupl) weist auf seine Entstehungsbedingungen hin. Weiter wäre als Stütze für die vorgebrachte Auffassung anzuführen, daß sich für die Zementbildungsvorgänge keine Pulpaveränderungen zur Erklärung heranziehen lassen, da diese ja intakt ist.

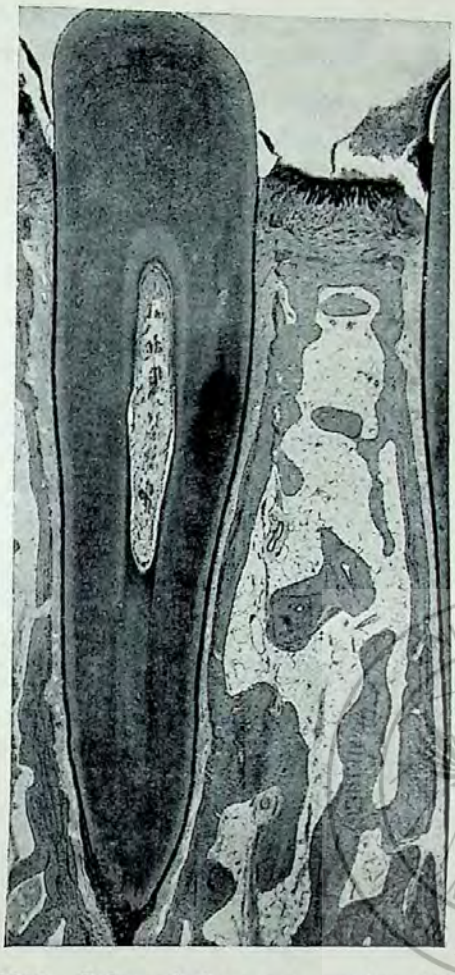

Abb. 2001. Zahnzwischenraum zweier Schneidezähne, die dem Unterkiefer eines 17jährigen, an Peritonitis gestorbenen Mädchens angehörten. Über den Weichteilen spärlicher Zahnsteinbelag. Das Epithel ist besonders im Bereiche der Taschenböden verlorengegangen. Das subepitheliale und supraalveoläre Weichgewebe örtlich perivasculär infiltriert. Der Knochen des Alveolarfortsatzes ist gegenüber dem Periodontium beiderseits noch nahezu vollständig geschlossen. Die Markräume des Alveolarfortsatzes enthalten überwiegend Fettmark. Auf der linken Seite des (linken) Zahnes, etwas oberhalb der Wurzelspitze, zeigt die den Periodontalraum begrenzende Knochenlamelle des Alveolarfortsatzes (besonders bei stärkerer Vergrößerung) eine lacunäre, unebene Begrenzung. Die sich im apikalen Anteile entwickelnde Zementverdickung nimmt gegen die Wurzelspitze hin zu. (8fache Vergrößerung. Das Präparat ist mit Hämatoxylineosin gefärbt und in Kanadabalsam eingeschlossen.) (Nach Häupl-Lang.)

Abb. 2002. Zweiter unterer Backenzahn eines 60jährigen, an Pneumonie gestorbenen Mannes. Über den Weichteilen Zahnstein und Belag. Das paradentale Weichgewebe entzündlich verändert. Der Knochen des Alveolaransatzes (besonders des linken) in den Kuppenanteilen geschwunden. Die Markräume an vielen Stellen gegen die Wurzelhaut eröffnet. Der Zement des abgebildeten Zahnes wurzelwärts außerordentlich verdickt, der Periodontalraum an dieser Stelle eng; der in den oberen Partien erscheint dagegen erweitert. (12fache Vergrößerung. Das Präparat ist mit Hämatoxylineosin gefärbt und in Glycerin eingeschlossen.) (Nach Häupl-Lang.)

Daß an der Zementoberfläche unter Umständen reichlichere Gewebsbildung zu beobachten sein kann als an der gegenüberliegenden Knochenoberfläche, findet wohl darin seine Erklärung, daß das Keimgewebe an der Oberfläche des beweglichen Zahnes mehr von mechanisch-funktionellen Einwirkungen getroffen wird, als das an der fest-

stehenden alveolären Knochenplatte. Unter gegebenen Verhältnissen können starke Zemententwicklungen wohl in Kombination mit den entsprechenden Veränderungen an der Wurzelhaut, aber auch mehr unabhängig davon zu Steigerungen des Gewebedruckes im Periodontalraume führen, die resorptive Vorgänge an der gegenüberliegenden Knochenplatte auslösen, wodurch der für das neugebildete Zementgewebe nötige Raum geschaffen wird. Unter eben diesen Gesichtspunkten hat auch Pommer die häufigen Umbildungen des Skeletsystems zu erklären versucht, indem er bei diesem Wechselspiele von An- und Abbau den Anbauvorgängen die einleitende Rolle zuschreibt.

Gleichzeitig mit der hypertrophischen Zemententwicklung geht auch eine hypertrophische Vermehrung der Sehnenbündel der Wurzelhaut vor sich. Die Tatsache ist uns durch den Hinweis Bergersens um so eher verständlich, als Hartsubstanzen und Sehnengewebe von den gleichen Bildungszellen gebildet werden. Morphologisch äußert sich die Hypertrophie der Wurzelhautzellen, wovon Abb. 2003 eine Vorstellung gibt, lediglich in ihrer Verdickung, nicht aber in ihrer Verlängerung. Hypertrophische Sehnenbündel erscheinen einander genähert oder berühren einander unmittelbar, so daß die Wurzelhaut den Eindruck eines einheitlichen Bandes macht. Eine Verlängerung der Faserbündel als Folgezustand einer hypertrophischen Gewebsentwicklung oder einer Überstreckung wäre mit dem „Gesetz der dimensionalen Aktivitätshypertrophie" Roux' unvereinbar, welches besagt, daß „verstärkte Tätigkeit ein Organ bloß in der Beziehung, bzw. den Dimensionen vergrößert, welche die Verstärkung der Tätigkeit leisten". Eine Verlängerung der Sehnen, zu der auch, nebenbei bemerkt, ohne resorptive Vorgänge an den Hartsubstanzen der Platz mangeln würde, würde die Funktionsleistung der Zähne herabsetzen bzw. aufheben. Die zur Verlängerung der Sehnen, wie auch zum Teil auf Abb. 2003 zu beobachten ist, führenden Vorgänge werden später erörtert werden.

Abb. 2003. Sehnenbündel in einem Periodontalraumabschnitt eines unteren Mahlzahnes eines 60jährigen, an Pneumonie gestorbenen Mannes bei 130facher Vergrößerung. Die einzelnen Sehnenbündel in hypertrophischer Entwicklung einander genähert. Zwischen den einzelnen Sehnenbündeln locker gebautes Bindegewebe und Gefäße. (Das Präparat ist mit Hämatoxylineosin gefärbt und in Kanadabalsam eingeschlossen.) (Nach Häupl-Lang.)

Durch die hypertrophische Gewebsentwicklung wurde die Veränderung der Funktion, damit aber auch zum Teil der Gewebsverlust oder die Gewebsveränderung in den oberflächlichen Teilen des Paradentiums ausgeglichen. Der Zahn bzw. das Paradentium hat im großen und ganzen in seiner Funktionstüchtigkeit nicht gelitten.

Die Gewebsveränderungen im Periodontalraume bei weiterhin veränderter bzw. gesteigerter funktioneller Beanspruchung als Folgewirkung der marginalen Paradentitis betreffen vor allem die Wurzelhaut, zeigen aber auch Folgeerscheinungen für die Hartsubstanzen. Wenn auch die Veränderungen an den verschiedenen Gewebeteilen

gleichzeitig vor sich gehen, ist es doch zweckmäßig, wegen einer leichteren und verständlicheren Darstellung, sie getrennt abzuhandeln. Wir wollen uns zunächst den Veränderungen des Gefäßsystems und ihren Folgewirkungen und im Anschlusse daran denen der Wurzelhautsehnen und ihren Auswirkungen zuwenden.

Eine Reaktion des Gefäßsystems der Wurzelhaut, die übrigens bis zu einem gewissen Grade auch bei hypertrophischen Veränderungen in die Erscheinung tritt, ist bei der Änderung der Funktion ja von vornherein zu erwarten und verständlich, da ihm ja, wie im Abschnitt über die Physiologie ausgeführt wurde, neben der nutritiven auch eine funktionelle Bedeutung zukommt; die veränderten bzw. gesteigerten intermittierenden Einwirkungen bei der veränderten funktionellen Beanspruchung, wie sie bei der marginalen Paradentitis gegeben ist, führen zu Reizzuständen der Gefäße, die sich in hyperämischer Erweiterung äußern. Mit der Entstehung der Hyperämie kommt es auch, insbesondere unter Berücksichtigung dessen, daß das Gefäßsystem in die starren Wände des Periodontalraumes eingeschlossen ist, zu einer Steigerung des Blut-, aber auch des Gewebedruckes. Die genannte Steigerung kann oder muß zu resorptiven Veränderungen an der Knochen- und der Zementoberfläche führen. So finden wir in Abb. 2004 neben drei hyperämisch erweiterten venösen Gefäßen und zwei Arterien eine von einer Resorptionslinie begrenzte muldige Einbuchtung der alveolären Knochenplatte. Die gesicherten Lehren des Knochenabbaus in Form der Kölliker-Pommerschen Osteoklastentheorie berechtigen uns, die Hyperämiezustände und den Knochenabbau in ursächlichen Zusammenhang zu bringen, was übrigens auch bei objektiver Betrachtung des vorgeführten Befundes naheliegt bzw. einem aufgedrängt wird. Was die Erweiterung der Venen betrifft, so wäre noch anzuführen, daß zu ihrem Zustandekommen nicht nur intermittierende, funktionell-mechanische Reizwirkungen in Betracht zu ziehen sind, sondern auch Stauungswirkungen durch den behinderten Abfluß des venösen Blutes. Der Periodontalraum verhält sich ja diesbezüglich wie ein Markraum, da er seine Blutgefäße auf dem Wege der perforierenden Knochenkanäle erhält, innerhalb welcher es bei arteriellen Hyperämiezuständen zur Kompression der dünnwandigen Venen mit behindertem Blutabfluß und venöser Hyperämie

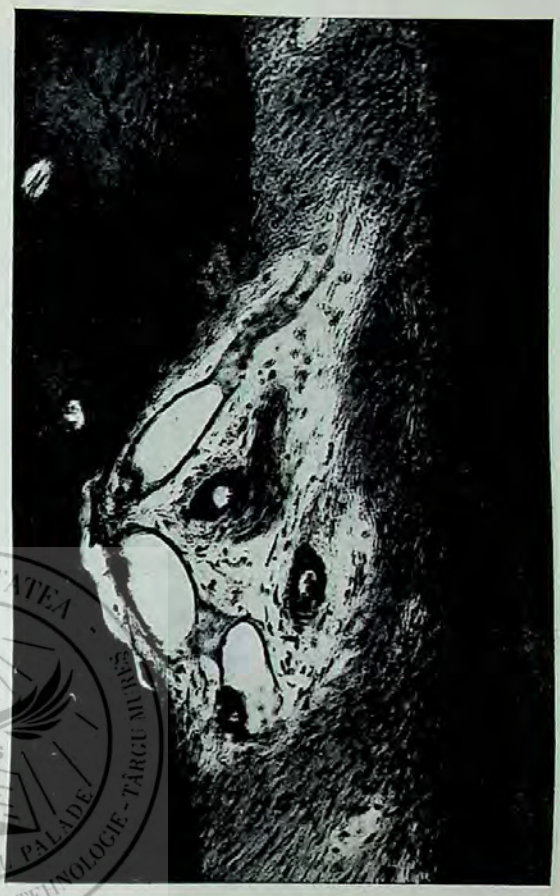

Abb. 2004. Ein beschränkter Periodontalraumanteil neben einem unteren Schneidezahne eines 17jährigen an Peritonitis gestorbenen Mädchens bei 115facher Vergrößerung (vgl. Abb. 2001). Der Knochen, der an diesem Präparat gleich dem Zement des benachbarten Zahnes durch Überfärbung gleich dunkel erscheint, zeigt sich in einer muldenförmigen Einbuchtung, von einer Resorptionsfläche begrenzt, deren Lacunen noch ein Osteoklast ziemlich nahe anliegt, während die anderen Lacunen von gelockertem Wurzelhautgewebe eingenommen sind, in dem 3 erweiterte venöse Gefäße und 2 Arterien (rechts davon) im Durchschnitt getroffen erscheinen. Die Verbindung des Wurzelhautgewebes mit der Knochenoberfläche ist an dieser Stelle gelöst. (Das Präparat ist mit Hämatoxylineosin gefärbt und in Kanadabalsam eingeschlossen.) (Nach Häupl-Lang.)

kommen kann. Weiterhin dürfte es auch, vor allem bei erweitertem Periodontalraume und lockerem Zahne, zu einer Saugwirkung im Anschluß an die Bewegungen des Zahnes kommen.

Bei venöser Hyperämie und der damit einhergehenden Verlangsamung des Blutstromes kann es zur Bildung weißer Thromben kommen, die später verkalken können. Diese Venensteine erscheinen als kalkhaltige, in ihren peripheren Teilen als konzentrisch geschichtete, in den zentralen Teilen aber als zerklüftete, rundliche Gebilde. Diese Bildungen werden in der Literatur allgemein unberechtigterweise als Zementikel bezeichnet.

Abb. 2005. Teilbild der Abb. 2006. Erweiterung zartwandiger, capillarer Gefäße im veränderten und umgebauten Gewebe der Wurzelhaut eines oberen Vorderzahnes einer 29jährigen an Anämie gestorbenen Frau bei 130facher Vergrößerung. Ein solches längsgetroffenes Gefäß (links unten im Bilde) liegt der verdickten Zementoberfläche mit zwei zu protoplasmatischen Spindelzellen gewordenen flachen Resorptionslacunen knapp an. An der gegenüberliegenden Knochenoberfläche des Alveolarfortsatzes (rechts im Bilde) ein osteoblastischer Zellbelag. (Das Präparat ist mit Hämatoxylineosin gefärbt und in Kanadabalsam eingeschlossen.) (Nach Häupl-Lang.)

Erstrecken sich die im Zusammenhange mit den der Hyperämie folgenden Resorptionsvorgängen auf den gesamten Periodontalraum — wobei allerdings auch die gleich zu besprechenden Veränderungen und Gewebsbildungsvorgänge des Sehnengewebes eine wichtige Rolle spielen —, so kommt es zu einer Verbreiterung des Periodontalraumes und damit zu einer Lockerung des Zahnes. Die Lockerung des Zahnes ermöglicht eine weitere Veränderung oder Steigerung der funktionellen, mechanischen Einwirkungen und kompliziert somit den Krankheitsvorgang. Als ein weiteres Beispiel der resorptiven Folgewirkung eines erweiterten Gefäßes sei Abb. 2005 vorgeführt. Ein längs getroffenes Gefäß zeigt zwei mit der Gefäßwand wohl zusammenhängende protoplasmatische Spindelzellen, die in flachen Lacunen resorptive Tätigkeit ausgeübt haben. Im übrigen zeigt sich der Periodontalraum erweitert und das Wurzelhautsehnengewebe hat sich in ein faserarmes, funktionell mangelhaft orientiertes Gewebe verändert. Die Erklärung dieser Veränderung führt zur Besprechung der krankhaften Veränderungen der Sehnen. Bevor darauf eingegangen werden soll, mögen zunächst noch einige Bilder gezeigt werden, und zwar zunächst das Übersichtsbild 2006 und das dazugehörige Röntgenbild Abb. 2007, die drei obere Frontzähne der 29jährigen, an perniziöser Anämie gestorbenen Patientin darstellen. Die Abb. 2005 zeigt einen Periodontalraumabschnitt neben dem seitlichen Schneidezahn.

Eine hochgradige Veränderung der Wurzelhaut, vor allem aber ihres Sehnengewebes, zeigt auch Abb. 2008. Der Periodontalraum ist von einem sehr zell- und gefäß-

reichen Granulationsgewebe erfüllt, das sich auch in die zwei verhältnismäßig tiefe Resorptionslacunen des hypertrophischen Zementgewebes hinein erstreckt. Auch die Knochenoberfläche der dünnen Lamelle ist von einer Resorptionslinie eingenommen; in zwei ihrer zahlreichen Lacunen lassen sich schmächtige Osteoklasten erkennen.

Also bei der Erklärung der erwähnten Befunde, die eine Veränderung des Sehnengewebes in ein mangelhaft funktionell orientiertes, faserarmes, zell- und gefäßreiches

Abb. 2006. Übersichtsbild zweier oberer Schneide- und eines Eckzahnes (rechts auf dem Bilde) einer 29jährigen an perniziöser Anämie gestorbenen Frau bei $3^1/_2$facher Vergrößerung. (Das Präparat ist mit Hämatoxylineosin gefärbt und in Kanadabalsam eingeschlossen.) (Nach Häupl-Lang.)

Abb. 2008.

Abb. 2008. Periodontalraumgebiet des Unterkiefers eines 51jährigen an Pneumonie gestorbenen Mannes im Bereiche eines Eckzahnes. Der Kiefer in radiärer Richtung geschnitten. Die Knochenlamelle (links im Bilde) (begrenzt vom Periost mit angrenzendem Weichgewebe) stellt die labiale Wand der Alveole dar; sie zeigt eine Resorptionslinie mit zahlreichen Lacunen, in denen stärkere Vergrößerung zum Teil üppige, zum Teil kleinspindelige Osteoklasten nachweist. Die Knochenlamelle zeigt außerdem auf einem verhältnismäßig kleinen Raume eine zahlreiche Anzahl von Ansatzlinien. Im hypertrophischen Zement zwei große, tiefe und eine Reihe kleinerer, seichter Resorptionsgruben. Das Wurzelhautgewebe örtlich zellig infiltriert mit zahlreichen, auch erweiterten Gefäßen. (70fache Vergrößerung. Das Präparat ist mit Hämatoxylineosin gefärbt und in Kanadabalsam eingeschlossen.) (Nach Häupl-Lang.)

Abb. 2007.

Abb. 2007. Röntgenbild der zwei oberen Schneidezähne und des Eckzahnes (in verkehrter Lage) einer 29jährigen an perniziöser Anämie gestorbenen Frau. (Nach Häupl-Lang.)

Gewebe zeigen, ist vor allem daran zu denken, daß die bei Änderung der funktionellen Beanspruchung auftretenden, gesteigerten mechanischen Auswirkungen einen gesteigerten Verbrauch der Faserbündel bedeuten. Der Wiederersatz nun der verbrauchten Faserbündel geht unter dem Einfluß der gesteigerten mechanischen Einwirkungen vor sich, die eine Differenzierung des Keimgewebes zu funktionell orientierten Faserbündeln verhindert. An dessen Stelle entsteht nun dieses faserarme, zell- und gefäßreiche Gewebe, das, wie in Abb. 2008, die Kennzeichen des Granulationsgewebes aufweist.

Während Veränderungen des Wurzelhautgewebes geringeren Grades als Umbau- und Anpassungsvorgänge anzusprechen sind, kommt den mehr vorgeschrittenen auch morphologisch der Charakter des entzündlichen Geschehens zu im Sinne der profunden Paradentitis (Häupl).

Der Periodontalraum ist bei der fortgeschrittenen profunden Paradentitis im allgemeinen erweitert und der Zahn gelockert.

Der Entzündungsprozeß als solcher ist, wie angedeutet, vorwiegend von mechanischen Einwirkungen beherrscht — es handelt sich dabei um die erwähnten gesteigerten, funktionell-mechanischen Einwirkungen auf die Wurzelhaut infolge Schwächung des Zahnstützapparates —, doch dürfte vielleicht auch der Zerfall abgelagerter, verbrauchter Zellbestandteile, vor allem aber auch der diffus im Gewebe verteilten roten Blutkörperchen, bei den sich so häufig findenden Blutungen als mitwirkende Ursache anzusehen sein. Auch ein Übergreifen der entzündlichen Gewebsbildung von einem Markraum nach Resorption der Knochenplatte auf die Wurzelhaut oder vom supraalveolaren Bindegewebe kann ursächlich von Bedeutung sein.

Daß aber auch die Funktion an sich — wie z. B. unter den gegebenen Bedingungen der veränderten Bildungsenergie der Zellen und der Widerstandskraft des Gewebes — als pathologischer Reiz wirken kann, lehren die Erfahrungen der speziellen Pathologie anderer Organe, so z. B. die bei gewissen chronischen Leber-, Nieren- und Gefäßentzündungen (Lubarsch).

Vor allem aber lassen sich zwischen der Entstehung der Arthritis deformans und der Entwicklung der profunden Paradentitis Vergleichspunkte finden. Die Veränderungen der Arthritis deformans haben ja wie die der Spondylitis deformans auf Grund der Untersuchungen Pommers, Langs und R. Benekes eine funktionelle Genese. Diese Theorie hat zur Voraussetzung, daß der Gelenkknorpel normalerweise infolge seiner elastischen Eigenschaften das subchondrale Spongiosagebälk, dessen Markgewebe und Gefäße vor einer ungeminderten und unverteilten Übertragung von Stoß-, Erschütterungs- und Druckeinwirkungen bei den verschiedenen funktionellen Beanspruchungen der Gelenke schützt, und daß bei Verlust dieser Elastizität infolge verschiedenartiger degenerativer Veränderungen diese Einwirkungen im Bereiche der Knorpelknochengrenze eine Entzündung produktiver Natur — aber nicht exsudativer —, eine reaktive Ostitis verursachen, bei denen Vascularisations- und Ossificationsveränderungen der Arthritis deformans im Vordergrunde stehen.

In analoger Weise bewirken auch die veränderten bzw. gesteigerten mechanischen Reize seitens des Zahnes auf das periostale Keimgewebe — wie sie infolge Schwächung des Zahnstützapparates bei der marginalen Paradentitis, aber auch infolge anderer Funktionsstörungen entstehen — eine reaktive Entzündung produktiver Natur im Bereiche der Wurzelhaut.

Wenn wir uns nun den nächsten Folgeerscheinungen der profunden Paradentitis zuwenden, so ist zunächst, wie bereits erwähnt, zu sagen, daß sie gleich den Kreislaufstörungen in Form hyperämischer Zustände resorptive Vorgänge am Knochen und Zement veranlassen, die zur Verbreiterung des Periodontalraumes und zur Lockerung des Zahnes führen, ein Umstand, durch den die mechanischen, funktionellen Wirkungen weiterhin gesteigert werden. Abbauveränderungen am Zement zeigt Abb. 2008.

Die Abbauvorgänge am Knochen, aber auch am Zement werden insbesondere in den Fällen lebhaft, in denen seitlich im Periodontalraume die Wurzelhautfasern mehr oder weniger intakt erhalten sind, während es im Bereich der Wurzelspitze zur Entwicklung einer profunden Paradentitis gekommen ist. In diesen Vor-

gängen finden auch die Resorptionserscheinungen an Zähnen mit lebender Pulpa eine befriedigende Erklärung.

Wenn der ganze Periodontalraum entzündlich verändertes Wurzelhautgewebe enthält, kann bei besonders reichlichen Gewebsbildungsvorgängen durch diese der Zahn aus der Alveole gehoben werden, was, wie später noch näher zu zeigen sein wird, als pathologische Wanderung des Zahnes aufzufassen ist.

Auffallend ist, daß in gewissen Fällen bei geringgradigen Veränderungen der oberflächlichen Paradentiumteile, also bei verhältnismäßig unbedeutender Abänderung der Funktion Umbauvorgänge mit entzündlichem Charakter im Wurzelhautgewebe zu beobachten sind, während in anderen Fällen trotz hochgradigen Gewebsverlustes an der Alveolarkuppe und trotz Erweiterung des Periodontalraumes das Wurzelhautgewebe nur hypertrophische Gewebsentwicklung oder nur sehr geringgradige entzündliche Umbauveränderungen aufweist. Die erste Art der Antwort des Wurzelhautgewebes, vor allem des Keimgewebes auf die geänderte Funktion, ist als eine ungünstige, die letzte als eine günstige zu bezeichnen.

Für die Entwicklung der verschiedenen Gewebeveränderungen im Periodontalraum, die durch veränderte Auswirkungen der funktionellen Beanspruchung verursacht sind, ist wohl neben den äußeren Umständen, die die Steigerung der funktionellen Einwirkung bedingen, der Zustand des Keimgewebes und der Gefäße der Wurzelhaut von großer Wichtigkeit. Wir sind berechtigt, uns vorzustellen, daß die im ganzen Körper verteilten mesenchymalen Keimlager, insbesondere aber die daraus hervorgegangenen Histiocyten für die Abwehrvorgänge gegenüber den den Körper treffenden toxischen infektiösen Reizen in Form der als Immunität bezeichneten Vorgänge von nennenswerter Bedeutung sind. In ähnlicher Weise dürfen wir wohl auch dem Keimgewebe, das überhaupt im gesamten Körper (Maximow), so auch in der Wurzelhaut verbreitet ist, bei der Einwirkung mechanischer, bis zu einem krankhaften Grade gesteigerter Einflüsse eine große Wichtigkeit zuerkennen. Der jeweilige Zustand dieses Keimgewebes, der bereits individuell verschieden ist, wird aber natürlich wohl auch von den verschiedensten allgemeinen, senilen, marantischen und atrophischen Verhältnissen beeinflußt.

In diesen Verhältnissen liegt die „Reaktionsfähigkeit des Gebisses" begründet, während Zement und Knochen sich völlig passiv verhalten.

Schließlich ist bei der Besprechung der Veränderung der Wurzelhaut unter diesen Bedingungen der veränderten bzw. gesteigerten funktionell-mechanischen Einwirkungen der Befunde zu gedenken, die als „verlängerte" Sehnen im erweiterten Periodontalraume erscheinen. Als Beispiel eines solchen Befundes sei auf Abb. 2009 und das dazugehörige Übersichtsbild 2010 verwiesen.

Zur Entstehung derartiger „verlängerter" Sehnen kommt es nicht, wie in der Literatur öfter anzutreffen ist, durch Überdehnung der Faserbündel. Mit einer derartigen Erklärung sind die im Abschnitte über Physiologie erwähnten physikalischen Eigenschaften des Sehnengewebes und auch die zur Entwicklung gelangenden Zugkräfte im Periodontalraume unvereinbar. Es handelt sich dabei vielmehr um Gewebsbildungen, die auf folgende Weise entstanden sind.

Zunächst wurde durch resorptive Vorgänge am Knochen der Periodontalraum verbreitert, damit waren aber auch an der Knochenoberfläche die Ansatzstellen der Sehnen zerstört. Die angebahnten Regenerationsvorgänge führten nicht mehr zu einer Knochenbildung, sondern unter dem Einflusse der veränderten funktionellen Inanspruchnahme — der Periodontalraum wurde ja abnorm erweitert, der Zahn abnorm beweglich — zu einer Bindegewebsbildung, die dabei eine funktionelle Orientierung nach

Art der Sehnenbündel annahm. Auf diese Weise ist die Verlängerung der Sehnen zu erklären (Häupl). Sie stellt einen Anpassungsvorgang an die geänderten anatomischen Verhältnisse und an die dadurch veränderte Funktion dar. Dieser Anpassungsvorgang kann natürlich insbesondere bei etwas lebhaft gesteigerten Umbauveränderungen entzündlichen Charakter annehmen. Weiterhin ist auch an die Möglichkeit zu denken, daß selbst nach einem längeren Bestande einer profunden Paradentitis unter dem Einflusse geänderter, günstigerer funktioneller Einwirkungen eine Differenzierung des ent-



Abb. 2009. Teilbild der Abb. 2010. Ein auf 0,4 mm verbreiteter Periodontalraumabschnitt eines unteren mittleren Schneidezahnes einer 29jährigen an perniziöser Anämie gestorbenen Frau bei 118facher Vergrößerung. Die „verlängerten" Sehnen zeigen eine im allgemeinen ortsständige, funktionelle Orientierung. Die alveoläre Knochenplatte an zwei Stellen durchbrochen, an denen das Sehnengewebe durch ein lockeres, gefäßführendes Fasergewebe ersetzt ist. (Das Präparat ist mit Hämatoxylineosin gefärbt und in Kanadabalsam eingeschlossen.) (Nach Häupl-Lang.)

Abb. 2010. Übersichtsbild durch den Bereich unterer Vorderzähne eines 50jährigen an Arteriosklerose gestorbenen Mannes bei 2facher Vergrößerung. Über den Zahnzwischengebieten reichlich Zahnstein und Belag. Die Weichteile zeigen starke infiltrative Veränderungen. Ein großer Teil des Alveolarknochens ist unter dem Einfluß der entzündlichen Osteoporose geschwunden; die Periodontalräume verbreitert und die Markräume vielfach gegen die Wurzel hin offen. (Das Präparat ist mit Hämatoxylineosin gefärbt und in Kanadabalsam eingeschlossen.) (Nach Häupl-Lang.)

zündlichen Zell- oder Granulationsgewebes in ortsständiges funktionstüchtigeres Sehnengewebe erfolgen kann.

Es sei hier noch einmal darauf hingewiesen, daß man bei der pathologischen Bewertung der geringgradigen Umbaubefunde vor gewissen Schwierigkeiten steht. Da ja die gesteigerte physiologische Funktion Krankheitsursache ist, muß diese einen solchen Grad der Steigerung erreicht haben, daß den durch sie verursachten Gewebsveränderungen morphologisch die Kennzeichen des entzündlichen Geschehens zu-

kommen, die ja bei entsprechend hochgradiger Entwicklung des Prozesses in Form eines entzündlichen Zell- oder Granulationsgewebes deutlich zutage treten.

Am Schlusse dieses Abschnittes sei noch in aller Kürze einiges über die Veränderungen des Zwischenwurzelseptums mehrwurzeliger Zähne berichtet, die bei der marginalen Paradentitis, aber auch bei anderen Funktionsstörungen beobachtet werden. Zunächst wäre der hypotrophischen Zententwicklung zu gedenken, die im Bereiche der Gabelungsstelle der Wurzeln ihre größte Dicke erreicht und sich gegen die Wurzelspitze hin allmählich verjüngt. Die Gestaltung des Zementes weist darauf hin, daß sich die mechanisch-funktionellen Auswirkungen, insbesondere an der Kuppe des Knochenseptums, bemerkbar machen.

Die Veränderungen der Wurzelhaut weisen auch hier vielfach entzündliche Umbauvorgänge auf, ebenso wie die alveolären Knochenplatten, was durch den bogigen Verlauf eingemauerter Gefäße, die in ihrer Form an die Gefäßbogen bzw. Gefäßschlingen in Granulationsgeweben erinnern und auf eine stattgehabte mechanisch-funktionell bedingte Periostitis bzw. Endostitis hinweisen, zu erkennen ist.

In marginalen Teilen der Markräume der knöchernen Wurzelsepta mehrwurzeliger Zähne läßt sich hier und da eine faserige Veränderung des Knochenmarks bei einem gleichzeitigen Bestande gesteigerter An- und Abbaubefunde, aber auch venöse Hyperämie der Markgefäße und ödematöse Lockerung des Markgewebes beobachten. Diese, der Ostitis fibrosa entsprechenden Befunde lassen sich um so eher auf die gesteigerten, mechanisch-funktionellen Einflüsse zurückführen, als wir auf Grund der Untersuchungen Pommers u. Langs wissen, daß bei Zuständen im Skelettsystem, die dessen Widerstand gegen die funktionell-mechanischen Einwirkungen herabzusetzen vermögen und damit indirekt zu einer Steigerung der funktionell-mechanischen Einwirkungen führen, so bei der Rachitis, Osteomalacie, aber auch bei der senilen Atrophie Ostitis fibrosa, Veränderungen in den den gesteigerten mechanischen Einflüssen meist ausgesetzten Teilen des Knochensystems zur Entwicklung gelangen.

Nach Schilderung der Veränderungen der Gewebe des Periodontalraumes im Sinne einer hypertrophischen Gewebsentwicklung, vorwiegend aber entzündlicher Veränderungen — vor allem auf der Basis mechanisch-funktioneller Einflüsse — kommen im nächsten Abschnitte die Folge- und Begleiterscheinungen der marginalen Paradentitis, die Veränderungen der Zahnpulpa, traumatische Veränderungen des paradentalen Gewebes, die Gewebsveränderungen bei der Lockerung und bei der Wanderung der Zähne zur Besprechung.

c) Folge- und Begleiterscheinungen der marginalen Paradentitis. a) Veränderungen der Zahnpulpa bei marginaler Paradentitis. Von den am Schlusse des vorigen Abschnittes genannten Folge- und Begleiterscheinungen der marginalen Paradentitis soll zunächst einiges über die dabei anzutreffenden Pulpaveränderungen berichtet werden.

Während bei der beschränkten Paradentitis im allgemeinen keine krankhaften Veränderungen der Zahnpulpa nachzuweisen sind, konnten auf der Oberfläche solche bei der in die Tiefe greifenden Paradentitis beobachtet werden, insbesondere bei einer Lockerung des Zahnes, weil dadurch die Möglichkeit mechanischer Einwirkungen auf das Pulpagewebe gegeben war.

Einschaltend möge bemerkt werden, daß das Pulpagewebe unter normalen Verhältnissen eine eigentümliche, in gewissem Sinne dem Knorpel- oder auch dem embryonalen Gallertgewebe gleichende Bindesubstanz darstellt (Schaffer), welche sich aus zahlreichen ästigen anastomosierenden Zellen und aus einer massenhaft sich nach allen Richtungen durchflechtenden, nicht zu Bündeln vereinigte Fibrillen enthaltenden Grundsubstanz aufbaut.

Als eine häufige krankhafte Pulpaveränderung findet man bei der Untersuchung durch Paradentitis gelockerter Zähne das Pulpagewebe ödematös aufgehellt und gewinnt an einzelnen Stellen der erweiterten, mit Blut gefüllten Venen den Eindruck, daß Blutkörperchen bei ihrer Wanderung durch die Gefäßwand in ihr steckenbleiben. Nebenbei läßt sich, wie in Abb. 2011 zu sehen ist, in der Pulpa unter solchen Umständen in der Nähe der Dentinoberfläche (im Bilde links) lebhafte Bindegewebsbildung nachweisen. An einzelnen Stellen konnte man zwischen den Bindegewebsbündeln Gefäßspalten sehen. Die Odontoblasten, die unter physiologischen Verhältnissen Zylinderform aufweisen, waren an mehreren Stellen rundlich gestaltet, konnten aber auch auf größere Strecken hin vollständig fehlen. Auf chronische Störungen weist auch der Befund von Venensteinen hin, die ja verkalkte Thromben darstellen. Ferner war Bildung unregelmäßigen Dentins zu sehen.



Abb. 2011. Ein begrenztes Pulpagebiet eines oberen Schneidezahnes einer 29jährigen an perniziöser Anämie gestorbenen Frau bei 120facher Vergrößerung. Gefäße hyperämisch erweitert, Pulpagewebe ödematös gelockert, links (im Bilde) indurative Bindegewebsbildung. Die auffallend kleinen Odontoblasten fehlen an einer begrenzten Stelle (links oben) der Dentinoberfläche. (Das Präparat ist mit Hämatoxylin-eosin gefärbt und in Kanadabalsam eingeschlossen.) (Nach Häupl-Lang.)

Was die Erklärung der hier angegebenen Veränderungen des Pulpagewebes betrifft, ist vor allem daran zu denken, daß sie als eine Folgewirkung funktionell-mechanischer Einwirkungen anzusprechen sind, die das Pulpagewebe bei gelockerten Zähnen in erhöhtem Maße treffen. Für die Entwicklung von Zirkulationsstörungen der Stauungshyperämie und des Ödems, der Blutungen und der im Anschluß daran erfolgenden reaktiven Gewebsbildungen sind in der Pulpa ähnliche Verhältnisse vorhanden wie im Knochenmark. Im Knochenmark entwickelt sich infolge der eigenartigen, anatomisch von C. Langer erforschten Verhältnisse der Gefäßversorgung der Knochen unter den Bedingungen gestörter Rücktransfusion im Bereiche der Venen, wie Pommer gezeigt hat, eine Kombination von Stauungs- und Reizungszuständen im Sinne der Phlegmatiezustände v. Recklinghausens, die sich durch schleimgewebige und faserige Veränderungen des Markgewebes und durch gesteigerte Knochenumbauvorgänge bekunden.

Das Pulpagewebe ist ja — ähnlich wie das Knochenmark — in die starren Wände einer Hartsubstanz, das Dentin, eingeschlossen. Lymphgefäße sind nur in spärlicher Anzahl vorhanden. Bei der Abfuhr der Gewebsflüssigkeit, die ja im wesentlichen durch Rücktranssudation in die Venen vor sich geht, werden sich große Schwierigkeiten einstellen, wenn es gilt, unter krankhaften Verhältnissen unter den gegebenen Bedingungen der Gewebedruckerhöhung einen Ausgleich herbeizuführen. Die Abflußbahnen werden versagen.

Mit den hier angegebenen Auffassungen von örtlich bedingter Kombination von Stauungs- und Reizungszuständen lassen sich die von der Zahnpulpa oben berichteten

Befunde von hyperämisch erweiterten Gefäßen und Blutaustritten in Einklang bringen, aber auch der Umbau der Pulpa zu einem an örtlichen Stellen zu Bündeln geordnetem Gewebe. Diese Veränderungen sind sowohl mit einer auf Reizungszustände zurückzuführenden Entzündung produktiver Natur, als auch mit einer Stauungsinduration in Analogie zu bringen. Unter dem Einflusse der bestehenden Reizungszustände und Ernährungsstörungen bauen die atrophischen Odontoblasten mehr oder minder abnormes Dentin an, können aber auch atrophisch eingehen. Die Umbauvorgänge am Dentin vollenden zusammen mit den sonst an die Phlegmasie des Knochenmarkes erinnernden Veränderungen den Vergleich und lassen von einer Phlegmasie der Pulpa (Häupl) sprechen.

Irgendwelche Nekroseveränderungen in der Pulpa im Anschlusse an Lockerung des Zahnes sind selbst bei hochgradig gelockerten Zähnen nicht beobachtet worden, sind aber auch nicht in der Literatur aufgezeichnet.

β) **Traumatische Veränderungen im Paradentium bei der marginalen Paradentitis.** Wenn wir uns nun nach Besprechung der Pulpaveränderungen bei gelockerten Zähnen den unter diesen Umständen auftretenden traumatischen Veränderungen zuwenden, so sind derartige Veränderungen wohl von vornherein zu erwarten, da sich ja, wie wiederholt ausgeführt, bei einem durch Paradentitis geschwächten Zahnstützapparat die Funktion krankhaft auswirken muß. Unter diesen Bedingungen kann es vor allem bei etwas kräftiger Kautätigkeit, ja sogar bei einer mehr oder minder gewöhnlichen funktionellen Beanspruchung der Zähne zu traumatischen Beschädigungen des paradentalen Gewebes kommen. Es lassen sich daher auch in dem mehr hochgradig rarefizierten Paradentium nicht so selten diffuse, im Gewebe verteilte rote Blutkörperchen beobachten, die auf hier stattgefundene Blutungen hinweisen. Derartige Befunde von Blutungen traumatischer Natur sind auf Abb. 1990 zu sehen. Die mangelhafte Reaktion des Gewebes in der Umgebung der mehr abgesackten Blutungsherde deutet wohl darauf hin, daß das Trauma unmittelbar vor dem Tode eingewirkt hat. Eine ausgedehntere Blutung, die zur Bildung einer sog. Hämatomcyste geführt hat, ist in Abb. 2012 dargestellt. Diese Blutungscyste ist im Periodontalraume neben dem in Abb. 1995 vorgeführten Eckzahne gelegen. Die hochgradige Rarefizierung des betreffenden Paradentiums macht uns die traumatischen Auswirkungen bei wohl besonders kräftiger funktioneller Inanspruchnahme verständlich, die neben einer Blutung, wie auf dem Bilde zu sehen ist, auch die Zertrümmerung eines Venensteines

Abb. 2012. Blutungshohlraum im Periodontalraum des unteren Eckzahnes der Abb. 1995 im Bereiche eines zertrümmerten Venensteines. Einzelne Trümmer des Venensteines liegen im Hohlraume. Links und etwas unterhalb dieses Herdes ein eingeheilter Knochensplitter. 66jähriger an Nephritis gestorbener Mann. 70fache Vergrößerung. (Das Präparat ist mit Hämatoxylineosin gefärbt und in Kanadabalsam eingeschlossen.) (Nach Häupl-Lang.)

und das Losreißen eines Knochenstückes bewirkt hat. Letzteres liegt eingeheilt etwas unterhalb des Blutungsherdes.

Aber nicht nur zur Losreißung von Knochenstücken, sondern auch von Zementstücken kann es kommen.

Im Anschlusse an Blutaustritte entwickelt sich hier und da riesenzellenhaltiges Granulationsgewebe, dem wohl eine resorptive Tätigkeit zukommt.

γ) **Befunde bei gelockerten Zähnen.** Neben den Pulpaveränderungen und traumatischen Einflüssen stellt sich als weitere Folgeerscheinung der marginalen Paradentitis unter den Umständen entsprechenden Gewebeveränderungen Lockerung der Zähne ein. Histologisch zeigt sich der erweiterte Periodontalraum von entzündlich verändertem Wurzelhautgewebe und hyperämisch erweiterten Gefäßen oder von „verlängerten" Sehnen ausgefüllt. Die Entstehungsbedingungen dieser Gewebsveränderungen, die oben ausführlich beschrieben wurden, stellen also auch die ursächlichen Momente der Zahnlockerung dar. Es handelt sich dabei vor allem um auf gesteigerte, funktionell-mechanische Einflüsse hin erfolgende Hyperämiezustände und Gewebsbildungen entzündlichen Charakters, die zu resorptiven Prozessen am Knochen, aber auch an der Zementoberfläche führen. Unter Umständen kann es zu Differenzierung neuer Faserbündel der „verlängerten" Sehnen kommen.

Im erweiterten Periodontalraume, insbesondere wenn er von „verlängerten" Sehnen ausgefüllt ist, geht der Knochenabbau vielfach langsam vor sich oder kommt überhaupt für längere Zeit zum Stillstand, da daselbst die Möglichkeit für die Entstehung des für die lacunäre Resorption nötigen Blut- und Gewebedruckes eine verminderte ist. Inwieweit durch eine andauernde Druckwirkung der Zahnoberfläche an die Knochenoberfläche ein resorptiver Vorgang ausgelöst werden kann, der gegebenenfalls zur Erweiterung des Periodontalraumes und Lockerung des Zahnes führt, muß durch experimentelle Arbeiten dargetan werden. Allerdings ließen sich aus der Untersuchung Häupls und Langs dafür Anhaltspunkte gewinnen, daß bis zu einem gewissen Grade gesteigerte Druckeinwirkungen auf die Wurzelhaut daselbst Nekroseveränderungen in der Wurzelhaut nach sich ziehen können, und daß es unter diesen Bedingungen nicht mehr zur Entwicklung osteoclastischer Zellgebilde kommen kann.

Bei Erweiterung des Periodontalraumes nimmt vielfach die Erweiterung gegen den Alveolarrand hin zu. Diese Tatsache, die darauf hinweist, daß die Abbauvorgänge am Knochen gegen den Rand hin zunehmen, ist wohl damit zu erklären, daß auch die mechanischen Einwirkungen auf das Gefäßsystem in den Randgebieten stärker sind als im Gebiete der Wurzelspitze. Es liegt nahe, sich vorzustellen, daß im erweiterten Periodontalraume die Achse des als zweiarmiger Hebel funktionierenden Zahnes, die unter normalen Verhältnissen über der Mitte der klinischen Wurzel liegt, gegen die Wurzelspitze hin verschoben wird.

Die Lockerung des Zahnes ist der Ausdruck dafür, daß das Gewebe des Zahnstützapparates nicht mehr imstande ist, gegenüber den gesteigerten Auswirkungen der mechanisch-funktionellen Einflüsse mit ortsständiger Gewebsbildung zu antworten und diese Einwirkungen auszugleichen. Der Zahn ist überbelastet. Neben dem entzündlich bedingten Gewebsverlust bei der marginalen Paradentitis kann es auch durch Anfertigung unkorrekt konstruierter zahnärztlicher Arbeiten zu Überbelastung und Lockerung der Zähne kommen.

Neben dem Grad und der Stärke der äußeren funktionell-mechanischen Einwirkungen ist aber natürlich auch die Beschaffenheit und Reaktionsfähigkeit des Gefäßsystems und des Keimgewebes für den Ablauf der Lockerungsvorgänge bei den Zähnen von Bedeutung.

δ) **Über die Wanderung der Zähne, vor allem bei marginaler Paradentitis.** Von den Folge- und Begleiterscheinungen der marginalen Paradentitis ist schließlich noch die Wanderung der Zähne zu besprechen. Dieser Erörterung ist voraufzuschicken, daß die Wanderung oder Lageveränderung der Zähne nicht eine der Paradentitis eigentümliche Erscheinung vorstellt, sondern daß sie sich unter den verschiedensten Umständen findet. Bis zu einem gewissen Grade wandern alle Zähne im Gebisse, da sie ja trotz der Substanzverluste an den Kontaktpunkten in geschlossener Reihe stehen. Weiter beobachten wir im allgemeinen Wanderung bei solchen Zähnen, die neben Zahnlücken stehen, oder solchen, die keine Gegenzähne haben. Auch die verschiedenartigen krankhaften Gewebsbildungen, ob nun entzündlicher oder blastomatöser Natur, führen im Bereiche oder in der Nähe der paradentalen Gewebe fast immer zu einer Verdrängung, also Wanderung der Zähne.

Das Wesentliche der Zahnwanderung besteht darin, daß bei Umbauvorgängen im paradentalen Gewebe oder anderen Gewebsbildungsvorgängen daselbst der Zahn seine Lage verändert bzw. aus seiner Lage herausgedrängt wird.

Was nun die Beziehungen der Paradentitis zur Zahnwanderung anlangt, so wird wohl jedwede Wanderung bis zu einem gewissen Grade vom Bestehen einer Paradentitis begünstigt, gewisse Wanderungen hingegen sind direkt eine Folgeerscheinung der Paradentitis, indem der Zahn durch die entzündliche Gewebsbildung, die bei der Paradentitis entsteht, aus seiner Lage herausgeschoben wird.

Abb. 2013. Übersichtsbild der Kinngegend des Unterkiefers einer 35jährigen an Pneumonie gestorbenen Frau mit den bei Verlust des Eckzahnes und Paradentitis marginalis an den Schneidezähnen und 1. Backenzahn eingetretenen Wanderungsveränderungen. ($3^1/_2$fache Vergrößerung. Das Präparat ist mit Hämatoxylineosin gefärbt und in Kanadabalsam eingeschlossen.) (Nach Häupl-Lang.)

Als Beispiele von Wanderungen, die durch das Bestehen einer Paradentitis begünstigt worden sind, seien zwei Fälle vorgeführt.

Der erste Fall betrifft eine Horizontalwanderung eines unteren seitlichen Schneidezahnes gegen die Lücke des verlorengegangenen Eckzahnes (Abb. 2013). Wie die Abb. 2014 zeigt, die einen Ausschnitt aus dem Paradentium des seitlichen, neben der Zahnlücke stehenden Schneidezahnes darstellt, weist die neben der Zahnlücke gelegene alveoläre Knochenplatte eine Resorptionslinie als Begrenzung auf. Es finden daselbst Abbauvorgänge statt; die in der Richtung gegen den mittleren Schneidezahn gelegene Knochenplatte zeigt neben einem osteoblastischen Zellbelag und neben einem kalklosen Anlagerungssaum eine dichte Lagerung von Anbaulinien[1]), was auf stattgefundene und stattfindende Knochenanbildungsvorgänge hinweist.

[1]) Die Breite des durch den Reichtum an Anbaulinien gekennzeichneten Knochen entspricht der Länge der Wanderungsstrecke des Zahnes, wenn nicht daselbst resorptive Vorgänge stattgefunden haben.

Der durch An- und Abbau gekennzeichnete Umbau des Paradentiums ist auf die Folgewirkungen geänderter funktionell-mechanischer Einflüsse zurückzuführen. Wenn die geschlossene Zahnreihe infolge Verlustes des Eckzahnes aufgehoben ist, wirken sich die funktionellen Einflüsse auf den seitlichen Schneidezahn in Form gesteigerter mechanischer Erschütterungen der Zahnoberfläche auf das Wurzelhautgewebe aus, wobei noch der Umstand hinzukommt, daß für die unter diesen Bedingungen erfolgenden Gewebsbildungsvorgänge der für sie nötige Raum dadurch geschaffen werden

Abb. 2014. Der mittlere Teil des seitlichen Schneidezahnes der Übersichtsabb. 2013 bei $38^1/_2$facher Vergrößerung. Die mediale, alveoläre Knochenplatte (links im Bilde) zeigt der ursprünglichen, von vielen nahe nebeneinanderliegenden Schichtungslinien durchsetzten Knochenplatte eine Bälkchenschicht junger Bildung angelagert. Der distale Anteil der alveolären Knochenplatte (rechts im Bilde) ist dagegen von einer Resorptionsfläche eingenommen. Das Wurzelhautgewebe in Umbau; seine Gefäße besonders distal vielfach erweitert. Oberhalb der Kuppe der seitlichen Alveolenplatte strahlt das streifig infiltrierte, supraalveoläre Bindegewebe in das Zement ein. (Nähere Beschreibung im Text. Das Präparat wurde mit Hämatoxylineosin gefärbt und in Kanadabalsam eingeschlossen.) (Nach Häupl-Lang.)

konnte, daß der Zahn gegen die Zahnlücke hinwanderte. Wenn keine geschlossene Zahnreihe vorliegt, wird die Steigerung der funktionell-mechanischen Einwirkung dadurch begünstigt, daß die Zahnstützeinrichtung durch den paradentitischen Gewebsabbau geschwächt ist.

Als Beispiel einer Vertikalwanderung, die ebenfalls Beziehungen zu einer Paradentitis aufwies, sei auf die Wanderung des in Abb. 1995 dargestellten Eckzahnes hingewiesen. Dieser neben einer tiefen Knochentasche stehende Zahn war klinisch „verlängert", d. h. aus seiner Alveole hinausgehoben. Die histologische Untersuchung

des Fundus der Alveole dieses Zahnes ergab, daß, wie Abb. 2015 zeigt, der Knochen daselbst von einer Reihe parallel mit der Zahnoberfläche verlaufender, sich unter der Wurzelspitze treffender Anbaulinien gekennzeichnet ist. Durch diese Knochenbildung wurde der Zahn verdrängt. Die Knochenbildung aber zeigt infolge der Lagerung ihrer Schichtungslinien, daß sie unter dem Einflusse der vom Zahne ausgehenden, funktionell-mechanischen Reize entstanden sein dürfte. Wir können uns auch recht gut vorstellen, daß auch ein antagonistenloser Zahn funktionell beansprucht werden kann, und daß die mechanischen Einwirkungen ihn um so stärker treffen, je mehr er sich dem Gegenkiefer genähert hat, d. h. je mehr er „verlängert" ist — einerseits wegen der größeren Nähe des Gegenkiefers, andererseits wegen der Länge des aber der Zahnstützeinrichtung gelegenen Teiles des Zahnes. Besonders günstig für Gewebsbildungsvorgänge unter derartigen Bedingungen ist der Umstand, daß der für die Gewebsbildung nötige Raum wegen Fehlens der Gegenzähne leicht durch Verdrängung des Zahnes beschafft werden kann, ein Moment, das auf Grund der Lehren der Roux-schen Entwicklungsmechanik eine Gewebsbildung sehr begünstigen muß.

Abb. 2015. Teilbild der Abb. 2006. Wurzelspitzenanteil des Paradentiums des unteren Eckzahnes eines 66jährigen an Nephritis gestorbenen Mannes bei 20facher Vergrößerung. Das Zement in der Richtung gegen die Wurzelspitze hin verdickt. Das Sehnengewebe der Wurzelhaut hypertrophisch, aber auch etwas „verlängert". Im paradentalen Knochen dichtgelagerte Anbaulinien, die mit der Zahnoberfläche parallel verlaufen. Unterhalb der Wurzelspitze inselförmige Querschnitte durch Sharpeysche Fasern. (Das Präparat ist mit Hämatoxylineosin gefärbt und in Kanadabalsam eingeschlossen.) (Nach Häupl-Lang.)

Auch in diesem Falle wurden die Gewebsbildungsvorgänge, und damit auch die Wanderung des Zahnes, durch den Bestand einer Paradentitis und der damit einhergehenden Schwächung des Zahnstützapparates und durch den Bestand einer Knochentasche begünstigt.

Diese hier beschriebenen Wanderungen, die Horizontalwanderung des unteren seitlichen Schneidezahnes und die Vertikalwanderung des unteren Eckzahnes wurden von Häupl und Lang als Anpassungswanderung bezeichnet. Damit soll zum Ausdruck gebracht werden, daß die mit den Wanderungsvorgängen einhergehenden Gewebsbildungen funktionstüchtigen und ortsständigen Charakter aufweisen. Bei Steigerung der Umbildungsvorgänge kommt diesen der Charakter entzündlichen Geschehens im Sinne einer funktionell-mechanisch bedingten profunden Paradentitis zu. Es lassen sich auch hier wie in der Pathologie der Wurzelhaut keine sehr scharfen Grenzen zwischen mehr oder weniger „physiologischem" Umbau und entzündlichen Veränderungen ziehen, da ja die ursächlichen Momente für beide in funktionellen

Einwirkungen, bzw. ihrer Änderung und Steigerung, gelegen sind. Auf keinen Fall aber kann z. B. das „Längerwerden" der Zähne bei fehlenden Gegenzähnen als regressive Metamorphose im Sinne einer „Entlastungsparadentose" aufgefaßt werden. Im histologischen Bilde lassen sich hier absolut keine Erscheinungen nachweisen, die auf atrophische oder degenerative Vorgänge hinweisen, sondern nur gesteigerte Gewebsbildungsvorgänge auf funktionell-mechanischer Basis, die unter anderem vorwiegend deshalb in diesem Maße zur Entstehung gelangen, weil durch den Wegfall der Gegenzähne und der damit gegebenen Möglichkeit der Verdrängung der Zähne in die vertikale Richtung die Raumbeschaffung für das neugebildete Gewebe und damit auch die Gewebsbildung trotz eventueller verminderter funktioneller Einflüsse begünstigt wird. Natürlich sind auch hier wieder die Gewebsbildungsvorgänge außer von dem Grade der äußeren funktionellen Einwirkungen vom Zustande bzw. der Reaktionsfähigkeit des Keimgewebes abhängig.

Bezüglich der eben angeführten Anpassungswanderungen ist noch ergänzend anzuführen, daß gewisse Gewebebestandteile des Paradentiums die Wanderung nicht mitmachen, worauf der Befund von Malassezschen Epithelresten apikalwärts von der Wurzelspitze von in vertikaler Richtung gewanderter Zähne hinweist (Orban), wie auch, vor allem unterhalb des Fundus der Alveole, örtlich begrenzte Knochenstücke, die morphologisch als ehemalige Sehnenansätze gekennzeichnet sind (Häupl-Lang).

Die anatomische Einheit des Paradentiums wird bei diesen Umbildungsvorgängen, wie bereits erwähnt, dadurch gewahrt, daß das neugebildete paradentale Gewebe unter dem Einflusse der vom Zahne ausgehenden funktionellen Reize gebildet wird und somit eine einheitliche funktionell-anatomische Struktur aufweist.

Als Beispiel einer Wanderung, die unmittelbar mit der Entwicklung einer profunden Paradentitis in ursächlichem Zusammenhange steht, sei die Lageveränderung des seitlichen Schneidezahnes der Abb. 2006 angeführt. Das Wurzelspitzengebiet dieses Zahnes hat in Abb. 2016 in vergrößertem Maßstabe seine Darstellung gefunden. Sie läßt erkennen, daß der auf das Zehnfache seiner ursprünglichen Ausdehnung verbreiterte Periodontalraum im Bereiche der Wurzelspitze von einem gefäßarmen Granulationsgewebe erfüllt ist. Da sich sowohl an der Zementoberfläche, als auch an örtlich begrenzten Stellen der Knochenoberfläche Anbaubefunde erheben lassen, hingegen keine Beobachtungen, die auf resorptive Prozesse hindeuten, zu machen sind, ist man zur Annahme genötigt, daß der für die Gewebsbildung nötige Raum dadurch geschaffen wurde, daß der Zahn durch die Gewebsbildung aus der Alveole gehoben wurde. Diese pathologische Wanderung steht deshalb mit der profunden Paradentitis in ursächlichem Zusammenhang, weil eine mit der profunden Paradentitis einhergehende Gewebsbildung den Zahn verdrängt hat (Häupl).

Die pathologische Wanderung wird bei der profunden Paradentitis vielfach dadurch begünstigt, daß auch das Sehnengewebe in den seitlichen Teilen des Periodontalraumes in Granulationsgewebe umgewandelt ist.

Die lockeren, in pathologischer Wanderung sich befindenden Zähne können in einer neuen Stellung wieder fest werden. Diese Tatsache ist für die profunde Paradentitis wohl damit zu erklären, daß die in dieser neuen Stellung des Zahnes einwirkenden funktionell-mechanischen Reize unter günstigeren Bedingungen vor sich gehen. Dadurch kann eine Differenzierung des Keimgewebes im Periodontalraume in straffes, fibrilläres Bindegewebe ermöglicht werden.

Die bei wandernden Zähnen an der der Wanderung entgegengesetzten Seite des Zahnes entstehende Zahnfleischtasche begünstigt wohl wegen der dadurch gegebenen

Möglichkeit der Einwirkung entzündungserregender Stoffe die Entwicklung des Granulationsgewebes und damit die Verdrängung des Zahnes.

Über die klinischen Erscheinungen der pathologischen Wanderung bei profunder Paradentitis soll später berichtet werden.

Bei einer ganz kurzen **Zusammenfassung der Pathologie der marginalen Paradentitis** wäre auszuführen:

Die vor allem physiologische, aber auch — wegen der funktionellen, anatomischen Struktur und der Blutzufuhr durch einen gemeinsamen Gefäßstamm — anatomische Einheit des Paradentiums ist sehr häufig im Zustand eines entzündlichen Geschehens anzutreffen, das am Zahnfleischrande zur Entstehung gelangt und bei entsprechender Entwicklung Folgewirkungen für die übrigen Teile der Zahnstützeinrichtung nach sich zieht.

In den über dem Alveolarknochen gelegenen Weichgeweben des Paradentiums verursachen die entzündlichen Vorgänge regressive und progressive Epithelveränderungen; die letzten äußern sich durch Vorwachsen von Epithelzapfen in das gelockerte subepitheliale Bindegewebe, vor allem aber am Zement entlang wegen des geringen Widerstandes dieses Gewebes gegenüber krankhaften Veränderungen.

Durch Abhebung des Epithelstreifens von der Zahnoberfläche oder Zerstörung der Ansatzstellen der Faserbündel, aber auch der am Taschenboden gelegenen Epithelzellen, entsteht die pathologische Tasche, die als Folgewirkung entzündlicher oder mechanisch-funktioneller Einwirkungen den Krankheitsverlauf dadurch kompliziert, daß sie die Ablagerung bzw. Einwirkung entzündungserregender Stoffe begünstigt.

Abb. 2016. Fundus der Alveole (mit Wurzelspitze) des seitlichen oberen Schneidezahnes einer 29jährigen an perniziöser Anämie gestorbenen Frau bei 30facher Vergrößerung (vgl. Abb. 2015). Das periodontale Gewebe der Wurzelhaut in ein gefäßarmes, dichtfaseriges Granulationsgewebe verändert. Der Periodontalraum an der Wurzelspitze auf $1^1/_2$ mm verbreitert. Weder am hypertrophischen Zement noch am Knochen bzw. an Knocheninseln Befunde, die auf erfolgte oder noch stattfindende Resorption hinweisen würden. (Das Präparat ist mit Hämatoxylineosin gefärbt und in Kanadabalsam eingeschlossen.) (Nach Häupl-Lang.)

Vor allem das subepitheliale, aber auch das supraalveoläre Bindegewebe erweist sich bei der marginalen Paradentitis zellig infiltriert; seine Gewebsspalten sind durch Ödem, seine Gefäße durch Hyperämie erweitert.

Die entzündlichen Veränderungen der Weichteile verursachen zunächst Veränderungen an der Alveolarkuppe, die vor allem durch gesteigerten Abbau, aber auch — unter Umständen sogar durch kompensierenden — Anbau gekennzeichnet sind.

Die ersten finden auf Grund der Koelliker-Pommerschen Resorptionslehre darin eine befriedigende Erklärung, daß eine auf dem Wege der Arteria interalveolaris zentralwärts sich ausbreitende Hyperämie eine Steigerung des Blut- und Gewebedruckes — die Entstehungsbedingungen des Knochenabbaues — im Bereiche des alveolären Knochens verursacht, und daß diese Steigerung infolge der eigenartigen anatomischen Gefäß- und Zirkulationseinrichtungen innerhalb der Markräume noch begünstigt wird. In fortgeschrittenen Stadien wird durch direktes Übergreifen der entzündlichen Veränderungen von den Weichteilen auf den Knochen Abbau verursacht. Der Knochenanbau ist entweder auf entzündliche oder auf funktionelle Einwirkungen zurückzuführen.

Das Fettmark ist bei der marginalen Paradentitis vielfach in Fasermark umgewandelt, zellig infiltriert und entzündlich ödematös gelockert.

Sowohl die entzündlichen Veränderungen im paradentalen Weichgewebe infolge von Auflockerung und Gewebsabbau, vor allem aber der Abbau der Alveolarkuppe und der angrenzenden Sehnenbündel der Wurzelhaut führt zu einer Veränderung der funktionellen Beanspruchung des Paradentiums, bzw. Steigerung der Schwingungen, die der Zahn unter der funktionellen Inanspruchnahme ausführt.

Vor allem diese gesteigerten Schwingungen des Zahnes — aber auch gegebenenfalls ein direktes Übergreifen des Entzündungsprozesses vom supraalveolären Bindegewebe oder von den Markräumen des Knochens — verursachen die Tiefenveränderungen bei der marginalen Paradentitis.

Diese Tiefenveränderungen äußern sich zunächst in einer gegen die Wurzelspitze hin zunehmenden hypertrophischen Gewebsbildung am Zemente und einer ebensolchen in Form der Verdickung der Sehnenbündel der Wurzelhaut. Bei weiterer Steigerung der mechanisch-funktionellen Einwirkungen oder der entsprechenden Reaktionsfähigkeit der Gefäße und des Keimgewebes kommt es zu hyperämischen Reizzuständen des Gefäßsystems und einem entzündlichen Umbau des Sehnengewebes der Wurzelhaut. Die Reaktion des Gefäßsystems auf gesteigerte funktionelle Einwirkungen hin ist um so eher verständlich, als den Gefäßen ja physiologischerweise eine funktionelle Aufgabe zukommt.

Der entzündliche Umbau des Sehnengewebes liegt in einer mechanisch gestörten Ersatzleistung der in gesteigertem Maße verbrauchten Sehnenbündel. Unter diesen Bedingungen der mechanischen Beschädigung der Bildungszellen ist die Differenzierung zu einem funktionstüchtigen zellarmen und faserreichen Sehnengewebe unmöglich gemacht; es entsteht vielmehr ein zellreiches, faserarmes Gewebe, das bei entsprechender Entwicklung die Kennzeichen des Granulationsgewebes annimmt.

Sowohl die Gewebsbildungsvorgänge bei der profunden Paradentitis, als auch die hyperämischen Veränderungen des Gefäßsystems führen zu resorptiven Vorgängen am Knochen, aber auch am Zement. Dadurch kann es zu einer Verbreiterung des Periodontalraumes und zur Lockerung des Zahnes kommen, ein Umstand, der die krankhafte Auswirkung der Funktion weiterhin steigert.

Eine entsprechend mächtige Entwicklung der entzündlichen Gewebsbildung in der Wurzelhaut kann den Zahn aus seiner Lage verdrängen, womit die pathologische Wanderung bei der profunden Paradentitis eine befriedigende Erklärung findet.

Vor allem bei gelockerten Zähnen kann es zu traumatischen Beschädigungen des Wurzelhautgewebes, aber auch des Knochens und Zementes und zu den als Phlegmatie bezeichneten Veränderungen der Zahnpulpa kommen.

2. Ätiologie der marginalen Paradentitis. Bei der Besprechung der Ätiologie der marginalen Paradentitis ist es zweckmäßig, die eigentlichen Krankheitsursachen und

die ihre Einwirkung begünstigenden, also zur Krankheit disponierenden Momente getrennt abzuhandeln. Es sollen zunächst die veranlassenden Momente besprochen werden, wobei sich die Gelegenheit ergeben wird, auch einiges über den Zusammenhang unkorrekt ausgeführter zahnärztlicher Arbeiten mit der marginalen und profunden Paradentitis zu berichten.

a) Die zur Krankheit veranlassenden Momente. Die veranlassenden Momente wieder lassen sich als äußere und innere zusammenfassen.

Betreffs der äußeren veranlassenden Umstände wäre zunächst anzuführen, daß bereits der gewebliche Aufbau der Zahnstützeinrichtung, ihre funktionelle Aufgabe und anatomische Lage mehr oder weniger die Ausbildung der so häufigen entzündlichen Vorgänge daselbst begünstigen. Man kann wohl mit einer gewissen Berechtigung von einer physiologischen Organdisposition des Paradentiums sprechen, die die Entwicklung entzündlicher Vorgänge fördert.

Man kann im Epithelansatze, der Befestigung des Epithels am Schmelz, einen Locus minoris resistentiae sehen. Die Verbindung des Epithels mit dem Schmelz, die nach vollendetem Zahndurchbruch ungefähr das wurzelwärts gelegene Drittel betrifft, und die allerdings einen gewissen Schutz des darunterliegenden Gewebes bedingt, ist beim Menschen nicht allzu fest. Wir können daher auch beim Menschen frühzeitig, unter Umständen bevor der entsprechende Zahn die Kauebene erreicht hat, eine teilweise mehr oder minder große Loslösung des Epithelansatzes von der Zahnoberfläche beobachten, was wohl zunächst auf funktionell-mechanische Einflüsse zurückzuführen ist. Derartige Veränderungen wurden von Häupl und Lang bereits bei einem zweijährigen Kinde neben einem Milchmolaren beobachtet. Es erwies sich daselbst der Zahnfleischrand von mechanisch bedingten Epithelabschürfungen betroffen, was im subepithelialen Gewebe eine kleinzellige Infiltration und eine geringgradige Hyperämie der Gefäße verursacht hat, Veränderungen, die bereits zu einem entzündlichen Vorgang hinüberleiten. Aber auch am Lebenden kann man sich davon überzeugen, wie leicht es sein kann, bei durchbrechenden Zähnen mit einer Sonde zwischen Schmelz und Zahnfleisch einzudringen. Durch die Loslösung des Epithelansatzes wird die sehr seichte physiologische Tasche vertieft. Dadurch entstehen anatomische Verhältnisse, die, wie erwähnt, die Ablagerung und Einwirkung der sich in so großer Menge im Munde findenden entzündungserregenden Stoffe begünstigen. Diese wiederum ziehen zunächst geschwürige Gewebsveränderungen am Epithel nach sich und im Anschlusse daran mehr oder weniger ausgedehnte entzündliche Veränderungen im subepithelialen Gewebe.

Erwähnenswert ist wohl, daß bei Tieren die feste Verbindung zwischen Zahnfleisch und Schmelz im allgemeinen bis in das hohe Alter erhalten bleiben kann, worauf insbesondere Neuwirth hingewiesen hat. Bei diesen Tieren lassen sich aber auch nicht die beim Menschen so häufigen und im allgemeinen entzündlichen Veränderungen des Zahnfleisches und der Zahnstützeinrichtung nachweisen.

Während der Entwicklung der marginalen Paradentitis werden infolge der pathologischen Taschenbildung, aber auch wegen der Freilegung der Zahnzwischenräume und der Zwischenwurzelräume Ablagerungsstellen für die entzündungserregenden Stoffe geschaffen. Die für die weitere Entwicklung des entzündlichen Prozesses günstigen Retentionsstellen entstehen infolge des eigenartigen anatomischen Aufbaues des Paradentiums.

Aber nicht nur der Gewebsaufbau, sondern auch die Funktionsvollziehung des Zahnstützapparates begünstigt die Ausbildung krankhafter Vorgänge. Sie ist ja eine mechanische und kann daher unter den Bedingungen der Veränderung bzw. Steige-

rung selbst zur Krankheitsursache werden und dadurch die Entwicklung krankhafter Prozesse veranlassen oder fördern.

Die bereits physiologischerweise vorhandene Organdisposition zur Entstehung entzündlicher Veränderungen in der Zahnstützeinrichtung wird durch Form und Stellungsfehler der Zähne weiterhin gefördert. In einer anatomisch normal gebauten Zahnreihe, in der die Zähne in geschlossener Reihe stehen, werden die in den Zahnzwischenräumen gelegenen Zahnfleischpapillen vor mechanischen Einwirkungen bewahrt, aber auch der Zahnfleischrand infolge der bogigen Gestaltung der Lippen- und Zungenflächen der Zähne. Bei den Vorderzähnen, bei denen die Zungenfläche konkav geformt ist, haben wir in dem mehr oder weniger entwickelten Tuberculum dentale einen Schutz des Zahnfleischrandes zu sehen.

Bei den verschiedenartigen Kauschlußfehlern und den durch sie bedingten Störungen der normalen Bewegungen werden einerseits Beschädigungen der Weichteile des Zahnfleischrandes — entweder durch unmittelbare mechanische Beschädigung oder durch Begünstigung der Ablagerung entzündungserregender Stoffe infolge mangelhafter Reinigung der Zähne beim Kauakte — ermöglicht, andererseits wird sich die Kaufunktion in einer für das Wurzelhautgewebe mehr oder weniger ungünstigen und beschädigenden Form auswirken. Die krankhaften Einwirkungen der Funktion werden sich allerdings im allgemeinen nicht so sehr in den beginnenden Fällen der marginalen Paradentitis bemerkbar machen, sondern später, wenn bereits infolge der Wirkung der rarefizierenden Entzündungsvorgänge ein mehr oder weniger großer Teil des paradentalen Gewebes verlorengegangen ist. Als Stellungsfehler der Zähne, die eine Beschädigung des Epithelansatzes und des Zahnfleischrandes begünstigen, sind vorwiegend die von Angle als Klasse 1 zusammengefaßten anzuführen. Beim Preßgebiß, bei dem vielfach die Zähne zungen- oder wangenwärts verdrängt sind, aber auch bei Lückengebissen, bei denen die gegenseitige Stützung der einzelnen Zähne gegeneinander fehlt, werden einerseits an den dazu günstigen Stellen die Ablagerungen entzündungserregender Stoffe erleichtert, andererseits besonders ungeschützte Zahnfleischpartien an der Lippen- und Zungenseite der Zähne, aber auch in den Zahnzwischenräumen unmittelbaren mechanischen Beschädigungen ausgesetzt. Derartige Beschädigungen pflegen auch beim Deckbiß zu entstehen, bei welchem die Kaukanten der Oberkieferzähne bis an den Zahnfleischrand des Unterkiefers heranreichen können.

Anzuführen dürfte noch sein, daß bei Preßgebissen an örtlichen Stellen mehr oder weniger dünne Zahnfleischpartien zwischen den Zähnen zu liegen kommen, deren Blutversorgung sich ungünstig verhält.

Ungünstige Artikulationsverhältnisse im Sinne der Steigerung der horizontalen Druckkomponente sind beim Deck-, vor allem aber beim Kreuzbiß vorhanden. Bei dem letztgenannten sind Seitenbewegungen im allgemeinen überhaupt nicht oder nur unter sehr ungünstigen Druckeinwirkungen auf einzelne Zähne möglich.

In gewissem Sinne wirken sich auch die von Angle unter die Klasse 2 (1. Unterabteilung) eingereihten Kieferschlußanomalien ungünstig aus, da ja infolge des Wegfalles der Funktion und des Ausbleibens der dadurch bedingten scheuernden Wirkung eine Anhäufung von Belägen begünstigt wird. Dazu kommt noch der Wegfall der Speichelberieselung, da bei einem Teil dieser Anomalien Behinderung in der Nasenatmung durch adenoïde Wucherung besteht, und diese Patienten vorwiegend durch den geöffneten Mund atmen.

Die Einwirkung entzündungserregender Momente wird auch durch Formfehler der Zahnkrone infolge mangelhafter Entwicklung, sei es wegen Rachitis, Syphilis oder anderer Krankheiten, ermöglicht.

Betreffs der Wechselbeziehungen zwischen Karies und Paradentitis wäre anzuführen, daß die durch Karies entstandenen Defekte die Ablagerung von entzündungserregenden Stoffen verursachen, insbesondere, wenn sie in der Nähe des Zahnfleischrandes gelegen sind, daß aber auch infolge dieser Defekte eine mechanische Beschädigung des Zahnfleischrandes, vor allem in den Zahnzwischenräumen, gegeben sein kann. Die im Anschlusse an eine Karies entstehenden Pulpaveränderungen mit darauffolgenden entzündlichen Vorgängen im apikalen Paradentium können zum Verlust der Zähne führen. Die neben solchen Zahnlücken stehenden Zähne kommen wegen Wegfalls des Kontaktpunktes in veränderte Funktionsbedingungen, können wandern, sich neigen, alles Umstände, die der Entstehung entzündlicher Vorgänge im Paradentium günstig sind.

Veranlassende Momente zur Ausbildung einer marginalen oder profunden Paradentitis sind vielfach in zahnärztlichen Arbeiten gegeben, vor allem, wenn sie nicht korrekt aufgebaut und gestaltet sind. Die sich im Anschluß an diese Arbeiten entwickelnden entzündlichen Vorgänge können als artifizielle Paradentitis zusammengefaßt werden. Die schädlichen Wirkungen unkorrekt konstruierter zahnärztlicher Arbeiten betreffen entweder den Zahnfleischrand oder die Gewebe der Wurzelhaut in Form von Funktionsstörungen. Unter ersteren sind anatomisch unrichtig gestaltete Füllungen der zweiten, dritten und vierten Klasse (Black) zu nennen, welche die Ablagerung von Speiseresten begünstigen. Mangelhafte Gestaltung des Kontaktpunktes der Füllungen ermöglicht eine mechanische Schädigung des Zahnfleisches, aber auch die Ablagerung entzündungserregender Stoffe. Letzteres wird aber auch insbesondere durch überhängende Ränder von Füllungen verursacht. Unter das Zahnfleisch geschobene Kronenringe schaffen oft künstliche Taschenbildung mit den obenerwähnten Folgen. Ungünstiger wird die Folgewirkung solcher Kronenringe noch dadurch, daß sie ungenau an den Zahnstumpf angepaßt sind. Was über die anatomische Gestaltung der Füllungen gesagt wurde, hat natürlich auch für den Aufbau ganzer Kronen seine Gültigkeit.

Funktionsstörungen können bereits von einzelnen Füllungen und Kronen, die den Biß heben, verursacht werden, insbesondere aber werden sie begünstigt durch Brücken, welche ja an sich schon eine Mehrbelastung der Wurzel zur Folge haben, wenn sie nicht möglichst nach der Regel der Artikulationslehre gebaut sind, vor allem dadurch, daß infolge fehlerhafter Gestaltung der Kauflächen, aber auch wegen zu geringer Zahl der Brückenpfeiler, die so ungünstige horizontale Belastungsrichtung gesteigert wird. Geringe Anzahl und ungünstige Verteilung der Brückenpfeiler bewirken Belastungsverhältnisse, die zur Ausbildung von krankhaften Vorgängen im Periodontalraume führen, die wir als Umbauvorgänge und profunde Paradentitis kennengelernt haben. Abnehmbare Brücken, Prothesen und Klammern können, abgesehen von der unmittelbaren Beschädigung des Zahnfleischrandes und von der Retention von entzündungserregenden Stoffen ungünstige Zug- und Druckeinwirkungen hervorrufen. (Vgl. Häupl-Kjennerud: Moderne zahnärztliche Kronen und Brückenarbeiten; Meusser 1929 und Häupl: Gewebsveränderungen in Paradentien von Brückenpfeilern. Vjschr. Zahnheilk. 1929, H. 2.)

Nach einigen Bemerkungen über die ursächlichen Zusammenhänge der zahnärztlichen Arbeiten und entzündlichen Veränderungen im Paradentium ist einiges über die Zahnbeläge und Zahnsteinbildungen zu berichten, sowie über die Verhältnisse bei der Kautätigkeit und der Nahrungsbeschaffenheit.

Den Zahnbelägen und dem Zahnsteine kommt wohl die bedeutendste Rolle unter den zur Paradentitis veranlassenden Momenten zu. Die ersten sind weich,

schmierig und verschiedenfarbig, sind ein Zeichen mangelhafter Mundpflege, unrichtigen, ungenügenden Gebrauches des Kauapparates und des Genusses ungeeigneter, klebriger Nahrung. Sie bestehen aus Schleim, abgestoßenen Epithelzellen, Bakterien, Speiseresten und verschiedenen Farbstoffbeimengungen.

Unter Bezugnahme auf die Beziehungen überhaupt, die zwischen festen Körpern, die sich in einer Flüssigkeit befinden und dieser selbst bestehen, erklärt Bergve die Bildung der Zahnbeläge folgendermaßen: Die Zähne sind mit einer dünnen Schicht von Speichel bedeckt, die nicht ohne weiteres entfernt werden kann. Die Erneuerung dieser Schicht geschieht durch Diffusion oder Einwanderung von Molekülen aus der umgebenden Flüssigkeit. Geht, vor allem bei sehr viscösem Speichel, die Diffusion dieser Schicht langsam vor sich, so können durch Gärung Säuren entstehen, welche die vorhandenen Eiweißstoffe (Mucin) ausfällen und ein festes Häutchen bilden. Die dadurch bedingte unebene und klebrige Oberfläche der Zähne ermöglicht und begünstigt ein Anhaften und Ablagern von abgestoßenen Epithelzellen und Speiseresten, was durch katarrhalische Zustände infolge der damit einhergehenden gesteigerten Abstoßung der Epithelzellen, die unter diesen Umständen nicht mehr vom Speichel hinweggespült werden, begünstigt wird.

Durch Ausfällen von Kalksalzen in den Belägen, die einen günstigen Nährboden für Mikroorganismen darstellen, und in denen durch fermentative Vorgänge entzündungserregende Zersetzungsprodukte entstehen, entsteht der Zahnstein, der ausführlicher besprochen werden soll.

Der Zahnstein findet sich an der Oberfläche der Zähne, soweit sie mit der Mundhöhle in Verbindung stehen oder am Taschenboden, auch neben dem hier entstandenen eitrigen Granulationsgewebe. Hauptsächlich liegt der Zahnstein an Zähnen, die gegenüber den Ausführungsgängen der Speicheldrüsen liegen, also an den Wangenflächen der Mahlzähne des Oberkiefers und an den Zungenflächen der Schneide- und Eckzähne des Unterkiefers. Aber auch an Zähnen ohne Gegenzähne und an solchen, die funktionell wenig beansprucht werden, läßt sich wegen mangelnder reinigender Wirkung der funktionellen Beanspruchung der Zähne Zahnsteinbildung beobachten. Der gelbe, mehr weiche Zahnstein, der hauptsächlich über dem Zahnfleischrande, supragingival gelegen ist, kann im allgemeinen leicht entfernt werden. Der innerhalb der Tasche gelegene hingegen, subgingivale, im allgemeinen dunkel gefärbte Zahnstein — eine Folgewirkung des Einflusses chromogener Bakterien oder von Blutungen — ist hart und hat eine größere Bedeutung für die Pathogenese der marginalen Gingivitis. Die Größe der Zahnsteinablagerungen schwankt zwischen winzigen Schichten oder Körnchen und Ablagerungen, die den größten Teil der Zahnkrone bedecken können.

Die chemische Analyse des Zahnsteins läßt organische und anorganische Bestandteile erkennen. Nach H. Sachs enthält der Zahnstein auf 100 Teile der wasserhaltigen Substanz berechnet:

von $Ca_3(PO_4)_2$	60
„ $CaCO_3$	8
„ $FePO_4$	7
„ SiO_2	Spuren
Organische Substanzen und Alkalisalze	25

Hoppe-Seyler fand, daß der Zahnstein bei einer Person an den Backenzähnen etwas verminderten Bestand von phosphorsaurem und kohlensaurem Kalk aufwies als der Zahnstein an den Vorderzähnen. Seine Untersuchungen ergaben auf 100 Teile bezogen:

	an den Schneidezähnen	an den Backenzähnen
$Ca_3(PO_4)_2$	62 56—63 88	55 11—63 12
$CaCO_3$	8 12— 8 48	7 36— 8 10
$FePO_4$	0 82— 2 72	4 1—12 74
SiO_2	0 21	0 37— 0 38
Organische Substanzen und Alkalisalze	24 69—28 12	24 30—24 40

Die organischen Bestandteile des Zahnsteines sind abgestoßene Epithelzellen, Speisereste und Bakterien. Als ihr Bindemittel dient Mucin, Fett und Eiweißstoffe.

Über die Entstehung des Zahnsteins bzw. über die Herkunft seiner Kalksalze sind die Autoren noch zu keiner einheitlichen Auffassung gekommen. Einige (Kranz, Sachs, Prinz u. a.) neigen zu der Ansicht, daß der Kalk bei der Zahnsteinbildung aus dem Speichel stammt. Nach Black und Peirce schreibt er sich vom Blute her. Nach Peirce (zitiert nach Kranz) scheidet das infolge konstitutioneller Gleichgewichtsstörungen übersättigte Blut Kalksalze aus. Gleichzeitig findet eine Ausscheidung von Plasma statt, welches mit harnsauren Salzen gesättigt ist. Diese Absonderungen sollen im Perioste und in den Alveolen einen Entzündungsprozeß hervorrufen. Dazu kämen auf metastatischem Wege Infektionsstoffe, und so entsteht ein Krankheitsbild, welches das Ligamentum circulare zerstört.

G. V. Black unterscheidet einen Zahnstein, dessen Kalk vom Speichel herrührt, und einen solchen, dessen Kalk vom Blute stammt (Serumal calculus). Black nimmt an, daß bei den Ernährungsstörungen durch die Drüsen das in die Körpersäfte übergegangene Übermaß der Nahrung als Kalkglobulin ausgeschieden wird, eine Auffassung, die von Kranz zurückgewiesen wird. Black leitet die Taschenbildung auf die Entstehung von subgingivalem Zahnstein zurück, während die aus dem Speichel sich niederschlagenden Konkremente das Gewebe um den Zahn herum allmählich zerstören solle, ohne daß es im allgemeinen zur Taschenbildung kommt. Der Serumal calculus zerstöre den Halteapparat des Zahnes, während das Zahnfleisch selbst erhalten bleibt.

Brammer führt aus, daß „der Kalk der subgingivalen Konkrementablagerungen an menschlichen Zähnen in fortgeschrittenen Fällen jedenfalls im wesentlichsten nicht aus dem Speichel, sondern aus dem Exsudate des chronischen Entzündungsherdes" stamme.

Was die Entstehung des Zahnsteines aus dem Speichel betrifft, so ist zunächst zu erwähnen, daß nach Mitscherlich (zitiert nach Kranz) der Niederschlag der im Speichel gelösten Kalksalze dadurch entstehen soll, daß bei der Entleerung des Speichels aus den Drüsen Kohlensäuremoleküle entweichen, welche das Lösungsvermögen des Speichels gegenüber den Kalksalzen herabsetzen. Im Gegensatze dazu glaubt Sachs, daß Calciumphosphat und Calciumcarbonat von vornherein in übersättigter Lösung im Speichel zur Stelle sind und daß diese Salze durch das Vorhandensein von Eiweißstoffen in Lösung gehalten werden. Er bezieht sich dabei auf die Untersuchungen von W. Pauli und A. Samek, die zeigen, daß, wie im Blute so auch im Speichel, ein weit höherer Prozentsatz der sog. „schwerlöslichen Kalksalze" zu finden ist als der eigentlichen Sättigungsgrenze entspricht. Es handelt sich hierbei, worauf Rona hingewiesen hat, um übersättigte Lösungen oder besser gesagt, metastabile Lösungen. Bei diesen geht die Rückbildung zur Normalgrenze der Sättigung infolge des großen Eiweißgehaltes nur langsam und träge vor sich. Nach Sachs können Austrocknung des Speichels beim Sprechen und Atmen Erschütterungen durch die Bewegungen der Zunge, der Wange und durch den Atmungsstrom Ausfällen der Kalksalze verursachen.

In der letzten Zeit ist man darangegangen, die Bildung des Zahnsteines auf Grund der Lehren der Kolloidchemie zu erklären. Der Speichel wird als eine kolloidale Lösung mit starker, doch wechselnder innerer Reibung angesprochen. Nach Prinz werden nun bei Veränderungen in der Zusammensetzung des Speichels Kolloide ausgefällt, wodurch das Lösungsvermögen des Speichels gegenüber den Kalksalzen vermindert wird. Diese Kolloide, die früher als „Schutzkolloide" der gelösten Kalksalze gewirkt haben, reißen diese mit, wenn sie koaguliert aus dem Speichel ausfallen. Nach den Angaben von Prinz müssen für die Entstehung des Zahnsteines folgende Umstände vorhanden sein:

Die Anwesenheit einer übersättigten Lösung von Kalksalzen im Speichel, der ein kolloidales Medium ist, Anhäufung (Stagnation) des Speichels an einem Ort als Krystallisationszentrum. Der Speichel kann als eine metastabile Lösung von Kalksalzen in einem kolloidalen Dispersionsmittel aufgefaßt werden, die unter einer Kohlensäurespannung steht. Die Stagnation des Speichels führt nun zu einer Veränderung seiner oberflächlichen Energie (Gibbsches Theorem) und damit zu einer Verminderung seines Lösungsvermögens und zum Ausfällen der Kalksalze. Auch durch Nachlassung der CO_2-Spannung, da ja im Munde CO_2-Moleküle entweichen, wird das Lösungsvermögen des Speichels herabgesetzt. Nebenbei ist aber auch die Anwesenheit von Ammoniak im Munde von Rauchern und das Lebensalter von Bedeutung. Bei der Genese des Zahnsteines lassen sich folgende Stadien unterscheiden: Zunächst Konzentration der suspendierten Kolloide, zweitens Umwandlung des stagnierenden Speichels zu einer dickflüssigen zähen Masse, in die später die Mineralsalze abgelagert werden, weiterhin die Ablagerung der ausfallenden Kalksalze in dieser zähen Masse und schließlich der Niederschlag der sich bildenden Schicht auf einer rauhen Oberfläche. Die Richtigkeit dieser Auffassung hat Prinz durch Versuche nachgeprüft. Er bereitete sich nach der Hammersbachschen Analyse künstlich den Speichel dadurch, daß er die Salzmischung mit Albumin Merck vermengte. Durch diese kolloidale Lösung wurden mehrere Stunden lang CO_2 durchgeleitet. Einige in Abdruckmasse eingesetzte Zähne mit künstlich nachgemachten Taschen wurden in diese zubereitete Speichellösung eingelegt. Nach mehreren Wochen war an ihnen Zahnsteinbildung zu beobachten.

In Übereinstimmung mit der Auffassung Brammers, „daß die subgingivalen Konkrementablagerungen an menschlichen Zähnen sekundärer Natur sind", konnten auch Häupl und Lang nur an denjenigen Teilen der Zahnoberfläche Zahnsteinbildungen beobachten, die mit der Mundhöhle in Verbindung stehen. Die unter dem Taschenboden gelegenen Konkremente stellen Venensteine dar und sind wohl für die Entstehung der marginalen Paradentitis ohne Bedeutung.

Den oben angeführten Auffassungen Blacks und Peirces kommt wohl keine Bedeutung zu, da sich auch Taschenbildungen ohne Zahnstein finden und selbst in hochgradigen Fällen von Gicht im Zahnstein keine Harnsäurebefunde nachzuweisen waren.

Was die Beziehungen der Kaufunktion zur Entwicklung einer marginalen und profunden Paradentitis betrifft, so ist anzuführen, daß ein richtiger und zweckmäßiger Gebrauch die Entwicklung der Krankheit hintanhält. Durch ausgiebigen Gebrauch der Zähne, vorwiegend in jugendlichem Alter, kommt es zur hypertrophischen Gewebsbildung am Zement, aber auch am Knochen und der Wurzelhaut, was eine stärkere Befestigung des Zahnes in der Alveole bedeutet, aber auch zur Ausbildung einer Hornmembran (Gottlieb) an den obersten Epithellagen, durch die diese geschützt werden, führt. Ein ausgiebiger Gebrauch der Zähne wirkt auch

reinigend und scheuernd auf die Zahnoberfläche und befördert durch die mechanischen Einwirkungen die Blut- und Lymphzirkulation im paradentalen Weichgewebe und die damit einhergehende Ernährung des Gewebes und Möglichkeit zur Bildung von Antikörpern.

Die Bedeutung der Konsistenz und äußeren Beschaffenheit der Nahrung liegt darin, daß eine weiche und klebrige Beschaffenheit deshalb ungünstig wirkt, weil eine solche Nahrung nur eine verminderte Kautätigkeit mit ungünstigen Folgen erfordert. Bei Ablagerung von an Eiweißstoffen reichen Nahrungsmitteln entwickeln sich Ptomaine und andere entzündungserregende Zersetzungsstoffe (Coyler). Aber auch spitzige und scharfe Bestandteile sind in Nahrungsstoffen wegen der gegebenen Möglichkeit einer Oberflächenverletzung unzweckmäßig.

Wenn wir uns nun nach Besprechung der äußeren zur Paradentitis disponierenden Umstände der Erörterung der inneren zuwenden, so sind darunter jene Kräfte zu verstehen, die auf die Einwirkung der äußeren Schädlichkeiten hin reagieren und die Krankheit in Gang bringen. Diese äußern sich einerseits in den Abwehrvorgängen, andererseits in der Ersatzleistung des durch die Krankheit zerstörten Gewebes.

Die örtlichen Abwehrvorgänge gegenüber den eindringenden Giftstoffen sind neben den Blut- und Gewebssäften an das histiocytäre System gebunden, über dessen Anwesenheit oben (S. 1932) berichtet wurde.

Die Regenerationsvorgänge sind an die mesenchymalen Keimlager und an das Keimgewebe im Paradentium gebunden.

Die Reaktionsfähigkeit des histiocytären Systems und des Keimgewebes, das bereits individuelle Verschiedenheiten aufweist, ändert sich wohl unter der Einwirkung der verschiedenartigen Entzündungsursachen mit der Zeit im Sinne einer Allergie in der ungünstigen Richtung.

Aber auch die Versorgung des Paradentiums mit Gefäßen, die vielfach Veränderungen aufweisen (Lang), sind für ungünstige Zustandsänderungen der Histocyten und der Keimlager von Bedeutung.

Für die Gewebsreaktionen im Periodontalraume bei einer Änderung der Funktion sind die Keimlager daselbst insofern von Bedeutung, als es dabei auf ihren Zustand ankommt. In ungünstigen Fällen kann bereits der gesteigerte Umbau zu einem entzündlichen Geschehen im Sinne der profunden Paradentitis werden.

Neben diesen erwähnten örtlichen Einflüssen wird der Zustand der Histiocyten und des Keimgewebes von allgemeinen Krankheiten im ungünstigen Sinne verändert. Unter letzteren sind die senile Atrophie, Avitaminosen, Stoffwechselkrankheiten, Herz- und Gefäßkrankheiten und überhaupt alle Zustände zu nennen, die marantische und kachektische Zustände schaffen und die Zelltätigkeit im Sinne verminderter Abwehrleistungen und mangelhafter Ersatzleistungen des zerstörten Gewebes beeinflussen.

b) Die direkten Krankheitsursachen. Die unmittelbaren Krankheitsursachen der marginalen Paradentitis sind mechanische, thermische, chemische, toxische und infektiöse. Unter den mechanischen Ursachen sind die Einwirkungen auf das Zahnfleisch, aber auch die auf die Wurzelhaut infolge Änderung der Funktion zu nennen.

Während die thermischen Einwirkungen wohl von untergeordneter Bedeutung sind, können die toxisch-chemischen eine große Rolle spielen. Die in Frage kommenden Giftstoffe bilden sich bei der Gärung und Fäulnis der am Zahnfleischrande lagernden Speisereste und abgestoßenen Epithelzellen. Von besonderer Wichtigkeit sind die von den Resten der Eiweißnahrung stammenden Ptomaine und andere Fäulnisprodukte. Eine gewisse Bedeutung kommt auch der Ablagerung chemischer Stoffe und Arznei-

mittel zu. Doch sind die weitaus häufigsten Entstehungsursachen für die Ausbildung einer marginalen Paradentitis Bakterien, ihre Toxine und Endotoxine. Mikroorganismen befinden sich ja wegen der günstigen Bedingungen in reicher Anzahl in der Mundhöhle. Die meisten sind Saprophyten, doch gibt es auch pathogene.

Alle die verschiedenartigen Mikroorganismen, welche in der Mundhöhle anzutreffen sind, aufzuzählen, ist nicht im Plane unserer Aufgabe gelegen. Die häufigsten und gewöhnlichsten in der Mundhöhle anzutreffenden Mikroorganismen haben in Abb. 2017 ihre Darstellung gefunden. Es sollen nun die wichtigsten Forschungsergebnisse der Autoren, die sich mit der Bakteriologie der Gingivitis bzw. ihrer purulenten Form, der sog. Alveolarpyorrhöe, befaßt haben, genannt werden.

Miller untersuchte zwölf Fälle von sog. Alveolarpyorrhöe und fand bei Anwendung des Kulturverfahrens und der Färbung von Schnittpräparaten 20 verschiedene Arten von Mikroorganismen. Er konnte im wesentlichen die Anwesenheit von Staphylokokken, vorwiegend Staphylococcus pyogenes aureus und albus, aber auch den Streptococcus pyogenes sehen. Doch ließen sich auch viele andere verschiedene Bakterien in den Schnittpräparaten finden, wie Kokken und Bacillen, seltener Leptothrix.

Abb. 2017. Schema der gewöhnlichen Mundflora. 1. Jodococcus vaginatus. 2. Bacillus maximus buccalis. 3. Spirochaete dentium. 4. Leptothrix. 5. Spirillum sputigenum. 6. Fusiforme Bacillen. 7. Streptokokken. 8. Pneumokokken. 9. Staphylokokken. 10. Micrococcus tetragenus. 11. Hefe. (Nach Helly.)

Seitz fand in dem von der Zahnfleischtasche genommenen eitrigen Sekrete Lanzettkokken, Streptokokken, Staphylokokken und hier und da ein anaerob wachsendes grampositives 6,5—7 μ langes Stabbakterium und eine sehr kleine gramnegative Form. In Tuschpräparaten und in der Dunkelfeldbeleuchtung ließ sich der Bacillus fusiformis erkennen.

Coyler, der in Strichpräparaten, aber auch in Kulturen die Bakteriologie der sog. Alveolarpyorrhöe und Gingivitis untersuchte, fand die verschiedensten Mikroorganismen, Spirochäten, Vibrionen, Bacillen, Farbenbakterien, Kokken (Staphylokokken, Streptokokken, Pneumokokken, Micrococcus katarrhalis) und die Endamoeba buccalis. Nach ihm wird die Erkrankung von keinem bestimmten Erreger verursacht.

Dr. Medalia untersuchte 115 Fälle und konnte in 107 den Streptococcus lanceolatus pneumoniae finden.

Eyre und Payne fanden bei der Untersuchung von 33 Fällen den Micrococcus katarrhalis und Streptococcus pyogenes longus siebenmal, den Streptococcus lanceolatos pneumoniae viermal und den Micrococcus staphylococcus pyogenes aureus zweimal. Turner u. a. gelang es, verschiedene Bakterien nicht nur im Zahnfleisch, sondern auch im Bereiche des Kieferknochens nachzuweisen.

Sehr gründliche Untersuchungen wurden von Glynn ausgeführt. Er konnte Amöben, Spirochäten und Bakterien nachweisen.

Unter den Amöben fand Glynn am häufigsten die Endamoeba gingivalis (buccalis), die für Menschen nicht pathogen ist, häufig im kranken Zahnfleisch, nie aber in gesundem Gewebe anzutreffen ist. Nebenbei fand er die Amoeba limax trepenoma mucosum.

Von Spirochäten, von denen nur wenige züchtbar sind, unterscheidet Glynn drei Spezies. Zur Spezies 1 zählt er Spironema (Spirochaeta) buccale, Spironema (Spirochaeta) refringens, welches nicht pathogen ist, Spironema (Spirochaeta) pyorrhoica (Kolle) und das Spironema (Spirochaeta) Vincentii. Das letztgenannte ist überwiegend bei ulcerierender Gingivitis in Gemeinschaft mit dem Bacillus fusiformis anzutreffen, niemals gezüchtet worden und wahrscheinlich pathogen.

Zur Spezies 2 gehören nach Glynn das Spironema (Spirochaeta) intermedium und das Spironema (Spirochaeta) perforans. Das erste ist wahrscheinlich mit dem Treponema macrodentium (Noguchis) identisch, kultivierbar und entzündungserregend.

In die Spezies 3 reiht Glynn das Spironema (Spirochaeta) dentium (Koch) und Treponema microdentium (Noguchi) ein. Die letztgenannte Art ist nach Noguchi bei Laboratoriumsversuchen entzündungserregend, nach der Auffassung von Mühlens und Hartmann aber nicht pathogen.

Zur Untersuchung der Bakterien wählte Glynn 20 Fälle, 7 Fälle von Gingivitis und 13 Fälle von sog. Alveolarpyorrhöe, der purulenten Form der Gingivitis (Paradentitis). Er fertigte auch Aufstrichpräparate an, brachte aber vor allem das Kulturverfahren zur Anwendung. Er fand in seinen 200 Untersuchungen dreimal Bakterien der diphtheroiden Gruppe, kein Bakterium aus der Influenzagruppe, niemals den Micrococcus katarrhalis und den Pneumococcus, sechsmal Staphylokokken (dreimal den Staphylococcus albus, zweimal den Staphylococcus candicans und einmal den Staphylococcus candidus) und einmal den Staphylococcus aureus. In allen fand er Streptokokken, von denen 15% hämolytisch waren.

In der Angabe über diese häufigen Streptokokkenbefunde steht Glynn in Übereinstimmung mit Head und Roos, die bei 350 untersuchten Fällen in 95% der Fälle Streptokokken fanden.

Auf Basis der grundlegenden Untersuchung Glynns müssen als die hauptsächlichsten und wichtigsten pathogenen Bakterien, die für die Entstehung der marginalen Paradentitis von Bedeutung sind, die nicht hämolytischen Streptokokken angesprochen werden.

Pathogene anaerobe Bakterien spielen bei der Entwicklung der marginalen Paradentitis keine Rolle.

Am Schlusse dieses Abschnittes möge darauf hingewiesen werden, daß die Bakterienflora der mehr trocken verlaufenden beginnenden Gingivitis und die der vorgeschrittenen purulenten Formen nahezu die gleiche ist. Die Entwicklung purulenter Formen ist wohl neben der Virulenz der Bakterien vom Zustande des histiocytären Systems abhängig, das wegen der Schwächung der langdauernden schädigenden Einwirkung seine speichernden Eigenschaften mehr oder weniger eingebüßt hat, wodurch es zu einer rascheren Entwicklung des Krankheitsprozesses und Ausbildung des Eiters kommt.

3. Klinik und Diagnostik der marginalen Paradentitis. Nach der Schilderung der Pathologie der marginalen Paradentitis, aber auch in großen Zügen der Ätiologie möge die klinische und röntgenologische Diagnostik der Krankheit besprochen werden.

a) Die klinische Diagnostik. Wir haben eine Reihe von Veränderungen in den oberflächlichen Teilen des Paradentiums vor uns, die uns direkt die entzünd-

lichen Vorgänge erkennen lassen. Die Tiefenveränderungen allerdings müssen aus einer Reihe von Erscheinungen erschlossen werden, die an sich nicht auf ein entzündliches Geschehen hindeuten. Die Bedeutung der letztgenannten Symptome ist allerdings nur bei genauer Kenntnis der Pathologie der Paradentitis möglich, die hier, wie ja überhaupt, die unentbehrliche Grundlage einer wissenschaftlichen Diagnostik darstellt.

Bei der Bezeichnung der klinischen und röntgenologischen Erscheinungen soll die gleiche Nomenklatur in Anwendung gebracht werden, die wir bei den histologischen gebraucht haben. Es handelt sich ja um den gleichen biologischen Vorgang, der einmal im Mikroskop, ein anderes Mal makroskopisch betrachtet wird. Es ist aber für das Verständnis jeder Erkrankung außerordentlich zweckmäßig, ja notwendig, für jede klinische und röntgenologische Veränderung die entsprechende histopathologische zu kennen. Daher müssen auch beide mit einem gemeinsamen Ausdrucke bezeichnet werden.

Im Abschnitt über die Pathologie wurde eingehendst dargelegt, daß jede Gingivitis infolge des eigenartigen anatomischen Baues des Paradentiums krankhafte Veränderungen in den übrigen Teilen hervorruft und somit eine Paradentitis bedingt. Wir sind daher berechtigt, aus den klinischen Symptomen der Gingivitis, die wir makroskopisch sehen, auf Grund unserer pathohistologischen Kenntnisse auf das Dasein der Paradentitis zu schließen. Wir sind dabei in der vorteilhaften Lage, einen Teil des entzündlich erkrankten Paradentiums wegen seiner oberflächlichen Lage unmittelbar in seinen entzündlichen Veränderungen sehen zu können.

Bei der nun folgenden Besprechung der klinischen Symptome der marginalen Paradentitis ist zunächst das Aussehen des klinisch gesunden Zahnfleisches zu schildern.

Das anatomisch normale Zahnfleisch ist blaßrot, fest mit der Zahnoberfläche, außer an der äußersten Randpartie, wo die physiologische Tasche liegt, verwachsen. Ungefähr das apikale Drittel der Zahnkrone ist vom festgewachsenen Epithelansatze bedeckt. Der Rand des Zahnfleisches läuft in Form einer gleichmäßig geschwungenen Linie. Die Zahnfleischpapillen füllen die Zahnzwischenräume aus. Die Gingiva propria, deren Oberfläche leicht gekörnt erscheint, ist mehr oder weniger scharf gegen die Mundschleimhaut abgegrenzt.

Die entzündliche Veränderung des paradentalen Weichgewebes, die Gingivitis, weist im allgemeinen die klinischen Erscheinungen einer chronischen Entzündung auf. Das Zahnfleisch ist gerötet oder bläulich verfärbt, vielfach auch gelockert. Der Zahnfleischrand ist oft verdickt und die Papillen können vergrößert, auch mehr oder weniger verlorengegangen sein.

Die rote Verfärbung weist auf eine arterielle, die bläuliche auf eine venöse Hyperämie hin. Die Lockerung des Gewebes hängt mit der Veränderung der Gewebsspannung, ferner mit der Erweiterung der Gewebsspalten durch entzündliches Exsudat und mit der Erweiterung der Gefäße durch Hyperämie, mit infiltrativen Veränderungen und schließlich mit der Bildung von Granulationsgewebe zusammen. Auf diese Veränderungen, insbesondere aber auf entzündliche Gewebsbildung, ist auch im allgemeinen die Vergrößerung und Verdickung des Zahnfleischrandes bzw. der Zahnfleischpapille zurückzuführen.

Mit den eben geschilderten Erscheinungen ist die Diagnose Gingivitis gegeben, und auf Grund dieser Diagnose sind wir berechtigt, auf Paradentitis zu schließen, da uns ja unsere histopathologischen Kenntnisse der Paradentitis darüber belehren, daß entzündliche Veränderungen des Zahnfleisches krankhafte Veränderungen in den übrigen Teilen des Paradentiums verursachen.

Die ersten entzündlichen Gewebsveränderungen zeigen sich an der Spitze der Zahnfleischpapille und wegen des im allgemeinen rarefizierenden Charakters der Krankheit werden auch vielfach schon frühzeitig die Zahnzwischenräume freigelegt. Gerade der Umstand, daß wir die in vorgeschrittenem Stadium für den Bestand des Zahnes so folgenschwere Erkrankung frühzeitig erkennen können, ist mit Hinsicht auf die Behandlung von großer Bedeutung, weil eine Behandlung in frühzeitigen Stadien gute Resultate gibt, während mehr vorgeschrittene Formen für die Therapie ungünstiger sind.

Wegen der oft reichlichen geschwürigen Gewebsveränderungen, durch die das Granulationsgewebe freigelegt wird, blutet ein derartig verändertes Zahnfleisch dementsprechend leicht bei der Berührung und beim Kauakte. Das Bluten des Zahnfleisches ist oft beim Reinigen der Zähne auffällig. In vorgeschrittenen Fällen können die Blutungen einen derartigen Grad annehmen, daß die Patienten darüber klagen, daß sie, hauptsächlich am Morgen, Blutgeschmack im Munde spüren.

Die im allgemeinen immer vorhandenen geringgradigen serösen Sekrete können bei Steigerungen der Exsudationsprozesse — wie bei jeder Entzündung — eitrig werden, was insbesondere durch das Vorhandensein tiefer Taschen begünstigt wird.

Außer der Verfärbung, Schwellung und Lockerung des Zahnfleisches, Erscheinungen, die allgemeine klinische Erscheinungen einer chronischen Entzündung sind, ist bei der marginalen Paradentitis noch ein Symptom anzuführen, das der pathologischen Taschenbildung. Ihre Entwicklung ist in dem eigenartigen anatomischen Bau des Paradentiums begründet. Wir haben ja hier eine Verbindung von Weichteilen und Hartsubstanz vor uns und wissen, daß sich auch sonst im Körper entzündliche Vorgänge in Richtungen auszubreiten pflegen, wo sie den geringsten Widerstand finden. Die Ansatzstellen des Zahnfleisches an der Zahnoberfläche sind nun, worauf auch das Epitheltiefenwachstum am Zement entlang hindeutet, für die Ausbreitung entzündlicher Veränderungen günstig und damit auch für ihre Folgeerscheinung, die Taschenbildung. Doch stellt die Taschenbildung keineswegs eine der Paradentitis eigenartige Erscheinung, ein für diese Erkrankung pathognomonisches Symptom dar und kann daher auch fehlen, ohne daß dies für die Diagnose der marginalen Paradentitis von Bedeutung ist. Sie ist die Folgewirkung entzündlicher Prozesse oder mechanischer Einwirkungen oder beider Momente. Da aber nun durch die Taschenbildung die Einwirkung entzündungserregender Stoffe begünstigt wird, so veranlaßt wohl auch die mechanisch entstandene Tasche alsbald entzündliche Vorgänge, wenn nicht überhaupt, wie ausnahmsweise bei ganz jungen Individuen, von vornherein eine Gingivitis bestanden hat. Daher ist man wohl berechtigt, bei pathologischer Taschenbildung auf das Vorhandensein entzündlicher Vorgänge im Zahnfleische zu schließen.

Über die Entstehung der pathologischen Tasche wurde bei Besprechung der Pathologie der paradentalen Weichteile eingehendst berichtet. Klinisch unterscheidet sie sich von der physiologischen Tasche folgendermaßen: Die sehr seichte physiologische Tasche, die dadurch entsteht, daß der Zahnfleischrand unter Bildung einer Umschlagsfalte am Zahne ansetzt, stellt einen sehr seichten Spalt zwischen Schmelzoberfläche und Umschlagsfalte des Zahnfleisches dar. Ihr von gesunden Epithelzellen ausgekleideter Taschenboden liegt ungefähr ein Drittel der Kronenlänge von der Schmelzzementgrenze entfernt.

Die pathologische Tasche ist im Gegensatz zur physiologischen im allgemeinen viel tiefer. Der Taschenboden wird von krankhaft veränderten Epithelzellen oder von ebenso verändertem subepithelialen oder supraalveolären Bindegewebe, aber auch von Granulationsgewebe gebildet. Der Taschenboden kann an jeder beliebigen

Stelle zwischen dem Boden der ursprünglichen physiologischen Tasche und der Wurzelspitze liegen. Der Boden der Tasche steht auch vielfach nicht überall gleich tief, sondern liegt an einzelnen Stellen der Tasche tiefer.

An der Zahnoberfläche lassen sich neben entzündlich veränderten paradentalen Weichgeweben vielfach Beläge, Zahnstein, aber auch kariöse Defekte nachweisen. Vielfach findet man auch anatomisch unkorrekt geformte Füllungen, mangelhaft geformte Kontaktpunkte, an den Zahnstumpf ungenau angepaßte Kronenringe und andere prothetische Arbeiten (Kautschukprothesen, Klammern, Brücken), welche die Weichteile beschädigen.

Der Zahnstein liegt oft dem Zahnfleischrande direkt auf. Es handelt sich dabei aber nicht um eine durch Druck von seiten des Zahnsteines verursachte Atrophie des Zahnfleisches, sondern um eine ohne besondere Taschenbildung verlaufende rarefizierende Gingivitis, bei der sich mit fortschreitender Zerstörung des Zahnfleisches unmittelbar an ihrer Oberfläche neuer Zahnstein anlegt. Entfernt man diesen, so findet man die darunterliegende Gingiva gerötet und infolge der Epitheldefekte leicht blutend.

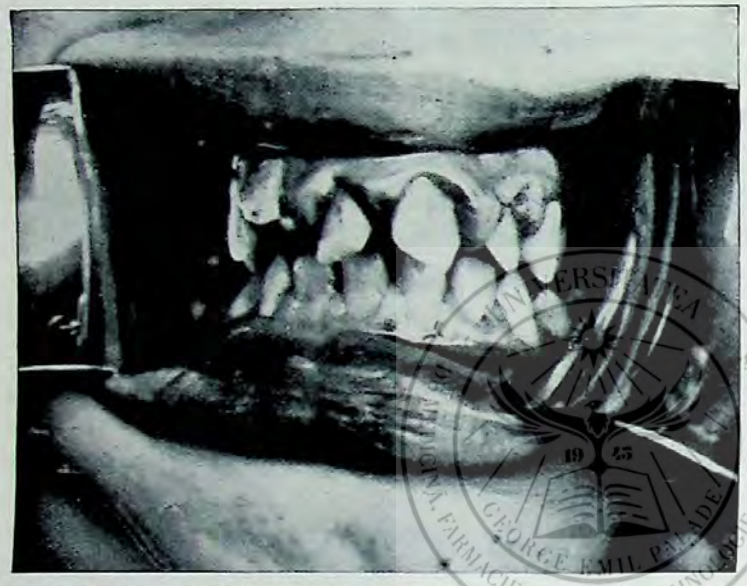

Abb. 2018. Auffallende Vergrößerung der Papillen und Verdickung des Zahnfleischrandes bei Gingivitis (Paradentitis) hypertrophicans. (Nach Häupl-Lang.)

Der bei vorgeschrittenen Fällen von marginaler Paradentitis sich findende Foetor ex ore wird von Coyler auf indolbildende Bakterien zurückgeführt. Schwellung der regionären Lymphdrüsen bei marginaler Paradentitis wurde von Turner beobachtet.

Auf der Basis der nun geschilderten Erscheinungen chronisch entzündlicher Veränderungen im Zahnfleische, in gewissen Fällen aber nur auf der der Taschenbildung sind wir imstande, die Diagnose marginale Gingivitis zu stellen und auf Grund unserer pathologischen Kenntnisse die Paradentitis zu erkennen. Im Worte Paradentitis marginalis ist das Wesentliche der Krankheit zum Ausdruck gebracht. Mit Hilfe von Adjektiven können wir nun ihre verschiedenen Formen, ihre Ausbreitung, ihren Verlauf, ihre Ätiologie und ihre Exsudatbefunde des Näheren kennzeichnen.

Sind bei der marginalen Paradentitis infolge reichlicher Gewebsbildungsvorgänge, wie dies vorwiegend bei jugendlichen Individuen beobachtet werden kann, die interdentalen Zahnfleischpapillen vergrößert und der Zahnfleischrand verdickt, so haben wir eine Form der Gingivitis (paradentitis) vor uns, die man klinisch als Gingivitis hyperthrophicans bezeichnet (Abb. 2018).

Wenn das neugebildete Granulationsgewebe in mehr oder weniger festes Bindegewebe ausdifferenziert ist, zeigen die Papillen eine festere Konsistenz. Infolge der Vergrößerung der Papillen können die Taschen indirekt eine Vertiefung erfahren. Die hypertrophische Gingivitis leitet hier und da zur Epulisbildung[1]) über, was auf

[1]) Die Epulis (Gigantocellulare und Fibrosa) stellt nach Häupl u. a. — auf Grund histologischer Untersuchungen — eine entzündliche luxurierende Gewebsbildung dar, die von den mesodermalen Anteilen des Zahnfleisches ausgeht.

Grund klinischer Beobachtungen von Turner, Rygge u. a. geäußert wurde, von dem auch callusartige, zur Verkalkung neigende Gewebsbildungen beschrieben wurden.

Viel häufiger aber weisen die entzündlichen Veränderungen im Paradentium auch in dessen Weichteilen einen rarefizierenden Charakter auf. Dabei werden die Zahnwurzeln bloßgelegt, und eine solche Bloßlegung kann unter Umständen bis an die Wurzelspitze reichen (Abb. 2019).

Ein Wesensunterschied zwischen der hypertrophischen (produktiven) und atrophischen (rarefizierenden) Form der Gingivitis bzw. Paradentitis besteht nicht, da es sich dabei nur um graduelle Abstufungen und Kombination eines seiner Entstehung nach einheitlichen Vorganges handelt. Diese Formen finden in den örtlich gegebenen Verschiedenheiten der entzündlichen Reizwirkungen der funktionellen Beanspruchung, aber auch in der verschiedenen Reaktionsfähigkeit des Gewebes eine befriedigende Erklärung.

Mit Rücksicht auf die Exsudatbefunde kann man mehr trockene oder seröse bzw. eitrige Formen der marginalen Paradentitis unterscheiden.

Der zeitliche Verlauf der marginalen Paradentitis gibt uns die Möglichkeit von einer akuten, subakuten und chronischen Form zu sprechen, wobei die letzte die bei weitem häufigste ist. Die akute, marginale Paradentitis kann zu Absceßbildungen führen, dem sog. paradentalen Absceß. Dieser liegt im allgemeinen näher dem Zahnfleischrande als die differentialdiagnostisch in Betracht kommende Parulis, die auf eine apiale Infektion des Paradentiums zurückzuführen ist. Es besteht wohl immer eine Verbindung zwischen der Absceßhöhle des paradentalen Abscesses und der Zahnfleischtasche. Schon mit Rücksicht darauf ist auch der Verlauf des paradentalen Abscesses wegen der dadurch gegebenen Abflußmöglichkeit der Sekretbildungen verhältnismäßig gutartig und weniger schmerzhaft als der der Parulis. Die Pulpa kann bei paradentalen Abscessen intakt sein.

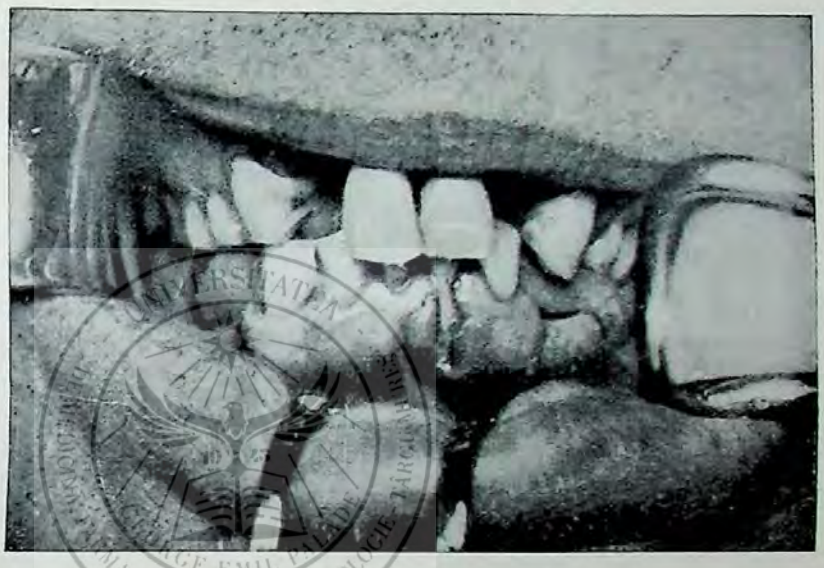

Abb. 2019. Bloßlegung der Wurzel des linken mittleren unteren Schneidezahnes, die beinahe bis zur Wurzelplatte reicht, nach marginaler Paradentitis. (Nach Häupl-Lang.)

Bei den akuten und subakuten Formen der marginalen Paradentitis sind auch die im Anschlusse an die Dentitio difficilis zur Entstehung kommenden reaktiven entzündlichen Veränderungen zu erwähnen. Im Beginne der Erkrankung ist der den durchbrechenden Weisheitszahn bedeckende Zahnfleischlappen gerötet und geschwollen. Zwischen ihm und der Kaufläche des Zahnes kommt es zur Taschenbildung, aus der sich Sekrete oder Eiter entleeren. Im weiteren Verlaufe der Krankheit kann es zu schweren Erscheinungen, Ostitis, Osteomyelitis, aber auch zur Absceßbildung im Bereiche der Submaxillardrüse, zur perimaxillären Phlegmone kommen.

Die Lokalisation der Paradentitis läßt eine allgemeine und eine örtliche unterscheiden, wobei bei der letztgenannten Form die Lage durch Angabe der entsprechenden Zähne näher bestimmt werden kann.

Von viel größerer Wichtigkeit aber ist es, die Ausdehnung der Entzündung innerhalb des einzelnen Paradentiums anzugeben und eine oberflächliche, superfizielle, die vorwiegend auf die paradentalen Weichteile und die Alveolarkuppe, aber auch auf die Randpartien der Wurzelhaut beschränkt ist, und eine tiefe, profunde Paradentitis zu unterscheiden.

Bei der profunden Paradentitis finden wir auch im Periodontalraume ausgedehnte entzündliche Veränderungen, die vorwiegend mechanisch-funktionellen Charakter haben, aber auch infolge des Übergreifens entzündlicher Veränderungen vom supraalveolären Bindegewebe, sowie von den Markräumen aus örtlich zur Entstehung gelangen können.

Klinisch ist die superfizielle Paradentitis durch eine Gingivitis marginalis und einen festen Zahn gekennzeichnet. Die profunde Paradentitis weist klinisch außer der marginalen Gingivitis eine Lockerung des Zahnes auf. Bei hochgradiger Lockerung des Zahnes kann man hier und da den Zahn in die Alveole hineindrücken, der, wie auf einem Gummikissen sitzend, in die ursprüngliche Lage zurückkehrt.

Abb. 2020. Paradentitis profunda mit Wanderung und Diastemabildung im Bereiche des linken oberen mittleren bzw. seitlichen Schneidezahnes. (Nach Häupl-Lang.)

Ein anderes ausschlaggebendes klinisches Symptom der profunden Paradentitis ist die pathologische Wanderung, die eine durch entzündliche Gewebsbildung bedingte Verdrängung des Zahnes darstellt. Klinisch finden wir bei der pathologischen Wanderung der Zähne infolge profunder Paradentitis ein Auftreten von Zwischenräumen zwischen den Zähnen trotz vollzähliger Zahnreihe im Bereiche der betroffenen Zähne, weiter ein Heraustreten der Zähne aus den Zahnfächern beim Vorhandensein der Gegenzähne und Hinaustreten der Zähne aus der Zahnreihe. Auch Schiefstand der Zähne kann ein Folgezustand der pathologischen Wanderung infolge profunder Paradentitis sein. Bei diesen Vorgängen sind die Zähne im allgemeinen gelockert, können sich aber doch unter den gegebenen Bedingungen in der neuen Stellung wieder festigen.

Als Beispiel einer pathologischen Wanderung, verursacht durch eine profunde Paradentitis sei der in Abb. 2020 dargestellte Befund wiedergegeben. Zwischen dem linken oberen mittleren Schneidezahn und seinem seitlichen Nachbar besteht im Gebisse des 29jährigen Mannes ein Zwischenraum. Außerdem fanden sich an diesen Zähnen an der der Wanderungslücke zugekehrten Seite eine Taschenbildung mit einer Tiefe von 5 mm, wodurch wohl neben den veränderten funktionell-mechanischen Einwirkungen die Entwicklung der tiefgelegenen Entzündungsprozesse gefördert wurde. Die in Abb. 2021—2023 dargestellten Röntgenbilder zeigen den ausgedehnten Knochenabbau im Bereiche der wandernden Zähne. An extrahierten Zähnen kann man hier und da klinisch die Folgewirkungen einer profunden Paradentitis in Form von Abbauveränderungen an der Wurzeloberfläche erkennen.

Mit Rücksicht auf die ursächlichen Momente, die für die Entstehung der marginalen Paradentitis von Wichtigkeit sind, kann man eine mechanische, chemische in-

fektiöse oder toxische Paradentitis unterscheiden, je nachdem die eine oder andere Ursache vorwiegend in Frage kommt. Die sich im Anschlusse an die Anfertigung mehr oder weniger unkorrekter zahnärztlicher Arbeiten ausbildende Paradentitis kann als artifizielle bezeichnet werden.

Es möge hier erwähnt werden, daß es auch spezifische Entzündungen im Paradentium gibt, die bestimmte klinische Symptome ergeben können. So läßt sich die Tuberkulose durch Bildung von kleinen Tuberkeln erkennen, die der Zahnfleischoberfläche an den betreffenden Stellen ein himbeerähnliches Aussehen geben.

Als eine durch bestimmte, wenn auch nicht sicher bekannte Erreger verursachte Gingivitis bzw. Paradentitis muß auch die sog. Gingivitis ulcerosa angesprochen werden, die eine verschorfende gangränöse Entzündung der Papillen und des Zahnfleischrandes darstellt. Die reaktiven Gewebsbildungen sind dabei sehr geringfügig und die gangränösen Gewebsteile verursachen den für diese Krankheit charakteristischen Foetor ex ore. Die Zahnfleischtaschen erweisen sich infolge des Gewebsabbaues am Zahnfleischrande verkleinert. Der Zahnfleischrand ist von einer geschwürigen, gelbbelegten Fläche eingenommen, die infolge der reichlichen Granulation bei der geringsten Berührung blutet.

Abb. 2021.

Abb. 2022.

Abb. 2023.

Abb. 2021—2023. Die Befunde der Abb. 2020 im Röntgenbilde. (Nach Häupl-Lang.)

Am Schlusse der Besprechung der klinischen Symptomatologie der marginalen Paradentitis ist noch zu berichten, daß die klinischen Erscheinungen der Erkrankung, die auf die entzündlichen Veränderungen hinweisen, sehr geringgradig sein können. Unter Umständen ist das einzige klinische Symptom, das auf den Bestand einer Krankheit hinweist, die Bloßlegung der Zahnkrone bzw. der Zahnoberfläche. Diesen klinischen Veränderungen liegt, soweit bis jetzt histologische Untersuchungen vorliegen, eine sehr langsam verlaufende rarefizierende Entzündung zugrunde. Es ist aber auch auf Grund der Untersuchungen Häupls und Langs, die 100 Fälle im Alter von 2 bis 81 Jahren untersucht haben, und das Paradentium mit Ausnahme eines einzigen Falles neben einem durchbrechenden Milchzahne bei einem zweijährigen Kinde immer im Zustand der Entzündung angetroffen haben, wohl sehr zweifelhaft, ob es überhaupt eine reine regressive Metamorphose im Sinne der Atrophie im Paradentium gibt. Diese Annahme wird auch dadurch wahrscheinlich gemacht, daß in dem erwähnten Paradentium des zweijährigen Kindes bereits Gewebsschädigungen in Form der der Zahnfleischoberfläche aufliegenden, abgeschürften Epithelzellen nachzuweisen waren, die im subepithelialen Gewebe eine histiocytäre Reaktion verursacht haben, ein Prozeß, der ja bereits zum entzündlichen Geschehen hinüberleitet. Übrigens ist im Paradentium wegen seiner zur Entzündung neigenden physiologischen Organdisposition und seiner Lage in der an entzündungserregenden Stoffen so reichen

Mundhöhle die so häufige und allgemeine entzündliche Veränderung der Zahnstützeinrichtung nur verständlich. Die genannten krankhaften Veränderungen, die sich klinisch vorwiegend nur in einer Bloßlegung der Zahnoberfläche äußern, wurden bis jetzt als präsenile oder senile Atrophie angesprochen, eine Auffassung, die auf Grund unserer jetzigen Kenntnisse über die Pathologie des Paradentiums nicht mehr aufrecht erhalten werden kann. Es handelt sich dabei um eine chronische, äußerst langsam verlaufende Paradentitis.

Die Lockerung der Zähne infolge prothetischer Arbeiten ist als eine profunde Paradentitis anzusprechen, die wohl immer gleichzeitig mit einer oberflächlichen kombiniert ist. Das als „Entlastungsparadentose", durch „Längerwerden" festsitzender Zähne gekennzeichnete Krankheitsbild deutet auf einen funktionell-mechanisch bedingten Gewebsumbau am Fundus der Alveole, eventuell auch am Zement hin, dem bei Annahme einer entsprechenden Lebhaftigkeit morphologisch die Kennzeichen des entzündlichen Geschehens zukommen. Von einer „Entlastungsparadentose" zu sprechen verbietet das Fehlen histologischer Befunde, die auf eine regressive Metamorphose hindeuten, abgesehen davon, daß sich derartige Veränderungen in einem von vornherein entzündlich veränderten Paradentium abspielen.

Schließlich möge noch erwähnt werden, daß das durch Eitersekretion, Taschenbildung und Lockerung der Zähne gekennzeichnete Krankheitsbild im Paradentium, das als Alveolarpyorrhöe bezeichnet wurde, nur eine bestimmte Form der marginalen Paradentitis, und zwar die vorwiegend exsudative purulente und profunde Form darstellt.

b) **Die röntgenologischen Veränderungen der marginalen Paradentitis.** Nach Besprechung der klinischen Symptomatologie der marginalen Paradentitis sollen unter Beigabe von einigen Bildern die typischen und wesentlichen Veränderungen besprochen werden, welche die marginale Paradentitis im Röntgenbilde hervorruft. Diese Veränderungen betreffen den paradentalen Knochen, den Periodontalraum, weniger aber den Zahn selbst und die Bildung von Konkrementen. Den krankhaften Veränderungen im Röntgenbilde ist die Beschreibung eines Röntgenbefundes vorauszusetzen, der ein mehr oder weniger physiologisches Paradentium zeigt.

Normalerweise reicht der paradentale Knochen bis etwas unter die Schmelzzementgrenze, die ebenfalls im Röntgenbild erkennbar ist. Gegen die paradentalen Weichteile ist der paradentale Knochen durch eine kurze horizontale Linie begrenzt, die dem zwei alveoläre Knochenplatten zweier Paradentien verbindenden Querbalken entspricht. Anbei ist aber auch die Möglichkeit gegeben, daß sich die alveolären Knochenplatten am marginalen Rande unter einem spitzen Winkel treffen. Insbesondere bei der Anwendung von Lupen, aber auch ohne diese, läßt sich im allgemeinen die funktionelle Struktur des paradentalen Knochengehäuses mehr oder weniger deutlich erkennen.

Der Periodontalraum erscheint unter normalen Verhältnissen und bei richtiger Projektion als feiner Spalt, der einerseits vom Zemente, andererseits von der alveolären Knochenplatte begrenzt ist. Die Schärfe der Umrisse ist im Wurzelanteile etwas geringer, vor allem im Oberkiefer, weil in diesem Bereiche der Alveolarfortsatz an Dicke zunimmt. Im übrigen verläuft die Zahnwurzel im allgemeinen nicht parallel weder mit der lippenseitigen, viel weniger aber noch mit der zungenseitigen Knochenbegrenzung des Alveolarfortsatzes.

Abweichungen von der normalen Knochenstruktur bei voll entwickelten Paradentien sind auf krankhafte Veränderungen zurückzuführen. Doch bei den Bildern, die von nicht voll entwickelten Zähnen stammen, oder bei solchen von oberen Mahl-

zähnen, aber auch von vorderen Schneidezähnen, ist bei der Beurteilung eine gewisse Vorsicht am Platze, weil infolge der eigenartigen physiologischen, anatomischen Umstände — gemeint ist die nicht vollständige Entwicklung des Zahnstützapparates, die Nähe der Kieferhöhle, das Vorhandensein der Sutura incisiva — Veränderungen des normalen Röntgenbefundes veranlaßt werden können (Robinson und Spitzer).

Die ersten röntgenologischen Abänderungen des physiologischen Röntgenbefundes treten bei der superfiziellen Paradentitis am kompaktgebauten Querbalken auf, der den paradentalen Knochen gegen die Weichteile begrenzt, oder an der Spitzenvereinigungsstelle der beiden alveolären Knochenplatten zweier benachbarter Paradentien. Diese Veränderungen, die allerdings einen gewissen Grad der Krankheitsentwicklung voraussetzen und sicherlich später als die ersten klinischen Krankheitssymptome erkennbar sind, machen den paradentalen Knochen gegenüber den Weichteilen uneben bzw. aufgefranst oder lassen die Spongiosa eröffnet erscheinen.

Als Beispiel einer mehr ausgeprägten Veränderung der Alveolarkuppe bei marginaler Paradentitis sei die Abb. 2024 vorgeführt, die eine muldige Begrenzung zeigt. Daß es sich dabei um eine vorwiegend auf die Randpartie beschränkte Osteoporose handelt, wird einerseits durch die örtliche Begrenzung und marginale Lage der Abbauvorgänge, andererseits durch ihre tiefmuldige Form bewiesen. Die gegebenenfalls differentialdiagnostisch in Betracht kommende Atrophie hat eine mehr diffuse Ausbreitung der Knochenrarefizierung ohne bestimmte und ausgeprägte Lokalisation zur Folge. Der entzündliche Knochenabbau geht aber hier und da nicht in allen Zahnzwischenräumen gleichmäßig vor sich, sondern wie Abb. 2025 erkennen läßt, ungleichmäßig. In der genannten Abbildung erweisen sich die Zahnzwischenräume zwischen dem mittleren und seitlichen, aber auch zwischen dem rechten (auf dem Bilde) seitlichen Schneide- und Eckzahn hochgradig rarefiziert, während der alveolare Knochen im Zahnzwischenraum zwischen den mittleren Schneidezähnen in viel ausgedehnterem Maße erhalten geblieben ist.

Bei mehrwurzeligen Zähnen läßt sich, wofür Abb. 2026 als Beispiel angeführt sei, eine auf Paradentitis zurückzuführende Zerstörung des Randes des interradikulären Knochenseptums nachweisen.

Bei ausgedehnteren Abbauvorgängen im Bereiche der Markräume des Alveolarknochens und verhältnismäßig großer Schonung der Randpartien entstehen mehr oder weniger große Hohlräume oder Kavernen. Eine solche kavernöse Form der marginalen Paradentitis ist in Abb. 2027 dargestellt. Die vorwiegend im mittleren Teile des Knochenseptums gelegene Aussparung ist durch eine besser erhalten gebliebene Knochenlage gegenüber dem supraalveolaren Bindegewebe abgegrenzt. Für die Entwicklung des Entzündungsprozesses daselbst ist wohl der Einfluß der als disponierendes Moment wirkenden, unkorrekt ausgeführten Füllung in Betracht zu ziehen.

Geht der Knochenabbau bei der marginalen Paradentitis im Zahnzwischenraume an allen Stellen gleichmäßiger vor sich, so verläuft der Begrenzungsrand des Knochens horizontal (Weskis sog. horizontale „Atrophie") (Abb. 2024 und 2025). Geht der Knochenabbau hingegen ungleichmäßig vor sich, so hat der Begrenzungsrand des paradentalenKnochens einen schiefen Verlauf (Weskis sog. vertikale „Atrophie") (Abb. 2028).

Der eben erwähnte ungleichmäßige Knochenabbau der Alveolarkuppe erstreckt sich hier und da mehr auf die eine Hälfte des Zahnzwischenseptums und betrifft auch die alveoläre Knochenplatte. Dabei kann es zu einer trichterförmigen Erweiterung des Periodontalraumes kommen, die sich bis in die Nähe der Wurzelspitze erstrecken kann (Abb. 2029).

Was nun die Gesamterweiterung des Periodontalraumes und die damit einhergehende Lockerung der Zähne anlangt, wie wir sie vielfach bei der profunden Paradentitis beobachten können, so erscheint diese als Verbreiterung des periodontalen Schattens, wenn sich die Erweiterung des Periodontalraumes in den in Zahnzwischenräumen gelegenen Teilen vorfindet. Sind die lippen- bzw. wangen- oder zungenseitigen Abschnitte der Wurzelhaut verbreitert, so kann dies natürlich röntgenologisch nicht nachweisbar sein. Auch bei den zuerst genannten Fällen ist die Verbreiterung im Röntgenbilde nicht immer gleich deutlich erkennbar. Es mag dabei wohl neben der Projektion auch die Dicke des betreffenden Alveolarknochens eine gewisse Rolle spielen. Als Beispiel eines klinisch gelockerten Zahnes, der eine deutliche Verbreiterung im Röntgenbilde erkennen läßt, sei der linke untere seitliche Schneidezahn der Abb. 2030 angeführt.

Die pathologische Wanderung ist röntgenologisch dadurch gekennzeichnet, daß zwischen Zähnen, die in Kontakt stehen sollen, Zwischenräume auftreten (Abb. 2021 bis 2023), oder daß einzelne gelockerte Zähne aus der Alveole gehoben erscheinen.

Abb. 2024. Muldenförmige Begrenzung des rarefizierten Alveolarfortsatzes bei marginaler Paradentitis (im Gebiet zweier unterer mittlerer Schneidezähne). (Nach Häupl-Lang.)

Abb. 2025. Tiefgreifende entzündliche Rarefizierung im Bereiche der abgebildeten unteren Alveolarfortsätze, der sich das Zahnseptum der beiden mittleren Schneidezähne entzogen zeigt. (Nach Häupl-Lang.)

Abb. 2026. Entzündlicher Abbau der Kuppe des Zwischenwurzelseptums eines oberen linken Mahlzahnes. (Nach Häupl-Lang.)

In besonders hochgradigen Fällen, bei denen nahezu der ganze paradentale Knochen abgebaut ist, sitzen die Zähne nur mehr im Weichgewebe (Abb. 2031). Der Zahnstein erzeugt auf der Zahnoberfläche kleine, scharf begrenzte Unebenheiten (Abb. 2030). Die Zahnsteinablagerungen weisen darauf hin, daß der Taschenboden mindestens bis zur tiefsten Zahnsteinablagerung hinaufgereicht haben muß.

Um das Verhältnis der Taschentiefe zum Stande des Alveolarknochens röntgenologisch zur Darstellung zu bringen, hat Weski vorgeschlagen, Guttaperchaspitzen bis auf den Taschenboden einzuführen, wodurch dieser, da die Guttaperchaspitzen auf den Röntgenbildern einen Schatten geben, röntgenologisch bestimmt ist.

Wenn wir nun am Schlusse die Bedeutung des Röntgenbildes für die Diagnostik der marginalen Paradentitis bewerten wollen, so ist vor allem zu bemerken, daß es vorwiegend unsere klinische Diagnose zu stützen und bestätigen, seltener aber wesentlich zu erweitern vermag. Keine Bedeutung hat es wohl für die Frühdiagnose, weil ja die marginale Paradentitis mit entzündlichen Veränderungen am Zahnfleischrande beginnt und bereits mehr oder weniger geringgradige Abänderungen der Gingiva, auch Veränderungen am Knochen bewirken. Aus den klinischen Symptomen allein können wir mit voller Sicherheit die Diagnose der Paradentitis und somit auch der Knochenveränderungen stellen.

Im allgemeinen ist das Röntgenbild bei der oberflächlichen Paradentitis, bei der also die Zähne klinisch fest sind, entbehrlich. Allerdings soll bei klinischen Befunden von sehr tiefen Taschenbildungen, aber auch bei marginal gelegenen Fisteln ein

Abb. 2027. Höhlenartige Aussparung im mittleren Anteil des Zahnzwischenseptums eines unteren seitlichen Schneide- und Eckzahnes bei Paradentitis marginalis. (Nach Häupl-Lang.)

Abb. 2028. Entzündliche Osteoporose im Bereiche des Alveolarfortsatzes zweier oberer Schneidezähne in schräger Begrenzung. (Nach Häupl-Lang.)

Abb. 2029. Trichterförmige Erweiterung des Periodontalraumes, die nahe der Wurzelspitze endet, neben einem ersten oberen Backenzahn. (Nach Häupl-Lang.)

Röntgenbild angefertigt werden, um eine eventuell bestehende Knochentasche oder Kavernenbildung aufzudecken.

Bei der profunden Paradentitis hingegen, bei welcher die Zähne gelockert sind, ist es wohl von großem Vorteil, ja vielfach notwendig, ausgedehnte Röntgenaufnahmen bei dem betreffenden Patienten vorzunehmen. Es lassen sich daraus Schlüsse auf die

Abb. 2030. Hochgradige Erweiterung des Periodontalraumes eines linken unteren seitlichen Schneidezahnes, dessen Alveolarfortsatz bis auf sein unteres Drittel abgebaut ist. (Nach Häupl-Lang.)

Abb. 2031. Rarefizierende Ostitis der Alveolarfortsätze unterer Schneidezähne, die den Knochen bis zur Wurzelspitze abgebaut hat. (Nach Häupl-Lang.)

Erhaltbarkeit der Zähne ziehen oder eine Indikation für die Extraktion stellen. Weiterhin können uns Röntgenbilder darüber belehren, inwieweit die neben lockeren Zähnen mehr oder weniger festen Zähne als Brückenpfeiler für Stützbrücken brauchbar sind und wieviel feste Zähne gegebenenfalls in die Stützbrücken einbezogen werden müssen. Hier und da kann ein Röntgenbild auch den Zusammenhang einer marginalen Paradentitis und einer apikalen aufdecken.

4. Die Behandlung der marginalen Paradentitis. Jedes therapeutische Handeln ist ein Eingreifen in den pathologischen Prozeß, um diesen in günstigem Sinne zu beeinflussen oder zum Stillstand zu bringen. Eine rationelle Therapie setzt eine genaue Kenntnis der Pathologie und Diagnostik der betreffenden Erkrankung voraus.

Die marginale Paradentitis ist, wie es ihrem pathologischen Charakter entspricht, als chronische Entzündung zu behandeln, d. h. es gilt in erster Linie die Entzündungsursachen, vor allem aber die ihre Einwirkung begünstigenden Momente und Umstände zu beseitigen und die bestehenden Funktionsstörungen, wenn sie einen gewissen Grad erreicht haben, auszuschalten. Das erkrankte Gewebe ist nur in gewissen Fällen insoweit zu entfernen, als durch die Erkrankung selbst anatomische Verhältnisse im Sinne prädisponierender Momente geschaffen wurden, deren Beseitigung nur durch Entfernung von Gewebe möglich ist.

Wie in der Pathogenese der Erkrankung das Primäre eine entzündliche Veränderung des Zahnfleisches ist, während die Erkrankungen im Knochen und im Periodontalraum Folgewirkungen darstellen, ist daher auch bei der Therapie die Behandlung der Gingivitis das Primäre, wozu, wenn dies notwendig ist, die Behandlung der Funktionsstörung kommt. Das Ziel unserer Behandlung ist also ein klinisch gesundes Zahnfleisch, das womöglich bis an die äußerste Randpartie, wie es ja den physiologischen Verhältnissen entspricht, mit der Zahnoberfläche in Verbindung steht und ein fester Zahn.

Es sind zur Behandlung der marginalen Gingivitis bzw. Paradentitis, vor allem aber ihrer purulenten und profunden Form der sog. Alveolarpyorrhöe sehr viele Behandlungsmethoden angegeben worden. Es sollen hier nur die brauchbaren und zweckmäßigen eine Besprechung finden, sowohl im Hinblick auf ihre Indikationsstellung und ihre Ausführung als auch ihre Vor- und Nachteile. Eine Heilung der Paradentitis im Sinne einer vollkommenen Restitutio ad integrum erreichen wir durch keine Behandlungsmethode. Wir hinterlassen das Paradentium infolge des durch die Entzündung bedingten Gewebsverlustes immer im Zustand einer gesteigerten Prädisposition zur Entwicklung neuer Krankheitsvorgänge. Daher ist auch der Patient nach jeder Behandlungsmethode in gewissen Zwischenräumen auf seinen Zustand hin zu kontrollieren.

Es sollen zunächst die konservativen Behandlungsmethoden und die diese unterstützenden medikamentösen besprochen werden, im Anschlusse daran die Gingivoektomie, die radikal-chirurgischen Behandlungsmethoden und am Schlusse die Ausschaltung der durch die Krankheit erzeugten Funktionsstörungen.

a) Die konservativen Behandlungsmethoden. Bei der Behandlung der Gingivitis und ihrer Folgeerscheinungen können — bei mehr geringgradigen Veränderungen — konservative Behandlungsmethoden zur Anwendung gebracht werden, die in der gründlichen Entfernung des Zahnsteines und der Beseitigung der oberflächlich gelegenen — unter Einwirkung der Entzündungsursache schlappen — Granulationen bestehen. Gleichzeitig sind natürlich auch alle unkorrekt ausgeführten zahnärztlichen Arbeiten dementsprechend abzuändern. Die Ausführung der Zahnsteinentfernung soll später besprochen werden. Es ist vorwiegend das Verdienst Youngers, auf die Notwendigkeit einer gründlichen Zahnsteinentfernung bei der marginalen Gingivitis hingewiesen zu haben. Die Curettage, für die insbesondere Sachs eintritt, soll erst nach Entfernung des Zahnsteines vorgenommen werden. Besonders geeignete Instrumente zur Entfernung der Granulationen am Taschenboden und an der Taschenwand wurden ebenfalls von Sachs angegeben.

Die Youngersche Behandlungsmethode der marginalen Paradentitis ist vor allem indiziert: erstens im allgemeinen bei einer Taschentiefe von unter 3 mm, zweitens

in jenen Fällen, in denen, vor allem aus kosmetischen Gründen, eine Erhaltung des Zahnfleisches zweckmäßig ist.

Die Younger-Sachssche Behandlung hat den Vorteil, daß das paradentale Weichgewebe erhalten bleibt. Dies ist in kosmetischer, aber auch in hygienischer Beziehung von Bedeutung, insbesondere dann, wenn die durch Abtragung des Zahnfleisches freigelegten Zahnzwischenräume wegen ihrer anatomisch ungünstigen Gestaltung (Kleinheit und Enge) besonders günstige Retentionsstellen für entzündungserregende Stoffe abgeben würden.

Der einzige Nachteil dieser Behandlungsmethode ist der, daß die pathologischen Taschen erhalten bleiben, die ja ein zur Krankheit prädisponierendes Moment darstellen. Mit einem Anwachsen des von der Zahnoberfläche losgelösten Zahnfleisches kann praktisch nicht gerechnet werden, wenn auch theoretisch die Möglichkeit besteht, was übrigens auch durch die Erfahrung bei der Aufklappungsmethode nahegelegt wird. Das Anwachsen der Taschenwand an die Zahnoberfläche ist nur durch Anbau einer Zementschicht möglich, Vorgänge, die wegen der Nähe des Zahnfleischrandes und den daselbst sich abspielenden schädigenden Einwirkungen in dem Maße gestört werden, daß sie zu keinem Ergebnis führen.

Patienten, die nach der Younger-Sachsschen Behandlungsmethode behandelt worden sind, müssen besonders häufig kontrolliert werden, insbesondere dann, wenn aus kosmetischen Gründen im Bereiche der Frontzähne tiefere Taschen stehengeblieben sind. Bei häufiger Kontrolle und Behandlung kann auch selbst bei sehr tiefen Taschen ein befriedigender Dauerzustand erreicht werden.

Im Anschluß an die Besprechung der Younger-Sachsschen Behandlungsmethode möge einiges über die medikamentösen Behandlungsmethoden berichtet werden. Vorwegnehmend sei bemerkt, daß ihnen lediglich eine unterstützende Bedeutung zukommt, daß sie im allgemeinen entbehrt werden können und daß sie bei nicht gründlicher Entfernung der veranlagenden Momente, insbesondere des Zahnsteins, völlig wertlos sind.

Die vielen verschiedenen zur Anwendung gebrachten Medikamente bezwecken teils die Auflösung kleinster, nach der mechanischen Reinigung zurückgebliebener Zahnsteinreste, oder eine Vorbereitung des Zahnsteines für die nachträgliche mechanische Entfernung in Form von Lockerung und Auflösung. Auch Ätzwirkungen des Granulationsgewebes will man mit Medikamenten erreichen. Weiterhin wurden spezifisch wirkende Desinfektionsmittel zur Anwendung gebracht, aber auch Medikamente, welche die bei der Entzündung auftretenden resorptiven Vorgänge unterstützen und somit zu einer rascheren Heilung führen.

Von den vielen Medikamenten sollen nur die allerwichtigsten und meistgebrauchten eine Erwähnung finden.

Am meisten Verbreitung hat die von Younger eingeführte etwa 60 proz. Milchsäure gefunden, die mit Hilfe einer Spritze oder einer Tropfpinzette bzw. Pipette neben trocken gelegten Zähnen in die Tasche eingeführt und nach Einwirkung von ungefähr einer halben Minute mit warmem Wasser gründlich weggespült wird. Durch Ätzwirkungen regt die Milchsäure das Gewebe der Taschen zu Gewebsbildungsvorgängen an.

Andere Ätzmittel, die angewendet werden, sind Salzsäure, Schwefelsäure, Salpetersäure, Chromsäure, Ameisensäure, Trichloressigsäure, Gerbsäure, Ammoniumbiflorid, das unter dem Namen Tartarsolvent oder Tartarsol bekannt ist, Lithosolvent u. a. Die zwei letztgenannten Medikamente sollen bei der Anwendung im Zeitraum von ungefähr fünf Minuten den Zahnstein mürbe und brüchig machen. Die

applizierte Säure kann durch Einführung von Natrium bicarbonicum neutralisiert werden.

Höllensteinlösungen, Chlorzink, Chlorphenol, Wasserstoffsuperoxyd u. a. ätzen die in der Tasche gelegenen Granulationen und reizen das Gewebe zur gesunden Gewebsbildung. Die Pregelsche Jodlösung (Presojod), die entweder ähnlich wie die Milchsäure in die Zahnfleischtaschen eingeführt oder in das Zahnfleisch injiziert wird — zu letzterem Zwecke wird sie in Form konzentrierter Ampullen geliefert —, wirkt durch Abspaltung freien Jods desinfizierend und unterstützt die resorptiven Vorgänge im Gewebe.

Als unterstützende Maßnahme der konservativen, aber auch der anderen Behandlungsmethoden, wird als Nachbehandlung mit großem Vorteil die Massage des Zahnfleisches in Anwendung gebracht. Die damit einhergehenden Hyperämiezustände begünstigen den Stoffwechsel, aber auch die Resorptionsprozesse, die Bildung von Antikörpern und die Gewebsbildungsprozesse. Neben dem Finger oder Watterollen kann die Massage mit der von Sörup angegebenen Gummibürste oder dem Vibrationsmassageapparat nach Kieffer, dem Vibrationsmassageapparat „Primus", Biehls Alveolator oder anderen Apparaten ausgeführt werden[1]). Auch die Verwendung von Hochfrequenzströmen, die sog. d'Arsonvalisation, hat Anwendung gefunden.

b) Die Gingivoektomie. Eine etwas radikalere Behandlungsmethode der entzündlichen Veränderungen des Zahnfleisches stellt die Gingivoektomie dar. Sie bezweckt die Entfernung des von der Zahnoberfläche losgelösten paradentalen Weichgewebes bis zum Taschenboden bzw. bis zum festgewachsenen supraalveolären Bindegewebe, um dadurch die unter dem Krankheitsverlauf entstandenen anatomischen Verhältnisse abzuändern, die die Einwirkung der eigentlichen Entzündungsursachen erleichtern. Der Taschenboden ist im allgemeinen an dem Widerstande zu erkennen, den er einem mehr stumpfen in die Tasche eingeführten Instrumente entgegensetzt. Der Widerstand wird durch die erhalten gebliebenen oder neu gebildeten an der Zahnoberfläche inserierenden Faserbündel des supraalveolaren Bindegewebes gebildet. Am Taschenboden unmittelbar kann auch lockeres Granulationsgewebe liegen.

Die Gingivoektomie ist angezeigt: erstens in allgemeinen bei einer Taschentiefe über 3 mm, zweitens, wenn der Zahnfleischrand wegen der langdauernden Entzündungseinwirkung in besonderem Maße beschädigt und in ein schlaffes Granulationsgewebe abgeändert ist.

Die Indikation für die Gingivoektomie besteht nicht nur bei Eitersekretion aus den Taschen. Jede pathologische Tasche stellt ja an sich ein Moment dar, das die Entwicklung der Entzündung fördert, und das um so mehr, je tiefer sie ist. Dazu kommt ja noch, daß dabei nicht etwa funktionstüchtiges Zahnfleisch, sondern nur vom Zahne losgelöstes entfernt wird, so daß dieser Eingriff im Grunde nie eine Beschädigung darstellt, sondern vielmehr den physiologischen mehr und mehr ähnliche anatomische Verhältnisse am Zahnfleischrand herstellen will. Wird aber durch die Gingivoektomie, insbesondere im Bereiche der Frontzähne, ein sehr ungünstiges kosmetisches Resultat erzeugt, so ist sie nicht zur Anwendung zu bringen, sondern die Behandlung nach Younger-Sachs oder die Entfernung des Zahnes. Gegebenenfalls kann man sich auch damit begnügen, durch Abtragen eines Teiles des freien Zahnfleischrandes, die Tasche zu verkleinern. Im Bereiche der Backen- und Mahlzähne ist die Gingivo-

[1]) Eine sehr einfache Vorrichtung aus Gummi zur Ausübung der Massage wird u. a. vom Zahnhaus B. Elverfeld (Essen, Dreilindenstr. 16) unter dem Namen „Zahnigel" geliefert, der an einem Finger des Patienten befestigt wird.

ektomie insbesondere dann kontraindiziert, wenn dadurch sehr enge Zahnzwischenräume entstehen, die sehr schwierig rein zu halten sind. Es ist auch bei den Backen- und Mahlzähnen vielfach vorteilhaft, durch Entfernung eines Teiles des supraalveolären Bindegewebes die Zahnzwischenräume zu vergrößern.

Die Ausführung der Gingivoektomie ist sehr einfach. Nach Entfernung der größeren Zahnsteinansammlungen wird in örtlicher Betäubung mit dazu geeigneten Messern — in den Zahnzwischenräumen mit langen schmalen, an der Zungenseite mit abgebogenen — das Zahnfleisch bis zum supraalveolären Bindegewebe abgetragen, der dadurch restlos freigelegte Zahnstein auf das gründlichste entfernt und die Zahnoberfläche mit Hilfe von „Strips", poliert sowie mit feinem Bimsstein und Orangeholzstäbchen, die auf eigens dazu konstruierten Haltern befestigt sind. Der Bimsstein muß aber dann gründlichst weggespült werden.

Im Falle, daß die Taschen in den Zahnzwischenräumen tiefer sind als an den Wangen und Zungenflächen der Zähne, muß an den Wangen- und Zungenflächen auch festgewachsenes Zahnfleisch bis zum Niveau der Taschenböden im Bereich der Zahnzwischenräume abgetragen werden. Dadurch verhindert man, daß sich in den Zahnzwischenräumen an Stelle der Papillen Vertiefungen bilden (Gottlieb), die ebenfalls eine Ansammlung von entzündungserregenden Stoffen erleichtern. Im allgemeinen hat man dafür Sorge zu tragen, daß gegen die Wangen und Zunge hin abfallende dachförmige Flächen entstehen, nirgends aber Winkel und Vertiefungen zur Ausbildung gelangen. Im Fall, daß die Taschentiefen im Bereich der approximalen Räume ungleichmäßig sind, ist es wohl zweckmäßig, das Zahnfleisch bis zum Niveau des tiefsten Taschenbodens abzutragen. Bei Molaren, bei denen es darauf ankommt, möglichst große, weite, leicht durchspülbare Zwischenräume zu erhalten, kann es vielfach von Vorteil sein, Weichgewebe, auch unterhalb des Taschenbodens, zu entfernen, um dadurch die gewünschten anatomischen Verhältnisse zu erzeugen.

Es können in einer Sitzung unter Umständen 6—8 Zähne behandelt werden. Die Nachschmerzen sind im allgemeinen gering. Zur Nachbehandlung empfiehlt man den Patienten den Gebrauch eines Mundwassers, unter anderem ein Eßlöffel von 3 proz. Wasserstoffsuperoxydlösung auf ein Glas Wasser oder 20 Tropfen einer Mischung von Tinctura myrrhae und Tinctura Ratanhiae einem halben Glase Wasser zugesetzt.

Über die Nachbehandlung nach einer Gingivoektomie ist zu sagen, daß man den Patienten so lange zu beobachten hat, bis die Wundflächen epithelisiert sind und das Zahnfleisch seine physiologische Farbe und Konsistenz aufweist.

Selten ist dies ohne weitere medikamentöse Nachbehandlung möglich. Im allgemeinen ist eine medikamentöse Nachbehandlung in Form von Ätzungen erforderlich. Gottlieb empfiehlt eine Ätzung mit 5proz. Lapislösung täglich oder mit Lapissubstanz jeden dritten Tag, für das Zahnfleisch im Bereich der Vorderzähne aber eine 8proz. Zinkchloridlösung, um Mißfärbungen zu vermeiden.

Die im allgemeinen seltenen Nachblutungen werden zweckmäßig durch Ätzung der blutenden Wundflächen mit Acidum chromicum crystallisatum (Neumann) gestillt. Man bringt einige Krystalle der Chromsäure auf einer Knopfsonde über einer Spiritusflamme zum Schmelzen und ätzt damit in vorsichtiger Weise die blutenden Stellen. Aber auch Naht oder Kompression der Wundflächen mit Hilfe von Gaze oder einer nach einem Stenzabdruck angefertigten Celloidinschiene kann zur Anwendung gebracht werden, wie auch andere allgemein angewandte Behandlungsmethoden gegen Blutungen (Injektion von Gelatine, verschiedenartige Seren, Verabreichung von Calcium lacticum).

Nachschmerzen pulpitischer Natur werden im Bereiche der Mahlzähne mit Hilfe der Hoveschen Silberreduktionsmethode behandelt, wobei zum Ausfällen des Silbers Eugenol verwendet wird. Die Vorderzähne können mit metallischem Natrium an den betreffenden schmerzenden Stellen auf die Dauer von 1—2 Minuten geätzt werden, wobei wegen der notwendigen vollständigen Trockenlegung die Anwendung von Kofferdam angezeigt ist. Auch eine heißgesättigte Lösung von Natrium bicarbonicum in Glycerin, die nach dem Filtrieren abgekühlt und gut verschlossen aufbewahrt wird, ist nach Sachs ein wirksames Mittel gegen pulpitische Nachschmerzen. Die Lösung wird mit Hilfe eines Stückchen Wundschwammes nach gründlicher Trockenlegung mit leichtem Druck auf die empfindliche Stelle gebracht und dort zwei Minuten belassen. Die Gingivoektomie ist insofern eine zweckmäßige Behandlungsmethode, als bei ihr alles funktionstüchtige Gewebe erhalten bleibt und die zu Rezidiven neigenden Zahnfleischtaschen entfernt werden. Ihr Nachteil liegt in der Schaffung freier Zahnzwischenräume und deren hygienischen und kosmetischen Nachteilen. Sie wird vor allem von Pickirill, Ziesel, Black, Nadine, Coyler, Dovsett und Gottlieb, Kantorowicz, Häupl u. a. empfohlen.

c) **Die radikalen chirurgischen Behandlungsmethoden.** Behandlung akuter Stadien der marginalen Paradentitis und die Indikationsstellung für die Extraktion der Zähne. Nach Schilderung der mehr konservativen Behandlungsmethoden und der Gingivoektomie ist noch einiges über die radikalen chirurgischen Behandlungsmethoden zu berichten, bei denen der paradentale Knochen freigelegt wird. Sie sind indiziert:

1. im allgemeinen in jenen Fällen, in denen das gesamte supraalveoläre Bindegewebe durch lockeres Granulationsgewebe ersetzt ist und kein Taschenboden nachzuweisen ist;
2. beim Vorhandensein von Knochentaschen;
3. beim Vorhandensein von Kavernen;
4. in den Fällen, in denen eine marginale Paradentitis im Bereiche der Mahlzähne zu einer Zerstörung der Kuppe des Zwischenwurzelseptums geführt hat;
5. bei Bildung von Sequestern.

Nicht angezeigt sind radikale chirurgische Behandlungen

1. in allen den Fällen, in denen klinisch deutlich erhaltenes, supraalveoläres Bindegewebe nachweisbar ist. In diesen Fällen darf dieses Bindegewebe selbst, aber auch das unter ihm gelegene Knochengewebe in gar keiner Weise chirurgisch angegangen werden. Es ist vollkommen belanglos, ob der Knochenrand des Alveolarknochens horizontal oder schräg verläuft. Auch im Weichgewebe eingebettete Knocheninseln, faserige Veränderungen des Knochenmarkes, Vorhandensein von jungem oder älterem Granulationsgewebe hat für den weiteren Heilungsverlauf keine schädigenden Wirkungen;
2. in den Fällen, in denen ein sehr ungünstiges kosmetisches Resultat zu erwarten ist;
3. bei profunder Paradentitis mit hochgradiger Wanderung.

Knochentaschen und Kavernen sind im Röntgenbilde zu erkennen (vgl. S. 1977ff.). Besondere Taschentiefe legt den Bestand dieser Bildungen nahe. Werden sie erst unter der Operation entdeckt, so ist ohne Schwierigkeiten ein radikaleres Vorgehen möglich.

Beim Vorhandensein tiefer Knochentaschen und Sequestern kann hier und da einmal, aber selten die Methode nach Widmann oder Neumann zweckmäßig oder notwendig sein.

Nach Entfernung des Zahnsteines und eventuell Anfertigung der Befestigungsschienen wird das Operationsfeld unempfindlich gemacht.

Nach Widmann werden nun über dem Operationsgebiet zwei divergierende Schnitte angelegt, die ungefähr von der Gegend der Wurzelspitze bis zum krankhaft veränderten Teil des Zahnfleisches reichen. Diese beiden Schnitte werden durch einen mit dem Zahnfleischrande parallel verlaufenden Schnitt verbunden. Letzterer ist gezackt mit Rücksicht auf die später zu deckenden Teile des Knochens im Zahnzwischenraum (Abb. 2032). Der Schleimhautlappen wird von der Apexgegend gegen den Rand hin abpräpariert, wobei besonders darauf Gewicht gelegt wird, daß an ihm kein Granulationsgewebe haften bleibt. In gleicher Weise wird auch auf der lingualen Seite vorgegangen. Hernach wird das gesamte krankhaft veränderte, paradentale Weichgewebe entfernt. Gleichzeitig wird die Zahnoberfläche von sämtlichen Konkrementen auf das sorgfältigste gereinigt. Nachdem nun alle scharfen Knochenkanten abgetragen sind und auch das erkrankte Knochengewebe so weit entfernt ist, daß es dem scharfen Löffel weicht und der Knochenrand eine dachförmige Form erhalten hat, wird darüber die eingangs abpräparierte Schleimhaut genäht.

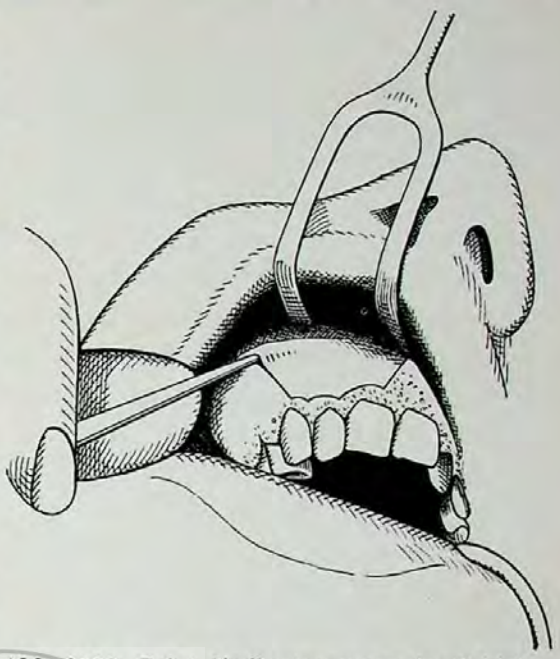

Abb. 2032. Zeigt die Lostrennung der Schleimhaut vom Granulationsgewebe.

Neumann schneidet zunächst vom Rande des Zahnfleisches in der Richtung der Wurzelspitze an zwei Stellen ein, wobei er darauf achtet, daß der Schnitt nicht durch die Papille geht. Neumann verbindet die beiden Längsschnitte durch einen das paradentale Weichgewebe vom Rande her bis auf den Knochen durchtrennenden Schnitt. Nun wird mittels Raspatoriums die Schleimhaut mit Periost vom Knochen abgehoben (Abb. 2033). Der Schleimhautlappen wird von der Innenseite von Granulationen befreit. Mit Hilfe von verschiedenartigen Instrumenten wird nun das veränderte Gewebe entfernt und der Knochen derartig abgetragen, daß sein oberer Rand im allgemeinen in horizontaler Richtung verläuft. Kleine, spitze Knochenteilchen und scharfe Knochenkanten, die dem scharfen Löffel weichen, werden abgetragen und die Knochentaschen und -buchten entfernt. Ist nun der Knochen geglättet und dachförmig geformt, so wird mittels krummer Schere die Schleimhaut so weit gekürzt, daß sie nach

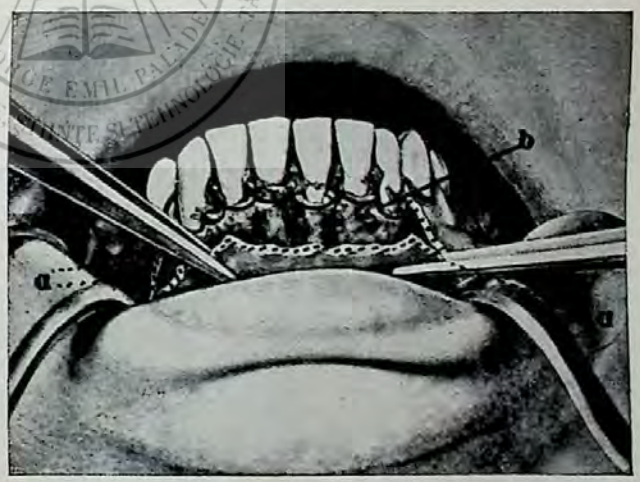

Abb. 2033. Schleimhaut und Periost vom Knochen abgelöst. a = Schnittführung, b = richtige Knochenabtragung. Die Schleimhaut muß entsprechend (vgl. Linie a), arkadenförmig abgetragen werden. (Nach Neumann.)

Vernähung den Knochen genau deckt. Die Naht wird in den Zahnzwischenräumen mit geraden Nadeln ausgeführt.

Bei mehrwurzeligen Zähnen, bei denen es zu einer Freilegung des Zwischenwurzelraumes gekommen ist, ist es zweckmäßig, diesen Raum möglichst breit freizulegen.

Von diesen zwei hier geschilderten mehr radikalen chirurgischen Vorgängen ist im allgemeinen die Methode nach Neumann ein für den Patienten leichterer Eingriff; im Prinzip wollen beide Autoren das gleiche.

Etwas minder radikale Methoden, die aber auch die Freilegung des Alveolarrandes fordern und daher auch zu den radikalen Methoden gerechnet werden müssen, sind diejenigen von Müller und Hylin.

Die Methode Müllers ist insbesondere in den Fällen angezeigt, in denen das supraalveoläre Bindegewebe in seiner Gesamtheit durch Granulationsgewebe ersetzt ist, ferner bei Mahlzähnen mit Freilegung der Gabelungsstellen der Wurzeln: sie wird folgenderweise ausgeführt:

Man nimmt das paradentale Weichgewebe labial und lingual bzw. palatinal so weit weg, daß ein Knochenrand von ungefähr 1—2 mm zutage liegt. Hierauf entfernt man das zwischen den Zahnzwischenräumen gelegene entzündlich veränderte paradentale Weichgewebe und ebenso die zu oberst gelegenen Knochenteile mit einem Exkavator, soweit der Knochen diesem weicht. Die dadurch entstandene Wunde wird mit einem Gazestreifen tamponiert, der nach zwei Tagen entfernt wird. Die Heilung erfolgt per secundam intentionem.

Die Methode Hylins ist ähnlich der Müllers. Hylin legt nur ganz besonderen Wert auf eine ausgiebige Knochenplastik. Er gibt mit Hilfe von Rosenbohrern und Finierern dem Knochenrande eine dachförmige Gestalt.

Nach meiner Ansicht genügt es bei Knochentaschen, nur den über dem Taschenboden gelegenen Knochenteil zu entfernen und die Knochenoberfläche zu glätten. Bei Freilegung der Gabelungsstellen, vorwiegend der unteren Mahlzähne — die oberen kommen wohl selten in Frage —, gilt es, einen möglichst großen, leicht durchspülbaren Kanal zwischen den Wurzeln zu schaffen.

Bezüglich der Blutstillung und der Behandlung pulpitischer Schmerzen sei auf das S. 1983 Gesagte verwiesen. Als schmerzstillende Mittel sind Treupelsche Tabletten, Veramon und Aspirin zweckmäßig.

Akute Stadien der marginalen Paradentitis werden nach den für akute Entzündungen bestehenden Methoden behandelt. Paradentale Abscesse werden gespalten oder vom Taschenboden aus eröffnet. Bei erschwertem Durchbruch des Weisheitszahnes wird bei Erhaltbarkeit des Zahnes der diesen deckende Zahnfleischlappen entfernt oder der Zahn extrahiert. Die sich etwa einstellenden Folgezustände, wie Abscesse und Phlegmonen, werden frühzeitig eröffnet.

d) Indikation für die Extraktion der Zähne bei der marginalen Paradentitis. Wenn wir uns nun schließlich der Entfernung der Zähne bei marginaler Paradentitis zuwenden, so ist diese angezeigt:

1. In Fällen von Paradentitis marginalis mit Taschenbildung, wobei der Taschenboden in der Nähe der Wurzelspitze liegt. In solchen Fällen gibt ja eine chirurgische Behandlung kosmetisch im Bereiche der Vorderzähne ein sehr ungünstiges Resultat. Allerdings kann ja, wie bereits ausgeführt, eine derartig tiefe Tasche nach medikamentöser Behandlung und Curettage mehr oder weniger lange Zeit bestehen bleiben, verlangt aber sehr häufige und sorgfältige Beaufsichtigung der Patienten.

2. In Fällen von Paradentitis marginalis, die mit einer gleichzeitig bestehenden apikalen Paradentitis vergesellschaftet sind und beide Prozesse ineinander übergehen, so daß die Tasche bis zum Foramen apicale reicht.

3. Gewanderte oder geneigte Zähne, bei denen die Regulierung nicht mehr möglich ist. Gewöhnlich handelt es sich dabei um Fälle, bei denen Stützbrücken angefertigt werden müssen. Dabei können ja dann solche Zähne durch Brückenglieder ersetzt werden.

4. Hochgradig gelockerte Zähne, die für die Wiederbefestigung aus diesem Grunde nicht mehr geeignet sind.

5. Im allgemeinen Mahlzähne, insbesondere obere, bei denen es zu einer mehr oder weniger ausgedehnten Zerstörung des Zwischenwurzelseptums gekommen ist.

6. In Fällen, in denen ausgedehnte Befestigungsschienen oder Brückenarbeiten angezeigt sind. Es ist oft von Vorteil, einzelne Zähne zu entfernen, weil man dadurch imstande ist, vielfach für die Nachbarzähne und überhaupt für die Brücke bessere hygienische Verhältnisse herzustellen.

Nach Entfernung des Zahnes heilt jede marginale Paradentitis in kurzer Zeit aus, die Eitersekretion verschwindet meistens sofort. Diese Erscheinungen sind dadurch zu erklären, daß einerseits mit der Extraktion die Zahnfleischtasche, welche eine Retentionsstelle für entzündungserregende Stoffe darstellt, wegfällt und andererseits auch der Weichteilansatz am Zahn, der ja so sehr geschwürigen Gewebsveränderungen ausgesetzt ist, und die Eingangspforte für die entzündungserregenden Stoffe darstellt, verschwindet. Auch der funktionelle Reiz des gelockerten Zahnes auf das paradentale Weichgewebe fällt weg.

Gelockerte Zähne, die nach Behandlung der Gingivitis nicht fest werden, sollen oder müssen im allgemeinen durch Stützapparate oder durch Einbeziehung in Brücken befestigt werden.

Was die Allgemeinbehandlung betrifft, so ist anzuführen, daß allgemeine Leiden, die bei Paradentitis bestehen, auch mit Rücksicht auf diese behandelt werden müssen.

Zur Hebung der Abwehrvorgänge werden polyvalente Seren, zur Hebung der Gewebsbildungsvorgänge Arsen gegeben.

Im allgemeinen haben die Formen der marginalen Paradentitis für die Behandlung eine günstige Prognose, die trotz einer Reihe von veranlagenden Momenten nur geringgradige Veränderungen des Zahnfleisches, insbesondere seichte Taschen aufweisen und diejenigen, bei denen trotz hochgradigen Gewebsabbaues und anderer Funktionsstörungen feste Zähne vorhanden sind. Ungünstig ist auf jeden Fall eine tiefe Taschenbildung, vor allem bei geringgradigen prädisponierenden Umständen. Am ungünstigsten jedoch sind jene Fälle zu beurteilen, bei denen frühzeitige Lockerung der Zähne oder gar pathologische Wanderung nachzuweisen ist.

5. Die Prophylaxe der marginalen Paradentitis. Die Prophylaxe, die Verhütung der Krankheit, hat durch die Erforschung der Pathologie eine reiche Förderung erfahren. Wir wissen, daß entzündliche Veränderungen des Zahnfleisches zum paradentalen Gewebsabbau, vor allem zum Knochenschwunde führen, und daß diese Gewebsveränderungen, aber auch andere Funktionsstörungen, krankhafte Vorgänge im Periodontalraume auslösen, welche zur Lockerung und Lageveränderung der Zähne führen und daß schließlich alle diese krankhaften Prozesse bei genügend langer Dauer zum Verlust der Zähne führen. Sicherlich gehen mehr als die Hälfte aller Zähne auf diese Weise verloren.

Aus diesen Tatsachen ergeben sich für die Prophylaxe folgende zwei Forderungen:

1. Das Zahnfleisch klinisch gesund zu erhalten;
2. die Erhaltung oder Herstellung günstiger Artikulationsverhältnisse.

Die Wichtigkeit der Verhütung marginalbedingter Entzündungen im Paradentium geht daraus hervor, daß der durch diese Krankheiten verursachte Zahnverlust eine mehr oder minder große Herabsetzung des Kauvermögens bedeutet, daß aber auch die marginale Paradentitis einen dauernden Infektionsherd darstellt, von dem aus allgemeine Störungen stets erfolgen können (Dowsett).

Im allgemeinen wurde der Verhütung paradentaler Entzündung viel weniger Interesse entgegengebracht als der Verhütung der Zahnkaries.

Die Ausübung der Prophylaxe fällt einerseits dem Patienten in Form richtiger Zahn- und Mundpflege zu, anderseits dem behandelnden Zahnarzte, indem er auf den Gesundheitszustand des Zahnfleisches seiner Patienten achtet, beginnende Formen der Gingivitis frühzeitig behandelt, aber auch Artikulationsstörungen auszugleichen sucht und bei der Anfertigung zahnärztlicher Arbeiten keine prädisponierenden Momente schafft.

Abb. 2034. Zahnbürste, Modell nach Dr. Grönt vedt.

Voraussetzung der Prophylaxe von seiten des Patienten ist die Vermeidung klebriger Nahrungsmittel. Die länger andauernde Zerkleinerung mehr oder weniger zäher oder harter Speisen wirkt reinigend und scheuernd, hält die Bildung weicher Belege hintan, macht das paradentale Gewebe mehr funktionstüchtig, regt die Tätigkeit der Speicheldrüsen an, wodurch das Schlucken der Nahrung erleichtert und das Festkleben der Speisereste verhindert wird. Die etwa gebildeten Säuren werden neutralisiert, die Einwirkung der Mikroorganismen auf Kohlenhydrate verhindert und somit auch die Säurebildung (Pikerill). Die günstige reichhaltige Speichelsekretion wird weiterhin durch Genuß von Früchten und fruchtsäurehaltiger Speisen gesteigert.

Durch den ausgiebigen Gebrauch der Zähne, vorwiegend im jugendlichen Alter, kommt es ferner unter den gegebenen Bedingungen zu hypertrophischer Gewebsbildung am Zement und den Sehnen, aber auch am Knochen, wodurch der Widerstand des paradentalen Gewebes gegen eine etwa in späteren Jahren auftretende, unter den verschiedenartigen Bedingungen vor sich gehende Änderung der funktionellen Einwirkung, sowie gegen vom Zahnfleisch übergreifende Entzündungsprozesse gehoben werden dürfte.

Die Zahnbürste soll eine leicht gebogene Oberfläche aufweisen, die Borstenhaare in Bündeln angeordnet sein, zwischen denen sich Zwischenräume befinden (Abb. 2034). Die Borsten sollen nicht zu hart sein. Die Zahnbürste muß nach Gebrauch gereinigt werden, am besten mit einer desinfizierenden Flüssigkeit; Sachs empfiehlt 20 Tropfen einer 5 proz. Jodtinkturlösung in einem Glas Wasser. Die Zahnbürste soll nicht allzu lange im Gebrauche sein, muß also möglichst oft gewechselt werden.

Eine zweckmäßige Methode des Bürstens ist von Charter angegeben. Die Bürste muß vom Zahnfleisch gegen die Zähne geführt werden und nicht umgekehrt. Gebürstet sollen die Gingiva propria und die Zähne werden. Das Bürsten ist sowohl auf der Wangen- als auch auf der Zungenseite vorzunehmen.

Durch kräftiges Bürsten erreicht man nicht nur eine Reinigung der Zähne, sondern begünstigt auch eine Verhornung der oberflächlichen Epithellagen. Ein unrichtiger Gebrauch der Zahnbürste kann dagegen schädigende Folgen haben, insbesondere müssen Patienten, die an sog. „Atrophia alveolaris praecox“ leiden, beim Gebrauch der Zahnbürste vorsichtig sein. Die Anwendung des Zahnstochers empfiehlt sich nicht

in jungen Jahren, sondern erst dann, wenn die Zahnzwischenräume bereits freigelegt sind. Die Seitenflächen der Zähne sind ja auch mit einer Zahnbürste nicht erreichbar.

Als Putzmittel sind vor allem Zahnpasten zu empfehlen, weniger Pulver, in keiner Weise aber Seifen. Während man früher diese Mittel wahllos anwandte, wird ihr Wert und ihre Brauchbarkeit durch den Versuch Bergves, für die Zahnpflege eine chemisch-physikalische Grundlage zu schaffen, in ein neues Licht gestellt.

Wie bereits im Abschnitte über die Ätiologie erwähnt wurde, befindet sich auf der Oberfläche der Zähne eine dünne Schicht von Speichel, da ja die Zähne als Körper aufgefaßt werden können, die sich in einer Flüssigkeit befinden. Die Erneuerung dieser Schicht geschieht durch Einwanderung neuer Moleküle, wobei unter gewissen Bedingungen dieser Prozeß sehr langsam vor sich geht, so daß dabei Säuren gebildet und Eiweißstoffe ausgefällt werden und auf diese Weise eine den Zahn deckende Schicht, der Zahnbelag, entsteht. Durch Inkrustierung dieser Beläge mit Kalksalzen bildet sich Zahnstein. Das Ausfällen der im Speichel gelösten Kalksalze wird neben dem Gehalt von Kohlensäure (Mitscherlich, Sachs) neuerdings von Prinz vom Kolloidgehalt des Speichels abhängig gemacht. Bei Veränderungen in der Zusammensetzung des Speichels werden diese Kolloide gefällt; dadurch wird dann das Lösungsvermögen des Speichels gegenüber den Kalksalzen herabgesetzt und diese werden ebenfalls gefällt.

Zweckmäßige Zahnputzmittel sollen imstande sein oder wenigstens dahin wirken:

1. die Bildung der Beläge zu verhindern und die evtl. gebildeten Beläge aufzulösen;

2. die Ablagerung von organischen Stoffen hintanzuhalten. Weiterhin sollen sie noch die Stimulation der Speicheldrüsen zur Sekretion von dünnflüssigem akalischen Speichel veranlassen.

Ausgehend von diesen Gesichtspunkten wurde von Bergve und Freng die Zahnpaste „Siko" hergestellt, die eine saure Kolloidpasta darstellt. Da Kolloide die Eigenschaft haben, feste und flüssige Stoffe zu absorbieren, ist diese Pasta mehr geeignet, Beläge zu entfernen, als nur die für die mechanische Reinigung bestimmten Putzmittel; dazu kommt noch, daß der Gehalt an Fruchtsäure die Speicheldrüsen zur Tätigkeit anregt.

Unter den vielen anderen Zahnpasten ist nur die von Hermann angegebene Pasta „Solvolith" zu erwähnen, die aus Karlsbadersalz (Natriumsulfat, Calciumcarbonat und Natriumcarbonat), Calciumcarbonat, Glycerin und Saponin besteht. Hermann hatte die Erfahrung gemacht, daß bei Patienten, die eine Karlsbader Kur durchgemacht hatten, der Zahnstein sich vielfach loslöste; er glaubte, diese Wirkung dem Karlsbadersalze zuschreiben zu dürfen. Doch fehlt der Pasta „Solvolith" im Gegensatz zu „Siko" die stimulierende Wirkung auf die Speicheldrüsen und die absorbierende Wirkung der Kolloide.

Pulver haben im allgemeinen nur eine mechanisch reinigende Wirkung, hauptsächlich an der der Reinigung günstig gelegenen Stellung der Zahnoberfläche. Eine unrichtige Zusammensetzung der Pulver bedingt vielfach eine Beschädigung des Gewebes. Die Seifen sind wegen ihres alkalischen Charakters und des mangelnden Absorptionsvermögens keine geeigneten Putzmittel (Bergve).

Mundwasser wirken teils adstringierend, teils odorisierend, teils auf die Speicheldrüsen anregend, je nach den Stoffen, die sie enthalten. Als sehr gebräuchliches Mundwasser kann man einen Eßlöffel voll 3 proz. Wasserstoff Superoxydlösung auf ein Glas Wasser empfehlen. Ein sehr gutes astringierendes Mundwasser ist eine Mischung

von 20 Tropfen Tinktura myrrhae und Tinktura ratannhiae āā mit einem Glas Wasser.

Ein vielgebrauchtes Mundwasser ist das von Miller angegebene:

Rp.	Thymol . . .	0,25
	Acid. benz. . .	3,0
	Tct. Eucal. . .	15,0
	Ol. Menth. pip.	0,75
	Alkoh. ad . .	100,0

Eine sehr gute Mundhygiene kann wohl durch Anwendung des von Bergve und Freng angegebenen Kohlensäureatomiseurs „Purgator“[1]) erreicht werden.

Die Aufgabe des Zahnarztes mit Rücksicht auf die Verhütung besteht vor allem darin, darauf zu achten, daß das Zahnfleisch seiner Patienten klinisch entzündungsfrei ist, und daß die denkbar günstigsten Artikulationsverhältnisse vorhanden sind. Da wir wissen, daß bereits unbedeutende entzündliche Veränderungen des Zahnfleisches eine rarefizierende Wirkung auf den Knochen und das Paradentium haben, so gilt es, bereits geringgradige entzündliche Prozesse zu behandeln, um die mehr fortgeschrittenen für die Behandlung ungünstigerer Formen hintanzuhalten. Weiterhin muß der Zahnarzt, insbesondere der Schulzahnarzt, seine Patienten auf das Aussehen, die Wichtigkeit und die Pflege eines gesunden Zahnfleisches aufmerksam machen. Die Patienten, die sich in Zahnbehandlung begeben, sind nicht nur in bezug auf die Karies, sondern auch mit Rücksicht auf den Zustand des Zahnfleisches zu untersuchen. Bei allen Patienten möge eine genaue Zahnreinigung vorgenommen werden. Es möge hier einiges über die Zahnsteinentfernung eingeschaltet werden, bevor über die übrigen prophylaktischen Maßnahmen berichtet wird.

Diese Einschaltung kann sich nur auf einige wichtige Anhaltspunkte über den Gebrauch und die Führung der Instrumente und die Art und Weise des Vorgehens im allgemeinen bei der Zahnsteinreinigung beziehen. Das Übrige muß durch eigene Erfahrung gelernt werden.

Instrumente für die Zahnsteinreinigung wurden von verschiedenen Autoren angegeben, wie Younger, Senn, Black, Harlan, Sachs u. a. Jeder dieser Sätze enthält brauchbare Instrumente. Bei der weiteren Beschreibung sollen nur die Haupttypen erwähnt werden, wobei es dem einzelnen Zahnarzt überlassen bleibt, diese Typen in verschiedenen Größen oder auch andere je nach Bedarf zu gebrauchen. Die Instrumente sollen aus Stahl sein, ohne jeden Holzgriff, damit sie ausgekocht werden können.

Die Instrumente werden, soweit es möglich ist, mit geballter Faust, weniger in Schreibfederhaltung gehalten. Während ihrer Anwendung muß die betreffende Hand

---

[1]) Dieser Apparat, der sich auch für den privaten Gebrauch eignet, soll in nächster Zeit in kleinen Formaten in den Handel gebracht werden.

Von einem Kohlensäurebehälter wird Kohlensäure in eine Flasche gepreßt, die Natriumperborat in dünner Auflösung enthält; und dieses Gemisch wird in fein verteilter Form auf das Zahnfleisch des Patienten gespritzt. Dadurch wird zunächst eine mechanische Reinigung erreicht, auch an den mit anderen Reinigungsmitteln schwer zugänglichen Stellen, wobei die mechanische Reinigung sehr wirksam, aber doch ohne schädigende Einflüsse vor sich geht. Die dabei entstehende Stoßmassage wirkt vor allem günstig auf die Blutzirkulation im Zahnfleische. Die Kohlensäure wirkt zahnsteinlösend. Dieser Wirkungsgrad ist zwar nur gering, genügt aber doch, für die geringen Mengen von Zahnstein, die sich täglich bilden. Nebenbei wirkt die Kohlensäure auch physikalisch. Das Mundwasser ist mit Kohlensäure von 5 Atm. gesättigt und wird von den hochporösen Zahnsteinteilchen aufgesaugt, welche infolge der starken Kohlensäureentwicklung des übersättigten Wassers aufgelockert evtl. gesprengt werden. Durch die reichliche Gasentwicklung infolge starker Übersättigung des Mundwassers mit Kohlensäure werden Verunreinigungen an der Zahnoberfläche leicht entfernt. Der Sauerstoff in statu nascendi wirkt desinfizierend und reduzierend auf Abbauprodukte, wie Schwefelwasserstoff u. a.

wegen der sicheren Führung irgendeine Stütze finden. Bei lockeren Zähnen ist es vielfach notwendig, auch diese zu stützen.

Zur Entfernung der Zahnsteinablagerungen werden teils stoßende, teils schabende und kratzende Bewegungen ausgeführt.

Vor allem muß man bei der Zahnsteinentfernung bedacht sein, planmäßig vorzugehen; die betreffende Fläche des Zahnes, die man bearbeitet, ist gründlich zu reinigen, bevor man auf andere Flächen übergeht. Es sollen in einer Sitzung im allgemeinen nicht mehr Zähne in Angriff genommen werden, als wirklich gereinigt werden können.

Es ist wohl zweckmäßig, zunächst die großen, über dem Zahnfleisch liegenden Zahnsteinablagerungen auf der Zungen- oder Wangenseite des Zahnes zu entfernen.

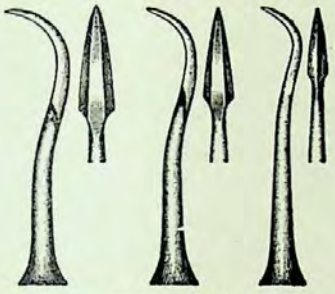

Abb. 2035.



Abb. 2036.

Abb. 2037. Zahnsteininstrumente nach Black.

Abb. 2038. Zahnsteininstrumente nach Black.

Abb. 2039. Zahnsteininstrumente nach Bunting.

Abb. 2040. Zahnreinigungsinstrumente.

Für diese Arbeit eignen sich im Bereiche der Frontzähne die in Abb. 2035 dargestellten Instrumente, für die Mahlzähne die in Abb. 2036 angegebenen oder ähnliche derartig geformte.

Zur Entfernung der subgingivalen Zahnsteinablagerung sind einzelne von Black angegebene Instrumente sehr zweckmäßig, die am Ende einen kleinen Widerhaken aufweisen. Die geraden (Abb. 2037) eignen sich vorwiegend für die Wangen- und Zungenflächen der Zähne, die stumpfwinkelig abgebogenen (Abb. 2038) für die Zahnzwischenflächen. Es wurden auch von anderen Zahnärzten (Tomphin, John, Bunting u. a.) ähnliche Instrumente hergestellt, so daß es bei einer reichen Auswahl der verschiedenen Größen und Formen möglich wird, auch schwer zugängliche Oberflächenteile der

Zähne zu erreichen. Von einer bildlichen Darstellung der vielen verschiedenartigen Formen möge hier abgesehen werden, da sie ja in Instrumentenkatalogen zu finden sind. Nach Bearbeitung der Zahnoberflächen mit diesen hakenförmigen Instrumenten ist es zweckmäßig, sie mit Feilen zu bearbeiten (Abb. 2039). Zur Entfernung von Zahnstein an dichtstehenden Zähnen mit engen Zahnzwischenräumen sind zierlicher gebaute Instrumente aus dem Satze von Younger sehr geeignet.

Nach erfolgter Zahnsteinentfernung prüft man mit einer feinen Zahnsonde, die man ganz leicht über die Zahnoberfläche gleiten läßt, ob diese ganz glatt ist oder ob sich noch Rauhigkeiten vorfinden, die noch auf Vorhandensein von Ablagerungen hinweisen würden. Fühlt sich die Oberfläche des gesamten Zahnes vollkommen glatt an, so wird sie zweckdienlich mit feinen, zum Polieren der Füllungen gebrauchten „Strips" poliert. Schließlich werden die Zähne mit feinem, in 3 proz. Wasserstoffsuperoxyd aufgeschwemmten Bimsstein mit Hilfe von Orangenholzstückchen, die auf eigens dazu konstruierten Haltern befestigt werden, bearbeitet. Ganz ausgezeichnete Dienste zum Glätten der Zähne leisten auch kleine Bürsten, die an die Bohrmaschine befestigt werden können, oder napf- oder röhrenförmige Reinigungsvorrichtungen aus Gummi (Abb. 2040), die ebenfalls mit Hilfe der Bohrmaschine in Drehung gebracht werden können und sich an die verschiedenen, auch sonst schwer erreichbaren Teile der Zahnoberflächen leicht anschmiegen.

Bei empfindlichen Patienten ist eine Betäubung durch Applikation von Cocainkrystallen oder Injektion einer 2 proz. Novocainlösung vor der Zahnsteinreinigung anzuraten.

Eine genau durchgeführte Zahnsteinentfernung erfordert große Geschicklichkeit und Mühe.

Jeder Zahnarzt muß es sich zur Aufgabe machen, jeden seiner Patienten einer gründlichen Zahnsteinreinigung zu unterziehen und ihn auf die Gefahren des Zahnsteins aufmerksam zu machen.

Nach Einschaltung dieser Bemerkungen über die Entfernung des Zahnsteines möge die Besprechung der verschiedenen prophylaktischen Maßnahmen fortgesetzt werden.

Finden sich bei einem Patienten, insbesondere bei Kindern, Kieferschlußanomalien, so müssen diese in einem möglichst frühzeitigen Stadium behandelt werden. Dies gilt sowohl für die Formen, die wegen unregelmäßiger Zahnstellung Retentionsstellen für die entzündungserregenden Stoffe schaffen, als auch für diejenigen, die Störungen der Artikulation bewirken, deren schädlicher Einfluß sich doch erst im fortgeschrittenen Alter bemerkbar macht.

Zu den prophylaktischen Maßnahmen der marginalen Paradentitis ist auch die Behandlung der Zahnkaries zu rechnen. Die Behandlung kleinster Defekte ist von Bedeutung. Die kariösen Höhlen stellen ja Retentionsstellen für die entzündungserregenden Stoffe dar, insbesondere, wenn sie in der Nähe des Zahnfleischrandes gelegen sind, und ermöglichen auch mechanische Beschädigung des Zahnfleisches beim Kauakte, wenn sie die Zahnzwischenflächen im Bereiche des Kontaktpunktes treffen. Allerdings müssen die Füllungen, wenn sie nicht selbst wieder veranlagende Momente darstellen sollen, die anatomische Form des verlorenen Zahnteils genau wiedergeben und einen tadellosen Randschluß aufweisen.

Die durch verschiedene Momente bedingten Zahnlücken müssen im allgemeinen durch prothetische Arbeiten wieder ausgefüllt werden, um ausgedehnte Wanderungen,

Längerwerden der Zähne, Neigung der Zähne hintanzuhalten bzw. zu verhüten. Doch müssen die prothetischen Arbeiten ihrerseits so angefertigt werden, daß sie nicht zur Entwicklung einer marginalen Gingivitis führen oder ungünstige Belastungsverhältnisse für einzelne Zähne verursachen.

Literatur: Bauer, W., Z. Stomat. **26**, H. 7. — Biedermann, W., in H. Winterstein: Hdb. d. vgl. Phys. **3**, 319 (1914). — Black, G. V., Dent. Cosmos, Dez. **13**. — Brekhus, B., Den Norske Tandlaegefornennings Tidende **21**, 415. — Bull, R., Experimentelle Studien über Knochentransplantation und Knochenregeneration (Oslo, J. Dybwad 1828). — Colyer, J. F., Chronic general Periodonditis „Periodontal Disease" (Pyorrhoea alveolaris) (London, Claudius Ash, Sons & Co., L. T. D. 1916). — Ebner, V. v., in A. Koellikers Hdb. d. Gewebsl. **3** (1902). — Ders., Über d. feineren Bau d. Knochensubstanz (Leipzig, W. Engelmann 1912). — Ders., Sitzgsber. d. Akad. Wien, mathem. naturw. Kl., 3. Abt., **119**, 1—42 (85—326) (1910). — Glynn, E. E., The Brit. Journ. **23**, Nr 12. — Goslee, H., Principles and Practice of Crown and Bridge works. Brookliyn. New York. Dental Items of Interest, Publihing Co. (London, Claudius Ash, Sons & Co. Ltd. 1923). — Gottlieb, B., Dtsch. Mschr. Zahnheilk. **25**, 142; Österr. Z. Stomat. **20**, 60. — Ders., Schmutzpyorrhoe, Paradentalpyorrhöe und Alveolaratrophie (Berlin-Wien, Urban & Schwarzenberg 1925). — Häupl, K., Z. Stomat. **26**, H. 2. — Ders., Beilage zur „Den Norsk Tandlaegeforennings Tidende" **26**, H. 6. — Ders., Vjschr. Zahnheilk. **25**, 1, 449; **26**, 397, 544. — Häupl, K., u. Lang, F. L., Die marginale Paradentitis usw. (Berlin, H. Meußer 1927). — Kantorowicz, A., Klin. Zahnheilk. (Berlin, H. Meußer 1924). — Kiefer, E., Befestigungs- und Entlastungsschienen (Berlin, H. Meußer 1927). — Koelliker, A., Die norm. Resorption d. Knochengewebe u. ihre Bedeutung f. d. Entstehung d. typisch. Knochenformen (Leipzig, C. Vogel 1873). — Körner, M., Allg. Wiener med. Zeitung **1874**, Nr 30, 249, bzw. Nr 41, 290. — Kranz, P., u. Falck, K., Alveolarpyrrhöe usw. (Berlin, H. Meußer 1922). — Landsberger, R., Dtsch. Mschr. Zahnheilk. **25**, 735. — Lang, F. J., Z. Anat. **25**, 424. — Ders., Arch. of Path. **26**, 41. — Ders., Arch. exper. Zellforschg, bes. Gewebszüchtung **25**, 93. — Ders., Vjschr. Zahnheilk. **23**, 489. — Ders., Virchows Arch. **22**, 76; **25**, 594. — Maximow, A., Klin. Wschr **25**, Nr. 31; **26**. — Neumann, R., Die Behandlung der sog. Alveolarpyrrhöe u. d. andern Paradentosen (Berlin, H. Meußer 1924). — Orban, B., Z. Stomat. **26**, 515. — Pommer, G., Untersuchungen über Osteomalacie und Rachitis nebst Beiträgen zur Kenntnis d. Knochenresorption und -appasition (Leipzig, F. C. Vogel 1858). — Ders., Sitzgsber. d. Akad. Wissensch. 17 (Wien 1881). Virchows Arch. **1883**, 296, 449. — Ders., Arch. klin. Chir. **25**, 1. — Ders., Mikroskopische Befunde bei Arthritis deformans. Denkschr. d. Wiener Akad. d. Wissensch. **89** (1913) (in Kommission bei Hölder). — Ders., Arch. orthop. Chir. **19**, 17f. — Prinz, H., Dent. Cosmos **21**, 369. — Roux, W., Gesammelte Abhandlungen über Entwicklungsmechanik d. Organismen **1** u. **2** (Leipzig, W. Engelmann 1895). — Rygge, J., Lærebog i tann- og mundsygdomer. (Oslo, Fabritius og sønner's forlag 1926). — Sachs, H., in Kantorowicz: Hdb. d. Zahnheilk. **2**, 411, 453 (1925). — Schröder, H., Vjschr. Zahnheilk. **24**, 297. — Schweizer, T., Arch. mikrosk. Anat. u. Entw.mechan. **09**, 927. — Thurner, J. G., The dental Journ. **23**, 361. — Weski, O., Vjschr. Zahnheilk. **21**, 3; **22**, 1. — Widmann, L., Vjschr. Zahnheilk. **23**, 18.

Häupl.

Paradentitis, die Bakterienflora der, ist auf Grund eines vermuteten ursächlichen Zusammenhanges zwischen der Erkrankung und einer Infektion durch bestimmte Keimarten genauer studiert worden. Bei der Paradentitis kommt es neben einer erheblichen Keimanhäufung zu einer starken Vermehrung der serophilen Keime (fusiforme Bacillen, Spirochäten [Kolle], Streptothrixarten), ohne die überall anzutreffenden Streptokokkenarten ganz zu verdrängen. Das gehäufte Auftreten dieser Keime ist nach Fleischmann und Gottlieb ein rein sekundäres Moment, das durch den ausgedehnten, gangränösen Zerfall des Gewebes begünstigt wird. Krankheiten, bei denen durch ähnliche pathologische Prozesse eine Anhäufung derartiger Keime, vor allem von Spirochäten, stattfindet, werden von Gerber in die Krankheitsgruppe der „lokalen Spirochätosen" zusammengefaßt. Bereits Miller und schon vor ihm Galippe fanden im untersuchten Eiter außer den bekannten Mundbakterien banale Staphylokokken und Streptokokken, unter ihnen den Micrococcus gingivae pyogenes. Ähnliche Bakterien, wahrscheinlich Pneumokokken, fanden Jones und Humphrey; Blessing zeigte insbesonders das reichliche Vorkommen der Streptokokken im allgemeinen. J. H. Fischer, der 201 Fälle von Paradentitis auf die Arten der Streptokokken untersucht hat, fand Streptococcus viridans in allen Fällen, aber nie Streptococcus haimolyticus oder haimoglobinophile Bakterien (Influenzabacillen). Lesbre und Granclaude wiesen auch im Pyorrhöeeiter alle Übergänge vom Streptococcus viridans zum Enterococcus (Darmstreptococcus, Streptococcus lacticus) nach.

Das Ergebnis wird noch vielgestaltiger bei Verwendung anaerober Züchtungsmethoden und verschiedenartiger Nährböden: anaerob wachsende Bakterien, Spirillen, Fusobakterien sind dann züchtbar; im gefärbten Ausstrich, besser noch im Tusche- oder Dunkelfeldbild sieht man in vielen Fällen Spirochäten, eine mucinproduzierende Spirochäte Noguschis vom Typ der Spirochaeta dentium das Feld beherrschen, ein andermal erinnert das Ausstrichbild sehr an eine Angina Plaut-Vincenti mit reichlich fusiformen Stäbchen und Spirillen.

Protozoen sind in der Tiefe der Taschen vielfach nachgewiesen, so von Bergeat eine Flagellatenart, die aber Blessing nicht wieder auffand, und wahrscheinlich mit der im Darme häufigen Trichomonas intestinalis identisch ist. Auch die Entamoeba buccalis (Entamoeba gingivalis der Amerikaner Baß und Johns Keilty) ist in den mit Eiter erfüllten Zahnfleischtaschen nicht selten, nach den Angaben von J. H. Fischer fast regelmäßig zu finden. A. Seitz hat in einer umfassenden Arbeit über die Bakteriologie der Alveolarpyorrhöe geradezu von einer Protozoologie der Alveolarpyorrhöe gesprochen, allerdings mehr durch die häufig vorhandene Spirochätose gerechtfertigt als durch die seltener gefundenen Amöben- und Flagellatenarten.

Literatur s. Granulom, Bakteriologie des. *Hilgers.*

Paradentium. Inhaltsverzeichnis: Anatomie und Physiologie. Allgemeines S. 1994. — 1. Anatomie der Stützeinrichtung S. 1995. — 2. Physiologie der Stützeinrichtung S. 2002. — 3. Bemerkungen vom Knochenan- und -abbau S. 2007.

Anatomie und Physiologie. Allgemeines. Unter dem Paradentium versteht man ein Gewebssystem, welches aus Zahn, Zahnfleisch, Wurzelhaut und Alveolarknochen besteht.

Die Einheit und Zusammengehörigkeit der paradentalen Gewebeteile ist nach Häupl und Lang vor allem durch ihre gemeinsame Funktionsleistung bestimmt, die auf dem Widerstande gegen die den Zahn, hauptsächlich beim Kauakte, treffenden mechanischen Einwirkungen beruht. Ähnliche Verhältnisse finden wir auch bei den Gelenken, bei welchen der Organbegriff lediglich in der Funktionsleistung begründet ist (Roux, Henke).

Wegen des kausalen Zusammenhanges zwischen Funktionsleistung und Aufbau der Organe finden wir auch im Paradentium eine einheitliche funktionelle Struktur, die in den einzelnen Fällen mehr oder weniger deutlich zum Ausdruck kommt. Die dadurch geschaffene anatomische Einheit des Paradentiums ist allerdings nicht scharf gegenüber den Nachbarparadentien und dem Kieferkörper abgegrenzt. Je weiter das Gewebe vom Zahn entfernt liegt, desto undeutlicher wird seine funktionelle Struktur. Es nimmt ja auch mit der Entfernung vom Zahne die Stärke der funktionellen Reizwirkung ab.

Außer in einer einheitlichen funktionellen Struktur kommt auch die anatomische Einheit des Paradentiums in einer gemeinsamen Gefäßversorgung zum Ausdrucke. Das Paradentium wird, wie noch näher zu zeigen ist, zum größten Teile von einem gemeinsamen Gefäßstamm, der Arteria interalveolaris, welche von der Tiefe des Alveolarknochens gegen das Zahnfleisch hin verläuft, und ihrer Verästelung versorgt.

Die Einheit und Zusammengehörigkeit der paradentalen Gewebe wird besonders oft bei krankhaften Zuständen deutlich, bei denen krankhafte Veränderungen eines Teiles des Paradentiums ebensolche in den übrigen nach sich ziehen.

Das Verdienst, als erster auf die Zusammengehörigkeit von Zahnfleisch, Periodontium, Alveolarfortsatz und Zahn hingewiesen zu haben, gebührt Weski. Auch Weski sieht vorwiegend in der Funktion die Einheit der genannten Gewebsteile begründet. Allerdings geht Weski zu weit, wenn er annimmt, daß der Zahn mit dem paradentalen Gewebe eine unzertrennliche Einheit bildet, daß das paradentale Gewebe mit dem Zahn alt wird und alle Lageänderungen des Zahnes mitmacht, eine Ansicht, die auch von Landsberger vertreten wird.

Wir wissen vielmehr, daß bei der Wanderung der Zähne der paradentale Knochen umgebaut, d. h. ab- und angebaut wird. Auch können Gewebeteile des Paradentiums, wie Malassezsche Epithelreste und Knochenstücke, die morphologisch als Insertionsstellen der Wurzelhautfasern gekennzeichnet sind, mehr oder weniger weit entfernt von wandernden Zähnen angetroffen werden, eine Tatsache, die mit der Ansicht unvereinbar ist, daß das paradentale Gewebe mit dem Zahne mitwandert. Wenn es auch bei der Wanderung der Zähne zu einem Umbau des paradentalen Gewebes kommt, so wird doch dabei insofern die anatomische Einheit des Paradentiums bewahrt, als das neugebildete Gewebe unter dem Einflusse der einheitlichen funktionellen, vom Zahne ausgehenden Reize gebildet wird.

Ob sich die Einheit des Paradentiums bereits entwicklungsgeschichtlich nachweisen läßt, wie dies von Landsberger angenommen wird, muß weiteren Untersuchungen vorbehalten bleiben.

Das Wort Paradentium ist für das Gewebssystem, bestehend aus Zahn, Zahnfleisch, Wurzelhaut und Alveolarknochen, nicht sehr zutreffend. Paradentium bedeutet „neben dem Zahne". Man muß aber den Zahn als zum Paradentium gehörig ansehen. Nach Klarlegung des Begriffes kann der Ausdruck doch beibehalten werden. Aus sprachlichen Gründen wird, um die Verbindung eines griechischen mit einem lateinischen Worte zu vermeiden, das Wort Parodontium gebraucht. Von Häupl und Lang wurden weiterhin die Ausdrücke Zahnstützeinrichtung, Zahnstützvorrichtung, Zahnstützapparat u. a. vorgeschlagen, Ausdrücke, die auch in dieser Betrachtung in Anwendung gebracht werden.

Es soll zunächst die Anatomie und Physiologie der Zahnstützeinrichtung geschildert werden, da die diesbezüglichen Kenntnisse die unentbehrliche Vorbedingung für das Verständnis der entzündlichen Veränderungen dieses Organs sind. Den Abschluß dieses Abschnittes werden einige Bemerkungen zu den Vorgängen beim Knochenan- und -abbau darstellen, da diese im entzündlichen Geschehen der Zahnstützeinrichtung eine außerordentlich wichtige Rolle spielen.

1. **Anatomie der Zahnstützeinrichtung.** a) Das über dem paradentalen Knochen gelegene Weichgewebe. Bei der Besprechung der Anatomie der Zahnstützeinrichtung ist zunächst über das — über dem Alveolarknochen gelegene — Weichgewebe zu berichten, das im großen und ganzen dem Zahnfleisch entspricht. Dieses zerfällt in einen epithelialen und mesodermalen Teil.

Das Epithel ist mehrschichtig und kubisch, wie dies auch sonst beim Mundepithel der Fall ist. Als physiologische Eigenart des Epithels ist zu erwähnen, daß es einem ständigen Wechsel unterliegt und daß es befähigt ist, Aufsaugungs- und Absonderungsfunktionen auszuführen. Die ständige Abschuppung der oberflächlich gelegenen Epithelzellen steht wohl mit den vielen äußeren Einwirkungen in ursächlichem Zusammenhange, welche vor allem beim Kauakte das Zahnfleisch treffen. Der Wiederersatz der losgelösten Epithelplättchen geht in den tieferen Lagen vor sich.

Nach v. Ebner ist im Gegensatze zur Epidermis die im allgemeinen dichte Epithellage für Flüssigkeiten leicht durchdringlich. Diese durchsetzen das Epithel und können von den Gefäßen aufgesogen und von den Nerven wahrgenommen werden.

Im Zahnfleischepithel des Menschen ist nach v. Ebner keine Verhornung anzutreffen. Es ließen sich daher auch beim Menschen keine Zellen nachweisen, die Keratohyalin, bzw. Eleidinkörner enthalten, wie dies in der Epidermis der Fall ist. Doch behauptet Severin, derartige Zellen nachgewiesen zu haben. Der das Zahnfleischepithel auch schon bei jugendlichen Individuen bedeckende homogene Streifen ist als hyaline Abänderung der oberst gelegenen Zellen anzusehen und als Anpassungsvorgang anzusprechen, der allmählich von physiologischen Vorgängen zu pathologischen überleitet (Häupl, Lang, Bauer).

Das Epithel füllt die Vertiefungen zwischen den bestehenden 0,2—0,4 mm hohen Papillen des subepithelialen Gewebes aus. Die letzten fehlen gegenüber dem Zahnkörper. Die Oberfläche des Zahnfleisches erscheint makroskopisch glatt, doch leicht gekörnt.

Von besonderer Wichtigkeit ist das Verhältnis zwischen Epithel und Schmelz. Nach vollendetem Durchbruch des Zahnes, d. h. nach Einstellung des Zahnes in die Okklusionsebene, bedeckt das Epithel ungefähr das apikale Drittel der Zahnkrone und ist, wie auf Abb. 2041 zu sehen ist, mit dem Schmelze verwachsen. Auf diese Tatsache hingewiesen und sie durch Vorgänge beim Zahndurchbruch erklärt zu haben, ist ein Verdienst Gottliebs. Der dadurch entstehende breite Epithelansatz, der bis zur Schmelzzementgrenze reicht, gestattet eine mehr oder weniger feste Verbindung zwischen Zahnfleisch und Schmelz und stellt einen Schutz des darunterliegenden Gewebes dar. Allerdings ist beim Menschen die Verbindung eine nicht allzu feste; bei Tieren hingegen kann dieser Zustand bis ins hohe Alter gewahrt bleiben.

Die Tatsache, daß das Epithel nach vollendetem Zahndurchbruch mit einem Teil des Schmelzes in fester Verbindung steht, ist entwicklungsgeschichtlich leicht zu verstehen. Der Schmelz stellt ja ein Bildungsprodukt des Schmelzepithels dar, das nach Fertigstellung der Krone den Schmelz bedeckt. Während des Zahndurchbruches löst sich allmählich das Epithel von der Schmelzoberfläche los, und zwar zuerst an der Kaukante. Die Loslösung des Epithels dauert so lange, bis der Zahn sich in der Okklusionsebene eingestellt hat; zu diesem Zeitpunkte ist aber das apikale Drittel der Zahnkrone noch vom Epithel bedeckt und mit ihm verwachsen.

Dadurch, daß das Epithel, wie auch auf Abb. 2041 zu ersehen ist, unter der Bildung einer Umschlagfalte am Zahne ansetzt, entsteht zwischen Zahnoberfläche und Epithel eine seichte Einsenkung, die physiologische Zahnfleischtasche (Häupl). Die Tiefe der physiologischen Zahnfleischtasche ist von der Gestaltung des Umschlagsrandes des Epithelansatzes abhängig. Unter Umständen fehlt sie. Charakteristisch für sie ist, daß ihr Boden von intakten Epithelzellen gebildet ist, und daß dieser ungefähr ein Drittel der Kronenlänge von der Schmelzzementgrenze entfernt liegt. Die Bildung der physiologischen Taschen geht mit dem Zahndurchbruch und der Loslösung des Epithels Hand in Hand. Ihre Vertiefung nach vollendetem Zahndurchbruch ist als ein auf äußere Einwirkung hin erfolgender pathologischer Vorgang anzusprechen. Unter Umständen erfolgt die pathologische Vertiefung der physiologischen Tasche bereits vor Einstellung des Zahnes in die Okklusionsebene.

Zwischen Epithel und Schmelzoberfläche schiebt sich das Schmelzoberhäutchen. (Cuticula dentis), die Nasmythsche Membran ein. Sie steht mit der zwischen den Prismen des Schmelzes gelegenen Kittsubstanz in Verbindung und ist gegenüber der Einwirkung von Säuren und Alkalien sehr widerstandsfähig. Sie stellt wohl, wie dies von v. Ebner, Koelliker und Schaffer angegeben wurde, das letzte, nicht fertig

differenzierte Erzeugnis der Ameloblasten dar. Nach der Entkalkung ist sie im allgemeinen schwierig nachzuweisen. Außer der Nasmythschen Membran läßt sich in entzündlich veränderten Paradentien eine auf entzündliche oder funktionelle Reize zurückzuführende Hyalinisierung bzw. Verhornung der obersten Epithellagen nachweisen, die sowohl im Bereiche des Schmelzes, als auch nach Epitheltiefenwachstum im Bereiche der Wurzel dem Epithel als membranartige Bildung aufliegt.

Der mesodermale Anteil des paradentalen Weichgewebes über dem Alveolarknochen zerfällt morphologisch in zwei Abschnitte: das subepitheliale und das supraalveoläre Bindegewebe.

Das subepitheliale Bindegewebe liegt zwischen Epithel und dem supraalveolären Bindegewebe, von dem es sich in der Höhe der Schmelzzementgrenze dadurch in scharfer Grenze abhebt, daß ihm im Gegensatze zu letzterem eine funktionelle Struktur fehlt. Es zeigt vielmehr lockeren Bau; adenoides Gewebe ist daselbst embryonal nicht angelegt.

Das supraalveoläre Bindegewebe, das dem Ligamentum circulare dentis Koellikers entspricht, besteht aus funktionell orientierten, teilweise am Zement ansetzenden Faserbündeln und liegt zwischen Schmelzzementgrenze und dem Rande des Alveolarknochens (Abb. 2041). Die funktionelle Orientierung der Faserbündel weist darauf hin, daß dieser Gewebsanteil eine mechanische Funktion hat, nämlich die Befestigung des Zahnes und Widerstandsleistung gegen die die Krone treffenden mechanischen Einwirkungen.

Gegen den Alveolarknochen hin werden die Faserbündel immer dichter und damit auch die Verbindung zwischen Zahnoberfläche und Weichteilen eine festere. An der Alveolarkuppe gehen die Faserbündel ohne deutlichen Übergang in die Wurzelhaut über.

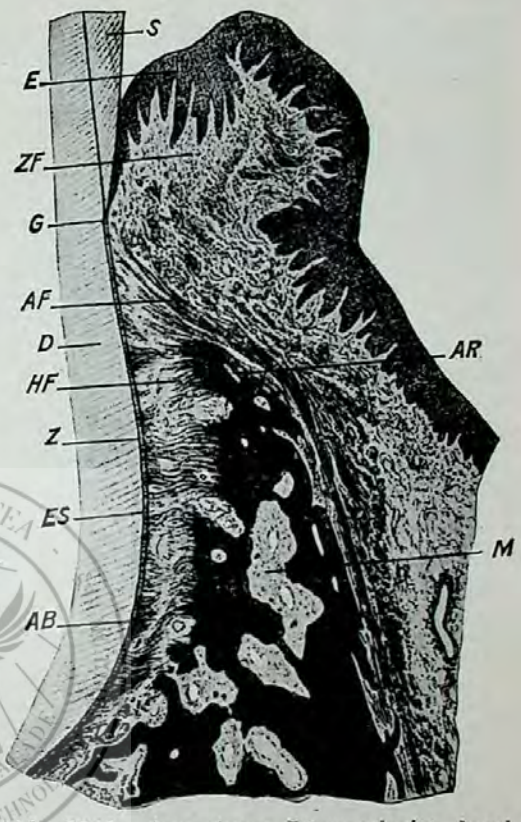

Abb. 2041. Aus einem Längsschnitt durch den Zahnhals eines unteren Prämolaren vom 3jährigen Kind. (Müllers Flüssigkeit; Mallorys Bindegewebsfärbung.) AB = absteigende Fasern des Alveolarperiostes, AF = aufsteigende Fasern, AR = knöcherner Alveolarrand, D = Dentin, E = Pflasterepithel des Zahnfleisches, ES = Reste der Epithelscheide, G = Ende des Schmelzes, HF = horizontale Fasern (Lig. circulare dentis), M = Markraum, S = Schmelz, Z = Zement, ZF = Zahnfleisch mit hohen Papillen. V. 26. (Nach Schaffer.)

Die Faserbündel des supraalveolären Bindegewebes zeigen eine mehr oder minder charakteristische Verlaufsweise und können nach Wetzel als Bänder aufgefaßt werden, die er mit folgenden Namen belegt hat:

1. Vom Zahnhalse abgehende Fasern — vorwiegend an der labialen und lingualen Seite — endigen im Bindegewebe des Zahnfleisches und werden als Fibrae gingivodentales bezeichnet.

2. Andere Fasern, die parallel mit dem Alveolarrand um den Zahn herumlaufen, halten die Weichteile an den Zahn angedrückt. Diese Fibrae gingivales circulares erscheinen auf Längsschnitten als feine Punkte.

3. An den Approximalflächen des Zahnes entspringen Fasern, die sich mit ebendenselben der Nachbarzähne vereinigen. Diese Fibrae interdentales zeigen im all-

gemeinen einen horizontalen, hier und da aber auch einen schrägen Verlauf und verbinden die Zähne untereinander.

4. Vom Zahnhalse verlaufen schräg wurzelwärts Faserzüge, die sich in das linguale oder buccal gelegene Periost des Alveolarfortsatzes fortsetzen. Diese Fibrae alveodentales obliquae superiores verhindern den Zahn, aus der Alveole herauszutreten.

b) **Das knöcherne Paradentium.** Der Schilderung des Aufbaues des knöchernen Paradentiums ist vorauszuschicken, daß im allgemeinen „Knochen in der Periode des funktionellen Lebens", wie Roux zum Ausdrucke bringt, „von dem dazu befähigten Blasten bei Einwirkungen von Druck oder bei Wechsel von Druck und Zug, aber nur bei gleichzeitigem Schutz vor Abscheuerung gebildet wird" (S. 810). Die fertig gebildeten Knochenbalken liegen in der Richtung des einwirkenden Zuges und Druckes und weisen somit eine funktionelle Struktur auf, die auf ihre Arbeitsleistung hinweist. Neben den Knochenbalken kommen bei entsprechender Belastung auch andere „statische Elementarteile" wie Plättchen, Röhrchen zur Ausbildung. Während die Knochenbälkchen hauptsächlich einer Beanspruchung in einer Richtung dienen, werden Knochenplättchen bei hochgradigem Wechsel der Beanspruchungsrichtung und bei der Notwendigkeit eines starken Widerstandes in den verschiedenen Richtungen gebildet.

Wenn wir uns nun nach diesen allgemeinen, einleitenden Bemerkungen über den Zusammenhang von Funktion und Struktur des Knochens der Architektur des paradentalen Knochens zuwenden, ist zunächst anzuführen, daß das Zahnfach, in dem der Zahn befestigt ist, von einer Knochenplatte ausgekleidet ist. Diese alveoläre Knochenplatte stellt eine Röhre dar, die im großen und ganzen eine der Zahnoberfläche entsprechende Gestalt aufweist. Diese Röhre zeigt im Fundus kleine Öffnungen auf für den Durchtritt von Nerven und Gefäßen, eine große hingegen, die dem Umfange des Zahnes entspricht, in der Gegend des Alveolarrandes. Die kompakte Knochenplatte ist an einzelnen Stellen von perforierenden Kanälen durchbrochen, die Gefäße und Nerven enthalten. Der neben der Wurzelhaut liegende Anteil der Knochenplatte ist durch einen großen Reichtum von Sharpeyschen Fasern ausgezeichnet, die die Fortsetzung der Wurzelhautfasern darstellen. Durchschnitte durch derartige Knochenteile, die im rechten Winkel zum Verlauf der Sharpeyschen Fasern gelegen sind, gleichen im mikroskopischen Bilde den Insertionsstellen von Sehnen.

Die alveolären Knochenplatten werden durch Balken und Plättchen gestützt, deren Verlauf der Beanspruchungsrichtung entspricht. Durch die genannten Bälkchen und Plättchen stehen die Knochenplatten mit denen der Nachbarparadentien und mit der Corticalis und Spongiosa des Kieferknochens in Verbindung. Die Verbindung mit der Corticalis des Kieferknochens finden wir an der lingualen bzw. palatinalen Seite der Zähne, während labial wenigstens in den marginalen Teilen die Knochenplatte der Alveole unmittelbar an das Zahnfleisch bzw. an die Mundschleimhaut grenzt. Von den Knochenbalken im Bereiche des apikalen Teiles der Knochenplatte ist zu erwähnen, daß sie eine mehr radiäre Anordnung aufzeigen.

Dadurch, daß die genannten Querbalken und Plättchen abermals durch dazu senkrecht stehende Balken oder Plättchen gestützt sind, kommt es zur Ausbildung einer Maschen- oder Netzspongiosa, wobei die Maschen entsprechend dem Wechsel der Beanspruchung eine mehr ovale und unregelmäßige Form aufzeigen.

Im Zwischenwurzelseptum mehrwurzeliger Zähne finden wir die alveolären Knochenplatten, die unter der Gabelungsstelle ineinander übergehen, durch quer- bzw. schrägverlaufende Balken gestützt, wie dies der Druckeinwirkung entspricht. Gegenüber dem Kieferkörper ist, wie erwähnt, der paradentale Knochen nicht scharf

abgegrenzt, sondern geht allmählich unter Verlust des funktionellen Aufbaues — der durch vom Zahn ausgehende mechanische Einwirkungen verursacht wird — in die vor allem muskulär orientierte Spongiosa des Kieferkörpers über.

Eine gute Vorstellung von der Architektur des paradentalen Knochens gibt Abb. 2042, die das Paradentium eines ersten oberen Mahlzahnes darstellt, das allerdings in seinem weichgewebigen Teil, aber auch in den Randgebieten des Knochens entzündliche Veränderungen aufweist. Wir sehen die den beiden Wurzeln entsprechenden Zahnfächer von den im Längsschnitt getroffenen alveolären Knochenplatten ausgekleidet, die sich unter der Gabelungsstelle der Wurzeln treffen und an einzelnen Stellen von perforierenden Kanälen durchbrochen sind. Die Knochenplatten sind von Querbalken gestützt, die an verschiedenen Stellen verschiedene Verlaufsrichtungen zeigen.

Abb. 2042[1]). Oberer erster Mahlzahn einer 33 Jahre alten Frau. Die die Zahnfächer auskleidenden Knochenplatten gehen unter der Gabelungsstelle der Wurzeln ineinander über und sind von durchbohrenden Kanälen durchzogen. Sie werden von m. o. m. zu ihnen senkrecht stehenden Balken oder Plättchen gestützt. Das paradentale Weichgewebe ist entzündlich verändert. (8fache Vergrößerung. Das Präparat ist mit Hämatoxylineosin gefärbt und in Canadabalsam eingeschlossen.)

Das Markgewebe ist, wie auch sonst im Skeletsystem, unter physiologischen Verhältnissen lymphoid bzw. Fettmark.

c) **Das Zement.** Bevor wir uns der Beschreibung der Wurzelhaut zuwenden, sei einiges über den Aufbau des Zementes gesagt, weil dieses Gewebe bei entzündlichen Vorgängen im Paradentium besonders beteiligt ist. Das Zement oder der Zahnkitt umgibt die Zahnwurzel als dünne Rinde, die an der Schmelzzementgrenze nach v. Ebner 20 bis 30 μ dick ist, und die gegen die Wurzelspitze allmählich dicker wird und daselbst auch ihre größte Ausdehnung erreicht. Das Zement gleicht in seinem chemischen und histologischen Aufbau dem Knochengewebe und besteht wie dieses aus verkalkter Kittsubstanz und nicht verkalkten Fibrillen, enthält aber auch hier und da Lacunen mit Zementkörperchen und deren Ausläufern. Es unterscheidet sich aber nach v. Ebner vor allem dadurch vom Knochengewebe, daß die Fibrillenbündel nach Art der Sharpeyschen Fasern senkrecht zur Oberfläche gerichtet sind, während sie beim Knochen mit ihr parallel laufen. Bei dünnen Lagen des Zementes baut sich die gesamte Grundsubstanz nahezu nur aus 3—6 μ dicken, senkrecht zur Oberfläche verlaufenden Bündeln auf,

[1]) Sämtliche in diesen zwei Abschnitten verwendeten Mikrophotographien wurden von Herrn Prof. Dr. med. F. J. Lang (Innsbruck) hergestellt, wofür ihm auch an dieser Stelle mein ergebenster Dank ausgesprochen sei.

die dem Zement eine säulenartige Zeichnung geben. Beim Vorhandensein mehrerer Lagen solcher säulenartigen Faserbündel bekommt das Zement ein geschichtetes Aussehen; dabei werden die einzelnen Lamellen durch formlose Kittsubstanz verbunden.

Die Verbindung von Dentin und Zement wird durch einfache Anlagerung hergestellt. Hier und da, doch nach v. Ebner sehr selten, wird der Anschein erweckt, daß die Zementkanälchen sich in den Dentinkanälchen fortsetzen. Histologisch weist also nichts darauf hin, daß das Zement von der Zahnpulpa aus ernährt wird.

Saftlücken und Saftkanälchen im Zemente stehen mit Stoffwechselvorgängen daselbst, wenn auch sehr geringgradigen, in Verbindung. Was die Histologie der übrigen Zahnteile betrifft, so sei auf die entsprechenden Abschnitte dieses Buches verwiesen.

Abb. 2043. Periodontalraumgebiet eines unteren Schneidezahnes eines 17jährigen an Peritontitis gestorbenen Mädchens. Die Wurzelhautfasern (Sehnen) treten als deutlich abgegrenzte Einzelbündel hervor; zwischen ihnen liegt umgeben von Gefäßen locker gebautes Gewebe. (42-fache Vergrößerung. Das Präparat ist mit Hämatoxylineosin gefärbt und in Glycerin eingeschlossen.) (Nach Häupl-Lang.)

d) **Die Wurzelhaut.** Der Raum zwischen der alveolären Knochenplatte und dem Zement ist von der Wurzelhaut oder dem Zahnperiost erfüllt. Die durchschnittliche Breite des Periodontalraumes wurde von Weski im Oberkiefer auf 0,2—0,25 mm, im Unterkiefer auf 0,15—0,22 bestimmt.

Die Wurzelhaut besteht zum großen Teil aus 4—10 μ dicken, derben Faserbündeln, die einerseits am Zement, andererseits an der alveolären Knochenplatte inserieren. Die Faserbündel sind im Ruhezustand nicht völlig gespannt und erscheinen daher auch oft im mikroskopischen Bilde leicht geschlängelt. Sie enthalten keine elastischen Elemente (v. Ebner, Koelliker u. a.) und sind morphologisch, aber auch funktionell (Bergersen) als Sehnen aufzufassen.

Die Wurzelhautsehnen weisen in den verschiedenen Abschnitten des Periodontalraumes eine verschiedene Richtung auf. Sie verlaufen im randständigen Teile in unmittelbarer Fortsetzung des supraalveolären Bindegewebes horizontal (Fibrae alveolodentales transversae). Wie Querschnitte zeigen, verlaufen aber diese Fasern nicht geradlinig von der Zementoberfläche an die entsprechende Stelle der alveolären Knochenplatte, sondern unter Beibehaltung ihrer horizontalen Lage schräg, wobei sich die verschiedenen, in schräger Richtung verlaufenden Bündel kreuzen und durchflechten — eine Gestaltung der Faserbündeln, die sie zu großem Widerstand gegenüber einer drehenden Bewegung befähigt.

Die größte Anzahl der Faserbündel verläuft in schräger Richtung (Abb. 2043). Dabei liegt ihre Ansatzstelle am Knochen näher dem Rande als die entsprechende am Zement. Diese Fibrae alveolodentales obliquae, deren Verlauf in der Nähe der Wurzelspitze schräger wird, geraten in Spannung, wenn der Zahn in die Alveole hineingepreßt wird. An der Wurzelspitze nehmen die Sehnen einen gegen den Fundus

der Alveole radiär gerichteten Verlauf an. Diese Fibrae apicales verhindern ebenso, wie die bei der Besprechung des supraalveolären Bindegewebes erwähnten Fibrae alveolodentales obliquae superiores, den Zahn, aus der Alveole herauszutreten.

Die verschiedene Richtung der Wurzelhautfasern weist auf einen in den verschiedenen Teilen des Periodontalraumes verschiedenen Verlauf der Zug- und Druckeinwirkungen hin.

Zwischen den Wurzelhautsehnen liegt mehr locker gebautes, ungeformtes Bindegewebe, das Gefäßsystem und das Keimgewebe der Wurzelhaut.

e) **Die Gefäßversorgung und Innervation des Paradentiums.** Nach Beschreibung der einzelnen geweblichen Bestandteile des Paradentiums soll nun die Gefäßversorgung des Zahnstützapparates geschildert werden. Das Paradentium wird hauptsächlich von einem Gefäßstamme, der Arteria interalveolaris und ihren Ästen, mit Blut versorgt. Diese zieht von der Tiefe des Knochens in den Zahnzwischenräumen in das Zahnfleisch, wo sie sich in ihre Endäste verzweigt (Abb. 2044).

Während ihres Verlaufes im Alveolarknochen gibt sie Äste ab zur Wurzelhaut, die in mehr oder weniger parallel verlaufenden Kanälen die alveoläre Knochenplatte durchbohren, wodurch ein Bild entsteht, das in seinem Aussehen an Leitersprossen erinnert. Die letztgenannten Gefäße stellen die hauptsächlichste Blutversorgung der Wurzelhaut dar, während den Ästen der Pulpagefäße am Fundus der Alveole und den Ästen der Zahnfleischgefäße am Eingang der Alveole, soweit sie die Wurzelhaut versorgen, nur eine untergeordnete Bedeutung zukommt. „Das Blutgefäßsystem der Wurzelhaut dürfte somit vielleicht als eine Art Divertikel des ungeheuer reich verzweigten Kieferknochensystems aufzufassen sein“ (Schweitzer).

Im allgemeinen durchziehen die Gefäße in Form eines engmaschigen Netzes die Wurzelhaut. Es finden sich aber auch parallel mit der Wurzeloberfläche verlaufende Gefäße. In der Nähe der Wurzelspitze und am Eingange der Alveole lassen sich komplizierte Ausbauten des Gefäßsystems nachweisen, so unter anderem Knäuelbildungen (Abb. 2045), die Wedel mit dem Glomeruli der Niere vergleicht. Das Bindegewebe ist um diese Knäuel konzentrisch angeordnet, so daß es den Eindruck einer Kapselbildung macht. In den Abschnitten der Wurzelhaut, die zwischen Eingang und Fundus der Alveole gelegen sind, befinden sich mehr einfache Schlingen, netz- und maschenartige Gefäßbilder und Zirkulargefäße, die die Wurzel bis zur Hälfte umkreisen.

Der bindegewebige Teil des Paradentiums erhält außer durch die Endäste der Arteria interalveolaris im Oberkiefer Blutzufuhr durch die Äste der Arteria palatina major und durch Äste der Arteria alveolaris superior posterior, aber auch im Bereiche der Backen- und Vorderzähne durch die Arteria alveolaris superior anterior.

Durch die hauptsächliche Blutversorgung des Paradentiums durch einen gemeinsamen Gefäßstamm wird, wie bereits erwähnt, auf die anatomische Einheit der paradentalen Gewebsteile hingedeutet, eine Tatsache, die unter krankhaften Bedingungen mit den dadurch gesteigerten Resorptionsvorgängen von größter Tragweite ist.

Die Venen des Paradentiums zeigen im allgemeinen ein gleiches Verhalten wie die Arterien und ebenfalls Neigung zur Geflechtsbildung.

Betreffs des Lymphgefäßsystems des Paradentiums, dessen Kenntnis wir den Untersuchungen Schweitzers verdanken, ist zunächst von den Lymphgefäßen des Zahnfleisches zu berichten, daß sich daselbst ein oberflächliches und ein tiefes Netz unterscheiden läßt. Von den Lymphgefäßen der Wurzelhaut ist anzuführen, daß sie in Form eines dichten Kapillarnetzes die Wurzelhaut durchziehen, kräftiger als die Blutgefäße entwickelt sind und im oberen Teil des Periodontalraumes auch Knäuel

bilden. Die Lymphgefäße der Wurzelhaut stehen mit denen im Knochen, denen der Zahnpulpa und dem tiefen Lymphgefäßnetz des Zahnfleisches in Verbindung.

Der Abfluß des Lymphstromes aus dem Paradentium geht zu den Lymphoglandulae submentales, submaxillares und cervicales profundae.

Der Zahnstützapparat wird von einem, im retroalveolären Spongiosaraum gelegenen, Nervengeflecht innerviert, das dem Verzweigungsgebiet des Trigeminus angehört.

2. **Physiologie der Zahnstützeinrichtung.** Die Aufgabe der Zahnstützeinrichtung ist vor allem eine mechanisch-statische und besteht im Widerstande gegen die den Zahn beim Kauakte treffenden mechanischen Einwirkungen (Häupl, Lang). Der die Zahnkrone treffende Druck pflanzt sich auf die Wurzel, das paradentale Weichgewebe, die Wurzelhaut und den Knochen fort. Außer dem Kaudruck sind auch die mechanischen Einwirkungen des Lippen-, Wangen- und Zungendruckes von einer gewissen Bedeutung.

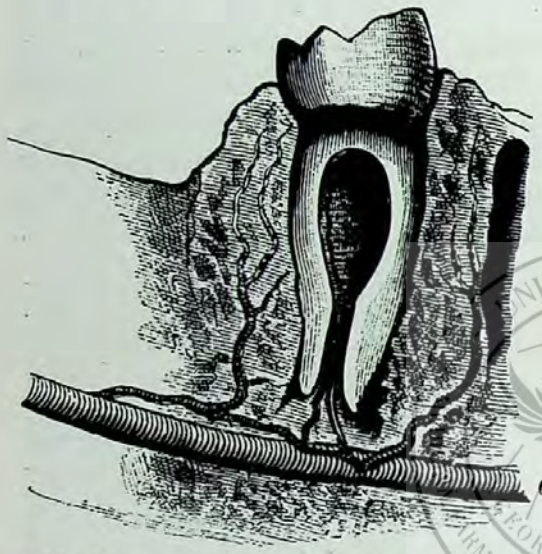

Abb. 2044. Backenzahn mit zwei Dentalarterien. Seitlich vom Zahn je eine Interalveolararterie. *a* = Arteria alveolaris inferior. (Vergrößert.) (Nach Zuckerkandl, Lenhossék u. Häupl-Lang.)

Abb. 2045. Blutgefäßknäuel („Glomerulus"), gelegen nahe dem Eingang der knöchernen Alveole eines unteren Milchprämolaren, von einem ca. 8 Wochen alten Hund. (Vergrößerung 115 : 1. Serienschnitt 200 μ dick; Blutgefäßinjektion mit Carminleim von der Art. carotis communis aus; nicht farbig wiedergegeben.) (Nach Schweitzer und Häupl-Lang.)

Die Zahnstützeinrichtung baut sich nicht aus einem Gewebe auf, sondern aus den Hartgeweben des Zahnes und dem paradentalen Knochen einerseits und kollagenen Bindegewebsbündeln andererseits. Daß unter diesen Bedingungen eine mechanische Funktionsleistung möglich ist, liegt in den physikalischen Eigenschaften der geweblichen Bestandteile des Paradentiums und der Art und Weise ihres Aufbaues begründet (Häupl, Lang).

Es sollen in diesem Abschnitt die physikalischen Eigenschaften der Gewebe, soweit sie für die Funktionsleistung von Bedeutung sind, besprochen werden und im Anschlusse daran die Beziehungen zwischen dem anatomischen Aufbau des Zahnstützapparates und seiner Funktionsleistung. Nach einer Besprechung der Vorgänge im Paradentium bei der Funktionsvollziehung werden einige allgemeine Bemerkungen über die Physiologie diesen Abschnitt abschließen.

Was nun die physikalischen Eigenschaften der paradentalen Gewebselemente anlangt, so ist einiges über Knochen und Zement und die kollagenen Bindegewebsbündel zu berichten.

Der Elastizitätsmodul des Knochens beträgt auf Grund der Versuche Wertheims, Raubers und Hülsens 2000 kg pro qmm (Biedermann); d. h. um ein 1 mm langes Knochenstäbchen auf das Doppelte der Länge auszudehnen, sind 2000 kg nötig, vorausgesetzt, daß es eine solche Dehnung ohne Überschreitung seiner Elastizitätsgrenze ertragen könnte. Der reziproke Wert des Elastizitätsmoduls entspricht nun der Elastizität, d. h. dem Bestreben der Teilchen, die durch Einwirkung einer äußeren Kraft ein wenig aus ihrer Lage gebracht worden sind, in die frühere Lage zurückzukehren. Die Elastizität ist somit für die Knochensubstanz sehr groß. Weiterhin ist der Knochen gegen Zug sehr widerstandsfähig. Ähnliche physikalische Eigenschaften kommen wohl auch dem Zementgewebe zu.

Die Wurzelhautfasern stellen kollagenes Bindegewebe dar und besitzen daher als wichtige Eigenschaft große Zugfestigkeit bei sehr geringer Dehnbarkeit und Biegungsfestigkeit. Laut den Angaben Rouxs „enthält das Sehnengewebe über 60% Wasser, hat aber trotzdem die Zugfestigkeit fast des weichen Eisens". Roux nimmt an, daß bereits „jede einzelne Primitivfaser" noch eine besondere, ihrer Funktion, Widerstand zu leisten, angepaßte Struktur hat.

„Beim Trocknen wird nämlich eine Sehne nicht kürzer, sondern bloß dünner, beim Quellen (in schwacher Essigsäure) wird sie nicht länger, sondern bloß dicker und (durch Schlängelung ihrer Fasern) etwas kürzer. Also die Längsdimension der Bindegewebsfasern ist unveränderlich; die spezifischen Molekeln sind also in der funktionellen Richtung so fest verknüpft, daß beim Trocknen kein Wasser heraus, beim Quellen keins hinein kann, so daß also in dieser Dimension wohl überhaupt keine Wassermolekeln als solche zwischengelagert sind. Diese spezifische, der dimensionalen Funktion angepaßte, unsichtbare Struktur kann man als dimensionale funktionelle Struktur der Bindegewebsfasern bezeichnen" (Roux, S. 187).

Außerdem konnte Roux beobachten, daß eine in verdünnter Essigsäure schwach gequollene Sehne die durchscheinende Beschaffenheit verliert, aber das atlasglänzende Aussehen wiederum bekommt, wenn sie nur ein bißchen gestreckt wird. „Ihre Molekeln sind also durch die Quellung etwas verschoben und erlangen daher beim Zug sogleich ihre normale Anordnung wieder." Es muß also „die Bindegewebsfaser in der funktionellen Richtung einen besonders festen Molekularverband haben, aus dem nach dem Tode nichts aus- und nichts eintreten kann . . ." (Roux, S. 188).

Auf Grund der neueren Versuche Wertheims und Triepels sind die „toten" Sehnenfasern bei genügender Belastung nicht vollständig unveränderlich, sondern zeigen eine geringe Verlängerung. Der Dehnungsmodul beträgt nach Triepel rund 25 kg bis „90 (rund 100)" kg. Ein kollagenes Faserbündel von 1 qmm Querschnitt und 1 mm Länge wird bei einer Belastung mit 1 kg um 0,01 mm gestreckt.

Die Faserbündel der Wurzelhaut sind 0,004—0,01 mm dick und 0,15—0,25 mm lang. Die durchschnittliche Größe des Kaudruckes, der praktische Kaudruck, wird von Riechelmann auf 30—80 kg geschätzt, wenn auch das Maximum des Kaudruckes auf Grund der Berechnungen Falcks im Bereich der mittleren Schneidezähne einen Wert von 147,1 kg, im Bereiche des letzten Mahlzahnes sogar einen solchen von 325,16 kg erreichen kann.

Wenn wir nun die angeführten Tatsachen für die hier erörterten Fragen in Anwendung bringen, so läßt sich nachweisen, daß die Wurzelhautfasern bei der funktionellen Beanspruchung des Zahnes nicht gedehnt werden. Wir dürfen wohl den Flächeninhalt einer 25 mm langen Eckzahnwurzel mit ungefähr 300 qmm annehmen und die Gesamtheit der von Sehnen besetzten Fläche mit 200 qmm. Wir können also somit die Fasern der Wurzelhaut als eine Sehne von ungefähr diesem Querschnitt auffassen. Diese würde nun bei einer Belastung mit 100 kg um 0,001 mm gestreckt, ein Wert, der praktisch von gar keiner Bedeutung ist (Häupl-Lang). Die Beweglichkeit der Zähne unter der funktionellen Beanspruchung wird also nicht durch die Dehnbarkeit der Wurzelhautsehne ermöglicht. Schließlich ist noch zu erwähnen, daß die Zugfestigkeit der Sehnen ungefähr der halben des Knochens entspricht.

Wenn wir uns nun nach Erörterung der physikalischen Eigenschaften der parodentalen Gewebsbestandteile der Bedeutung zuwenden, die ihre anatomische Anordnung für die Funktionsleistung der Zahnstützeinrichtung hat, so ist vor allem darauf hinzuweisen, daß der Zahn an den nicht elastischen und praktisch nicht dehnbaren Wurzelhautfasern aufgehängt ist. Dadurch wird erreicht, daß der auf den Zahn ausgeübte Druck auf Knochen und Zement in Form von Zug einwirkt. Diese Tatsache ist von eminenter Bedeutung, da ja das Knochen- und Zementgewebe gegenüber Zugeinwirkungen außerordentlich widerstandsfähig ist, während es unter dem Einflusse auch nur geringgradig gesteigerten Blut- und Gewebedruckes der lacunären Resorption verfallen kann. Auch die andere genannte Tatsache, daß die Wurzelhautfasern undehnbar sind, ermöglicht die mechanische Funktionsleistung der Zahnstützeinrichtung. Wären die Wurzelhautfasern elastisch und dehnbar, so würde die physiologische Funktionsvollziehung an sich traumatische Einwirkungen des Wurzelhautgewebes nach sich ziehen.

Auf die eben genannten Verhältnisse hat bereits Gebhart aufmerksam gemacht, nach welchem „eine Zugbeanspruchung der Alveolenwände bei Druck auf den Zahn eintritt". Auch Walkhoff führt aus, daß „die Zähne gleichsam in einem Korbe hängen", und nach Sicher pflanzt sich der auf den Zahn ausgeübte Druck auf den Alveolarknochen zum allergrößten Teile als Zug fort.

Neben Knochen, Zement und den Wurzelhautsehnen, kommt auch den im Abschnitt über Anatomie erwähnten komplizierten Ausbauchungen des Wurzelhautgefäßsystems bei der Funktionsleistung des Zahnstützapparates eine Bedeutung zu.

Zunächst bewahren die Knäuelbildungen und die anderen Ausbauchungen des Gefäßsystems die Gefäße bei der Funktionsleistung vor einer zur Anämie führenden Kompression, da infolge ihrer Gestaltung ein Zusammendrücken der Gefäße mit Aufhebung der Zirkulation ausgeschlossen ist. Außerdem wird durch Einlagerung von mit Flüssigkeit gefüllten Gebilden in der Wurzelhaut infolge ihrer Unzusammendrückbarkeit bewirkt, daß die Zahnoberfläche nicht zu hart an den Knochen gedrückt und vor allem das Keimgewebe der Wurzelhaut nicht beschädigt wird. Das Gefäßsystem kann somit als eine Art Druckpolster angesprochen werden. Schließlich ist noch an die Möglichkeit zu denken, daß der Zahn durch die komplizierten Gefäßschlingen nach der Funktionsleistung wieder in seine ursprüngliche Lage zurückgedrängt wird.

Die Tatsache der funktionellen Bedeutung der Ausbauchungen des Wurzelhautgefäßsystems wird auch durch den Umstand nahegelegt, daß diese vorwiegend an den Stellen zur Ausbildung gelangen, die mechanisch am meisten beansprucht werden, am Alveoleneingang und an der Wurzelspitze. Auf die mechanische Funktion der komplizierten Gefäßschlinge wurde auch von Wedel und Schweitzer hingewiesen. Auf die Bedeutung dieser Tatsache unter krankhaften Verhältnissen soll im Abschnitt über die Pathologie aufmerksam gemacht werden.

Wenn wir uns nun den Vorgängen bei der Funktionsleistung des Zahnstützapparates zuwenden, so ist zunächst zu sagen, daß der Zahn dabei Bewegungen ausführt. Diese sehr komplizierten Bewegungen sind lediglich dadurch ermöglicht, daß die Wurzelhautfasern im Ruhezustand nicht völlig gespannt sind — worauf oft ihr geschlängelter Verlauf im mikroskopischen Bilde hinweist (Abb. 2046) — nicht aber, wie bereits erwähnt, infolge ihrer Dehnbarkeit.

Bei seinen Bewegungen verhält sich der Zahn im großen und ganzen wie ein zweiarmiger Hebel (Abb. 2047). Die Achse des Hebels liegt oberhalb der Mitte der

klinischen[1]) Wurzel. Allerdings ist diese Achse keine fixe, sondern beweglich, da der Zahn unter der Funktionsvollziehung in die Alveole hineingedrückt wird, ein Umstand, der eben die Bewegungen des Zahnes sehr kompliziert macht. Als Beweis für die doch im allgemeinen anerkannte Zweiarmigkeit des Hebels des im Kauakte beanspruchten Zahnes wäre die Tatsache anzuführen, daß unter gewissen krankhaften Bedingungen die hypotrophische Zententwicklung in Richtung gegen die Wurzelspitze hin zunimmt. Mit der Entfernung von der Hebelachse nimmt auch der Hebelausschlag zu und damit auch die mechanische Einwirkung auf das anliegende Keimgewebe und die dadurch bedingte hypertrophische Gewebsentwicklung (Häupl 2 und 3).

Die möglichen Bewegungen, die der Zahn im Zahnfache ausführen kann, hat Wetzel folgendermaßen analysiert:



Abb. 2046. Periodontalraumgebiet von einem unteren Schneidezahn eines 30 Jahre alten Mannes bei 130facher Vergrößerung. Die Sehnen der funktionell orientierten Wurzelhaut zeigen leicht geschlängelten Verlauf. (Das Präparat ist mit Hämatoxylineosin gefärbt und in Kanadabalsam eingeschlossen.)

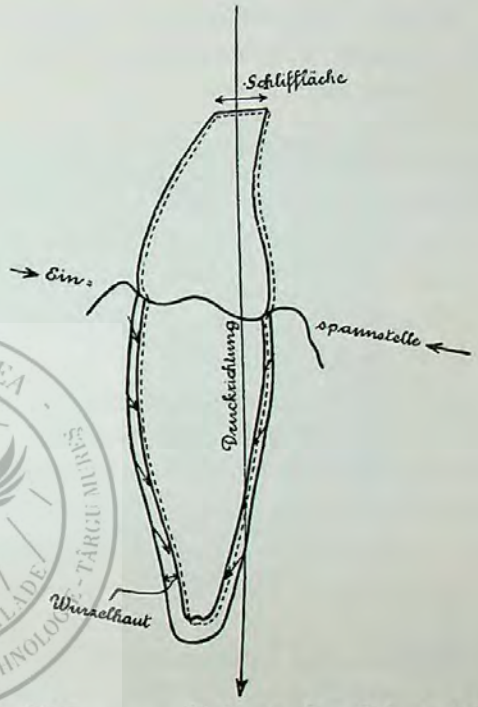

Abb. 2047. - - - - Stellung des Zahnes (Ausweichen) infolge des Kaudrucks. — Normale Belastung eines Zahnes, dessen Alveole und Wurzelhaut intakt ist.

1. Bei einer Druckeinwirkung in der Längsachse des Zahnes wird der Zahn in die Alveole hineingedrückt. Dieser Bewegung sind vor allem die Fibrae alveolae dentales obliquae inferiores hinderlich.

2. Der Zahn kann in der Richtung gegen die Kaufläche verschoben werden. Diese, der unter 1 genannten entgegengesetzte Bewegung setzt nach Aufhören des Druckes auf die Krone ein. Dieser Bewegungsrichtung wirken die Fibrae alveolae dentales superiores und Fibrae apicales entgegen.

3. Der Zahn kann nach der mesialen oder distalen Richtung gekippt werden. Diese Bewegungen, die in Form einer Drehung um eine labio-lingual gelegene Achse vor sich gehen, sind wegen des hinderlichen Kontaktes der in dichter Reihe stehenden Zähne sehr geringgradig. Außerdem wirken ihr die Fibrae alveolodentales transversae, aber auch die Fibrae apicales entgegen.

[1]) Unter klinischer Wurzel versteht man nach Gottlieb den Teil der Wurzel, der nach rarefizierenden Prozessen im Paradentium in der verminderten Alveole sitzt.

4. Der Zahn kann nach der buccalen und lingualen Richtung geneigt werden, bei einer Drehung um eine mesial-distale Achse, Bewegungen, die ausgedehnter sind als die unter 3 genannten. Ihr sind die Fibrae alveo-dentales transversae und Fibrae apicales hinderlich.

5. Schließlich kann der Zahn um seine Längsachse gedreht werden, doch infolge der oben beschriebenen Anordnung der Fibrae alveolo-dentales transversae nur in sehr geringem Ausmaße.

Die hier analysierten Bewegungen gehen bei der Funktionsvollziehung mehr oder weniger gleichzeitig vor sich. Mit Recht hat daher auch Weski das ganze Gebilde — den in einem elastischen System Knochen, plus Wurzelhautfasern in Form eines Stabes aufgehängten Zahn — „ein schwingendes System" genannt.

Betreffs der Beziehungen zwischen den Bewegungen im Kiefergelenke und den Einwirkungen auf den einzelnen Zahn, ist zu erwähnen, daß die Kieferbewegungen auch Bewegungen für die einzelnen Zähne bedeuten. Die einzelnen Zähne bewegen sich in Kurven. Dabei gleiten die Oberkiefer- über die Unterkieferzähne. Diese Bewegungen bedingen, daß unter der Kaufunktion auf den Zahn die mechanischen Einwirkungen sowohl in vertikaler als auch in horizontaler Richtung wirken. Je mehr die Oberkieferzähne die des Unterkiefers bedecken und je steiler die Höcker der Backen- und Mahlzähne sind, desto größer wird die horizontale Druckkomponente.

Eine rein vertikale Druckeinwirkung ist wohl im Bereiche der Backen- und Mahlzähne möglich.

Der mikroskopische Aufbau des Gewebes im Periodontalraume und die Vorgänge bei der funktionellen Beanspruchung der Zähne deuten darauf hin, daß diejenige Belastungsrichtung als die best entsprechende und günstigste bezeichnet werden muß, die gleichzeitig zur Anspannung der größtmöglichen Anzahl von Periodontalsehnen führt. So wird der Druckeinwirkung auf die Zahnkrone der größtmögliche Widerstand entgegengesetzt. Da nun die Fibrae obliquae die Hauptmasse der periodontalen Fasern ausmachen und diese bei der in der Längsachse des Zahnes vor sich gehenden Druckeinwirkung in ihrer Gesamtheit angespannt werden, muß die vertikale Belastungsrichtung als die günstigste angesprochen werden.

Bei jeder Abweichung der Belastungsrichtung von der Längsachse des Zahnes wird mit zunehmender Abweichung eine geringere Anzahl von Faserbündeln belastet. Die Druckeinwirkungen treffen dafür in gesteigertem Maße das dazu ungeeignete zwischen den Faserbündeln gelegene Gewebe und die Gefäße. Um insbesondere horizontalen Druckeinwirkungen Widerstand zu leisten, sind nur die spärlicher ausgebildeten, am Eingang der Alveole gelegenen Fibrae transversae geeignet.

Außer der Belastungsrichtung ist für die Entstehung günstiger Belastungsverhältnisse auch die Länge der Wurzel von Belang, da ja mit zunehmender Länge und der damit Hand in Hand gehenden Vergrößerung der Oberfläche auch eine gesteigerte Möglichkeit für den Ansatz von Wurzelhautsehnen gegeben ist.

Für die Belastungsvorgänge ist noch von Bedeutung, daß beim Menschen die Zähne in einer im Bogen- oder Gewölbeform angeordneten, geschlossenen Reihe stehen. Dadurch findet der einzelne Zahn bei der Belastung eine gewisse Stütze in den Nachbarzähnen, die sich in dichter Reihe an ihn anschließen. Der Verlust irgendeines Zahnes in der Reihe bewirkt für die neben der Lücke stehenden Zähne wegen der mangelnden Stütze der Kontaktpunkte ungünstigere Belastungsverhältnisse.

Am Schlusse des Abschnittes möge noch angeführt werden, daß auch dem Lippen-, Wangen- und Zungendruck für die Gleichgewichtslage der Zähne eine gewisse Be-

deutung zukommt. Die Lageveränderung des Zahnes beim Wegfalle eines dieser genannten Drucke weist darauf hin.

3. Bemerkungen zur Lehre vom Knochenan- und -abbau. Da bei entzündlichen Veränderungen im Paradentium die krankhaften Veränderungen am Knochen, aber auch am Zement, von ganz besonderer Wichtigkeit sind und für das Verständnis dieser genannten Veränderungen die grundlegenden Kenntnisse über Knochenan- und -abbau nicht entbehrt werden können, so sollen in diesem Abschnitte die wichtigsten Lehren über den Knochenan- und -abbau vorgeführt werden.

„Das Knochengewebe besteht aus leimgebenden Fibrillen, die durch eine starre, die sog. Knochenerde enthaltende Kittsubstanz verbunden werden, in welcher verschieden gestaltete anastomosierende Hohlräume eingegraben sein können, die Zellen oder Zellenausläufer enthalten" (v. Ebner).

Die leimgebende Fibrille stellt somit den einzig sich überall gleichbleibenden Formbestandteil der Knochengrundsubstanz dar. Die sich aus diesem zusammen-

Abb. 2048. Ein bei 670facher Vergrößerung aufgenommenes Markraumgebiet aus einem Rindenlängsschnitt der Humerusdiaphyse eines 4 Monate alten Kindes. Die verkalkte Knochensubstanz unter einem Osteoblastenlager von einer kalklosen Knochenschicht umsäumt. (Nach Lang und Häupl-Lang.)

setzenden Formbestandteile weisen große Mannigfaltigkeit auf, wobei sich doch nach v. Ebner drei Haupttypen unterscheiden lassen: Das geflechtartige Knochengewebe, das sich vorwiegend bei Jugendlichen oder unter entzündlichen Vorgängen findet, das parallelfaserige Knochengewebe und schließlich das lamellöse Knochengewebe, das den Knochen des erwachsenen Menschen darstellt. Letzteres baut sich nach Art eines Breccies aus einer Unzahl kleiner Gewebstücke auf, welche eine sehr mannigfaltige Gestalt aufzeigen und von unebenen, unregelmäßigen Flächen begrenzt sind, die teils Resorptions-, teils Anlagerungsflächen darstellen.

Knochengewebe wird unter allen Umständen lediglich durch die Tätigkeit bestimmter, embryonaler Zellen der Osteoblasten (Gegenbauer) gebildet. Die Osteoblasten liegen in Gestalt eines epithelartigen Zellbelages an der Oberfläche des neugebildeten Knochens (Abb. 2048). Wie durch die Untersuchungen Waldeyers, Rolletts, Kutschins und Langs belegt ist, stellt die Grundsubstanz des Knochens ein Umwandlungsprodukt des Protoplasmas der Osteoblasten dar.

Alle Knochensubstanz wird zuerst in Gestalt von kalklosen Zonen angebaut, die später verkalken (Pommer, v. Ebner u. a.). Dabei werden osteoblastische Zellen eingemauert und bleiben in Höhlen als Knochenkörperchen liegen, während ein anderer Teil der Osteoblasten verdämmert.

Das Wachstum der Knochen geschieht durch Anlagerung neuer Knochenlagen an bereits fertiggebildeten Knochen, nicht aber im Sinne des interstitiellen Knochenwachstums durch Volumszunahme der fertig differenzierten Knochengrundsubstanz.

Die Entstehungsbedingungen für die Bildung von Knochengewebe sind in der postembryonalen Lebensperiode (Roux) vor allem in gewissen Druck-, Zug- und Erschütterungseinwirkungen auf das Keimgewebe gegeben (funktionelle Zerrungen), aber auch in entzündlichen Reizwirkungen.

Dadurch, daß bei der Knochenbildung präformierte Faserbündel in die Grundsubstanz eingemauert werden können — ein Vorgang, der im Paradentium besonders häufig zur Beobachtung gelangt — kommt es zu einem Übergang von Knochen im Bindegewebe, der somit als örtlich, nicht aber genetisch aufgefaßt werden kann, d. h. nicht im Sinne einer Umwandlung von Knochen in Bindegewebe oder umgekehrt. Überhaupt ist jeder metaplastischen Knochenbildung ohne Beteiligung besonderer Knochenbildungszellen die Auffassung v. Ebners entgegenzuhalten, daß „zum Begriff eines Gewebes ein ganz bestimmter Entwicklungsgang gehört, gerade so, wie jedem Organismus als Ganzes betrachtet eine bestimmte Ontogenie zukommt".

Abb. 2049. Teilgebiet von einem an metastatischem Sarkom erkrankten Scheitelbein eines 58 Jahre alten Mannes. Faseriges Gitterwerk bleibt bei der Resorption erhalten und wird zum Gerüste des Sarkoms. Die zwei Riesenzellen zeigen eine riffige Oberfläche und greifen mit Zapfen in den Knochen vor. Die Lacunenränder glänzend, teils glatt, teils gezähnelt, auch ausfasernd, besonders die muldig vertiefte Partie zwischen den beiden Riesenzellen. Ein dreieckiges Knochenstückchen liegt fast gänzlich von der Lacunenlinie losgetrennt. Cr. F. L. 420. (Nach Pommer.)

Nach dieser kurzen Schilderung der Knochenanbauvorgänge soll etwas näher auf den Knochenabbau eingegangen werden. Dieser ist auf Grund der Untersuchungen Koellikers und Pommers u. a. an die resorbierende bzw. arrodierende Tätigkeit von Zellgebilden gebunden, der Ostoklasten, die in den sog. Howshipschen Lacunen liegen. Außer dieser zelligen lacunären Form des ostoklastischen Knochenabbaues wirken auch Blutgefäßwände an sich oder Sprossenausläufer von Gefäßen resorbierend im Sinne der vasculären Resorption.

Die ostoklastischen Zellen, die entweder mehrkernige Riesenzellen mit gekörntem Protoplasma oder einkernige Zellen darstellen, liegen in den Howshipschen Lacunen, die als eine mehr oder weniger scharf begrenzte Konturunterbrechung der Knochenoberfläche auffallen (Abb. 2049). Bei der vasculären Resorption kann eine im Durchschnitt fadenförmig erscheinende Gefäßmembran die seichte Resorptionsmulde ausfüllen. Mehrkörnige Ostoklasten können sich über mehrere Lacunen erstrecken. Für die Diagnose des funktionierenden Ostoklasten ist bestimmend, daß er in einer Lacune liegt und wenigstens eine Strecke in Form und Ausdehnung mit dem Lacunengrunde übereinstimmt.

Wenn auch alle der Knochenoberfläche anliegenden Zellen unter bestimmten Bedingungen zu Ostoklasten werden können, so weisen doch die Beziehungen der ostoklastischen Zellgebilde zu den Blut- und Lymphgefäßwänden darauf hin, daß vorwiegend Gefäßwandzellen ostoklastische Funktionen übernehmen. Nach erfolgter Resorption können die Riesenzellen wiederum zerfallen, unter Umständen aber auch zu Ostoklasten werden.

Die Ostoklasten und die Howshipschen Lacunen wurden von Koelliker in kausalen Zusammenhang gebracht, indem er zur Auffassung gelangte, daß die letzteren durch die fressende Tätigkeit der ersteren entstehen, eine Theorie, die er durch den innigen Kontakt der Zellen und Lacunen bewiesen sieht. Die Auflösung der Kalksalze ist ein chemischer Vorgang und ist an die Einwirkung einer die Kalksalze lösenden Säure gebunden, die innerhalb des Ostoklasten zur Entstehung gelangt. Die organischen Bestandteile werden unter dem Einflusse gewisser Fermente abgebaut.

Die Knochengrundsubstanz verhält sich bei der lacunären Resorption vollkommen passiv. Diese Tatsache wird insbesonders dadurch bewiesen, daß bei der Resorption scharf begrenzte Sporen, Dreiecke und Gitterwerke zurückbleiben, die mit der Knochengrundsubstanz in Zusammenhang stehen. Daraus folgert Pommer zweierlei: „Einmal müssen wir aus dem Zurückbleiben von Knochenstückchen, welche der Resorption nicht verfallen, die Folgerung ziehen, daß die Resorption durch einen lokalisierten bezüglich seiner Wirkungssphäre begrenzten oder eingeschränkten Prozeß bewirkt werde; ein allgemein vorhandenes, nicht lokalisiertes Agens würde die geschilderten Bilder nicht schaffen können. Zweitens liegt in eben diesen Bildern ein besonders deutlicher Hinweis, daß sich die Knochengrundsubstanz bei der lacunären Resorption gänzlich passiv verhält. Würde dies nicht der Fall sein und würde sich die Knochengrundsubstanz in den Inhalt der Lacunen, sagen wir, in die Riesenzellen umwandeln, also bei der lacunären Resorption aktiv beteiligt sein, so wäre es nicht zu begreifen, warum so minimale Knochenpartikelchen zurückbleiben und warum sie nicht auch dieselbe Veränderung oder Umwandlung eingehen sollten."

Es werden die lebende Knochengrundsubstanz, die nekrotische, aber auch eingepflanzte Elfenbeinstifte unter den gleichen morphologischen Erscheinungen resorbiert.

Geradeso wie die Grundsubstanz verhalten sich auch die Knochenzellen bei der Resorption vollkommen passiv.

Wenn wir uns nun den Entstehungsbedingungen der lacunären Resorption zuwenden, so sind diese auf Grund der Lehren Koellikers und Pommers in Drucksteigerungen zu suchen, durch die das Protoplasma der der Oberfläche der Knochen anliegenden Zellen zur Entfaltung der ostoklastischen Funktion gebracht wird. Die morphologischen Beweise für diese Auffassung sind in der Formübereinstimmung zwischen Ostoklasten und wenigstens eines Teiles der ihm entsprechenden Lacune gelegen, es sei denn, daß die Ostoklasten infolge präparatorischer Maßnahmen losgehoben oder geschrumpft sind oder der Resorptionsvorgang bereits abgelaufen ist. Manche Ostoklasten erweisen sich dazu noch auch an der der Knochenoberfläche abliegenden Seite flachgedrückt oder muldig vertieft.

Pommer, der sich der Annahme Koellikers angeschlossen hat, scheint diese Annahme für die einzig mögliche zu halten, denn „sie gibt uns eine Erklärung über die Entstehung der Ostoklasten; sie läßt uns verstehen, wie die Ostoklasten veranlaßt werden, in den harten Knochen hineinzuwachsen; sie ist unentbehrlich, um die verschiedenen Formen der Ostoklasten und Lacunen zu erklären." Doch hält es Pommer für angezeigt, genauer zu sagen: „Steigerung des Blutdruckes und dadurch bedingte quantitative und qualitative Änderung der Gewebs- d. i. Ernährungsflüssigkeit. Dadurch gewinnen wir einen einheitlichen Standpunkt, von welchem aus wir uns das Auftreten der Howshipschen Lacunen ungezwungen erklären können, ob es sich um Druckatrophien, um Druckexperimente, um die typischen Resorptionen der wachsenden Knochen oder die lacunäre Resorption handelt, welche die Entzündungen und alle Erkrankungen des Knochens begleiten." (Pommer S. 130).

Die Steigerung des Blut- und Gewebedruckes wird im Knochensystem infolge der eigenartigen Zirkulations- und anatomischen Verhältnisse sehr leicht ermöglicht, da der ganze Gefäßkomplex in die festen und starren Wände der Knochensubstanz eingeschlossen ist (Langer). Da die Venen nun äußerst dünnwandig sind, muß auch der Blutlauf ein sehr langsamer und der Blutdruck ein sehr geringer sein (Langer), wenn die Zirkulation ohne Beschädigung des überaus zarten und nachgiebigen Markgewebes vor sich gehen soll. Dazu kommt noch der Umstand, daß wegen der spärlichen Ausbildung der Lymphbahnen die Abfuhr der Gewebeflüssigkeit im wesentlichen durch Rücktranssudation in die Venen vor sich geht, Zirkulationsverhältnisse, die unter physiologischen Umständen einen hinreichenden Blut- und Säfteverkehr ermöglichen. Bei krankhaften Zuständen hingegen, die Zirkulationsstörungen mit sich führen, wird der Abfluß der Gewebeflüssigkeit und des venösen Blutes ungenügend, es kommt zur Steigerung des Blut- und Gewebedruckes, den Bedingungen der lacunären Resorption. Zur Beleuchtung dieser Verhältnisse sei Abb 2050 vorgeführt, die einen entzündlich abgeänderten Markraum mit Hyperämie der Gefäße und mit ödematöser Lockerung des Gewebes und entzündlichen Gewebsbildungsvorgängen darstellt. In ursächlichem Zusammenhang mit diesen genannten Zuständen steht auch die Entwicklung zahlreicher Ostoklasten, die in dichter Reihenfolge nahezu die ganze Knochenoberfläche des Markraumes einnehmen.

Abb. 2050. Eitrig infiltrierter und ödematöser Markraum, dessen knöcherne Begrenzung von dicht stehenden Ostoklasten in ununterbrochener Reihenfolge gebildet ist. (54 Jahre alter Mann, operiert an Kieferosteomyelitis. 80fache Vergrößerung. Das Präparat ist mit Hämatoxylineosin gefärbt und in Kanadabalsam eingeschlossen.) (Nach Häupl-Lang.)

Betreffs der Bedeutung der perforierenden Gefäßkanäle ist zu erwähnen, daß wohl die Sprossenanlagen (Pommer) resorptive Tätigkeit ausüben dürften, im allgemeinen aber die Gefäßkanäle unter der Bildung der Knochensubstanz eingemauert werden.

In der letzten Zeit wurde in der zahnärztlichen Literatur die Ursache des Knochen- und Zementabbaues in einer Herabsetzung der Vitalität der Hartsubstanzen gesehen, wobei diese Herabsetzung mit der Zunahme des Kalkgehaltes in ursächlichen Zusammenhang gebracht wurde. Unvereinbar mit dieser Annahme ist, daß auch in Knochenteilen, in denen die Knochenzellen in Fetttröpfchen abgeändert waren, nicht häufiger Resorption anzutreffen war (Pommer), daß weiterhin, wie wir aus Versuchen über Knochentransplantation (R. Brüll u. a.) wissen, auch an tote, ja geglühte Knochen Anlagerung neuer Knochensubstanz erfolgen kann, daß sie also nicht der Resorption verfallen müssen. Auch wissen wir auf Grund der Versuche Ribberts, daß künstlich durch Kälteeinwirkungen und durch Umschnürungen nekrotisch gemachte Knochen weiterhin funktionstüchtig sein können, da diese Knochen, wie die nachträgliche histologische Untersuchung zeigte, nicht durch

Ostoklasten angenagt waren, sondern von einer Lage neugebildeter Knochensubstanz neu umgeben waren.

Am Schlusse dieses Abschnittes sei angeführt, daß die von Koelliker und Pommer geschaffene Resorptionslehre nicht nur imstande ist, sämtliche Abbauvorgänge, sei es unter physiologischen oder unter den verschiedenartigsten krankhaften Zuständen, eindeutig und befriedigend zu erklären, sondern daß sie auch die einzige Resorptionslehre ist, welche uns den ursächlichen Zusammenhang zwischen den entzündlichen Veränderungen des Zahnfleisches einerseits und den Abbauvorgängen im Alveolarknochen andererseits, zwischen Änderung der funktionellen Beanspruchung einerseits und resorptiven Prozessen im Periodontalraume andererseits, verständlich macht. Auf diese theoretisch und praktisch so wichtige Tatsache soll im Abschnitt über die Pathologie, aber auch in dem über die Klinik und Therapie des öfteren hingewiesen werden. *Häupl.*

Paraform. Handelsname für käufliches Paraformaldehyd, das aus einem Gemisch von Paraformaldehyd und Polyoxymethylen besteht und langsam in wäßrigen Lösungen Formalin abgibt. Es wird neuerdings zur Nekrotisierung von Pulpen empfohlen und scheint nach den Untersuchungen Rebels, Eulers und anderer hierzu geeignet zu sein, ohne die Nachteile des Arsens zu besitzen (s. Pulpa, Abtötung der).

Parageusie (geusis [gr.] = Geschmack), Veränderung der Geschmacksempfindung. Vielfach hysterisch bedingt, aber auch als Symptom zentral nervöser Erkrankungen vorkommend.

Parästhesie. (aisthesis [gr.] = Empfindung). Abnorme Empfindung in einem Nervenausbreitungsgebiet, z. B. Kribbeln oder taubes Gefühl. Es tritt auf als Vorläufer einer lokalen Anästhesie, bleibt über nach Beschädigung eines sensiblen Nerven und kommt bei Erkrankungen des Zentralnervensystems wie auch bei psychischen Erkrankungen vor.

Parotitis epidemica ist die im Volksmund wegen des dumm-komischen Aussehens „Wochentölpel", „Ziegenpeter", „Bauernwetzel", heute meistens „Mumps" genannte infektiöse Entzündung der Ohrspeicheldrüse. Der unbekannte Erreger dringt offenbar durch den Ohrspeicheldrüsenausführungsgang ein. Zumeist werden Kinder befallen, doch sind auch unter Erwachsenen (Kasernen- und Krankenhäuser-) Endemien bekannt. Die Erkrankung tritt zu allen Jahreszeiten und in allen Klimaten auf. Es sollen jedoch kalte und regnerische Witterung, besonders Temperaturstürze das Auftreten begünstigen. Nach Strümpell und Vogel sollen Säuglinge immun sein. Die Erkrankung beginnt nach einer Inkubationszeit von 4—14 Tagen mit Fieber und Unbehagen, Appetitmangel, unruhigem Schlaf und kennzeichnet sich durch weiche oder pralle Schwellung, zuerst meist nur der einen Ohrspeicheldrüsengegend. Über der Schwellung ist die Haut leicht gerötet; die teigige Schwellung des hinteren Lappens hebt das Ohrläppchen in die Höhe (Abb. 2051).

Zu dem meist geringen Spannungsgefühl gesellt sich ein dumpfes, unangenehmes Schmerzgefühl hinter dem aufsteigenden Ast, der das Kauen, Schlucken und Sprechen behindert. Seltener treten gleichzeitig Schwellung der Unterkiefer- und Unterzungendrüsen, häufiger Hoden- und Nebenhodenschwellung (Orchitis epid.) auf. Leibschmerzen deuten auf Beteiligung der Ovarien, auch des Pankreas hin. Die Schwel-

lungen schwinden binnen 8—10 Tagen. Abscedierung der Drüse und metastatische Herde in Nieren, Ohr usw. sind selten beobachtet. Das Virus hält sich auch nach dem Abklingen der Erkrankung noch wochenlang im Speichel. Übergang von der einen auf die andere Seite ist häufig. Das Übergreifen auf die Submaxillar- und Sublingualdrüsen kann bis zum Schlüsselbein herabreichende Schwellungen erzeugen, mit denen Dysphagie, Aphonie, Dyspnoe verknüpft sind. Schwerere Komplikationen wie Nephritis, Endokarditis, Keratitis, Neuritis optica sind selten.

Vom besonderen zahnärztlichen Belange ist das Vorausgehen einer Stomatitis und die Möglichkeit einer Verwechslung mit Parulis. Differentialdiagnostisch ist zu merken, daß der Sitz einer periodontitischen — immer nur einseitigen — Schwellung niemals im Bereich der Ohrspeicheldrüse ist. Der Schmerz in der Kiefergegend hat kaum reflektorische Kieferklemme zur Folge. Genaue Untersuchung der Mahlzähne, nament-

Abb. 2051 [1]).
Schwellung der linken Ohrspeicheldrüse.

Abb. 2052. Schwellung bei otogenem, periartikulärem Absceß links.

lich der Weisheitszahngegend, des Zahnfleischs und Vestibulums schützen ebenso wie die Abtrennung von Schwellungen in der Submaxillargegend vor Fehldiagnosen — ganz abgesehen von den Begleiterscheinungen und dem akuten Temperaturanstieg bei Parotitis epidemica bis auf 40°.

Bei vom Unterkiefer und unteren Zähnen ausgehenden eitrigen Entzündungen dieses Bereiches fehlt kaum jemals die Kieferklemme. Die Beschränkung der reflektorischen Contractur auf den M. pteryg. ext. der betroffenen Seite ruft Abweichung des Unterkiefers nach der gesunden Seite hervor, ein periartikulärer Absceß, wie ihn die Abb. 2052 darstellt, der ausgehend von einer Otitis, eine parotitisähnliche, aber höher vor dem Ohr sitzende Schwellung hervorruft, kann als Entlastungsstellung ein Abweichen des Unterkiefers nach der kranken Seite schon in der Ruhestellung hervorrufen.

Therapie besteht in Bettruhe, warmen Umschlägen (Antiphlogistine, Kamillensäckchen), Mundspülungen bei Orchitis, Hochlagerung des schmerzhaften Organs.

Literatur: Siehe Speicheldrüsenerkrankungen. *Loos.*

[1]) Aus Misch, Lehrbuch der Grenzgebiete der Medizin und Zahnheilkunde, 1.

Parulis (ulis [gr.] = das Zahnfleisch). Veralteter Name, der ganz allgemein einen Absceß unter dem Zahnfleisch bedeutet, ohne auf die Ätiologie hinzuweisen. Am häufigsten handelt es sich um einen subperiostalen, von apikaler Periodontitis ausgehenden Absceß, doch kann auch eine Paradentitis, ebenso eine Osteomyelitis eine „Parulis" erzeugen.

Passavantscher Wulst (nach dem Autor) ist der bei der Kontraktion des Musculus constrictor pharyngeus gebildete Wulst an der hinteren Rachenwand, der bei der Bildung der Sprache beim Abschluß der Nasenhöhle gegen den Nasenrachenraum sich dem nach hinten gezogenen weichen Gaumen entgegenwölbt. Beim Obturator muß der Abschluß allein durch diesen P. erzeugt werden, was natürlich eine längere Übung voraussetzt. Für den Abschluß ist die Vorwölbung der seitlichen Partien des Pharynx gegen den Obturaturkloß von der gleichen Bedeutung wie der P. (s. Obturator, s. Spaltbildungen, s. Sprachstörungen).

Pemphigus vulgaris. Der Pemphigus vulgaris ist eine schwere, meist zum Tode führende chronische Erkrankung, die charakterisiert wird durch das Auftreten großer Blasen auf Haut und Schleimhäuten. Auf gesunder Haut können plötzlich diese Blasen mit klarem Inhalt aufschießen, die dann platzen, abheilen und allmählich keine Stelle der Körperhaut unverändert lassen. Oft gelingt es, durch Druck einer intakten Stelle die Epidermis abzulösen und eine künstliche Blase zu setzen (Nikolskysches Phänomen). Bei längerem Bestande werden die Blasen spärlicher; die allgemein erkrankte Haut blättert in großen Lamellen ab (Pemphigus foliaceus). Unter Umständen kommt es zu stärkeren Wucherungen an den Genitalien, am After und in den Achsenhöhlen (Pemphigus vegetans). Die Ätiologie ist unbekannt. Die Prognose ist ungünstig; trotz sorgfältigster Pflege (schließlich im Wasserbad) tritt der Tod meist nach wenigen Jahren ein. — In letzter Zeit sind ermutigende Resultate durch Röntgenbestrahlung der Ovarien erzielt worden.

Zuweilen tritt die erste Blasenbildung nicht auf der Haut, sondern auf der Mundschleimhaut auf. Statt der flüssigen findet sich hier — entsprechend der ausgiebigeren Fibrinbildung auf der Schleimhaut — eine umschriebene, weißgraue fibrinöse Exsudation. Blasige Prozesse der Mundschleimhaut, die hartnäckig aller Therapie trotzen, müssen an Pemphigus denken lassen. Eindeutig wird die Diagnose, wenn auch Schrumpfungsprozesse an der Conjunctiva (Pemphigus der Conjunctiva) vorhanden sind. Jahrelang kann das isolierte Vorkommen des Pemphigus auf den Schleimhäuten währen, bis es zur Allgemeinerkrankung kommt. Es gibt auf der Schleimhaut neben der malignen, mehr akuten Form eine mehr gutartig chronische Form, deren Charakteristikum neben der Blasenbildung die Schleimhautschrumpfung ist entsprechend der essentiellen Bindehautschrumpfung (Thost). Diese Formen können jahrzehntelang bestehen, ohne das Leben der Befallenen zu gefährden.

Literatur: Thost, Arch. f. Laryng. **31**, 3 (1918). — Trautmann, G., Die Krankheiten der Mundhöhle und der oberen Luftwege bei Dermatosen (Wiesbaden 1911). *Zurhelle.*

Perforation von Wurzeln durch abwegige Richtung von Wurzelkanalinstrumenten oder Bohrern herbeigeführt. Hat zahnärztlich eine juristische und therapeutische Bedeutung. Juristisch, insofern die Frage fahrlässigen Verschuldens dem behandelnden Zahnarzt gegenüber erhoben wird. Eine generelle Entscheidung läßt sich nicht treffen, und es ist im Einzelfalle je nach den vorliegenden Umständen zu entscheiden, ob Fahrlässigkeit vorliegt. Diese ist im allgemeinen dann zu bejahen, wenn die Perforation, bei der meist eine erhebliche Blutung aufzutreten pflegt, nicht bemerkt

wird. Eine schon vorhandene Perforation pflegt jedoch, wenn das freigelegte periodontale Gewebe nicht mechanisch gereizt wird, nicht zu bluten, kann also, ohne daß Fahrlässigkeit vorliegt, unbemerkt bleiben.

Die Therapie der Perforation richtet sich nach der Lokalisation. Sitzt sie in der Nähe des Zahnfleischrandes, so ist sie von innen zu füllen und das durchgepreßte Material von der Zahnfleischtasche aus zu entfernen. Ist sie vom Knochen bedeckt, so muß sie nach den Regeln der Wurzelspitzenresektion behandelt werden und bietet die gleiche günstige Prognose wie diese.

Perhydrol (hydro [gr.] = Wasser), 30gewichtsproz. Wasserstoffsuperoxydlösung, wird in der Zahnheilkunde in Verbindung mit ultravioletten Strahlen ohne oder mit einer als Oxydase wirkenden Substanz zum Bleichen von verfärbten Zähnen benutzt (s. Bleichung verfärbter Zähne).

Pericementitis. Heute verlassene Krankheitsbezeichnung für Zementhypertrophie, die auf der Vorstellung fußt, daß die Verdickung des Zementes entzündlichen Ursprunges sei (s. Zementhypertrophie).

Periodontitis[1]. Inhaltsverzeichnis: Vorbemerkung S. 2014. — Allgemeines zur Pathologie S. 2015. — Ursachen und Einteilung S. 2015. — Abscedierung am Foramen apicale S. 2025. — Übergreifen der eitrigen Entzündung auf Knochen und Periost S. 2026. — Chronisch entzündliche Schwielenbildung S. 2031. — Die progressive Form der chronisch granulierenden Entzündung S. 2033. — Anhang: Paradentäre Ostitis S. 2046.

Vorbemerkungen. In unserer Auffassung von den Wurzelhautkrankheiten macht sich seit einigen Jahren ein gewisser Umschwung geltend, dem man eine innere Berechtigung nicht versagen kann. In früheren Jahren, als nur ganz vereinzelte Forscher die Wurzelhautpathologie in situ studierten, und der histologischen Untersuchung fast ausschließlich das als Material diente, was bei Zahnextraktionen an der Wurzel haften blieb, sah man alles, auch die schwersten Folgezustände, ganz und gar unter dem Gesichtswinkel Periodontium. Danach gestaltete sich auch die Nomenklatur, die bis ins kleinste ausgebaut wurde und nur das eine übersah, daß sehr oft die Erscheinungen am Knochen und Periost zum entscheidenden Faktor im Zustandsbild werden und die erste Therapie bestimmen mußten, während der Wurzelhaut nur noch die Rolle als Ausgangspunkt zufiel. Mit anderen Worten: man nannte auch das Periodontitis, was richtiger odontogene Panostitis genannt werden mußte.

Es ist nicht das unbedeutendste Ergebnis der vielen Alveolarporrhoearbeiten der letzten Jahre, daß hierbei die unzertrennbaren Beziehungen zwischen Wurzelhaut und Knochen schärfer herausgearbeitet wurden und im Zusammenhang damit auch die Miterkrankung benachbarter Knochenbezirke schon in frühen Stadien der Periodontitis besser erkannt wurde. Es war nur eine logische Folge dieser Erkenntnisse, daß man nun auch eine neue, treffendere Nomenklatur anstrebte und wenn jetzt allgemein für die chronischen marginalen Entzündungen und ihre weitere Ausdehnung die Bezeichnung Parodontitis (Paradentitis) gebraucht wird, so ist das zweifellos das richtige. Daß man aber die gleiche Bezeichnung auch für alle apikalen Periodontitiden verlangt, mag manchem übertrieben erscheinen, insofern gerade bei den apikalen Formen eine Zeitlang wenigstens die Erscheinungen von seiten der Wurzelhaut ganz und gar im Vordergrund stehen. Wenn im folgenden die dem Praktiker geläufigeren älteren Ausdrücke beibehalten werden, so kann es aber doch nicht geschehen, ohne immer wieder auf die engen Beziehungen zum Knochen und dessen frühzeitige Mitbeteiligung hinzuweisen.

[1]) Eingegangen September 1926.

Allgemeines zur Pathologie. Es versteht sich von selbst, daß die Lehren von der Entzündung, wie sie uns die allgemeine Pathologie gibt, ohne weiteres auch auf die Wurzelhautentzündung zu übertragen sind. Wir haben dementsprechend für die akute Form zunächst zu erwarten eine aktive Hyperämie mit starker Erweiterung namentlich der kleinen Gefäße an der geschädigten Stelle und — was für die weiteren Bilder außerordentlich wichtig ist — eine lebhafte Mobilisierung von Uferzellen (Histiocyten). Dann setzt mit der Verlangsamung der Zirkulation eine erhöhte Durchlässigkeit der Gefäßwände ein; es erfolgt Austritt von Flüssigkeit und corpusculären Elementen, seröse Durchtränkung und Quellung der Gewebsfasern und -zellen. Unter günstigen Verhältnissen kann eine Heilung eintreten; diese setzt allerdings voraus die Beseitigung der entzündungserregenden Schädigung, die Aufsaugung und Wegschaffung der Zerfallsprodukte und die Wiederersetzung der geschädigten Gewebe.

Verglichen mit der Pulpa hat die Wurzelhaut an sich weit eher die Möglichkeit, nach entzündlichen Prozessen auszuheilen; denn durch die zahlreichen Anastomosen mit den Gefäßen des Knochens und der Gingiva ist ein kollateraler Kreislauf gesichert, reichlich Lymphgefäße sind vorhanden, die Wiederersetzung der geschädigten Gewebe könnte sehr wohl vonstatten gegen. Und doch ist der Übergang in die chronische Form der Entzündung ungleich viel häufiger als eine wirkliche Ausheilung! Dies hängt damit zusammen, daß wir selten genug in der Lage sind, die entzündungserregende Schädigung restlos zu beseitigen. Klinisch mag es ja oft so scheinen, als ob mit der Wurzelbehandlung ein voller Erfolg erzielt sei; die mikroskopische Untersuchung, ja häufig schon die Röntgenaufnahme belehren uns eines anderen! Die Schwierigkeiten, eine vollständige Säuberung und Füllung der Wurzelkanäle bis zum Foramen apicale durchzuführen und so wenigstens die Quelle von Entzündungserregern zu verstopfen, sind eben nicht immer überwindbar. Und selbst wenn dies gelingt, so bleibt ständig ein Fremdkörper — das Wurzelfüllungsmaterial — in unmittelbarer Nachbarschaft vom Periodontium. Es ist daher nicht verwunderlich, wenn in dem Kapitel „apikale Periodontitis" die chronischen Formen einen so breiten Raum einnehmen.

Ursachen und Einteilung. Unter den Ursachen der apikalen Periodontitis steht weitaus an erster Stelle die Infektion. Noch ehe die Wurzelpulpa völlig zerstört ist, finden wir bereits weitgehende entzündliche Veränderungen im apikalen Wurzelbereich und noch vielmehr treten diese natürlich in Erscheinung, wenn der eitrige oder jauchige Zerfall der Pulpa das Foramen apicale erreicht hat. Nächst der Infektion ist als Ursache das Trauma zu nennen; eine isolierte Wirkung auf den Wurzelspitzenbezirk ist dabei allerdings nur in bestimmten Fällen gegeben. Ein weiteres ätiologisches Moment ist in den differenten Substanzen zu suchen, die zur Wurzelbehandlung benötigt werden und durch das Foramen apicale hindurch das Periodontium schädigen können; damit sind auch sie imstande, eine Wurzelhautentzündung herbeizuführen. Diese drei Ursachen — Infektion, Trauma, Medikamente — sind diejenigen, mit denen wir in der Praxis hauptsächlich zu rechnen haben; sie weisen zugleich den Weg, auf dem wir zwanglos eine Einteilung der apikalen Periodontitiden finden können. Wir hätten danach also zu unterscheiden:

1. Apikale Periodontitis auf chemisch-toxischer Basis,
2. apikale Periodontitis auf traumatischer Basis,
3. apikale Periodontitis auf infektiöser Basis.

1. *Apikale Periodontitis auf chemisch-toxischer Grundlage.* Unter den Mitteln, die wir zur Wurzelbehandlung verwenden, sind verschiedene, die sehr stark Eiweiß koagulieren; sie können u. a. dadurch eine Schädigung der (nicht chronisch entzündeten)

Wurzelhaut herbeiführen, daß sie in Lösung zu tief in den Kanal hineingepumpt werden oder dadurch, daß sie als Bestandteil von Wurzelfüllungsmaterial bis zum Foramen apicale gelangen. Im letzteren Fall tritt durch die Gewebsflüssigkeit eine Lösung des Mittels ein, die je nach der Konzentration eine mehr oder minder starke Schädigung des apikalen Periodontiums bedingt und jedenfalls eine lebhafte Entzündung veranlaßt. Mit dem auf solche Weise stark erhöhten Stoffwechsel kann ein umfangreicher Abbau an der Wurzeloberfläche verbunden sein, wie dies unter „Wurzelresorption" beschrieben worden ist. Praktisch haben sonst die entzündlichen Reizungen, die auf solchem Wege entstehen, keine allzu große Bedeutung, da die Lösung sich allmählich erschöpft und dann das vorhandene Granulationsgewebe organisiert wird. Ähnlich verhält es sich mit flüchtigen Mitteln wie Formalin; auch hier können wir öfter Wurzelhautentzündung beobachten, doch braucht ein dauernder Schaden damit nicht verbunden zu sein. Bei Verwendung von Paraformaldehyd, das neuerdings zur Nekrotisierung von Pulpen vorgeschlagen wurde, trat nicht selten eine Berührungsempfindlichkeit des betreffenden Zahnes ein, die sich aber bald wieder verlor; im Tierexperiment konnte ich als Ursache nur eine starke Reizhyperämie feststellen — immer vorausgesetzt, daß nicht vorher schon eine Wurzelhautentzündung bestanden hatte.

Ganz anders liegen die Dinge beim Arsenik, der ja immer noch die führende Rolle unter den zur Devitalisierung der Pulpa verwendeten Mitteln spielt. Auch wenn wir von den Fällen absehen, in denen Arsenik in Substanz bis zum Foramen apicale gelangte und eine schwere Knochennekrose herbeiführte, ist doch — selbst bei Applikation auf die noch nicht eröffnete Kronenpulpa — die Gefahr für das Periodontium größer als meist angenommen wird. Die Arseniksubstanz wird von der Gewebsflüssigkeit der Pulpa gelöst und diese Lösung kann in verhältnismäßig kurzer Zeit durch das Foramen apicale hindurch diffundieren und eine hartnäckige Periodontitis herbeiführen. Früher glaubte man eine Arsenikperiodontitis in Abrede stellen zu müssen, heute kann niemand mehr ihr Vorkommen bestreiten. Allein schon die Tatsache, daß man mit Hilfe des Marschschen Spiegels Arsenik in der Wurzelhaut nachweisen kann, wenn die Einlage mehr als drei bis vier Tage auf der Pulpa liegt, widerlegt jeden Zweifel. Nun wäre es natürlich falsch, jede Wurzelhautreaktion, die bei Arsenikapplikation auftritt, zu einer schweren Arsenikperiodontitis zu stempeln. Die Abwehrerscheinungen mit Hyperämie und Zellmobilisierung, wie sie sich innerhalb 2×24 Stunden entwickeln und durchaus reversibel sind, „die Stimulisierung der Wurzelhaut mit Arsenreizdosen" (Rebel) können im Gegenteil den Charakter eines erwünschten Anreizes zur Einleitung und Unterstützung günstiger Reparationsbedingungen für den Heilverlauf der bei der Exstirpation der Pulpa gesetzten Wunde bedeuten (Heinze). Was uns jedoch im vorliegenden Zusammenhange noch etwas mehr beschäftigen muß, das sind die irreversibeln Wurzelhautveränderungen, wie sie eine längere Liegezeit der Einlage zur Folge haben kann — die auch durch Nekrotisierung von Wurzelhautgewebe charakterisierte Arsenikperiodontitis.

Die Arsenikperiodontitis. Pathohistologie. Wie sich ein Frühstadium der Arsenikperiodontitis im Mikroskop darstellt, zeigt Abb. 2053 (vom Hunde). Kolloidaler Arsenik (eine besonders stark destruierende Form) war 24 Stunden über einer gesunden, nicht angeschnittenen Pulpa gelegen. Diese kurze Zeit hatte genügt, nicht nur die bereits erwähnte hochgradige Hyperämie und Zellmobilisierung in der apikalen Wurzelhaut herbeizuführen, sondern auch an dem in das Foramen apicale eintretenden Nervenstamm eine ausgedehnte Nekrose zu setzen; auch im benachbarten Bindegewebe macht sich bereits die Zerstörung bemerkbar. — Untersucht man die Wurzelspitzenregion von Zähnen, bei denen die übliche Arsenikpaste etwas mehr als vier Tage ge-

legen hat, so findet sich am Foramen apicale ein zunächst noch umschriebener dichter Infiltrationsherd. Bei noch längerer Liegedauer nimmt der Herd immer größeren Umfang an und zugleich treten auch Schädigungen des Alveolarknochens auf. — Am schroffsten macht sich die Wirkung des Arsenik geltend, wenn er auf die Pulpa eines jugendlichen Zahnes mit weitem Foramen apicale gelegt wurde. Eine Illustration hierzu gibt Abb. 2054 (ebenfalls ein experimentell gewonnenes Präparat). Man sieht am oberen Rande des Bildes die Pulpa zwischen dünn auslaufenden Dentinrändern, die (im Schnitt) noch weit klaffen. In der Mitte des Bildes, die dem Periodontalraum entspricht, eine ausgedehnte, hier leidlich gut demarkierte Einschmelzung, aber auch weit darüber hinaus — nach rechts besonders! — starke Infiltration; der knöcherne Fundus alveolaris ist zum großen Teil abgebaut, Osteoklasten sind in Menge vorhanden. Auch

Abb. 2053. Arsenikperiodontitis, Hund, Hämatoxylineosinfärbung, schwache Vergrößerung. Kolloidaler Arsenik lag 24 Stunden. Starke Erweiterung der Gefäße = *G*, Vermehrung der Histiocyten um die Gefäße herum, Nekrose = *N* im Nervenstamm. Foramen apicale = *F*.

der freie Dentinrand zeigt bei genauerem Betrachten eine Schädigung. Über die Berechtigung des Ausdrucks „irreversibel" braucht man hier kein Wort mehr zu verlieren; der Zahn ist natürlich verloren!

Klinisches Bild. Meist gestaltet sich der klinische Verlauf der Arsenikperiodontitis in folgender Weise: am zweiten oder dritten Tage stellt sich ein kontinuierlicher nagender Schmerz ein, der Zahn selbst wird berührungsempfindlich; an der Schleimhaut in der Wurzelspitzengegend mäßige Druckempfindlichkeit, Röntgenbefund in der Zeit noch negativ. In den folgenden Tagen steigern sich die kontinuierlichen Schmerzen ganz außerordentlich; die Patienten stellen jede Kautätigkeit ein, weil die Berührungsempfindlichkeit ebenfalls ständig zunimmt; äußerlich ist eine mäßige Rötung der Schleimhaut bei wachsender Druckempfindlichkeit wahrzunehmen; im Röntgenbild ist eine geringe Verbreitung des apikalen Periodontalraumes wahrzunehmen. Wohl oder übel muß man sich schließlich zur Extraktion entschließen, aber auch dann bestehen die subjektiven Erscheinungen oft noch tage- und wochenlang weiter, während die Heilungstendenz der Extraktionswunde eine sehr mangelhafte ist.

Prognose. Die Prognose muß für die meisten Fälle als schlecht bezeichnet werden; zwar läßt sich im Tierexperiment bei schwerer Arsenikperiodontitis nach etwa vier Wochen eine Abgrenzung des Herdes und der Wiederbeginn der Bindegewebsbildung feststellen; doch lassen sich die Patienten kaum je auf so lange Zeit vertrösten, sondern bestehen auf der Zahnentfernung. In ganz schweren Fällen stößt sich der Zahn samt der zugehörigen knöchernen Umgebung vollständig ab (Abb. 2055).

Therapie. Therapeutisch läßt sich leider nur sehr wenig machen. Relativ günstig ist noch der Erfolg, wenn man, sobald sich die Symptome der Wurzelhautentzündung

Abb. 2054. Arsenikperiodontitis, Hund, Hämatoxylineosinfärbung, ganz schwache Vergrößerung. Arsenik lag 6 Tage im jugendlichen Zahn bei weitem Foramen apicale = *F*. Im apikalen Periodontium ausgedehnte Einschmelzung mit der Tendenz zur Demarkation bei *D*. Im Fundus alveolaris bauen zahlreiche Osteoklasten = *O* den Knochen ab.

einstellen, eine sofortige Entfernung der Einlage und der gesamten Pulpa vornimmt, damit wenigstens kein Lösungsnachschub mehr erfolgen kann. Eine chirurgische Freilegung der Wurzelspitze kann in fortgeschrittenen Fällen Erleichterung schaffen, doch ist der Erfolg nicht sicher; das gleiche gilt von der Verwendung des Arsenantidots; doch empfiehlt sich immerhin ein Versuch damit zu machen. Eine gewisse Erleichterung kann man dem Patienten damit verschaffen, daß der Biß auf der gesunden Seite erhöht wird, um wenigstens die Antagonistenberührung auszuschalten. Ferner empfiehlt sich ein öfteres Wechseln schmerzlindernder Mittel.

Prophylaxe. Es gibt wohl einzelne Patienten mit gesteigerter Arsenikempfindlichkeit; doch scheinen diese zum Glück selten; im übrigen ist eine wichtige Aufgabe

des Zahnarztes bei Arsenikeinlagen, für guten Verschluß zu sorgen und die Dauer der Einlage nicht zu lange zu bemessen (möglichst nicht über 2 × 24 Stunden!); auch sind die Patienten aufzuklären, da sie gerne das Wiederkommen hinausschieben, wenn unter der Einlage die pulpitischen Schmerzen verschwunden sind. Bei jugendlichen Zähnen ist dem langsamer wirkenden Scherbenkobalt der Vorzug zu geben. Bei Arsenik läßt sich die Tiefenwirkung durch Zusatz von Spuren Borsäure stark drosseln. O. Müller setzt von vornherein seine Arseniktablettchen das Antidot zu und hat damit gute Erfahrungen gemacht. Als Ersatz für Arsenik haben sich bisher einigermaßen bewährt: Paraformaldehyd und Nervocidin.

2. *Apikale Periodontitis auf traumatischer Grundlage.* Schon die exponierte Stellung der Zähne bringt es mit sich, daß traumatische Schädigungen, die sich oft mehr auf die Wurzelhaut als die Pulpa auswirken, keine Seltenheit sind. Stoß, Schlag und Fall auf die Zähne oder Kiefer, unvorgesehenes Beißen auf einen harten Gegenstand sind ja häufige Erscheinungen. Indessen bringt es die Art des bindegewebigen Aufhängeapparates mit sich, daß mit dem Trauma Zerrung oder Faserzerreißung einerseits, Quetschung andererseits stets in größerem Wurzelhautbereich erfolgen. Dabei kann, namentlich bei übermäßigem Druck auf den Zahn in der Wurzelspitzenrichtung auch das apikale Bereich beteiligt sein. Eine ganz andere Art von traumatischer apikaler Periodontitis entwickelt sich dann, wenn Instrumente durch das Foramen apicale hindurchgestoßen werden oder wenn bei dem Bemühen, den Wurzelkanal durch Bohren zu erweitern, nahe der ja häufig umgebogenen Wurzelspitze ein falscher Weg zum Periodontium geschaffen wird (die sog. Fausse route). Alle Fälle haben aber das gemeinsam, daß Wurzelhautgewebe so weit geschädigt wird, daß es abgebaut werden muß. Dieser Abbau ist die erste Aufgabe der sich sofort entwickelnden Entzündung, weshalb Siegmund und Weber mit Recht von einer „resorptiven" Entzündung sprechen; namentlich die histiogenen Wanderzellen spielen hierbei eine große Rolle. Für den weiteren Verlauf ist entscheidend: erfolgt gleichzeitig eine Infektion oder nicht?



Abb. 2055.

Abb. 2056.

Abb. 2055 u. 2056. Arsenikperiodontitis, schwerste Form. Der Zahn mit der knöchernen Umgebung ist nekrotisch geworden und ausgestoßen worden.

Pathohistologie. Rein aus äußern Gründen schon wird das histologische Bild sich etwas anders darstellen, wenn Instrumente in das Wurzelhautgewebe eindringen, wie wenn Zerreißung und Quetschung durch übermäßigen Druck und Zug erfolgen. Betrachten wir zunächst den letzteren Fall (Abb. 2057). Bei der starken Verankerung, die die Sharpeyschen Fasern am Zement einerseits, am Knochen andererseits besitzen, erfolgt die Zerreißung meist in der Mitte der Bündel; sie braucht nicht ganz gleichmäßig, schnittförmig zu sein, und so erklärt sich auch das Bild unregelmäßig konturierter dunkler Bezirke in Abb. 2057, die den verletzten Stellen entsprechen. Unmittelbar daran schließen sich Blutungen ins Gewebe, die sich recht weit ausdehnen können. Eine derartige Blutung ist links im Bilde nahe dem Rand zu sehen. Nun beginnt der reparatorische Vorgang, der auf Beseitigung der geschädigten oder traumatisch degenerierten Fasern und Wegräumung der Blutungsherde hinarbeitet. War das Trauma nur ein einmaliges und nicht allzu schwer, dann erfolgt rasch die Regeneration — vorausgesetzt, daß keine Infektion eintrat.

Anders sieht das Bild aus, wenn durch ein Instrument die Verletzung des Periodontiums herbeigeführt wird. Ein solcher Fall ist in Abb. 2058 veranschaulicht. Die Fausse route liegt hier zwar etwas mehr nach der koronalen Hälfte der Wurzel zu, ein wesentlicher Unterschied wird aber dadurch nicht geschaffen. Wie Abb. 2058 zeigt, ist die traumatische Schädigung wesentlich umfangreicher und die sofort einsetzende Blutung dementsprechend auch viel heftiger. Die knöcherne Alveolarwand bleibt auch nicht unbeteiligt, schon deshalb nicht, weil die Verletzung ja auch eine schwere Ernährungsstörung bedeutet. Entsprechend ausgedehnter ist dann auch die resorptive Entzündung, sie tritt selbst noch in den benachbarten Spongiosamaschen wie in den benachbarten, nicht verletzten Wurzelhautpartien in Erscheinung. Im Bereich des Traumas tritt im

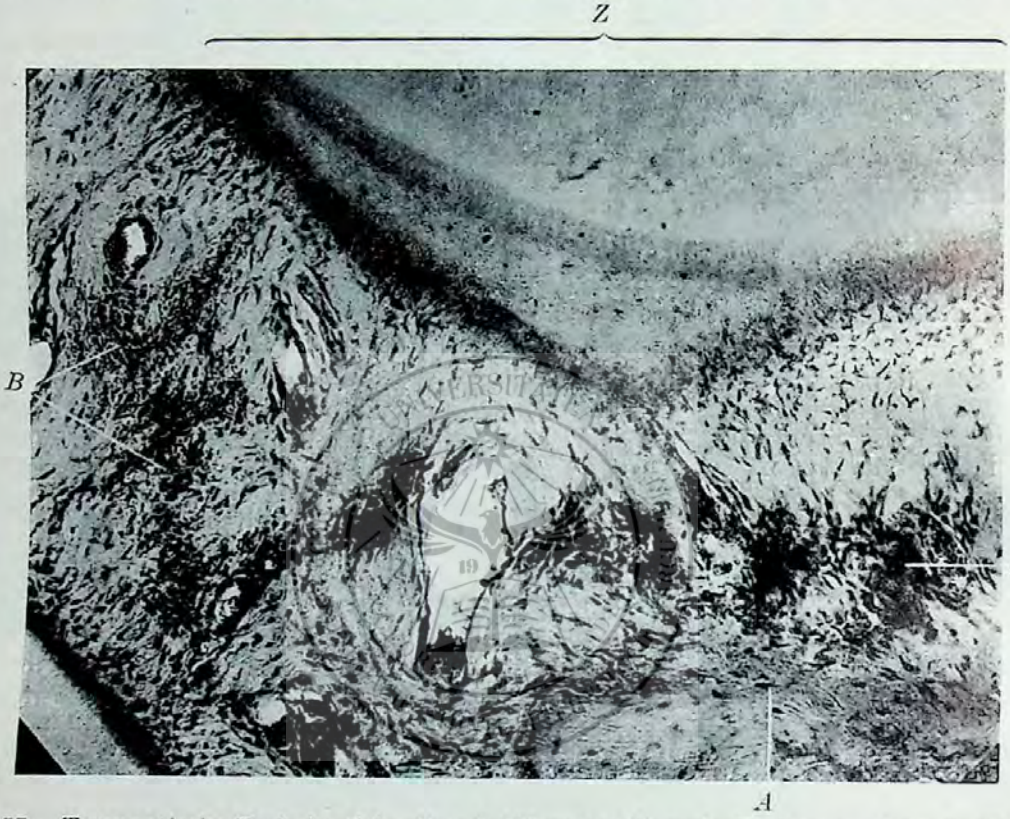

Abb. 2057. Traumatische Periodontitis, Hund, Hämatoxylineosin-Färbung, schwache Vergrößerung. *Z* = Zahn, *A* = Alveolarwand, *Zer* = Zerreißung im Periodontium, *B* = Blutungsherde im Periodontium.

weiteren Verlauf eine Granulationsbildung ein, später folgt Organisierung mit Bildung von neuem Knochen nach Abbau des geschädigten und mit Narbenbildung.

Klinisches Bild. Die subjektiven Erscheinungen ähneln sehr denjenigen einer jeden Periodontitis; sie sind in ihrem Ausmaß natürlich auch abhängig von der Schwere der Verletzung. In leichteren Fällen ist eine spontane Schmerzhaftigkeit überhaupt nicht vorhanden (stets unter der gleichen Voraussetzung: keine Komplikation durch Infektion!); nur beim Beißen oder beim Beklopfen des Zahnes wird der Patient an das Trauma erinnert. In schwereren Fällen bestehen Berührungsempfindlichkeit und ein dumpfer kontinuierlicher Schmerz, der sich indessen meist wieder nach einigen Tagen verliert. Gesteigerte Temperaturempfindlichkeit ist nicht so ausgeprägt wie bei der infektiösen Periodontitis, auch fehlen gewöhnlich die Schmerzen von seiten der Lymphdrüsen. Objektiv ist vor allem die Lockerung der Zähne zu erwähnen, die bisweilen überraschend lang anhält. Bei schwereren Insulten kann infolge der Beteiligung des Knochens auch das Periost in Mitleidenschaft gezogen sein; dann ist die Rötung und

Verdickung an der Schleimhaut in der Wurzelspitzengegend festzustellen. Bei ganz schweren Traumen fehlt ja gewöhnlich auch die Fraktur oder Infraktion des Alveolarfortsatzes nicht; darauf kann aber hier nicht weiter eingegangen werden. Hat mit dem Trauma zugleich eine Infektion stattgefunden, dann unterscheidet sich das Bild in nichts von den Entzündungen auf infektiöser Basis, über die nachher noch ausführlicher gesprochen wird.

Prognose. Ohne Infektion ist bei leichteren Fällen die Aussicht auf Heilung durchweg gut; auch bei schweren Fällen wäre die Aussicht nicht schlecht, wenn nicht von seiten der Pulpa häufig eine Komplikation eintreten würde. Bei dem Fehlen des



Abb. 2058. Traumatische Periodontitis (Perforation drei Tage alt), Hund. Hämatoxylin-Eosin-Färbung, Übersichtsbild. P = Perforationsloch, deutlich erkennbare resorptive Entzündungsvorgänge = E weit in den benachbarten Knochenräumen.

kollateralen Kreislaufs im Zahnmark kann ein Trauma sehr leicht zum Tode der Pulpa führen und dann ist die unmittelbare Nachbarschaft nekrotischen Gewebes Grund genug für eine chronische Periodontitis; meist ist es auch nur eine Frage kürzester Zeit, bis eine derartig geschädigte Pulpa infiziert wird und nun eine infektiöse Periodontitis im Gefolge hat. Jedenfalls ist stete Nachprüfung der Pulpa erforderlich.

Therapie. Ein wichtiger Punkt bei der Behandlung ist die Ruhigstellung des Zahnes. Ständige mechanische Reize, wie sie der Kauakt bedingt, müssen notwendig die Heilung hintanhalten. Oftmals genügt ein Bißsperren für wenige Tage vollkommen. Hat der Zahn bei dem Trauma seine Stellung verändert, so muß natürlich die Reposition vorausgehen. In diesen Fällen ist es zweckmäßiger, eine Schiene anzufertigen, die nicht nur den betroffenen Zahn vor der unmittelbaren Berührung mit dem Antagonisten bewahrt, sondern ihn auch in seiner natürlichen Stellung festhält.

Im übrigen entscheidet für die weitere Behandlung, welcher Art das Trauma gewesen ist. Hat es sich nur um eine partielle Quetschung oder Zerreißung von periodontalem Gewebe gehandelt, so genügt vielfach die eben skizzierte Therapie durchaus. Ist dagegen eine unmittelbare instrumentelle Verletzung des Periodontiums erfolgt, dann stellt die Behandlung noch wesentlich mehr Aufgaben. Es ist zunächst für eine Stillung der meist recht heftigen Blutung unter streng aseptischen Kautelen zu sorgen. Wasserstoffsuperoxyd kann da gute Dienste tun. Wie sich die fernere Therapie gestaltet, hängt von der baldigst vorzunehmenden Röntgenaufnahme ab. Da zeigt sich dann oftmals, daß das beschädigende Instrument abgebrochen ist und sich noch im Bereich des Foramen apicale befindet. Ein solcher Fall ist in Abb. 2059 abgebildet. Man sieht deutlich den abgebrochenen Beutelrockbohrer weit aus der Wurzelspitze herausragen. Die von dem Behandelnden darauf gesetzte Wurzelfüllung vermag natürlich an der Periodontitis nicht viel zu ändern. In solchen Fällen ist die Wurzelspitzenresektion mit Entfernung des Bohrerfragmentes und Abschluß des Kanals von der Wunde her die einzige Rettung. Handelt es sich um eine Fausse route, die leer ist, so gibt uns das Röntgenbild dann gute Anhaltspunkte für die Therapie, wenn man vor der Aufnahme Nadeln in die künstlichen Gänge einlegt. Eine Illustration hierzu gibt Abb. 2060. Hier hat ein übereifriger Behandler gleich zwei Gänge gebohrt, deren Verlauf aus den Nadeln entsprechenden, schwarzen Strichen gut zu ersehen ist.

Abb. 2059.

Abb. 2060.

Abb. 2059. Traumatische Periodontitis. Abgebrochener Beutelrockbohrer ist durch die Perforationsöffnung in den Kiefer getrieben.

Abb. 2060. Traumatische Periodontitis. Nadeln zur Orientierung in den Perforationsgängen.

Die Hauptschwierigkeit beruht darin, die falschen Gänge mit einem reizlosen und doch hermetisch abschließenden Mittel so zu verstopfen, daß der Abschluß genau mit der Zementoberfläche aufhört, da er ja sonst seinerseits Periodontiumreizung verursacht. In Betracht kommen hauptsächlich Elfenbeinstifte und Guttapercha mit Chloropercha. Die sicherste Methode ist auch hier, die Wurzelspitze freizulegen, den Überschuß an Füllungsmaterial abzutragen, evtl. auch die Wurzelspitze soweit zu resezieren, daß die Fausse route vollständig verschwindet und nur ein einheitlicher Kanal mit kontrolliertem Füllungsabschluß vorhanden ist.

3. Die apikale Periodontitis auf infektiöser Grundlage und ihre Folgezustände. Für die infektiöse Periodontitis gelten in ganz besonderem Maße zwei Punkte, auf die in der Einleitung zu diesem Kapitel bereits eingegangen wurde: die engen Beziehungen zum benachbarten Knochen und die Häufigkeit des Überganges in die chronische Form der Entzündung. Beide Punkte sind derart wichtig und hängen so eng miteinander zusammen, daß es gerechtfertigt erscheint, wenn sie hier nochmals aufgegriffen werden; nur wenn sie richtig gewürdigt werden, ist es möglich, den Begriff „Folgezustände“ auch richtig zu erfassen. Es handelt sich bei den engen Beziehungen ja nicht bloß um strukturelle Beziehungen, gemeinsame mechanische Inanspruchnahme usw., sondern es handelt sich vor allem um die Untrennbarkeit in Stoffwechselfragen. Das Blutgefäßsystem geht bei Wurzelhaut und Knochen so ineinander über, daß Reize, welche die Gefäße der Wurzelhaut treffen, nur über ein gewisses Mindestmaß hinauszugehen brauchen oder auch nur von etwas längerer Dauer zu sein brauchen und schon sehen wir in den Gefäßen der haversischen Kanäle und der Spongiosamaschen die

Hilfsaktion eingeleitet: die Gefäße werden erweitert, die mobilisierten Wanderzellen aus den Gefäßwänden setzen sich in Marsch. Verstärken sich aber die Reize und mit ihnen die Schädigungen, dann müssen sich auch die Stoffwechselstörungen in Wurzelhaut und Knochen gleicherweise geltend machen: Aus der Hyperämie entwickelt sich eine destruierende Entzündung, destruierend nicht nur für das apikale Periodontium, sondern auch für seinen zugehörigen Knochen. Je schwieriger es aber aus den verschiedensten Gründen ist, die schädigenden Momente restlos zu beseitigen, um so hartnäckiger muß bei solcher Ausdehnung der Entzündung das Leiden sein, um so selbstverständlicher erscheint der Übergang in die chronische Form der Entzündung.

Die schädigenden Reize können nachlassen; dann tritt eine gewisse Stabilisierung der Verhältnisse ein, die klinisch und histologisch ihren Ausdruck findet und oft auf Jahre sich ausdehnt, aber keineswegs eine volle Heilung bedeutet. Im ganzen jedoch ist mindestens im Mikroskop ein stetes Verschieben des Bildes wahrzunehmen und so hat auch jede Untereinteilung der apikalen infektiösen Periodontitiden lediglich die Bedeutung, daß gewisse Zustandsbilder erfaßt werden. Da ihnen aber doch jeweils recht verschiedene Symptomenkomplexe zu eigen sein können, so bleibt eine derartige Untereinteilung gerade für den Praktiker doch von Wert und so soll sie auch im folgenden durchgeführt werden. Es ergibt sich von selbst, daß dabei geschieden wird in akute und chronische Formen und ihre Folgezustände.

Die akute apikale Periodontitis. Pathologie. Die leichteste Form, zugleich auch diejenige, die sich am wirksamsten bekämpfen läßt, beschränkt sich auf die Hyperämie und seröse Durchtränkung. Wird aber die Ursache der Hyperämie nicht rasch behoben, so stellt sich auch eine starke Zellvermehrung (Infiltration) ein, wobei sehr bald die polynucleären Leukocyten das Bild beherrschen können und damit die eitrige Einschmelzung beginnt; daß dabei der benachbarte Knochen schon nicht mehr unbeteiligt ist, wurde bereits erwähnt. Für die Weiterentwicklung des Prozesses ist nun entscheidend, in welcher Richtung sich der Eiter einen Weg bahnt. Meist geschieht dies beim akuten Ablauf so, daß der Eiter den kürzesten Weg quer durch die Knochendecke zum Periost und zur Schleimhaut wählt (Parulis); er kann, allerdings seltener, unter weitgehender Zerstörung des Periodontiums auch der Wurzeloberfläche folgen und zwischen Zahnhals und Zahnfleischsaum zum Vorschein kommen; er kann endlich einen größeren zentralen Absceß im Kieferknochen bilden. Der günstigste Weg, durch den Wurzelkanal und die Kavität nach der Mundhöhle zu, steht ihm ohne Nachhilfe nur in den seltensten Fällen offen. Das sind in großen Zügen die wesentlichsten akuten Erscheinungsformen, über deren Einzelheiten in folgenden zu berichten ist.

Hyperämie. Diese braucht, wenigstens im Anfang ihres Bestehens, noch kein Beweis dafür zu sein, daß bereits Infektionserreger durch das Foramen apicale hindurchgedrungen sind. Infolge der Beziehungen, die die Arteriae dentales vor ihrem Eintritt in den Wurzelkanal zu den Periodontalgefäßen haben, sowie infolge der Starrwandigkeit des Zahnmarkraumes muß schon ein erheblich gesteigerter Blutdruck in der Pulpa auch in den Gefäßen des apikalen Periodontiums sich geltend machen. So erklärt sich die „sekundäre Hyperämie des Periodontiums" bei totaler Hyperämie der Pulpa, so erklärt sich z. B. auch die Wurzelhauthyperämie während der ersten Stunden einer Arsenikeinlage auf die Pulpa. Oftmals ist es freilich nur eine Frage von Stunden, bis bei Abscessen in der Pulpa auch am Foramen apicale Infektionserreger erscheinen und damit aus der konsekutiven Hyperämie ein lokaler Reaktionsvorgang wird.

Daß zu der Hyperämie sehr rasch die seröse Durchtränkung und sehr bald auch die Mobilisierung von Gefäßwandzellen tritt, ist ja eine überall zu beobachtende Erscheinung. Eine Besonderheit der Wurzelhaut ist aber die überraschende Häufigkeit von

Blutaustritt in das Gewebe per rhexin. Wenn wir nach der Extraktion eine Wurzel mit frischer apikaler Periodontitis unter fließendem Wasser abspülen, so bleibt der Apex bzw. seine Wurzelhaut rot gefärbt. Zum Teil hängt dies mit der prallen Füllung aller kleinen Capillaren zusammen, zum Teil aber auch mit den vielen frischen Hämorrhagien. In Abb. 2061 sind mehrere Capillaren mit erweitertem Lumen zu sehen. An der einen Seite ist die Capillarwand auf eine größere Strecke hin eingerissen und die roten Blutkörperchen liegen zum Teil im Gewebe.

Klinische Erscheinungen der Hyperämie. Trotz der zahlreichen Kommunikationen mit den Knochenmarkräumen ist doch auch der Periodontalraum wenigstens nach drei Seiten hin als starrwandig anzusehen: an der Zahnseite das Zement, am Fundus und der seitlichen Alveole der Knochen schließen eine Nachgiebigkeit aus, wenn die Hyperämie und seröse Durchtränkung mehr Raum bean-



Abb. 2061. Apikale Periodontitis, unterer 1. Molar, Hämatoxylineosin-Färbung, starke Vergrößerung. Erweiterung und pralle Füllung der Capillaren. Bei x ist die Wandung einer Capillare eingerissen, die roten Blutkörperchen haben sich ins Gewebe ergossen.

spruchen, d. h. wenn eine Schwellung einsetzt; so bleibt nur nach dem Ligamentum circulare zu eine geringfügige Nachgiebigkeit; diese genügt aber, ein charakteristisches Symptom bei allen akuten Entzündungszuständen der Wurzelhaut zu schaffen: das Gefühl des Längerwerdens des betreffenden Zahnes. Dazu kommt die Berührungsempfindlichkeit, die wenigstens anfänglich wohl mit mechanischen Einwirkungen auf die periodontalen Nervenfasern zu erklären ist. Diese beiden Symptome finden sich auch schon bei der Hyperämie, dagegen ist die gesteigerte Wärmeempfindlichkeit meist noch nicht so deutlich ausgeprägt; das Gefühl des Klopfens (Pulsierens) und spontane Schmerzhaftigkeit können bei leichteren Graden ganz fehlen. Druckempfindlichkeit des Periosts braucht nicht vorhanden zu sein.

Therapie. In den meisten Fällen genügt, vorübergehend eine Einlage auf die Pulpa mit Chlorphenol zu machen; allerdings muß sich dann daran eine regelrechte Wurzelbehandlung schließen. Hat eine Arsenikeinlage zu sofortiger Hyperämie des Periodontiums und starken Schmerzen geführt, dann ist diese zunächst wieder zu entfernen und für 24 Stunden durch eine Chlorphenoleinlage zu ersetzen; am

folgenden Tage kann man meist die Arsenikeinlage erneuern, ohne Reaktionen befürchten zu müssen. Bei akuter totaler Pulpitis mit sekundärer Hyperämie des Periodontiums sollte man grundsätzlich nicht gleich in der ersten Sitzung eine Arsenikeinlage machen.

Abscedierung am Foramen apicale. An die Hyperämie und seröse Form der Entzündung schließt sich ohne Behandlung sehr bald die eitrige Form, vorerst noch beschränkt auf den Teil der Wurzelhaut, der unmittelbar das Wurzelloch umgibt. Wir können das schon sehr oft bei purulenten Prozessen in der Pulpa beobachten; manchmal

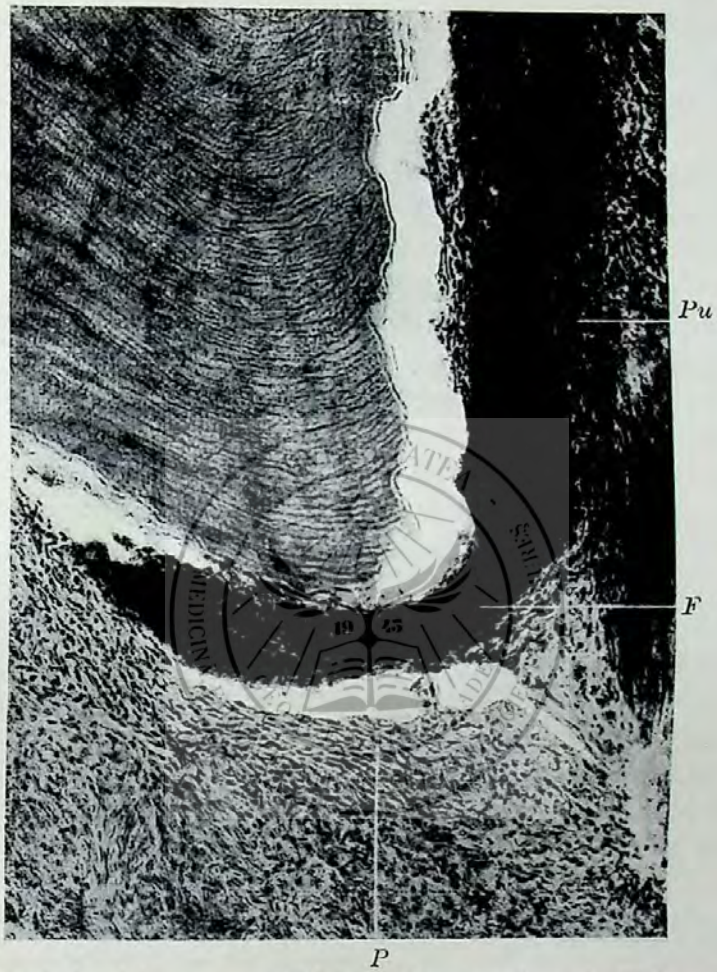

Abb. 2062. Apikale Periodontitis, unterer 1. Molar, Hämatoxylineosin-Färbung, schwache Vergrößerung. Die Entzündung geht von der Pulpa = *Pu* am Foramen apicale = *F* auf das Periodontium = *P* über.

ist man geradezu überrascht über die große Strecke scheinbar gesunder Wurzelpulpa, die sich apikalwärts vom Absceß befindet und doch beginnt auch schon die Abscedierung im apikalen Periodontium (Abb. 2062). Neben dieser metastatischen Absceßbildung, die auf dem Durchwandern der Bakterien beruht, kann eine akute eitrige Entzündung noch dadurch hervorgerufen werden, daß durch Instrumente, Nadeln, Bohrer usw. die Infektionserreger durch das Foramen apicale hindurchgeschleppt werden. Auch Druck von Fremdkörpern auf die freiliegende infizierte Pulpa oder bei geschlossenem Cavum die Spannung von Fäulnisgasen werden für das beschleunigte Eindringen von Mikroorganismen in das Periodontium zur Erklärung herangezogen. Hat der eitrige Zerfall der Wurzelpulpa erst das Foramen erreicht, dann ist die Mitbeteiligung der Wurzelhaut ohnehin selbstverständlich.

Klinische Erscheinungen des apikal-periodontalen Abscesses. Neben dem Gefühl des Längerwerdens und neben der Berührungsempfindlichkeit, die eine wesentliche Steigerung erfährt, bestehen charakteristische Reaktionen auf Temperaturunterschiede: Kalt wird eher als wohltätig empfunden, Heiß vermehrt stark die Schmerzen. Dazu kommt meist ein deutliches, dem Pulsieren entsprechendes Klopfgefühl im Kiefer. Und noch ein anderes typisches Symptom tritt hinzu: die Erscheinungen von seiten der zugehörigen submaxillären Lymphdrüsen. Diese sind vergrößert und druckempfindlich; sie erscheinen gegenüber der derben Konsistenz bei der chronischen Form eher von weicher Konsistenz. Die Schleimhaut in der Wurzelspitzengegend zeigt zunächst noch keine Veränderung; doch besteht deutliche Druckempfindlichkeit. Bald kann sich aber umschriebene Rötung einstellen.

Therapie. Wenn der Patient frühzeitig genug zur Behandlung kommt, dann kann vorsichtiges Ausräumen des Wurzelkanals in kurzer Zeit die Beschwerden beheben; ist der Kanal erst passierbar gemacht, dann quillt meist eine geringe Menge Eiter aus demselben, und fast augenblicklich fühlt der Patient eine bedeutende Erleichterung (selbstverständlich muß eine sorgfältige Behandlung der Wurzel angeschlossen werden). So einfach diese Therapie scheint, so kann sie mitunter doch erhebliche Schwierigkeiten bereiten, namentlich, wenn das Pulpacavum noch verschlossen ist. Bei der hochgradigen Empfindlichkeit des Zahnes löst oft schon das Berühren mit den Instrumenten heftige Schmerzen aus und die Erschütterung des Zahnes beim Bohren kann sie bis ins Unerträgliche steigern; hier kann man sich in folgender Weise helfen: man macht etwas Stents plastisch und umhüllt damit den Zahn so, daß nur die Trepanationsstelle frei bleibt; durch Aufspritzen mit kaltem Wasser wird das Hartwerden des Mantels aus Abdruckmasse beschleunigt und unter diesem Mantel sind nun die Erschütterungen beim Bohren so gering, daß die Trepanation durchaus erträglich wird. Eine weitere Schwierigkeit bei der Ausräumung kann aus den lebenden Pulpenresten erwachsen, namentlich wenn es sich um mehrwurzelige Zähne handelt. Die Injektionsanästhesie liefert hier nicht immer vollen Erfolg. Druckanästhesie ist zu widerraten; Abstumpfen der Sensibilität durch vorsichtiges Einführen konzentrierter Chlorphenollösungen kann mitunter weiterhelfen. Entschließt man sich doch, eine Arsenikeinlage zu machen, so darf diese keinesfalls lange liegenbleiben; eine Verschlimmerung des Zustandes ist dabei nicht ganz ausgeschlossen.

Eine andere Schwierigkeit kann daraus entstehen, daß sich der Nadel im Wurzelkanal unüberwindliche Schwierigkeiten entgegenstellen, Dentikel, hochgradige Verengerung, starke Krümmung usw. In solchen Fällen ist eine Trepanation der Alveolarwand in Höhe der Wurzelspitze mittels Bohrers in Betracht zu ziehen; sie läßt sich in wenigen Minuten durchführen und bringt meist auch eine wesentliche Erleichterung; die reguläre Wurzelbehandlung kann dann später erfolgen. Vorübergehende Sperrung des Bisses wird immer als wohltätig empfunden.

Gewöhnlich gelingt es mit einer der vorstehenden Methoden, die eitrige Einschmelzung im apikalen Periodontium zu beseitigen; bleibt aber der Erfolg der Behandlung aus, so ist immer erst noch die chirurgische Freilegung der Wurzelspitze zu erwägen, ehe man sich voreilig zur Extraktion entschließt.

Übergreifen der eitrigen Entzündung auf Knochen und Periost. Hier setzt nun die Grenze ein, von der ab man eigentlich nicht mehr von apikaler Periodontitis allein sprechen dürfte, denn von hier ab verschiebt sich das Schwergewicht der Erkrankung immer mehr nach dem Knochen und Periost zu, bis schließlich die Periostitis ganz im Vordergrund steht; es ist schon mehrfach darauf hingewiesen worden, daß bereits bei den Anfängen der Entzündung im Periodontium auch in den benachbarten Knochen-

markräumen eine stärkere Blutfüllung und eine Mobilisierung der Gefäßwandzellen stattfindet. In dem Maße nun, wie sich die akute Entzündung ausbreitet, verändert sich auch das histologische Bild in den Markräumen immer mehr: einerseits wird die Zellzahl immer größer (Histiocyten und Leukocyten), andererseits erfolgt eine beträchtliche Erweiterung der Markräume durch Osteoclasten, und zwar bei den akuten Prozessen fast stets in Form von Riesenzellen. Abb. 2063 gibt davon eine gute Vorstellung; man sieht die ganze Wand des Markraumes mit Riesenzellen besetzt und zentral eine gewaltige Zellvermehrung, die die frühere Zeichnung bereits vollständig verwischt hat. Von hier aus bis zur völligen eitrigen Einschmelzung ist nur mehr ein geringer Schritt. Dieser Prozeß setzt sich nun in Richtung des kürzesten Weges nach dem Periost zu fort, bis dieses erreicht ist. Vermöge der überaus dichten Faserstruktur der Knochenhaut wird diese nicht gleich eingeschmolzen, sondern durch den Eiter zunächst von der Knochenunterlage abgehoben, wie in Abb. 2064 zu ersehen ist.

Wie nach innen zu mit den Gefäßen des Periodontiums, so stehen die Gefäße des im Erkrankungsbezirke liegenden Knochens und Periosts auch nach außen, den Weichteilen zu, mit den Gefäßen der weitern Umgebung in engster Beziehung. Die Folge davon ist, daß sich auch hier Erscheinungen zeigen müssen, und zwar in Form eines ausgedehnten Ödems, das die charakteristische „dicke Backe" hervorruft. Gerade zu der Zeit, in der das Periost in die Erkrankung einbezogen wird, pflegt (bei dem akuten Prozeß!) das Ödem seine stärkste Entwicklung erfahren zu haben. Schließlich wird auch das feste Fasergefüge der Knochenhaut durch die Entzündung gelockert und durchbrochen und unter fühlbarer Entspannung breitet sich nun die eitrige Einschmelzung auf das submucöse Gewebe aus, bis endlich auch die dünne Schleimhautdecke durchbrochen ist und sich jetzt der Eiter freien Abfluß nach der Mundhöhle zu verschafft.

Die zugehörigen Lymphdrüsen schwellen während des Entwicklungsganges weiter an und verursachen ihrerseits ebenfalls starke Beschwerden. Immerhin ist eine eitrige Einschmelzung der Lymphoglandulae submaxillares bei dem im vorstehenden geschilderten akuten Ablauf selten; häufiger ist sie zu beobachten, wenn eine chronische Entzündung vorausgegangen war und auf dieser Basis eine akute Exacerbation sich entwickelt hat. Solche akuten Exacerbationen können in ihrem Ablauf und der Schwere der Erscheinungen sich durchaus mit dem Bilde der frischen Parulis decken, oftmals treten sie allerdings auch weniger heftig auf.

Klinische Erscheinungen. Die Bemerkungen über den Lymphdrüsenbefund leiten bereits zu den klinischen Erscheinungen über. Wie im pathologischen Bilde, so läßt sich auch im klinischen Bilde zwanglos unterscheiden zwischen einer periodontalen, einer enostalen, einer subperiostalen und einer submucösen Phase, wobei man allerdings die fließenden Übergänge nicht aus dem Auge verlieren darf (ebensowenig wie, das sei nochmals ausdrücklich betont, der fließende Übergang von der Hyperämie zum periapikalen Absceß und zur Panostitis übersehen werden darf!). Am heftigsten sind die Schmerzen ausgeprägt während der enostalen und subperiostalen Phase. Temperaturen, die nur wenig über der Mundhöhlentemperatur liegen, bewirken eine wesentliche Vermehrung der Beschwerden, ebenso das Reflektieren der Wärme von den Kissen (Steigerung der Schmerzen bei Nacht, wobei auch die durch die horizontale Lage begünstigte Blutzufuhr mitwirkt). Die Schmerzen strahlen aus und sind nicht mehr lokalisiert. Auch Temperatursteigerung ist stets bei den akuten eitrigen Prozessen vorhanden. Mit dem Zusammenwirken von Temperatur, Schmerzen und behinderter Nahrungsaufnahme entsteht ein Krankheitsbild von beträchtlicher Schwere. Der Ausgangszahn weist in der Regel deutliche Lockerung auf.

Bezüglich des schon erwähnten Ödems ist noch etwas nachzutragen. Je nach dem Sitz des schuldigen Zahnes ist die Lippe, die Gegend der Fossa canina oder der Backen am stärksten geschwollen, soweit sich im Oberkiefer der Prozeß seinen Weg nach facial bahnt. Ist dagegen die palatinale Wurzel des oberen ersten Prämolaren oder eine palatinale Molarenwurzel der Ausgangspunkt, so entwickelt sich die Eiterung meist nach dem Gaumen zu; das gleiche trifft überaus häufig auch beim 2. Schneidezahn zu. In allen diesen Fällen pflegt das Ödem zu fehlen, es bildet sich der sog. akute Gaumenabsceß. Das Ödem des Oberkiefers senkt sich durch die Eigenschwere der Flüssigkeit am zweiten und dritten Tage nach unten und kann so eine Schwellung am Unterkiefer vortäuschen. Im Unterkiefer ist ebenfalls je nach dem Zahne bald mehr die Lippe, bald mehr die Wange am Ödem beteiligt; eine Absceßbildung nach innen zu kommt

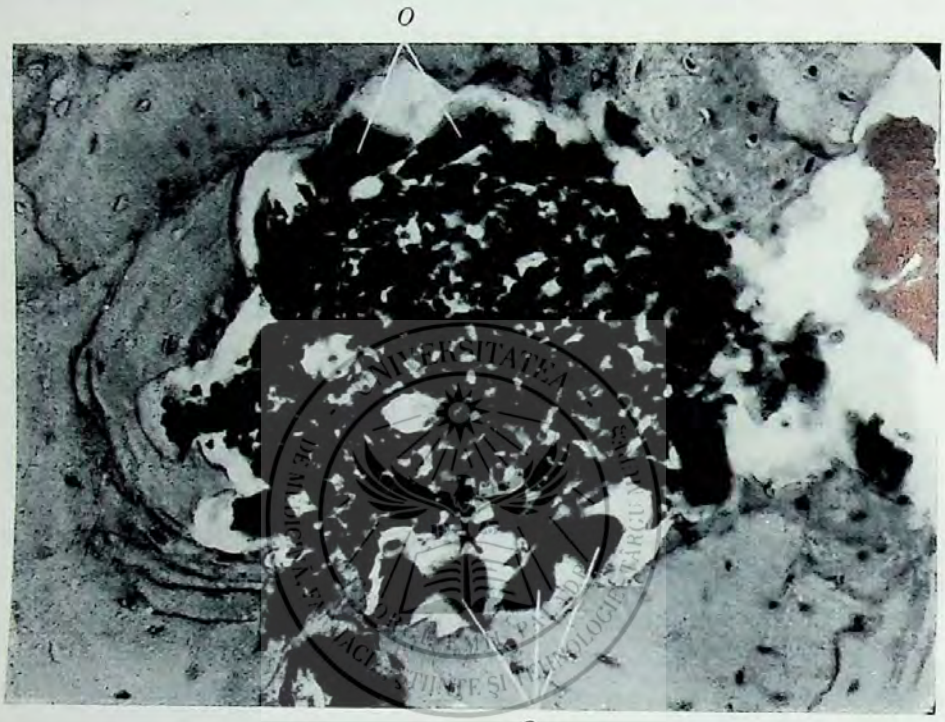

Abb. 2063. Apikale Periodontitis, Ausbreitung im benachbarten Knochen, Hund, Hämatoxylin-Eosin-Färbung, mittlere Vergrößerung. Große Osteoklasten = *O* erweitern den Markraum. Starke Zellvermehrung im Markgewebe.

auch gelegentlich vor, ist aber selten. Eher erfolgt im Unterkiefer der Durchbruch des Eiters durch die Haut nach außen und nicht durch die Schleimhaut nach dem Vestibulum oris zu.

Vom Röntgenbild ist bei dem ganz akuten Verlauf nichts zu erwarten außer daß eine geringfügige Verbreiterung des periodontalen Raumes am Apex festgestellt werden kann, gelegentlich auch in umschriebenem Bezirk das Bild einer Osteoporose. Ist man sich im Zweifel über den schuldigen Zahn, weil er vielleicht äußerlich intakt erscheint, so empfiehlt sich zur Sicherung der Diagnose eine Untersuchung mit dem Induktionsstrom, daneben selbstverständlich Prüfung auf Klopfempfindlichkeit.

Einige Komplikationen sind noch zu erwähnen, die im Zusammenhang mit dem geschilderten Prozeß auftreten können. Dazu gehört von oberen rückwärtigen Zähnen ausgehend ein Durchbruch in die Kieferhöhle; ferner von unteren Zähnen ausgehend eine Mundbodenphlegmone. In ganz seltenen Fällen wird auch eine Senkung des Abscesses nach dem Hals zu beobachtet. Sehr ungünstig gestaltet sich die Prognose, wenn eine Septikämie auftritt.

Was die bakteriologische Seite anlangt, so handelt es sich in den weitaus meisten Fällen um eine Mischinfektion, d. h., daß außer Streptokokken noch alle die andern Bakterien sich finden können, die auch in der zerstörten Wurzelpulpa auftreten. Daher erklärt sich zum Teil auch, daß der Eiter einen stark fötiden Geruch hat.

Therapie. Bezüglich der Behandlung muß man sich von vornherein darüber klar sein: will man den schuldigen Zahn opfern oder erhalten? An sich ist eine Erhaltung sehr wohl möglich; man beschränkt sich in der ersten Sitzung darauf, dem Eiter Abfluß zu verschaffen und setzt auch für die nächsten Tage noch die symptomatische Behandlung fort, wobei namentlich der Abfluß des Sekretes und die Lymphadenitis zu berücksichtigen sind. Sind dann die äußeren Erscheinungen zurückgegangen, so nimmt man die Wurzelbehandlung vor, nachdem möglichst frühzeitig der Zahn

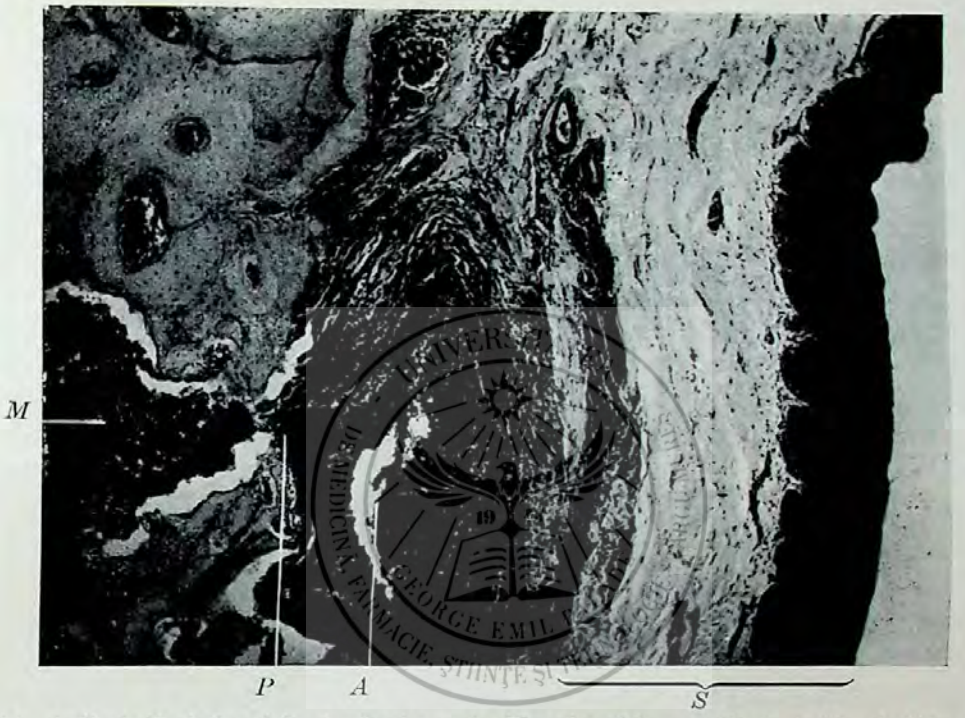

Abb. 2064. Apikale Periodontitis, Ausbreitung im Knochen bis zum Periost, Hund, Hämatoxylin-Eosin-Färbung, ganz schwache Vergrößerung. Die Entzündung des Markraumes = *M* geht ins Periost bei *P* über. Im Periost Absceß = *A*. Schleimhaut = *S*.

trepaniert worden ist. Auf weitere chirurgische Wurzelbehandlung kann man bei den primär akuten Fällen sehr wohl verzichten. Wo sich ein Gaumenabsceß gebildet hat, ist ja die Incision als erstes bei der Behandlung ohne weiteres vorgezeichnet. Wärmeapplikation, Bestrahlung mit der Solluxlampe sind während der ersten Behandlungstage wertvolle Hilfsmittel; die Behandlungsdauer kann bis zu zwei Stunden täglich gesteigert werden (bei der Solluxlampe!).

Eine gewisse Schwierigkeit kann sich insofern ergeben, als der Beginn des Ödems keineswegs identisch ist mit dem Zeitpunkt, zu dem sich auch schon eine Fluktuation nachweisen läßt und andererseits das Incidieren ohne solchen Nachweis eine unsichere Sache sein kann. Zweckmäßiger ist in solchen Fällen, durch Wärmeapplikation die Absceßbildung zu beschleunigen, wobei einhalb bis ein Tag genügen und dann erst einzuschneiden. Mitunter erlebt man auch unter der Wärmebehandlung einen vollständigen Rückgang der Erscheinungen, so daß sich eine Incision erübrigt; namentlich bei den akuten Exacerbationen chronischer Periodontitiden ist das nicht so selten. Natürlich muß man in dieser Zeit auch durch innere Mittel für Schmerzlinderung

sorgen, wobei wenige große Dosen im allgemeinen wirksamer sind als zahlreiche kleine (wir geben z. B. Pyramidon 0,4 pro Dosi bis zu dreimal täglich).

Hat man sich dagegen von vornherein entschlossen, den schuldigen Zahn zu opfern, dann nehme man die Extraktion möglichst sofort vor; sie bereitet kaum Schwierigkeiten, da, wie schon erwähnt, der Zahn meist gelockert ist; trotzdem: sorgfältiges Anlegen der Zange! Denn eine Fraktur in dieser Situation ist doppelt unangenehm. Zur Schmerzbekämpfung beim Ziehen wird man unbedingt der Leitungsanästhesie den Vorzug geben; man kann die Wirkung wesentlich unterstützen durch Verabreichung einer größeren Dosis Pyramidon usw. eine halbe Stunde vor der Extraktion. Bei oberen Frontzähnen läßt sich eine Schmerzminderung auch dadurch erzielen, daß man eine mit (10%) Cocain-Suprareninlösung getränkte Watterolle für etwa 10—15 Minuten in den unteren Nasengang legt.

War zur Zeit der Extraktion schon Fluktuation vorhanden, so darf man sich nicht mit der Extraktion begnügen, sondern muß auch genau kontrollieren, ob der Eiter Abfluß hat; wenn nicht, so muß sofort eine Incision noch angeschlossen werden.

Auf die Wurzelbehandlung, die bei der konservativen Therapie nötig ist, kann hier nicht eingegangen werden; sie findet an anderen Stellen des Buches ausführliche Besprechung und ist dort nachzulesen.

Droht ein Durchbruch durch die Cutis, was sich äußerlich an dem starken Glanz der gefährdeten Stelle bemerkbar macht sowie an der Unverschieblichkeit der Haut, dann muß die Incision eben extraoral erfolgen; wenn irgend angängig, suche man aber den Schnitt so zu legen, daß die Narbe später nicht zu auffällig ist. Ebenso zögere man nicht mit der äußeren Incision, wenn auch die Lymphdrüse eitrig eingeschmolzen ist und sich hier Fluktuation nachweisen läßt; man hat dann weiterhin durch mehrfache Tamponade dafür zu sorgen, daß sich die Einschnittstelle nicht vorzeitig verschließt.

Die chronische apikale Periodontitis und ihre Folgezustände. Wie bei der akuten apikalen Periodontitis die einzelnen Momentbilder recht verschieden sein können, im ganzen aber doch mit der fortschreitenden Entwicklung des Prozesses ein starker Bildwechsel erfolgen muß, so sind auch bei der chronischen apikalen Periodontitis die Zustandsbilder sehr mannigfach, aber auch hier wäre es grundfalsch, eines oder einige von ihnen als Dauerzustand anzusprechen, denn auch hier vollzieht sich ein ständiger Wechsel im histologischen Bilde, sei es, daß der Krankheitsbezirk sich allmählich vergrößert, sei es, daß während einer äußeren Entwicklungspause im Innern des Entzündungsherdes charakteristische Veränderungen vor sich gehen. Denn: in irgendeiner Form bleibt der schädigende Faktor bestehen, wenn er auch langdauernde Schwankungen in dem Grad seiner Wirkung aufweisen kann, sei es, daß die Potenz nachläßt oder sich steigert.

Und noch ein anderer Punkt muß hier hervorgehoben werden: wenn man bei der akuten Form wenigstens die leichten Grade sich vorwiegend im Periodontium abspielen sieht und somit zeitweilig auch die Bezeichnung Periodontitis eine Berechtigung haben mag, so ist die chronische Form ohne Mitbeteiligung des Knochens in Gestalt einer rarefizierenden Ostitis überhaupt nicht denkbar. Den einfachen Beweis dafür liefert das Röntgenbild.

Wenn ungeachtet des bisher Gesagten im folgenden eine Einteilung durchgeführt wird, so kann sie nur den Zweck verfolgen, zur besseren Übersicht über den Stoff einzelne besonders häufig wiederkehrende Zustandsbilder in ihrem äußeren Rahmen festzuhalten. Dazu gehören: die chronisch-entzündliche Schwielenbildung, die progressive Form der chronisch-granulierenden Entzündung, die demarkierte chronische Entzündung mit den zwei Unterformen: einfaches und solides Granulom und dem

Übergang in eine (fungöse) Cyste. Bei jedem dieser Zustandsbilder kann aber, das darf man nie vergessen, jederzeit ein akuter Nachschub erfolgen, der in wenig Stunden das Bild von Grund aus geändert hat. Wenn er auch nicht bald wieder abklingt, so hat er in der Zwischenzeit doch mindestens eine Vergrößerung des Krankheitsherdes bewirkt und hat außerdem fühlbar in Erinnerung gebracht, daß ein ständiger Krankheitsherd vorhanden ist.

Ätiologie. Ehe die verschiedenen Formen der chronischen Entzündung am Apex besprochen werden, mögen einige Bemerkungen über die Ätiologie eingeschaltet werden. Daß letzten Endes die Infektion die Ursache für die ganze große Gruppe 3 ist, wurde ja in der Einleitung schon betont. Nach den Lehren der allgemeinen Pathologie ist der wesentlichste Grund für eine chronische Entzündung das Fortbestehen des schädigenden Momentes. Im vorliegenden Zusammenhang auf die apikale Periodontitis angewendet heißt das, daß die Infektion bei der Wurzelbehandlung nicht völlig beseitigt wurde.

Wie im Einzelfalle nun der Fortbestand der Entzündung sich erklärt, darüber kann sehr häufig das Röntgenbild guten Aufschluß geben. In Abb. 2065—2070 sind einige der

Abb. 2065. Unvollkommene Wurzelfüllung.

Abb. 2066. Unvollkommene Wurzelfüllung in einem Kanal. Fehlen der Wurzelfüllung im anderen Kanal.

Abb. 2067. Reguläre Wurzelbehandlung war wegen der im Kanal abgebrochenen Nadel unmöglich.

Abb. 2068. Wurzelbehandlung unmöglich wegen starker Krümmung des Kanals.

Abb. 2069. Guttapercha-Point ragt über das Foramen apicale heraus.

Abb. 2070. Füllungsmasse ist durch das Foramen apicale gepreßt.

Abb. 2065—2070. Chronische apikale Periodontitis.

am häufigsten wiederkehrenden Bilder zusammengestellt. Röntgenogramm Abb. 2065 zeigt den Fall, der schon der Häufigkeit nach obenan stehen muß: die Wurzel ist nicht vollständig gefüllt, der apikale Teil ist leer geblieben. Bei Abb. 2066 ist der eine Kanal allerdings auch nicht ideal gefüllt, der Hauptgrund für den apikalen Herd ist aber wohl darin zu suchen, daß der andere Wurzelkanal bei der Behandlung ganz übersehen wurde. Bei Abb. 2067 ist eine Nadel im Wurzelkanal abgebrochen und dadurch die reguläre Behandlung bis zum Apex unmöglich geworden. Bei Abb. 2068 ist die Wurzel derartig gekrümmt, daß hier der Kanalverlauf einer restlosen Behandlung zu große Schwierigkeiten entgegensetzte. Im Gegensatz zu diesen Fällen ist bei Abb. 2069 u. 2070 des Guten zuviel geschehen. Bei Abb. 2069 ragt der Guttaperchapoint weit aus dem Foramen apicale heraus, bei Abb. 2070 ist von der Füllungsmasse ein beträchtlicher Überschuß durchgepreßt worden. In den beiden letzteren Fällen sorgt also die Fremdkörperwirkung dafür, daß keine Ausheilung stattfinden kann.

Chronisch-entzündliche Schwielenbildung. Diese Gruppe umfaßt einen großen Teil der Fälle, welche man als klinisch reaktionslos bezeichnet; vor allem gehören hierher auch die meisten Fälle, die der Praktiker als geheilt nach vorausgegangener Wurzelbehandlung betrachtet. Histologisch setzt sich das Bild im wesentlichen zusammen aus derben Bindegewebszügen und Granulationsgewebe bzw. Infiltrationsherden. Das

Mengenverhältnis der beiden kann außerordentlich verschieden sein und kann bei dem geringsten Anstoß wechseln. Als günstigste Zustandsbilder sind diejenigen zu bezeichnen, bei denen die Schwielenbildung weit überwiegt und zwischen den Faserbündeln nur spärliche Infiltrationsherde eingestreut sind, deren Zellmaterial in der Hauptsache von Lymphocyten bestritten wird; hier kann sogar an der Peripherie auch Ersatz zerstörten Knochens beobachtet werden. Solche Bilder sehen wir namentlich bei guter Reinigung und Füllung des Kanals bis zum Foramen apikale mit nicht stärker reizenden Materialien.

In anderen Präparaten wieder tritt die Bindegewebsbildung mehr zurück und die Infiltrationsbezirke nehmen einen größeren Raum ein; hier fehlt es neben Lymphocyten

Abb. 2071. Chronische apikale Periodontitis, Schwielenbildung = *S*. Oberer Prämolar. Hämatoxylin-Eosin-Färbung, schwache Vergrößerung. Neben den hellen Schwielen sieht man noch sehr zellreiche Granulationen. *Z* = Zement.

namentlich auch nicht an Plasmazellen; auch Histiocyten sind stets vorhanden. Als ungünstige Bilder der ganzen Gruppe endlich kann man diejenigen bezeichnen, bei denen wohl auch eine gewisse Tendenz zur Organisierung des Granulationsgewebes in Bindegewebe erkennbar ist und derbe Faserbündel sich kreuzend den Bezirk durchziehen, daneben aber doch dauernd reichlich Granulationsgewebe vorhanden ist. Hier ist eben der schädigende Faktor doch dauernd mehr wirksam. Trotzdem kann man solche Fälle hierher rechnen, weil sie einerseits auch einen stationären Charakter haben und andererseits die scharfe Abgrenzung (Demarkation) gegen die weitere Umgebung fehlt, wie sie typisch z. B. für das Granulom ist. Ein solcher von der völligen Vernarbung am weitesten entfernter Zustand ist in Abb. 2071 festgehalten. Man sieht an den hellen Bezirken und Zügen die bindegewebige Organisierung, sieht auch flächen-

weise eine Abnahme der Infiltration, daneben aber doch auch ausgedehnte Granulationen.

Diesem ganzen Bilde entspricht auch das Verhalten der regionären Lymphdrüsen: sie sind wenig vergrößert, derb, nicht druckempfindlich.

Klinisches. Die günstigen Fälle pflegen, wie schon erwähnt, überhaupt keine Erscheinungen zu machen. Meist wird nur als Nebenbefund bei Röntgenaufnahmen festgestellt, daß haubenförmig der gut gefüllten Wurzel eine mäßige Verbreiterung des apikalen Periodontalraumes aufsitzt (Abb. 2072—2075). Auch bei den weniger günstigen Fällen kommt dem Patienten der chronisch-entzündliche Prozeß für gewöhnlich nicht zum Bewußtsein; nur bei stärkerer Inanspruchnahme des betreffenden Zahnes, dann bei anstrengenden Arbeiten mit starker Schweißbildung, bei Erkältung usw., erinnert ein dumpfer, sich bald wieder verlierender Druck daran, daß hier nicht alles in Ordnung ist. Immerhin sollten diese Warnungssignale Mahnung genug sein, um durch Erneuerung und Verbesserung der Wurzelfüllung einen ausgedehnteren Übergang des Granulationsgewebes in Narbengewebe anzustreben. Von einer chirurgischen Wurzelbehandlung kann man, da auch diese Fälle keinem sehr großen Herd entsprechen, absehen, außer wenn es sich um Stiftzähne, Brückenpfeiler usw. handelt.

Abb. 2072 u. 2073.
Bei guter Wurzelfüllung.

Abb. 2074 u. 2075.
Bei ungenügender Wurzelfüllung.

Abb. 2072—2075. Apikale Periodontitis, geringe Verbreiterung des apikalen Periodontalraumes.

Die progressive Form der chronisch granulierenden Entzündung (chronisch granulierende Periodontitis nach Partsch). Ihr fehlt vor allem der stationäre Charakter; in der Richtung nach außen wird langsam aber stetig in verhältnismäßig schmaler Bahn Gewebe in das Entzündungsbereich einbezogen, bis die Granulationen unter der Haut angelangt sind und schließlich auch die Haut noch durchbrochen wird. Vom apikalen Periodontalraum aus werden zunächst die benachbarten Markräume erfaßt und das Markgewebe in Granulationsgewebe umgewandelt (Abb. 2076). Soweit dabei die Knochenbälkchen nicht abgebaut werden, werden sie nekrotisch und liegen als kleine Sequester im Granulationsgewebe. Seltener nimmt der Prozeß seinen Weg nach dem Zahnfleisch zu, viel häufiger nach der äußeren Haut, die zunächst in ihrer Derbheit einen gewissen Widerstand leistet, bis sie mehr und mehr verdünnt wird und schließlich der Durchbruch erfolgt. So entstehen je nach dem Sitz des betr. Zahnes Kinn-, Unterkiefer-, Wangenfisteln. Die Abbildung einer solchen Wangenfistel findet sich in Abb. 2077. Mitunter kann auch die Fistel an einer entlegenen Stelle auftreten, so z. B. am lateralen oder medialen Augenwinkel (Abb. 2078) ausgehend vom oberen Eckzahn.

Klinisches Bild. Dadurch, daß die langsame Ausbreitung der Granulationen in der Regel ohne alle subjektiven Erscheinungen vor sich geht, bekommen wir fast immer die Patienten erst dann zu Gesicht, wenn sich äußerlich bereits eine typische

Erscheinung bemerkbar macht. Diese Erscheinung besteht in einer überaus charakteristischen, scharf abgesetzten Schwellung, die Kirschgröße bis Taubeneigröße annimmt, auf Druck nicht oder nur ganz wenig empfindlich ist und scheinbar im Innern reichlich Eiter enthält, wenigstens ist das Gefühl der Fluktuation sehr deutlich. Solange die Haut noch nicht verdünnt ist, unterscheidet sich die Farbe nicht von der gesunden Umgebung; erst mit der zunehmenden Einbeziehung der Haut in die Entzündung setzt eine scharf umschriebene Rötung ein. Abb. 2079 zeigt einen derartigen Fall, ausgehend von einem unteren ersten Molaren. Eine Verwechslung mit der Parulis ist von vorn-

Abb. 2076. Chronisch granulierende Periodontitis, unterer 1. Prämolar, Hämatoxylineosin-Färbung, ganz schwache Vergrößerung. Das Markgewebe = *M* der benachbarten Markräume wird in Granulationsgewebe = *G* umgewandelt.

herein ausgeschlossen wegen der klaren Umgrenzung und des Fehlens aller akuten Symptome. Auch die Lymphdrüsen zeigen nur geringe, derbe Vergrößerung.

Incidiert man in solchem Falle, so entleert sich nur selten eine größere Menge Eiter; meist tritt Blut aus, mit etwas Eiter untermischt, und die schlaffen Granulationen schieben sich vor. Es handelt sich also bei dem Palpationsbefund nicht um echte, sondern um eine sog. Pseudofluktuation.

Therapie. Die Behandlung richtet sich nach dem Zeitpunkt, zu dem man den Patienten zu Gesicht bekommt. Der schuldige Zahn wird wohl in den meisten Fällen verloren sein; namentlich wenn nicht wirklich eine restlose Wurzelbehandlung und -füllung möglich ist; jedenfalls kann die Extraktion die Heilung außerordentlich beschleunigen. Ist die äußere Haut noch intakt, so mag man wenigstens den Versuch machen, ohne Incision auszukommen; ein Erfolg ist dabei allerdings selten beschieden.

War incidiert worden, so nehme man noch eine gründliche Auslöffelung vor und halte die Wunde noch kurze Zeit durch Tampon offen. Bestand bereits eine Fistel, so schließt

Abb. 2077.
Apikale Periodontitis, Wangenfistel.

Abb. 2078. Apikale Periodontitis, Augenwinkelfistel = *AF*, vom rechten oberen Eckzahn ausgehend.

sich diese zwar meist nach der Extraktion des betreffenden Zahnes; eine Excision und Umwandlung in eine lineare Narbe ist aber doch aus kosmetischen Gründen oft angezeigt.

Das Granulom. Das einfache Granulom. Wir verstehen darunter einen gut demarkierten chronischen Entzündungsherd, dessen Abgrenzung durch eine Hülle von derben Bindegewebsfasern bewerkstelligt wird; an der Wurzel geht die Hülle in das gesunde Periodontium über. Durch die Abkapselung erhält das Gebilde eine scheinbare Selbständigkeit, ohne daß dadurch der Grundcharakter als Granulationsgewebe geändert wird. Voraussetzung für die Bildung eines Granuloms ist einerseits, daß der schädigende Faktor durch längere Zeit hindurch keine sich steigernde Wirkung entfaltet und so Zeit zur bindegewebigen Organisierung an der Grenze läßt, andererseits, daß das umgebende periodontale Gewebe genügend Widerstandsfähigkeit besitzt und nicht auch ständig in den Herd einbezogen wird, wie dies eben bei der progressiven Form geschildert wurde.

Abb. 2079. Apikale Periodontitis. Die progressive Form der chronisch granulierenden Entzündung vor dem Hautdurchbruch.

Ganz ausgeschaltet ist der schädigende Faktor ja nicht, aber die resorptive Tätigkeit der Zellen innerhalb der Bindegewebshülle vermag doch einen gewissen Ausgleich zu schaffen. So kann die Größe des Granuloms jahrelang unverändert bleiben; es kann in dieser Zeit auch eine Vermehrung von reifem Bindegewebe eintreten, bis dann plötz-

lich unter starker Vermehrung der Infektionserreger ein akutes Aufflammen des Prozesses erfolgt. Nun bedeutet die bindegewebige Hülle keine Grenze mehr, die Fasern werden in ihrem Gefüge gelockert, die Infiltration breitet sich weiter aus. Klingt der akute Zustand in der Folge ab, so macht sich sehr rasch wieder die Tendenz zur bindegewebigen Abkapselung — diesmal um den vergrößerten Herd — geltend. Auf diese Weise können die Granulome eine ganz respektable Größe (etwa Kirschkerngröße und mehr) erreichen. Wie die Erweiterung des Herdes im Mikroskop aussieht, davon gibt Abb. 2080 eine gute Vorstellung; die ursprüngliche Hülle ist noch gut zu sehen, ebenso auch die Schaffung einer neuen größeren Hülle.

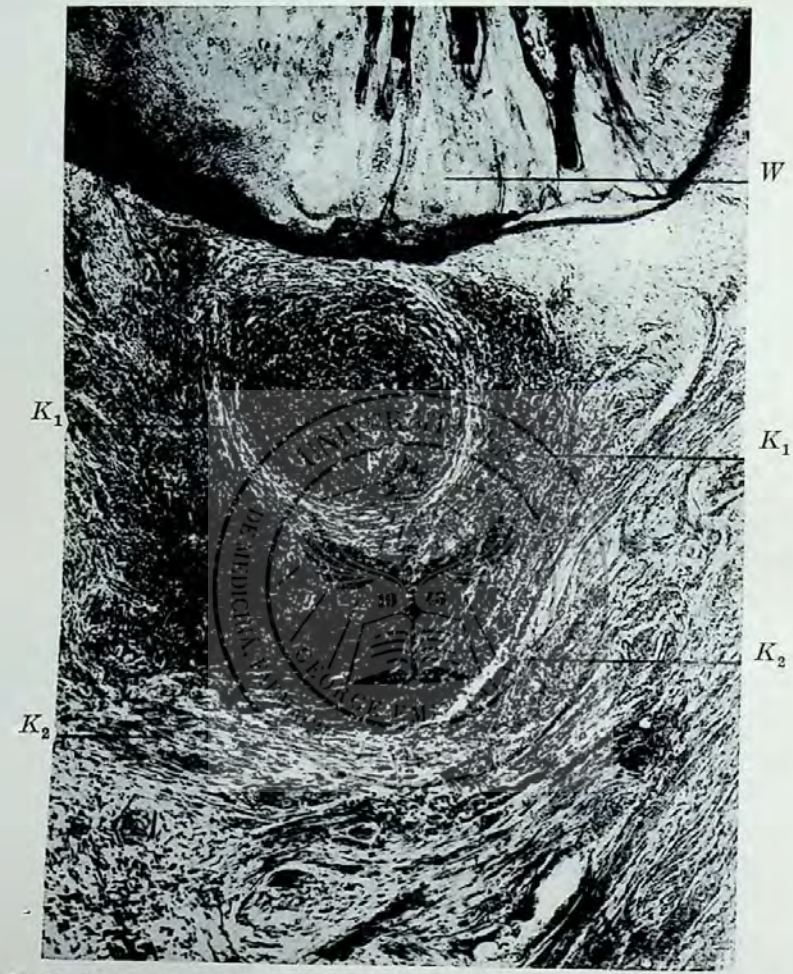

Abb. 2080. Apikale Periodontitis, Hund, Hämatoxylin-Eosin-Färbung, ganz schwache Vergrößerung. Die Entzündung hat sich über die erste Kapsel = K_1 des kleinen Granuloms ausgedehnt. Eine neue Kapsel = K_2 in Vorbereitung. W = Wurzelspitze.

Was das Zellmaterial anlangt, so erscheint es auf den ersten Blick sehr abwechslungsreich, obwohl die Hauptmasse der Zellen letzten Endes nur auf Histiocyten zurückzuführen ist. Man darf sich eben nicht vorstellen, daß die von der Bindegewebskapsel eingeschlossenen Zellen nun vollständig ruhen; dem widerspricht schon der große Blutreichtum, der in den zahlreichen neugebildeten Capillaren uns im Mikroskop entgegentritt. Es findet ein ständiges Kommen und Gehen, eine steter Zerfall, Abtransport und Ersatz statt und gerade die phagocytäre Tätigkeit der Zelle ist es, die die große Mannigfaltigkeit des Bildes bedingt.

Was die Leukocyten anlangt, so sind sie dominierende Zellform gewöhnlich nur dann, wenn ein neuer Nachschub von Bakterien stattgefunden hat. Hierbei kann gelegentlich auch eine völlige eitrige Einschmelzung innerhalb der Bindegewebshülle

stattfinden und uns so das Bild eines gut abgekapselten Abscesses („Eitersäckchen") entgegentreten. Daneben findet man oft auch zentral im Granulom alte Leukocytenherde, die deutliche Zeichen des Zerfalls und Abbaus aufweisen. Ganz pflegen die Leukocyten nie zu fehlen, die ja durch ihre phagocytäre Tätigkeit bei der resorptiven Entzündung auch eine große Rolle spielen.

Sehen wir von der gelegentlichen Überschwemmung mit Leukocyten ab, so sind, wie schon erwähnt, im Granulom die Histiocyten — Rundzellen — am stärksten vertreten. Wir begegnen den Zellen des retikulo-endothelialen Systems einmal in der Gestalt der Makrophagen, wobei sie, beladen mit Kerntrümmern, absterbenden Leukocyten usw., eine ganz bedeutende Größe annehmen können. Eine andere Zellform, die nach Siegmund und Weber wahrscheinlich auch auf die mobilisierten Uferzellen, nach anderen Autoren auf Lymphocyten zurückzuführen sind, stellen die Plasmazellen dar. Ihnen kommt (nach Siegmund und Weber) wohl eine Rolle bei der Eiweißresorption zu. Manchmal trifft man diese Zellen mit ihrer charakteristischen Kernzeichnung in solchen Mengen im Granulom, daß das ganze Gesichtsfeld davon beherrscht wird.

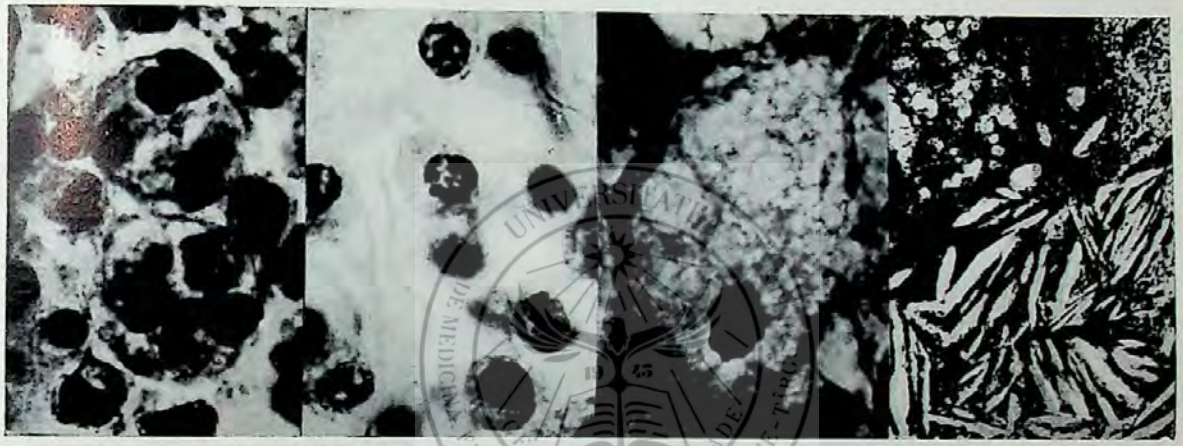

Abb. 2081. Zwei Makrophagen, mit Zellresten beladen.

Abb. 2082. Plasmazellen mit typischem „Radkern".

Abb. 2083. Eine „Schaumzelle".

Abb. 2084. Gewebslücken, durch Cholestearinkrystalle entstanden. Schwache Vergr.

Abb. 2081—2084. Apikale Periodontitis, Zellformen des Granuloms, Hämatoxylineosin-Färbung. Vergrößerung 1 : 1000.

Eine dritte und, wie wir noch sehen werden, für die weitere Entwicklung sehr bedeutsame Zellform bilden die Schaumzellen, die wohl auch Abkömmlinge des retikuloendothelialen Systems sind. In ihnen wird Fett gespeichert; sie fallen vornehmlich auf durch ihre Größenzunahme und die eigentliche Struktur, die wie eine Zusammensetzung aus zahlreichen feinen (Schaum-) Bläschen aussieht, woher auch der Name stammt. Zunächst treten sie im Granulationsgewebe vereinzelt auf, wobei sie als helle Punkte von den dunkelgefärbten Kernmassen deutlich sich abheben, nehmen aber, wenn keine Reizsteigerung im Entzündungsherd eintritt, sehr bald erheblich an Zahl zu. Bei Sudanfärbung erscheinen sie durch ihren Fettgehalt leuchtend rot. Das in ihnen aufgespeicherte Fett gehört zu den doppelt brechenden Fettsubstanzen (Cholestearinester). Wenn durch Zerfall dieser Zellen, wie Siegmund und Weber ausführen, die Fettmassen frei in das Gewebe gelangen, so krystallisiert ihr Cholestearin in Form großer rhombischer Tafeln aus, die im Gewebsschnitt spießförmige Gewebslücken hinterlassen.

In Abb. 2081—2084 sind die zuletzt besprochenen Zellformen wiedergegeben, wobei auch zugleich ihre (zeitweiligen) Größenverhältnisse zueinander ersichtlich sind. Ihnen ist auch ein Bild von den Gewebslücken angereiht, wie sie nach Ausfall des Cholestearins

sich darbieten. Fügen wir noch hinzu, daß weiterhin im Granulom zu finden sind: reichlich Endothelien (verdickte Capillarwände!), Mastzellen, Lymphocyten, Eythrocyten und Fibroplasten, so dürften damit die wichtigsten Zellformen aufgezählt sein. Zu ihnen tritt nun noch sehr häufig Epithel; aus dem „einfachen Granulom" wird damit ein „epithelhaltiges" Granulom.

Das epithelhaltige Granulom. Was zunächst die Herkunft des Epithels anlangt, so kommt gelegentlich wohl vor, daß es auf dem Wege eines Fistelganges von der Mundschleimhaut aus einwandert; auch Flimmerepithel, von der Kieferhöhlenschleimhaut stammend, ist in Wurzelgranulomen oberer Prämolaren und Molaren hin und wieder zu beobachten. Im ganzen aber sind dies doch Ausnahmen; in der weitaus überwiegenden Zahl von Fällen ist die Herkunft des Epithels auf die Reste der Wurzelepithelscheide zurückzuführen. Diese Reste können viele Jahre lang ruhen, bis sie durch die benachbarte Entzündung „geweckt" und zu neuem Wachstum angeregt werden. Das Wachstum erfolgt in der Richtung der Entzündung, bis die Epithelsprossen das Granulom erreicht haben und sich hier nun in langen, mehr oder weniger verzweigten Zügen ausbreiten. Es entsteht schließlich im Granulom eine Art von Epithelgerüst, welches je nach dem Zustand, in dem sich der Inhalt der Bindegewebskapsel befindet, das Granulom schwammartig durchsetzt oder es innerhalb der Bindegewebshülle umfaßt und zahlreiche miteinander anastomosierende Fortsätze nach dem Innern zu verschickt.

Ein solches epithelhaltiges Granulom ist in Abb. 2085 abgebildet; es ist bei der Extraktion an der einen Seite losgerissen, an der anderen Seite ist dagegen der Zusammenhang mit der Wurzelhaut noch gut erkennbar, ebenso tritt die bindegewebige Hülle bis auf die Abrißstelle deutlich hervor. Die meist sehr schmalen, vielfach verschlungen erscheinenden Epithelzüge fallen durch die kräftigere Färbung auf; neben dem von Epithel durchsetzten Gebiet liegt noch ein kleinerer Infiltrationsherd, der die charakteristischen Lücken nach Ausfall von Cholestearintafeln in situ zeigt. Die Wurzelspitze zeigt in diesem Falle keinen Abbau, während sonst häufig recht umfangreiche Zementresorptionen beobachtet werden (s. pathologische Wurzelresorption).

Was das Zellmaterial anlangt, so ist es im epithelhaltigen Granulom das gleiche wie im einfachen Granulom. Wir finden zahlreiche Makrophagen, Plasmazellen, Schaumzellen, dann in verschiedener Menge Leukocyten und Lymphocyten. Nicht selten bekommt man auch die sog. Rousselschen Körperchen zu Gesicht; in der Auffassung von Siegmund und Weber handelt es sich bei diesen nicht um Degenerationsprodukte von Plasmazellen, sondern sie sind der Ausdruck von Speicherungsprozessen nach resorptiven Leistungen des Zellprotoplasmas. Zu erwähnen ist schließlich noch, daß man namentlich in Granulomen, die schon längere Zeit Epithel führen, Zellreste und besonders Kerntrümmer in recht großer Zahl finden kann. Alte Leukocytenherde und kleine eitrige Einschmelzungen im Granulom werden von den einwandernden Epithelzügen umfaßt und vollständig eingeschlossen. In dieser Umklammerung lassen sich dann bei den Leukocyten sehr schön die Zerfallserscheinungen beobachten.

Die cystische Entartung des Granuloms. Über die fungösen Cysten, soweit sie selbständige Gebilde geworden sind, wird an anderer Stelle gesprochen; sie bedingen auch eine ganz andere Therapie, deren Ausbau wir Partsch verdanken. Hier soll nur noch kurz eine Darstellung angeschlossen werden, wie sich die fungösen Cysten aus den epithelhaltigen Granulomen entwickeln und welches Bild kleine Cysten, soweit sie sich äußerlich noch im Rahmen eines Granuloms halten, im Mikroskop darbieten. Ist doch für diese auch die Therapie die gleiche wie für die einfachen und epithelhaltigen Granulome.

Es ist schon immer eine Streitfrage gewesen, wo eigentlich der Beginn der Cystenbildung zu suchen ist, ob im Epithel oder in dem von ihm eingeschlossenen Granulationsgewebe. Lange Zeit glaubte man den Anfang allein im Epithel suchen zu müssen; dann trat die Meinung mehr und mehr hervor, daß die Cysten von Granulationsgewebe ausgehen. Nach unseren Beobachtungen ist der Streit insofern müßig, als beide Teile in Betracht kommen, und zwar setzt die Verflüssigung gleichzeitig in Epithel und Granulationen ein. Ihr liegen weitgehende Stoffwechselstörungen zugrunde, welche sich sowohl in den zentralen Partien der Epithelzapfen wie auch in den eingeschlossenen

Abb. 2085. Apikale Periodontitis, epithelhaltiges Granulom, unterer 1. Molar, Hämatoxylineosin-Färbung, Übersichtsbild. *W* = Wurzelspitze, *E* = Epithelzüge im Granulom, *C* = Cholestearinkrystall-Lücken.

Granulationsbezirken auswirken; der Abschluß des ganzen Gebildes gegen die Umgebung durch die mehrerwähnte straffe Bindegewebshülle kann dabei wohl als begünstigendes Moment bewertet werden. Selbstverständliche Voraussetzung ist, daß nicht ein neuer Bakteriennachschub während dieser Zeit akut-entzündliche Erscheinungen in den Vordergrund drängt. Bleibt die „Latenz" gewahrt, so macht sich zweierlei beim Beginn der cystischen Entartung besonders bemerkbar: die Verfettung der Zellen und die fermentative Tätigkeit von Leukocyten.

Beachten wir zunächst den Gang der Dinge beim Epithel. Es dringt ein in Form von soliden Zapfen mit dicht aneinandergelagerten Zellen; dann wird der Zapfen breiter, ohne daß im Innern eine wesentliche Zellvermehrung stattzufinden braucht; dabei werden die zentralen Zellen stark auseinandergezogen, erhalten eine Art Sternform durch die langen miteinander zusammenhängenden Fortsätze und ähneln so etwas

einer Schmelzpulpa; die Verbindungsbrücken sind jedoch breiter und gequollen, die Maschen entsprechen Vakuolen, die mit Flüssigkeit gefüllt sind. Dann treten auch in den Brücken sowie in den Zellen selbst kleine Vakuolen auf, die sich allmählich vergrößern und schließlich in die Maschen übergehen, während die Zellen schwinden. Die Auflockerung des Epithelzellgefüges erleichtert wesentlich den Einmarsch von Leukocyten, die die Verflüssigung fördern. Gleichzeitig mit dem Beginn der Auflockerung macht sich auch als Zeichen der Stoffwechselstörung die Fettspeicherung geltend; es tritt offensichtlich als Vorstufe der Verflüssigung die degenerative Verfettung ein.

Im Granulationsgewebe gestaltet sich der Vorgang insofern ähnlich, als auch hier vor der Verflüssigung größere Bezirke bei Fettfärbung (Sudan III) leuchtend rot erscheinen. Die Schaumzellen, die ursprünglich nur vereinzelt in den eingeschlossenen

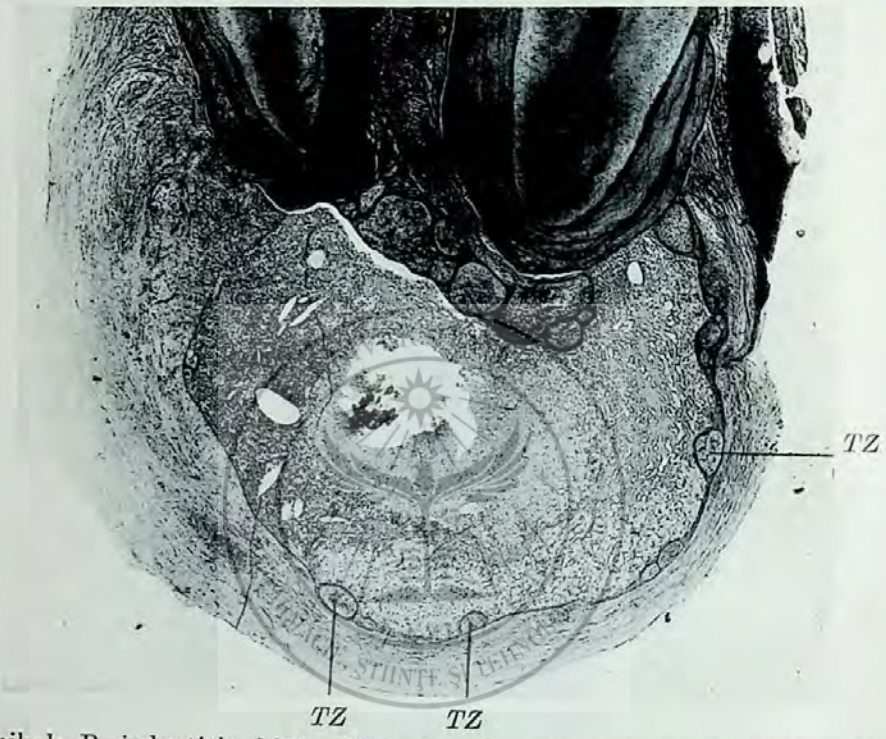

Abb. 2086. Apikale Periodontitis, kleine Zyste im Granulom, unterer 1. Molar, Hämatoxylin-eosin-Färbung, Übersichtsbild. In der Wand der großen Cyste, „Muttercyste", sind kleine Cysten, „Tochtercysten" = *TZ*, im Entstehen.

Granulationsherden aufgetreten waren, werden zahlreicher und beherrschen schließlich das ganze Gesichtsfeld. Im weiteren Verlauf geht aber ihre bis dahin scharfe Zeichnung verloren, die Grenzen werden verwischt und gleichzeitig treten in den Kernen feine Vacuolen auf. Das aufgespeicherte Fett macht gewisse chemische Veränderungen durch; die leuchtend rote Farbe bei Sudan geht über in ein helles Rotbraun. In diesem Stadium erscheinen wieder die Leukocyten, die schließlich bei der vollständigen Verflüssigung selbst zugrunde gehen, nachdem sich ihre fermentative Tätigkeit erschöpft hat.

Die schmalen Epithelgrenzen, die epitheliale Verflüssigungsherde von den aus Granulationsgewebe hervorgegangenen trennen, werden zunehmend dünner und verschwinden schließlich ganz. Durch den so sich ergebenden Zusammenschluß entsteht eine erste größere Cyste, die Muttercyste. Sie wird umfaßt von Epithel, das aber im Entwicklungsstadium, wie Abb. 2086 zeigt, noch nicht als gleichmäßiger Saum verläuft, sondern die peripher gelegenen Reste von Granulationsgewebe in kleinen Bezirken mit umschließt. Innerhalb dieser kleinen Bezirke erfolgt nun wieder die Verflüssigung, es entstehen die „Tochtercysten", die dann in die Muttercyste übergehen und diese vergrößern.

Die Einzelvorgänge auch alle im Bild festzuhalten, ist schon aus Raumgründen unmöglich, aber wenigstens einige besonders wichtige Phasen sollen noch im Mikrophotogramm angefügt werden. Die farbige Abbildung (Abb. 2087) zeigt, wie die Fettfärbung, die Vorstufe der Cystenbildung sowohl im Granulationsgewebe als auch im Epithel positiv ausgefallen ist; zugleich läßt auch das Epithel die zentrale Lockerung des Zellgefüges erkennen, während die Randzellen dicht nebeneinanderstehen. Die starke Zunahme der Schaumzellen und das allmähliche Verschwinden ihrer Grenzen in dem von Epithel umschlossenen Granulationsbezirk illustriert Abb. 2088 in deutlicher Weise. Das nächste Bild (Abb. 2089) führt den weiteren Gang der Entwicklung vor Augen. Der ehemalige Granulationsbezirk im Bilde rechts oben ist bereits in der Verflüssigung begriffen; man sieht zahlreiche Leukocyten mit dem charakteristischen Hof. Auch in dem nunmehr noch stärker gelockerten Epithelgefüge sind Leukocyten an der Arbeit; sie liegen überall in den großen Maschen oder besser gesagt Vacuolen; soweit noch Verbindungsbrücken zwischen den Epithelzellen erhalten sind, erscheinen sie gequollen, homogen. Auch hier ist die Verflüssigung bereits im Gange.

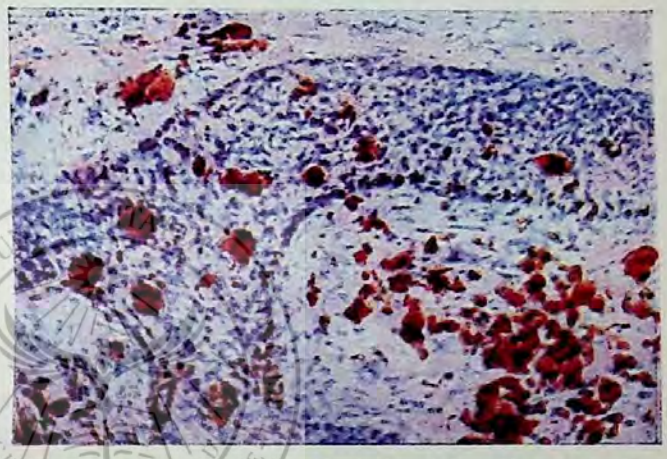

Abb. 2087[1]). Apikale Periodontitis, Hämatoxylin-Sudan-Färbung, ganz schwache Vergrößerung. Verfettung von Epithel und Granulationsgewebe, das Fett ist leuchtend rot.

Das klinische Bild. Soweit nicht eine akute Exacerbation stört, kann die Erkennung von Granulomen ohne Röntgenbild große Schwierigkeiten bereiten, da die klinischen Erscheinungen vielfach ganz fehlen, vor allem in subjektiver Hinsicht. Aus der Anamnese läßt sich ein gewisser Anhaltspunkt gewinnen, wenn über gelegentliche Schmerzen bei Erkältung usw. an einem Zahn mit verfärbter Krone geklagt wird, Beschwerden, die aber von selbst oder bei Wärmeanwendung bald wieder zurückgingen. Der Verdacht auf ein cystisches Granulom liegt auch nahe, wenn bei Wurzelbehandlung der in den Kanal eingelegte Faden nie trocken zum Vorschein kommen will oder wenn eine Nadel sich ungewöhnlich hochschieben läßt, wobei zwar evtl. Blutung aber kein lebhafter Schmerz ausgelöst wird. Bei Granulomen an weit buccal gelegenen Wurzelspitzen läßt sich eher ein Untersuchungsbefund erheben, da hier der Knochen in engstem Bezirk etwas vorgewölbt sein kann und bei stärkerem Druck an dieser Stelle Schmerz empfunden wird. Solche kleine Vorwölbungen kann man namentlich bei cystisch entarteten Granulomen feststellen; mit dem weiteren Wachstum der Cyste werden sie immer umfangreicher, die Knochendecke wird mehr und mehr verdünnt und schwindet schließlich ganz; nun erleichtert auch der Nachweis der Fluktuation die Diagnose bedeutend; allerdings kann man dann nicht mehr von Granulom sprechen.

Das wertvollste Hilfsmittel für die Erkennung bleibt das Röntgenbild. In Abb. 2065 bis 2070 sind bereits einige Aufnahmen gebracht worden, die kleine charakteristische Aufhellungen im apikalen Bereich aufweisen. Mit dem Übergang in die Cyste und deren Wachstum wird die Aufhellung naturgemäß ständig größer, wie die Aufnahmen Abb. 2090—2093 zeigen. Bei oberen Frontzähnen, namentlich bei oberen seitlichen Schneidezähnen zeigt sich mitunter im Röntgenbild insofern eine besondere Erschei-

[1]) Aus: Euler-Meyer, Pathologie der Zähne (1927).

nung, als man über der Wurzelspitze einen größeren, scharf abgegrenzten Herd sieht, dessen Randpartie etwas dunkler, der zentrale Bezirk dagegen, ebenfalls kreisrund,

Abb. 2088. Apikale Periodontitis, Hämatoxylineosin-Färbung, schwache Vergrößerung. Drei Schaumzellenbezirke S_1, S_2 und S_3 in verschiedenen Stadien des Verschwimmens und von Epithel = E umwachsen.



Abb. 2089. Apikale Periodontitis, unterer 2. Prämolar, Hämatoxylin-Eosin-Färbung, schwache Vergrößerung. Bei G ist Granulationsgewebe schon verflüssigt. Das Epithel = E ist stark durchsetzt mit Leukocyten, auch hier ist die Verflüssigung im Gange.

wesentlich heller erscheint. Die Erklärung ist damit gegeben, daß in solchen Fällen der Prozeß nach dem Gaumen zu sich ausgedehnt und die orale Knochendecke zum

Schwinden gebracht hat; der helle Bezirk entspricht dem Knochendefekt an der Gaumenseite, der große Kreis dagegen dem Durchmesser des Herdes innerhalb des Kieferknochens (Abb. 2092).

Große Vorsicht bedarf die Deutung des Röntgenbildes, wenn es sich um einen Zahn handelt, dessen Wurzelspitze im Bereich des Kieferhöhlenbodens liegt. Gewiß kann sich ein Granulom auch auf Kosten des Antrumbodens ausdehnen, in den meisten

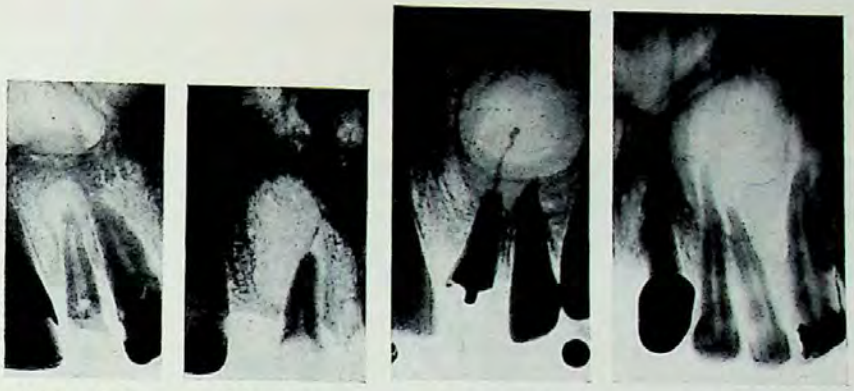

Abb. 2090. Abb. 2091. Abb. 2092. Abb. 2093.

Abb. 2090—2093. Apikale Periodontitis, fungöse Cysten in zunehmender Größe.

Fällen aber handelt es sich doch um Täuschungsbilder, indem beim Film alle Lagen scheinbar in eine Ebene gerückt werden Abb. 2094—2096.

Zur Therapie. Soweit irgend möglich, hat zunächst eine sorgfältige Wurzelbehandlung Platz zu greifen; das gilt ganz besonders von den Fällen, in denen noch gar keine oder nur eine unzureichende Behandlung stattgefunden hatte. Wo unentfernbare Fremdkörper den Zugang zum Foramen apicale verlegen oder der Kanal aus anderen

Abb. 2094. Scheinbare Unterbrechung des Kieferhöhlenbodens durch eine chronische Periodontitis.

Abb. 2095. Wurzelspitze mit Einschmelzung (Eckzahn) in die Kieferhöhle projiziert.

Abb. 2096. Palatinale Wurzel des 1. Molaren, mit apikaler Einschmelzung in die Kieferhöhle projiziert.

Abb. 2094—2096. Apikale Einschmelzung und Kieferhöhle.

Gründen nicht durchgängig zu machen ist, dann ferner da, wo starke Krümmungen der Wurzel vorliegen — mit anderen Worten: in all den Fällen, wo der Voraussetzung einer gründlichen Wurzelfüllung nicht entsprochen werden kann, ist nur die chirurgische Behandlung in Betracht zu ziehen.

Im übrigen wird ja stets die Überlegung anzustellen sein: konservative Behandlung der granulierenden Periodonditis apicalis oder blutige Behandlung. Ganz allgemein

ist dazu zu sagen, daß sehr häufig eine medikamentöse Therapie allein zum Ziel zu führen vermag, und daß eine chirurgische Polypragmasie von vornherein verworfen werden muß; nur: es bedarf jedesmal einer sorgfältigen Erwägung des peinlich genau aufgenommenen Befundes und vor allem einer gründlichen Betrachtung des Röntgenbildes.

Was die medikamentöse Behandlung anlangt, so hat Rebel hier eine gute Aufstellung gegeben, die ich hier folgen lasse. Rebel empfiehlt als erstes die „Kanaltherapie", d. h. die reguläre Wurzelbehandlung, wobei wenigstens in leichten Fällen mit der restlosen Verstopfung der Infektionsquelle eine Vernarbung des Granulationsherdes möglich ist. Als zweites empfiehlt Rebel für die unmittelbare Beeinflussung des

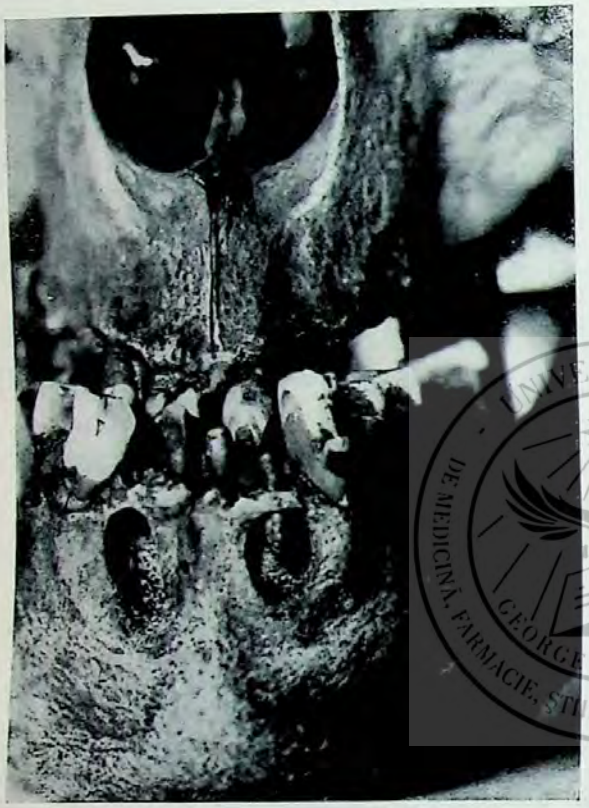

Abb. 2097. Apikale Periodontitis, macerierter Schädel, zwei große apikale Einschmelzungsherde im Unterkiefer.

Abb. 2098. Apikale Periodontitis, macerierter Schädel, großer Sequester im Oberkiefer bei *S* als Folge der apikalen Periodontitis.

periodontalen Herdes die „aktive Therapie", die mit milden Mitteln beginnt und erst, wenn diese versagen, stärkere Mittel zuläßt. Als schwach wirkende Mittel kommen unter anderem in Betracht: Trypaflavin 1 : 1000, oder Chloramin 0,25%; das Mittel wird in den Kanal eingeführt und mittels Sonde durch das Foramen apicale hindurchgepumpt. Bleibt die gewünschte Wirkung aus, so steigert man die Potenz etwa unter Verwendung von Phenolcampher nach Schlumsky in höherer Konzentration. Die Applikationsform bleibt die gleiche, ebenso bei der stärksten zulässigen Reizung: Einpumpen von Lugolscher Lösung. Über die Verwendung von Formalin sind die Meinungen geteilt. Wo eine Fistel besteht, kommt auch die Durchspritzung vom Wurzelkanal aus mit 0,5% wässeriger Chloraminlösung in Betracht.

Wo die medikamentöse Behandlung versagt, oder aus anderen Gründen nicht in Betracht zu ziehen ist, dann ferner da, wo der Prozeß am Apex auf Kosten des Knochens bereits einen zu großen Umfang angenommen hat (s. Schlußabschnitt), wo namentlich der Herd sich auch seitlich von der Wurzel ausgedehnt hat, weiterhin da, wo die Wurzel-

spitze selbst starke Veränderungen (Resorptionen) im Röntgenbild aufweist, sowie überall da, wo eine größere Eiteransammlung zu erwarten ist, tritt die chirurgische Behandlung in ihr Recht. Aber auch hier hat, wenn irgend angängig, die Wurzelbehandlung und Füllung vorauszugehen. Ob außerdem noch von der Wunde her ein Abschluß des Kanallumens an der Resektionsfläche etwa mit Kupferamalgam zu erfolgen hat, ist von Fall zu Fall zu entscheiden; unbedingt zur Pflicht wird der Abschluß, wenn keine befriedigende Wurzelfüllung vorliegt, also namentlich, wenn der Kanal nicht voll passierbar gemacht werden konnte oder wenn das Granulom sich im Anschluß an eine Fausse route entwickelt hat.

Die Technik der Wurzelspitzenresektion ist an anderer Stelle dieses Handwörterbuches dargestellt. Hier an dieser Stelle sei nur daran erinnert, daß, wenn man sich

Abb. 2099.

Abb. 2100.

Abb. 2101.

Abb. 2099—2101. Im zahnlosen Kiefer als Folge einer früheren Periodontitis.

Abb. 2102.

Abb. 2103.

Abb. 2102 u. 2103. Im bezahnten Kiefer, nicht ausgeheilte Extraktionswunden bei x.

Abb. 2099—2103. Paradentäre Ostitis.

schon zur chirurgischen Behandlung entschlossen hat, nun auch wirklich alles Krankhafte entfernt wird. Dazu gehört nicht nur das Bereich der Granulationen, sondern auch alles, was an der Wurzeloberfläche (Zement) nekrotisch geworden ist. Diese Zementpartien zeigen sich nach der Freilegung entblößt von Wurzelhaut und sind meist daran leicht kenntlich.

Zur Nachbehandlung, wie übrigens auch zur Unterstützung der medikamentösen Therapie ist die Wärmebestrahlung sehr wertvoll. Nur muß man, was Rebel mit Recht betont, äußerst vorsichtig sein, solange das Gewebe noch unter der Wirkung des injizierten Suprarenin steht, da sonst schwere Verbrennungen drohen.

Was endlich, um auch dieses noch zu erwähnen, die Injektion von Presojod anlangt, so sind die Erfolge nach unseren Beobachtungen bei der Behandlung von apikalen Granulationen keine sehr befriedigenden. Die äußere Applikation von Jodtinktur ist zwecklos, eher kommen noch Einreibungen mit Jothion (25—50%) in Betracht.

Anhang: Paradentäre Ostitis. Es besteht vielfach die irrige Meinung, daß ein chronischer Entzündungsherd an der Wurzelspitze unter allen Umständen ausheilen müsse, wenn der schuldige Zahn gezogen wird. Das trifft schon deswegen nicht immer zu, weil die von der apikalen Periodontitis ausgehende Knochenbeteiligung einen Umfang annehmen kann, der den Ausgangspunkt ganz zurücktreten läßt und die Ostitis im gewissen Sinne zu einer selbständig gewordenen Krankheit macht; die Entfernung des schuldigen Zahnes vermag dann die Ostitis nicht mehr wesentlich zu beeinflussen. Schon wenn man einen Kiefer betrachtet, wie er in Abb. 2097 abgebildet ist, erscheint wenig wahrscheinlich, daß bei solcher Ausdehnung des Knochenprozesses die Extraktion der betreffenden Wurzel zu einer prompten Heilung führe. Aber auch wenn man von der Cystenbildung, wie sie für Abb. 2097 anzunehmen ist, absieht und nur die rein entzündlichen Vorgänge im Knochen berücksichtigt, wie sie unter der Erscheinung der rarefizierenden oder der sequestrierenden Ostitis sich ausbreiten können, so macht ein Bild wie Abb. 2098 ebenfalls ganz unwahrscheinlich, daß die Zahnextraktion eine erschöpfende Therapie sein soll. Hier liegt ein Sequester von einer Ausdehnung vor uns, der immer seine eigenen Erscheinungen machen wird.

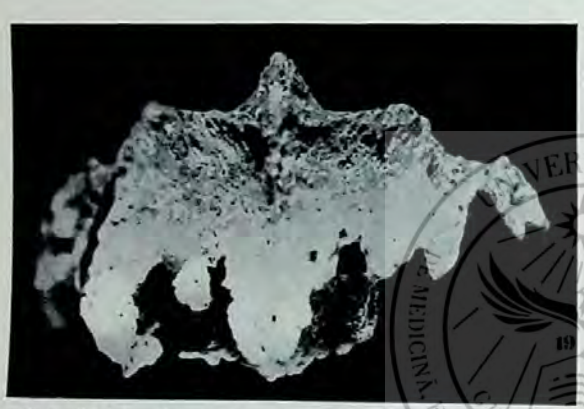

Abb. 2104. Sequester des Frontabschnittes des Oberkiefers bei Osteomyelitis, ausgehend von apikaler Periodontitis.

Hat man sich erst diese Gedankengänge zu eigen gemacht, dann finden auch gewisse Ostitisbilder, die man bisweilen an zahnlosen Kiefern beobachten kann, sofort ihre Erklärung (Peckert, Euler, Melchior, Weber). Das eigentümliche dieser Bilder ist ihre Lokalisierung im Bereich einer Alveole, die nach der Extraktion nicht zur Ausheilung gekommen ist. In Abb. 2099 bis 2103 sind von derartigen Fällen die Röntgenogramme wiedergegeben. Hier kann natürlich nur die chirurgische Behandlung in Betracht kommen. Des öfteren beobachtet man auch im bezahnten Kiefer, daß eine Extraktionswunde nicht verheilt; ein solcher Fall ist in Abb. 2103—2105 dargestellt. Der Grund bleibt natürlich der gleiche: die Entfernung des schuldigen Zahnes reichte zur Behandlung der Periodontitis und ihrer Folgezustände nicht aus; es hätte gleich die Auskratzung angeschlossen werden müssen. Deshalb ist vorhin schon betont worden, wie wichtig es ist, auch das Röntgenbild genau zu studieren.

Bisweilen kann die von periodontitischen Zähnen ausgehende Knochenentzündung sich zu ausgedehntester Osteomyelitis entwickeln mit Sequestrierung großer Kieferteile. Ein solcher umfangreicher Sequester, der den ganzen Frontabschnitt eines Oberkiefers umfaßte und primär auf die Periodontitis der Schneidezähne zurückzuführen war, ist in Abb. 2104 abgebildet. Derartige Fälle lassen sich im allgemeinen nicht in der zahnärztlichen Praxis behandeln und werden zweckmäßig einem Chirurgen überwiesen.

Literatur: Rebel, Diagnost. und therapeut. Irrtümer und ihre Verhütung in der konservierenden Zahnheilkunde, 1. Aufl. (Leipzig, Thieme 1926). — Siegmund u. Weber, Pathohistologie der Mundhöhle, 1. Aufl. (Leipzig, Hirzel 1926). — Ferner finden sich Literaturangaben in Misch: Fortschr. Zahnheilk. bei Feiler **25**, 134; **26**, 347; Greve **26**, 347; Siegmund **25**, 315; **26**, 275; Zilkens **25**, 325; **26**, 291.

Euler.

Periodontitis chronica hyperplastica. Heute veraltete Krankheitsbezeichnung für Zementhypertrophie, die auf der Vorstellung fußt, daß die Verdickung des Zementes Folge einer chronischen Entzündung sei (s. Zementhypertrophie).

Periodontium. Das Periodontium dient in erster Linie dem Halt des Zahnes in der Alveole; es ist ein Gewebe vom Charakter des äußeren Periostes, weswegen es auch als Periost der Alveole bezeichnet wird. Andererseits kann es auch angesprochen werden als Periost des Zementes, das ja seinem Aufbau nach ein Knochen ist. Früher hat man im Periodontium einen periostalen und einen periodontalen Teil unterschieden und angenommen, daß bei Extraktionen der periodontale Anteil mit dem Zahn zusammen entfernt würde, während der periostale Teil — zum Knochen gehörig — in der Alveole zurückbliebe. Weder entwicklungsgeschichtlich noch morphologisch hat diese Trennung eine Begründung, sie ist rein empirisch gewählt und hat keine Berechtigung. Die Trennungslinie läuft bei der Extraktion gar nicht immer

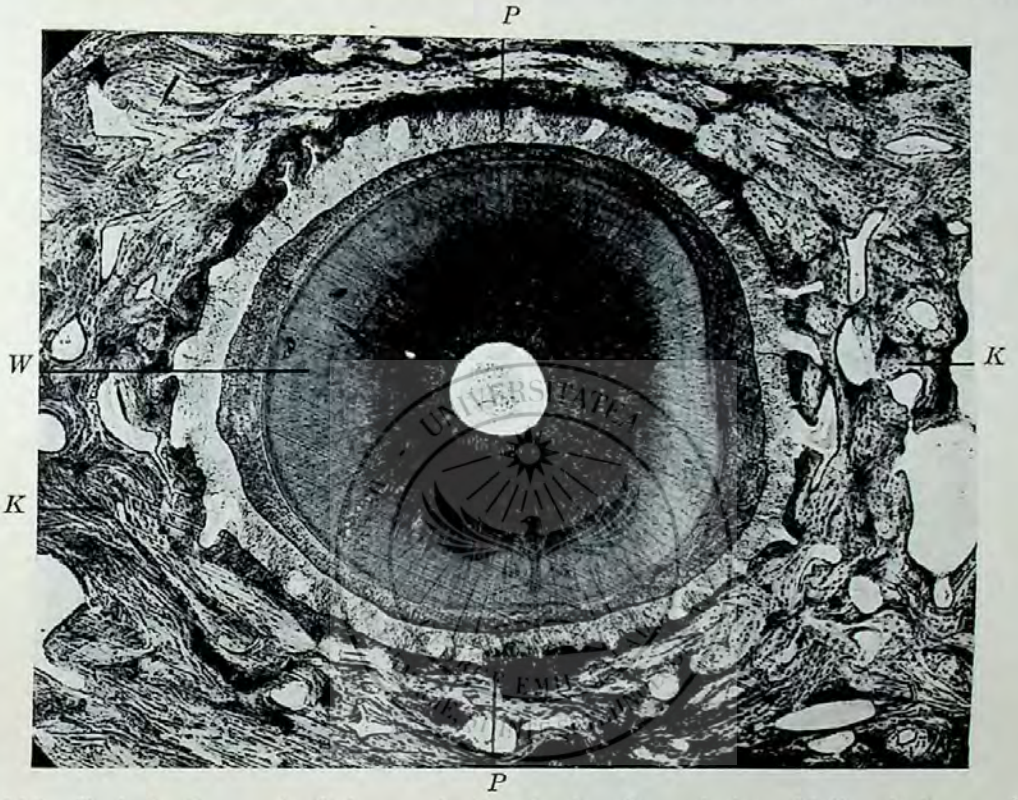

Abb. 2105. Periodontium mit Zahn und Alveole im Querschnitt. Malloryfärbung. Übersichtsbild. P = Periodontium, K = Alveolarknochen, W = Zahnwurzel.

durch die Mitte des Periodontiums, sie geht durch die schwächste Stelle, die wechselnd auch nahe dem Zement und nahe dem Knochen liegen kann.

Die Breite des Periodontiums ist sehr verschieden, sie nimmt mit dem Alter ab und ferner kann man innerhalb eines jeden Periodontiums wechselnde Masse an bestimmten Stellen finden. Es ist z. B. ein Unterschied zwischen der mittleren Gegend einerseits und der apikalen und marginalen Gegend andererseits vorhanden. Am Margo alveolaris, wo das Periodontium in das äußere Periost und in die Gingiva übergeht, sieht man eine mehr trichterförmige Erweiterung des Periodontalraumes und um die Wurzelspitze, wo Gefäße und Nerven ins Periodontium hereintreten und ins Innere des Zahnes ziehen, ist ebenfalls eine merkliche Verbreiterung zu finden.

Die Funktion des Gewebes gibt dem histologischen Bilde das Gepräge. Die derben, straffen Fasern, die einerseits im Zement, andererseits im Alveolarknochen als Sharpeysche Fasern fest verankert sind, haben bestimmte Anordnungen, die ihrer Aufgabe, den Zahn zu fixieren, entsprechen. Schon bei der schwachen Vergrößerung der Abb. 2105, die einen Querschnitt durch Zahn, Periodontium und Alveole

darstellt, sieht man den Verlauf des Halteapparates, der im Querschnitt gesehen größtenteils in der Hauptrichtung radiär ist. Bei einer stärkeren Vergrößerung aus solch einem Querschnitt, Abb. 2106, wird der der mechanischen Aufgabe entsprechende Charakter des Periodontiums noch deutlicher. Nun sieht man aber auch, daß nicht allein radiäre Verbindungen bestehen, sondern auch tangentiale, den Periodontalraum diagonal durchziehende Fasern sind vorhanden, um dem Zahn Halt zu geben für alle möglichen Bewegungen in der Horizontalen. Teilweise wird der rein radiäre Verlauf der Sharpeyschen Fasern aber auch abgelenkt durch sog. Gefäß-Nerven-Spalten, auf die weiter unten noch näher einzugehen ist. Man sieht hier im Bilde, wie die Fasern den großen Spalt geflechtartig umspannen. Daß die Form der Gefäß-Nerven-Spalten sich dem Zug der Fasern anpassen muß, ist erklärlich. Auch davon wird später noch die Rede sein.

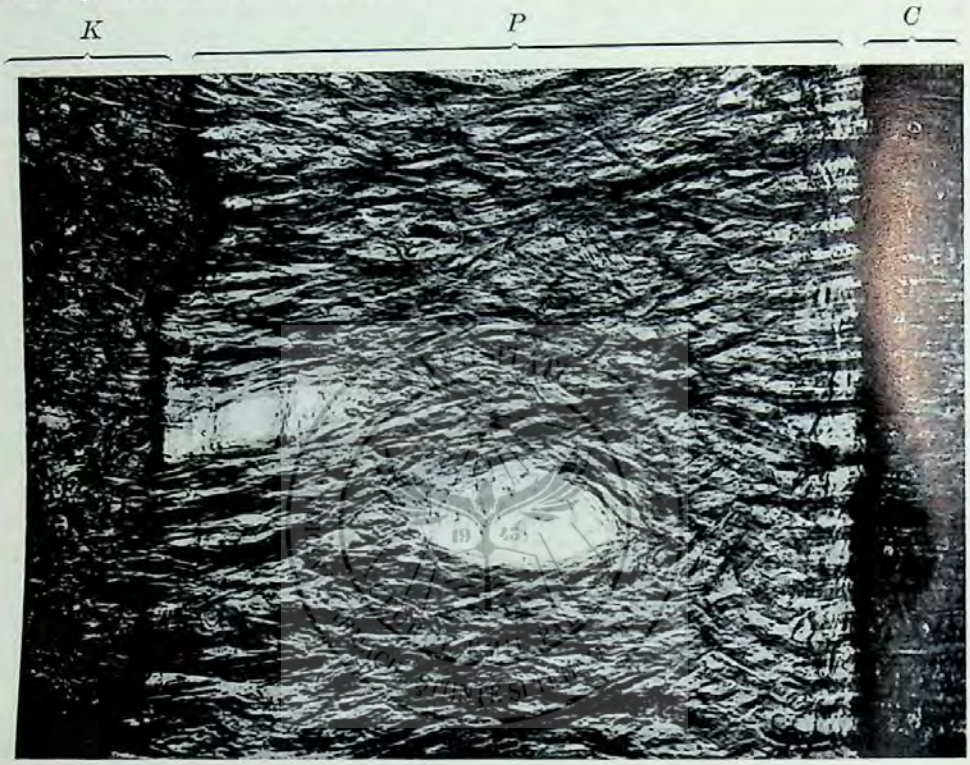

Abb. 2106. Periodontium im Querschnitt. Malloryfärbung. Starke Vergrößerung. P = Periodontium, K = Alveolarwand, Z = Zement. Das Spannwerk der Sharpeyschen Fasern tritt deutlich hervor.

Während die Sharpeyschen Faserbündel mehr gleichmäßig geordnet in Form, Größe und Richtung ins Zement einmünden, sind sie am Eingang in den Knochen zu mehr unordentlichen, größeren Büscheln zusammengefaßt. In der Mitte des Periodontiums sind die Bündel oft lockerer aufgefasert, so daß dann mehr das Bild eines Fadengewirres vorherrscht; aber auch da sieht man, wenn man die Abb. 2106 mehr aus der Ferne betrachtet, die Hauptrichtungen noch heraus. Die Einstrahlungsrichtung der Sharpeyschen Fasern in den Knochen entspricht auch meist der übrigen Verlaufsrichtung im Periodontium; nahe dem Zement aber sieht man die Fasern rein radiär sich umstellen; palisadenförmig steht ein Bündel hier neben dem andern, und erst in gewisser Entfernung vom Zement erfolgt die definitive Einstellung in die verschiedenen Richtungen oder die Aufteilung. Auch das ist aus Abb. 2106 deutlich zu erkennen.

Aber außer diesen streng vom Zement zur Alveole ziehenden Faserbündeln sieht man ebenfalls kollagene Fasern in feineren Bündeln oder einzeln senkrecht zu den Sharpeyschen Fasern ziehen. Deutlich sieht man das in Abb. 2106, wo man besonders

nahe dem Zement den Eindruck hat, als ob die parallele zur Zementoberfläche verlaufenden dünnen Fäserchen die dicken Sharpeyschen Fasern geflechtartig umspinnen.

Im Längsschnittsbild ist auch wieder die Anordnung der Sharpeyschen Fasern außerordentlich markant. Nahe dem Zahnhalse ziehen sie fast horizontal vom Knochen zum Zahn. Von der Kuppe des Alveolarfortsatzes aus sieht man straffe Bündel nach der Gegend der Schmelz-Zement-Grenze sogar hinaufziehen (gesehen an einem Zahn des Unterkiefers). Zu diesen aus der Kuppe des Alveolarfortsatzes zum Zement hinaufziehenden Bündeln gesellen sich noch straffe Faserbündel aus dem äußeren Periost, die am Eingang zur Alveole zusammen mit zirkulären und mit den aus der Kuppe kommenden Bündeln ein besonders kräftiges Bandwerk bilden, das auch gesondert als Ligamentum circulare bezeichnet wird, trotzdem nur der kleinste Teil der Fasern zirkulär verläuft. Die meisten Fasern ziehen direkt radiär und hinauf zum Zement, sie sind also schirmartig ausgespannt. Früher sah man in diesem sog. Ligamentum circulare eine bedeutende Schutzvorrichtung für das Periodontium gegen eindringende Schädigungen. Diese Bedeutung hat das Ligamentum circulare aber keinesfalls.

Abb. 2107. Periodontium im Längsschnitt. Malloryfärbung. Schwache Vergrößerung. Die Richtung der Sharpeyschen Fasern ist charakteristisch. Der Zahn erscheint wie an Bändern aufgehängt. Die Architektur der Alveolenwand entspricht dem Zug der Bänder. P = Periodontium, K = Alveolenwand, W = Wurzel.

Schon gleich unterhalb der Kuppe des Alveolarfortsatzes beginnend, wird aus dem erst horizontalen Verlauf der Fasern ein immer schrägerer, die Fasern ziehen von der Alveole zum Zahn hinunter; so daß der Zahn an straffen Bändern aufgehängt erscheint, wie das aus Abb. 2107 sehr deutlich zu sehen ist.

Um die Wurzelkuppe herum sind die Fasern radiär gestellt, so daß dadurch zusammen mit den hochziehenden Fasern des Limbus alveolaris die Verankerung gegen aufsteigende Bewegungen gegeben ist.

Die Gefäße, die das Periodontium versorgen, kommen in der großen Mehrzahl aus dem Alveolarknochen, ein geringerer Teil ist als Seitenzweig von den zur Pulpa führenden Gefäßen abgezweigt und nur ein ganz geringer Teil zieht von der Gingiva hinein ins Periodontium. Reich ist das Periodontium auch an Lymphbahnen, die zu den Lymphoglandulae submentales und submaxillares führen. In der Nachbarschaft der Gefäße finden wir immer die größeren Nervenstämme, und beides, Gefäße und Nerven, liegen eingebettet in einem weichen Gewebe, in zweckmäßig der Funktion angepaßten Lücken der Faserbündelanordnungen. Oben ist bereits davon die Rede gewesen. Entweder passen sich die Gefäß-Nerven-Spalten in ihrer länglich-ovalen Gestalt der straffen Spannung der Fasern an, wie das in Abb. 2106 zu erkennen war, oder es

bilden die Gefäß-Nerven-Spalten Dreiecke — im Querschnitt betrachtet —, die sich in ihrer langgestreckten Form mit der Spitze zum Zahn, mit der Basis zum Knochen gerichtet in den Radiärverlauf der Fasern ohne große Störung einfügen. Mit andern Worten: die Funktion des Halteapparates schreibt die Form der Gefäß-Nerven-Spalten vor.

Solch einen großen Gefäß-Nerven Spalt sehen wir in Abb. 2108 in sehr charakteristischer Gestalt. Die Arterien teilen sich rasch bis zu den Capillaren auf, um dann in die venösen Bahnen überzugehen. Die Nerven enden nach Auflösung der dickeren Bündel als einfache freie Nervenendigungen meist in der Nähe des Zahnes.

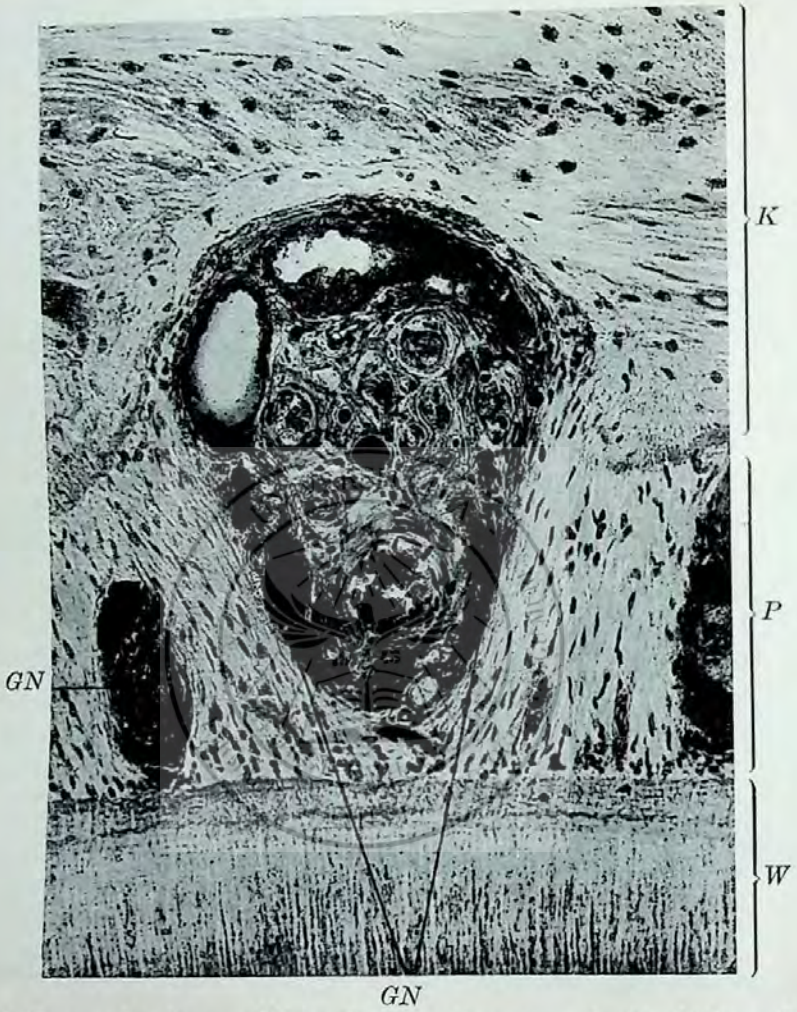

Abb. 2108. Gefäß-Nerven-Spalten = *GN* im Periodontiumquerschnitt. Lithion-Karmin-Färbung. Schwache Vergrößerung. *K* = Alveolarknochen, *W* = Wurzel, *P* = Periodontium.

Weil beschrieb schon 1881 eigenartig angeordnete Gefäßknäuel in der Wurzelhaut (ähnlich den Nierenglomeruli), denen er vor allem funktionelle Bedeutung zuschrieb; sie sollten dem Periodontium als eine Art „hydraulischen Bremswiderstandes" dienen, wie er sich ausdrückte. Sie entleeren sich beim Druck auf den Zahn und heben ihn, wenn sie wieder „vollgepumpt" werden. Euler vergleicht das ausgedehnte Lymphspaltennetz entlang der Alveole mit einem „elastischen Kissen", während Weski das Periodontium einer geschlossenen Gelenkhöhle gleichsetzen möchte. Durch die weichgewebige, weitmaschige Umhüllung der Gefäße und Nerven und durch das langsame, elastische Ausweichen der Flüssigkeit aus dem gefüllten „Kissen" werden Gefäße und Nerven vor zu starker Kompression geschützt, auch wenn relativ hohe Druckwirkungen auf den Zahn stattfinden. Ferner kann man beobachten, daß große Gefäß-Nerven-Spalten oft in entsprechenden Knochenbuchten ge-

schützt liegen, wie das in Abb. 2108 deutlich ausgeprägt ist. Oder aber es stehen die Gefäß-Nerven-Massen mit Knochenkanälen oder Markräumen in direkter Kommunikation, so daß nach dahin eine elastische Ausweichmöglichkeit für sie gegeben ist. Es ist nach all dem schon erklärlich, daß selbst ein sehr großer Druck auf den Zahn noch keine Schmerzen in der Wurzelhaut verursacht, der Halteapparat ist außerordentlich fest und ferner das elastische „Kissen" nimmt dem Druck das unvermittelte.

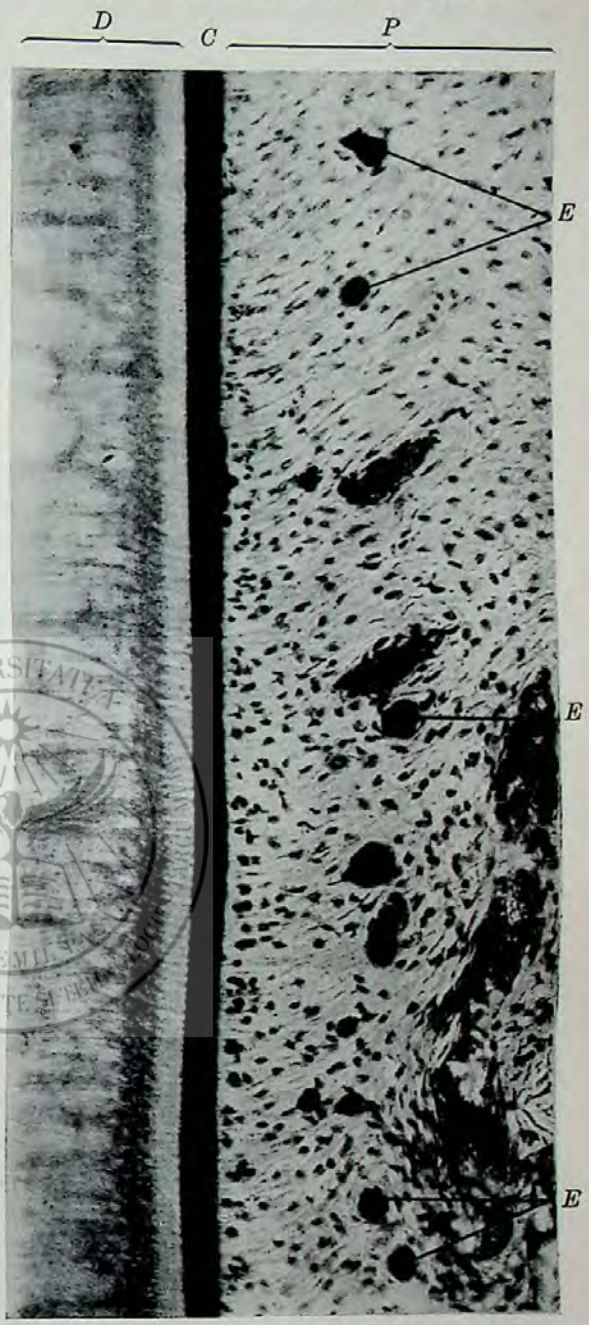

Abb. 2109. Epithelreste in der Wurzelhaut. Hämatoxylin-Eosin-Färbung. Schwache Vergrößerung. Z = Zement, D = Dentin, E = Epithelreste, P = Periodontium.

Der Halteapparat ist arm an Zellen, während in den Gefäß-Nerven-Spalten ein größerer Reichtum an zelligen Elementen gefunden wird.

Die dem straffen Bindegewebe zugehörigen Zellen sind spindelförmig. Sie stellen sich genau in die Verlaufsrichtung der Fasern ein, wie man das z. B. aus Abb. 2108 deutlich erkennen kann. Ferner sind außer den zum Gefäß- und Nervensystem gehörenden Zellen noch Wanderzellen vorhanden und an den Alveolarrändern und am Zementmantel Osteoblasten bzw. Zementoblasten, falls gerade Materialanbau im Gange ist. Daß man am Alveolarknochen wie an jedem Knochen zu Zeiten des Umbaues auch Osteoclasten antrifft, bedarf der Vollständigkeit wegen, und weil es mit zum physiologisch normalen Bilde gehört, der Erwähnung. Am Zement finden wir, wenn wir von den Milchzähnen hier absehen, unter normalen Verhältnissen keine Resorption, also auch keine Osteoclasten. Außer diesen erwähnten Bindegewebszellen sind meist während des ganzen Lebens epitheliale Zellhaufen in der Wurzelhaut vorhanden, die „Débris épithéliaux paradentaires" von Malassez. Sie sind Reste der Epithelscheide, die die Wurzel präformierte. Man findet sie meist zu kleinen rundlichen Haufen, wie man das aus Abb. 2109 entnehmen kann, nahe dem Zement. Meist ist der Zellleib klein, nur wenig größer als der Kern, die Färbung mit Hämatoxylin z. B. ist dann sehr intensiv. Die Ansicht Fischers, daß die Epithelreste durch Stränge untereinander und mit dem Mundhöhlenepithel zusammenhängen sollen, ist wohl nicht richtig, die schematisierten Bilder Fischers wirken auch nicht recht überzeugend. Die Epithelreste spielen in der Pathologie der Wurzelhaut eine große Rolle. Sie können vor allem auf entzündliche Reize hin wach werden und durchwachsen dann das Gewebe.

Welche Funktion die Epithelreste haben, wissen wir nicht. Wenn man nicht annehmen will, daß sie „zufällig" nach Abschluß der Zahnentwicklung liegengeblieben sind, so muß man auf eine bestimmte Bedeutung schließen. Man hat ihnen sogar schon die Rolle innersekretorischer Drüsen nachgesagt.

Literatur: Dependorf, Dtsch. Mschr. Zahnheilk. **1913**, 853. — v. Ebner in Scheff: Hdb. d. Zahnheilk., 4. Aufl., **1**, 360 (1922). — Gottlieb, Fortschr. Zahnheilk. **1925**, 519; **1926**, 363. — v. Lenhossék in Scheff: Hdb. d. Zahnheilk., 4. Aufl., **1**, 262 (1922). — Port-Euler, Lehrb. d. Zahnheilk., 2. u. 3. Aufl., **1920**, 123. — Schaffer, Histologie u. Histogenese, 2. Aufl., 356 (Leipzig 1922). — Schweitzer, Arch. mikrosk. Anat. u. Entw.mechan. **1909**, 927. — Weski, Vjschr. Zahnheilk. **1921**, 1; **1922**, 1. *Meyer.*

Perlèche (perle [frz]. = Perle, lechez = lecken), auch Faulecken genannte Einrisse mit Borken an den Mundwinkeln, vor allem bei Kindern, die vermutlich wegen des stets wiederholten Einreißens und der dauernden Benetzung nur schwer heilen. Therapeutisch wird Ätzung mit Höllenstein, Betupfen mit Jodtinktur, sorgfältigste Entfernung der Borken und milde Salbe angewandt.

Photographie, orthodontische (Profilanalyse). Dem bedeutenden Anteil, den das Kieferskelet am Aufbau des menschlichen Antlitzes besitzt, entspricht seine große physiognomische Bedeutung. Die Möglichkeit, Gesichtszüge zu ändern und Entstellungen des Bildes zu beseitigen, das der Umwelt als Spiegelbild der Seele gilt, hebt die Orthodontie weit über ihre mechanische Bedeutung hinaus und ladet ihr eine Verantwortung auf, die sie nur gestützt auf eine exakte Kenntnis der physiognomischen Bedeutung ihrer Maßnahmen tragen kann.

Legitimiert wird der orthodontische Eingriff dadurch, daß es sich in der Mehrzahl der Fälle nicht darum handelt, einem Menschen ein neues Gesicht zu verschaffen, so etwa wie der Nasenkosmetiker eine ehrwürdige Hakennase in ein Stupsnäschen zu verwandeln pflegt, sondern vielmehr darum, die in der Anlage des Individuums liegende Gestalt, die aber durch besondere Umstände nicht zur Ausbildung gelangt ist, wieder herzustellen. Wir helfen also sozusagen nur der Natur, ihr Entwicklungsziel zu erreichen, das ihr vorschwebte, als sie die Idee des Individuums im Irdischen materialisierte.

Gegen diese Hauptaufgabe der Orthodontie, das wieder gutzumachen, was ein ungünstiges Geschick verdarb, läßt sich nicht viel einwenden. Ein anderes aber ist es, statt der legitimen Form eine neue freischaffend zu gestalten. Auch dieses können wir innerhalb allerdings bescheidener Grenzen bewirken, somit einem Schönheitsideale für das Gebiet folgen, das unseren Einwirkungen unterliegt, das aber nicht in ein einfaches Schema zu pressen ist.

Ganz abgesehen davon, das von einer höheren Stufe der Betrachtung aus, der Kern bedeutungsvoller wird, als die Schale und auch jedes Gesicht geadelt wird durch den Geist, dem es Ausdruck verleiht, hängt der befriedigende Eindruck eines Menschen von so viel Faktoren ab, daß es vermessen schiene, gerade einen Zustand für den allein wünschenswerten zu erklären. Ein fliehendes Kinn kann einem zarten Frauenprofil einen reizvollen scheuen Ausdruck geben, während es einem kräftigen Mann den fatalen Ausdruck des Dichters Bählam verleiht. Eine Progenie vergrämt ein junges Mädchenangesicht, aber wollte man sie im Antlitz Wagners oder Lorenzos missen?

Ewig geheimnisvoll bleiben die Beziehungen, die den Geist an den Körper binden; was bestimmt uns, mit einer intuitiven Ahnung vom Äußeren auf den Charakter zu schließen? Bildet sich der Geist sein Gefäß oder kann es uns gelingen, durch Änderungen der Hülle auch einen Einfluß auf den Geist zu gewinnen!

Oder in die Praxis übersetzt: Wenn wir einem Knaben den blöden offenen Mund schließen, wird aus ihm nun der Charakter, den der geschlossene Mund ausdrückt, oder handelt es sich um oberflächliche Analogien?

Dunkle Gebiete der ahnenden Intuition zugänglicher als der wissenschaftlichen Fragestellung. Sie seien angedeutet, um sie ebenso schnell zu verlassen, denn der Weg ins Unbetretene führt in seinem Beginne noch auf durchaus sicherem anschaulichen Boden. Diesen wollen wir vorerst wandeln.

Die regellose Betrachtung der Profile führt zu außerordentlich starken Selbsttäuschungen, wovon am besten eine kritische Betrachtung der im Angle'schen Lehrbuche wiedergegebenen Behandlungserfolge überzeugt. Wenn man nur die Änderung der Gesichtszüge in Betracht zieht, die neben der Beseitigung unschöner Okklusionsanomalien als wesentliches Ziel der orthodontischen Therapie zu gelten hat, so schrumpft die Mehrzahl der Angle'schen Behandlungserfolge, soweit erstere berücksichtigt wird, in nichts zusammen.

Für die Betrachtung von Profilbildern empfehle ich einen einfachen Apparat, der uns gestattet, zwei aufeinander senkrechte Liniensysteme auf jedes Bild zu projizieren. Er besteht aus einer Zelluloidscheibe von 9 : 9 cm, in die zwei sich rechtwinklig kreuzende Linien eingeritzt sind. Die eine Linie wird in die Verbindungslinie zwischen Tragion und tiefsten Punkt des Augenhöhlenrandes (Übergang des unteren Lides zur Wange) gebracht. Dann dient uns die andere Linie je nach der Lage, die wir dem Zelluloidblatt geben, als Profilsenkrechte oder auch als Orbitallinie oder irgendeine andere auf der Frankfurter Ebene senkrechte Linie. Zweckmäßig ist es natürlich, den Kopf bei der photographischen Aufnahme sofort so zu orientieren, daß die Frankfurter Horizontale auch horizontal verläuft. Während bei der Profilphotographie durch nachträgliches Beschneiden ein Einstellungsfehler korrigiert werden kann, würde bei der Enfaceaufnahme eine falsche Orientierung der Frankfurter Ebene zu falschen Projektionen der hinter der Einstellebene liegenden Gesichtsteile auf die Ebene führen und zu Mißdeutungen Anlaß geben. Wie man technisch verfährt, ergibt sich aus dem technisch-photographischen Teil.

„Willst im Unendlichen dich finden, mußt unterscheiden, dann verbinden" oder mit modernen Schlagworten ausgedrückt, der Synthese hat die Analyse vorauszugehen. Unerlaubt, ja direkt zu falschen Schlüssen führend ist ein Beginn mit einem ästhetisierenden Urteil, ob das zu beurteilende Gesicht gefällig, harmonisch oder (noch bedenklicher) energisch, kühn, blöd, gedrückt, vergrämt u. a. m. sei.

Solche Bewertungen haben ihren guten Sinn, wenn es sich um physiognomische Beurteilungen handelt, wenn es also gilt, vom Äußeren des Menschen einen Schluß auf seine seelische Konstellation zu ziehen. Sie versagen vollständig, wenn es sich umgekehrt darum handelt, eine präzise Beschreibung des äußeren Menschen zu geben, denn ein energisches, kühnes Gesicht kann durch die verschiedensten anatomischen oder mimischen Merkmale hervorgerufen werden.

Untersucht man Beschreibungen gerade durch ihre Personencharakteristik hervorragender Schriftsteller, so kommt man zu einem recht unbefriedigenden Ergebnis. Sie vermitteln wohl eine eingehende Darstellung des Eindrucks einer Persönlichkeit, niemals jedoch ein sinnliches Bild ihres äußeren Wesens. Je nach dem Naturell des Lesers dürfte die Vorstellung von der dargestellten Persönlichkeit wechseln, weil das Hauptgewicht auf den Eindruck, nicht auf das Substrat des Eindrucks, ich möchte sagen, die Anatomie gelegt ist.

Voraussetzung aller unserer physiognomischen Studien ist also die Befreiung von jeglichem Schlagwort und jeder ästhetischen Wertung des Aufgenommenen. Je banaler die Beschreibung, um so wertvoller, je freier von subjektiven Momenten, um so allgemeingültiger, um so besser zu einem Vergleich mit einem späteren Zustande wird die Beschreibung sein, und gerade hierum handelt es sich. Ich denke hierbei, um an einem

Beispiel den Sinn der Betrachtungsweise zu erläutern, an die vortreffliche Charakteristik, die etwa ein guter interner Status von dem äußeren Eindruck einer Persönlichkeit vermittelt. Der „schwächliche" Eindruck wird aufgelöst in Urteile über Fettpolster, Muskulatur, Knochenbau, senkrechte oder gebeugte Körperhaltung, Hautfarbe und ähnliches. Einen solchen Gesichtstatus gilt es also, auch für uns anzufertigen.

Diese Aufgabe hat wieder die Kriminalstatistik in geradezu mustergültiger Weise gelöst. Bertillon hat in seinem „Portrait parlé" (ein deutscher Ausdruck hierfür steht

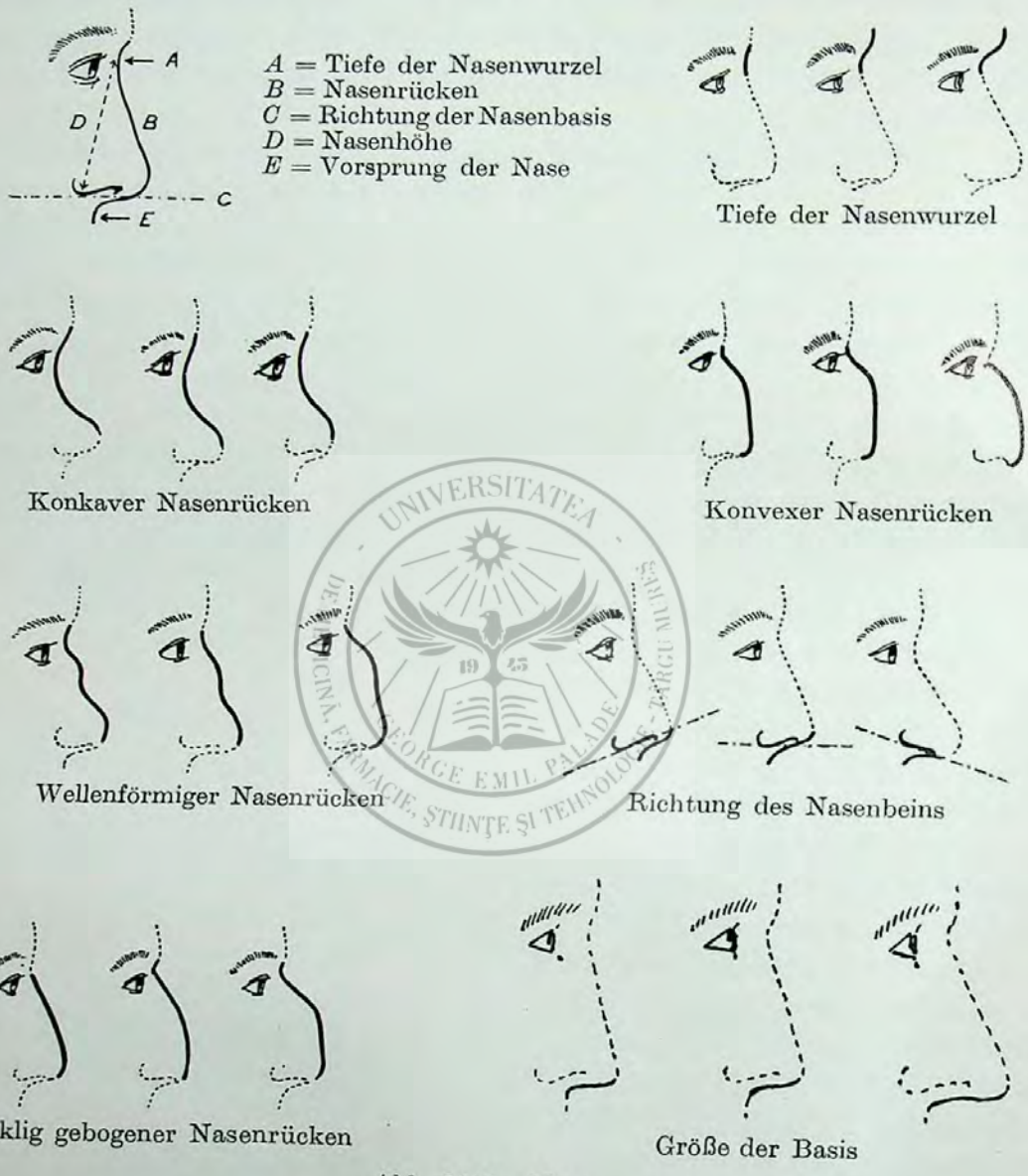

Abb. 2110. Nase.

noch aus) ein klassisches Verfahren gegeben, um ein Gesicht bis in seine letzten Feinheiten zerlegend zu beschreiben.

Die Kühnheit lag in der vorurteilslosen Analyse, die nicht Halt machte vor unsern zusammenfassenden Bewertungen, in der rücksichtslosen Freimachung von den bisherigen physiognomischen Wertungen. Ich werde an der Beschreibung der Nase sofort als einem leicht auffaßbaren Körperteil ein Beispiel der Methodik Bertillon geben.

Jedes Merkmal, das er beschreibt, kann nach groß oder klein variieren. Das Mittelmaß führt keine Kennzeichnung, die beiden es einrahmenden Abweichungen groß und klein aber werden dreifach geteilt, so daß wir zu folgender Skala kommen:

Sehr klein	
Klein	K
Ziemlich klein	K
Mittelgroß	(K)
Ziemlich groß	—
Groß	(G)
Sehr groß	G
	G

Für unsere Zwecke können wir die Signalementslehre äußerst vereinfachen. Während Bertillon auf möglichst variable Organe ein besonderes Gewicht legt und seine ganz besondere Aufmerksamkeit dem äußeren Ohre zuwendet, das so genau beschrieben wird, daß sich kaum ein gleiches Ohr zweimal finden dürfte, kommt für unsere Zwecke nur der Teil des Gesichts in Frage, der durch unsere Maßnahmen verändert werden kann. Inwieweit die Nase noch hierzu gehört, bleibt fraglich. Ich möchte aber ihre Beschreibung nicht missen, weil sie unbedingt zur ästhetischen Auffasung unserer Gebiete einbezogen werden muß und vor allem, weil sie ein leicht verständliches, aber eindringliches Beispiel solcher Analyse bildet.

Abb. 2111. Das Gesicht wird beschrieben: 1. Oberlippe, 2. Unterlippe, 3. Kinn. Sodann Verhältnis von Unterlippe zu Kinn, es folgt Verhältnis von 1/2 + 3, also oberer zu unterer Mundpartie. Die Beschreibung wird ergänzt durch Verhältnis der Mundpartie zu Kopfpartie I/II.

Die Profilanalyse. An der Nase unterscheiden wir vorerst folgende Merkmale: Nasenwurzel, Nasenrücken, Richtung der Nasenbasis, Höhe der Nase, Vorsprung der Nase. Die Abbildungen, die ich dem äußerst interessanten, ja spannenden Buche Niceforos und Lindemanns entnahm, erlauben es mir, diese Beschreibung sehr kurz zu halten.

Die Nasenwurzel varriiert also nach klein, mittel, tief resp. groß. Für die übliche ästhetische Betrachtung ist der Nasenrücken schon bedeutungsvoller. Er kann konkav (Stupsnase), gradlinig oder konvex (Hakennase) sein. Jede dieser drei Arten kann ferner eine wellenförmige Biegung aufweisen; wir unterscheiden demnach konkavwellig, geradlinig wellig und konvexwellig. Die Nasenbasis ist aufwärts, wagerecht, abwärts. Die Höhe der Nase kann sein klein, mittel, groß. Der Vorsprung der Nase kommt mehr für uns in Betracht, da er vermutlich durch unsere Maßnahmen geändert werden kann. Die Breite der Nase, die nur en face festgestellt werden kann, interessiert uns weniger, weil für unsere Bewertungen die Profilaufnahme entscheidend ist, da unsere Änderungsmöglichkeiten (Distalbisse) in der Sagittalen liegen.

Auch die Besonderheiten der Nase sind für uns bedeutungslos, weil die überwiegende Mehrzahl unserer kleinen Patienten sich in einem Alter befinden, in dem das Leben noch nicht tiefe Furchen in das Gesicht gegraben hat. Wir finden im Gegensatz zu den Bildern, wie sie das Leben uns zeigt, die Krankheit, Not, Leidenschaften entstellt haben, einfache nur wenig Kennzeichen bietende Gesichter, die aber deshalb um so schwerer zu charakterisieren sind.

Genauer müssen wir uns mit der Mundgegend beschäftigen und zwar beschreiben wir zuerst die Teile der Mundgegend, bestehend aus Oberlippe, Unterlippe und Kinn, sodann ihr gegenseitiges Lageverhältnis und endlich die Beziehung der Mundgegend zum Kopf.

Die Mundgegend reicht von dem Nasenansatz bis zum tiefsten Punkt des Kinns, Gnathion genannt.

Oberlippenbeschreibung. Die Oberlippe reicht von der Nasenbasis bis zum Lippenrot. Ihre Höhe kann groß, mittel, klein sein. Die Oberlippenrichtung charakterisiert, durch die Oberlippentangente, kann gerade, nach vorne oder nach hinten gerichtet sein. Die größte Entfernung des Lippengrübchens von dieser Tangente ist maßgebend für die Tiefe des Lippengrübchens. Es kann flach, mittel, tief sein.

Die Unterlippe, vom Lippenrot bis zur tiefsten Stelle des Unterlippengrübchens reichend, ist wie die Oberlippe charakterisiert nach Höhe und Richtung und wird wie diese nach groß, mittel und klein bewertet, bzw. gerade nach vorn, nach hinten gerichtet.

Das Kinn ist charakterisiert nach Kinnhöhe (Kinngrübchen bis tiefster Kinnpunkt), Kinnrichtung, die sein kann gerade, nach vorn, nach hinten gerichtet, gekennzeichnet durch die Kinntangente; Kinnvorsprung, der groß, mittel, klein sein kann, gekennzeichnet durch die Entfernung der senkrechten Kinntangente von ihrer Parallelen durch das Kinngrübchen.

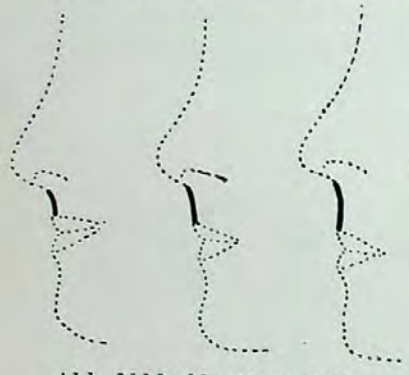

Abb. 2112. Oberlippenhöhe.

Abb. 2113. Oberlippenrichtung.

Abb. 2114. Lippengrübchen.



Abb. 2115. Unterlippenhöhe.



Abb. 2116. Unterlippenrichtung.

Da die Unterkiefergegend sich aus zwei Teilen, Unterlippe und Kinn, zusammensetzt, werden nunmehr beide Teile in Beziehung zueinander gesetzt. Maßgebend ist hierfür die Kinnlippentangente. Diese kann sein gerade, nach vorne, nach hinten gerichtet. Das Lot von dem Unterlippengrübchen auf diese Tangente ergibt die Tiefe dieses Grübchens.

Nunmehr werden Linien des Oberkiefers und Unterkiefers in Verbindung gebracht.

Die Tangentenkreuzung. Die wichtigste Beziehung besteht zwischen der Oberlippentangente und der Unterlippenkinntangente. Wenn beide sich vor den Lippen treffen, so kann der entstehende Winkel gerade, sehr stumpf bis rechtwinklig sein. Gerade dieser Winkel ist entscheidend für die ästhetische Bewertung, da wir sehr empfindlich sind gegen eine zu starke Abweichung von dem klassischen Ideal der ungebrochenen Linie.

Wenn die eine Lippe die andere nach vorn überragt, so spreche ich von „Treppe", und zwar von positiver Treppe, wenn man auf ihr heraufsteigen kann, die Unterlippe also vorsteht, von negativer Treppe bei umgekehrtem Verhalten.

Weiter setzen wir jetzt die Mundpartie in Beziehung zu charakteristischen Linien des Kopfes, und zwar im allgemeinen zur Profilsenkrechten, unter der wir das Lot verstehen,

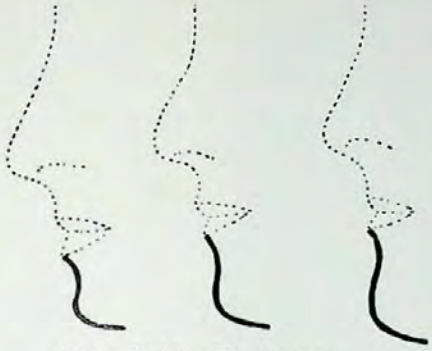

Abb. 2117. Kinnhöhe.

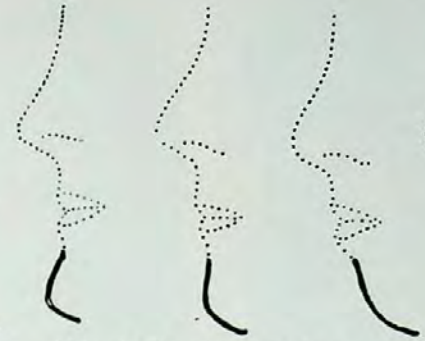

Abb. 2118. Kinnrichtung.

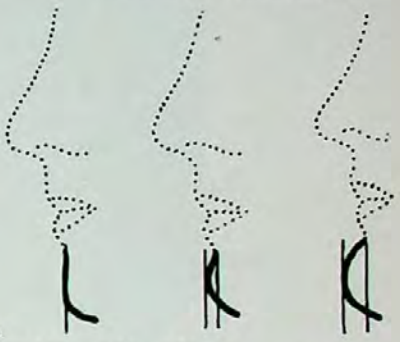

Abb. 2119. Kinnvorsprung.

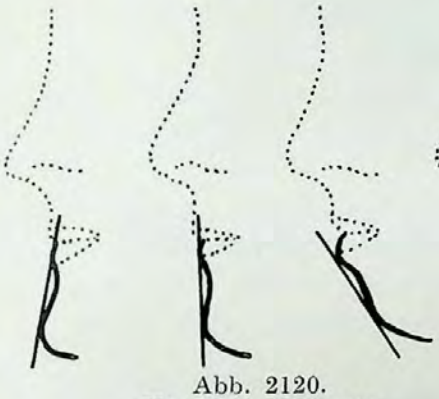

Abb. 2120. Kinnlippentangente.

Abb. 2121. Tiefe des Lippenkinngrübchens.

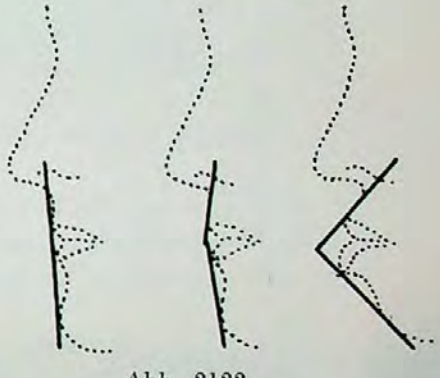

Abb. 2122. Tangentenkreuzung.

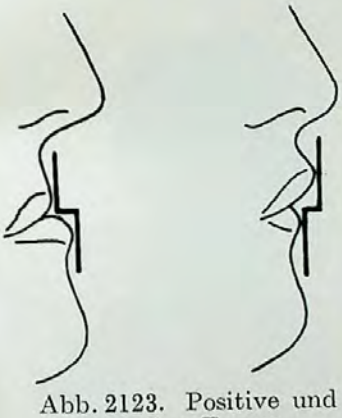

Abb. 2123. Positive und negative Treppe.

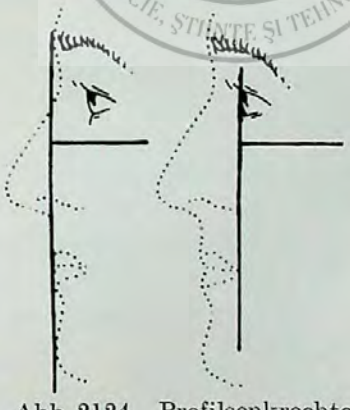

Abb. 2124. Profilsenkrechte und Infraorbitalsenkrechte.

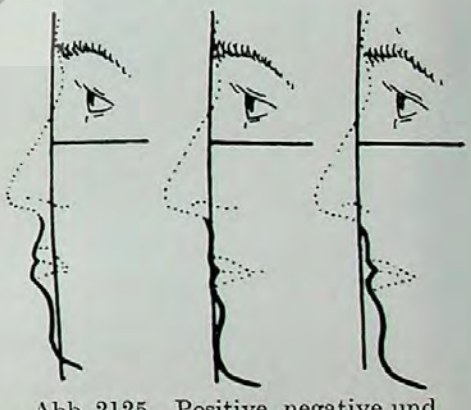

Abb. 2125. Positive, negative und neutrale Mundpartie.

das von der Glabella auf die Frankfurter Horizontale gefällt wird. Diese scheint mir von größerer physiognomischer Bedeutung zu sein als die von Simon vorgeschlagene Orbitalsenkrechte, weil diese nicht durch Punkte verläuft, welche für die ästhetische Betrachtung von Bedeutung ist. Je nachdem die Mundpartie vor oder hinter dieser Linie liegt, sprechen wir in Anlehnung an die Klaatschsche Terminologie von positiver oder negativer Mundpartie, in deren Mitte die neutrale Mundpartie liegt.

Von geringerer orthodontischer Bedeutung, aber in das Gebiet der kosmetischen Chirurgie gehörig, das sicherlich noch enge Verbindung zur Orthodontie eingehen wird,

ist die Beschreibung der Lippengestaltung. Die Lippe kann bei der Oberlippe aufgeworfen, bei der Unterlippe herabhängend sein. Der Lippensaum kann schmal,

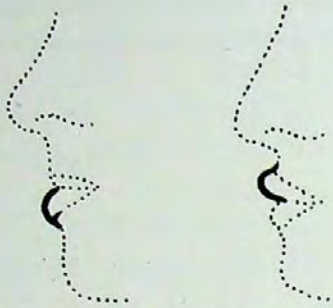

Abb. 2126. Herabhängende Unterlippe, aufgeworfene Oberlippe.

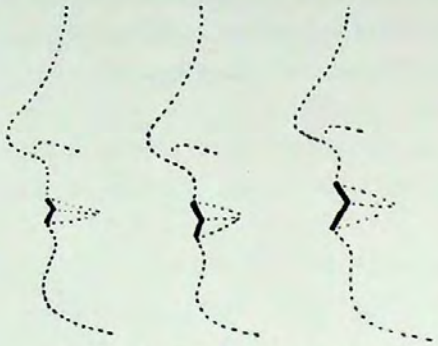

Abb. 2127. Lippenbreite.

Abb. 2128. Länge des Lippenspaltes.



Abb. 2129. Richtung des Lippenspaltes.

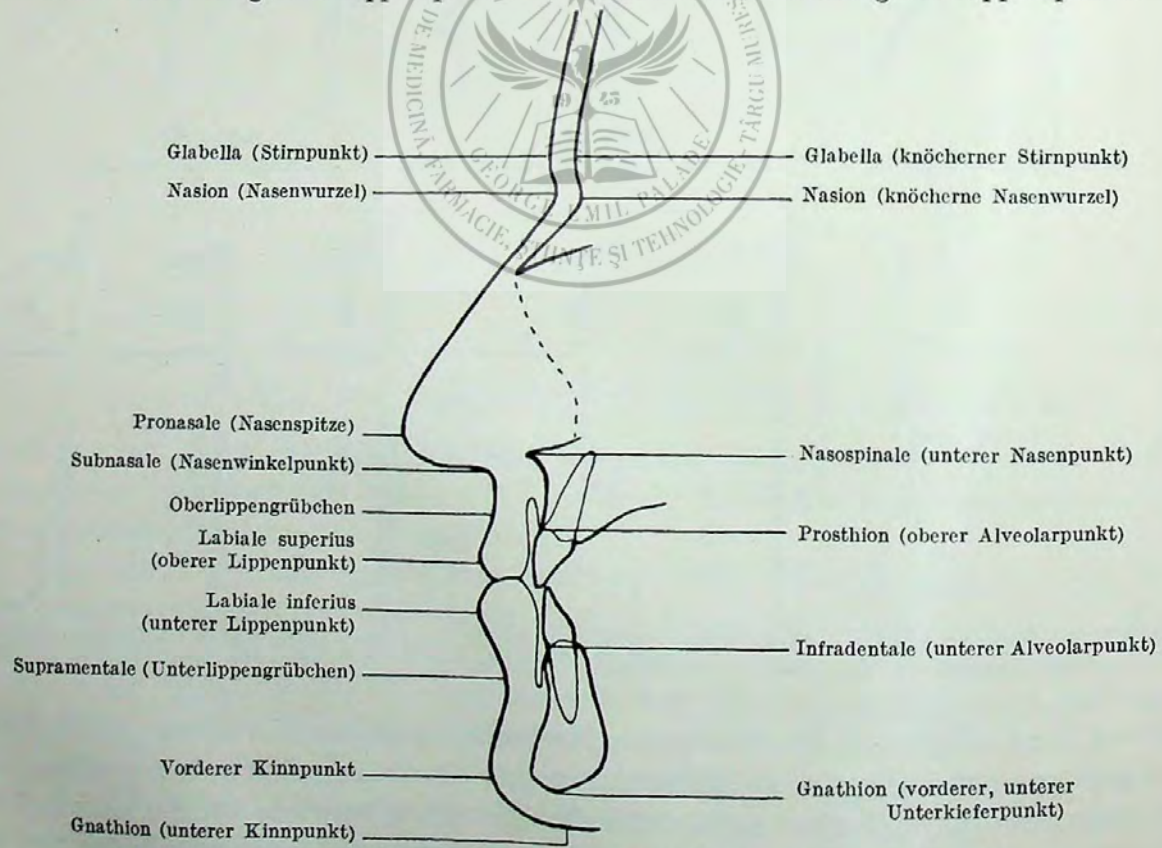

Abb. 2130. Gesichts- und Schädelpunkte.

mittel, breit sein. Die Länge des Lippenspaltes kann groß, mittel, kurz sein, seine Richtung aufwärts, gerade, abwärts. Die Lippen können offen und geschlossen sein, ihre Richtung gerade, aufwärts, abwärts.

Nachdem wir die Elemente des Gesichtes kennengelernt haben, müssen wir diese in Beziehung setzen zu orthodontischen Anomalien, zur Knochenunterlage resp. zur Gebißgestaltung. So eng, wie man anfangs glauben sollte, sind diese Beziehungen nicht, wie sofort aus der Betrachtung einer Reihe von Normalprofilaufnahmen von

Abb. 2131.

Abb. 2132.

Abb. 2131 u. 2132. Profile verschiedener Art bei anatomisch normaler Okklusion.

Gesichtern mit Normalkiefern hervorgeht. Das klassische Profil des Augustus, das sicherlich dem römischen männlichen Schönheitsideal, vielleicht auch nur einer Epoche, nicht aber dem weiblichen entsprach, zeigt uns, daß alle vorspringenden und deswegen charakteristischen Teile in der Profilsenk-

Abb. 2133. Faustina.

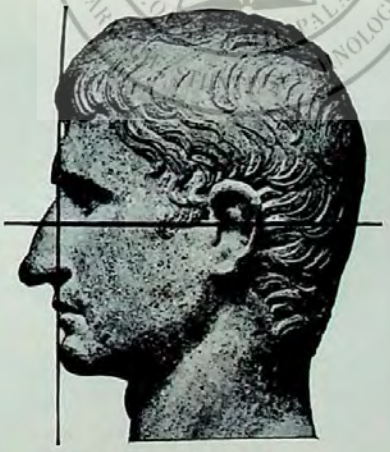

Abb. 2134. Augustus.

Abb. 2133 u. 2134. Klassische Profile.

Abb. 2135.
Typisches Normalprofil.

rechten liegen. Abweichungen hiervon bei durchaus normaler Kiefergestaltung finden wir fast als Regel, das klassische Profil stellt eine seltene Ausnahme dar.

Selbst bei klassisch schöngeformten Frauenprofilen finden wir meist eine negative Kinnpartie, niemals jedoch eine ausgesprochen negative Lippentreppe, die wir als unschön empfinden, auch die Oberlippenrichtung ist gerade. Daß die Abweichungen bei normaler Okklusion so bedeutend sein würden und fließend in die durch pathologische Gebißgestaltung bedingten Formen übergehen, war uns eine neue Erkenntnis.

Allgemeine orthodontische Physiognomik. Die Aufgabe der orthodontischen Physiognomik ist es, aus der Betrachtung der Gesichtszüge Schlüsse auf die Gestaltung der Skeletunterlage zu ziehen. Eine weitere fast wichtigere, da die erste Aufgabe durch

Abb. 2136. Fernröntgenaufnahme mit Weichteildarstellung. Beachte Unabhängigkeit von Nasenansatz und Nasenspinale, Oberlippenrichtung und Alveolarrichtung, unterer Kinnpunkt und Gnathion.

Abb. 2137. Positive Lippentreppe, verdeckt durch eingezogene Unterlippe, demnach flaches Kinngrübchen. (Siehe auch Abb. 2150.)

die Betrachtung der Modelle gelöst werden kann, ist die Untersuchung, inwieweit durch Änderung der Skeletgrundlage die Weichteilformen geändert werden. Und hierzu ist natürlich die Kenntnis der gegenseitigen Beziehungen notwendig.

Da die Weichteilbedeckung sehr schwankt, ist die Beziehung sicherlich keine enge oder gar zwangsläufige. Charakteristisch für die Unabhängigkeit von Skelet und

Abb. 2138.

Abb. 2139.

Abb. 2138 u. 2139. Negative Unterlippentreppe.

Körperform ist z. B. das Kinn, dessen Prominenz (Höhe des Kinnvorsprungs) hauptsächlich bedingt ist durch ein variables Fettpolster.

Bei aller Reserve lassen sich aber trotzdem wichtige Schlüsse allein aus der Profilbetrachtung ziehen.

Die Richtung der Oberlippe wird weitgehend von der Richtung der oberen Schneidezähne beeinflußt, doch kommt natürlich auch der sehr variable Lippenansatz

an der Nasenscheidewand für die Richtung der Oberlippe in Betracht. Hat bei mangelndem Lippenschluß die Oberlippe ihre Funktion, als Mundverschluß zu dienen, aufgegeben, so verkürzt sie sich häufig allmählich und läßt die oberen Schneidezähne weit frei. Dadurch verläuft jetzt der Mundspalt schräg abwärts (s. Abb. 2143).

Die schräge Stellung der Oberlippe wirkt im allgemeinen als Abweichung von der normalen Senkrechten unharmonisch und häßlich. Die Umwandlung in eine

Abb. 2140.

Abb. 2141.

Abb. 2140 u. 2141. Deckbiß, horizontale Unterlippentangente, tiefes Lippenkinngrübchen.

senkrechte Stellung ist deshalb stets anzustreben. Die senkrechte Stellung wird vielfach trotz schräger Zahnstellung herbeigeführt durch vorgeschobene Lage des Lippenansatzes, also einen kleinen Nasenvorsprung (s. auch Abb. 2145).

Die Unterlippenrichtung ist charakteristisch für den Deckbiß resp. den tiefen Biß. Der Unterkiefer hierbei ist meist niedrig und die Lippe steht völlig horizontal, weil sie durch die oberen Zähne nach abwärts gedrängt wird. Das Unterlippengrübchen ist bei horizontaler Lippenrichtung besonders tief. Die verschiedensten Grade des Kinnvorsprunges können sich mit dieser Horizontalstellung verbinden.

Die Kinn-Lippen-Tangente ist für die ästhetische Betrachtung des Gesichtes sehr bedeutsam. Ihre schräge Richtung wirkt stets häßlich, besonders wenn bei fehlendem Unterlippengrübchen das Kinn sich in die Unterlippe fortsetzt. Das Grübchen ist flach oder fehlt ganz, wenn Lippenschluß besteht bei offenem Biß und bei Progenie.

Das Unterlippengrübchen ist also abhängig von der Höhe der Unterkieferpartie.

Abb. 2142. Schräge Unterlippenkinntangente, Lippenkinngrübchen flach.

Die positive Treppe deutet stets darauf hin, daß die Unterkieferfront vor der oberen steht. Da der Unterlippenansatz schon vor der Oberlippe steht, darf die Lippe, um den Anschluß an die obere zu finden, nicht mehr nach vorn geneigt werden, sie steht deswegen gerade, das Kinngrübchen ist deshalb, wenn nicht ein sehr großer Kinnvorsprung vorhanden ist, ganz flach.

Die negative Treppe ist das Kennzeichen dafür, daß die Unterkieferfront hinter der oberen steht. Dies kann durch Distalbiß aber auch durch Extraktionsfolgen bedingt sein.

Abb. 2143.

Abb. 2144.

Abb. 2143 u. 2144. Unterlippentangente schräg nach vorn bis horizontal gerichtet. Versuchter Anschluß an die Oberlippe.

Aus der Tatsache, daß eine Treppe besteht, läßt sich nicht das Vorliegen des einen oder anderen Zustandes ableiten. Mit einer gewissen Wahrscheinlichkeit spricht allerdings ein weit zurückliegendes Kinn wie auf Abb. 2138 für Distalbiß, ein nahe der Profilsenkrechten liegendes für Extraktionsfolgen (Abb. 2139).

Abb. 2145. Lippenanschluß aufgegeben. Mundspalt schräg abwärts gerichtet, weil Oberlippe verkürzt.

Die Lippe kann bei der negativen Treppe den Anschluß an die obere noch besitzen oder schon aufgegeben haben. Im ersten Falle steht sie schräg nach vorn gerichtet, eine Neigung, die sich bis zur Horizontalen steigern kann. Wird der Anschluß in der Ruhelage aufgegeben, so vermindert sich die Neigung bedeutend. Bis zur geraden Stellung der Unterlippe kommt es niemals, schon weil die Sprache bei den Labiallauten den Anschluß erfordert.

Die Beziehung der Profilsenkrechten zum Oberlippenansatz und Oberlippe ist von besonderer Bedeutung, weil es im allgemeinen ästhetisch unbedenklich ist, eine vorstehende Oberlippe bis zu dieser Linie durch orthodontische Maßnahmen zurückzulagern. Ebenso ist die Lage des Kinnvorsprungs zu dieser Linie wichtig, weil die Vorschiebung des Kinns durch Gesamtverschiebung des Unterkiefers nach mesial bis zu dieser Linie niemals störend empfunden wird, im Gegenteil sogar als Annäherung an die Norm eine Verbesserung der Gesichtszüge darzustellen pflegt (Abb. 2143).

Spezielle orthodontische Physiognomik. Obwohl bei der Beschreibung der einzelnen Anomalien die für diese Anomalien charakteristischen Gesichtszüge be-

schrieben sind, ist es doch von Interesse, diese im Zusammenhang darzustellen. Wir teilen die Anomalien ein nach Krankheitsgruppen, und zwar:

Vererbte Anomalien
- Progenie
- Deckbiß

Erworbene Anomalien
- Kompressionsanomalien
  - mit engstehender Protrusion
  - mit lückiger Protrusion
  - mit frontalem Engstand
- Offener Biß
- Extraktionsfolgen.

Progenie. Charakteristisch sind folgende Züge: Oberlippenrichtung gerade, Lippenspalt horizontal, positive Lippentreppe, Unterlippenrichtung gerade, Kinnlippentangente

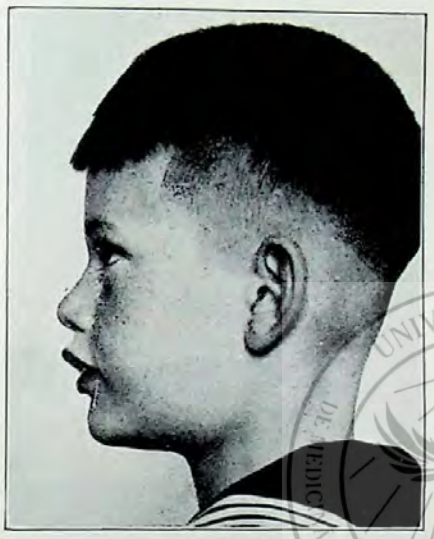

Abb. 2146.
Richtung der Oberlippe schräg nach vorn, Lippenspalt schräg abwärts, da Oberlippe verkürzt.

Abb. 2147.
Richtung der Oberlippe senkrecht, Richtung des Lippenspaltes horizontal.

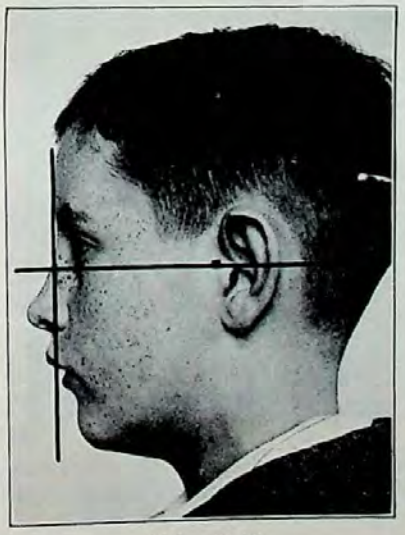

Abb. 2148.
Profilsenkrechte und Oberlippenrichtung.

Abb. 2149. Senkrechte Lippenstellung trotz schräger Zahnstellung (s. a. Abb. 2136).

senkrecht, Unterkiefergegend sehr hoch. Positive Mundpartie (s. Abb. 2150 u. 2151).

Willensschwache Personen geben, da ein Lippenschluß bei ausgebildeter Progenie nur mit Anstrengung zu erzielen ist, diese Bemühungen später auf. Dadurch fällt die Unterlippe herab, durch Austrocknung kann sie sich chronisch entzünden und später

verdicken. Habsburger Lippe. Möglicherweise besteht aber auch eine Korrelation zwischen massigem Unterkiefer und massiger Lippe.

Deckbiß. Charakteristisch ist die geringe Höhe der Unterkiefergegend, also ein

Abb. 2150.

Abb. 2151.

Abb. 2150 u. 2151. Progenie.

besonders auffallender Gegensatz zur Progenie. Die Unterlippenrichtung nähert sich der Horizontalen, das Kinngrübchen ist dementsprechend sehr tief. Die Oberlippenrichtung meist nach innen geneigt entsprechend der Inversion der Frontzähne und

Abb. 2152. Karl V. in getreuer Darstellung.

Abb. 2153. Karl V. idealisiert. Die Progenie in die Geste des Hochmuts und Staunens umgedeutet.

dem vorgeschobenen Ansatz der Oberlippe, das Kinn steht, je nachdem, ob der Deckbiß mit distaler oder neutraler Stellung verbunden ist, mehr oder minder hinter der Profilsenkrechten (s. Abb. 2140 u. 2141).

Kompressionsanomalien. Kieferkompression mit engstehender Protrusion. Bei dieser Anomalie ist die Profilanalyse von besonderer Bedeutung, da sie vielfach die Entscheidung über die einzuschlagende Therapie gibt.

Die Gesichtslinien werden wesentlich dadurch bestimmt, ob die Unterlippe den Anschluß an die Oberlippe noch besitzt. Wird dieser Anschluß trotz stark nach vorn gelagerter Oberlippe und distaler Kieferstellung aufrechterhalten, so ist die Unterlippe ausgezogen gestreckt, das Kinngrübchen verschwindet, die Unterlippen-Kinntangente weist schräg nach vorne (Abb. 2144).

Abb. 2154. Deckbiß, Oberlippenrichtung schräg nach hinten, Lippenspalt horizontal, Unterlippentangente horizontal, Lippenkinngrübchen tief. Positive Kinngegend.

Ist der Lippenschluß in der Ruhelage aufgegeben, so verkürzt sich die Oberlippe, der Mundspalt steht dann schräg. Es bildet sich die „negative Treppe". Die Unterlippe steht hinter der oberen Front und die Unterlippen-Kinntangente steht wenig schräg oder sogar senkrecht.

Mitteltypus, ableitbar vom ersten Typus dadurch, daß das Kinngrübchen dem zurückgelagerten Unterkiefer anliegt und die Unterlippe, um den Anschluß zu erreichen, daher horizontal liegt (Abb. 2157).

Das Verhalten zur Profilsenkrechten, also zum Kopfe, zeigt folgende Varianten: Positive Oberlippe — neutrale Unterlippen-Kinngegend (Abb. 2146); neutrale Oberlippe — negative Unterlippen-Kinngegend (Abb. 2147); positive Oberlippe — negative Unterlippen-Kinngegend (Abb. 2142). Therapeutisch ist die Feststellung dieses Verhaltens insofern von Bedeutung, als wir ein befriedigendes Gesicht dadurch herbeizuführen uns bemühen, daß wir den von der Profilsenkrechten abweichenden Kiefer dieser zu nähern suchen.

Also im Falle 1 Rücklagerung der Oberkieferfront,
2 Vorlagerung des Unterkiefers,
3 Kombination beider Bewegungen.

Das gesamte Untergesicht ist vielfach erhöht, eine unmittelbare Folge der Kieferkompression, wie dies aus Abb. 2158 erhellt.

Abb. 2155.

Abb. 2156.

Abb. 2155 u. 2156. Kompressionsanomalie, negative Treppe. Anschluß an Oberlippe aufgegeben.

Kieferkompression mit lückiger Protrusion. Diese Anomalie unterscheidet sich im Profil nicht von der eben besprochenen, es sei denn, daß alle Erscheinungen durch die größere Schrägstellung der oberen Front ausgesprochener sind. Die Oberlippe ist noch öfter verkürzt, die Frontzähne noch häufiger entblößt.

Kompression mit gedrängter Front. Die Lippen weichen selten von den mittleren Lagebeziehungen ab, da die Schrägstellung der Frontzähne und ebenso meist der Distalbiß fehlt. Aber auch bei diesem ist niemals eine umgekehrte Treppe vorhanden, da die gedrängte Oberkieferfront durch Verdrängung von Zähnen aus der Zahnreihe sich der zurückgelagerten Unterkieferfront anzupassen pflegt.

Abb. 2157. Anschluß an Oberlippe vorhanden, daher keine negative Treppe, da Kinngrübchen an Unterlage fixiert, sehr tief, Unterlippe horizontal.

Offener Biß. Das Profil des offenen Bisses wird wiederum durch den Lippenschluß bestimmt. Wird dieser noch in der Ruhe erreicht oder durch Willensanspannung herbeigeführt, so wird das Kinngrübchen gestreckt, die Unterlippenkinntangente weist schräg nach hinten, weil bei der Abstumpfung des Kieferwinkels das Kinn sich nach hinten verlagert hat, ebenso wie dies bei jeder Öffnungsbewegung geschieht. Wenn jedoch der Lippenschluß fehlt und die Unterlippe herabsinkt, bildet sich der typische offene Mund aus, also zu kurze Oberlippe, herabhängende Unterlippe. Sind wie so vielfach andere auf rachitischer Basis sich entwickelnde Krankheitsbilder mit dem offenen Biß kombiniert, so pfropfen sich auf diese Grundform die Profileigenheiten dieser Anomalien auf, wie schräge Stellung der Oberlippe.

Extraktionsanomalien. Im Profilbild können Kieferverkürzungen, die während des Wachstums durch Entfernungen von Zähnen hervorgerufen werden, die gleichen Erscheinungen zeitigen wie der echte Distalbiß oder die Progenie, soweit das Verhältnis der Lippen in Betracht kommt. Im Verhältnis zur Profilsenkrechten, also zum Kopfe, wird bei sonst normaler Lage des gesunden Kiefers, der andere negativ stehen.

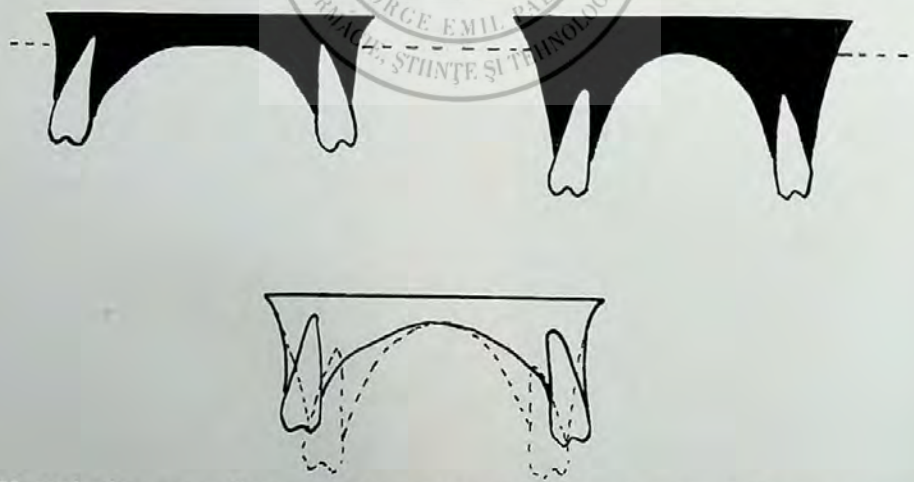

Abb. 2158. Nasenboden resp. Gaumendach erhöht sich nicht bei Kieferkompression. Alveolarfortsätze richten sich auf. Zähne treten tiefer. Das Gesicht erscheint dadurch höher.

Photographie. Die Photographie ist zur Festlegung des Aufnahmebefundes und zur Beurteilung der Anomalie wie zur Indikationsstellung von annähernd der gleichen Bedeutung wie ein Modell der Kiefer. Sie muß nach einheitlichen Gesichtspunkten angefertigt werden, weil sie nur dann einen Vergleich zwischen zwei Behandlungsstadien und die Beurteilung des Erfolges erlaubt.

Obwohl es prinzipiell gleichgültig ist, welche von den vielen denkbaren Aufnahmerichtungen gewählt wird, bevorzugen wir ebenso wie bei der Modellanalyse die

Raumkoordinaten und wählen die Profilaufnahme und die Enfaceaufnahme, schon weil diese praktisch zur Betrachtung eines Gesichtes stets herangezogen wird und weil das Profil die Veränderungen und Verschiedenheiten eines Gesichts am deutlichsten wiedergibt.

Abb. 2159. Offener Biß, schräge Unterlippen-Kinntangente, flaches Kinngrübchen, negatives Kinn.

Abb. 2160. Offener Biß von vorn. Beachte Höhe des Untergesichts.

Das Gesicht wird, wie dies die Kriminalisten und Anthropologen stets getan haben, in unserem Gebiet aber erst allgemein durch Simon eingeführt wurde, nach der Frankfurter Ebene orientiert und man tut gut daran, schon bei der Aufnahme die



Abb. 2161. Photostateinrichtung. (Nach Simon.)

Frankfurter Ebene horizontal zu stellen, obwohl bei der Profilphotographie diese Unterlassung später durch Beschneidung korrigiert werden kann. Bei der Enfacephotographie ist dieses nicht möglich, weil in verschiedenen Ebenen liegende Objekte

auf eine Ebene projiziert werden, und z. B. die Nasenspitze bei verschiedenen Neigungen des Gesichtes ganz verschiedene Stellungen im Gesicht einnehmen wird.

Abb. 2162. Kopfeinstellung für die Profilaufnahme.

Abb. 2163. Einstellvorrichtung zurückgeklappt, fertig zur Aufnahme.

Man tut ferner gut, ein für allemal die Entfernung des Aufnahmeobjektes vom photographischen Objektiv festzulegen, um jedesmal gleiche Verkleinerungen zu er-

halten. Simon hat hierfür ein praktisches Gerät angegeben. An einer einfachen photographischen Kamera ist eine Stange angebracht, die an ihrem freien Ende eine Vorrichtung enthält, welche es erlaubt, die Nase zu fixieren und die Frankfurter Ebene in die Richtung der Stange einzustellen. Die Vorrichtung kann für die Vorder- und seitlichen Aufnahmen verwandt werden.

Künstliche Beleuchtung mit hochkerzigen Lampen ist besser als Tageslicht, weil sie erlaubt, jedesmal gleiche Aufnahmezeit anzuwenden. Die Aufnahmeperson sitze auf einem um seine Achse drehbaren Stuhl. Hierbei ist zu beachten, daß bei der Drehung der

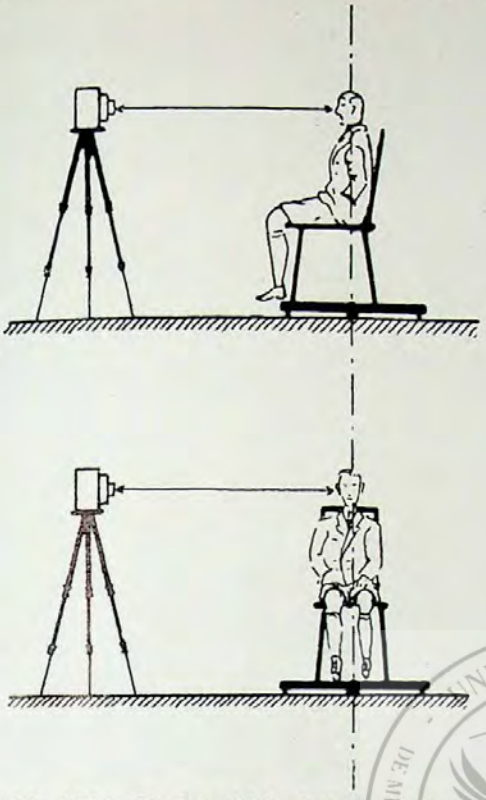

Abb. 2164. Drehstuhl für kriminalistische Seit- und Vorderaufnahmen mit konstanter Entfernung vom Objektiv.

Abb. 2165. Vor einem rechtwinklig angeordneten Doppelspiegel aufgenommenes Bild.

Kopf, der hinter der Drehachse des Stuhles liegt, sich vom Objektiv weiter entfernt als bei der Profilaufnahme. Man benutze deswegen einen Stuhl, der eine

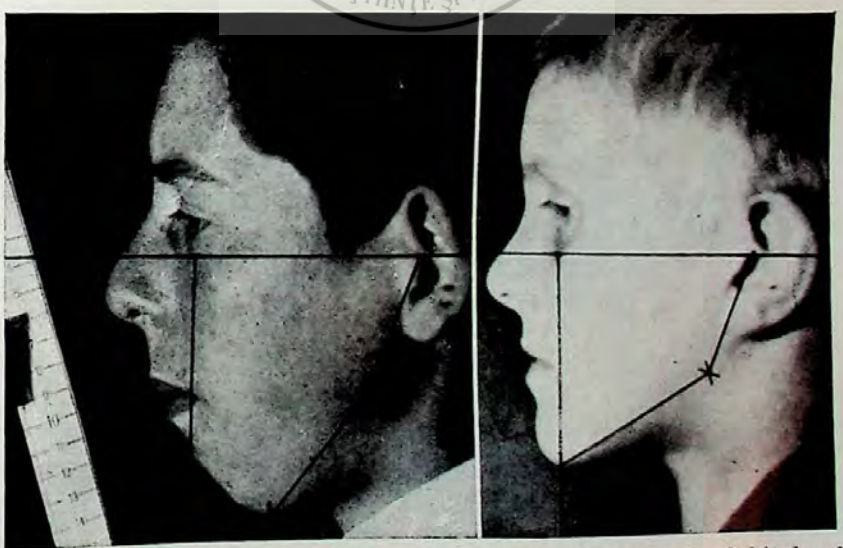

Abb. 2166. Photographien mit eingezeichneter Frankfurter Horizontale, Orbitalsenkrechte und Kieferprofil. (Nach Simon.)

exzentrische Drehvorrichtung besitzt, am einfachsten stelle man ihn auf einen Kreisteller exzentrisch derart auf, daß beim Sitzen die Verlängerung der Wirbelsäule durch das Zentrum des Tellers geht.

Am Chicagoer Institut wird eine hübsche, allerdings nur annähernd genaue, Methode — die Profilbilder sind kleiner! — angewandt, um mit einer Aufnahme ein Enfacebild und zwei Profilbilder zu erhalten. Man setze die Person vor zwei fast im rechten Winkel zusammenstoßende Spiegel. Dann erhält man Bilder wie Abb. 2165.

Die fertige aufgezogene Photographie wird noch beschnitten, parallel zur Frankfurter Ebene und senkrecht hierzu. Dann wird das Bild aufgeklebt. Die Betrachtung wird erleichtert, wenn man die beiden Hauptorientierungslinien, die Frankfurter Ebene und die Profilsenkrechte einzeichnet. Simon hat die Infraorbitalsenkrechte an Stelle der Profilsenkrechten angegeben, weil diese in einer größeren Zahl von Fällen durch die Eckzahnspitze läuft, was in seinem System für die Beurteilung der Stellung des Eckzahnes von Bedeutung für die Untersuchung des Modells ist. Bei der Profilbetrachtung handelt es sich aber um eine Betrachtung charakteristischer Weichteilpunkte, weshalb man zweckmäßiger eine Linie wähle, welche in unmittelbareren Beziehungen zu diesen steht. Diese Bedingung erfüllt nur die Profilsenkrechte.

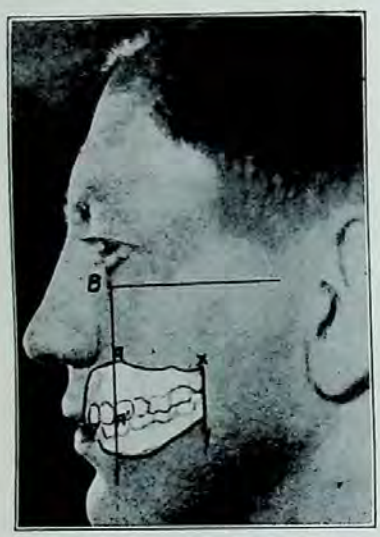

Abb. 2167. Modell und Profil in richtiger räumlicher Orientierung auf eine Platte photographiert.

Will man die Photographien nicht durch Einzeichnung von Linien verändern, so bediene man sich der Orthokreuz benannten Vorrichtung, das ist ein Zelluloidblatt, in das ein rechtwinkliges Kreuz eingeritzt ist, wie es meist verbunden mit einem Winkelgradmesser in Schreibwarengeschäften zu haben ist. Es erlaubt beliebig viele Parallellinien zu der Profilsenkrechten bzw. Senkrechten auf die Frankfurter Ebene zu ziehen.

Simon hat noch einige andere Linien angegeben, die aus der Abb. 2166 hervorgehen. Für die ästhetische Bewertung des Profils kommen sie weniger in Betracht.

Zur kraniologischen Einordnung des Gebisses in das Profil kann man sich einer hübschen und einfachen Methode bedienen. Man photographiert zuerst das Profil mit der Simonschen Kamera, bringt dann an die Stelle des Kopfes das Gnatostatmodell, das an der Stange in geeigneter Weise so befestigt wird, daß die obere Sockelebene mit der Frankfurter Ebene zusammenfällt und die Sagittalmediane des Kopfes mit der des Modells übereinstimmt. Dann macht man eine neue Aufnahme auf schwarzem Hintergrund (Sammet). Bei der Kopie werden beide Platten übereinandergelegt und man erhält dann ein Bild wie Abb. 2167.

Hier sei erwähnt, daß man sich durch ein in einen Schiefertafelrahmen eingespanntes Fadenkreuz, das vor das Gesicht gehalten wird, die Beurteilung eines Gesichts sehr erleichtern kann. *Kantorowicz.*

Pigmentflecke und Warzen. Zu den Pigmentflecken gehören Bildungen sehr ähnlicher Art, aber sehr verschiedener Entstehung: 1. Epheliden, kleine, rundliche braune Flecken, die zumal bei Rotblonden ebenso wie an der Haut des Gesichtes, der Handrücken und Arme auch an den Lippen sich im Frühjahr und Sommer entwickeln, um im Winter abzublassen. 2. Pigmentnaevi oder Pigmentmuttermäler, angeborene oder erst mehr oder weniger lange nach der Geburt durch Zunahme des Pigments auftretende gutartige Neubildungen (bzw. Mißbildungen). 3. Melanoplakien als Rassepigmentierungen bei Negern, Indern, Arabern, Chinesen, aber auch bei Europäern und Deutschen. 4. Pigmentflecke bei Tabakkauern (evtl. neben Leuko-

plakie). 5. Pigmentflecke als Zeichen des Morbus Addison (Zerstörung der Nebennieren meist durch Tuberkulose mit nervösen und gastrischen Störungen, Senkung des Blutdrucks, schmutzigbrauner Verfärbung der Haut („Bronzekrankheit"), hervorgerufen durch Störung des Adrenalin-Stoffwechsels).

Bei den Warzen ist zwischen den Verrucae vulgares, den Stachelwarzen, die den meisten von der Schulbank her als stachelige, hornige Neubildungen bekannt sind, und den wesentlich unscheinbareren Verrucae planae juvenilis zu unterscheiden. Letztere sind kleine, flache, hellgraue Papelchen, meist auf der Streckseite der Hände, aber auch in der Umgebung des Mundes. Ihre Vertreibung ist trotz ihres unscheinbaren Charakters manchmal schwer. Neben Röntgen wird Hydrargyrum jodatum flavum in Pillen empfohlen. Die Verrucae vulgares werden zuweilen vom Finger auf die Mundschleimhaut (meist der Lippe) übertragen; ein isoliertes Vorkommen hier ist selten. Ihre Entfernung gelingt leicht mit dem scharfen Löffel, Ätzmitteln oder Kaltkaustik.

Zahlreiche Impfversuche haben zu der Ansicht geführt, daß harten und planen Warzen ebenso wie den spitzen Kondylomen oder Papillomen, wie sie auch in der Mundhöhle vorkommen, ein gleiches filtrierbares Virus zugrunde liegt (Frey), wobei die verschiedene Form der Warzen offenbar hauptsächlich durch die histologische Struktur des Standortes bedingt wird. Histologisch führt dieses Virus nach Lipschütz zu charakteristischen Reaktionsprodukten der Zellen in Form von „Kerneinschlüssen", wodurch das Virus nach Lipschütz zu den Chlamydozoen gehört.

Literatur: Frey, E., Zur Frage der ätiologischen Beziehungen der Warzen und spitzen Kondylome. Schweiz. med. Wschr. 54, Nr 9, 215—219 u. Nr 10, 239—243 (1924). — Lipschütz, B., Zur Kenntnis der Ätiologie und der struktinellen Architektonik der Warze (Verruca vulgaris). Arch. f. Dermat. 148, H. 1, 201—217 (1924). — Zurhelle, E., Isolierte Dermatosen der Mundschleimhaut. Zbl. Hautkrkh. 21, 547 (1926). *Zurhelle.*

Plastische Füllung. Allgemeines, Indikation. Unter einer plastischen Füllung verstehen wir eine Zahnfüllung, die auf Grund der Plastizität des Füllungsmaterials bei der Verarbeitung die Wiederherstellung einer defekten Zahnkrone oder -wurzel im Munde gestattet, mit einem Material, das nach Festigung infolge chemischer oder physikalischer Abbindung eine solche Festigkeit erlangt, daß es den Anforderungen, die beim Kauakt durch Druck oder Reibung an das Material gestellt werden, genügt.

Die Verarbeitung plastischen Füllmaterials ist darum überall dort angezeigt, wo:

1. wegen der besonderen Lage des Defektes (Zahnhalskavität, Kavität im Approximalraum) und wegen der Ausbreitung des Defektes eine Erleichterung für die Präparation der Kavität und Herstellung der Füllung möglich ist und wegen der Kostspieligkeit auf teuere Materialien verzichtet werden muß;

2. das Material den Beanspruchungen sicher standhält (Kauflächenfüllungen, Zahnseitenfüllungen), und

3. die Menge des verwandten Materials so groß ist, daß es den Beanspruchungen standhält, ohne bei der Größe der Füllung die Erhaltung des Zahnkronenrestes zu gefährden (Approximalfüllung der Prämolaren und Molaren).

Die an ein gutes Füllmaterial zu stellenden Anforderungen faßt Miller wie folgt zusammen:

1. Genügend Härte, damit es im Munde durch mechanische Einflüsse keine Abnutzung erleidet.

2. Unveränderlichkeit im Mundspeichel, in den eingeführten Kaumitteln und deren Zersetzungsprodukten (chemische Unzerstörbarkeit).

3. Unveränderlichkeit der Form und des Volumens im Munde.

4. Schlechtes Wärmeleitungsvermögen, damit sich nicht jeder Temperaturwechsel im Munde auf die Pulpa fortpflanzt.

5. Einen hohen Grad von Adaptabilität (Anschmiegbarkeit), um einen wasserdichten Anschluß des Materials an die Zahnwand zu ermöglichen.

6. Eine derjenigen des betreffenden Zahnes möglichst ähnliche Farbe.

7. Abwesenheit jeder schädlichen Wirkung auf das Zahngewebe, die Pulpa, Mundschleimhaut und die allgemeine Gesundheit.

8. Leichte Einführbarkeit.

9. Eine möglichst geringe Empfindlichkeit gegen Feuchtigkeit.

10. Adhäsionskraft der Wand der Zahnhöhle gegenüber.

11. Eine, in frischem Zustande wenigstens, leichte antiseptische Wirkung.

12. Leichtigkeit der eventuellen Entfernung.

Daß naturgemäß keines unserer heutigen Füllmaterialien allein alle Bedingungen erfüllt und deshalb mit anderen kombiniert werden muß, zeigen die einzelnen Abschnitte über die plastischen Füllmaterialien.

Jede in einen Zahn zentral eingebrachte Füllung wird — mit einem Würfel verglichen — von fünf Seiten gefaßt, die den Halt für die sechste freie Seite bei Beanspruchung in der vertikalen Richtung zu übernehmen haben. Dieser Halt kann entweder durch Rauhigkeiten der Wandungen der fünf Seiten geschaffen werden oder dadurch, daß mit Hilfe von Unterschneidungen im Zahn ausladende Teile an der Füllung gewonnen werden. Je höher der Würfel ist, d. h. je tiefer die Füllung im Zahne steckt, um so geringer brauchen die Rauhigkeiten und ausladenden Teile zu sein, da der Widerstand an den Wandungen groß genug ist, um die Füllung, die keinen Angriffspunkt in der abziehenden Richtung zeigt, da sie mit der Zahnoberfläche eine Ebene bildet, festzuhalten. Je geringer die Tiefenausdehnung der Füllung ist, um so mehr muß der Füllung künstlich ein Halt durch Zapfen oder Stifte gegeben werden, wobei allerdings nicht vergessen werden darf, daß nahe der Schmelzdentingrenze angebrachte zapfenartige Vertiefungen und Unterschneidungen eine Gefährdung des Haltes des Schmelzes bedeuten (vgl. Abb. 2171 S. 2073).

Jede in der Kante eines Zahnes angebrachte Füllung ist — wiederum mit einem Würfel verglichen — nur auf vier Seiten vom Zahne gefaßt und bedarf deshalb außer der eben besprochenen Sicherung gegen vertikal angreifende Kräfte noch einer Sicherung gegen sagittal oder transversal wirkende Kräfte. Nimmt die Füllung die ganze Zahnkante ein, so wird sie nur noch auf drei Seiten vom Zahne gehalten und muß also außer in der vertikalen noch in der sagittalen und transversalen Richtung befestigt werden. Eine solche Füllung bedarf demnach einer besonderen Verankerung, die in ihrer Größe und Art abhängig ist

1. von der Gestalt des Zahnes;

2. von der Art des Materials und

3. von der Festigkeit der nach der Präparation der Kavität noch stehenbleibenden Zahnsubstanz.

Wir können an jeder solchen Füllung unterscheiden zwischen der Füllung als solcher, dem Anker, der der Befestigung dient, und der Verbindung zwischen Füllung und Anker, die stets in einem gewissen Größenverhältnis zueinander stehen. Je größer die Füllung, um so größer muß der Anker sein, soll die Füllung den Beanspruchungen gewachsen sein; je größer der Anker ist, um so größer kann die Beanspruchung einer kleineren an ihm befestigten Füllung sein.

Die Verbindung zwischen Füllung und Anker hängt in ihrer Größe und ihrem Ausmaß von der Größe von Füllung und Anker ab, da bei größerer Beanspruchung

eine schwache Verbindung zwischen ihnen unbedingt brechen muß. Gilt das von der Füllung im allgemeinen, so von der plastischen Füllung im besonderen, da die Möglichkeit des Bruches auf Grund der geringeren Widerstandsfähigkeit des Materials bei einer plastischen Füllung größer ist, als bei einer in einem Stück gegossenen Ein-

Abb. 2168.

Abb. 2169.

Abb. 2170.

Abb. 2158—2170. Verschiedene Tiefenausdehnungen einer zentralen, d. h. auf fünf Seiten vom Zahne begrenzten Karität. Je tiefer die Seitenwände, um so sicherer der Halt.

schubfüllung. Deshalb hat die plastische Füllung stets als Kanten- und Kuppelfüllung das Moment der relativen Schwäche des verwendeten Materials für die Verankerung zu beachten. Ist durch die in einem Guß hergestellte Einschubfüllung die Sicherung der Kantenfestigkeit gegeben, und erlaubt darum eine solche Füllung stets das Aus-

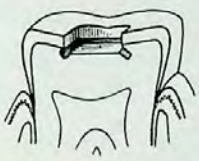

Abb. 2171. Unterschnitte bei einer seichten Kavität gefährden die Festigkeit der Schmelzränder.

Abb. 2172. Kavität in der Kante eines Zahnes. Der Halt einer Füllung in ihr ist ohne „Verankerung" nicht sicher, weil die Füllung zwei freie Außenseiten zeigt.

Abb. 2173. Fehlen einer Zahnkante. Die Wiederherstellung der früheren Zahnform ist nur möglich bei Sicherung der „Füllung" gegen vertikale, transversale und sagittale Kräfte.

laufen des Randes der Füllung in einen spitzen Winkel, so verbietet die geringere Widerstandsfähigkeit der plastischen Füllung eine gleiche Gestaltung. Sie verlangt vielmehr die Ausgestaltung der Ecken und Kanten der Füllung in stumpfe Winkel, weil ein Kantenwinkel unter 90° zu Brüchen des Materials führen muß. Eine solche

Abb. 2174.

a = Füllung mit Anker und Verbindungssteg. b = Größenverhältnis von Anker, Verbindungssteg und Füllung bei Verwendung plastischen Materials. c = Nichtbeachtung der Größenverhältnisse der drei Komponenten führt zum Bruch innerhalb der Füllung bei plastischem Material, zur Lösung bei durch Guß gewonnener Füllung.

Gestaltung verlangt aber wiederum die Aufgabe von Zahnmaterial, um das Füllungsmaterial entsprechend verstärken zu können. Allgemein läßt sich sagen, daß, je weniger kantenfest eine plastische Füllung ist, um so größer ihre Masse sein muß, um den Anforderungen genügen zu können. Abb. 2177 erläutert das Gesagte durch die Gegenüberstellung dreier Abbildungen, in denen dargestellt ist, wie in dem Sinne, als das Material schwächer wird, die Füllung größer und damit ihr Anker und die Ankerverbindung stärker wird.

Die Wahl des Füllungsmaterials kann nach fertiggestellter Kavitätenpräparation von dem Patienten nicht mehr getroffen werden, vielmehr muß sich die Kavitätenpräparation nach der Wahl des Materials richten. Ist das Material bestimmt und damit die Kavitätenpräparation, so ist damit gleichzeitig das engere Instrumentarium festgelegt, das zur Kavitätenpräparation benutzt wird.

Abb. 2175. Plastisches Material geringer Festigkeit bricht in der Kante bei Kantenwinkeln unter 90° (vgl. Abb. 2176).

Abb. 2176. Kavitäten für plastische Füllungen dürfen nicht finiert werden, da sonst die Füllungskanten brechen.

Instrumentarium zur Schmelzbearbeitung. Wurden früher die Kavitäten mühsam durch Handinstrumente hergerichtet, erlaubte später die Ausgestaltung der Bohrmaschine und Spezialisierung von Bohrern eine schnellere Bearbeitung des Materials, so steht heute die rationelle Kavitätengestaltung mit montierten Spitzen und Steinchen und mit schnellaufenden Bohrmaschinen im Vordergrund aller konservierenden Arbeiten. Die Bearbeitung des sehr harten Schmelzes mit Instrumenten an Stellen, die gesundem Dentin aufliegen, ist außerordentlich schwierig. Eine Erleichterung ist nur dann gegeben, wenn nach Unterminierung des Schmelzes im Dentin der Einbruch von Schmelzbrocken möglich ist.

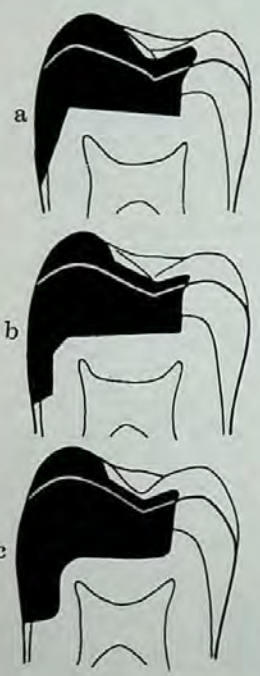

Abb. 2177. Verhältnis von Festigkeit des Füllmateriales zur Größe der Füllung. a) Goldguß. b) Amalgam. c) Zement. Die Größenausdehnung einer Kavität hängt somit von der Wahl des Materiales ab.

Wie die Abb. 2178—2184 zeigen, verfolgte auch die Benutzung von Bohrern das gleiche Arbeitsprinzip, da die Bohrer, die am Schmelz sich abnutzen und große Hitze erzeugen, die vom Träger des Zahnes als Schmerz empfunden wird, nur unwesentlich mehr Arbeit leisten können, als das durch die Hand bediente Instrumentarium. Nur dann bietet der Bohrer Vorteil, wenn man ihn zur Unterminierung des Schmelzes benutzt, den zu entfernen dann keine Mühe mehr bedeutet. Man arbeitete also stets vom Dentin zum Schmelz, und erste Aufgabe aller Kavitätengestaltung war die, ins Dentin so vorzudringen, daß ein Unterminieren des Schmelzes möglich war. Die Kavitätengestaltung ist diktiert durch die Größe der Füllung, die von der Größe des Defektes abhängt, nach der sich wieder Anker und Verbindung richten. Es ist verständlich, daß wegen der stets wiederkehrenden Zahnformen und der sich wiederholenden Angriffspunkte für die Zahnkaries sich gleiche Zustandsbilder in verschiedenen Stadien der Karies ergeben, die der Kavitätenpräparation und der Gestaltung der Füllung ein gleiches Aussehen verleihen. Die moderne Kavitätenpräparation macht sich diese Wiederkehr gleicher Arbeiten zunutze, indem sie bei der Kavitätengestaltung nicht vom Dentin zum Schmelz, also von der Mitte zum Rande der Füllung vorgeht, sondern indem sie das Ausmaß der Füllung von vornherein festlegt und erst dann die innere Ausgestaltung vornimmt. Das kann sie, weil sie sich der Schleifräder und Schleifsteinchen bedient, die 6—8mal härter sind als ein Bohrer und die deswegen bei großer Rotationsgeschwindigkeit die mühelose Bearbeitung des Schmelzes gestatten. Es soll, da diese rationelle Kavitätengestaltung immer mehr in den Vordergrund tritt, an dieser Stelle vornehmlich von diesem Instrumentarium die Rede sein, und zwar in der Reihenfolge, wie es bei der Präparation benötigt wird.

Wir unterscheiden fünf Arten von Füllungen:

a) zentrale Füllung;
b) approximale Füllung und die m. o. d. Füllung;
c) buccale bzw. linguale Füllung;
d) Zahnhalskavitäten;
e) Kuppelfüllungen.

Zu a): Die zentrale Höhle muß so gestaltet werden, daß die Schmelzränder überall vom gesunden Dentin unterstützt werden und die Schmelzkante so geschrägt ist,

Abb. 2178.

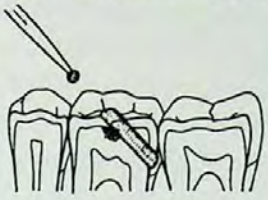

Abb. 2179.

Abb. 2180.

Abb. 2181.

Abb. 2182.

Abb. 2183.

Abb. 2184.

Abb. 2178 = Übersichtsbild. Abb. 2179 = Verbindung der beiden Kariesstellen. Abb. 2180 = Freilegung des Bohrkanals und Unterschneiden des Schmelzes. Abb. 2181 = Absprengen der nicht unterstützten Schmelzpartien. Abb. 2182 = Unterschneiden der Fissur. Abb. 2183 = Freilegung des Ankers der Füllung. Abb. 2184 = Erweiterung des Ankers der Füllung.

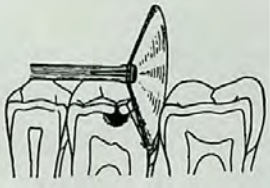

Abb. 2185.

Abb. 2186.

Abb. 2187.

Abb. 2188.

Abb. 2189.

Abb. 2190.

Abb. 2185 = Freilegung der Distalfläche. Abb. 2186 = Muldenförmige Vertiefung derselben. Abb. 2187 = Ausschleifung der Fissur. Abb. 2188 = Ausgestaltung der Kavität in der Fissur. Abb. 2189 = Vergrößerung des Ankers. Abb. 2190 = Randgestaltung. (Umzeichnung nach Loos.)

daß die Schmelzprismen nicht abbrechen können, andererseits aber eine Absplitterung des Füllmaterials vermieden wird. Zur Begrenzung der Kavität benutzt man linsen- oder tellerförmige Steinchen, die auf halber Höhe des Höckers den Schmelz bis zum Dentin durchschneiden und durch die Führung zweier paralleler Schnitte den Halt des Schmelzes lösen. Ein umgekehrt kegelförmiges Steinchen bricht die isoliert stehenden Schmelzprismen ab und läßt die Ausdehnung der Kavität frei erkennen. Das Steinchen, das einen geraden abgestumpften Kegel darstellt, schrägt die Schmelz-

prismen ab, glättet die Schnittfläche des Schmelzes, schafft also Flächen in einem Ausmaß, das bei der Füllung den Zutritt ein und desselben Instrumentes an sämtliche Stellen ermöglicht. Kariöse Massen, die noch am Boden der Kavität belassen sind, können unschwer mit Exkavator oder Bohrer entfernt werden, da die Ränder der kariösen Defekte in der Kavität sich den Instrumenten frei darbieten.

Abb. 2191. Erster Schnitt bei der Herstellung einer zentralen Kavität. Der Stein schneidet zwei senkrecht zueinander verlaufende Furchen in die Kaufläche, wobei er quer zur Rotationsrichtung hin und her bewegt wird.

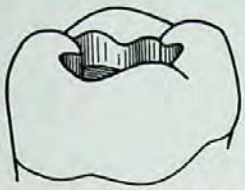

Abb. 2192. Zweiter Schnitt. Der tiefste Punkt der sich kreuzenden Furchen wird zur Bodenfläche ausgestaltet und der Boden bis an die Grenzen der Furchen ausgedehnt.

Zu b): Eine approximale Füllung in plastischem Material kann nur dann mit Erfolg gelegt werden, wenn die Präparation die Zahnhöhle in einer Weise erweitert, daß die Ränder der Füllung auch zur Politur unserem Instrumentarium zugänglich sind. Da eine solche Füllung eines besonderen Haltes bedarf, muß eine approximale Füllung mit einer zentralen Füllung vereinigt werden. Die systematische Gestaltung geschieht in der Weise, daß man zuerst ohne Rücksicht auf die Ausbreitung des kariösen Herdes in schräger Richtung den Schmelz bis unter seinen Kontaktpunkt abschleift, wozu man sich einer Schleifscheibe oder eines Schleifsteinchens bedient. Dabei bewegt man das Instrument ein klein wenig vor und zurück, um so einen Spalt zu schaffen, der bis auf die Gegenseite des Zahnes durchgeführt wird. Unterläßt man es, das rotierende Steinchen zu bewegen, so wird es sich sehr bald einklemmen und zerspringen. Der erste Schnitt auf der distalen oder mesialen Seite eines Zahnes wird die Ausbreitung des kariösen Herdes bereits zeigen und damit ansagen, ob eine weitere Abschleifung notwendig ist oder nicht. Erweist sie sich nicht als erforderlich, so muß je nach dem Material, das zur Verwendung kommen soll, eine mehr oder weniger breite Stufe in die Rückfläche eingeschnitten und auch gleichzeitig eine mehr oder weniger große Aushöhlung der Schleiffläche vorgenommen werden. Dann benutzt man entweder wie bei der zentralen Füllung

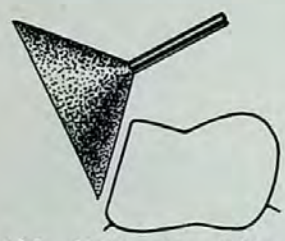

Abb. 2193. Herstellung einer Aproximalkavität. Erster Schnitt: Abtragen der vorderen bzw. hinteren Zahnwand mit gerader bzw. geneigter Schleifscheibe.

Abb. 2194.

Abb. 2195.

Abb. 2194 u. 2195. Approximalkavität. 2. Schnitt: Ausschneiden der Fissur in der Weise, daß die Schleifrinne rechts und links neben der Fissur ausläuft.

Abb. 2196. Approximale Kavität. 3. Schnitt: Ausschneiden der Bodenfläche bis an die Grenzen der Furchen. Je nach dem zur Verwendung kommenden Material muß die Schrägfläche noch mehr oder weniger hohl geschliffen werden.

linsenförmige Steinchen von der approximalen Zahnhöhle aus, um den Schmelz bis ins Dentin zu durchschneiden, oder man schleift mit einem größeren derartigen

Steinchen die Fissur bis auf den Schmelz aus. Die Verwendung eines abgestumpften Kegelsteinchens gestaltet die Schmelzwand gerade, und schließlich führt ein Bohrer die Kavität im Dentin auf die gewünschte Tiefe. Abb. 2177—2190 zeigen die Gegenüberstellung der früher üblichen und heute mehr sich einbürgernden Art, sowie die Gegenüberstellung der Präparation für eine Gußfüllung, eine Amalgam- und eine Zementfüllung, und gibt gleichzeitig ein Beispiel dafür, mit wie wenig Instrumentarium man bei der Gestaltung dieser immerhin doch komplizierten Kavitäten auskommt. Bei der Ausgestaltung von Füllungen, die von einem Approximalraum bis zum anderen reichen, erweitert man die Kavität in entsprechender Weise zur Gegenseite. Dabei muß man jedoch darauf achten, daß die Schleifsteine oder Scheiben, die man zum Spalten des Schmelzes benutzt hat, bei der hinteren Kavität napfförmig, bei der vorderen gerade geformt sind. Durch die napfförmige Scheibe vermeidet man das Einklemmen der Scheibe beim Durchgleiten in den Approximalraum und hat gleichzeitig die für den Schnitt wichtige Richtung durch die Neigung der Scheibe gegeben. Hat die Karies nicht zu einer größeren Zerstörung der Fissur geführt, so

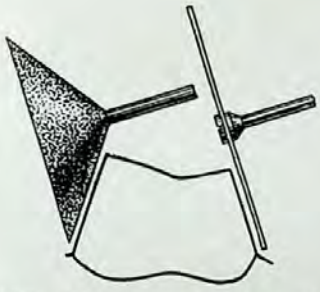

Abb. 2197. Beschleifung der Begrenzungsflächen eines Zahnes zur Aufnahme einer Doppelfüllung. Man beachte die dabei zur Verwendung kommenden Schleifsteine.

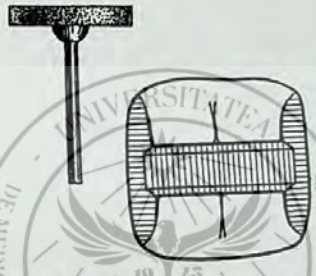

Abb. 2198. Verbindungsschnitt von mesial nach distal mit Hilfe des nebenstehend wiedergegebenen Schleifrades. Auch bei dieser Kavität müssen je nach dem zur Verwendung kommenden Material die Schrägflächen mehr oder weniger hohl geschliffen werden.

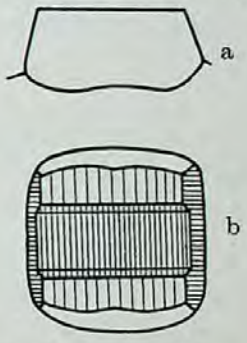

Abb. 2199. Seitenansicht (a) und Aufsicht (b) eines Zahnes zur Aufnahme einer Doppelfüllung bei gleichseitigem Ersatz der Kaufläche wegen ungenügender Festigkeit der Schmelz-Dentinwände. Bei Verwendung plastischen Materials müssen die Schrägflächen mehr oder weniger hohl geschliffen werden.

kann man sich mit der Veränderung der beiden Grenzkavitäten durch eine der zentralen Füllung an Größe gleichkommende Verbindung begnügen. Hat die Karies dagegen zu einer Unterminierung und Schwächung der Schmelzhöcker geführt, so muß eine Abtragung des einen oder anderen Höckers erfolgen, um einen Bruch des Zahnes zu vermeiden. Dabei bedient man sich, wie bei der Präparation eines Kronenstumpfes, der Schleifsteine mittleren Ausmaßes, mit denen man den Schmelz soweit abträgt, daß der zwischen dem Stumpf und dem gegenüberliegenden Zahn verbleibende Zwischenraum dem plastischen Füllmaterial genügend Sicherheit gewährt. Ein solcher Fall ist jedoch zu den Grenzfällen zu rechnen und eher zu einer gegossenen als zu einer plastischen Füllung zu raten, wenn auch bei erhaltener oder verhältnismäßig gesunder Fissur eine m. o. d. Füllung ohne Bedenken ausgeführt werden kann.

Zu c): Die buccale bzw. linguale Füllung ist insofern leichter und in kürzerer Zeit zu gestalten, als sie nicht die Ausmaße einer approximalen Füllung einzunehmen braucht, wir also nicht genötigt sind, größere Beschleifungen vorzunehmen. Es genügt in vielen Fällen die Verwendung eines größeren Schleifsteines mit spitzer Kante, um den Schmelz auf der Höhe der Füllung bis in das Dentin abzutragen und eine Verbindung der Höhle auf der buccalen Wand mit der Höhle auf der Kaufläche herbei-

zuführen. Dabei bewegt man, wie oben bereits erwähnt, den Schleifstein vor und zurück und hält sich in den Grenzen, die durch die halben Höckerhöhen der Außen- bzw. Innenhöcker gegeben sind. Dadurch sind die Kanten der Füllung an diesen Stellen, die besonders beim Kauakt gefährdet sind, so präpariert, daß weder der Schmelz geschädigt wird, noch die Kontinuität des Füllmaterials darunter leidet. Zentral schneidet man, wie unter a) gesagt, ein, buccal bzw. lingual setzt man die untere Grenze unter Zuhilfenahme eines abgestumpften Kegels fest und achtet darauf, daß die Füllung

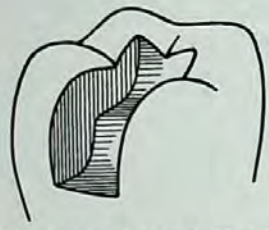

Abb. 2200. Buccale Kavität. 1. Schnitt: Ausschleifen der Fissur und der Außenfläche des Zahnes in Treppenform.

Abb. 2201. Buccale Kavität. 2. Schnitt: Einschneiden einer Querfurche in die Hauptfissur und Ausgestaltung der Bodenfläche bis an die Grenzen der sich kreuzenden Furchen.

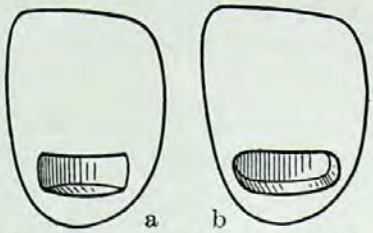

Abb. 2202. Zahnhalskavität. a = Ausschneiden des Schmelzes in erforderlicher Breite. b = Nivellierung der Bodenfläche bis an die Grenzen der eingeschnittenen Furche.

an ihrer Mitte, die am meisten exponiert ist, durch Fortnahme von Dentin durch Bohrer eine genügende Dicke aufweist.

Zu d): Die buccalen bzw. lingualen Zahnhalskavitäten sind im Prinzip mit der zentralen Füllung übereinstimmend, d. h. sie werden auf fünf Seiten vom Zahne bedeckt. Ihre Präparation geschieht darum in analoger Weise. Man schleift den Schmelz bis auf das Dentin durch, sowohl am Zahnfleischrand als auch oberhalb der sichtbaren Grenze des Defektes, und schleift die noch vorhandene Schmelzinsel oder vorhandenen Schmelzbröckel mit einem kleinen Cylindersteinchen aus, mit ihm auch gleichzeitig die

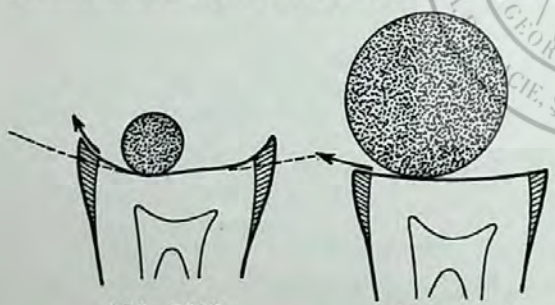

Abb. 2203. Abb. 2204.

Abb. 2202 u. 2203. Beschleifung eines Zahnes zur Aufnahme einer Kuppelfüllung.

Abb. 2202. Bei Verwendung kleiner Steine bleiben Schmelzecken stehen, die nachträglich leicht ausbrechen.
Abb. 2203. Die Verwendung großer Steine läßt diesen Fehler vermeiden.

Abb. 2205.

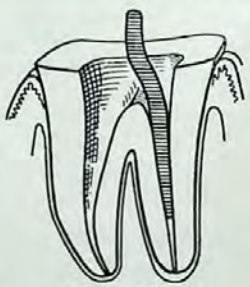

Abb. 2206.

Abb. 2205. Zahn für die Aufnahme einer Kuppelfüllung vorbereitet.

Abb. 2206. Zahnstumpf mit ungenügender Sicherung des Haltes einer Aufbaufüllung, weshalb zur Erhöhung der Festigkeit ein Stift in die Zahnwurzel eingelassen wurde (vgl. auch S. 86, Abb. 78 u. 79).

Berandung der Kavität vornehmend. Den Umstand berücksichtigend, daß bei schmal auslaufenden Kavitäten derartige Cylindersteinchen sich leicht einklemmen können, achte man stets darauf, daß diese Steinchen kleiner sind als die Kavität selbst, oder daß die Schnittführung gleich so weit geführt wurde, daß sich für die Verwendung eines solchen Instrumentes genügend Platz findet. Die Gestaltung einer Füllung auf freien mesialen oder distalen Seiten der Zähne geht in analoger Weise vor sich.

Zu e): Bei Kuppelfüllungen beschränkt sich die Bearbeitung des Schmelzes auf das Abtragen desselben mit einem größeren Stein, der durch seinen Radius die Sicher-

heit gibt, daß eine zu starke Ausschleifung der Schmelzprismen nicht aufkommt (vgl. Abb. 2203 u. 2204, die die leicht sich ergebenden Fehler zeigen). Die Gestaltung der Zahnhöhle selbst hat ein Bohrer zu übernehmen.

Zusammenfassend sei wiederholt, daß bei der Bearbeitung des Schmelzes und des Dentins stets daran zu denken ist, daß das plastische Material, wenn es beständig und fest sein soll, eine gewisse Dicke haben muß, und daß deshalb kleinere Kavitäten des Materials wegen unbedingt einer Erweiterung bedürfen. Das geht auch schon aus dem Umstand hervor, daß ein Finieren der Ränder der Kavität bei diesen Füllungen nicht vorgenommen werden darf, weil sonst das Material wegen seiner Sprödigkeit an diesen Stellen abbrechen wird und die Möglichkeit für eine neue Karies bietet. Die von Black empfohlene Extention for Prevention bezieht sich hier darauf, daß die Füllung in Gegenden ihren Rand findet, bei denen mit dem Absplittern von Schmelzprismen nicht zu rechnen ist. Eine Materialersparnis und eine Beschränkung der Präparation auf die sich zufällig darbietende Größe des Zahndefektes würden nur zu einem Mißerfolg führen. Da die wiedergegebenen Abbildungen die verschiedenartigen Kavitäten in ihren Ausmaßen darstellen und nach der Bearbeitung des Schmelzes eine Systematik in der Bearbeitung des Dentins wegen der verschiedenartigen Ausbreitung der kariösen Herde nicht gegeben werden kann, verweise ich wegen der für diese spezielle Behandlung notwendigen Instrumentarien auf das Kapitel Instrumentarium, das bei der Aufzählung der einzelnen Instrumente Hinweise für die Anwendung derselben gibt.

Balters.

Platinmetalle, Die. Palladium. Das Palladium kommt vergesellschaftet mit Platin vor und findet sich mitunter auch mit Gold legiert. Die Erze werden mit Königswasser behandelt, die Lösung wird eingedampft und aus dem im Wasser aufgenommenen Rückstand wird das Platin mit Chlorammonium als Platinsalmiak gefällt. Die in der Lösung vorhandenen Platinmetalle werden durch metallisches Kupfer zur Ausfällung gebracht, aus deren Metallschlamm mit Salpetersäure Palladium und Kupfer herausgelöst werden. Zur Trennung des Palladiums vom Kupfer glüht man den Verdampfungsrückstand, das Palladium bleibt als Metall zurück, das Kupfer verwandelt sich in Kupferoxyd, das mit Salzsäure zur Lösung gebracht wird.

Eigenschaften. Das Palladium ähnelt in Farbe dem Platin. Das spezifische Gewicht beträgt 12. Es schmilzt bei 1557° und ist gegen Säuren nicht so widerstandsfähig wie Platin, denn konz. Salpetersäure z. B. löst Palladium zu Palladonitrat. Auch schmelzende Alkalien sind auf Palladium nicht ohne Einfluß.

Platin. Das Platin wurde zuerst 1736 von dem spanischen General Don Antonio de Ulloa im Flüßchen Pinto in Südamerika als weiße Metallkörnchen aufgefunden. Durch den englischen Forscher Watson wurde 1750 ermittelt, daß es sich nicht um Silber oder gar, wie de Ulloa annahm, um einen metallischen Stein handelte, sondern daß ein neues Metall entdeckt war. Man nannte unter Anwendung der Diminutivform des spanischen Wortes Plata, d. i. Silber, das neue Metall Platina. Später wurden dann auch verschiedene Begleitmetalle aufgefunden, wie Palladium, Iridium, Osmium und Ruthenium. Das Platin kommt stets gediegen, mitunter mit Kupfer, Blei und Gold vergesellschaftet, vor. Es findet sich im Flußsande, wie z. B. in Kalifornien, Mexiko, hauptsächlich aber im Uralgebirge.

Was die Gewinnung betrifft, so wird der platinhaltige Sand durch Waschen und Sieben von den hauptsächlichsten Beimengungen befreit. Man läßt auf die Metalle zunächst verdünntes und später konzentriertes Königswasser einwirken, das auch das Platin in Lösung bringt. Die Platinmetalle werden mit Hilfe von Kalkmilch aus dieser Lösung ausgefällt, das Platin bleibt in Lösung, aus deren Verdampfungs-

rückstand man durch Glühen das reine metallische Platin in Form von Platinschwamm erhält. Nach Waschen mit verdünnter Salzsäure und Wasser wird es schließlich im Knallgasgebläse zusammengeschmolzen.

Eigenschaften. Platin ist ein dehnbares weiches Metall von charakteristisch grauweißer Farbe, das bei 1764° C schmilzt. Sein spezifisches Gewicht beträgt 21,4. Es läßt sich schon bei Rotglut schweißen. Fällt man Platin z. B. mit Hilfe von Ameisensäure in der Hitze aus seinen Lösungen aus, so erhält man ein schwarzes Pulver, Platinmohr genannt, das für viele chemische Reaktionen als Katalysator dient. So wird z. B. Wasserstoffsuperoxyd durch Platinmohr in Wasser und Sauerstoff zerlegt.

Platin ist gegen Luftsauerstoff widerstandsfähig, wird weder von Salzsäure, noch von Schwefel- und Salpetersäure angegriffen. Chlorhaltige Flüssigkeiten, wie z. B. Königswasser, lösen Platin zu Platin-Chlorwasserstoffsäure auf. Auch von schmelzenden Alkalien wird Platin in der Hitze angegriffen.

Platin findet hauptsächlich in der chemischen und Schmuckwarenindustrie Verwendung. In der Zahnheilkunde bedient man sich des Platins in reiner Form und seiner Legierungen mit Gold und Silber. Der Platingehalt erhöht die Festigkeit und Elastizität dieser Legierungen wesentlich. Zum Löten benutzt man Feingold oder seine Legierungen mit Silber. Bemerkt werden soll noch, daß zwischen Platin und Kupfer eine lückenlose Reihe von Mischkrystallen möglich ist. Legierungen mit 20 % Kupfer sollen z. B. goldähnliche Farbe besitzen.

Iridium. Dieses Metall tritt ebenfalls als Begleiter des Platins auf. Es wird von den übrigen Platinmetallen durch Königswasser getrennt, in dem es unlöslich ist. Um das Osmium vom Iridium zu befreien, wird Osmium-Iridium mit Chlornatrium vermischt, in einem langen Glasrohr erhitzt, durch das Chlor strömt. Es entsteht Überosmiumsäure, die in einer Vorlage aufgefangen wird. Im Glasrohr bilden sich Natriumdoppelchloride des Iridiums, die im Wasser löslich sind. Leitet man in diese Lösung Schwefelwasserstoff ein, so findet zunächst Reduktion zu Iridiumsesquichlorid statt, und schließlich fällt Schwefeliridium als orangefarbener Niederschlag aus. Jetzt unterbricht man die Schwefelwasserstoffeinwirkung und führt nach Reinigung des Sesquichlorids durch Umkrystallisierung dieses unter Salmiakzusatz und Einleiten von Chlor in Iridiumammoniumchlorid über, aus dem durch Glühen metallisches Iridium gewonnen wird. Es bildet sich ein graues Metallpulver, das durch Pressen bei Weißglut in ein weißes Metall vom Schmelzpunkt 2400° verwandelt wird.

Eigenschaften. Das spezifische Gewicht des gepreßten Metalles beträgt 21. Gegen Königswasser ist Iridium widerstandsfähig. Das Iridium, das ein sehr hartes Metall ist, dient als Zusatz zum Gold, um dessen Härte zu steigern. Meistenteils verwendet man eine 10proz. Iridium-Goldlegierung. Auch Platin wird mit Iridium legiert und findet in dieser Form Verwendung zur Anfertigung von Krampons und Wurzelstiften.

Zwar nicht zu den Platinmetallen gehörend, soll der Vollständigkeit halber noch an dieser Stelle das Tantal erwähnt werden, das sich in Amerika und Australien als Tantalit mit etwa 50 % Tantalsäure findet. Zur Gewinnung des Tantals wird die Tantalsäure zunächst in Kaliumtantalchlorid übergeführt, das nach der Reduktion metallisches Tantal liefert.

Eigenschaften. Der Schmelzpunkt dieses grauglänzenden Metalles liegt bei 2770°. Sein spezifisches Gewicht beträgt 16,6, die Härte dieses Metalles gleicht etwa der eines mittelharten Stahls. Es zeichnet sich durch hohe Widerstandsfähigkeit gegen Säuren und Alkalien aus, doch ist es gegen Luftsauerstoff im hocherhitzten Zustande nicht beständig. Man benutzt Tantal zur Herstellung von Instrumenten.

So hat man besonders zur Bearbeitung der Silikatzemente Tantalinstrumente empfohlen, da ihre Härte ein Abschleifen durch das scharfkantige Silikatpulver verhindert. Auch gegen Zementsäuren sind Tantalinstrumente widerstandsfähig. Man hat Versuche gemacht, Platin-Tantallegierungen herzustellen, die in ihrer Härte dem Platin-Iridium gleichen sollen.

Literatur: K. Scheid, Die Metalle. Sammlung: Natur u. Geisteswelt 29. — Tantal u. seine Verwendung. Siemens & Halske A.-G., Glühlampenwerk Charlottenburg. *Schoenbeck.*

Plattenprothese. Inhaltsverzeichnis: Allgemeines S. 2081. — Anatomie der Platten tragenden Teile S. 2086. — Die Veränderungen der Kiefer nach dem Zahnverlust S. 2090. — Entlastungsbezirke des zahnlosen Kiefers S. 2099. — Die Vorbereitung des Mundes zur Aufnahme einer Plattenprothese S. 2100. — Die Bißnahme S. 2108. — Die Bißnahme für die partielle Prothese S. 2110. — Die Bißnahme für die totale Plattenprothese S. 2111. — Das Auswählen der künstlichen Zähne S. 2118. — Die Einprobe der in Wachs aufgestellten Zähne S. 2119. — Die Befestigung der partiellen Plattenprothese S. 2120. — Die Befestigung der totalen Plattenprothese S. 2134. — Das Einsetzen der fertigen Prothese S. 2141. — Zusammenfassung der erforderlichen Eigenschaften einer Prothese S. 2145.

Allgemeines. Die abnehmbare Plattenprothese stellt diejenige Form des Zahnersatzes dar, welche in der Hauptsache auf der Schleimhaut und dem darunterliegenden Knochen aufliegt, wobei jeder auf die Prothese wirksame Druck durch diese auf die Unterlage übertragen wird. Beim Lückengebiß werden neben der Schleimhaut und dem Kieferknochen in der Hauptsache noch vorhandene Zähne zur Fixation des Ersatzes mit einbezogen, so daß auch auf diese Druck- bzw. Zugkräfte wirksam sein können. Die Hauptunterlage wird immer die Kieferschleimhaut darstellen, da die Befestigungen an noch vorhandenen Zähnen nur als unterstützende Hilfsmittel betrachtet werden können, keinesfalls aber solche Zähne bei den einfachen Befestigungsarten als Hauptdruckempfänger herangezogen werden dürfen. Bei der einfachen Plattenprothese wird die Basis möglichst groß gestaltet werden müssen, um einmal den Druck auf einen großen Schleimhaut- und damit Kieferabschnitt zu verteilen, und dann um auch die Kräfte, die durch das enge Anliegen des Ersatzes an die Schleimhaut wirksam werden, zu vergrößern und dadurch die Stabilität der Prothese zu erhöhen. — Im prinzipiellen Gegensatz zur Plattenprothese steht die Brückenarbeit, bei deren verschiedenen Modifikationen der Kaudruck ganz oder doch größtenteils auf noch vorhandene Zähne übertragen wird, wobei gar keine oder möglichst wenig Schleimhaut vom Ersatz bedeckt wird, und der Halt des Ersatzes nur durch Vorrichtungen an den vorhandenen Zähnen gesichert ist.

Nur die totale Plattenprothese entspricht vollkommen der Definition für den Plattenersatz, da hier nur die Schleimhaut als Unterlage und Fixationsfläche in Betracht kommt. Bei der partiellen Plattenprothese sind die Übergänge zur Brückenarbeit je nach Befestigungsart derart fließend, daß es oft schwierig sein dürfte, einen Ersatz entweder als „Plattenprothese" oder „Brücke" zu bezeichnen. Entscheidend in einer solchen Streitfrage ist immer die Größe der auf der Schleimhaut aufliegenden Prothesenbasis, denn sie wird darauf hinweisen, welches der Hauptdruckempfänger — Schleimhaut oder Zähne — ist.

Folgendes grobumrissene Schema gestattet einen Überblick der verschiedenen Prothesenarten, durch welche alle oder mehrere Zähne ersetzt werden können.
Plattenprothese:

1. Die totale Plattenprothese. (Die echte „Plattenprothese".)
2. Die partielle Plattenprothese, ohne jede Befestigungsvorrichtung an noch vorhandenen Zähnen.

3. Die partielle Plattenprothese, mit einfacher Befestigung (Klammer u. ä.) an noch vorhandenen Zähnen. (1. 2. u. 3. auch als „unphysiologische Prothese" bezeichnet.)

Übergangsformen (4. und 5.):

4. Die „partielle Plattenprothese" mit möglichst kleiner Basis, wobei Hauptdruckempfänger und Befestigungspunkte Zähne und erhaltungsfähige Wurzeln sind.
(Gestützte Prothesen, Plattenbrücken.)

5. Abnehmbare Sattelbrücken.
(Die Prothesenbasis ist noch mehr verkleinert, so daß der ganze Ersatz kaum mehr Raum als die früheren Zähne einnimmt. 4. u. 5. „halbphysiologische Prothese".)

6. Festsitzende Schwebebrücke. (Die klassische „Brücke".)
(Die Schleimhaut empfängt keinen Druck mehr, sondern nur die Brückenpfeiler. 6. = die physiologische Prothese.)

Bevor auf die Indikation der verschiedenen Prothesenarten eingegangen wird, sei das Ziel beschrieben, welches mit dem Ersatz erreicht werden soll. Das wichtigste, leider nicht immer erreichbare, ist selbstverständlich die möglichst vollständige dauernde Wiederherstellung der normalen Kaufunktion. Durch die Prothese wird man in vielen Fällen eine Besserung der durch Zahnverlust gestörten Aussprache erreichen, nicht zuletzt auch einen formgebenden Einflusse auf die Weichteile gewinnen und dadurch in kosmetischer Hinsicht dem Prothesenträger einen ihm besonders wertvoll erscheinenden Dienst erweisen.

Bei der Bestimmung der Prothesenart dürfen leider nicht immer rein objektive Gesichtspunkte maßgebend sein. Am einfachsten ist die Indikationsfrage beim zahnlosen Kiefer zu lösen. Hier kommt nur die Plattenprothese in Betracht. Sowie aber noch einige Zähne vorhanden sind, wird die Indikationsstellung schwieriger. Das Ideal ist immer in der Prothesenart zu suchen, mit welcher der höchste Kaueffekt erzielt werden kann. Die festsitzende Brücke wird bei genügender Anzahl und gutem Zustand von Brückenpfeilern, diesem Ideal am nächsten kommen, da die Verankerung der Prothese eine so sichere ist, daß sie durch keine Kaubewegung aus ihrer Lage verdrängt werden kann. Die Stabilität ist die größtmögliche. Gleichzeitig wird auch das natürliche Tastgefühl der Brückenpfeiler auf den Ersatz übertragen, da sich jede Druckschwankung, die sich auf einem Teil der Prothese bemerkbar macht, ganz auf die Prothesenbasis, in diesem Fall auf das Parodontium der Brückenpfeiler überträgt. Ein rein psychologisches Moment soll nicht unberücksichtigt bleiben: Dem Prothesenträger wird das Gefühl der „Prothese" erspart, da er den Zahnersatz nicht selbst entfernen kann und muß, die Größe der Prothese die natürlichen Grenzen, d. h. die Zahnform, nicht überschreitet. Rumpel bezeichnet die „festsitzende Brücke" mit Recht auch als „physiologische Prothese". Alle diese Vorteile werden nur dann voll und ganz zur Auswirkung kommen, wenn sich keinerlei schädliche Komponenten störend bemerkbar machen. Neben sachgemäßer Konstruktion der „Brücke" muß der Zustand des Parodontiums der Brückenpfeiler besonders berücksichtigt werden, denn man muß bedenken, daß die Stützpfeiler erhöht beansprucht werden. Allein durch diese Rücksichtnahme muß der Anwendungsbereich der festsitzenden Schwebebrücke eingeschränkt werden. Oft ist es auch die wirtschaftliche Lage des Patienten, welche im negativen Sinn den Ausschlag gibt.

Die abnehmbaren Sattelbrücken (der Zusatz ist eigentlich überflüssig, da jede der Schleimhaut aufliegende Prothese für den Patienten abnehmbar sein muß) ziehen zur Druckverteilung noch den Alveolarfortsatz mit seiner Schleimhautbedeckung heran, so daß die Gefahr einer Brückenpfeilerüberlastung nahezu ausgeschaltet ist, zumal die Verbindung des Ersatzes mit den Verankerungszähnen gelenkig, also leicht beweglich, konstruiert werden kann, und dadurch die Übertragung nachteiliger Druckkomponenten auf die Zähne fast ausgeschaltet ist. Die Sattelbrücke, wie sie heute besonders in Amerika propagiert wird, wird also fast immer angewendet werden können, vorausgesetzt, daß die erheblichen Unkosten auch vom Prothesenträger bestritten werden können. Bei der gestützten Prothese sind die gleichen Gesichtspunkte maßgebend.

Durch die wirtschaftliche Lage des Patienten und auch durch die Bestimmungen der Krankenkassen ist man häufig gezwungen, sich auf die einfache Art der partiellen Prothese zu beschränken, gleichzeitig aber zu versuchen, mit dieser einfachen Prothese einen guten Erfolg zu erreichen. In manchen Fällen wird die einfache partielle Prothese ohne weitere Verankerungsmittel so halten, daß befriedigende Kaueffekte erzielt werden können. Sind jedoch nicht mehr genügend Zähne vorhanden, die ausreichende Haftflächen bieten, so muß der Halt der Prothese durch besondere Fixationsmittel (Klammern u. ä.) gesichert werden.

Nachdem die verschiedenen Prothesenarten nach ihren Vorteilen in eine gewisse Rangordnung eingegliedert wurden, sollen sie auch bezüglich der Gefahren und Nachteile, die auftreten könnten, betrachtet werden.

Bei der festsitzenden Schwebebrücke liegt die Gefahr hauptsächlich darin, daß sie zu kritiklos angewendet wird, d. h. die natürlichen Stützpfeiler bei zu großer Spannweite der Brücke zu stark oder falsch belastet werden. Man wird diese Prothesenart auch nur dann anwenden, wenn man weiß, daß der Patient ihr das nötige Interesse bezüglich der Reinigung entgegenbringt. Ein Verschmutzen der nicht leicht zu reinigenden Brücke bedingt nicht selten eine unangenehme entzündliche Veränderung der Mundschleimhaut.

Die geringste Gefahr für die noch vorhandenen Zähne dürfte bei den Sattelbrücken, Plattenbrücken und den gestützten Prothesen vorhanden sein. Die Zähne sind so labil mit der Prothese verankert, daß schädliche Kaudruckkomponenten kaum in nenneswertem Maße auf die Verankerungspfeiler übertragen werden. Die Befestigung der Prothesen muß aber doch so sein, daß mit ihnen die herabgesetzte Kaufunktion erheblich gesteigert wird, und keinesfalls der Zahnersatz so lose sitzt, daß eine Verschluckungs- oder Aspirationsgefahr in Betracht kommt.

Der partiellen Plattenprothese, besonders der aus Kautschuk mit oder ohne einfacher Befestigung, werden große Nachteile nachgesagt, die sich aber zum Teil vermeiden lassen. Durch das Anliegen der Prothese an den Restbestand von Zähnen werden die Zähne selbst geschädigt, entweder durch reine Scheuerwirkung oder dadurch, daß zwischen Ersatz und Zähnen ein Zwischenraum vorhanden ist, in welchem sich Speisereste festsetzen können, welche wiederum die Veranlassung zu einem ausgedehnten Auftreten von Karies geben können. Das erste läßt sich dadurch vermeiden, daß die den Zähnen anliegenden Prothesenteile besonders genau gearbeitet werden. Die Karies verhüten kann der Patient, indem er seine Prothese sauber hält. — Durch die partielle Plattenprothese sollen auch Zähne gelockert werden. Dieser erhebliche Schaden wird nur dann auftreten können, wenn die Prothese einen starken Druck ausübt. Dies ist möglich bei zu lose sitzenden Prothesen, die durch jeden Druck abnorm bewegt werden; dann aber auch bei sog. Klemmstücken, durch welche ein über

längere Zeit kontinuierlich horizontal wirkender Druck auf die Zähne ausgeübt wird. Auf diese Weise kann tatsächlich eine fortschreitende Lockerung der Zähne bedingt werden. Bei Berücksichtigung der Fehlerquellen lassen sich aber diese Nachteile ausschalten. Eine weitere Gefahr ist in den einfachsten Befestigungsarten, den Klammern, zu suchen, durch welche, aber nur bei unrichtiger Anfertigung, der Zahnkörper selbst und zunächst die marginalen Abschnitte des Paradontiums aufs schwerste geschädigt werden können. (Auf diese kurz angedeuteten Punkte wird weiter unten näher eingegangen werden.)

Der totalen Plattenprothese haften auch einige Nachteile an, da sie sich von physiologischen Verhältnissen am weitesten entfernt. Der Halt eines vollständigen Zahnersatzes wird nicht immer ein solcher sein, daß kräftige, nach allen Seiten gerichtete Kaubewegungen ausgeführt werden können. Große Schleimhaut- und Knochenbezirke werden von der Prothese bedeckt und stark belastet, weswegen dieser Unterlage der Prothese erhöhte Aufmerksamkeit geschenkt werden muß, um jede Schädigung in dieser Richtung auszuschalten. Ebenso dürfen benachbarte Organe, wie Speicheldrüsen, nicht in ihrer Funktion beeinträchtigt werden.

Die nächste Frage, welche so weit als möglich geklärt werden soll, ist die nach der Indikation eines Zahnersatzes: Als absolute Indikation ist ohne weitere Begründung die vollständige Zahnlosigkeit zu nennen. Auch dann, wenn über die Hälfte der Zähne — der Verlust auf beide Kiefer etwa gleichmäßig verteilt — fehlt, dürfte die dringende Notwendigkeit eines Zahnersatzes vorhanden sein.

Für die Betrachtung der Lückengebisse bezüglich der Forderung nach einer Prothese ist es zunächst notwendig, zu entscheiden, wann eine wesentliche Herabsetzung der Kaufunktion bei teilweisem Zahnverlust eintritt. Im objektiven Sinne wird die Kaumöglichkeit bei Verlust von 4 Kaueinheiten so reduziert sein, daß eine wesentliche Funktionsstörung vorliegt (1 Kaueinheit = ein in guter Okklusion stehendes Molarenpaar. Jedes andere Zahnpaar wird mit einer halben Kaueinheit bewertet). Jedoch darf man sich keinesfalls absolut an diese ziemlich schematische Indikationsdefinition halten, da individuelle Verhältnisse immer weitgehendst berücksichtigt werden müssen. Von den individuell verschiedenen Faktoren seien nur folgende Beispiele angeführt, die von maßgebender Bedeutung sein können:

1. Artikulation und Okklusion der Zahnreihen (Stellungs- und Bißanomalien!).
2. Der Zustand der noch vorhandenen Zähne bezüglich ihrer Festigkeit (Entlastung!).
3. Das Berufs- und ästhetische Interesse des Patienten.

Man darf keinesfalls in Versuchung kommen, auf rein mathematischem Wege die Notwendigkeit eines Zahnersatzes errechnen zu wollen, da hierbei niemals die individuellen Verhältnisse entsprechend berücksichtigt werden. So ist es auch notwendig, daß in das Berechnungsschema nach Wustrow, welches sehr gute Dienste leisten kann, immer der individuelle Faktor mit eingesetzt werden muß. Ein Beispiel einer solchen Berechnung sei nach Wustrow zitiert:

„Es soll, abgesehen vom ästhetischen Moment über die Notwendigkeit einer Prothese in einem Munde entschieden werden, in dem noch folgende Zähne des Oberkiefers vollwertig ihre Gegenzähne im Unterkiefer besitzen:

. 6 . . 3 . 1 | 1 2 . . 5 6 7

Die Überlegung hat zu entscheiden, ob diese Zahngruppen . . 6 . . 3 . 1 | 1 2 . . 5 6 7 überlastet sind, d. h. ob sie einer Belastungshöhe ausgesetzt sind, welche die doppelte Höhe ihrer normalen Belastungshöhe übersteigt.

Es ist also notwendig, den urnatürlichen (normalen) Belastungswert dieser im Mund vorhandenen Zahngruppen festzustellen. Aus der Wertreihe über die Belastung der einzelnen Zähne durch die gesamte Kaukraft ist die gesuchte Größe leicht zu finden:

. . 6 . . 3 . 1 | 1 2 . . 5 6 7

1 = 3,09 Krafteinheiten
3 = 3,50 „
6 = 9,44 „
1 = 3,09 „
2 = 2,41 „
5 = 5,69 „
6 = 9,44 „
7 = 8,59 „

. . 6 . . 3 . 1 | 1 2 . . 5 6 7 = 45,25 Krafteinheiten

Die normale (urnatürliche) Belastungsgröße der in Frage stehenden Zahngruppen ist also 45,25 Krafteinheiten (die Krafteinheit eines jeden Zahnes ist auf Grund der Kauflächengröße und der in den einzelnen Kauphasen geleisteten muskulären Arbeitsgröße berechnet).

Da die gebliebenen, okkludierenden Zähne die Belastungshöhe der verlorenen mit zu übernehmen haben, so ist die Belastungsgröße der gebliebenen Zähne die Summe aus ihrer urnatürlichen Belastungsgröße und derjenigen der verlorenen Zahngruppen. Es ist also die urnatürliche Belastungsgröße der nicht mehr vorhandenen oder (infolge Fehlens der Gegenzähne) nicht mehr für die Verteilung der Kaukraft in Betracht kommenden Zahngruppen zu berechnen, das sind:

8 7 . 5 4 . 2 . | . . 3 4 . . . 8

2 = 2,41 Krafteinheiten
4 = 5,69 „
5 = 5,69 „
7 = 8,59 „
8 = 6,50 „
3 = 3,50 „
4 = 5,69 „
8 = 6,50 „

8 7 . 5 4 . 2 . | . . 3 4 . . . 8 = 44,57 Krafteinheiten

Da diese Belastungsgröße durch die noch vorhandenen wirksamen Zahngruppen mitgetragen wird, so ist deren Belastungshöhe mit 45,25 plus 44,57 Krafteinheiten anzugeben. Da diese Belastungshöhe nicht das doppelte der urnatürlichen Kraftgröße, die auf den gebliebenen, wirkenden Zahngruppen ruht, übersteigt, so ist die Ersatznotwendigkeit in einem so bezahnten Gebiß vom physikalischen Standpunkt aus zu verneinen."

Wenn ein solches Schema bezüglich der Kaukraftverteilung auch wertvolle Hinweise gibt, so darf eine maßgebende Schlußfolgerung nicht ohne einschneidende Korrektur auf die tatsächlichen Verhältnisse übertragen werden, da wichtige individuell verschiedene Faktoren nicht berücksichtigt sind, nämlich Biß- und Artikulationsverhältnisse und der jeweilige Zustand der noch vorhandenen Zähne. (Wustrow weist ebenfalls auf diese Korrektionsfaktoren hin.)

Es soll weiter betrachtet werden, ob für eine Prothese besonders die Plattenprothese, eine Kontraindikation vorliegen kann. Schwere trophische Störungen, wie solche tabischer Natur der Mundschleimhaut und der Kiefer, können die Anwendung einer Plattenprothese verbieten, da mit der Belastung der schon schwer geschädigten Gewebe eine erhebliche Verschlimmerung verbunden ist. Alle akut und chronisch verlaufenden entzündlichen Prozesse, ebenso Tumoren, an den durch die Prothese be-

anspruchten Kieferabschnitten bestimmen die Plattenprothese für die Zeit der Erkrankung als absolut kontraindiziert.

Bei vollkommener Verödung der größeren Speicheldrüsen (Parotis, Gl. submaxillaris, Gl. sublingualis) wird die Mundschleimhaut derart trocken und besonders gegen mechanische Insulte so widerstandslos, daß durch eine Plattenprothese nur Schaden angerichtet, keinesfalls eine Erhöhung der Kaufunktion erreicht werden kann. Man wird also im stark trockenen Munde möglichst auf die Plattenprothese verzichten und eher festsitzende Brückenarbeiten, die die Schleimhaut nicht belasten, anwenden.

Bei Geisteskranken und Epileptikern ist fast immer die abnehmbare Prothese unmöglich, meistens auch die Anfertigung jedes festverankerten Brückenersatzes.

Die Anatomie der plattentragenden Teile. Durch die Prothese jeder Art kann, bzw. muß man einen formgebenden Einfluß auf das Gesicht des Prothesenträgers ge-

ohne
Abb. 2207.

mit
Abb. 2208.

Abb. 2207 u. 2208. Geniler Gesichtsausdruck mit und ohne Zahnersatz. (Nach Schröder.)

winnen, deswegen sollen zunächst diejenigen Weichteile betrachtet werden, deren Form durch die Prothese verändert werden kann. Hier ist in erster Linie die ganze Mundpartie zu betrachten, welche nach den Wangen zu durch je eine mehr oder weniger tiefe Furche (Sulci nasolabiales), die von der Außenseite nach dem Mundwinkel zieht, abgegrenzt wird. Eine zweite Furche zieht vom Mundwinkel in einem nach oben konvexen Bogen nach dem Kinn (Sulcus mentolabialis). Die Tiefe dieser Sulci nasolabiales und mentolabiales ist individuell sehr verschieden, in ihrer Form abhängig vom Mienenspiel des einzelnen, nicht zuletzt aber auch von der Stellung und dem Vorhandensein der Zähne. So kann fast immer beobachtet werden, daß bei Zahnlosen die Nasolabialfalte schärfer ausgeprägt ist, während die Mentolabialfurche infolge Einsinkens der Lippen fast verschwinden kann. Durch den Zahnersatz können diese Veränderungen, die im allgemeinen als senile bezeichnet werden und sich im Gesamtgesichtsausdruck störend bemerkbar machen, verbessert werden. Im „zahnlosen Gesicht" wird es auch immer auffallen, daß das Lippenrot, welches den Übergang von äußerer Haut zur Schleimhaut darstellt, infolge Einsinkens der Lippen kaum mehr sichtbar ist.

Der ganze Mundvorhof (Vestibulum oris) ist mit einer zarten Schleimhaut bedeckt, die nur im oberen Abschnitt der Alveolarfortsätze als „Zahnfleisch" einen strafferen Charakter annimmt. Die Übergangszone von Lippen- und Wangenschleimhaut zum Zahnfleisch wird als Umschlagsfalte bezeichnet, die je nach der Höhe der Alveolarfortsätze und Muskelansatzstellen verschieden hoch liegen kann. Während die zarte Mundschleimhaut ein mehr dunkelrotes Aussehen hat, ist das eigentliche Zahnfleisch, das fest und straff mit dem Periost der Alveolarfortsätze verbunden ist, blaßrosa gefärbt und kann manchmal oberflächlich gekörnt sein. Die Umschlagsfalte ist an mehreren Stellen durch bandartige Falten unterbrochen, die am Zahnfleisch marginalwärts höher einstrahlen. Die ersten Falten sind die Lippenbändchen im Ober- und Unterkiefer. Besonders die Ansatzstelle des Frenulum labii superioris kann sogar zwischen den oberen mittleren Schneidezähnen liegen, und dort mit die Veranlassung für eine Lückenbildung zwischen diesen beiden Zähnen darstellen (Diasthema). Die nächste Faltenbildung ist sowohl im Ober- und Unterkiefer in der Gegend der ersten und zweiten Prämolaren zu finden, die Plicae buccales, die meist doppelt vorhanden sind. Als letzte stark prominente Falte ist die Plica pterygomandibularis zu nennen, die vom Trigonum retromolare des Unterkiefers nach der Vorwölbung im weichen Gaumen zieht, welche durch den Hamulus pterygoideus hervorgerufen wird. Sehr oft teilt sich diese Falte nach oben und strahlt unmittelbar hinter dem Tuber maxillare ein.

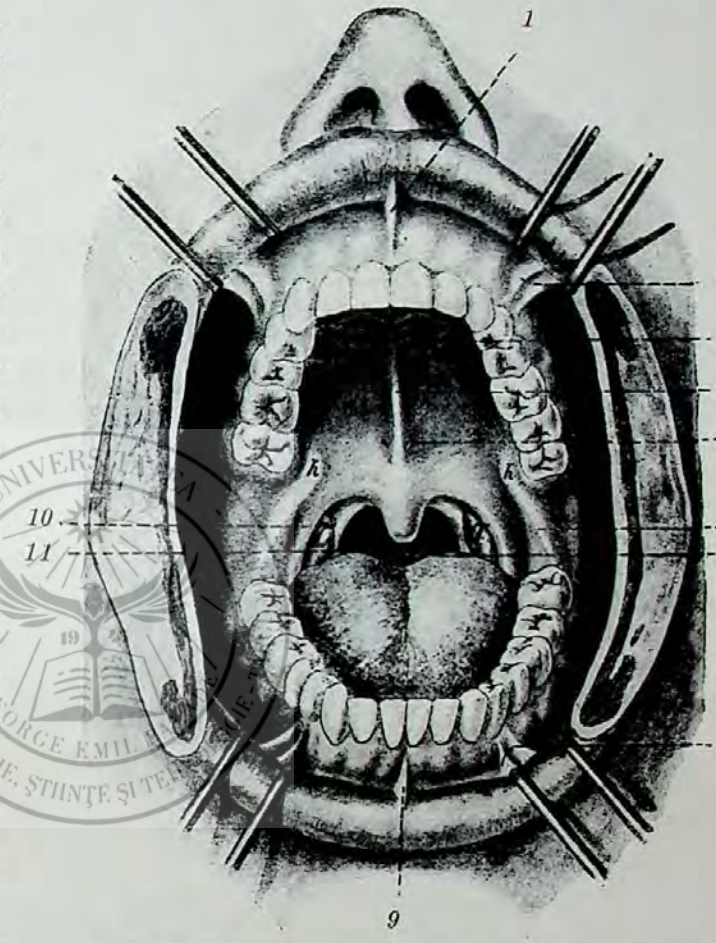

Abb. 2209. Geöffnete Mundhöhle von vorne.
1 = Frenulum labii superioris, *2* = Ligamenta gingivobuccalia (Plicae buccales superiores), *3* = Rugae palatinae, *4* = Raphe palatina, *5* = Foveola palatina, *6* = Plica pterygomandibularis, *7* = Isthmus faucium, *8* = Plicae buccales inferiores, *9* = Frenulum labii inferiores, *10* = Arcus palatopharyngeus, *11* = Arcus palatoglossus, *T* = Tonsille, *h* = Vorwölbung der Schleimhaut durch den Hamulus pterygoideus. (Nach Rauber-Kopsch.)

Beim Zahnverlust werden diese Falten viel stärker in Erscheinung treten, da die Höhe der Alveolarfortsätze mehr oder weniger reduziert wird. Die Ansatzstellen am Alveolarfortsatz können dann auf der Kammhöhe liegen. Welche Bedeutung diese beweglichen Falten für die Prothese haben, wurde schon im Abschnitt „Abdruck" hervorgehoben.

Das Cavum oris wird nach außen durch die Alveolarfortsätze und eventuell vorhandene Zahnreihen, nach unten durch den Mundboden, nach oben durch den Gaumen, dorsalwärts durch den weichen Gaumen, Arcus palatoglossus und Arcus palatopharyngeus begrenzt. Der Alveolarfortsatz des Unterkiefers ist auch auf der lingualen Seite jedoch nur in einer schmalen Zone mit Zahnfleisch, also straffer Schleimhaut

*

bedeckt. Der Übergang zur Schleimhaut des Mundbodens bei intakten Zahnreihen ist nirgends nennenswert unterbrochen. Nur bei zahnlosen Kiefern kann die Ansatzstelle des Frenulum linguae so weit nach vorne verschoben sein, daß auch dieses Band in innige Berührung mit einer Prothese kommen kann. Der Mundboden wird in der Hauptsache von den M. M. mylohyoidei gebildet, die beiderseits am inneren Teil des Unterkieferkörpers an der Linea mylohyoidea entspringen und sich in der Mitte in der Raphe vereinigen. Durch die Kontraktion der beiden Muskeln wird der Mundboden gehoben, eine Funktion, die bei jedem Schluckakt ausgeübt wird. Für die Bewegungen des Mundbodens kommen außerdem noch der M. genioglossus und auch der M. geniohyoideus in Betracht. — Als Nachbarorgane müssen im Unterkiefer die Glandulae submaxillares und sublinguales, deren Ausführungsgänge seitlich des Lippenbändchens liegen, berücksichtigt werden, da durch Prothesendruck auf die Ausführungsgänge Entzündungen dieser und der Speicheldrüsen selbst verursacht werden können. Die gleiche Rücksicht müssen wir im Oberkiefer dem Ausführungsgang der Parotis angedeihen lassen.

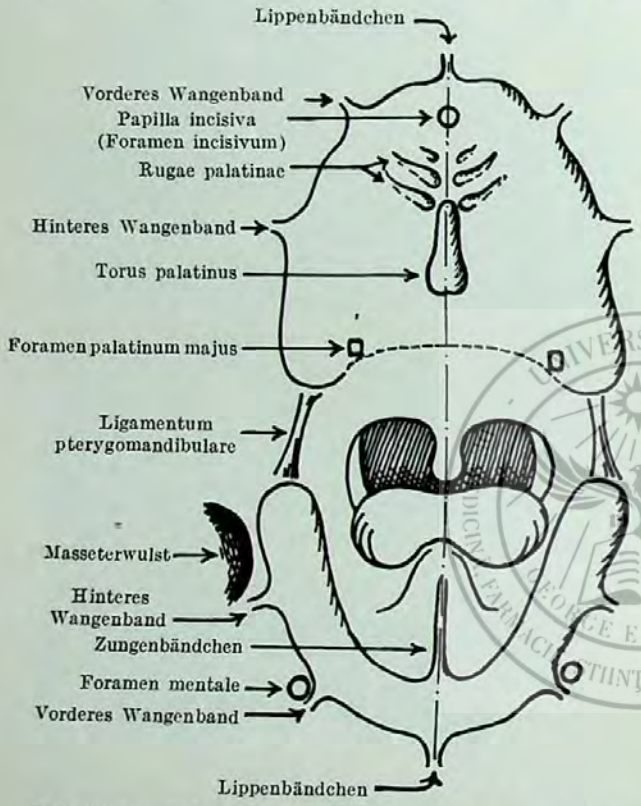

Abb. 2210. Schematische Zeichnung der prothetisch wichtigsten Gebiete. (Umzeichnung nach Köhler.)

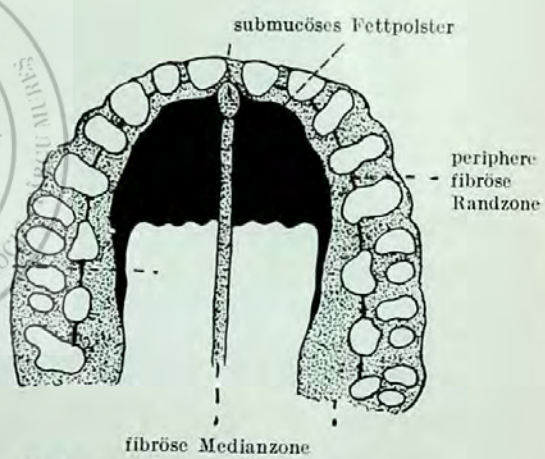

Abb. 2211. Beschaffenheit der Schleimhaut im Oberkiefer. (Nach Lund.)

Im Oberkiefer kommt als Prothesenunterlage neben den Alveolarfortsätzen hauptsächlich der Gaumen in Betracht, dessen harter Anteil (Palatum durum) durch die Proc. palatini maxillae und die Partes horicontales der Gaumenbeine gebildet wird. Der Schleimhautüberzug, der am vorderen Abschnitt zu mehr oder weniger stark ausgeprägten straffen Falten (Rugae) gewulstet ist, macht beim Betasten den Eindruck, als ob er in dünner Schicht unmittelbar mit dem Periost des Knochens verbunden sei. Die Untersuchungen von Lund haben gezeigt, daß dies nur für die Abschnitte der Restalveolarfortsätze und der Raphe palatina gilt. Diese erstgenannten Gebiete der derben, straffen, zahnfleischähnlichen Schleimhaut nennt Lund die periphere fibröse Randzone. Im vorderen Teil des harten Gaumens hinter dem Foramen incisivum kann histologisch in breiterer Ausdehnung keine feste unmittelbare Verbindung der Mucosa mit dem Periost festgestellt werden; eine Submucosa, die in der Hauptsache aus Fettgewebe besteht, ist dazwischengeschaltet. Nur in der Mittellinie, wie eben

schon erwähnt, zieht der derbe, straff verankerte Schleimhautstreifen der Raphe (fibröse Medianzone nach Lund). Das Fettpolster ist aber mit zahlreichen derben Strängen durchzogen, welche die Verbindung der Mucosa mit dem Periost herstellen, wodurch trotz des submucösen Fettpolsters der derbe, festfixierte Charakter der Schleimhaut erklärlich wird. Dieser Fettgewebszone schließt sich noch hinten die Drüsenzone beiderseits der Raphe an. Besonders muß die Gegend der Foramina palatina majora bei der Plattenprothesenanfertigung berücksichtigt werden. Wir wissen, daß gerade hier das Drüsen- und auch Fettpolster sehr mächtig sein kann, was uns darauf hinweist, daß wir mit der Belastung dieses Bezirkes sehr vorsichtig sein müssen. Durch allzu starken Prothesendruck werden die an dieser Stelle austretenden Gefäße komprimiert und infolgedessen der durch diese Gefäße versorgte Gewebsabschnitt schlecht ernährt, was sich in einer fortschreitenden Atrophie des Knochens bemerkbar machen kann. Dieselbe Rücksicht werden wir in der Gegend des Foramen incisivum walten lassen. Im Unterkiefer werden nur extreme Fälle von Atrophie eine besondere Schonung des auf den Kieferkamm gerückten Foramen mentale verlangen.

Da die partielle Plattenprothese ihren Halt in der Hauptsache an noch vorhandenen Zähnen, sei es durch Haftflächen oder Befestigungsvorrichtungen, hat, so muß auch ganz kurz auf die normale und teilweise auch pathologische Anatomie „des Zahnes" und seiner angrenzenden Gewebe (Parodontium) hingewiesen werden.

Der Zahn ist mit seinem Wurzelteil durch die Wurzelhaut im Alveolarfortsatz verankert. Unter normalen Verhältnissen wird nur der mit Schmelz bedeckte Kronenteil frei in die Mundhöhle ragen, während alle übrigen Zahnteile von Schleimhaut und Wurzelhaut bedeckt sind. Die Zahnkrone wird also derjenige Zahnabschnitt sein, welcher als Angriffspunkt für unsere Befestigungsvorrichtungen in Betracht kommt. Im allgemeinen ist der Schmelz so hart, daß er mit den gewöhnlichen Fixationsmitteln (Klammern usw.) nicht beschädigt werden kann. Ungünstiger liegen die Verhältnisse, wenn infolge des fortschreitenden Zahndurchbruches (im Sinne Gottliebs) größere Abschnitte Zement freigelegt sind, die durch die mechanische Einwirkung der härteren Klammern beschädigt, geradezu abgeschabt werden können. In solchen Fällen wird man diese „weichen" Teile des Zahnes durch entsprechende Maßnahmen (Kronen, Füllungen) schützen müssen. Viel größer ist aber die Gefahr einer anhaltenden Schädigung des Zahnfleischsaumes und damit des ganzen Parodontiums durch die Prothese und deren Befestigungsvorrichtungen bei falscher Ausführung des Ersatzes. Der Zahnfleischsaum, der zwar histologisch fast immer chronisch entzündlich verändert ist (Euler) kann durch dauernd einwirkende mechanische Insulte derart geschädigt werden, daß sich von hier aus schwerste irreparable Zerstörungen ausbreiten können. Wir werden also dem Zahnfleischsaum unsere Beachtung schenken, d. h. jeden unnötigen Druck in dieser Gegend vermeiden, ein Umstand, der besonders bei der Anfertigung von Klammern berücksichtigt werden muß.

Der Zahn ist durch die derben Fasern in der Alveole aufgehängt, so daß er eine gewisse Eigenbeweglichkeit besitzt. Diese Beweglichkeit wird erhöht, wenn der Periodontalraum verbreitert ist, oder in horizontaler Richtung Knochenpartien verlorengegangen sind. Wodurch solche Veränderungen (Horizontalatrophie, Parodontitis, Parodontose) bedingt werden, soll und kann hier nicht entschieden werden. Soviel steht fest, daß in manchen Fällen ungünstige Drucksteigerungen, die sich am Zahn auswirken, die alleinige Ursache oder zum mindesten einen maßgebenden ätiologischen Faktor darstellen können. Wir müssen aus diesem Grund mit den Prothesen jeden unnötigen Druck besonders in horizontaler Richtung vermeiden.

Die Veränderungen der Kiefer nach dem Zahnverlust. Die Funktion des Alveolarfortsatzes besteht darin, den Zähnen Verankerungsmöglichkeiten zu bieten. Nur wenn Zähne vorhanden sind, bildet sich der Alveorlarfortsatz. Deswegen ist es erklärlich, daß bei Verlust dieser Funktion, d. h. wenn die Zähne entfernt sind, dieses Teilorgan verschwindet, weil es zwecklos geworden ist. Die Resorption kann mehr oder weniger rasch vor sich gehen, sich nur auf den Alveolarfortsatz, manchmal nur auf einzelne Teile beschränken, oder aber auch auf den Kieferkörper übergreifen.

Die Untersuchungen Eulers haben gezeigt, daß im allgemeinen eine Extraktionswunde nach 6—8 Wochen knöchern vernarbt ist, ein großer Teil dieser Knochennarbe im Laufe mehrerer Monate durch Resorption abgebaut wird. Beim teilweisen Zahnverlust werden, vorausgesetzt, daß die Zahnentfernung nicht zu lange (Jahre!) zurückliegt, noch gut erhaltene Restalveolarkämme mit straffer Schleimhaut als Prothesenunterlage zur Verfügung stehen. Man muß aber immer mit der Möglichkeit rechnen, — dies sei hier schon erwähnt —, daß der Alveolarkamm einen weiteren Umbau erfährt, dem die Prothese dann angepaßt werden muß.

Der Verlust einzelner Zähne wird meist leicht in Kauf genommen, da man bei rein lokaler Betrachtung die Folgen des Verlustes als geringfügig zu bezeichnen versucht ist. Blickt man weiter, so kann man häufig die verheerende Wirkung einer Zahnlücke im übrigen Gebiß feststellen. Die intakten Zahnreihen sind natürlich versteift, da die einzelnen Zähne sich gegenseitig abstützen und dadurch mechanischen Einwirkungen, dem Kaudruck besonders in sagittaler Richtung, großen Widerstand entgegensetzen können. Ist nur eine Lücke vorhanden, so wird der Kontakt der gesamten Zahnreihe auf der betreffenden Seite und damit die gegenseitige Abstützung zerstört. Die der Lücke benachbarten Zähne werden nach dieser zu gekippt, der Antagonist der Lücke verlängert sich in diese, so daß das Artikulationsgleichgewicht gestört wird. Dazu kommt noch, daß die nach der Lücke zu gekippten Zähne in falscher Richtung beim Kauakt belastet werden können, wodurch die Gefahr einer „Belastungsparodontose" im Bereiche der Möglichkeit liegt. Ebenso wird der Antagonist, der sich im Laufe der Zeit stark verlängert, außer Funktion gesetzt und wird außerdem infolge der immer kürzer werdenden Verankerung im Alveolarfortsatz so locker werden, daß seine Erhaltung nicht immer möglich ist.

Abb. 2212. Atrophie des Knochens im Umfange der Druckzonen an den der Lücke benachbarten Zähnen. (Nach Schröder.)

Liegt die Notwendigkeit einer Zahnentfernung einmal vor, so sollte man auf Grund solcher Überlegungen darauf bedacht sein, möglichst bald die natürliche Versteifung der Zahnreihen durch einen entsprechenden Ersatz wiederherzustellen.

Durch den Verlust sämtlicher Zähne gehen nicht nur die Alveolarfortsätze ganz oder teilweise verloren, wodurch neue Kieferformen entstehen können, es werden auch die Lagebeziehungen zwischen Lippen, Wangen, Mundboden, Bändern usw. und Kiefer verändert.

Der Grad der Resorption ist in der Hauptsache von der Zeit abhängig, welche seit dem Zahnverlust verflossen ist. Dabei können auch noch individuell verschiedene Faktoren eine mitbestimmende Rolle spielen, z. B. erbliche Veranlagung, konstitutionelle Erkrankungen, die Art und Weise des Zahnverlustes. Die Atrophie der Kiefer kann solche extreme Ausmaße annehmen, daß z. B. der horizontale Kieferkörper (im Unterkiefer) eine dünne Knochenspange darstellt, im Oberkiefer die horizontalen Teile papierdünne durchlöcherte Platten sind.

Trotzdem die Resorptionsgrade individuell immer verschieden sind, dementsprechend auch die endgültige Kieferform, können doch bestimmte Typen festgestellt werden, die in ein Schema der Übersichtlichkeit wegen eingereiht werden sollen. Es ist außerordentlich wichtig, schon hier bestimmte Restkieferformen, die am häufigsten vorkommen, also als Typen bezeichnet werden können, eingehend zu betrachten, um in diesen Fällen den prothetischen Erfolg voraussehen zu können. Geringe Abweichungen von den schematisierten Formen, abnorm seltene Kieferformen, stören den Wert dieser Betrachtungsweise nicht.

Auf Veranlassung Schröders untersuchte Russow ein großes Material und konnte für den Oberkiefer drei gut abgrenzbare Kiefertypen festlegen.

Typ 1. Der Alveolarfortsatz überragt das Niveau des Gaumens in seiner ganzen Ausdehnung stark und „bildet einen schmalen in sich kompakten Wall, in den die Kieferhöhle nicht hineinragt und der, nach dem Vestibulum zu an manchen Stellen unter sich gehend, gute Retentionsmöglichkeiten für das ganze obere künstliche Gebiß bietet, um so mehr, als gerade in Fällen dieser Art der hintere Abschnitt des Kieferkammes, die Tuberositas maxillaris, besonders gut und kräftig entwickelt ist. Die Muskelansätze und Schleimhautfalten, die von den Wangen und Lippen zu den Kieferkämmen ziehen, setzen so hoch an ihnen an, daß sie ein weites Übergreifen der Gebißplatte auf die buccalen Flächen zulassen" (Schröder).

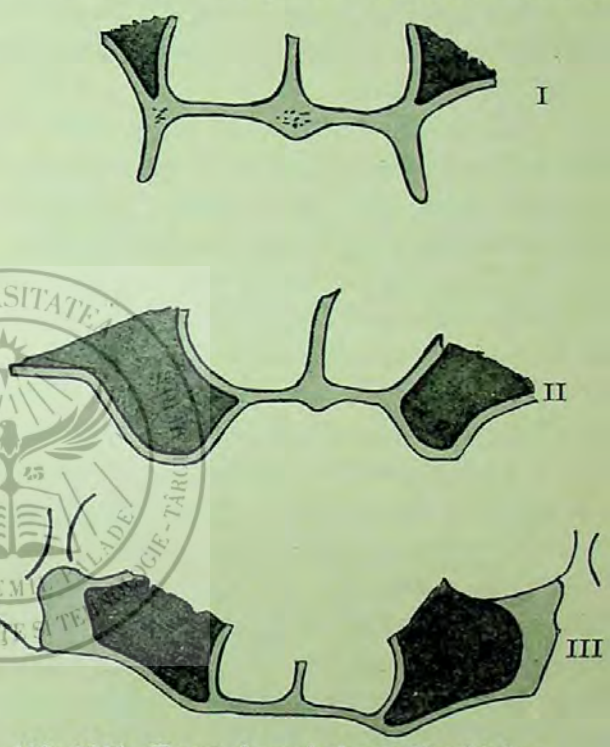

Abb. 2213. Typen des zahnlosen Oberkiefers. (Nach Schröder.)

Schröder ist der Ansicht, daß man in solchen Fällen mit dem einfachen Gipsabdruck sehr gute Resultate erzielen, also auf den Funktionsabdruck verzichten kann. Durch die gut erhaltenen Alveolarkämme ist einmal die Basisfläche für die Prothese sehr groß, wodurch die Adhäsionskraft ebenfalls vergrößert wird. Der Halt der Prothese auf einem solchen Kiefer wird allein wegen der Kieferform ein guter sein. Wenden wir aber noch den Saugeabdruck an (G.-S.-T.-Methode), wird die Saugfähigkeit nochmals erhöht werden (vgl. Abschnitt „Abdruck").

Bei dieser Kieferform kann man häufig beobachten, daß die schmalen Alveolarkämme unter dem Druck der Prothese sich verändern können, d. h. weiter resorbiert werden, so daß nach verschieden langer Zeit, je nach dem Prothesendruck, die festen Alveolarkämme in „schlotternde" verwandelt sind, die in prothetischer Hinsicht sehr ungünstig zu beurteilen sind.

Während der Typ 1 eine geeignete Form für die Prothese darstellt, ist die zweite typisierte Gestalt des Oberkiefers schon ungünstiger. „Zwar bilden die breiten flachen Kieferkämme eine gute tragfähige Basis, ergeben aber nicht mehr die Möglichkeit für eine rein mechanische Retention des Gebisses wie die Form des Typs 1. Ausgleichend wirkt allerdings die meist mit dieser Form verbundene breite Gaumenfläche, die zur Ausnützung der Adhäsionskraft bzw. des Luftdruckes als Befestigungsmittel des

künstlichen Zahnersatzes besonders geeignet ist. Der Typ 2 ist dem ersten gegenüber viel kompakter in der Form (d. h. er verändert sich unter dem Prothesendruck weniger), was darauf zurückzuführen ist, daß in der Mehrzahl der Fälle, wie röntgenologisch nachweisbar ist, die Kieferkämme von der Kieferhöhle fast vollständig eingenommen werden" (Schröder). Da die Bänder in diesem Falle besonders tief am Alveolarkamm ansetzen und dadurch die Prothesenbasis verkleinern oder die Gebißplatte leicht aus ihrer Lage verdrängen, empfiehlt Schröder die Ansatzstelle der Schleimhautfalten am Alveolarkamm zu lösen und weiter nach oben zu verlegen. — Für diesen Typ 2 eignet sich für das Abdrucknehmen ganz besonders die G.-S.-T.-Methode.

„Der Typ 3 weist zweifellos für den Ersatz die ungünstigsten Verhältnisse auf. Die Alveolarkämme sind fast völlig geschwunden; Gaumen, Kieferkämme und Fornix vestibuli liegen fast auf einer Höhe; die Schleimhautfalten greifen von der Wange und von den Lippen aus direkt auf die Umrandung des harten Gaumens über. Hier ist ein ausreichend genaues Arbeitsmodell nur mit Hilfe eines funktionellen Abdruckes möglich" (Schröder).

Bei diesem prothetisch ungünstigen Typ wird auch oft die G.-S.-T.-Abdruckmethode nicht zum Ziel, d. h. zur Fixation des Ersatzes führen, weswegen meist besondere Artikulationsverhältnisse (Kreuzbiß), Federbefestigung, vielleicht auch Saugvorrichtungen angewendet werden müssen.

Im Unterkiefer lassen sich ebenfalls bestimmte Typen abgrenzen, wobei einzelne Abweichungen und individuelle Schwankungen, wie bei der Betrachtung des Oberkiefers, nicht berücksichtigt werden können.

Allgemein kann man feststellen, daß die Resorption im Unterkiefer meist größere Ausmaße annimmt als im Oberkiefer. Es muß darauf hingewiesen werden, daß sich die Formänderungen nicht nur auf den horizontalen Teil des Kieferkörpers beschränken, sondern sich meist auch auf den aufsteigenden Ast mit dem Processus condyloideus und das gesamte Kiefergelenk infolge der Dysfunktion erstrecken. Extreme Fälle sind nicht selten, wo die Alveolarfortsätze vollkommen verlorengegangen sind und infolge Übergreifens des Schwundes auf den Kieferkörper das Foramen mentale, Linea mylohyoidea usw. in einem Niveau mit der Restkieferkammhöhe liegen. Es ist klar, daß dies für die Prothese äußerst ungünstige Fälle sind. Im allgemeinen richtet sich auch im Unterkiefer der Grad des Alveolarfortsatz- und Kieferschwundes nach der verflossenen Zeit nach dem Zahnverlust. Besonders auffallend kann man die Abhängigkeit der Schwundstärke von der Zeit in solchen Fällen beobachten, wo die Molaren und Prämolaren schon vor Jahren verlorengegangen sind, während der Restbestand der Frontzähne erst vor Wochen entfernt wurde. Hier werden wir im Frontzahngebiet immer noch einen relativ gut erhaltenen Alveolarkamm finden, während im Backzahngebiet von einem „Kamm" kaum mehr gesprochen werden darf.

Der zu verschiedenen Zeiten erfolgte Zahnverlust hat also Niveauunterschiede der Kammhöhe zur Folge, die wir bezüglich Fixation der totalen Prothese im Unterkiefer besonders schätzen.

Nach Köhler und Schröder können 4 Typen des zahnlosen Unterkiefers unterschieden werden.

Typ a: Der alveolare Teil des Unterkiefers ist gleichmäßig und nur in geringem Grade resorbiert. Der Kieferkamm ist rund und überragt die Mundschleimhaut. Es ist noch deutlich die muldenförmige Umschlagsfaltengegend zu erkennen. Die Schleimhautfalten und Muskeln setzen tief unterhalb des Alveolarkamms an.

„Dieser Typ ist verhältnismäßig selten; er ist nur dadurch möglich, daß alle Zähne ziemlich gleichzeitig verlorengingen, und hat ferner zur Voraussetzung, daß der Re-

sorptionsprozeß noch nicht so sehr weit vorgeschritten ist. Mit fortschreitendem Resorptionsprozeß verschmälert sich der Kieferkamm und läuft schließlich in eine feine, oft messerscharfe Linie aus, die den Träger einer unteren Prothese stark zu belästigen vermag" (Schröder).

Aus der Form a entwickelte sich, wie eben durch das Zitat angedeutet, bei fortschreitender Resorption der Typ b, dessen nachteilige Veränderung hauptsächlich darin besteht, daß die Resorption nicht an den Alveolarfortsätzen halt gemacht, sondern auf die oberen Teile des Kiefers übergegriffen hat. Der ganze Unterkieferkamm ist gleichmäßig, aber sehr stark resorbiert, so daß er kaum über das Niveau des Mundbodens hinausragt. Die Schleimhautfalten und Muskeln setzen fast an der Höhe des Kieferkammes an, so daß nur „eine spärliche Basis für das untere Ersatzstück"

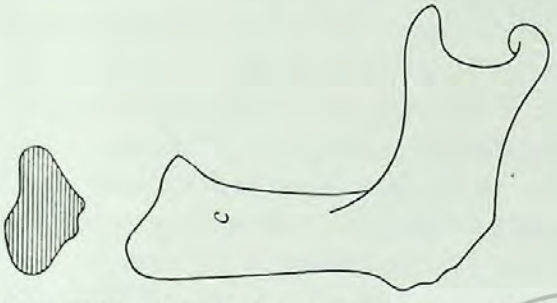

Abb. 2214. Alveolarkamm, im mäßigen Umfang gleichmäßig resorbiert.

Abb. 2215. Außer dem Alveolarkamm sind auch die oberen Teile des Kiefers resorbiert.



Abb. 2216. Resorption des Alveolarfortsatzes besonders im Molarengebiet.

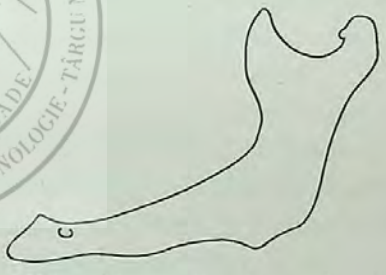

Abb. 2217. Resorption, besonders im Frontzahngebiet.

Abb. 2214—2217. Typen des zahnlosen Unterkiefers. (Nach Schröder.)

vorhanden ist. Der Typ b ist in prothetischer Hinsicht als „sehr ungünstig" zu bezeichnen, während Typ c wieder erfreulichere Aussichten bietet. Diese Form mit ihren starken Niveauunterschieden ist dadurch entstanden, daß die Molaren viel früher als die Frontzähne verlorengingen. Im frontalen Abschnitt besteht noch ein gut ausgeprägter Alveolarfortsatz, welcher der Prothese einen sehr guten Halt bieten kann, und gleichzeitig das nach Vorne-Gleiten des Zahnersatzes verhindert. Liegen die umgekehrten Verhältnisse bezüglich der zeitlichen Reihenfolge des Zahnverlustes vor, so resultiert der weit ungünstigere Typ d, bei welchem der Kiefer in seinem frontalen Teil bedeutend niederer, d. h. mehr resorbiert ist als in seinem rückwärtigen Abschnitten. Infolgedessen wird die Prothese die Neigung haben, auf diesen schiefen Flächen nach vorne zu gleiten und wird auch in dieser Tendenz nicht gehindert werden können, da der frontale Restkamm keinen nennenswerten Prellbock darstellen kann. Auch in diesem Fall werden wir nur durch eine bestimmte Aufstellung der Zähne eine Verbesserung der Stabilität der Prothese erreichen können.

Als Abdruckmethode kommt für alle 4 Typen nur der Saugeabdruck in Betracht, besonders aber für b, c und d, während bei der Form a der einfache Funktionsgipsabdruck noch anwendbar sein kann, weil hier die Alveolarkämme noch genügend mechanischen Halt für die Prothese bieten.

Im Abschnitt „Abdruck" wurde schon darauf hingewiesen, daß nicht allein die Form der Kiefer bzw. der Restalveolarkämme für das prothetische Resultat von Bedeutung sein kann, sondern daß auch die Art der Schleimhaut, welche von der Prothese bedeckt werden kann, einen wesentlichen Einfluß auf den Halt der Prothese und die Druckgestaltung während des Kauaktes haben kann. Wird eine stark verschiebliche Schleimhaut von der Prothese bedeckt, ist die Möglichkeit sehr groß, daß bei einem geringen Abheben der Plattenbasis diese lose Schleimhaut sich verschiebt und vielleicht in Falten legt, die an der Prothesenbasis nicht berücksichtigt sind, mit dem Erfolg, daß beim Andrücken der Prothese Druckschmerzen auftreten, die eine Kaudruckentwicklung, wie sie zum Zerkleinern der Nahrung notwendig ist, nicht zulassen.

Es ist also wichtig, auch die veränderten Verhältnisse der Schleimhautbezirke im zahnlosen Kiefer noch genauer zu betrachten, als dies im Kapitel „Abdruck" schon geschehen ist. Der hohe Alveolarkamm, wie wir ihn bei Typ 1 des Oberkiefers kennenlernten, ist zum größten Teil mit straffer, mit dem Periost fest verbundener unbeweglicher Schleimhaut, der früheren (als noch Zähne vorhanden waren) Gingiva propria, deren palatinaler und buccaler Abschnitt sich nach dem Zahnverlust auf der Höhe des Alveolarfortsatzes vereinigt haben, überzogen. Man bezeichnet jetzt diesen unnachgiebigen, wenig druckempfindlichen Schleimhautbezirk am besten als Kammhaut (Köhler). Die Ausdehnung dieser Kammhaut wird dadurch bestimmt, daß man Lippen und Wangen maximal abzieht und so die Grenze der derben Schleimhaut erkennen kann. Dieser Kammhaut schließt sich buccal im Unterkiefer auch nach lingual ein schmaler Streifen wenig beweglicher Schleimhaut, die schon früher erwähnte Grenzhaut (Abschnitt „Abdruck") an, die für die Ventilwirkung des Prothesenrandes von großer Bedeutung ist. Im Oberkiefer wird der Alveolarkamm fast immer mit Kammhaut bedeckt sein, weil sich der Alveolarbogen bei der fortschreitenden Resorption nach der Mitte zu verkleinert und die Kammhöhe auch in extremen Fällen immer noch in der fibrösen Randzone (Lund) zu finden ist. Im Unterkiefer werden diese günstigen Verhältnisse nur selten zu finden sein, zumal dann nicht, wenn die Alveolarfortsätze vollkommen geschwunden sind. Ist letzteres der Fall, wird nirgends mehr der Knochen von Kammhaut, sondern nur von beweglicher Schleimhaut bedeckt sein. Der Knochen wird durch diesen zarten stark verschieblichen Schleimhautüberzug nur wenig geschützt, und wird sehr empfindlich auf den Prothesendruck reagieren.

Köhler hat in dieser Hinsicht eine große Anzahl zahnloser Kiefer untersucht und konnte dabei interessante Beziehungen zwischen Kieferform, bzw. dem jeweiligen Stadium der Resorption und der bedeckenden Schleimhaut feststellen: „Zunächst beobachten wir, daß bei einer Reihe von Fällen die Kammhaut an Dicke wesentlich abgenommen hat und mit Sicherheit eigentlich nur noch an ihrer geringen Verschieblichkeit gegen den Kieferknochen erkenntlich ist. Gleichzeitig kommt es dann im Bereiche der Grenzhaut zu einer deutlichen Auflockerung, die sich darin äußert, daß sich bei geringem Zug an der Wange an einzelnen Stellen der Grenzhaut kleine horizontalstehende Schleimhautfalten bilden. Bei weiterem Schwund des Alveolarkammes findet man im Bereich der Grenzhaut ein 2—3 mm dickes, verschiebliches Randpolster, das ohne scharfe Grenze in die Umschlagsfalte übergeht. Bewegungen der Wange bewegen dieses Randpolster mit, während man bei vorsichtigem Abziehen der Wange erkennen kann, daß die eigentliche Umschlagsfalte oberhalb des Randpolsters

nach der Kammbasis zu liegt. In vielen Fällen ist die Entstehung des Randpolsters und der ihm zugrunde liegende Kammschwund auf den Einfluß einer schlechtsitzenden Prothese zurückzuführen, deren Ränder schon anfangs zu lang waren oder nicht rechtzeitig dem fortschreitenden Kieferschwund angepaßt wurden."

Die Beziehungen der Kammhaut und Grenzhaut zum augenblicklichen Stadium der Resorption hat Köhler treffend im folgenden Schema zusammengefaßt:

1. Anfangsstadium der Rückbildung.
   Kennzeichen:
   a) Gut erhaltene Kammhaut, 5—6 mm breit;
   b) mindestens 3—4 mm breites Band unbeweglicher Grenzhaut;
   c) kammferner Ansatz der Ligamente, der Wangen- und Lippenmuskulatur und der Schleimhautumschlagsfalten.
2. Mittleres Stadium des Kammschwundes.
   Kennzeichen:
   a) Kammhaut oft nicht mehr typisch erhalten;
   b) Grenzhaut schmäler als im Anfangsstadium, bisweilen bereits Faltenbildung;
   c) Ligamente, Muskelansätze und Schleimhautumschlagsfalten mehr kammwärts, ca. 5—8 mm.
3. Stadium des fortschreitenden Kammschwundes.
   Kennzeichen:
   a) Kammhaut besonders im Unterkiefer meist geschwunden bis auf kleine typische Inseln;
   b) ausgesprochenes Randpolster im Bereich der Grenzhaut;
   c) Alveolarkämme teilweise erhalten, teilweise aufgelockert mit Schwund des knöchernen Kernes;
   d) das Randpolster und zum Teil auch die Kämme werden durch Bewegung der angrenzenden Ligamente, wenn auch indirekt, mitbewegt.
4. Endstadium der Rückbildung. Greisenkiefer.
   Kennzeichen:
   a) völliger Kammschwund, manchmal nur noch als schmale Schleimhautfalte kenntlich;
   b) Randpolster nicht mehr ausgesprochen und abzugrenzen.

Supplee gibt eine ähnliche Einteilung der zahnlosen Kiefer in 4 Klassen, wobei er Ober- und Unterkiefer getrennt betrachtet. Da uns dieses Schema in kurzer, prägnanter Form auf die Kiefer- und Schleimhautabschnitte hinweist, welche für die Funktionstüchtigkeit des vollständigen Zahnersatzes sehr wichtig sind, sei die ältere und die neuere Einteilung, wie sie Köhler zitiert, angeführt.

Klasse I:

Oberkiefer:

Feste Alveolarränder, bedeckt mit einer gleichförmigen Lage leicht nachgebenden Gewebes.

Ligamentansatz: buccal und labial hoch (weit ab) vom Alveolarkamm ansetzend.

Gaumen: mit gleichmäßiger Schleimhautlage bedeckt.

Hinteres Gaumendrittel: mäßig weiche Bezirke.

Unterkiefer:

Hoher, überall harter Alveolarrand.

Muskelansätze tief unten (weit ab vom Alveolarrand) am Labial- und Lingualrand des Alveolarfortsatzes.

Gleichmäßige Schleimhautlage über gut ausgeprägtem Alveolarfortsatz.

Ebenso in der Molarengegend.

(Anmerkung des Verfassers: Prothetisch sehr günstig.)

Klasse II:

Oberkiefer:

Fester Alveolarkamm und Gaumen bedeckt mit sehr stark angespanntem Gewebe.

(Dünne, sehr feste Schleimhaut.)

Hinteres Gaumendrittel, besonders in der Medianlinie: sehr kleine schmale Zone von weichem Gewebe.

Muskelansätze: sehr nahe (näher als bei I) am Alveolarkamm, sehr ausgesprochen in der Wirkung.

Knochenvorsprung (Torus palatinus) häufig zu finden.

Unterkiefer:

Ligamente: nahe am Alveolarkamm, ebenso in der Molarengegend.

Schleimhaut: sehr dünn über dem Alveolarkamm.

Flacher, harter Alveolarrand mit hervortretenden Muskeln, deren Ansatz wenigstens $^1/_4$ Zoll = 6,3 mm vom Alveolarkamm entfernt ist, und zwar in der Molarengegend.

(Anmerkung: Prothetisch günstig, jedoch nicht so wie I.)

Klasse III.

Oberkiefer:

Feste Alveolarkämme.

Weicher Hof am Gaumen, besonders im hinteren Drittel des harten Gaumens beiderseits der Medianebene.

Die Buccal- und Labialbänder setzen am Alveolarkammbezirk des beweglichen weichen Gewebes an, das die buccale und labiale (Vestibulum oris) Fläche bedeckt.

Kleine Knochenprominenzen sind oft unter dem weichen Gewebe verborgen (können nur durch Druck mit dem Kugelinstrument gefunden werden).

Erfolgreiche Abdrücke und Prothesen mit Gips sozusagen unmöglich, weil rein örtliche Kompression des beweglichen weichen Gewebes absolut erforderlich ist. Solche Gebisse erfordern den Gebrauch der neuen Abdruckmethode (G.-S.-T.-Methode).

Muskelansätze: durch weiches, bewegliches Gewebe mit dem Aveolarkamm verbunden.

Schleimhaut: verhältnismäßig dick.

Torus: kleiner, gut ausgeprägter oft vorhanden, nur durch Druck unter der weichen Schleimhaut zu finden.

Hinteres Gaumendrittel: verschieden tiefe Schicht weichen, beweglichen Gewebes im hinteren Drittel unter der Schleimhaut.

Unterkiefer:

Muskelansätze: wie im Oberkiefer, mit dem Alveolarkamm indirekt verbunden durch weiches, bewegliches Gewebe.

Ebenso in der Molarengegend.

Flacher oder hoher Alveolarrand, wo die Muskelansätze bis zum Alveolarkamm reichen, besonders in der Molarengegend. In vielen Fällen hat dieser Typ indirekte Ansätze der Muskeln an dem Alveolarkamm durch das weiche, bewegliche Gewebe.

(Anmerkung: Prothetisch nur günstig mit der G.-S.-T.-Abdruckmethode.)

Klasse IV:

Oberkiefer:

Hoher oder niederer Gaumen, weicher Alveolarkamm oder weiche Tuberositas maxillae. Buccale und labiale Muskelansätze hoch oder tief.

Gaumen: entweder hart oder von wechselnder Festigkeit.

Vorspringendes Merkmal: weicher Alveolarkamm im Frontbereich, bewegliche Tuberositas, beiderseits Muskelansätze hoch oder niedrig, aber mit dem weichen Kamm verbunden.

Schleimhaut: dünn, dick oder in der Dicke wechselnd.

Hinteres Gaumendrittel: Bewegliches Gewebe, klein und dünn oder groß und tief.

Torus: oft ausgesprochen.

Unterkiefer:

Buccal und lingual Muskelansätze durch bewegliche Membran an den weichen Kamm gebunden.

Ebenso in der Molarengegend.

Beweglicher oder weicher Alveolarrand.

Muskelansätze entweder direkt oder indirekt vermittelst des weichen Gewebes.

Der weiche Alveolarkamm ist gewöhnlich dünn, bandartig und sehr beweglich.

(Anmerkung: Prothetisch ungünstig.)

Durch diese einschneidenden Veränderungen, die sich am Kieferkörper und den Alveolarfortsätzen abspielen, kann auch die Gestalt und Größe der Kieferbogen verändert werden. Der Oberkiefer wird meist, normale frühere Verhältnisse vorausgesetzt, seine elliptische Form beibehalten, die eine günstige Druckverteilung gestattet. Ungünstiger liegen die Verhältnisse bei V-förmigen Oberkieferbogen, da es hier nicht einfach ist, die künstlichen Zähne so auf der Prothesenbasis anzuordnen, daß sie neben der funktionellen Leistung auch den kosmetischen Anforderungen genügen. — Im Unterkiefer findet man neben der üblichen parabolischen Gestalt auch die U-Form. — Besonders wichtig ist es, das Größenverhältnis der beiden Kieferbogen zueinander zu beachten. Man kann sehr häufig feststellen, daß der Oberkieferbogen bedeutend kleiner als der Unterkieferbogen ist, besonders dann, wenn die Resorption sehr weit fortgeschritten ist. Die Häufigkeit dieses Mißverhältnisses gibt die Veranlassung, zu überlegen, worauf diese Inkongruenz zurückzuführen ist.

Die buccalen Teile der Alveolarfortsätze des Oberkiefers sind fast immer nach außen geneigt. Die äußerste höchste Kante des kaum resorbierten Alveolarkammes wird nicht senkrecht sondern außerhalb über dem äußersten buccalen Punkt des horizontalen Teiles des Kieferkörpers liegen. Die Resorption beginnt zuerst an den pro-

minenten, also in diesem Fall den größten Umfang darstellenden Teilen. Durch den Schwund der buccalgeneigten Alveolarkämme wird die Größe des Oberkieferbogens je nach dem Grade der Resorption reduziert.

Im Unterkiefer liegen die Verhältnisse gerade umgekehrt. Die seitlichen Alveolarkämme sind meistens mehr oder weniger nach lingual geneigt. Durch die Resorption der obersten Kammteile wird hier also der Kieferbogen an Größe zunehmen.

Je stärker die buccale bzw. linguale Neigung der Alveolarfortsätze und je größer der Schwund, um so stärker wird die Inkongruenz der beiden Zahnbögen sein (vgl. Abb. 2218—2220).

Ist das Mißverhältnis nicht sehr groß, so können durch den Kreuzbiß der künstlichen Zähne noch günstige Artikulationsverhältnisse geschaffen werden und trotzdem

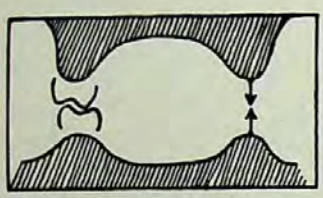

Abb. 2218. Harmonie.

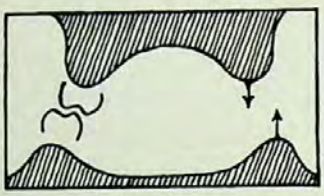

Abb. 2219. Unterkiefer zu groß (häufig!).

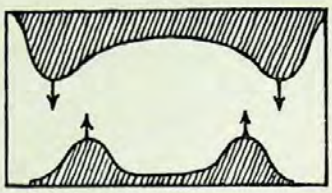

Abb. 2220. Unterkiefer zu klein (sehr selten!).

Abb. 2318—2220. Die Größenverhältnisse der Kieferbögen von Ober- und Unterkiefer (transversal). (Umzeichnung nach Köhler.)

die Zähne im Ober- und Unterkiefer senkrecht auf den Alveolarkamm im Interesse der Stabilität der Prothese gestellt werden. In extremen Fällen muß man mit den oberen Zahnreihen über den Alveolarkamm nach buccal rücken und so Kippmomente der Prothese verursachen. Dies hat weiter zur Folge, daß bestimmte Befestigungsvorrichtungen, die intermaxilläre Feder, herangezogen werden müssen. Der durch

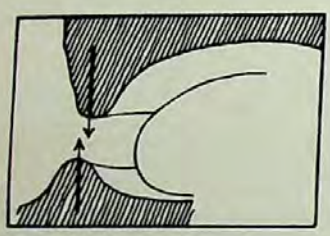

Abb. 2221.



Abb. 2222.

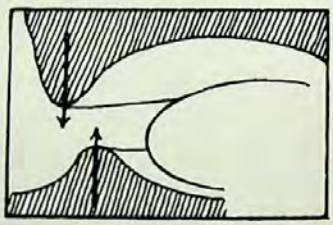

Abb. 2223.

Abb. 2221—2223. Die Stellungsmöglichkeiten der zahnlosen Kiefer zueinander in sagittaler Richtung. (Umzeichnung nach Köhler.)

diese kontinuierlich ausgeübte Druck hat aber eine weitere Resorption der Kiefer und damit eine Verstärkung der Disharmonie zur Folge.

Bißanomalien und Mißbildungen der Kiefer werden selbstverständlich auch noch Nachteile in der Stellung der zahnlosen Kiefer zueinander erkennen lassen und oft die Herstellung eines funktionstüchtigen Zahnersatzes erschweren.

Folgende Skizzen (nach Köhler) veranschaulichen am besten die hauptsächlichsten Stellungsformen der zahnlosen Alveolarkämme zueinander.

Veränderungen des Kiefergelenks, z. B. die Ausbildung eines sog. Schlottergelenkes können ebenfalls eine nachträgliche Stellungsänderung der beiden Kiefer zur Folge haben. Es ist eine bekannte Tatsache, daß das zahnlose Individuum, das sich infolge langdauernder Zahnlosigkeit an diese gewöhnt hat, die Nahrung mit den Alveolarkämmen zerquetscht. Es bildet sich allmählich der Zustand heraus, daß sich die Kieferkämme in fast gleichbleibender horizontaler Kammhöhe bei dieser Art „Kauakt"

einander nähern. — In prothetischer Hinsicht sind solche Fälle nicht ungünstig zu beurteilen; die Hauptsache ist, daß die Bißhöhe „passend" gewählt wird (s. Teilabschnitt: Bißnahme).

Entlastungsbezirke des zahnlosen Kiefers. Wie schon öfters erwähnt, können durch ungleichmäßige, d. h. für einzelne Stellen zu starke Druckbelastung Resorptionserscheinungen ausgelöst werden, die den zu Anfang hervorragenden Halt der Prothese bald erheblich vermindern. Bei der Besprechung der Anatomie der plattentragenden Teile wurde gezeigt, daß der Schleimhautüberzug in allen Abschnitten nicht gleich dick ist. Auch im Abschnitt „Abdruck" wurde auf die verschieden starke Kompressibilität der Schleimhaut hingewiesen. Aus diesem Grunde ist das Gipsfutter als Schlußabdruck bei der G.-S.-T.-Methode empfohlen. Bei einem Abdruck mit einer dünnen Schicht Kerrmasse in einem individuell geformten Löffel oder in einer alten Prothese werden besonders die strafferen Schleimhautpartien komprimiert, während die Abdruckmasse nicht ausreicht, auch die weicheren, nachgiebigeren Schleimhautabschnitte genügend zusammenzupressen. Eine nach einem solchen Abdruck angefertigte Prothese wird bei Kaudruckentfaltung die Kieferknochenabschnitte mit dünner, harter Schleimhautdecke mehr belasten als diejenigen mit dickem, weichem Schleimhautpolster. Infolgedessen werden an den überlasteten Stellen Resorptionserscheinungen auftreten, so daß die Prothese nach einiger Zeit in diesen Abschnitten hohl liegt.



Abb. 2224.



Abb. 2225.

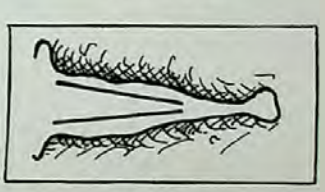

Abb. 2226.

Abb. 2224—2226. Die Kammabstandsmöglichkeiten. (Umzeichnung nach Köhler.)

Mit Hilfe des Schlußgipsabdruckes beim Saugeabdruck (G.-S.-T.-Methode) erzielen wir in vielen Fällen eine gleichmäßige Kompression des ganzen Schleimhautüberzuges. Sehr oft liegen aber anatomische Besonderheiten vor, die auch eine besondere Rücksicht und entsprechende Maßnahmen erfordern.

Die Sutura palatina springt oft als kräftige, scharfe Knochenleiste vor, die nur mit ganz dünner, nicht zusammendrückbarer Schleimhaut bedeckt ist. Diese starre Unterlage wird für die Prothese sehr leicht einen „Kipppunkt" darstellen. Besonders auffallend kann diese knöcherne Prominenz am rückwärtigen Ende der Mittellinie werden, an der Stelle, wo die horizontalen Teile des Oberkiefers mit denen des Gaumenbeines zusammenstoßen. Am Kreuzungspunkt der Knochennähte findet man häufig eine verschieden starke knöcherne Erhebung, den Torus palatinus, die nur mit dünner Schleimhaut überzogen ist. Dieser Torus palatinus kann geradezu als Drehpunkt für die Prothese wirken, so daß deren Halt ein äußerst mangelhafter ist. — Diese Nachteile lassen sich dadurch vermeiden, daß man an den entsprechenden Stellen (Sutura und Torus) des Abdruckes so viel wegradiert, als die weichen Schleimhautbezirke komprimiert werden können. Das Positiv eines solchen Abdruckes (Negativ) wird also die knöchernen Erhabenheiten in verstärktem Maße wiedergeben; die Prothese wird unbelastet an diesen nicht komprimierbaren Abschnitten hohl liegen, bei Belastung, also Kompression der dickeren Schleimhautpolster, eben aufliegen. Das Radieren am Abdruck setzt eine reiche Erfahrung voraus und ist nicht ganz ungefährlich, da man durch zuviel Wegnehmen das ganze Abdruckresultat zerstören kann. Es erscheint deshalb zweckmäßiger, die Erhöhung der betreffenden Bezirke erst am

Modell durch Auflegen von Blei- oder Zinnfolie vorzunehmen. — Genau so müssen scharfe Kanten der Alveolarkämme, wie man sie häufig im Unterkiefer findet, entlastet werden.

Diejenigen Stellen an den Kiefern, an welchen Gefäße und Nerven austreten, dürfen möglichst keinem starken Prothesendruck ausgesetzt werden, da sonst Ernährungsstörungen in den Kieferabschnitten auftreten, welche durch die betreffenden Gefäße versorgt werden (s. Abb. 2210, S. 2088). Die Folge einer mangelhaften Blutversorgung wird eine fortschreitende Atrophie sein. Wir werden im Oberkiefer das Foramen incisivum und das Foramen palatinum majus zu berücksichtigen haben, und die Entlastung mit den gleichen Maßnahmen (Radieren am Abdruck oder Auflegen von Folie auf das Modell) herbeiführen. Die so herzustellende Entlastung muß um so stärker sein, je geringer das Schleimhautpolster über den Gefäßaustrittstellen ist. Die betreffenden Stellen müssen gleich am Abdruck (mit Tintenstift) markiert werden. Die Lage des Foramen incisivum ist durch die Papilla incisiva kenntlich gemacht, so daß das Auffinden dieses Entlastungsbezirkes keine Schwierigkeiten bereiten kann.

Abb. 2227. Torus palatinus. a = Torus palatinus. b = Tuberositas. (Nach Schröder.)

Die Lage des Foramen palatinum majus ist uns geläufig durch die Anästhesie des N. maxillaris, jedoch fehlen im zahnlosen Kiefer die orientierenden Hilfspunkte der Zähne. Im allgemeinen wird man bei exakter Palpation eventuell mit einem kugeligen Füllinstrument das Gefäßloch leicht finden können. Das Hilfsinstrument in Form einer Gabel mit kugeligen Enden, welches von Köhler angegeben ist, kann das Aufsuchen erleichtern.

Durch zu starken Prothesendruck können außer den Ernährungsstörungen für den Patienten unangenehme Erscheinungen ausgelöst werden, nämlich neuralgieforme Schmerzen durch Druck auf Nerven. Diese Gefahr ist im Oberkiefer im allgemeinen gering, dagegen wird sie im Unterkiefer bei starker Resorption eher möglich, da das Foramen mentale in den Bereich der Prothesenbasis rücken kann. In extremen Fällen kann es sogar vorkommen, daß das Foramen mentale unmittelbar auf der Kammhöhe liegt. Auch hier werden die Prothesen hohl gelegt werden müssen.

Die Vorbereitung des Mundes zur Aufnahme einer Plattenprothese. Sind einmal Zähne verlorengegangen, so ist es von Wichtigkeit, möglichst bald die Lücken zu schließen, um die nachteiligen Folgen für das Gesamtgebiß zu verhindern. Für den festsitzenden Brückenersatz wird keine allzu lange Wartezeit zwischen Extraktion und Ersatzanfertigung notwendig sein, da der Alveolarfortsatz für diese Art von Prothese als Unterlage nicht in Betracht kommt. Im Gegenteil ist es wünschenswert, möglichst bald diesen Zahnersatz anzufertigen, um die unliebsame Stellungsänderung der Nachbarzähne der Lücke mit ihren Folgen zu verhindern. — Anders sind die Bedingungen für die Plattenprothese. Wir benötigen in diesem Falle einen wohlgeformten, gut verheilten Alveolarfortsatz als Unterlage für die Prothese. Die Vorbereitung des Mundes für die Aufnahme einer Plattenprothese beginnt mit der Zahnextraktion, da man durch diesen Eingriff im guten und schlechten Sinne die spätere Form der zahnersatztragenden Teile beeinflussen kann. Es ist von Wichtigkeit, auch mit Hilfe der Plattenprothese möglichst bald die Lücken zu schließen, um ebenfalls die Wanderung der noch vorhandenen Zähne hintanzuhalten, und, was besonders beim totalen Ersatz in Betracht kommt, die Resorption der Alveolarkämme aufzuhalten. Es ist doch wahrscheinlich, daß bei gleichmäßiger Druckverteilung der Reiz auf die einzelnen

Knochenabschnitte so gestaltet werden kann, daß er sich innerhalb der physiologischen Wirkungsbreite hält und so zum mindesten keine verstärkten Resorptionserscheinungen verursacht, sondern eher die Veranlassung gibt, daß An- und Abbauvorgänge im Knochen sich die Waage halten, man also bei rechtzeitigem prothetischem Eingriff sehr lange den Status quo erhalten kann. Man darf annehmen, daß bei normalem Verlauf der Extraktion die dadurch gesetzte Wunde nach 6—8 Wochen knöchern vernarbt ist. Man muß selbstverständlich immer mit der Möglichkeit rechnen, daß nach dieser Zeit auch mit „physiologischer Prothesenbelastung" noch ein weiterer Schwund des Alveolarkammes eintritt.

Ist man gezwungen, in einem Gebiß, welches „prothesenreif" (für den Plattenersatz) ist, eine Zahnextraktion vorzunehmen, so ist es Pflicht, die Extraktion so auszuführen, daß der Ersatz möglichst bald auf gut verheilten Alveolarkämmen getragen werden kann. Es wäre falsch, aus übertriebener Rücksicht auf den Patienten, die Plattenprothese auf schlecht verheilte Extraktionswunden zu setzen, da einmal dem Prothesenträger dadurch ein schlechter Dienst erwiesen würde, weil der Zahnersatz ihm Schmerzen bereitet und keine Erhöhung der Kaufunktion darstellen kann, und dann durch die bald „schlechtsitzende" Prothese ungünstige Deformierungen der Schleimhaut und des Alveolarkammes verursacht würden. In den Fällen einer dringenden Prothesennotwendigkeit ist dann eher die Immediatprothese indiziert (s. Abschnitt „Immediatprothese").

Bei der Zahnextraktion wird eine Zahnfleisch- und eine Knochenwunde gesetzt, sehr oft auch eine Infraktion dünner Knochensepten und Alveolarwände. Die Zahnfleischwunde wird wie alle Schleimhautverletzungen im Munde sehr rasch heilen, wenn keine besonderen Störungen im Heilungsverlauf eintreten. Wie verhält sich aber die Knochenwunde? Nach der Zahnentfernung bildet sich in der leeren Alveole ein Blutpfropf dessen Anwesenheit uns äußerst erwünscht ist, weil er das Eindringen von Fremdkörpern und die ungestörte Ansiedlung von Infektionserregern in der tiefen Alveole verhindert. Dieser Thrombus wird in der Tiefe allmählich organisiert und in Knochen umgebaut werden. Die Ränder der Alveole werden ungefähr bis zu deren Mitte resorbiert, ein Prozeß, der sich über mehrere Wochen erstreckt und der zeitlich noch weiter ausgedehnt wird, wenn größere Partien der Alveolenwände bei der Extraktion zertrümmert und infrakturiert wurden. Sind solche kleinen Knochenfragmente vom Periost, von ihrem Ernährungsgebiet, getrennt worden, werden sie als Sequester betrachtet und müssen eliminiert werden. Sehr häufig stellen interradiculäre Knochensepten solche Sequester dar. Daß hierdurch der Heilungsverlauf einer Extraktionswunde gestört wird, ist ganz klar. Aus dieser Beobachtung resultiert deswegen die Forderung: Kleine Knochenfragmente der Alveolenränder und frakturierte interradiculäre Septen sind sofort nach der Extraktion zu entfernen.

Der Heilungsverlauf der Extraktionswunde kann aber dadurch noch abgekürzt werden, daß die Ränder der Alveole, die durch die langdauernde Resorption erst beseitigt werden müssen, von vornherein abgetragen werden. Die Entfernung der Alveolenwände bis etwa zur Mitte der Alveole wird mit der Knochenzange nach Luer oder Partsch vorgenommen. Große langschäftige Rosenbohrer oder Fräsen sind manchmal vorzuziehen. Wichtig ist es, daß anschließend die Knochenränder mit entsprechenden Instrumenten (Fräsen, Feilen) geglättet werden, da jede scharfe Knochenkante sich beim Tragen der Prothese bemerkbar macht, und die Veranlassung gibt, nachträglich ein Ebnen und Glätten des Alveolarkammes vorzunehmen, was immer eine Änderung der Prothese zur Folge haben muß.

Infolge des Abtragens der Alveolenwände können sich die Zahnfleischlappen gut zusammenlegen, so daß die Alveolenwunde auch dadurch geschlossen und die oberflächliche Heilung der Schleimhautwunde ebenfalls schneller erfolgen wird. Um die zusammengeklappten Zahnfleischteile in ihrer günstigen alveolenverschließenden Lage zu fixieren, können kleine Knopfnähte gelegt werden.

Durch ein solches Vorgehen wird man die Wartezeit bis zur Anfertigung des Ersatzes in angenehmer Weise abkürzen und gleichzeitig die Form des Alveolarkammes für die Prothese günstig vorbereiten.

Nicht mehr erhaltungsfähige Zähne und Wurzeln müssen vor der Anfertigung des Plattenersatzes entfernt werden, wobei für die Extraktion die gleichen Gesichtspunkte maßgebend sein sollen, wie sie eben angegeben wurden. Der Ausdruck „nicht mehr erhaltungsfähige Zähne" verdient eine nähere Erklärung.

Tief zerstörte Wurzeln, welche die Veranlassung für eine chronische Entzündung im Kieferknochen darstellen (Röntgenbild! Fisteln!), werden selbstverständlich extrahiert. Es gibt nur wenige Fälle, wo die Erhaltung und Behandlung solcher Wurzeln angezeigt ist. — Sind die Befestigungsaussichten für den Plattenersatz von vornherein als ungünstige zu bezeichnen, wird man immer versuchen, vorhandene Wurzeln, die durch entsprechende Behandlung noch gerettet werden können, als Verankerungspunkte für die Prothese zu gewinnen. Gleichzeitig erreicht man dadurch, daß der Schwund des Alveolarfortsatzes in den betreffenden Wurzelgebieten hintangehalten wird. Grundbedingung ist aber, sich genau zu vergewissern, daß durch das Belassen der Wurzel im Kiefer keine Schädigung des Patienten bedingt wird, und die Wurzeln selbst lege artis behandelt und versorgt werden können. Eventuell ist es sogar nötig, bei größeren Herden an der Wurzelspitze, diese abzutragen, also eine Wurzelspitzenresektion auszuführen. Auf alle Fälle muß der Wurzelkanal sorgfältig gereinigt und gefüllt werden. Ebenso muß die Wurzeloberfläche durch Kappen oder Gußfüllungen geschützt werden, wenn die Verankerungsart der Prothese diese Maßnahme nicht schon ohne weiteres bedingt.

Nur in den Fällen, wo uns jeder Verankerungspunkt für die Prothese kostbar erscheint, werden wir den Restbestand von Zahnwurzeln erhalten.

Manche konstitutionelle Erkrankungen erfordern eine besondere Indikationsstellung für die Entfernung von für die Prothese störenden Wurzeln und Zähnen. An erster Stelle ist die Hämophilie zu nennen. Liegen absolut dringende Verhältnisse vor, wie schwere akute Periodontitiden u. ä., die infolge der Virulenz der Infektionserreger eine Lebensbedrohung des Hämophilen darstellen können (Sepsis, Pyämie), und ist die Beseitigung der Zahn- und Knochenerkrankung durch andere Behandlung unmöglich, werden wir unter entsprechenden Vorsichtsmaßregeln die Extraktion des schuldigen Zahnes vornehmen, vorausgesetzt, daß eine konservierende Therapie unmöglich ist oder aussichtslos erscheint. Das prothetische Interesse allein darf niemals die Veranlassung geben, durch einen blutigen Eingriff, in diesem Falle die Zahnextraktion, das Leben des Hämophilen zu gefährden. Man wird die Wurzeln, je nach Maßgabe der Veränderungen im periapikalen Gewebe, konservierend behandeln und entsprechend versorgen.

Schwere Herzerkrankungen, psychische Störungen können zum mindesten vorübergehend eine nicht absolut indizierte Zahnextraktion verbieten. Infektiöse Stomatitiden läßt man am besten abklingen, bevor man eine „reaktionslose" Wurzel entfernt, vorausgesetzt, daß die Wurzel selbst nicht eine Teilursache der Schleimhauterkrankung darstellt. Ebenso wird man eine schwere Angina erst ausheilen lassen, da die

Infektion der Extraktionswunde in diesen Fällen mehr als wahrscheinlich ist, und dadurch der Heilungsverlauf verzögert wird.

Jeder Zahn, der durch konservierende Maßnahmen wieder funktionstüchtig, auch bezüglich seiner Wurzelverhältnisse, hergestellt werden kann, soll nach Möglichkeit erhalten werden, da er trotz großer Füllungen, Kronen usw. immer noch mehr zu leisten imstande ist, als ein Zahn des Plattenersatzes. Häufig werden aber die sozialen Verhältnisse des Patienten die Zahnentfernung bestimmen, da langdauernde Wiederherstellungsarbeiten an ausgedehnt zerstörten Zähnen, die meist auch sehr schwierig auszuführen sind, mit größeren Kosten verbunden sind. Trotzdem soll man immer bestrebt sein, die sog. „soziale Indikation" (der Zahnentfernung) möglichst einzuschränken.

Einzelne Zähne können, trotzdem ihr Zustand noch ein sehr guter ist, störend für die zukünftige Prothese sein, weswegen angeraten wird, solche Zähne zu opfern. Andererseits muß man sich immer wieder vor Augen halten, daß die Indikation zu einer solchen „prothetischen Extraktion" eng begrenzt sein muß. Steht in einem sonst vollkommen zahnlosen Kiefer nur noch ein einzelner Zahn, so kann dieser zunächst durch seine Stellung hinderlich für geordnetes Aufstellen der Zahnreihen sein, und dadurch schon die Stabilität der Prothese herabsetzen. Ein solcher „Einsiedler" wird im Oberkiefer wesentlich die Saugfähigkeit der Basisplatte reduzieren, weil der Randschluß zwischen Platte und Zahn niemals so genau hergestellt werden kann, daß hier keine Luft zwischen Schleimhaut und Prothese eindringt. Für die Befestigung eines Zahnersatzes im Oberkiefer kommt ein einzelner Zahn auch kaum in Betracht, da er doch sehr bald durch die erhöhte Druck- und Zugbeanspruchung gelockert wird. Selbstverständlich kann die Wurzel des Zahnes zur Fixation herangezogen werden, indem man Stifte oder Ähnliches in ihr versenkt und so den Halt der Prothese erhöht. Man verhindert dann gleichzeitig einen Schwund des Alveolarfortsatzes in dem betreffenden Wurzelgebiet, während die durch Stellung und vielleicht auch Farbe störende Zahnkrone beseitigt wird. Im Unterkiefer werden wir besonders auf die Erhaltung der Wurzel bedacht sein, da hier jede Fixationsmöglichkeit und Erhaltung des Alveolarkammes kostbar ist. Ein einzelner Molar, der durch seine gekippte Stellung oder Verlängerung hinderlich für die Prothese wäre, kann prothetisch noch ausgenutzt werden, wenn er durch entsprechendes Beschleifen und Überkronen umgeformt wird. An dieser Krone können jetzt die Befestigungsvorrichtungen des Ersatzes angebracht werden. Diese Fixation, die nicht von unbegrenzter Haltbarkeit ist, werden wir immer in Betracht ziehen, wenn die Form des sonst zahnlosen Kiefers einen sicheren Halt der Prothese nicht verspricht. Man kann auf diese Art und Weise den Ersatz wenigstens noch für Jahre hinaus einigermaßen befestigen.

Es wird auch geraten, stark verfärbte Frontzähne aus kosmetischen Rücksichten vor der Anfertigung eines partiellen Plattenersatzes zu entfernen. Bevor man zur Zange greift, wird immer zu überlegen sein, ob nicht noch ein Ersatz der verfärbten Krone allein, vielleicht durch eine Ringstiftkrone (Richmondkrone, Jacketkrone) möglich ist.

Nicht selten sind im Frontzahngebiet die Zahnlücken derart verkleinert, daß entweder nicht die genügende Anzahl Ersatzzähne, oder die entsprechende Zahnform untergebracht werden kann. Auch in diesem Fall ist die Versuchung sehr groß, durch die Extraktion der den Lücken benachbarten Zähne, die durch ihre Stellung den notwendigen Raum verkleinern, Platz zu schaffen. Auch hier muß vor Übereilung gewarnt werden. Zuerst müssen alle anderen Möglichkeiten, bei jüngeren Individuen vielleicht sogar eine kleinere orthodontische Behandlung in Betracht gezogen werden, bevor man die „prothetische Indikation" zur Extraktion stellt.

Isoliert stehende Zähne können besonders für die Kautschukprothese insofern gefährlich sein, als sie in dem Randgebiet, dem die Prothese aufliegt, eine besonders harte, unnachgiebige Unterlage für die Kautschukplatte darstellen und infolgedessen an diesen Stellen oft ein Bruch der Basisplatte erfolgt. Aus diesem Grunde allein solche isoliert stehende Zähne zu opfern ist falsch, zumal durch Verstärkungseinlagen und Hohllegen der Prothese die Möglichkeit gegeben ist, die Bruchgefahr zu beseitigen.

Sind auf einer Kieferseite sämtliche Zähne verlorengegangen, während auf der anderen Seite die Zahnreihe noch intakt ist, so ist es nicht leicht, einem solchen partiellen Plattenersatz den genügenden Halt zu geben. Es wird deshalb von mancher Seite empfohlen, auf der bezahnten Seite durch die Extraktion eines Zahnes eine Lücke zu schaffen, um dann mit Klammern oder Ähnlichem an den Nachbarzähnen die Prothese zu fixieren. Ist in der vollständigen Zahnreihe ein aus anderen Gründen extraktionsreifer, minderwertiger Zahn vorhanden, so ist dieser Ausweg gangbar. Einen kräftigen, gesunden Zahn aber zu opfern, lediglich um besser eine Befestigungsvorrichtung für die Plattenprothese anbringen zu können, kann nicht als zulässig bezeichnet werden. Es stehen ja andere Möglichkeiten zur Verfügung, die keinen solch einschneidenden Eingriff erfordern. Einer oder mehrere Zähne, die vielleicht schon mehrmals gefüllt sind, werden überkront, und nun kann die Fixation der Prothese an diesen Kronen mit Hilfe von Geschieben ausgeführt werden. Will man aber die Arbeit einfach gestalten, werden die Kronen so geformt, daß zwischen dem überkronten Zahn und Nachbar eine Lücke entsteht, welche für das Durchgreifen einer Klammer genügend Raum bietet.

Stark gelockerte Zähne, z. B. infolge einer Parodontose, für welche eine konservierende Therapie (Cürettage, Schienung, chirurgische Behandlung) nicht mehr in Betracht kommt, werden am besten vor der Prothesenanfertigung ganz „radikalchirurgisch" behandelt, d. h. entfernt. Solche Zähne können zum Kauen kaum mehr verwendet werden, stören durch ihre abnorme Beweglichkeit nur den Patienten, ganz abgesehen von den unhygienischen Verhältnissen im Parodontium. Solche hoffnungslosen Zähne werden auch nur noch eine kurze Lebensdauer haben, vielleicht bald nach der Prothesenherstellung verlorengehen und eine Umarbeitung des Ersatzes bedingen.

Ist es beim Lückengebiß notwendig, den Biß durch die Plattenprothese zu erhöhen, so kann durch diese Maßnahme der Antagonismus mehrerer Zahnpaare gestört werden, d. h. die natürlichen Zähne werden außer Funktion gesetzt. Es wird geraten, einen Zahn des Paares zu entfernen und mit Hilfe des verlängerten Ersatzzahnes die Okklusion mit dem natürlichen Zahn wiederherzustellen. Dies ist selbstverständlich der einfachste Weg, den Nachteil der notwendigen Bißerhöhung auszugleichen; man opfert dabei einen oder sogar mehrere Zähne, die vielleicht funktionell noch absolut vollwertig sind. Wenn es sich irgendwie ermöglichen läßt, wird man die natürlichen Zähne durch Kronen u. ä. erhöhen, um so die Okklusion zu erhalten.

Bevor ein partieller Plattenersatz angefertigt wird, werden wir den Zustand jedes einzelnen noch vorhandenen Zahnes prüfen und die eventuell notwendige konservierende Behandlung vornehmen, die sich oft zwischen Abdrucknehmen und Einsetzen der Prothese zu Ende führen läßt. Der Patient wird dann mit einem sanierten Gebiß entlassen. Es ist nicht selten, daß der Patient verlangt, lediglich die fehlenden Frontzähne aus kosmetischen Rücksichten zu ersetzen, während im Hintergrunde tiefe Kavitäten, Ruinen und Lücken gähnen. Es ist dann unsere Pflicht, durch entsprechende Aufklärung den Patienten zu veranlassen, sich gleichzeitig auch die Zähne in der Molargegend ersetzen und die notwendige konservierende Behandlung vornehmen zu lassen. Lassen wir uns durch den Patienten bestimmen, unsere konservierende und prothetische

Arbeit nur auf die sichtbare Front zu beschränken, degradieren wir uns selbst zum „Verschönerungsrat".

Neben der konservierenden Behandlung defekter Zahnkronen und „erkrankter" Wurzeln, werden wir schon vor dem Abdrucknehmen unser erhöhtes Interesse dem gesamten Parodontium zuwenden. Es wird gleich zu Anfang festgestellt werden müssen (Röntgenbild), ob bestimmte Zähne oder Zahngruppen entlastet oder besonders rücksichtsvoll durch die Prothese berührt werden dürfen. — Der Zahnstein, der auf der lingualen Fläche der unteren Frontzähne in verschiedener Stärke fast immer vorhanden ist, muß stets vor dem Abdrucknehmen entfernt werden, da sonst die fertige Prothese zunächst dem Zahnstein aufliegt, dieser unter dem Druck abbröckelt, und jetzt ein größerer Zwischenraum zwischen Zahn und Prothese vorhanden ist, der eine unerwünschte Retentionsstelle für Speisereste darstellt.

Besteht eine Erkrankung des Zahnfleisches oder der Mundschleimhaut, so wird man mit Hilfe geeigneter therapeutischer Maßnahmen die Gingivitis oder Stomatitis erst zur Ausheilung bringen, bevor man Abdruck nimmt, da mit dieser Erkrankungsform fast immer eine Schwellung der Weichteile verbunden ist. Sehr häufig werden entzündliche Veränderungen der Mundschleimhaut durch alte schlechtsitzende Prothesen verursacht. Man wird in solchen Fällen den Patienten anweisen, diese schädliche Prothese nicht mehr zu tragen. Schon nach einigen Tagen wird der Zustand der Schleimhaut normal sein; erst dann darf Abdruck genommen werden.

Selten werden retinierte Zähne einen schädlichen Einfluß auf die Plattenprothese haben. Doch sind schon Fälle beobachtet worden, wo unter dem Druck einer Plattenprothese bisher reaktionslos im Kiefer liegende Zähne zu „neuem Leben" erwachten und sich zum Durchbruch anschickten. Im allgemeinen wird man bei der Untersuchung des Mundes, besonders des zahnlosen, nicht an die Möglichkeit einer Retention von Zähnen denken müssen, wenn nicht besondere Symptome, wie Vorwölbungen des Knochens u. ä., darauf hinweisen. Das Röntgenbild wird einwandfreien Aufschluß geben und die Entscheidung bestimmend beeinflussen, ob und wie der verlagerte Zahn vor der Prothesenanfertigung beseitigt werden muß. Um jeder späteren Komplikation vorzubeugen, ist es vielleicht empfehlenswert, auf alle Fälle den verborgenen Zahn zu entfernen. Ohne Nachteil für die Prothese kann darauf verzichtet werden, wenn der retinierte Zahn außerhalb des Prothesenbezirkes liegt (Weisheitszähne!).

Zusammenfassend kann man sagen, daß die ersten vorbereitenden Maßnahmen für die Aufnahme eines abnehmbaren Plattenersatzes speziell der partiellen Plattenprothese hauptsächlich in einer gründlichen Reinigung und eventuell konservierenden Behandlung der noch vorhandenen Zähne, in der Herstellung normaler Zahnfleisch- und Schleimhautverhältnisse und in der Beseitigung nicht mehr erhaltungsfähiger Wurzeln, Zähne und störender Zahnkronen bestehen.

Sind bei der Extraktion von Zähnen Knochenkanten und -spitzen nicht abgetragen worden, so kann oft ein in prothetischer Hinsicht schlecht verheilter, besser gesagt, geformter Alveolarfortsatz die Folge sein. Jede scharfe Knochenkante wird besonders bei dünnem Schleimhautüberzug unter dem Prothesendruck die Veranlassung zu Beschwerden für den Prothesenträger geben. Es werden „Druckstellen" auftreten, die eine volle funktionelle Ausnützung des Zahnersatzes unmöglich machen.

Es ist deswegen zweckmäßig, das (bei der Extraktion) Versäumte nachzuholen und die Knochenprominenzen abzutragen. Schleimhaut und Periost wird möglichst in der Längsrichtung des Alveolarfortsatzes durchtrennt und je nach Maßgabe der Knochenerhabenheit nach den Seiten mit dem Raspatorium abgehoben. Im Interesse der Übersicht und leichten Zugänglichkeit für die Instrumente darf die Freilegung

nicht zu zaghaft erfolgen. Mit der Zange nach Luer oder Partsch wird die Knochenoberfläche abgerundet. Kommen nur kleinere Stellen in Betracht, werden diese Instrumente zu grob sein. Ein kleiner, scharfer Löffel oder noch besser ein Rosenbohrer, wird dann angebrachter sein. Die neugeschaffene Oberfläche wird mit Feilen, Fräsen oder Bohrern geglättet. Mußten größere Schleimhautperiostteile durchtrennt und abgehoben werden, ist es anzuraten, diese wieder sorgfältig über den Knochen gelegten und mit den Wundrändern einander genau anliegenden Weichteile durch einige Knopfnähte zu fixieren, um eine schnelle und gute Heilung zu erzielen. Der Heilungsverlauf kann dadurch wesentlich beschleunigt werden, daß nach Entfernung der Nähte, welche im allgemeinen am 3. oder 4. Tage nach dem Eingriff erfolgen kann, der Patient angewiesen wird, den betreffenden Schleimhaut- und Knochenabschnitt mit dem sauberen Finger zu massieren. Man wird oft schon nach einigen Tagen mit der Anfertigung der Plattenprothese beginnen können; die Wartezeit wird sich immer nach der Ausdehnung der Knochenabtragung und dem Heilungsverlauf richten. In extremen Fällen von Resorption des Alveolarkammes und Kieferkörpers im Unterkiefer kann die Linea mylohyoidea messerscharf vorspringen. Die aufliegende Prothese wird auch hier Druckschmerzen auslösen können, wenn es auch manchmal möglich ist, daß durch unmittelbaren Druck auf den N. lingualis die Schmerzen verursacht werden. Will man diese Knochenkante abtragen, wird man wegen der Nachbarschaft dieses sehr oberflächlich verlaufenden Nerven (beim stark resorbierten Kiefer) äußerst vorsichtig arbeiten müssen.

Abb. 2228. Schnittführung zur Loslösung des Lippenbändchens. (Nach Schröder.)

Wie schon öfters erwähnt, haben nicht allein die Schleimhaut- und Kieferteile, welche von der Prothese bedeckt werden, einen wesentlichen Einfluß auf die Funktionstüchtigkeit des Ersatzes; Bänder und Schleimhautfalten, die von der Wangen- und Lippenschleimhaut nach den Alveolarfortsätzen ziehen, können die Stabilität der Prothese ganz erheblich beeinträchtigen. Der einfache Funktionsabdruck und die G.-S.-T.-Abdruckmethode ermöglichen es wohl, die Prothesengrenzen in dieser Hinsicht günstig zu gestalten.

Sehr oft liegen aber die Ansatzstellen der Lippen- und Wangenbänder fast ganz auf der Höhe des Alveolarkammes und verkleinern dadurch den plattentragenden Kieferteil so, daß der Halt der Prothese stark herabgesetzt wird. In diesen Fällen ist ebenfalls ein chirurgisches Vorgehen angezeigt. Sehr oft wird schon eine einfache Keilexcision an der Ansatzstelle am Alveolarfortsatz den gewünschten Erfolg haben. Andernfalls wird das Band an der Ansatzstelle gelöst und plastisch verlagert, d. h. weiter unten an der Kammbasis, die als Prothesenunterlage nicht mehr in Betracht kommt, an der angefrischten Schleimhaut durch Naht fixiert.

Bestimmte Formen des zahnlosen Alveolarfortsatzes und der Stellung der beiden Kiefer zueinander erfordern manchmal ein ausgedehnteres chirurgisches Vorgehen.

Hier ist zunächst der Fall zu erwähnen, bei welchem der frontale Alveolarfortsatz infolge einer früheren Prognathie (Protraktion des Oberkiefers) stark nach vorne vorspringt und stark vorgewulstet ist. Diese Form des Alveolarfortsatzes gestattet keine im kosmetischen Sinne günstige Zahnstellung und wirkt an sich unschön, weil fast immer die Oberlippe sehr kurz ist. Gleichzeitig ist es unmöglich, den kolbigen, stark unter sich gehenden Alveolarkamm mit der Prothese zu umfassen, wodurch der Halt der Prothese beeinträchtigt wird.

Die chirurgische Modellierung solcher Alveolarfortsätze kann zu verschiedenen Zeiten erfolgen.

Werden in diesem frontalen Abschnitt mehrere Zähne extrahiert, so kann sich unmittelbar das Abtragen der facialen Alveolarwand anschließen. Die Schleimhaut wird auf der Alveolarkammhöhe durchtrennt, von den Enden dieses horizontalen Schnittes in der Eckzahngegend je ein vertikal verlaufender Schnitt von der Alveolarfortsatzhöhe so nach der Umschlagfalte zugeführt, daß der viereckige Schleimhautperiostlappen umschlagsfaltenwärts mit dem Raspatorium gelöst werden kann. Die labiale Alveolarwand wird je nach der Notwendigkeit abgetragen und das Schleimhautperioststück durch Nähte fixiert. Nur bei sehr starker Knochenentfernung entsteht ein Schleimhautüberschuß, weswegen dann der Schleimhautlappen an seinem kammnahen Teil gekürzt werden muß. — Das Resultat dieser chirurgischen Plastik wird ein gut aussehender, für die Prothese voll ausnutzbarer Alveolarfortsatz sein. Man kürzt gleichzeitig die Wartezeit bis zur Prothesenanfertigung ab, indem man Plastik und Zahnextraktion zu gleicher Zeit ausführt.

Dieser Operationsmethode kann der Vorwurf gemacht werden (Köhler), daß wertvolle „Kammhaut" verlorengeht, indem der zu lange Schleimhautlappen gekürzt wird. Wie schon erwähnt, ist dies meines Erachtens nur selten notwendig, so daß auch bei dieser Methode, die für die Prothesenbasis wichtige straffe Schleimhautunterlage ganz erhalten werden kann.

Ist es erst aus irgendwelchen Gründen nach vollkommener Verheilung der Extraktionswunden möglich, die Abtragung der labialen Alveolenwand auszuführen, empfiehlt sich folgendes Vorgehen, welches Köhler in allen Fällen bevorzugt: In der Umschlagsfaltengegend wird je nach Ausdehnung des Knochenwulstes ein Bogenschnitt angelegt, und Schleimhaut und Periost kammwärts aufgeklappt. Durch die bogenförmige Schnittführung können (aber nicht immer) die vertikalen Schnitte in der Eckzahngegend erspart werden. Der Knochen wird mit dem schon oft erwähnten Instrumentarium (Fräsen, Knochenzangen, Bohrer, Feilen) abgetragen und geglättet. Besteht ein Schleimhautüberschuß, der jetzt nur aus zarter prothetisch weniger wichtiger Mucosa vestibuli bestehen kann, wird er mit der Schere abgetragen, und der Schleimhautperiostlappen in der Umschlagsfalte durch Nähte fixiert. Das Resultat dieser Methode ist eine vollkommen erhaltene Kammhaut, eine hochfixierte Umschlagsfalte, ein gutgepolsterter, wohlgeformter Alveolarkamm.

Bei sehr niedrigem, hinterem Kammabstand (vgl. Abb. 2226), der so extrem sein kann, daß sich Ober- und Unterkiefer in ihren rückwärtigen Partien berühren, während im frontalen Teil noch ein mehrere Zentimeter betragender Zwischenraum vorhanden ist, kann es notwendig sein, die Kammpartie des Oberkiefers in der Gegend der Tuberositas, welche meist den höchsten Kammpunkt darstellt, abzutragen, um es einmal zu ermöglichen, daß die obere Plattenprothese die Tuberositas umfassen kann und dadurch an Stabilität gewinnt, und dann auch um die Zahnreihen günstiger aufstellen zu können. Solche ungünstige Stellungsbefunde der beiden Kieferkämme zueinander sind wahrscheinlich auf einen früheren offenen Biß zurückzuführen.

Sog. „schlotternde", stark bewegliche Alveolarkämme, denen jede knöcherne Versteifung fehlt, können für die Prothese eine sehr ungünstige Unterlage darstellen, wenn sie in größerer Ausdehnung vorhanden sind. Rein äußerlich unterscheiden sie sich von normalen, festen Alveolarfortsätzen kaum, erst bei der Palpation kann man ihre abnorme Beweglichkeit von buccal nach lingual feststellen. Der Knochenkernschwund ist meist auf ungünstige Prothesendruckwirkung zurückzuführen. Schon beim Abdrucknehmen werden sich diese „Schlotterkämme" unangenehm bemerkbar

machen, weil sie besonders beim Funktionsabdruck mit dem Abdruckmaterial (Kerr!) dislociert werden. Die fertige Prothese wird auf ihnen nur einen unsicheren Halt finden. Es ist deshalb verständlich, wenn vorgeschlagen wird (Haskell, Supplee, Tench u. a.), diese wertlosen, ja störenden Kammpartien abzutragen, jedoch nur dann, wenn sie in größerer Ausdehnung vorhanden sind. Sind es nur kleinere bewegliche Abschnitte, welche mit knöchernen benachbarten Kammteilen fest verbunden sind, müssen sie erhalten werden, da sie immer noch eine gute Prothesenbasis darstellen können. — Die Entfernung größerer beweglicher Kammbezirke geschieht durch einfache Keilexcision mit nachfolgendem Vernähen der Wundränder.

Durch das Tragen schlechtsitzender Prothesen können fibromatöse Wucherungen besonders in der Gegend der Umschlagsfalte im frontalen Teil des Oberkiefers entstehen, die solche Ausmaße, wenn auch selten, annehmen können, daß geradezu ein doppelter Alveolarkamm vorgetäuscht wird. Es ist selbstverständlich, daß die Entfernung dieser entzündlichen Fibrome der Anfertigung einer neuen Prothese vorausgehen muß.

Nicht unerwähnt darf bleiben, daß auch die Zunge auf ihre Form und eventuell krankhafte Veränderungen vor der Prothesenanfertigung betrachtet werden muß, trotzdem man hier therapeutisch wenig vornehmen kann. Eine abnorm große Zunge wird eine besondere Stellung der Zahnreihen und manchmal sogar eine bestimmte Zahnform erfordern. Nicht selten wird eine Hypersensibilität hauptsächlich an rückwärtigen Seitenflächen eine entsprechende Berücksichtigung in der Form des Zahnersatzes finden müssen.

Kleinere entzündliche Prozesse (Cave Carcinom!) an der Zunge müssen vor dem Einsetzen der Prothese beseitigt sein, weil sie dem Prothesenträger mehr Beschwerden machen und ihn veranlassen, die Prothese zu entfernen, während es doch notwendig ist, daß sich der Patient möglichst rasch an den Ersatz gewöhnt.

Erst wenn nach allen Richtungen der Mund vorbereitet ist, darf mit der Anfertigung der Plattenprothese begonnen werden. Nur dann wird man die Gewißheit haben können, daß mit dem Ersatz — eine entsprechende Anfertigung der Prothese vorausgesetzt — tatsächlich von Anfang an eine größtmögliche Wiederherstellung der Funktion erreicht wird.

Die Bißnahme. Durch die Bißnahme soll die Rückbißlage, die zentrale Okklusion, festgestellt werden. Man wird dazu Mittel wählen, die es ermöglichen, die im Munde festgestellten Verhältnisse auf die Gipsmodelle zu übertragen und diese dann in der fixierten Okklusionsstellung in den Artikulator einzufügen.

Bei der Anfertigung der partiellen Plattenprothese ist es nicht immer notwendig, mit Hilfe sog. Bißschablonen die zentrale Okklusion festzulegen, aber nur dann, wenn die Bißlage durch einwandfreie Führungselemente, d. h. Zähne gesichert ist. Die Bißebene wird dann einwandfrei am Modell bestimmt werden können, wenn mindestens drei Zahnpaare mit noch gut ausgeprägten Kauflächen, also mit gesicherter Okklusion, an drei möglichst weit auseinanderliegenden Punkten der beiden Kiefer vorhanden sind. Ein Beispiel soll die Situation erklären: $\frac{7\ 1\ |\ \ \ 6}{7\ 1\ |\ \ \ 6}$. Nur dadurch, daß sich die Fixationsstellen an drei verschiedenen weit auseinanderliegenden Punkten (je ein Molarenpaar, und ein Frontzahnpaar) befinden, wird jede willkürliche Neigung in der Horizontalen beim einfachen Bestimmen der Okklusionsebene vermieden werden können. Sind die führenden Zahnpaare nur auf einer Seite des Ober- und Unterkiefers vorhanden oder liegen sie nicht weit auseinander (z. B. $\frac{7\ 5\ 1\ |}{7\ 5\ 1\ |}$ oder

$\frac{3\ 1\ |\ 3}{3\ 21\ |\ 1\ 23}$), so wird es unmöglich sein, die Okklusionsebene ohne Fehler aus den Modellen allein zu bestimmen. In diesen Fällen ist es notwendig, eine besondere Bißnahme am Patienten mit Bißschablone vorzunehmen.

Sind genügend Antagonistenzahnpaare auch an verschiedenen Punkten der Okklusionsebene vorhanden, so daß diese in der Horizontalen festgelegt ist, die Kauflächen aber stark abgeschliffen, so ist es nicht möglich, die Modelle ohne weiteres in der richtigen Okklusionsstellung ohne Fehler in sagittaler Richtung zu fixieren. Die planen Kauflächen der Zahnpaare bieten keine Möglichkeit, die Okklusion erkennen zu lassen. Hier ist folgende einfache und einwandfreie Methode, wie sie Köhler angibt, anwendbar.

„Zwischen zwei Platten Wachs wird eine dicke Zinnfolie (Nr. 60, S. S. W.) eingelegt und durch Erwärmen und Aneinanderpressen der Wachsplatten eine innige Verklebung zwischen Folie und Wachsplatten herbeigeführt. Man läßt den Patienten in diese Wachsplatte, die man schwach erwärmt hat, einbeißen, und überzeugt sich, daß dabei die Zähne in zentrale Okklusion geführt werden. Erst nachdem die Wachsplatte gut erhärtet ist, wird sie aus dem Munde entfernt und nochmals gekühlt. Sie ist dann an den Stellen, an denen die Zähne zur Berührung gelangen, bis auf die Zinnfolie durchgebissen. Dabei kontrolliere man sorgsam, daß nirgends die Wachsplatte auf dem Zahnfleisch aufgelegen hat, weil sonst das Zahnfleisch stärker komprimiert würde, stärker jedenfalls als bei den durch Gips- oder Kerrabdruck gewonnenen Modellen. An solchen Stellen muß dann mit erwärmtem Spatel das Wachs weggeschmolzen werden, weil es sonst das Einführen der Modelle in die Wachseindrücke der Kauflächen verhindern würde. Derartige Wachsplatten sind durch das Einlagern der Zinnfolien außerordentlich stabil" (Köhler).

Abb. 2229. Basisplatten für Bißschablonen. (Nach Köhler.)

Für die Bestimmung der zentralen Okklusion, wenn nicht mehr genügend oder gar keine Zähne mehr vorhanden sind, benötigen wir besondere Hilfsmittel, die Bißschablonen. Die veraltete Methode, bei der man den Patienten auf größeres Stück plastische Abdruckmasse beißen läßt, dürfte kaum mehr gebräuchlich sein, da sie fast immer zu falschen Resultaten führen muß.

Eine Bißschablone muß in Form und Material bestimmte Eigenschaften aufweisen, um ein sicheres Arbeiten mit ihr zu ermöglichen.

Am besten eignen sich für die Anfertigung der Schablonenbasis Schellackplatten, die in heißem Wasser oder über der Flamme vorsichtig erwärmt und dadurch plastisch werden. Wie eine erweichte Wachsplatte wird die Schellackplatte auf das Modell, welches vorher angefeuchtet oder mit dünner Zinnfolie bedeckt wurde, um ein Ankleben der Schellackplatte zu vermeiden, angedrückt. Der Überschuß wird mit Schere oder scharfem Messer abgetragen. Die Schablonenbasis darf keinesfalls größer sein als die zukünftige Prothese, also nicht mit Umschlagfalten, Lippen- und Wangenbändern in Konflikt kommen, weil einmal dadurch der Halt der Bißschablone gestört wird, und dann auch die Ränder der Plattenbasis dem Patienten unbequem sind, vielleicht sogar Schmerzen verursachen und dadurch die Veranlassung zu unnatürlichen Kieferbewegungen und dadurch einer falschen Bißnahme geben können. Aus diesem Grund müssen auch die nach dem Beschneiden mit Schere oder Messer scharfen Ränder mit

der groben Feile geglättet werden, wenn man nicht die überschüssigen Teile auf die Plattenbasis umschlagen will, um dadurch gleichzeitig eine Verstärkung und erhöhte Bruchfestigkeit zu erreichen. Zur Sicherheit empfiehlt es sich, die Schellackplatte durch Drahteinlagen zu versteifen. Sind für die Prothesenbasis Metallplatten vorgesehen, werden diese selbstverständlich auch als Bißschablonenbasis benutzt.

Wachs soll für die Schablonenbasis keinesfalls Verwendung finden, da dieses bei Mundtemperatur weich wird, und die ganze Schablone sich verbiegt. Schellackplatten werden im Munde nicht plastisch.

Auf die so zugerichtete Schablonenbasis werden die Bißwälle aufgetragen. Als Material für diese kommt Kerrmasse oder auch in manchen Fällen hartes Wachs in Betracht. Um die Bißwälle fest auf der Schablonenoberfläche zu verankern, wird flüssiger Kerr auf die Schellackplatte aufgetragen, so eine rauhe Haftfläche geschaffen, auf welche die Bißwälle aufgedrückt und an den Grenzen mit dem warmen Wachsmesser leicht angeschmolzen werden. Diese Kerrmassenwülste sollen der Form späterer Zahnreihen gleichen und senkrecht auf dem Alveolarfortsatz stehen. Die genaue Höhe kann von vornherein nicht bestimmt werden. Sind noch Zähne vorhanden, wird der Bißwall etwas (1—2 mm) höher als diese Zähne geformt. Für den zahnlosen Mund wird man den Kerrwall auch um ein weniges höher herrichten als im allgemeinen die Zähne lang sind. Es ist zweckmäßig, lieber zu viel aufzutragen als zu wenig, weil es beim Bestimmen der Bißhöhe am Patienten einfacher ist, Kerrmasse abzuschneiden, als welche aufzutragen. Auf mit Speichel befeuchtete Kerrmasse läßt sich neue nur aufschmelzen, wenn die Oberfläche getrocknet ist.

Die Bißnahme für die partielle Prothese mit Bißschablonen. Es werden zunächst nur die Fälle berücksichtigt, in welchen nur für einen Kiefer eine Bißschablone benötigt wird, weil im Gegenkiefer noch genügend Zähne vorhanden sind (als Beispiel: $\frac{7\,6\,.\,4\,3\,2\,1\,|\,1\,2\,3\,.\,5\,6\,7}{.\,.\,.\,.\,3\,2\,1\,|\,1\,2\,3\,.\,.\,.\,.}$).

Die im Laboratorium hergerichtete Bißschablone wird zuerst im Mund einprobiert, auf ihren Halt, Randpartien (Umschlagsfalte!) und Bißwallhöhe geprüft. Die Höhe des Bißwalles muß so sein, daß der Biß der natürlichen Zähne 1—2 mm gesperrt ist. In der Breite hat sich die Form der Bißränder nach der Zahngröße des betreffenden Kieferabschnittes zu richten, ist also im Molarengebiet breiter als im Frontzahnabschnitt. (Bei der Bißnahme für die partiellen Prothesen kann für die Bißwälle an Stelle von Kerr- oder sonstiger plastischer Abdruckmasse auch hartes Wachs verwendet werden.)

Nach dieser Einprobe und eventueller notwendiger Korrektur wird die Oberfläche des Bißwalles 1—2 mm tief erwärmt, die der Schleimhaut aufliegende Schablonenfläche genau auf Unebenheiten, z. B. kleine Kerrstückchen, nachgesehen, weil diese dem Patienten Schmerzen verursachen und ihn dadurch veranlassen könnten, nicht richtig zu „beißen". Die Schablone mit den oberflächlich plastischen Bißrändern wird eingesetzt und der Patient aufgefordert, den Mund zu schließen. Beim Lückengebiß wird die normale Schlußbißstellung meist richtig eingenommen, während es beim Zahnlosen wesentlich schwieriger ist, die zentrale Okklussion herbeizuführen und festzulegen. — Man vermeidet am besten das Wort „zubeißen" in der Aufforderung an den Patienten, weil dies oft die Versuchung darstellt, gezwungene Stellungen, meistens vorgeschobene, des Unterkiefers herbeizuführen (Gysi). Besser eignet sich der Ausdruck: „Mund schließen." — Wichtig ist es, daß die Bißschablone beim Schließen des Mundes in ihrer richtigen Lage bleibt; nötigenfalls wird sie mit dem Zeigefinger fixiert oder durch Bestreuen der der Schleimhaut aufliegenden Fläche mit Tragantpulver an diese festgeklebt.

Nachdem die Schlußbißstellung eingenommen ist, läßt man die Kerrmasse erhärten und entfernt dann die Schablone. Jetzt wird die Tiefe der verschiedenen Zahneindrücke miteinander verglichen. Stellt es sich heraus, daß z. B. auf der rechten Kieferseite die Zahneindrücke wesentlich tiefer sind als auf der linken, so kann daraus gefolgert werden, daß auf der Seite der tieferen Eindrücke ein stärkerer Druck angewendet werden mußte, also auch die Schleimhaut stärker komprimiert wurde. Wird jetzt keine Korrektur vorgenommen, sondern die Prothese nach dieser ungleichmäßigen Schablone hergestellt, werden die künstlichen Zähne auf der Seite, wo die tieferen Zahneindrücke und die stärkere Schleimhautkompression waren, zu hoch sein.

An allen Stellen wird vom Bißwall so viel abgetragen, daß eben noch die Zahneindrücke angedeutet sind. Nachdem weiches Wachs oder Kerr in gleichmäßiger Schichtdicke (etwa 1 mm) auf die getrocknete Walloberfläche aufgetragen ist, wird die Schablone nochmals eingesetzt und die Schlußbißstellung herbeigeführt. Jetzt wird man überall gleichmäßig tiefe Eindrücke feststellen können, die auf eine gleichmäßige Kompression der Schleimhaut hinweisen (Äquilibrierter Biß nach Gysi).

Zum Schluß kann noch die „Kippprobe" ausgeführt werden, die beim Bißnehmen für vollständigen Zahnersatz beschrieben wird.

Das Bißnehmen in denjenigen Fällen, in welchen für beide Kiefer Schablonen benötigt werden (Beispiel: $\frac{3\ 2\ 1\ |\ 1\ \ 3}{3\ 2\ 1\ |\ 1\ 23}$ oder $\frac{.\ 6\ .\ 4\ 3\ 2\ 1\ |\ .\ .\ .}{7\ 6\ 5\ 4\ 3\ 2\ 1\ |\ .\ .\ .}$) stellt eine Mittelstufe dar zwischen dem eben beschriebenen Vorgehen und dem Bestimmen der zentralen Okklusion in zahnlosen Kiefern. Da keine Besonderheiten für diese Übergangsformen in Betracht kommen, kann auf eine eingehende Beschreibung verzichtet werden. Es wird auf das folgende Kapitel verwiesen.

Die Bißnahme für die totale Plattenprothese. Im folgenden sei die gebräuchlichste Methode mit einigen Abänderungen und Verbesserungen beschrieben.

Die Basisplatten werden aus Schellack, eventuell mit Drahteinlagen verstärkt vorbereitet, wie es bei der Bißnahme für partielle Prothesen beschrieben wurde, wobei besonders darauf zu achten ist, daß die Schellackplatte den Gipsmodellen überall gut aufliegt und nirgends stark bewegliche Schleimhaut bedeckt.

Bei der G.-S.-T.-Abdruckmethode werden die mit Gipsfutter versehenen Abdrücke als Schablonenbasis benutzt.

Für die Herstellung der Bißwälle wird hier nur plastische Abdruckmasse verwendet, da nur diese Gewähr bietet, daß die Ränder bei zu starkem Zubeißen nicht zerdrückt und verbogen werden. Die Bißwälle werden auf die Basisplatten senkrecht über den Alveolarfortsätzen festgeschmolzen und entsprechend den zukünftigen Zahnreihen geformt. In der Breitenausdehnung müssen oberer und unterer Bißwall einander vollkommen gleich sein, da sie sonst beim Kieferschluß nicht gleichmäßig aufeinandertreffen und dadurch die Veranlassung für eine ungleiche Druckverteilung geben würden.

Am Patienten wird zunächst die Bißschablone des Oberkiefers einprobiert, auf Halt und Bißwallhöhe geprüft. Im frontalen Teil soll im allgemeinen der Bißrand 1—2 mm länger als die Oberlippe sein, also der Länge der zukünftigen Zähne entsprechen, vorausgesetzt, daß die Lippenverhältnisse normal sind. Ebenso wird die Oberfläche des frontalen Bißwalles parallel zur Pupillenlinie (horizontale Verbindungslinie der beiden Pupillen) zugeschnitten, während die Oberfläche der seitlichen Bißwälle parallel zur prothetischen Ebene verlaufen sollen. Die prothetische Ebene verläuft von den unteren Rändern des äußeren Nasenflügels zum unteren Rande des äußeren Gehörganges. Die Parallelität nach diesen beiden Richtungen kann am

besten mit einem Lineal aus Metall kontrolliert werden. Zur Darstellung der prothetischen Ebene kann ein federnder Gesichtsbügel (Wieland) dienen, der mit knopfförmigen Ansätzen in den äußeren Gehörgang greift und unmittelbar unter der Nasenmittellinie mit einem federnden Ansatz fixiert wird.

Das Zuschneiden der Bißwälle nach diesen Gesichtspunkten wird am besten mit einem scharfen Messer vorgenommen. Dadurch wird die Bißwalloberfläche rauh und uneben; um diese wieder zu glätten, wird sie oberflächlich leicht erwärmt und auf eine mit Talkum bestreute Glasplatte gepreßt. Dabei wird man vorsichtig sein müssen, um nicht den ganzen Bißwall nieder- oder schiefzudrücken. Der Bißwall wird hinter der Gegend des ersten Molaren schräg nach hinten verlaufend bis auf die Basisplatte weggeschnitten, damit auf alle Fälle eine Ursache beseitigt, die den Patienten veranlassen könnte, beim Einnehmen der Schlußbißstellung den Unterkiefer nach vorne zu schieben.

Es folgt die kurze Einprobe der Bißschablone des Unterkiefers, wobei nötigenfalls grobe Niveaudifferenzen, z. B. zu starkes Ansteigen des Bißwalles nach distal, ausgeglichen werden. Der frontale Bißwall soll bei normaler Lippengröße 1—2 mm niederer als die Unterlippe sein.

Abb. 2230. Falsch. Abb. 2231. Richtig.
Abb. 2230 u. 2231. Die Lage der Okklusionsebene.

Jetzt erst werden beide Schablonen zusammen eingesetzt, und der Patient aufgefordert, „den Mund zu schließen" (nicht „zubeißen"), lediglich um zu kontrollieren, ob die oberen und unteren Bißwälle gleichmäßig aufeinandertreffen und im Umfang einander vollkommen gleich sind. Dabei wird man schon feststellen können, ob die Bißhöhe ungefähr richtig ist, und der Patient dazu neigt, gezwungene Bewegungen (Vorschieben!) mit dem Unterkiefer auszuführen.

Nach dieser Kontrolle werden beide Schablonen wieder entfernt, abgespült, getrocknet. Der Bißwall des Oberkiefers wird mit Talkum eingepudert. Die Basisunterseite mit Tragant bestreut und diese Schablone eingesetzt. Der Bißrand der unteren Schablone wird oberflächlich erwärmt, ebenfalls mit Talkum bestreut, in den Mund gebracht, und der Patient aufgefordert, den Mund zu schließen. Hat man schon bei der Kontrollprobe der Schablonen gefunden, daß es dem Patienten nicht leicht fällt, die normale Schlußbißstellung einzunehmen, wird man versuchen, durch bestimmte „Kniffe" dies zu erreichen. In manchen Fällen wird man dadurch zu Ziele kommen, daß man den Mund maximal öffnen, anschließend die Lippen schließen, in dieser Stellung schlucken und dann schwach zusammenbeißen läßt. Gleichzeitig wendet man vorteilhaft den von Gysi empfohlenen Handgriff an (Massetergriff), wobei der Daumen der rechten Hand in der rechten Kieferwinkelgegend, der Mittelfinger auf der linken Kieferseite liegt, während gleichzeitig ein leichter Druck auf das Kinn ausgeübt werden

kann. Dieser Druck darf nicht zu stark sein, weil sonst der Patient unwillkürlich versucht, diesem Druck Widerstand zu leisten, indem er den Unterkiefer nach vorne schiebt. Manchmal kann man das „Vorbeißen" dadurch verhindern, daß man die Zungenspitze an die rückwärtigen Teile des Gaumens legen und dann „schließen" läßt. Ebenso kann in manchen Fällen eine stark nach rückwärts geneigte Kopflage das Vorschieben des Unterkiefers unterbinden.

Diese Schlußbißstellung wird man so oft einnehmen lassen (solange die untere Bißwallfläche noch plastisch ist), bis die Okklusionsfläche der beiden Bißränder 1 bis 2 mm unter der Unterlippenhöhe liegt. Für die Kontrolle der richtigen Bißhöhe sind einige Merkmale besonders wichtig: Der Lippenschluß muß leicht möglich sein. Müssen die Lippen angespannt werden, um die gegenseitige Berührung zu ermöglichen, ist „der Biß" zu hoch. Die Profilbetrachtung wird das Erkennen dieses Fehlers erleichtern. Nötigenfalls kann uns auch der Patient selbst Hinweise auf eine ungünstige Veränderung des Gesichtsausdruckes geben, wenn er sich im Spiegel beobachten kann. — Liegen die Lippen sich in zu breiter Basis an, werden sie im Lippenrotteil zu stark vorgewulstet, so deutet dies auf einen zu niederen Biß. — Weiterhin kann man die Bißhöhe durch die Stellung der Gelenkköpfchen kontrollieren: Bei zu hohem Biß wird der

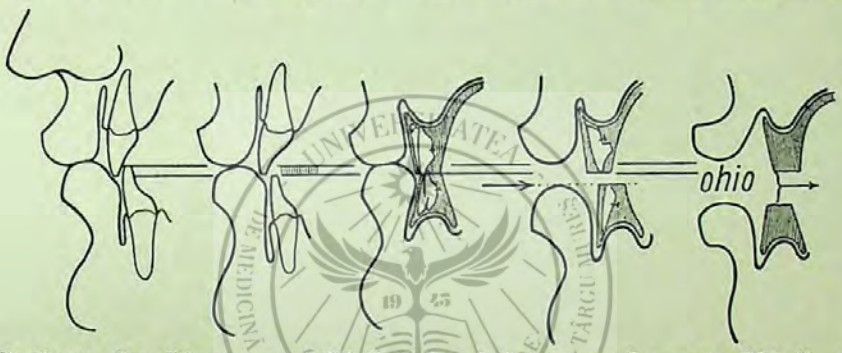

Abb. 2232. Stellung der Lippen und Wallränder bei Aussprache von „Ohio". (Umzeichnung nach Köhler.)

Proc. condyloideus vor dem Tragion (vorderer Rand der Ohrmuschel) palpabel sein. Bei richtiger Schlußbißstellung kann man das Gelenkköpfchen mit dem Finger im äußeren Gehörgang fühlen. Eine Prothese mit zu niederer Bißhöhe wird dem Patienten viel weniger unangenehm sein, als wenn der Biß zu hoch liegt. Also wird man besonders auf den Fehler des zu hohen Bisses achten. Man muß selbstverständlich immer bestrebt sein, die richtige Bißhöhe zu ermitteln.

Gysi empfiehlt als weitere Kontrolle der richtigen Bißhöhe, den Patienten (mit eingesetzten Bißschablonen) die Worte „Mississippi, Ohio (sprich „Oheio"), Ofenloch, aussprechen zu lassen, wobei die Bißwalloberflächen 5—6 mm voneinander entfernt sein sollen. Dadurch wird auch das Klappern der künstlichen Zähne beim Sprechen vermieden. Um eine ungehinderte Aussprache zu ermöglichen, dürfen die frontalen Bißwälle nicht dicker als die natürlichen Zähne sein.

Im allgemeinen wird jetzt die Bißnahme als abgeschlossen betrachtet. Höchstens wird noch die Gesichtsmittellinie eingezeichnet, die obere und untere Schablone durch seitliche Einschnitte (mit dem erwärmten Wachsmesser) fixiert und das Ganze entfernt.

Die Möglichkeit, aber nicht die Gewißheit ist vorhanden, mit der alten, vereinfachten Methode ein gutes Prothesenresultat zu erzielen. Deswegen ist es zweckmäßig, die im folgenden beschriebenen Verbesserungen anzuwenden.

Zunächst kann schon mit den Bißschablonen die Mundpartie so geformt werden, wie dies mit der Prothese der Fall sein soll. Durch Auftragen von Wachs oder Weg-

schneiden von Abdruckmasse werden die Lippen entsprechend gehoben, die beim Zahnlosen meist vertieften Nasolabialfalten abgeflacht und die verwaschene Mentolabialfalte wiederhergestellt.

Außer der Gesichtsmittellinie wird die Lachlinie in der Schablone des Oberkiefers eingeritzt, während der Patient die Lippen zum Lachen verzieht. Diese Hilfslinie ist wertvoll für die Bestimmung der Zahnlänge; bei entsprechender Länge der Zähne kann das Sichtbarwerden des rosa Kautschuks, der niemals natürlich aussieht, beim Lachen vermieden werden. Um Anhaltspunkte für die Breite der Frontzähne zu gewinnen, sticht man mit einem stumpfen Instrument (abgebrochener Exkavator!) bei geschlossenen Lippen genau im Mundwinkel in den oberen Bißwall ein und markiert so die distale Kante des oberen Eckzahnes, normale Mundöffnung vorausgesetzt.

Nach diesen Feststellungen (provisorischer Biß, Lippenfülle, Mittellinie, Lachlinie, Eckzahnstellung) werden die beiden Schablonen entfernt und der untere Bißwall untersucht, ob die Eindrücke des oberen harten Bißwalles im unteren auf allen Seiten gleichmäßig stark sind, was man aus der Menge des verdrängten Materials erkennen kann. Um einen „äquilibrierten Biß" zu erzielen, d. h. den Druck beim Zusammenbeißen überall gleichmäßig zu verteilen, wodurch die Schleimhaut in allen Abschnitten auch gleich stark komprimiert wird, wird die obere Schablone mit hartem Bißrand eingesetzt, der untere Bißwall nochmals oberflächlich 1—2 mm tief erwärmt, mit Talkum eingepudert, und dann auch die untere Schablone möglichst rasch an Ort und Stelle gebracht und der Patient aufgefordert, den Mund zu schließen, wobei wiederum darauf zu achten ist, daß die richtige Schlußbißstellung eingenommen wird. Durch das nochmalige oberflächliche Einweichen des unteren Bißwalles wird man eine gleichmäßige Kompression der Schleimhaut erreichen. Dabei berücksichtigt man gleichzeitig die übrigen Erscheinungen der Resilenz (Hanau). „Unter Resilenz (Nachgiebigkeit) verstehen wir auch das Nachgeben der Weichteile über den knöchernen Alveolarrändern, der Gelenkbänder, des Meniscus articularis und Bewegungen des Kondylus, die bei ungleichmäßiger Druckverteilung zustande kommen, kurz gesagt, alle Erscheinungen, die durch ungleichen Druck und seine Auswirkungen die Gewinnung einer äquilibrierten, zentralen Okklusion erschweren" (Köhler).

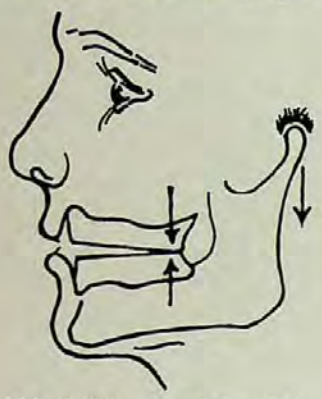

Abb. 2233. Zu hohe Bißwälle im Molarengebiet.

Die Nachgiebigkeit der Gelenkbänder kann dann besonders auffallend sein, wenn die Zahnlosigkeit schon lange (Jahre!) bestanden hat und durch horizontal gleichmäßige Annäherung des Unterkiefers an den Oberkiefer der Bandapparat des Kiefergelenkes überdehnt wurde. Diese Veränderung des Kiefergelenkes läßt sich durch folgende falsche Bißnahme am besten veranschaulichen: Die Bißwälle werden im Molarengebiet zu hoch gemacht, so daß die frontalen Bißränder einander nicht berühren. Wie schon erwähnt, kommt der Patient in Versuchung, den erhöhten partiellen Druck in den rückwärtigen Kieferabschnitten dadurch auszugleichen, daß er den Unterkiefer nach vorne schiebt. In diesem Beispiel — es kommt nicht selten vor — sei angenommen, der Unterkiefer würde nicht in sagittaler Richtung vorgeschoben. Man versucht die Okklusion der Bißränder im frontalen Teil dadurch zu erreichen, indem man den Patienten auffordert, fest zusammenzubeißen in der trügerischen Hoffnung, daß dadurch die erweichten dorsalen Bißwälle abgeflacht würden. Dies geschieht wohl zum Teil: als Fehler ist einmal die ungleichmäßige Kompression der Schleimhaut zu buchen, als größter aber die Zerrung der Gelenkbänder. Die im distalen Teil erhöhten

Bißwälle wirken als Hypomochlion, der Gelenkkopf wird aus der Gelenkpfanne nach unten gezogen. Die Dislokation des Kondylus wird um so größer sein, je stärker der Druck bzw. Zug, und je größer die Nachgiebigkeit der Bänder ist. Der „Erfolg" einer solchen falschen Bißnahme wird sich bei der Einprobe der in Wachs aufgestellten Zähne zeigen: Der Biß ist in der Frontzahngegend gesperrt, weil jetzt in der Molarengegend nicht der gleiche Druck ausgeübt wird. Wesentlich unangenehmer ist es, wenn der Fehler erst bei der fertigen Prothese entdeckt wird. Es bleibt nichts anderes übrig, als die Molaren und eventuell auch Prämolaren stark herunterzuschleifen und dadurch den Funktionswert der Prothese herabzusetzen oder die Prothese ganz neu zu machen.

Die Resilenz läßt sich nach Supplee auch am bezahnten Kiefer demonstrieren: Auf einer Kieferseite werden 1—3 Papierstreifen (Pergament) zwischen die beiden Zahnreihen gelegt, so daß bei loser Okklusionsstellung der Biß auf der anderen Kieferseite wenig gesperrt ist. Läßt man die Kiefer, und damit die Zahnreihen, fest aneinanderpressen, werden die bisher nicht okkludierenden Zahnreihen einander so innig berühren, daß ein sehr dünner Papierstreifen durch sie festgehalten werden kann. Dieser durch erhöhten Druck hergestellte Ausgleich ist auf die Durchbiegung des Kiefers, die Nachgiebigkeit der Wurzelhaut des Meniskus und der Gelenkbänder zurückzuführen (zitiert nach Köhler).

Ist die zentrale Okklusionsstellung eingenommen, wird der gleichmäßige Druck dadurch geprüft, daß man mit einem dünnen Metallspatel zwischen die oberen und unteren Bißwälle einzudringen versucht und dabei feststellt, ob an sämtlichen Stellen dazu die gleiche Kraftaufwendung nötig ist, oder ob die Schablonen dadurch auf eine Seite gekippt werden können. Werden Fehler festgestellt, muß der untere Bißwall nochmals erwärmt und darauf gebissen werden, bis überall ein gleichmäßiger Druck vorhanden ist.

Jetzt erst werden die Bißschablonen aneinander fixiert, am besten nicht nur mit seitlichen Einschnitten, sondern dadurch, daß man auf jeder Seite, vielleicht auch noch im frontalen Teil, mit einem U-förmig gebogenen erwärmten Drahtstücke die beiden Schablonen miteinander verbindet. Gestattet die Mundöffnung nicht, die relativ große Doppelschablone zu entfernen, was selten vorkommt, ist die Schlüsselstückmethode, wie sie im folgenden erwähnt wird, anzuwenden.

Der Vorwurf Gysis besteht zu Recht, daß mit dieser einfachen Methode nicht immer die richtige zentrale Okklusion ermittelt werden kann. In zweifelhaften Fällen wird es sich empfehlen, die von Gysi angegebene Registriermethode der zentralen Okklusion anzuwenden:

Der Biß wird zunächst genau nach der eben beschriebenen einfachen Methode genommen. Die Bißwalloberfläche der unteren Schablone wird mit Ausnahme der distalen Teile auf eine Glasplatte gedrückt, die zentrale Gabel der Köhlerschen Scharnierschablone leicht erwärmt und genau zentrisch an der labialen Fläche des Bißwalles angesteckt. Die Scharnierflügel werden ebenfalls erwärmt und an die seitlichen Flächen des Kerrwalles angedrückt. Die Oberfläche des Bißwalles darf dabei nicht verändert werden. Die Schreibfläche der Schablone wird in dünner Schicht mit durch Ruß geschwärztem Wachs überzogen. Die Scharnierschablone darf dabei nicht mehr erwärmt werden; das schwarze Wachs wird mit dem warmen Wachsmesser aufgetragen und geglättet. — An der Labialfläche der oberen Schablone wird das Schreibfederchen so befestigt, daß seine Spitze 4 mm vor und 2 mm unter der Bißrandfläche liegt. Der Schreibstift soll möglichst mit der Gesichtsmittellinie übereinstimmen. Diese Registriervorrichtung darf nicht in der Flamme erwärmt werden, um sie in die Kerrmasse befestigen zu können, da hierdurch die Spannkraft der kleinen

Feder zerstört würde. Man erwärmt mit dem Wachsmesser die Kerrmasse durch kleine Einschnitte und drückt den kleinen Bügel mit Feder an Ort und Stelle. In der Prämolarengegend werden im oberen Bißwall beiderseits nicht zu kleine Keileinschnitte angebracht, die für die Fixation der Schlüsselstücke benötigt werden.

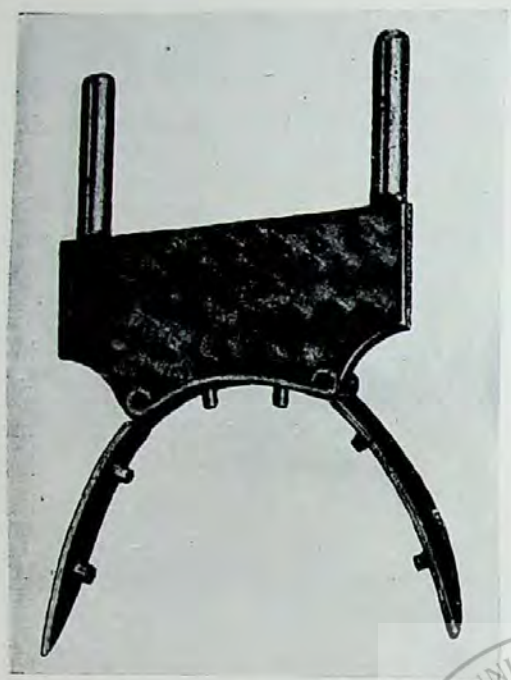

Abb. 2234. Scharnierregistrierschablone. (Nach Köhler.)

Nachdem die mit der gesamten Registriervorrichtung versehenen Bißschablonen in den Mund gesetzt sind, läßt man den Unterkiefer einigemale vor- und rückwärtsschieben. Um die Beobachtung der Aufzeichnungen zu erleichtern, darf man die Oberlippe leicht abheben. Ist der Unterkiefer in seiner rückwärtigsten Stellung, fordert man den Patienten auf, seitliche Bewegungen auszuführen. Befindet sich der Unterkiefer noch in Vorbißstellung, so sehen die Bewegungskurven unregelmäßig und rundlich aus; erst wenn ein deutlicher Winkel aufgezeichnet wird, kann man sicher sein, daß die richtige zentrale Okklusion vorhanden ist, wobei die Spitze des Schreibstiftes in der Winkelspitze steht (vgl. Abb. 2237). Man läßt diese normale Ruhelage des Unterkiefers einnehmen und bringt die Schlüsselstücke an. Ein kleines Stück weiche Abdruckmasse wird kugelförmig an ein Streichholz befestigt und dann in Keileinschnitte der oberen Biß-

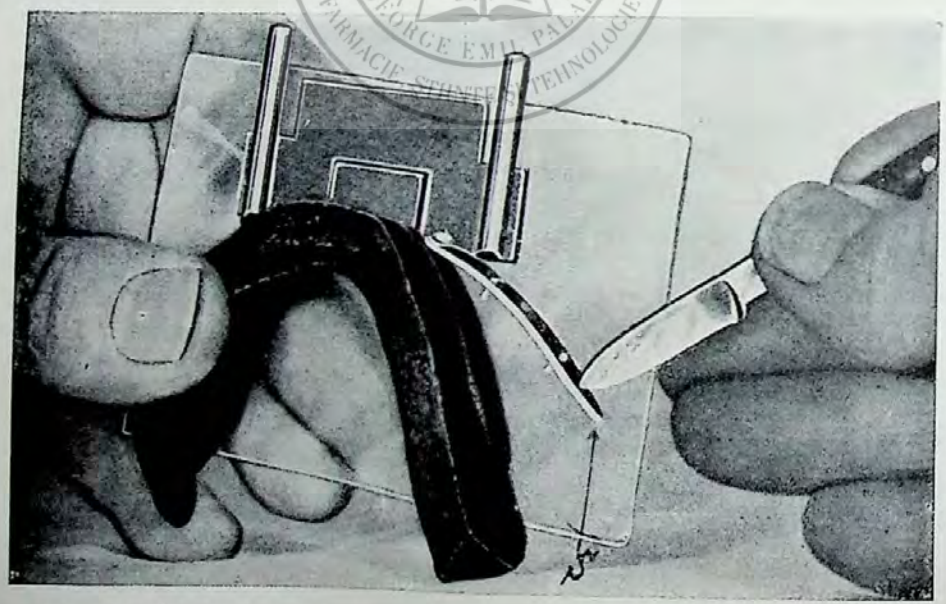

Abb. 2235. Scharnier-Registrierschablone. Befestigen derselben am Bißwall des Unterkiefers. (Nach Köhler.)

schablone gedrückt; Abdruckmassenüberschuß wird den Bißschablonen besonders den seitlichen Knöpfen der unteren Scharnierschablone ausgepreßt, um die Fühlung der Schlüsselstücke zu vergrößern. Nach vollkommenem Erhärten der Kerrmasse kann nun alles in einem Stück aus dem Munde genommen werden. Ist dies

nicht möglich, entfernt man erst die Schlüsselstücke und dann jede Schablone für sich. Mit Hilfe der Schlüsselstücke werden die Schablonen außerhalb des Mundes wieder einwandfrei zusammengefügt und mit Klebewachs fest miteinander verklebt.

(Bezüglich besonderer Gelenkbahnmessungen und Aufzeichnungen der Kaubewegungen sei auf den Abschnitt „Artikulation" verwiesen.)

Die Gipsmodelle werden in die Schablonen gesetzt, das Ganze in dem Artikulator einprobiert und nötigenfalls die Modellbasis gekürzt. Die Basisunterflächen müssen angerauht werden, um eine feste Verankerung der Modelle in dem neu aufzubringenden Gips zu erzielen. Aus dem gleichen Grunde werden die Gipsmodelle einige Minuten in kaltes Wasser gelegt, damit der trockene Gips dem Befestigungsgips kein Wasser entzieht.

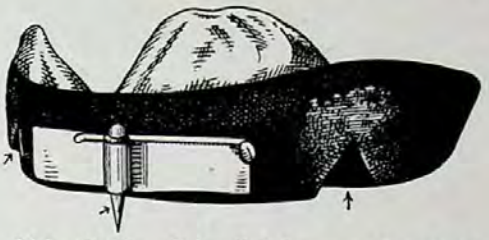

Abb. 2236. Schreibfeder an der Beißschablone des Oberkiefers. (Nach Gysi.)

Vor dem Eingipsen werden die beiden Modelle, welche in ihren Bißschablonen sitzen, in ihrer gegenseitigen Lage durch Umwickeln mit Bindfaden oder Ankleben von Streichhölzern auf den Seiten fixiert. Beim Befestigen des Gesamtmodells im Artikulator ist darauf zu achten, daß die Kauebene richtig zur Kondylenachse orientiert ist. Bei den verschiedenen Artikulatoren ist diese Lagebestimmung verschieden, bei den meisten durch bestimmte Orientierungspunkte am Artikulator selbst erleichtert. Wichtig ist auch, daß die Entfernung des unteren Schneidezahnpunktes von den Gelenkpunkten die richtige ist.



Abb. 2237. Bißschablonen durch Schlüsselstücke fixiert in zentraler Okklusion. (Nach Köhler.)

Auf das Gipsmodell des Oberkiefers wird mit Bleistift die in der Bißschablone markierte Mittellinie übertragen, ebenso die Stellung der Eckzähne eingezeichnet. Die Berührungslinie der Bißwälle und die Lachlinie werden auf eine glatte frontale Fläche der Modellbasis in einem sich gleichbleibenden Abstand, z. B. 2 cm, mit einem Zirkel übertragen. Man hat so die Möglichkeit, jederzeit auch nach dem Entfernen der Bißschablone vom Artikulationsmodell die Stellung der Zähne bezüglich ihrer Länge mit einem Tastzirkel zu kontrollieren. Bevor die Bißschablonen entfernt werden, vergewissert man sich, ob die Bißhöhe im Artikulator gesichert ist.

Es ist zweckmäßig die Bißschablone unverändert aufzubewahren, um beim Aufstellen der Zähne die Anhaltspunkte für die Lippenfülle, welche ja auch mit Hilfe der Bißschablone festgestellt wurden, bei der Hand zu haben. Vielleicht stellen sich erst

nachträglich noch einige Ungenauigkeiten bezüglich der Einstellung des Artikulators (Bißhöhe!) heraus, die sich nur durch nochmaliges Aufsetzen der Schablonen auf die Gipsmodelle korrigieren lassen.

Für das Aufstellen der Zähne werden die Modelle mit einer Platte harten Modellierwachses belegt, wenn man nicht eine neue Schellackbasisplatte verwenden will. Hartes rosa Modellierwachs genügt aber vollkommen und ist bei Kautschukarbeiten angenehmer, weil es sich leichter als Schellack nach dem Eincuvettieren durch heißes Wasser entfernen läßt.

(Das Aufstellen der Zähne: s. „Artikulation".)

Das Auswählen der künstlichen Zähne. Unmittelbar nach der Bißnahme wird die Form und Farbe der künstlichen Zähne bestimmt. Beim partiellen Ersatz hat man sich selbstverständlich nach den noch vorhandenen Zähnen zu richten.

Beim totalen Plattenersatz wird man sich im allgemeinen an die Feststellungen Williams halten. Williams konnte nachweisen, daß meistens bestimmte harmonische Beziehungen zwischen der Gesichtsform und der Gestalt der mittleren Schneidezähne bestehen. Bei dieser Betrachtung denkt man sich die Zahnform so auf das betreffende Gesicht projiziert, daß die Schneidekante des Zahnes oberhalb der Augenbrauen horizontal verläuft, während die Kontur des Zahnhalses der Kinn- und seitlichen Unterkieferpartie entspricht.

So konnten drei Typen festgestellt werden:

1. Die quadratische Form
   (gleichbleibender Breitendurchmesser bis zum obersten Zahndrittel).
2. Die dreieckige Form
   (der Breitendurchmesser ist an der Schneidekante am größten und nimmt marginalwärts rasch ab).
3. Die ovale Form
   (der größte Breitendurchmesser liegt etwa in der Mitte des Zahnes).

Eine Reihe von Übergangsformen der bekannten Zahnfabrikate gestatten die bestnuancierte Auswahl in dieser Hinsicht.

Die Farbe der Zähne richtet sich individuell nach der Gesichtsfarbe und vielleicht auch teilweise nach den Angaben des Patienten, wie seine natürlichen Zähne gefärbt waren. Für ein älteres Individuum wird man dunklere Farbtöne bevorzugen.

Sind alle Frontzähne im gleichen Ton gehalten, wird man immer einen unnatürlichen Effekt, den der „künstlichen Zähne", erzielen. Bei den neueren Fabrikaten ist die Farbabstufung der einzelnen oberen Frontzähne berücksichtigt, und zwar so, daß die Eckzähne am dunkelsten gefärbt, die seitlichen Schneidezähne die hellsten Frontzähne sind, während die mittleren Schneidezähne eine Mittelstufe zwischen diesen beiden Extremen darstellen. Stehen solch sorgfältig nuancierte Zahnzusammenstellungen nicht zur Verfügung, so kann man sich die geeignete „Mischung" auf folgende Weise, wie sie Gysi empfiehlt, herstellen:

Aus drei Zahngarnituren, die in der Form und Grundfarbe zum Gesicht passen, nur in den Helligkeitswerten voneinander abweichen, werden nach den eben genannten Gesichtspunkten die einzelnen Zähne ausgesucht, also die Eckzähne aus dem dunkelsten, die seitlichen Schneidezähne aus dem hellsten und die mittleren Schneidezähne aus dem zwischen den beiden liegenden Zahnersatz. — Besondere Färbungen und Schattierungen können durch Bemalen und Brennen mit Porzellanfarben erreicht werden.

Die Stellung der Frontzähne wird hauptsächlich betreffs ihrer Neigung zur Okklusionsebene durch die Artikulation der ganzen Zahnreihe bestimmt. Trotzdem

können einige Stellungsunregelmäßigkeiten einzelner Frontzähne möglich und erwünscht sein, die das kosmetische Resultat der Prothese wesentlich erhöhen und die Artikulation keineswegs beeinträchtigen. Hierfür bestimmte Regeln aufzustellen ist unmöglich, weil zu viele individuell verschiedene Faktoren mitsprechen. Einige orientierende Hinweise können gegeben werden:

Bei älteren Individuen wird die Stellung der natürlichen Zähne meist eine unregelmäßige sein; also werden wir dies in geeigneten Fällen, soweit es dem Patienten erwünscht ist, nachahmen. Besonders durch eine verschobene Stellung des seitlichen Schneidezahnes lassen sich leicht natürliche Verhältnisse vortäuschen.

Ebenso werden bei Langgesichtern Stellungsunregelmäßigkeiten im natürlichen Gebiß häufiger beobachtet als bei Breitgesichtern, die infolge der breiten Kiefer den Frontzähnen eine „normale Stellung" ermöglichen. Im entsprechenden Fall kann diese Beobachtung praktisch verwertet werden.

Die Einprobe der in Wachs aufgestellten Zähne. Die kleinere partielle Plattenprothese wird manchmal ohne Einprobe fertiggestellt werden können, wenn sie in einem Artikulator (nicht Okkludator oder Okklusor) aufgestellt wurde. Es empfiehlt sich aber in den meisten Fällen eine Einprobe vorzunehmen, um geringe Stellungsänderungen der Zähne noch anzubringen. Beim partiellen Ersatz ist es wichtig, einzelstehende Ersatzzähne besonders gut an der Wachsbasis zu befestigen (Klebewachs), da diese leicht bei der Einprobe abgebissen werden.

Die Wachsbasisplatten werden immer, besonders bei der totalen Prothese, durch Drahteinlagen verstärkt. Bevor diese Wachsprothesen eingesetzt werden, härtet man das Wachs in kaltem Wasser und läßt kräftig mit kaltem Wasser spülen, um dadurch den warmen Speichel zu entfernen und die gesamte Mundschleimhaut abzukühlen, damit die Wachsplatten möglichst lange hart bleiben. Hat man Schellackbasisplatten verwendet und die Zähne auf diesen mit hartem Glaswachs befestigt, sind diese Vorsichtsmaßregeln nicht so notwendig.

Am besten wird jede Prothese erst einzeln eingesetzt, um den jeweiligen Aufenthalt im Munde abzukürzen. Bei dieser Einzelprobe untersucht man, ob die Prämolaren und Molaren senkrecht über dem Alveolarkamm stehen. Man drückt mit dem Zeigefinger auf die zu prüfende Zahnreihe: wird dabei auf der anderen Kieferseite die Prothese gehoben, so steht die gedrückte Zahnreihe außerhalb, zu weit buccal, des Alveolarfortsatzes. Die so erkannte notwendige Korrektur besteht darin, daß die betreffenden Zähne nach lingual gerückt und senkrecht über den Alveolarkamm gestellt werden. Die Stellung der okkludierenden Zähne des Gegenkiefers müssen selbstverständlich entsprechend geändert werden.

Die Wachsprothesen werden nach dieser Probe gekühlt und jetzt zusammen eingesetzt, um die Okklusion der Zahnreihen zu kontrollieren. In der Molarengegend wird nochmals die Kippprobe angestellt, indem man versucht, mit dem Metallspatel zwischen den beiden Zahnreihen einzudringen. Stellungsänderungen der Frontzähne lassen sich jetzt, wo man den Gesichtsausdruck vor Augen hat, im Interesse eines guten kosmetischen Resultats am besten vornehmen. Ebenso wird man auf die Lippenfülle und Gestaltung der Nasolabialfalte achten. Indem man sich mit dem Patienten unterhält, läßt sich am besten die Länge der Zähne und auch die Lachlinie kontrollieren.

Nicht zuletzt muß die Aussprache berücksichtigt werden; besonders auf natürliche Bildung der Zischlaute (s, sch, ß usw.) ist Wert zu legen. Durch eine abnorm falsche Stellung der Zähne, z. B. viel zu lange obere Frontzähne, sehr stark nach lingual gekippte untere Schneidezähne, kann die Aussprache beeinträchtigt werden. Gysi

*

konnte beobachten, daß die fehlerhafte Aussprache speziell der Zischlaute, „nicht etwa von der Form der Zahnreihen oder der Länge der Zähne abhängt, sondern nur von der Dicke und Form der Wachsplatte hinter den oberen und unteren Frontzähnen, speziell zirka 1 cm hinter den oberen Schneidezähnen. Man gibt also dem Patienten etwas laut zu lesen oder spricht ihm Sätze vor, in denen viele Worte mit Zischlauten vorkommen; gelingen diese nicht gut, so trägt man an besagter Stelle mehr Wachs auf oder schneidet solches weg, bis die beste Aussprache erzielt ist" (Gysi).

Jetzt erst werden die Wachsprothesen aus dem Munde entfernt, abgespült, auf die Gipsmodelle in den Artikulator zurückgebracht und nachgesehen, ob sie sich nicht etwa bei dem Herausnehmen aus dem Mund verbogen haben. — Im Laboratorium werden die Wachsmodelle weiter ausgearbeitet und die Prothesen, je nach Materialverwendung fertiggestellt.

(Siehe Abschnitte: „Kautschukplatte", „Metallplatte".)

Die Befestigung der partiellen Plattenprothese. Für den funktionellen Wert einer Plattenprothese ist es außerordentlich wichtig, daß sie möglichst fest auf ihrer Unterlage aufsitzt und durch keine Kau- oder Sprechbewegung aus ihrer Lage verschoben wird. Schon bei der Besprechung des „Abdruckes" wurde deutlich hervorgehoben, daß jede günstige Retentionsmöglichkeit restlos ausgenutzt werden soll. Der Funktionsabdruck ermöglicht es, für den Halt der Prothese jede schädliche Komponente schon beim Abdrucknehmen auszuschalten. Mit Hilfe der G.-S.-T.-Methode oder des Saugeabdruckes bringt man neben gleichmäßiger Druckverteilung die Adhäsionskraft und den Luftdruck zur vollen Auswirkung.

Adhäsion und Luftdruck und die entsprechenden Hilfsmittel kommen bei der partiellen Plattenprothese nicht so zur Geltung, da die Basisplatte niemals so genau gearbeitet werden kann, daß zwischen natürlichen Zähnen und Platte kein Spalt entsteht, durch welchen Luft eindringen kann, wodurch Adhäsionskraft und Luftdruckwirkung so herabgesetzt werden, daß sie als Fixationsmittel für die partielle Prothese keine nennenswerte Rolle spielen. Bei der vollständigen Plattenprothese liegen die Verhältnisse in dieser Hinsicht wesentlich günstiger; dort sind die beiden hier nahezu belanglosen Kräfte äußerst wertvolle, sogar die wichtigsten Befestigungsmittel.

Eine sorgfältige Artikulation ist bei der partiellen und totalen Prothese von ausschlaggebender Bedeutung. Selbst die bestsaugende Plattenprothese wird bei ungünstiger Artikulation der Zahnreihen abgehebelt werden. Eine partielle Plattenprothese könnte durch bestimmte Vorrichtungen an natürlichen Zähnen, wie sie im folgenden besprochen werden, so fixiert werden, daß sie auch bei schlechtester Artikulation durch Kaubewegungen nicht aus ihrer Lage gebracht würde. Der Schaden wird sich nach nicht allzu langer Zeit dadurch bemerkbar machen, daß die Zähne, an welchen die Befestigungsmittel angebracht wurden, aufs schwerste geschädigt, d. h. gelockert sind, ein Umstand, der zum größten Teil auf die schlechte Artikulation zurückgeführt werden muß, weil bei den Kaubewegungen hebelnde Kippmomente entstehen können, die sich je nach Länge des Hebelarmes am „Fixationszahn" verschieden stark auswirkten. Besteht eine günstige Artikulation der Zahnreihen, die ein reibungsloses Aneinandervorbeigleiten der Zahnreihen gestatten, so können gar keine hebelnden Nebenwirkungen entstehen, zumal wenn der Dreipunktkontakt oder bei der partiellen Prothese der Kontakt auf der entgegengesetzten Seite hergestellt werden kann. Wie schon öfters in anderen Kapiteln darauf hingewiesen wurde, ist aus dem gleichen Grunde sehr wichtig, daß die Zahnreihen besonders die Prämolaren und Molaren senkrecht über dem Alveolarfortsatz stehen, daß der auf die Zähne auf-

treffende Kaudruck gleichmäßig von der Unterlage aufgefangen werden kann. Stehen die Zahnreihen außerhalb des Alveolarfortsatzes, fehlt die zur Druckrichtung querliegende Unterlage, die Prothese wird abgekippt werden.

Für die partielle Plattenprothese kommen als Befestigungsmittel neben der Berücksichtigung der Artikulation besonders solche in Betracht, welche die Prothese an noch vorhandenen Zähnen verankern. (Da Adhäsion und Luftdruck hier nur eine nebensächliche Rolle spielen, werden sie erst bei der Befestigung der totalen Prothese besprochen.)

Im geeigneten Lückengebiß (z. B. 7 6 . . 3 2 . | 1 . 3 . 5 . 7) ist es möglich, die partielle Plattenprothese ohne jedes besondere Hilfsmittel zu befestigen lediglich dadurch, daß die Ersatzzähne mit ihrer Basis in den Lücken sich an den Nachbarzähnen klemmen. Die besten Resultate in dieser Hinsicht werden durch einen Abdruck mit der Kerrschlüsselstückmethode nach Supplee erreicht (vgl. Abschnitt „Abdruck"), da wir damit ein Modell erhalten, welches die Kiefer- und Zahnverhältnisse so geformt wiedergibt, daß die Prothese trotz unter sich gehender Stellen (Konvergenz von Zähnen) ohne nachträgliche Korrektur an der fertigen Prothese eingesetzt werden kann. Hier findet also die Prothese hauptsächlich durch ihre den natürlichen Zähnen anliegenden Teile Halt, da durch diese Haftflächen ein erhöhter Reibungswiderstand bzw. eine Klemmung geschaffen wird. Diese Art der Befestigung ist nur dann möglich, wenn genügend Lücken (vgl. obengenanntes Beispiel), mindestens zwei, die auf beide Kieferseiten verteilt sind, vorhanden, und die den Lücken angrenzenden Zähne in gutem Zustand, d. h. fest im Kiefer verankert sind. Bietet das Modell nicht die Möglichkeit, die Prothese so herzustellen, daß sie ohne Korrektur eingefügt werden kann, so besteht die Gefahr, daß durch nachträgliches Abtragen an den Haftflächen mit Feile und Fräse zu viel weggenommen und der Halt der Prothese wesentlich reduziert wird. Andererseits muß man sich sehr davor hüten, die Klemmwirkung der Prothese zu stark zum Ausdruck zu bringen, da durch die starke Spannung der Platte ein erhöhter, zu intensiver Druck an den natürlichen Zähnen zur Auswirkung kommt, wodurch diese innerhalb kurzer Zeit aus ihrer ursprünglichen Stellung je nach der Druckrichtung bewegt werden, mit dem Erfolg, daß die Platte keinen ausreichenden Halt mehr finden kann; gleichzeitig werden aber die bewegten Zähne aufs schwerste geschädigt, nämlich gelockert, ein Nachteil, der sich noch weiter dadurch verstärken wird, daß die jetzt schlecht fixierte Prothese bei jeder Kaubewegung sehr erheblich verschoben werden kann und so neue rüttelnde Druckwirkungen auf die Zähne möglich werden.

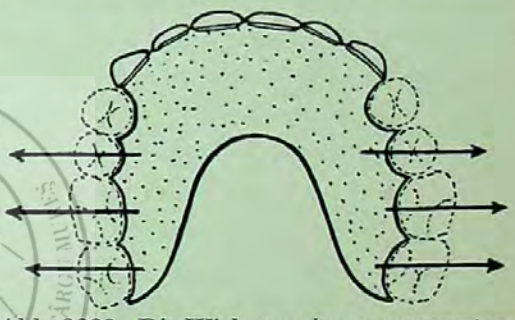

Abb. 2238. Die Wirkung eines sogenannten Klemmstückes im Oberkiefer.

Beim Ersatz der oberen Frontzähne, während auf beiden Seiten noch intakte Zahnreihen vorhanden sind, bevorzugte man früher zur Befestigung die Klemm- und Federwirkung der Basisplatte. Man suchte sie dadurch zu erhöhen, daß man die den natürlichen Zähnen anliegenden Plattenränder verstärkt zum Ausdruck brachte, die Prothese nur mit erhöhtem Druck eingeführt werden konnte, und das Klemmstück richtig „einschnappte". Man vergrößerte die federnde Wirkung noch dadurch, daß die Gaumenplatte stark ausgeschweift wurde, so daß die Prothese hauptsächlich mit den den Seitenzähnen straff und spannend anliegenden Plattenflügeln befestigt war. Daß die Zähne diesem starken Druck — die Spannung muß sehr groß sein, sonst hält

die Prothese nicht — von palatinal nach buccal nachgeben, indem sie nach buccal gekippt werden, ist klar, mit dem Effekt, daß die Spannungskraft der Prothese nicht mehr wirken kann, weil dann die Angriffspunkte, die Zähne, fehlen; die Plattenprothese hält nicht mehr. Man suchte sich nun dadurch zu helfen, daß man die seitlichen Prothesenflügel nach außen bog (bei Kautschukprothesen unter leichtem Erwärmen), um den notwendigen Kontakt mit den Zähnen wiederherzustellen. Nun kann das Spiel wieder von vorn beginnen, bis schließlich der eine oder andere Zahn derartig gelockert wird, daß er entfernt werden muß und dadurch eine Lücke geschaffen wird, die das Anbringen anderer Befestigungsvorrichtungen nahelegt. — Die verderbliche Wirkung dieser Art Klemmstücke ist so auffallend, daß zu deren Verurteilung keine weiteren Begründungen mehr notwendig sind.

Klammern: Die einfachste Art der Befestigung der Teilprothesen ist diejenige mit Klammern, wobei diese mehr oder weniger große Teile der natürlichen Zähne umfassen und durch ihre Federkraft einen großen Reibungswiderstand schaffen.

Bei der partiellen Kautschukprothese kann man einen oder mehrere Zähne vom Kautschuk in Form einer Klammer umgreifen lassen. Um die Bruchfestigkeit des ziemlich dünnen Kautschukfortsatzes zu erhöhen, kann ein dünner Golddraht eingelegt werden. Die Kautschukklammer, welche aus kosmetischen Gründen nur im Molarengebiet anwendbar ist, hat den großen Nachteil, daß sie sich an der dem Zahn anliegenden Fläche bald abnutzt und dadurch ein Spalt zwischen Zahn und Klammer entsteht, in welchem sich Speisereste festsetzen können.

Eine in kosmetischer Hinsicht ideale Klammerform ist die sog. Stichklammer, die aus einem kleinen drei- oder viereckigen Metallplättchen oder Drahtspitze besteht, einerseits in der Plattenprothese befestigt ist und mit der Spitze zwischen zwei Zähne unterhalb deren Kontaktpunkt eingreift, also auf der Interdentalpapille mehr oder weniger aufliegt. Die Klemmwirkung dieser Stichklammer wird sehr bald nachlassen, weil die Zähne auseinandergedrängt werden. Die Interdentalpapille ist aufs höchste gefährdet, weil bei jedem Kaudruck die Klammer dieses sehr empfindliche Gebilde drückt und dadurch zerstört, so daß dadurch die Veranlassung für eine weitere Schädigung des Parodontiums möglich wird. Deswegen verzichtet man am besten auf diese wohl kosmetisch einwandfreie (weil sie überhaupt nicht sichtbar ist), aber in der Wirkung äußerst gefährliche Klammerform.

Auch die einfache Drahtklammer, sei es aus rundem oder halbrundem Draht, die den Zahn möglichst weit umfaßt, weist derartige Nachteile auf, daß man sie lieber nicht verwendet. Die Drahtklammer wird dem Zahn nur in einer Linie anliegen, da die Wölbung der Zahnoberfläche (besonders buccal) an der Klammerfläche nicht berücksichtigt werden kann. Durch das Anliegen in einer sehr schmalen Zone wird die Zahnoberfläche mechanisch sehr stark beansprucht; die Reibung wird um so stärker sein, je größer die federnde Kraft der Klammer ist. Die Beschädigung des Zahnkörpers richtet sich nach dieser federnden Klammerkraft, gleichzeitig aber auch nach der Härte des Schmelzes, die dadurch herabgesetzt werden kann, daß sich zwischen Klammer und Zahn immer Speisereste ansammeln, die bei nachlässiger Mundpflege, in diesem Fall besser gesagt: Prothesenreinigung, die Veranlassung für Entkalkungserscheinungen geben können. Kommt die Drahtklammer in zu innige Berührung mit dem Zahnfleischsaum, so kann durch den chronischen Insult der natürliche Halteapparat ebenfalls beschädigt und zerstört werden. — Neben diesen Nachteilen ist zu bedenken, daß der Nutzen einer Drahtklammer in bezug auf die Befestigung der Prothese ein geringer ist, weil die Reibungsfläche der Klammer nur linienhaft sein kann. Als Material käme für die Drahtklammern 18 karät. Golddraht mit Platin-

zusatz in Betracht. In neuester Zeit schenkt man der Klammer aus Draht erhöhte Beachtung, weil sie bei richtiger Konstruktion funktionell vollwertig und relativ ungefährlich gestaltet werden kann, worauf später noch eingegangen wird.

Bessere Aussichten bieten die Bandklammern, die in größerer Ausdehnung der Zahnoberfläche anliegen. Einmal wird dadurch der Widerstand erhöht, dann die Reibungswirkung auf eine größere Schmelzdecke verteilt, und so die Gefahr der Abrasion herabgesetzt; dann kann die Bandklammer der Zahnoberfläche so angebogen werden, daß kein Zwischenraum, in welchen sich Speisereste einschieben könnten, vorhanden ist. Bleibt man mit dem marginalen Klammerrand 1—1,5 mm vom Zahnfleischsaum weg, wird dieser nicht beschädigt werden können. Für die Herstellung der Bandklammer eignet sich besonders 18 kar. Goldblech mit Platinzusatz in einer Stärke von 0,4—0,5 mm. Daneben darf die Bandklammer aus rostfreiem Stahl nicht unerwähnt bleiben, mit welcher bei sachgemäßer Verarbeitung befriedigende Resultate zu erzielen sind. Durch entsprechendes Biegen muß die rostfreie Stahlklammer, die selbstverständlich nur bei Kautschuk- und Stahlplatten, nicht bei Basisplatten aus anderem Metall (Korrosion!) Verwendung findet, ebenfalls genau der Zahnoberfläche angeglichen werden. Der Hauptnachteil der Stahlklammer besteht darin, daß sie niemals exakt dem Zahn angebogen werden kann, ziemlich hart und unelastisch ist, wodurch der Klammerzahn außerordentlich stark beansprucht wird.

Abb. 2239. Die Lage der Klammern am Zahn. a = Bandklammer, b = Klammer aus halbrundem Draht, c = Klammer aus rundem Draht.

Bei minderwertigem Zahnmaterial (hypoplastische Zähne usw.) ist eine Schädigung des Schmelzes auch durch die genau anliegende Bandklammer möglich, weswegen es in solchen Fällen empfehlenswert ist, den Zahn, um welchen die Klammer fassen soll, zu überkronen. Soll eine Klammer aus Stahl angelegt werden, wird man die Krone aus dem gleichen Material anfertigen, nicht nur wegen der relativ geringen Korrosionsgefahr, sondern hauptsächlich wegen des großen Härtenunterschiedes. Eine Stahlklammer wird das weiche Gold des Kronenringes durchscheuern. Der Krone gibt man am besten parallele Wände.

Abb. 2240. Krone mit Aufhänger.

Die Überkronung des Klammerzahnes legte es nahe, an der Krone bestimmte Vorrichtungen anzubringen, die einmal die Angriffsfläche für die Klammer günstiger gestalten und auch die Lage der Klammer so sichern, daß eine Schädigung des Zahnfleischsaumes ausgeschlossen ist.

Schröder gibt die sog. Krone mit Aufhänger an, durch welche die Klammern einen derartigen Halt finden, daß die Prothese einwandfrei festsitzt. In der seitlichen Kronenoberfläche wird ein Raum ausgespart, in welchem die federnde Klammer genau hineinpaßt. Dadurch wird nicht nur der Halt der Prothese erhöht, sondern gleichzeitig die Klammer verhindert nach dem Zahnfleischsaum zu wandern. Dasselbe erreicht man, wenn an der Krone etwa 2 mm über dem Zahnfleischsaum ein kleiner Absatz oder Vorsprung angebracht wird, der als Auflage für die Klammer dient. — Indem eine oder zwei Klauen an die Bandklammer angelötet oder angebogen werden, die in Fissuren der Kaufläche greifen, wird ebenfalls eine Beschädigung des Zahnfleischsaumes durch die Klammer verhindert. Man verlangt, daß die Klammer mit ihrem unteren Rand 1—1,5 mm vom Zahnfleischsaum entfernt sein muß, weil bekannt ist, daß die Schleimhaut bei jedem Kaudruck je nach ihrer Nachgiebigkeit kompri-

miert wird und sich dabei der Klammerrand marginalwärts bewegen muß. Wird die Krone mit Aufhänger oder Stufe oder die Bandklammer mit Fissurenauflagen, durch welche die Okklusion nicht gestört werden darf, verwendet, so verhindert man wohl das Gleiten der Klammer beim Andrücken der Prothese durch den Kaudruck, man überträgt aber auch einen Teil des wirksamen Kaudruckes auf den Klammerzahn. Hält man sich streng an die Definition der Plattenprothese, so muß eigentlich ein Plattenersatz mit solcher Verankerung zum mindesten als Übergangsform zur abnehmbaren Brückenprothese aufgefaßt werden. — Auf die Grundlagen einer solchen festen, mehr oder weniger starren Fixation der partiellen Plattenprothese wird später noch eingegangen.

In der Wirkung ganz ähnlich wie diese durch An- und Auflagen gesicherten Klammern, sind die Sattel- und Querseitenklammern, wie sie zum Teil von Riechelmann für die Befestigung abnehmbarer Brücken angegeben wurden. Das Prinzip ist folgendes: Der Klammerzahn wird mit einer Krone versehen, die in ihrer Kaufläche eine querlaufende, kastenförmige Aussparung hat, in welcher der Querreiter der Klammer genau hineinpaßt, während die buccalen und paltinalen bzw. lingualen Flächen der Krone von den horizontalen Teilen der Klammer umfaßt werden. Auch hier wird ein großer Teil des Kaudruckes auf den Klammerzahn übertragen. Diese Art Klammer wird am besten gegossen. Das Wachsmodell für den Guß wird auf der fertigen Krone hergestellt.

Abb. 2241. Die Gußklammer nach Roach.

Eine Art Klammer, die sich in Deutschland noch nicht einbürgern konnte, wird besonders in Amerika zur Verankerung der abnehmbaren Brücken verwendet. Dies ist die Roachklammer, die sich bei einfacher Herstellung auch zur Befestigung der Plattenprothese verwenden läßt. Auch bei der Fixierung besonderer Prothesen, wie Resektionsprothesen, kann diese Klammerart äußerst wertvolle Dienste leisten.

Der Vorteil dieser Klammerart liegt darin, daß sie gegossen, nicht gebogen wird und infolgedessen der Zahnoberfläche ganz genau anliegt. Gleichzeitig sollen Auflagen in die Fissuren und Kaukanten angebracht werden. Gewöhnliche Goldlegierungen eignen sich nicht für die Herstellung dieser Klammern, weil sie nach dem Guß nicht mehr federn. Es kommen also nur Speziallegierungen in Betracht, die auch nach dem Gießen genügend elastisch sind. In Deutschland werden zum mindesten ebenbürtige, wenn nicht bessere Legierungen hergestellt, welche die herstellende Firma (Wieland, Pforzheim) als Stahlgold bezeichnet. (Nebenbei soll erwähnt werden, daß der Preisunterschied ein erheblicher ist; das deutsche Fabrikat ist in gleicher Güte wesentlich billiger.)

Diese Speziallegierung ist also die Grundbedingung für die Anfertigung einer federnden Gußklammer. Weiter benötigt man ein ganz genaues Modell von dem Zahn, welcher von der Klammer über seine weitesten Umfänge erfaßt werden soll. Im folgenden sei kurz der Arbeitsgang beschrieben: Von dem betreffenden Zahn wird mit einem teilbaren kleinen Abdrucklöffel (Roach, Hruska, Eggler) ein genauer Abdruck mit Roachabdruckmasse, welche in der Verarbeitung ganz ähnlich dem Nielsin, aber wesentlich besser zusammengesetzt ist, genommen. Der Abdruck wird mit einer guten Einbettungsmasse (Roacheinbettungsmasse) ausgegossen und nach deren Erhärtung die Abdruckmasse abgekocht. Auf diesem Modell wird die Klammer mit ihren Auflagen in Blauwachs modelliert, am besten so, daß flüssiges Blauwachs mit einem Pinsel aufgetragen wird. Es ist manchmal nicht leicht, den weitesten Umfang des Zahnes, der vor dem Modellieren angezeichnet werden soll, zu erkennen.

Man kann sich die Arbeit dadurch erleichtern, daß man mit Hilfe eines Parallelometers (Ney, Sixt), in welches ein Graphitstift eingesetzt ist, den weitesten Zahnumfang anzeichnet, indem der Graphitstift rings um den Zahn geführt wird, wobei die Modellbasis unverändert festsitzen muß. (Weiter unten wird nochmals auf die richtigste Konstruktion der Klammern eingegangen.) — Modell mit Wachsklammer werden eingebettet. Nach dem Guß darf die Innenfläche der Klammer nicht bearbeitet werden, da dadurch das genaue Anliegen unmöglich gemacht würde. Die Klammer wird im Munde eingesetzt und damit der ganze Abdruck genommen. Die Befestigung der Klammer im Kautschuk geschieht dadurch, daß Fortsätze an diese angelötet werden.

Gerade für die partielle Plattenprothese können diese Klammern so zierlich bearbeitet werden, daß sie neben sicherem Halt auch in kosmetischer Hinsicht einwandfrei sind. Durch ihre starke Federkraft können selbstverständlich minderwertige Schmelzdecken beschädigt werden. Ebenso bringt der gute Halt der Prothese den Patienten in Versuchung, den Ersatz tagelang nicht zu entfernen und zu reinigen, wodurch ebenfalls wieder eine Schädigung des Schmelzes verursacht werden kann. Aus diesem Grunde ist eine eindringliche Unterweisung des Patienten nötig.

Wo die Klammern im allgemeinen am partiellen Plattenersatz angebracht werden sollen, darüber können bestimmte Regeln nicht aufgestellt werden. Der Restbestand und Zustand der Zähne ist maßgebend, daneben aber auch die Artikulations- und Okklusionsverhältnisse.



Abb. 2242. Parallelometer nach Ney.

Eine obere Prothese, durch welche die sechs Frontzähne ersetzt werden, wird vertikal, sagittal und transversal belastet. Am besten werden die Kräfte nach diesen drei Richtungen pariert, indem die Klammern von distal nach mesial die ersten Prämolaren umfassen (Wustrow).

Der größte Nachteil jeder starren Klammerbefestigung ist aber der, daß alle Kippmomente, die auf die Prothese wirksam sind, sich auf die Klammerzähne in verstärktem Maße übertragen, da der Teil der Plattenprothese, der zwischen Krafteinwirkungspunkt (Auftreffen des Kaudruckes) und Klammer als Hebelarm aufgefaßt werden kann. Durch eine ausgezeichnete Artikulation und Stellung der Zahnreihen auf dem Alveolarfortsatz, durch ein geeignetes Anliegen der Prothese an noch vorhandenen Zähnen lassen sich die Kippmomente stark reduzieren aber nie ausschalten.

Die praktische Beobachtung bestätigt diese Tatsache. Der Zustand der Klammerzähne und auch derjenigen Zähne, an welchen lange, weit extendierende Prothesenarme mit ihrer Hebelwirkung angreifen können, demonstriert manchmal schon nach kurzer Zeit die schädigende Wirkung der partiellen Prothese so deutlich, daß man versucht ist, diese Prothesenart in ihrer alten Form als „einwandfreien Zahnersatz" abzulehnen. Sie erfüllt eine Grundforderung, die wir an jede Art von Zahnersatz stellen müssen, in keiner Weise: Ein Zahnersatz soll neben seiner funktionellen Vollwertigkeit unschädlich für die Mundhöhle und noch vorhandene Zähne sein. In vielen Fällen lassen sich aber die schwersten Schädigungen der Schleimhaut, noch vorhandener Zähne und deren Umgebung lediglich auf die Anwesenheit der Plattenprothese zurückführen. Im Laufe der letzten Jahre wurden Erkenntnisse gefördert, die es gestatten, auf relativ einfache Art und Weise die gefährlichsten Faktoren in der Konstruktion der Plattenprothese zu beseitigen. — Zunächst wurde deutlich dargestellt, welches die wichtigsten Merkpunkte bei der Konstruktion einer möglichst ungefährlichen Klammer sind; denn auch hier muß der Grundsatz dominieren, daß

die Befestigung möglichst ungefährlich für den in Frage kommenden Zahn sein muß. Gleichzeitig und gleichbedeutend müssen aber die Momente berücksichtigt werden, welche eine sichere Verankerung des Ersatzes gewährleisten. Damit (nach älteren Anschauungen) eine Klammer wirksam sei, wählte man am liebsten die breite Bandform, die mit ihrer bedeutenden Breite große Teile des Zahnes ober- und unterhalb des größten horizontalen Umfanges bedeckte. In mesiodistaler Richtung (also sagittal) umfaßte die Klammer den Zahn weitgehendst sowohl auf der lingualen bzw. palatinalen und auch auf der buccalen Fläche (vgl. Abb. 2246). Dadurch wurde eine große Reibungsfläche zwischen Zahn und Klammer geschaffen, die den Halt des Zahnersatzes sicherte. Die Umklammerung des Zahnes war aber zu stark, z. B. die Verankerung zu starr, so daß sämtliche Bewegungsmomente der Prothese auf die Klammerzähne übertragen wurden, und so eine Schädigung des Parodontiums der betreffenden Zähne infolge „Überlastung" mit all ihren Folgen eintreten mußte. Weiter kam hinzu, daß die breite Bandklammer oft in zu intime Nachbarschaft mit dem Zahnfleischraum rücken und hier ebenfalls destruierend wirken konnte, Erscheinungen, wie man sie heute noch sehr häufig bei den gewöhnlichen Klammern aus rostfreiem Stahl beobachten kann. — Die gegossene Klammer bot zuerst die Möglichkeit, andere günstigere Angriffsflächen am Zahne zu wählen, die eine Reduktion der Gefahrenquellen gestattet (es sei hier schon bemerkt, daß auch heute noch bei der gegossenen Klammer häufig die ursprüngliche breite Form gewählt wird, die nur geeignet ist, auch die gegossene Klammer in Mißkredit zu bringen). Zunächst seien die Grundlagen charakterisiert, die für einen vollwertigen Halt der Klammer maßgebend sind: Die Klammer muß die Prothese in sagittaler (entweder nach mesial oder distal) und in vertikaler (besonders nach oben) Richtung sichern, d. h. die Prothese darf keine zu großen Exkursionen nach vorne und hinten, nach oben und unten ausführen. Damit die Klammer in diesem Sinne wirksam sein kann, muß sie die horizontalen und vertikalen größten Umfänge des Zahnes übergreifen (Kantorowicz spricht vom horizontalen und vertikalen Äquator). Wenn man diese feststehende Regel z. B. bei der Konstruktion der Gußklammer anwendet, lassen sich die Ausmaße der Klammer ganz bedeutend einschränken, wodurch wesentliche Vorteile gewonnen werden.

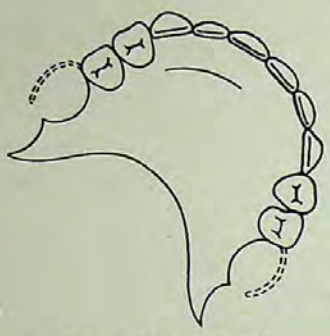

Abb. 2243. Falsch.

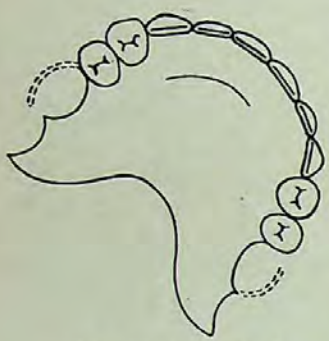

Abb. 2244. Falsch.

Abb. 2245. Richtig.

Abb. 2243—2245. Das Anbringen der Klammern bei einer partiellen oberen Prothese. (Nach Wustrow.)

Die praktische Elastizität eines Guß-, Draht- oder Blechstückes ist zunächst abhängig von den spezifischen elastischen Eigenschaften des betreffenden Materials, dann aber auch von der Dimension des Werkstückes. Ein Beispiel soll dies erklären: Ein Drahtstück von 3 mm Durchmesser imponiert uns durch seine Starrheit und Unnachgiebigkeit, wenn es auch aus hochelastischem Material besteht. Man benötigt große Kräfte, mehrere Kilogramme, um das Drahtstück nur wenige Grade elastisch abzubiegen. Wählt man die Drahtstärke nur 0,5 mm, wird man nur einige Gramm brauchen, um eine elastische Formänderung hervorzurufen. Auf die hier vorliegenden Betrachtungen übertragen,

lautet die praktische Schlußfolgerung folgendermaßen: Eine dicke, großdimensionierte Klammer wird stets den Zahn starr und unnachgiebig umfassen, auch wenn sie aus einem hochelastischen Material angefertigt wird. Nur bei entsprechender Stärke wird sich die elastische Komponente des Klammermaterials in wünschenswerter Weise auswirken können.

Neben den richtigen Angriffsflächen der Klammer am Zahn, wie sie oben skizziert wurden, muß also unbedingt auch die richtige Stärke der Klammer gewählt werden,

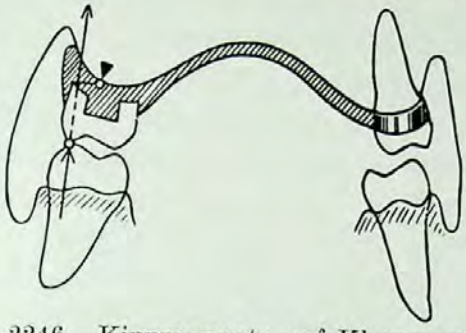

Abb. 2246. Kippmomente auf Klammerzähne bei fehlendem Kontakt auf der Balanceseite. (Nach Köhler.)

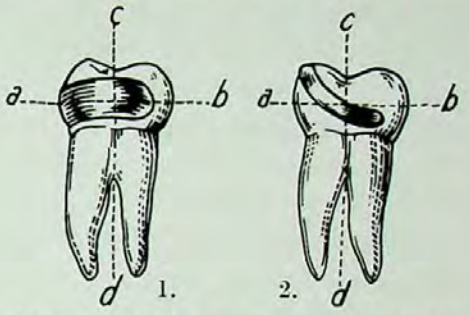

Abb. 2247. Alte (1.) und neue (2.) Klammerkonstruktion. (Nach Schröder.)

wobei das Material, aus welchem die Klammer hergestellt wird, ebenfalls von Bedeutung ist. Es muß immer wieder betont werden, daß bisher alle Klammerbefestigungen zu plump, zu starr und praktisch zu unelastisch konstruiert wurden, wodurch es erklärlich wird, daß die Klammerbefestigung in Verruf kam.

Es ist verständlich, daß man auf Grund solcher Überlegungen zunächst die gegossene Klammer und ebenso die Bandklammer ablehnt und teils unbewußt versucht mit der Drahtklammer, die nach den neuen Gesichtspunkten den Zahn übergreift,

Abb. 2248.

Abb. 2249.

Abb. 2248 u. 2249. Neue Drahtklammern. (Aus Kennedy.)

zum Ziele zu kommen, weil die Drahtklammer schon wegen der Herstellung zartere Dimensionen vorschreibt. So werden heute bei der „modernen" Drahtklammer meistens nur Drähte verwandt in Stärken von 0,8 bis höchstens 1,5 mm Durchmesser und zwar aus hochelastischen Goldlegierungen, die durch ihre Elastizität einerseits einen sicheren Halt, auf der anderen Seite eine gewisse Beweglichkeit der Klammer gestatten und so die Übertragung der Prothesenbewegungen auf den Klammerzahn wenigstens zum Teil verhindern. Ein neues Arbeitsverfahren für die Herstellung solcher Drahtklammern wurde bereits ausgearbeitet und sei im folgenden kurz skizziert: Die Drahtklammer wird zunächst mit geeigneten Zangen vorgebogen bis zu dem Resultat, mit welchem man sich bisher begnügte. Um einen genauen Sitz der Klammer zu erreichen, wird sie in ihrer vorgetragenen Form auf einem Modell aus

leichtflüssigem Metall (Wood) nachgestanzt. Es muß darauf hingewiesen werden, daß es nicht angängig ist, die Stanzenmodelle nach einfachen Kerr- oder Gipsabdrücken herzustellen; es müssen die gleichen Abdrücke wie für die exakte Gußklammer verlangt werden (s. S. 2124). Daß sich als Material für solche Klammern besonders die vergütbaren Goldlegierungen eignen, ist selbstverständlich; unedle Legierungen kommen nicht in Betracht. — Die Fortschritte in der zahnärztlichen Metallkunde und in den Arbeitsverfahren gestatten es schon, daß man auch die Gußklammer vielleicht sogar einfacher, in den gleichen elastischen Ausmaßen herstellen kann. Nach einer Richtung ist die vollwertige Gußklammer sogar mehr als die Drahtklammer zu empfehlen: Um das Abrücken der Klammer nach dem Zahnhals hin zu verhindern, ist es sehr anzuraten, die Klammer mit einer kleinen Auflage oder Kralle in die Fissur des Klammerzahnes greifen zu lassen. Bei Draht- oder Bandklammern muß die Auflage besonders angelötet werden, während sie bei der Gußklammer mit modelliert wird. Hierbei ergibt sich eine Schwierigkeit: Die Kauflächenauflage wird in der Regel die Okklusion stören. Benötigt der Klammerzahn eine große Füllung oder sogar eine Krone, wird es einfach sein, durch Aussparen in der Gußfüllung oder in der gegossenen Kronenkaufläche Raum für die Klammerauflage zu gewinnen. Es würde aber die Anwendung dieser richtig konstruierten Klammer erheblich einschränken, müßte jeweils eine Kauflächenfüllung oder Krone angefertigt werden. Um dies zu umgehen, wurde schon empfohlen, die Fissur, in welche die Klammerkralle greifen soll, so viel auszuschleifen, als die Auflage dick ist, so daß die Okklusion nicht behindert wird. Diese Maßnahme kann in manchen Fällen doch unangenehme Folgen haben, da bei minderwertigem Zahnmaterial durch das Ausschleifen der Fissur und die damit verbundene Beschädigung der Schmelzdecke die Kariesgefahr erhöht wird. Ich möchte eher vorschlagen, von dem Höcker des Gegenzahnes, der in die in Betracht kommende Fissur beißt, so viel abzuschleifen, als es die Auflage erfordert. Die Höcker sind als „habituell sauber" sicher weniger kariesgefährdet als die Fissuren. — Zusammenfassend kann man sagen, daß es heute möglich ist, einfache Klammern aus Draht oder Guß herzustellen, die funktionell vollwertig und infolge ihrer Elastizität nahezu ungefährlich für den Klammerzahn sind. In manchen Fällen wird jedoch die Elastizität der Klammer nicht genügen, um die Prothesenbewegungen abzubremsen, besonders dann, wenn lange, freiendigende Teile in der Plattenprothese vorhanden sind, die als gefährliche Hebelarme für den Klammerzahn aufgefaßt werden dürfen. Nehmen wir folgendes Beispiel: $\underline{4\,3\,2\,1}|\underline{1\,2\,3\,4}$. Die fehlenden Prämolaren und Molaren im Oberkiefer werden durch eine Plattenprothese ersetzt, die mit Klammern an den beiden ersten Prämolaren befestigt wird. Beide Prothesenarme rechts und links mit den drei Ersatzzähnen ($\underline{7\,6\,5}|\underline{5\,6\,7}$) haben eine verstärkte Beweglichkeit in horizontaler und vertikaler Richtung, weil am distalen Ende der Prothese ein Prellbock, z. B. ein 3. Molar, der wenigstens die transversalen Exkursionen einschränken konnte, fehlt. Besonders groß und für die Klammerzähne enorm gefährlich werden die Transversalverschiebungen der Prothese dann sein, wenn die prothesentragenden Alveolarkämme sehr nieder sind. Man wird neue Wege suchen müssen, um in solchen Fällen eine Überlastung der Klammerzähne zu vermeiden, Wege, die heute schon gegangen werden. Man versucht dadurch die Bewegungsmomente der Prothese abzubremsen, daß man zwischen Klammer und Prothese entweder ein elastisches Zwischenglied oder eine gelenkige Verbindung schaltet, Vorrichtungen, welche in der amerikanischen Literatur als Streßbreaker (Kraftbrecher, Stoßdämpfer) bezeichnet werden.

Der einfachste Stoßdämpfer besteht darin, daß an die Klammer eine elastischer Draht in genügender Stärke (0,8—1,0 mm) in ausreichender Länge (15—25 mm), in

entsprechender Biegung angelötet wird, der das elastische Zwischenstück darstellt. Die Klammer wird also nicht mehr unmittelbar mit der Prothese verbunden, sondern erst mit dem Ende des Klammerstieles, der bei der Metallplatte angelötet, bei der Kautschukplatte mit kräftigen Anrauhungen (evtl. Zacken anlöten) im Kautschuk verankert wird. Durch das elastische Zwischenstück, den Stiel der Klammer, wird der größte Teil der Prothesenbewegungen abgefedert und so für den Klammerzahn ungefährlich gemacht. Besonders für untere partielle Prothesen mit Lingualbügel, durch welche nur Seitenzähne ersetzt werden, eignet sich diese Art Stoßdämpfer, die gestielte Klammer, wie ich sie am besten bezeichnen kann, ganz besonders. Man wird diesen „Kraftbrechern" erhöhtes Interesse entgegenbringen müssen, weil sie relativ

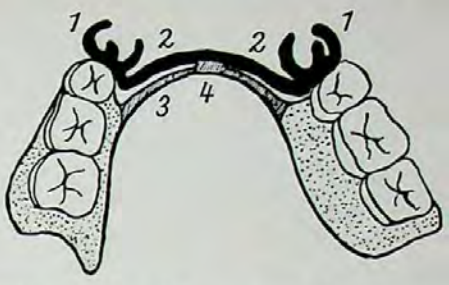

Abb. 2250. Die gestielte Klammer.

Abb. 2251. Weitere Beispiele der gestielten Klammer. (Aus Schröder.)

einfach und auch außerordentlich wirksam sind. — Komplizierterer Natur sind diejenigen Stoßdämpfer, bei welchen ein Gelenk zwischen Klammer (oder Geschiebe) und Prothese der wirksame Bestandteil ist. Hierbei werden Exkursionen der Plattenprothese in beschränktem Maße gestattet, die jedoch wegen des Gelenkes den Befestigungszahn nicht oder kaum tangieren. Die einfachste Konstruktion besteht darin, daß an die Klammer ein Scharniergelenk mit mehr oder weniger Spielraum angegossen oder gelötet ist, dessen vertikale Beweglichkeit kronenwärts dadurch beschränkt wird, daß der erste Ersatzzahn hinter der Klammer als Anschlag dient.

Abb. 2252. Weiteres Beispiel der gestielten Klammer. (Aus Schröder.)

Eine weitere Möglichkeit der Bewegungsunterbrechung besteht darin, daß ein Kugelgelenk zwischen Klammer und Prothese angebracht wird; ebenfalls eine umständlichere Anordnung, die aber sicher noch verbesserungsfähig ist.

Bevor die Befestigung der Plattenprothese durch Klammern verlassen wird, muß noch auf eine Schwierigkeit und deren Überwindung aufmerksam gemacht werden. Da Klammern niemals in der Einzahl, sondern immer in harmonischer Duplizität angewandt werden müssen, bieten sich bei den exakt hergestellten Klam-

mern, wie sie zuletzt beschrieben wurden, häufig dadurch Schwierigkeiten, daß die Längsachsen der beiden Klammerzähne nicht parallel verlaufen. (Bei schlecht sitzen-

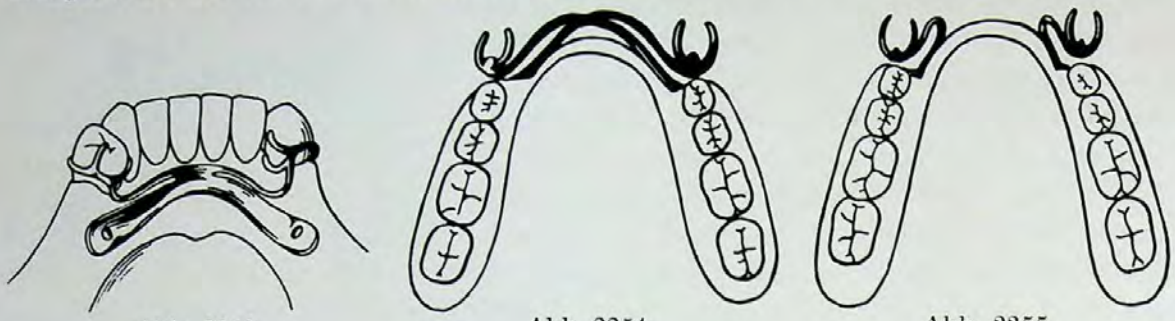

Abb. 2253. Abb. 2254. Abb. 2255.

Abb. 2253—2255. Weitere Beispiele der gestielten Klammer. (Nach Kennedy.)

den Klammern spielen Disharmonien in der Achsenrichtung keine solch auffallende Rolle, weil schlecht angefertigte Klammern genügend Spielraum lassen, oder die Prothesen einfach mit starkem Druck in ihre Lage zwischen die unparallelen Zähne gezwängt werden, in der Hoffnung, daß diese Zähne innerhalb kurzer Zeit dem Druck nachgeben und so sich allmählich parallel einstellen. Daß diese unkontrollierbare Regulierung nicht ohne Folgen für den betreffenden Zahn bleibt, ist ganz klar.) Eine Prothese mit exakt sitzenden Klammern wird bei einer Divergenz der Klammerzähne gar nicht eingesetzt werden können. Aus diesem Grunde ist es notwendig, die Parallelität der Klammerzähne zu überprüfen und die gemeinsame Abzugsrichtung für die Klammern festzulegen. Dies geschieht

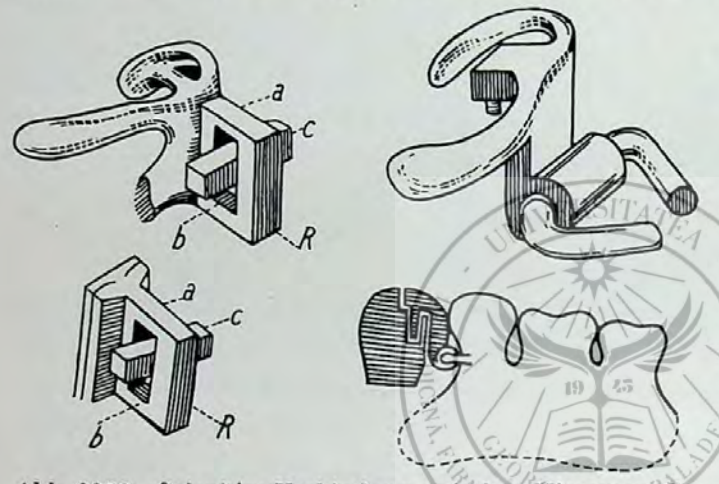

Abb. 2256. Gelenkige Verbindung zwischen Klammer (Geschiebe) und Prothese. (Umzeichnung nach Gottlieb.)

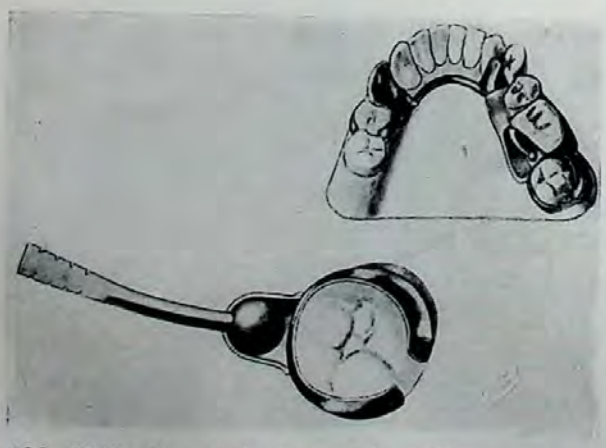

Abb. 2257. Kugelgelenk zwischen Klammer und Prothese. (Nach Schröder.)

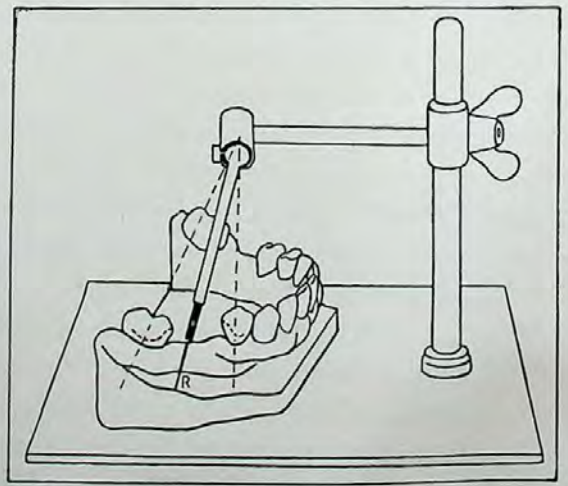

Abb. 2258. Anwendung des Parallelometers als „Klammerrichter". (Nach Schröder.)

am besten mit dem bei der Gußklammer beschriebenen Parallelometer (s. S. 2125), mit welchem auch die Klammerlinien am Gipsmodell angezeichnet werden. Die

richtige Lage der Klammern und ihre gemeinsame Abzugsrichtung ergibt sich aus der Resultierenden der beiden verlängerten Zahnachsen (Abb. 2258—2260).

Es sollte nicht versäumt werden, heute nach dieser Regel zu arbeiten, weil sie vor vielen Enttäuschungen bewahrt und in ihrer praktischen Anwendung äußerst einfach ist. Bei jeder Unparallelität der Klammerzähne und der Anfertigung von genau sitzenden Draht- oder Gußklammern ist ein einwandfreies Arbeiten ohne Parallelometer unmöglich.

Die Fixation des partiellen Plattenersatzes durch richtig konstruierte Klammern (oder Geschiebe) ist eine so ausgezeichnete, daß der Gedanke naheliegend ist, die Größe der Platte zu reduzieren, besonders nachdem man sich auch mit dem Gedanken vertraut gemacht hat, daß die Adhäsionswirkung bei der partiellen Plattenprothese fast gleich Null ist. Gleichzeitig ist hierbei zu bedenken, daß die Ränder der Plattenprothese für die noch vorhandenen Zähne und deren marginalen Abschnitte des Parodontiums äußerst gefährlich werden können. Weiter wird man hier erwähnen



Abb. 2259. Abb. 2260.

Abb. 2259 u. 2260. Anwendung des Parallelometers als „Klammerrichter". (Nach Schröder.)

dürfen, daß der Patient jede Prothesenverkleinerung äußerst angenehm empfindet. Es sei nur auf ein Beispiel hingewiesen: Das Gebiet der Rugae palatinae und Papilla incisiva ist für die Sprache und das Tastgefühl der Zunge äußerst wichtig, so daß es schon deswegen als bedeutender Fortschritt bezeichnet werden darf, wenn diese Schleimhautzone von der Prothese in manchen Fällen nicht bedeckt werden muß. Gestattet die sichere Verankerung der Prothese eine Verkleinerung der „Platte", wird man vorzugsweise die Ausschnitte in solche „angenehme Zonen" verlegen. Doch dies darf nicht der entscheidende Standpunkt sein. Das Wichtigste ist, daß die Reduktion der Plattenbasis harmoniert mit den Belastungsgrößen; das Ausschneiden der Prothese darf nicht willkürlich ins Ungemessene fortgesetzt werden, weil dadurch sowohl eine Überlastungsgefahr der Schleimhaut und den darunterliegenden Knochen als auch der Fixationszähne eintreten muß. Die Grundregel für die Plattenverkleinerung muß also folgendermaßen lauten: Das Ausschneiden der Plattenprothese muß so erfolgen, daß die Kaudruckkomponenten gleichmäßig auf Schleimhaut und Fixationszähne verteilt werden, und dabei eine Überlastung eines der beiden Faktoren (Schleimhaut oder Fixationszähne) ausgeschlossen ist. Für jeden Fall sind die Möglichkeiten andere, die von der Zahl, Stellung und Zustand der noch vorhandenen Zähne und auch dem Zustand der Schleimhaut abhängig ist, so daß bestimmte Ausschnitt-

formen nicht angegeben werden können. An den verschiedenen Abbildungen wird aber das Prinzip, das individuell variabel ist, demonstriert. Hand in Hand mit der Verkleinerung der Prothesen muß die Tendenz der Kannonischen Kaudruckverteilung gehen, oder, wie ich sie auch nennen möchte, der „reziproken Entlastung", wobei die Schleimhautunterlage wohl nur in verkleinertem Maßstabe als entlastender

Abb. 2261.

Abb. 2262.

Abb. 2263.

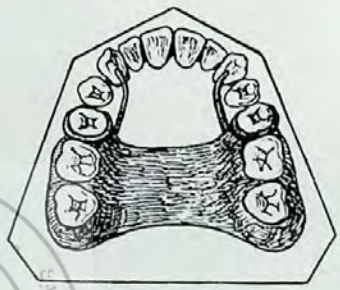

Abb. 2264.

Abb. 2261—2264. Beispiel des „Ausschneidens" der Plattenprothese nach Kennedy. (Aus Schröder, „Über die Aufgaben der zahnärztlichen Prothetik und die Versuche zu ihrer Lösung".)

Faktor für die Fixationszähne einzutreten hat und umgekehrt. In weitaus den meisten Fällen wird dieses Freundschaftsverhältnis zwischen Fixationszähnen und Schleimhaut nicht ausreichen. Die gefährlichsten Bewegungstendenzen für die Fixationszähne sind die verschieden gerichteten Kippmomente des Ersatzes, denen die Schleimhautunterlage nur selten hemmend entgegenwirken kann. Die gestielte oder die Scharnierklammer wird auch nicht immer genügend dämpfend wirken können, so man zur Kippentlastung bei ausgeschnittenen Plattenprothesen noch andere vorhandene Zähne heranziehen muß. Man wird entweder besonders gut im Kiefer verankerte Zähne, z. B. Eckzähne, als Prellböcke wählen und an diese Auslegerarme angreifen lassen oder mehr oder weniger weitgeführte Auflagen auf eine Reihe von Zähnen (entfernt vom Zahnhals) anbringen. Schon mit diesen einfachen Hilfsmitteln läßt sich eine vollendete Kippentlastung durchführen.

Abb. 2265. Ausleger bei stark ausgeschnittener Prothese. (Nach Schröder.)

Zum Schlusse seien noch einige Selbstverständlichkeiten erwähnt:

1. Zu einer sorgfältigen reziproken Entlastung gehört eine ganz besonders sorgfältige Artikulation.

2. Die technische Ausführung einer stark ausgeschnittenen Plattenprothese muß so sein, daß keine Möglichkeit des Abbrechens einzelner Teile besteht und jede Verschluckungs- oder Aspirationsgefahr ausgeschlossen ist. Wird neben den äußerst wichtigen Konstruktionen und anatomischen Tatsachen die „Technik" und die

Materialauswahl vernachlässigt, ist der Schritt zum Rückfall in die Zeit der „Kautschukspinnen" nicht weit.

Gerade dieses Gebiet der partiellen Plattenprothese läßt die großen Fortschritte in der prothetischen Zahnheilkunde in den letzten Jahren am besten erkennen. Man

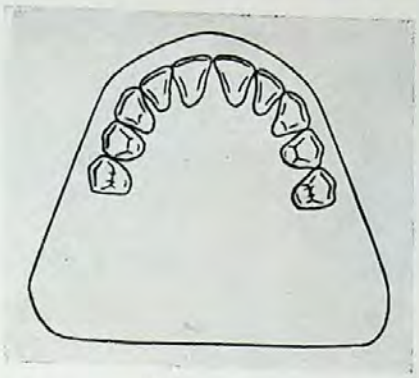

Abb. 2266.

Abb. 2267.

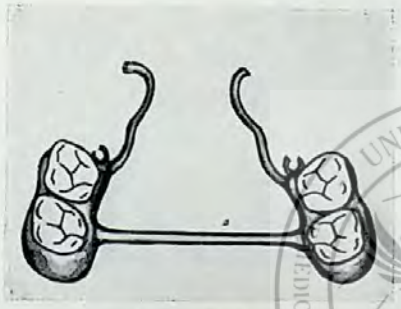

Abb. 2268.

Abb. 2269.

Abb. 2266—2269. Ausleger bei stark ausgeschnittener Prothese. (Nach Cummer.)

muß aber betonen, daß wir hier mitten in der Entwicklung stehen, so daß es unmöglich ist, bestimmte Tatsachen heute schon systematisch darzustellen.

Wie öfters erwähnt, können an Stelle von Klammern Geschiebe treten, die ebenfalls schon mehr oder weniger in ihrer Konstruktion die Möglichkeit einer Ausschaltung gefährlicher Bewegungsmomente aufweisen. Der Typ einer solchen gelenkigen Verbindung ist das Roachkugelknopfgeschiebe, das aus einer in einem Viertel offenen runden Kanüle und einer gestielten Kugel, die genau in der Kanüle läuft, besteht. Um den Kugelknopf an dem Zahn zu befestigen, muß dieser zuerst mit einer Krone oder Halbkrone versehen werden. An die Krone wird der Kugelknopf mit seinem Stielende eingelötet, während die Kanüle an der entsprechenden Stelle der Prothese senkrecht befestigt wird. Werden zwei Geschiebe innerhalb einer Prothese angebracht, muß auf die Parallelität der Kanülen geachtet werden (Parallelometer). Dieses Kugelgelenk fixiert die Prothese infolge der Elastizität der Kanüle genügend, besitzt aber eine Beweglichkeit nach allen Seiten, so daß die Kippmomente nicht auf den betreffenden Zahn übertragen werden.

Abb. 2270. Auflagen zur Kippentlastung. (Nach Schröder.)

Selbstverständlich können alle übrigen Geschiebe, welche bei den abnehmbaren Brücken und der gestützten Prothese (Schroeder) Verwendung finden, z. B. auch

die Ringreckelklammern Rumpels, auch zur Befestigung der partiellen Plattenprothese benutzt werden. Bezüglich ihrer Art und Anwendung sei auf die Kapitel „Brückenarbeiten“ und „gestützte Prothese“ verwiesen. Das gleiche gilt für die

Abb. 2271.

Abb. 2272.

Abb. 2273.

Abb. 2271—2273. Prothesen mit Ausleger. (Nach Schröder.)

Verankerung mit Stiften (Müller, Riechelmann, Peeso usw.) und sog. Reitern (Gilmore, Dickoree usw.). Bei dieser Befestigungsart wird ein großer Teil des Kaudruckes auf noch vorhandene Zähne und Wurzeln übertragen, so daß sie nicht im Rahmen der einfachen Plattenprothese berücksichtigt werden können.



Abb. 2274.

Abb. 2275.

Abb. 2274 und 2275. Roach-Kugelknopfgeschiebe. (Nach Schröder.)

Abb. 2276. Flaches Geschiebe (Roach-Flat-Attachement). (Nach Schröder.)

Die Befestigung der totalen Plattenprothese. Während die partielle Plattenprothese fast ausschließlich an noch vorhandenen Zähnen befestigt wird, müssen für die totale Prothese andere Fixationsmittel ausgenutzt werden. Schon im Kapitel „Abdruck“ wurde die Wichtigkeit des genauen Anliegens der Prothese an die Schleimhaut im Interesse einer erhöhten Adhäsions- und Luftdruckwirkung hervorgehoben. Bevor aber die besondere Wirkungsweise dieser beiden Kräfte bei der totalen Plattenprothese geklärt wird, sollen einige Erklärungen vorausgesetzt werden.

Abb. 2277. Ringdeckelklammer nach Rumpel.

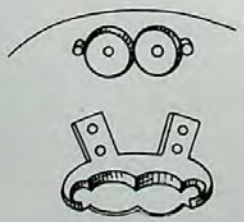

Abb. 2278. Gilmore-Reiter.

Unter Adhäsion versteht man diejenige Kraft, durch welche die Moleküle zweier verschiedener Körper, wenn diese sich berühren, aneinanderhaften. Für die Mundverhältnisse müssen aber besondere Faktoren noch berücksichtigt werden. Man findet häufig für die Erklärung der Adhäsionswirkung das Beispiel der zwei plangeschliffenen Glasplatten zitiert. Dies trifft für die Mundverhältnisse keineswegs zu, hauptsächlich deswegen, weil zwischen die beiden Platten (Prothese — Schleimhaut) eine Flüssigkeits-

schicht von wechselnder Stärke eingeschaltet ist. Und gerade diese Flüssigkeitsschicht, der Speichel, ist es, welche infolge ihrer verschiedenen Stärke und der variablen Beschaffenheit des Speichels einen wesentlichen Einfluß auf die Größe der Adhäsionskraft hat.

Die Moleküle an der Oberfläche einer Flüssigkeit werden nach innen gezogen. Dieser nach innen senkrecht zur Oberfläche gerichtete Druck wird der Größe der Oberfläche proportional sein. Auf die Flächeneinheit bezogen, kann dieser Druck als Normaldruck bezeichnet werden. Zu diesem Normaldruck kommt noch die Oberflächenspannung, eine parallel zur Oberfläche gerichtete Kraft.

(Schulze konnte die Oberflächenspannung dünnflüssigen Speichels mit Hilfe des Stalagmometers nach Traube mit 6,7—7,4 mg bestimmen.)

Die Adhäsionskraft einer Flüssigkeit ist um so größer, je geringer die Dicke der Flüssigkeitsschicht ist und proportional der Oberflächenspannung und der Oberfläche $K = \frac{2a + O}{b}$ (K = Adhäsionskraft; a = Oberflächenspannung, die zweimal eingesetzt werden muß, weil bei diesem speziellen Falle die Flüssigkeit zwischen zwei Platten liegt; O = Oberfläche; b = Dicke der Flüssigkeitsschicht).

Schulze bestimmte experimentell die Adhäsionskraft durch folgende Versuche: Auf eine größere Glasplatte wird ein Speicheltropfen von 3,5 cmm gebracht, darauf eine Glasplatte von 2500 qmm gelegt, so daß der Raum zwischen den beiden Glasplatten mit Flüssigkeit ausgefüllt wird. Aus Tropfengröße (3,5 cmm) und Glasplattengröße (2500 qmm) läßt sich die Schichtdicke errechnen. Dadurch, daß nun eine verschiedene Anzahl Tropfen aufgebracht wird, kann der Einfluß der Schichtdicke auf die Größe der Adhäsionskraft durch Abreißversuche demonstriert werden.

Schichtdicke mm	Speichel Tropfenzahl Tropfengröße 3,5 mm	Gewicht, das nötig ist, um die Platte abzureißen. (Kraftangriffspunkt im Mittelpunkt der Platte) gr.	Gewicht, wenn statt Speichel Wasser verwendet wurde gr.
$^1/_{700}$	1	1500	970
$^1/_{350}$	2	625	465
$^1/_{230}$	3	365	285
$^1/_{185}$	4	315	170
$^1/_{140}$	5	215	145
$^1/_{118}$	6	163	95
$^1/_{100}$	7	145	75

Diese Tabelle (nach Schulze) zeigt am deutlichsten die Abhängigkeit der Adhäsionskraft von der Dicke der Flüssigkeitsschicht. Ebenso wird man aus dem Vergleich der Gewichtszahlen bei Speichel und Wasser erkennen, daß die Viscosität der Flüssigkeit eine Rolle spielt.

Überträgt man diese Versuche auf die Prothesen, so kann man folgendes behaupten: Je dünner die Speichelschicht zwischen Prothese und Schleimhaut ist, um so größer wird die wirksame Adhäsionskraft sein, die abermals durch die Viscosität des Speichels beeinflußbar ist. (Bei zähem Speichel wird die Adhäsionskraft nochmals vergrößert.)

Die Speichelschicht wird um so dünner sein, je inniger die Platte der Schleimhaut anliegt.

Durch das „Ansaugen" der Prothese wird diese der Schleimhaut mehr angepreßt und so die Flüssigkeitsschicht dünner. Dringt am Rand der Prothese (oder durch eine künstlich angebrachte Öffnung in der Platte) Luft ein, wird die Oberfläche der Flüssigkeitsschicht kleiner, aber gleichzeitig wächst auch die Schichtdicke, wodurch die Adhäsionskraft reduziert wird.

Nimmt man die günstigsten Verhältnisse an, nämlich eine Schichtdicke von $^1/_{700}$ mm bei einer Plattengröße von 25 qcm, so müßte also die Prothese durch einen Zug mit 1500 g der im Mittelpunkt der Prothese angreift, abgezogen werden können. Die Arbeitsversuche Kantorowiczs (vgl. Kapitel „Abdruck") an Prothesen, welche nach einem Saugeabdruck angefertigt wurden, ergaben aber wesentlich höhere Werte, z. B. eine senkrechte Zugbelastung in der Prämolarengegend nach unten mit 5000 g. (die Größe der Prothesen ist dabei nicht ausschlaggebend). Diese enormen Werte können nicht allein mit der Adhäsion erklärt werden. Der Hauptfaktor wird deswegen irgendwo anders zu suchen sein, nämlich im Luftdruck.

Auf 1 qcm Oberfläche wirkt eine Luftsäule, die den Druck von 1,033 kg entspricht. Also müßte eine Prothese von 25 qcm Oberfläche mit einer Kraft gegen die Schleimhaut gepreßt werden, die dem Druck von 25 + 1,033 kg gleichkommt, vorausgesetzt, daß zwischen Schleimhaut und Plattenprothese ein absolut luftleerer Raum ist. Dies ist aber nie der Fall, wodurch die Luftdruckwirkung wesentlich herabgesetzt wird.

Zwischen Prothese und Schleimhaut wird nur ein individuell verschieden starker luftverdünnter Raum vorhanden sein.

Das Ideal ist es selbstverständlich, die Luftdruckwirkung auf die ganze Prothese auszudehnen, d. h. den luftverdünnten Raum unter der ganzen Prothese zu schaffen, wie dies tatsächlich durch den Saugeabdruck (G.-S.-T.-Methode) möglich ist, da hier der Abschluß des luftverdünnten Raumes an den Plattenrändern liegt, und durch die Ventilwirkung der nachgiebigen Grenzhaut und des weichen Gaumens jedes Eindringen von Luft in das „relative Vakuum" auch bei geringen Bewegungen der Prothese verhindert wird. Die Luftverdünnung zwischen Schleimhaut und Prothese wird durch festes Anpressen oder Ansaugen geschaffen. — Daß durch das innige Anliegen der Gebißplatte an die Schleimhaut, das durch den Luftdruck bedingt wird, gleichzeitig die Adhäsionskraft gesteigert wird, indem die Dicke der Flüssigkeitsschicht sinkt, ist selbstverständlich. Es soll aber nochmals betont werden, daß das Ursächliche der Luftdruck bzw. der große luftverdünnte Raum ist, und erst sekundär die Adhäsionskraft gesteigert wird.

Diese Tatsache hat man schon früher, teilweise nur empirisch erkannt und nach Hilfsmitteln gesucht, um ein relatives Vakuum unter der Prothese zu schaffen. Während bei der Prothese mit Ventilrandschluß unter der ganzen Prothese ein luftverdünnter Raum vorhanden ist, die ganze Prothese eigentlich zu einer gut abgedichteten Saugekammer gestaltet ist, beschränkt man bei der Anbringung von besonderen Saugevorrichtungen zunächst die Luftdruckwirkung auf einen kleinen Teil der Prothese, in welchem die Saugevorrichtung angebracht ist. Im allgemeinen wird durch diese Vorrichtung lediglich in einem 1 qcm großen abgegrenzten Prothesenbezirk ein relatives Vakuum erzeugt, so daß selbstverständlich auch der Luftdruck nur auf diesen einen Quadratzentimeter sich auswirkt. (Bei absoluter Luftleere würde dieser partielle Druck 1033 g betragen.) Sekundär wird die ganze Prothese sich der Schleimhaut besser anlegen und dadurch eine Steigerung der Adhäsionskraft herbeiführen. Eine konstante Ausdehnung der Luftdruckwirkung auf die ganze Prothesenoberfläche ist aber deswegen nicht möglich, weil der Ventilrandschluß fehlt. Diese Randdichtung suchte man früher, bevor die G.-S.-T.-Abdruckmethode bekannt war, dadurch herbeizuführen, daß man auf dem Gipsmodell etwa 1 mm innerhalb des Prothesenrandes, also an den Alveolarfortsätzen und am hinteren Rand des Gaumens, einen $^1/_3$ mm tiefen und 2 mm breiten Streifen radierte, so daß in dieser Streifenzone die Prothese besonders dicht der Schleimhaut anliegt. Gleichzeitig wurden noch Saugekammern angebracht (Birgfeld).

Die Saugekammern stellen eine möglichst scharfkantig abgesetzte, höchstens 1 mm tiefe Aussparung in der Plattenprothese dar. Sie können auf verschiedene Art und Weise hergestellt werden. Die ältere Methode besteht darin, daß man die kastenartige Vertiefung bereits in den Gipsabdruck einschnitzt und dementsprechend im Modell eine Erhabenheit bekommt, die in der Kautschukprothese wiederum eine Vertiefung verursacht. — Einfacher lassen sich die Saugekammern in der Prothese dadurch herstellen, daß vor dem Einbringen des Kautschuks herz- oder nierenförmige Bleischablonen von 0,5—1 mm auf die entsprechende Stelle des Gipsmodells aufgelegt und mit einem dünnen kleinen Nagel fixiert werden. Nach der Vulkanisation des Kautschuks wird die Bleiplatte mit einem spitzen Instrument abgehoben. Die herzförmigen Saugekammern müssen infolge ihrer Form und Größe in der Mitte des Gaumens angebracht werden. Dies hat zum Nachteil, daß die Saugekammer im Gebiet der Raphe liegt, da die straffe Schleimhaut in dieser Gegend niemals den Rand der Saugekammer so abdichten kann, daß keine Luft eindringt. Aus diesen Gründen sind die nierenförmigen Saugekammern zu bevorzugen, weil sie an den seitlichen Teilen des Gaumens, wo genügend weiche, nachgiebige Schleimhaut zur Abdichtung der Kammerränder zur Verfügung steht.

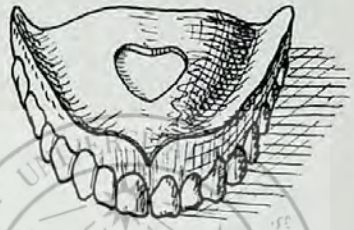

Abb. 2279. Herzförmige Saugekammer.

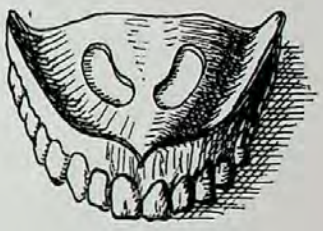

Abb. 2280. Nierenförmige Saugekammer.

Die Wirkung dieser Saugekammern wird immer nur eine vorübergehende sein, da durch den bestehenden Unterdruck die Schleimhaut allmählich in den Kammerraum hineingesaugt wird. Zum Schluß füllt die hyperplastische Schleimhaut die Saugekammer vollkommen aus, so daß diese wirkungslos ist. Ein Vorteil dieser Saugekammern besteht lediglich darin, daß sie den Halt der Prothese in den ersten Wochen etwas erhöhen, während dieser Zeit wird sich der Patient an die Prothese gewöhnt und damit „arbeiten" gelernt haben, so daß er das Verschwinden der Saugekammerfunktion gar nicht bemerkt. Der Nachteil, der viel mehr als der fragliche Vorteil in die Waage zu werfen ist, macht sich hauptsächlich in der Schleimhautveränderung bemerkbar, die auch nach Aufhören der erhöhten Saugwirkung noch andauern, weil die scharfen Kammerränder einen dauernden Reiz auf die hyperplastische Schleimhaut ausüben.

Die gleichen Nachteile zeigen die sog. Perlsauger (Passehl), deren Wirkung auf vielen kleinen napfförmigen Vertiefungen, die ebenfalls durch entsprechende Bleischablonen im Kautschuk angebracht werden, beruht, nur daß die Schleimhautveränderung größere Ausdehnungen annimmt.

Man versuchte dieses Hineinwuchern der Schleimhaut in die Saugekammer dadurch zu verhindern, daß man über der Kammer einen aufklappbaren (Reinigung!) durchlöcherten Deckel anbrachte. Auch in diesem Fall reagierte die Schleimhaut, d. h. sie wucherte in dünnen Zapfen durch die Löcher des Deckels. Diese Zapfen sind aber beim Einsetzen der Prothese hinderlich, da sie nicht immer den Eingang zu ihrem Deckelloch finden und dadurch ein genaues Anliegen der Prothese verhindern.

Mit Hilfe der Gummisauger versuchte man all diese Nachteile auszuschalten: Mit einer fertig käuflichen Blei- oder Zinnschablone wird eine runde oder ovale Aussparung im Kautschuk (bei der Metallprothese muß die Vertiefung besonders eingeprägt werden) angebracht, in deren Mitte ein fest im Kautschuk verankerter flacher Kopf ist, über welchen eine in der Mitte durchlöcherte Gummischeibe gezogen wird, die dem Umfang

und der Dicke der Aussparung im Kautschuk entspricht. Dadurch, daß diese Gummischeibe sich beim Anpressen der Prothese genau der Schleimhaut anlegt, entsteht ein luftverdünnter Raum (Saugnapfwirkung!). Der Luftdruck wird also im Bezirk des Gummisaugers (etwa 1 qcm) wirksam sein. Dadurch wird gleichzeitig erreicht, daß die Prothese in ihren übrigen Teilen der Schleimhaut enger anliegt, und die Adhäsion vergrößert wird.

Die bekannteste und einfachste Art solcher Gummisauger dürfte die nach Rauhe sein. Daneben gibt es viele andere „Systeme", wie der Wallsauger nach Heitmüller, der Gebißfesthalter nach Petri usw., die in der Wirkungsweise prinzipiell alle gleich sind.

Aber auch diese Gummisauger, die viel zu oft Verwendung finden (es gibt Fälle, wo man leider nicht auf sie verzichten kann), sind nicht ohne nachteiligen Einfluß auf die Schleimhaut und den darunterliegenden Knochen. Man kann sagen, daß der Gummisauger, der die größte Saugwirkung entfaltet, auch am gefährlichsten ist. Die Schleimhaut wird unter dem Gummisauger zunächst hyperämisch, wie man dies immer beobachten kann. Chronische Entzündungen, Ulcerationen sind nicht selten. Der unter dieser veränderten Schleimhaut liegende Knochen wird ebenfalls in Mitleidenschaft gezogen. Bei ausgedehnter Geschwürsbildung kommt es nicht selten zur Freilegung des Knochens mit mehr oder weniger ausgedehnten Nekrosen. Perforationen des Gaumens wurden schon infolge der Wirkung von Gummisaugern beobachtet. Dieser äußerst nachteilige Einfluß auf die Schleimhaut kann noch verstärkt werden, wenn die Gummischeibe, die durch die Einwirkung des Speichels quillt, nicht rechtzeitig erneuert wird. Der Patient ist anzuweisen, die Gummischeibe alle 6—8 Wochen zu erneuern.

Eine neue Saugerform soll nicht unerwähnt bleiben: der Bowrose-Sauger (S. S. White), der auch im Unterkiefer anwendbar ist, besteht aus einer sog. Reliefkammer aus Zinn, die im Innern weichbleibenden Kautschuk enthält. Die Reliefkammer wird dem Gipsmodell vor dem Kautschukstopfen so angedrückt (eventuell mit einer Nadel fixiert), daß die Näpfe und Kanäle gegen die Modelloberfläche gerichtet sind. Kurz vor dem Auflegen des Kautschuks wird das obere dünne Metallblatt abgehoben, der Kautschuk des Saugers mit Chloroform oder Benzin abgerieben, um eine innige Verbindung mit dem Kautschuk der Prothese zu erreichen. Erst nach dem Ausarbeiten und Polieren der Kautschukplatte wird die Metallform abgezogen.

Die Wirkung des Bowerose-Saugers soll eine sehr gute sein; der weiche Saugerkautschuk soll weder quellen noch sich zersetzen. (Ein abschließendes Urteil ist dem Verfasser nicht möglich.)

Zum Schluß muß noch die Frage beantwortet werden, an welcher Stelle der Prothese (es kommen ja fast nur die des Oberkiefers in Betracht) die Saugevorrichtung (Saugekammer, Gummisauger) anzubringen sind, wenn man glaubt, auf ihre Anwendung nicht verzichten zu können. Allgemein gesagt, soll der Sauger im Schwerpunkt der Prothese angebracht werden. Dieser kann nicht genau, wie dies folgende Abbildung zeigt, dadurch ermittelt werden, daß Linien von den Eckzahnspitzen nach den distalen Kanten des zweiten Molaren der anderen Seite gezogen werden; der Schnittpunkt der beiden Linien soll der Schwerpunkt der Prothese entsprechen. Ungefähr trifft dies zu, meist wird er aber weiter rückwärts liegen, da die distalen Teile einer oberen Plattenprothese wegen ihrer Ausdehnung und Zahngröße schwerer sind als die frontalen Abschnitte. Man wird also zweckmäßigerweise die Saugevorrichtung hinter dem Schnittpunkt der beiden Linien anbringen. Wie schon erwähnt, empfiehlt sich das Anbringen der seitlichen, symmetrisch zur Mittellinie liegenden Sauger wegen der besseren Schleimhautverhältnisse. (Bei Gummisaugern ovale Form.)

Eine ausgeglichene Artikulation ist von großer Bedeutung für den Halt ganzer Prothesen. Selbst der beste Saugeabdruck, die stärksten Saugevorrichtungen sind wirkungslos, wenn Fehler in der Artikulation der Zahnreihen vorhanden sind, oder diese nicht senkrecht auf dem Alveolarfortsatz stehen.

Ist z. B. ein starker Schneidezahnbiß an den Prothesen angebracht worden, der durch eine Speesche Kurve nicht kompensiert wird oder wegen der Form der Alveolarfortsätze werden kann, so wird bei der Vorbißstellung des Unterkiefers (Frontzähne: Schneide auf Schneide) und einem erhöhten Druck im Frontzahngebiet die obere Prothese in ihrem rückwärtigen Teil abklappen,

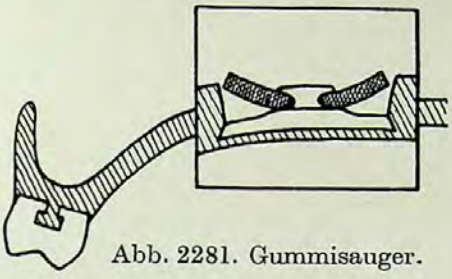

Abb. 2281. Gummisauger.

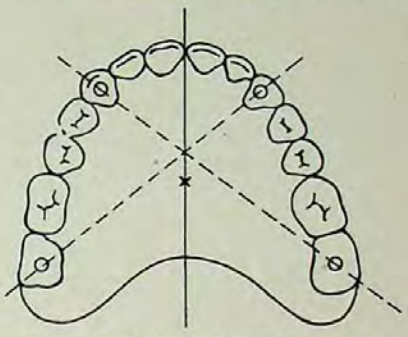

Abb. 2282. Lagebestimmung der Saugervorrichtung.

auch die untere Prothese wird gehoben, weil der Kontakt mit der Zahnreihe des Unterkiefers fehlt.

Auf Grund solcher Überlegung, also um auf alle Fälle den Kontakt der Zahnreihen in der Molarengegend zu erhalten, gab Eltner die schiefe Ebene an, die an Stelle der zwei Molaren angebracht wird. Der Hauptnachteil dieser schiefen Ebenen besteht darin, daß es dem Prothesenträger unmöglich wird, den Mund zu schließen, wenn sich zwischen den beiden schiefen Ebenen Speiseteile festgeklemmt haben. Rumpel

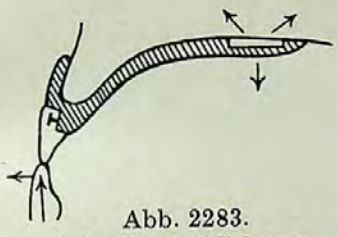

Abb. 2283. Abhebende Wirkung durch die Abbeißstellung.

Abb. 2284. Schiefe Ebene nach Eltner.

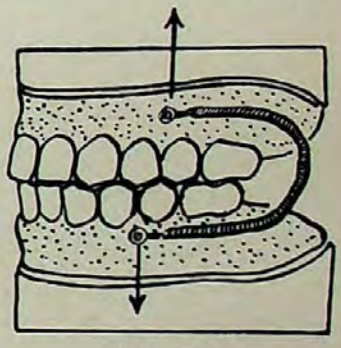

Abb. 2285. Federbefestigung.

suchte diese Nachteile dadurch zu beheben, daß er nur im Unterkiefer schiefe Ebenen anbrachte, auf welchen Drahtstifte des Oberkiefers gleiten. Dadurch wird wohl das Festklemmen von Speisen verhindert, aber die Führung unsicherer, da der Stift bei den Kaubewegungen von der schiefen Ebene abgleitet. — Wustrow empfiehlt die schiefe Ebene, auf welcher die Stifte des Gegenkiefers gleiten, dachförmig zu gestalten, um auch bei der Seitbißstellung den Kontakt zu bewahren. Der Winkel, den die beiden Dachflächen (in der Verlängerung) miteinander bilden, wird durch den Verlauf der Schneidezahn-Seitbißbahn in der Horizontalebene bestimmt (Wustrow). Dadurch soll das Verfangen der Speisereste, das Abgleiten des Stiftes und jede Behinderung seitlicher Kaubewegungen unmöglich werden.

Eine Annehmlichkeit stellt die schiefe Ebene für den Patienten niemals dar, weswegen sie nur selten Verwendung finden soll. Wertvolle Dienste kann sie aber bei

Prothesen für Berufsbläser leisten, da bei der Benutzung von Blasinstrumenten (Klarinette, Flöte, Trompete usw.) die Zahnreihen keinen Kontakt haben, besonders die obere Platte durch den kräftigen Luftstrom abgehoben werden kann.

Ein sehr fragwürdiges Hilfsmittel zur Befestigung von totalem Plattenersatz sind die Gebißfedern, die auf beiden Seiten der Prothesen angebracht werden. Die Federträger werden im Ober- und Unterkiefer zwischen erstem und zweitem Prämolaren in die Prothese mit einvulkanisiert, so daß nur noch der drehbare Stift sichtbar ist. Auf diese Stifte werden nun Spiralfedern (aus Gold oder Wipla) aufgesteckt, eventuell mit Weichlot befestigt, das eine Ende der Feder auf den Federträger im Oberkiefer, das andere im Unterkiefer, so daß die vorher gerade Spiralfeder jetzt U-förmig nach distal gebogen ist. Durch die Federspannung wird die Prothese des Oberkiefers in der Prämolarengegend nach oben, die untere Prothese im gleichen Bezirk nach unten gedrückt. — Da sich innerhalb der Spiralfedern immer Speisereste ansammeln, und auch die Wangenschleimhaut irritiert werden kann, empfiehlt es sich, die Federn mit dünnen Gummischläuchen zu überziehen, die aber immer wieder erneuert werden müssen.

Diese Gebißfedern sind für den Patienten äußerst unbequem und haben den weiteren größeren Nachteil, daß die Prothesen infolge der Federung kontinuierlich einen erhöhten Druck auf die Kiefer ausüben, wodurch ausgedehnte Resorptionserscheinungen am Knochen ausgelöst werden können.

Im allgemeinen wird man also auf die Anwendung der Gebißfedern verzichten, nur bei der chirurgischen Prothese sind sie manchmal nicht zu umgehen.

Bei der Besprechung des „Abdruckes" wurde immer wieder darauf hingewiesen, wie schädlich bewegliche Weichteile für die Plattenprothese bezüglich ihres Haltes sein können. Andererseits können in bestimmten Fällen Weichteile zur Fixation des totalen Plattenersatzes ausgenutzt werden.

Im Oberkiefer kann man manchmal seitlich oberhalb des Tuber einen muskelfreien Raum feststellen, in welchem man die obere Prothese mit einem bis kleinfingerdicken Wulst hineingreifen lassen kann. Bei der Kieferöffnung aber bei geschlossenem Mund, also beim Kauen, preßt sich die Wange von unten gegen diese Leiste, wodurch die Prothese hochgedrückt wird. Es ist nur darauf zu achten, daß bei der Kieferöffnung der Proc. coronoideus nicht dicht an der Tuberositas vorbeistreicht und die Prothese abhebeln würde, wobei der Wulst als Angriffspunkt dient. (Birgfeld, Köhler.)

Im Unterkiefer läßt sich etwa gegenüber des ersten Molaren, unmittelbar vor dem Masseter eine Nische feststellen, in welchen am besten ein halbkugelförmiger Füllkörper hineinpaßt (Schröder). Dieser Füllkörper, der auf der buccalen Prothesenfläche unterhalb des ersten Molaren angebracht wird, dient dann ebenfalls der Fixation der unteren Prothese, indem sich die Spannung der Wange beim Mundöffnen auf diesen Füllkörper in abwärtsgerichteter Druckrichtung überträgt. — Es muß aber bemerkt werden, daß sich die Patienten nicht leicht an diese Füllkörper oder Muskelstützen gewöhnen.

Eine besondere Befestigungsart sei auch noch für die Fälle erwähnt, wo man aus kosmetischen Gründen gezwungen ist, die Frontzähne einer totalen Prothese aufzuschleifen. Die Adhäsion und Saugfähigkeit einer solchen Prothese ist gering. Es empfiehlt sich deswegen, von dem buccalen Teil der Platte vom ersten Prämolaren aus auf jeder Seite eine Spange, die fast in der Umschlagsfalte verläuft, bis zum Lippenbändchen anzubringen. An Stelle von Draht wählt man besser Kautschuk, den es in fertiger Spangenform (mit Zinnfolie bedeckt) im Handel gibt (S. S. White).

Verschiedene Autoren schlagen in neuerer Zeit vor, den muskelfreien Raum am aufsteigenden Unterkieferast oberhalb des Kieferwinkels unmittelbar hinter der An-

satzstelle des M. mylohyoideus für die Retention der Prothesen des Unterkiefers auszunutzen, indem man die Prothese diesem muskelfreien Teil mit Flügeln aufliegen läßt (Flügelprothese).

Dieser „muskelfreie Raum", als Fovea retroalveolaris oder infratonsilliaris bezeichnet, hinter und unterhalb der Linea mylohyoidea wird aber von Fasern des M. constrictor. pharyng. sup. eingenommen. Diese Feststellung macht wenig Hoffnung, daß diese Verankerungsfläche gewonnen werden kann. Trotzdem darf der Versuch nicht ohne weiteres abgelehnt werden, da z. B. amerikanische Autoren (Wisan) über recht gute Erfolge berichten. Diese Flügelprothesen sollen beim Einsetzen geradezu einschnappen, weswegen sie als Snap dentures bezeichnet werden.

Es wurde auch versucht, die Zunge der Verankerung unterer Prothesen zu benutzen, indem beiderseits ein Drahtbügel von der Molarengegend aus unter die Zunge vorspringt und in 4—5 mm Abstand von der Prothese nach der Gegend der mittleren unteren Frontzähne verläuft und dort ebenfalls im Kautschuk verankert ist (Milner Batwing Denture Retainer). Ein schädlicher Druck darf selbstverständlich nicht auf die Weichteile ausgeübt werden.

Zum Schluß soll noch der sehr alte aber noch häufige Versuch erwähnt werden, untere Prothesen durch ihr Gewicht zu fixieren. Man kann sich doch sehr leicht vorstellen, daß es für die dislocierenden Kräfte (Kaudruck, Muskelzug usw.) fast vollkommen gleichgültig ist, ob sie eine Prothese von 50 oder 200 g verschieben; aus ihrer Lage wird die Prothese auf alle Fälle gebracht, wenn die Kräfte Angriffspunkte finden (Artikulation, G.-S.-T.-Abdruckmethode!). Für den Patienten ist das schwere Unterstück aus Zinn, mit Zinnstücken beschwertem Kautschuk, Amalgamkautschuk aber eine erhebliche Belästigung, indem es u. a. leicht bei Vorwärtsneigung des Kopfes aus dem Munde fällt. Man verzichtet am besten auf dieses zwecklose Befestigungsmittel. Bei Verwendung des Amalgamkautschuks besteht weiter der Nachteil, daß die untere Prothese leicht bricht, weil durch die Feilspäne die Homogenität des Kautschuks und damit die Elastizität herabgesetzt ist. Man versucht, die verminderte Bruchfestigkeit durch Drahteinlagen wieder zu erhöhen.

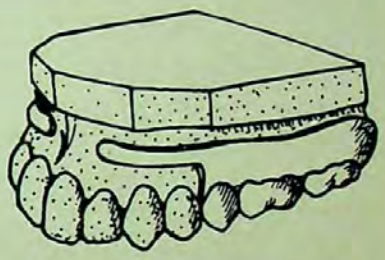

Abb. 2286. Lippenspangen bei aufgeschliffenen Zähnen.

Das Einsetzen der fertigen Prothese. Ist die Plattenprothese vollkommen ausgearbeitet und poliert, so kann sie dem Patienten eingesetzt werden, wenn man nicht vorher im Artikulator die gröberen Ungenauigkeiten der Artikulation durch Beschleifen der Zähne ausgleichen will. Das sog. Einschleifen der Prothesen kann im Artikulator leichter als im Munde vorgenommen werden, weil hier die Übersicht größer ist. Auch wenn die Zahnreihen im besten Artikulator aufgestellt wurden, sind an der fertigen Prothese geringe Fehler in der Artikulation festzustellen, die beim Kautschukstopfen und Vulkanisieren entstanden sind.

Die partielle Plattenprothese kann ohne weiteres eingesetzt werden, wenn sie nach einem Abdruck der Kerrschlüsselstückmethode angefertigt wurde. Ist dies nicht der Fall, muß meistens an den Plattenbasisteilen, welche Zähnen, die der Lücke benachbart sind, anliegen, mit Fräse oder Feile abgetragen werden. Erst wenn die Platte überall der Schleimhaut gut anliegt, nirgends mehr „kippt", wird man die Artikulation korrigieren. Gerade bei der partiellen Plattenprothese kommt es häufig vor, daß die Platte „schaukelt". Es ist selbstverständlich möglich, daß dieser Fehler durch einen verzogenen Abdruck oder ein nachlässiges Ausarbeiten (Warmpolieren!)

bedingt sein kann. Meist wird das Kippen der partiellen Prothese dadurch hervorgerufen, daß die Basisplatte an einer Stelle den noch vorhandenen Zähnen zu stark aufliegt und dadurch einen genauen Sitz der Prothese verhindert. Es handelt sich also darum, diese Prothesenauflage zu suchen und entsprechend abzutragen. Anschließend werden die Befestigungsvorrichtungen (Klammern, Geschiebe usw.) kontrolliert; besonders Klammern müssen darauf nachgesehen werden, ob sie im richtigen Abstand (1—1,5 mm) vom Zahnfleischsaum dem Zahn anliegen. — Ist die Prothese nicht nach einem einfachen Funktionsabdruck hergestellt, so wird man auf die Prothesenränder zu achten haben, diese eventuell kürzen und glätten, um später auftretende Druckstellen zu vermeiden.

Zuerst läßt man die Schlußbißstellung einnehmen und beobachtet, ob eine gute Okklusion vorhanden ist. Die Intensität der Okklusion der verschiedenen Zähne kann dadurch bestimmt werden, daß man zwischen die Zahnreihen einen dünnen Streifen Papier bringt und dann zusammenbeißen läßt; an den Stellen, wo das Papier durchgebissen ist, werden die Zähne zu scharf aufeinandertreffen. Die Okklusion dieser in Frage kommenden Zähne wird jetzt mit blaugefärbtem Artikulationspapier kenntlich gemacht. Die zu hohen Stellen der Zähne werden sich intensiv blau färben und werden nun mit dem Schleifstein abgetragen. Erst wenn alle Okklusionsflächen gleichmäßig gefärbt werden, ein dünner Papierstreifen in allen Teilen des Gesamtgebisses einschließlich der natürlichen Zähne bei der Okklusionsstellung gleichmäßig stark festgehalten wird, dann kann man sicher sein, daß eine günstige Okklusion mit gleichmäßiger Kaudruckverteilung vorhanden ist. Anschließend läßt man einige seitliche und vorwärtsgerichtete Unterkieferbewegungen ausführen, um festzustellen, ob die Zähne reibungslos aneinander vorbeigleiten können. Nötigenfalls muß eine Korrektur mit dem Schleifstein an den Artikulationsflächen der Zähne vorgenommen werden. Schon hier sei darauf hingewiesen, daß niemals, besonders nicht bei der Kautschukprothese, trocken geschliffen werden darf. Bei trockenem Beschleifen der Zähne entwickelt sich eine derartige Wärme, daß der Kautschuk in der Umgebung des Zahnes weich wird; die Verankerung der Zähne wird also aufs schwerste geschädigt.

Erst wenn die partielle Plattenprothese in jeder Hinsicht einwandfrei ist, wird der Patient mit den entsprechenden Anweisungen, wie sie bei der totalen Prothese erwähnt werden, entlassen.

Bei der totalen Plattenprothese ist das Nachartikulieren der Zahnreihen immer notwendig, weil sich die kleinen Fehler beim Einbringen und Vulkanisieren des Kautschuks noch mehr bemerkbar machen können als bei der partiellen Plattenprothese. Die Prothesen werden unter Beachtung der oben erwähnten Gesichtspunkte einprobiert. Sind sie nach einem Saugeabdruck (G.-S.-T.-Methode) angefertigt, ist der Halt bei günstigen Verhältnissen ein vorzüglicher. Eine Randkorrektur darf unter keinen Umständen in diesem Fall vorgenommen werden, da sonst die durch die Abdruckmethode beabsichtigte Ventilwirkung aufgehoben wird. Hat sich eine Prothese infolge falscher Bearbeitung verbogen, so ist es empfehlenswert, sie neu anzufertigen, um ein einwandfreieres Resultat zu erzielen. In einem solchen Fall wird auch geraten, den Kautschuk im heißen Ölbad plastisch zu machen und in diesem Zustand auf das eventuell noch vorhandene oder nach einem neuen Abdruck angefertigte Modell mit Handdruck aufzupressen bis der Kautschuk wieder hart ist. Ein sicherer Erfolg ist mit dieser Korrekturmethode nicht möglich, sondern sehr vom Zufall abhängig. Sehr oft verbiegen sich beim Anpressen der Prothese auf das Modell ganze Zahnreihen, so daß die vorher kunstvoll hergestellte Artikulation vernichtet ist.

Die Schlußbißstellung wird mit dünnem ungefärbten und anschließend gefärbten Artikulationspapier nachgeprüft. Dabei können aber sehr leicht Fehler unterlaufen. Ist auf einer Kieferseite „scharfe Okklusion" vorhanden, während auf der anderen Seite der Kontakt nicht besteht, so können bei sehr kräftigem Zusammenbeißen die Zahnreihen einander so energisch entgegengekippt werden, daß das dünne Papier durchbissen wird und dunkelblaugefärbte Stellen (mit dem Artikulationspapier hervorgerufen werden können. Das Kippen der Prothesen selbst wird leicht übersehen werden. Man verstärkt nun den Kippfehler dadurch, daß man auch auf der gekippten Seite die markierten Punkte abschleift. Um diesen Kippfehler festzustellen, empfiehlt Gysi folgendes Vorgehen: „Man preßt die obere Prothese zunächst mit der Hand gut gegen den Gaumen und hält sie in dieser Lage fest mit Daumen und Zeigefinger einer Hand, indem man diese Finger links und rechts an die Wangenseite der ersten oberen Molaren hält. Jetzt läßt man den Patienten zubeißen, zunächst in zentrale Okklusion und nachher noch in die laterale und in die protrusive Okklusion. Kippt die Prothese dabei auch nur eine Spur, so fühlt man die Kippbewegung deutlich, entweder im Daumen oder im Zeigefinger und weiß somit genau, ob das Kippen links oder rechts usw. stattfindet. Dieselbe Probe kann man auch in der Richtung von vorn nach hinten vornehmen mit entsprechender Fingerstellung, sowie auch an der unteren Prothese" (Gysi).

Die durch die Prüfung mit gefärbtem Artikulationspapier markierten Stellen dürfen nicht zu intensiv abgeschliffen werden, da man sonst leicht neue kontaktlose Stellen und damit Störungen des Gleichgewichts schafft.

Wie schon erwähnt, gestaltet sich das Einschleifen gerade der totalen Prothese im Artikulator wesentlich einfacher, weil die Übersicht besser als im Munde ist. Kleinere Korrekturen werden im Munde immer noch notwendig sein; der größte Teil der Arbeit geht im Artikulator vor sich. Sind die Modelle nicht mit eingebettet worden, werden die fertigen Prothesen auf die im Artikulator richtig orientierten Modelle aufgesetzt und die nötigen Bewegungen mit nachfolgender Korrektur ausgeführt. Die besten Resultate wird man selbstverständlich mit einem individuell einstellbaren Artikulator erzielen.

Stehen keine Modelle mehr zur Verfügung, kann man sich dadurch helfen, daß neue Modelle nach den Prothesen angefertigt werden, die mit Hilfe der aufbewahrten Bißschablone in den Artikulator gesetzt werden, wobei sie genau so zu den Gelenkpunkten orientiert sein müssen, wie dies beim Aufstellen der Zähne der Fall war. Bei individuell verstellbaren Artikulatoren muß selbstverständlich deren genaue Einstellung beachtet werden.

Tench empfiehlt folgende Arbeitsweise: Nach der Einprobe der Wachsprothesen wird zunächst nur das Unterstück mit Modell aus dem Artikulator entfernt, an dessen Stelle weicher Gips gebracht wird. Beim Schluß des Artikulators in zentraler Okklusion drücken sich die Kauflächen der oberen Prothesen in dem weichen Gips ab, nach dessen Erhärten auch die obere Wachsprothese mit Modell entfernt werden kann. Die Prothesen werden vollkommen fertiggestellt und vom Patienten einige Tage getragen. Am Patienten wird nun ein sog. Probebiß genommen, indem man auf die Prämolaren und Molaren schwarzes Wachs aufschmilzt und in zentraler Okklusion beißen läßt. — Das obere Gebiß wird im Artikulator in den Abdruck seiner Kauflächen gelegt und, nachdem in die Tiefe der Alveolarrandvertiefung Watte eingelegt ist, an den oberen Teil des Artikulators festgegipst. Der Kauflächenabdruck wird aus dem Artikulator entfernt, das Unterstück mit dem schwarzen Wachs an die obere Prothese mit einigen Tropfen Wachs fixiert und dann mit Gips am unteren Artikularteil be-

festigt. Die Einstellung des Artikulators wird neu vorgenommen, falls sie seit dem Aufstellen der Zähne verändert werden mußte (zit. nach Gysi). Auf den Zähnen, die sich vielleicht durch die Schrumpfung des Kautschuks gesenkt haben, wird eine dickere Schicht des schwarzen Wachses liegen als an den Zahnflächenteilen, die in scharfer Okklusion stehen. Entsprechend werden die Zähne beschliffen, gegebenenfalls mit Karborundpulver im Artikulator selbst, bis eine einwandfreie Artikulation und Okklusion vorhanden ist.

Hanau geht so vor, daß er mit 3 mm dicken Rosawachsplatten vier Bißlagen feststellt: 1. zentrale Okklusion, 2. Vorbißstellung des Unterkiefers, 3. Linksbiß, 4. Rechtsbiß. Mit Hilfe der ersten Bißplatte werden die Modelle neu in den Artikulator eingegipst, mit Platte drei und vier die linke und die rechte Gelenkbahn mit Nr. 2 die Schneidezahnführung neu eingestellt und anschließend die Artikulation geschliffen.

Mit dieser Methode sollen die genauesten Resultate zu erzielen sein, da hierbei auch die Resilenz (vgl. „Bißnahme") berücksichtigt wird.

Tench empfiehlt auch das automatische Einschleifen im Munde, indem die Kauflächen mit Kakaobutter, der Karborundpulver beigemischt ist, bestrichen werden. Läßt man den Patienten Kaubewegungen ausführen, wird das Schleifmittel wirksam, und die das reibungslose Gleiten verhindernden Stellen werden abgeschliffen. — Zweifellos können auf diese Art und Weise gute Resultate erzielt werden; man muß aber bedenken, daß das Schleifgeräusch des Karborundpulvers vom Patienten nicht angenehm empfunden wird.

In manchen Fällen wird es nicht möglich sein, die Zahnreihen unmittelbar nach dem Einsetzen einzuschleifen, meist deswegen, weil der Patient durch die Fremdkörperwirkung der Prothesen derart irritiert ist, daß er nur gezwungene Bewegungen ausführt. Nach einigen Tagen werden meist die Hemmungen verschwunden sein, so daß jetzt die Prüfung und Korrektur der Artikulation und Okklusion vorgenommen werden kann.

Für die Haltbarkeit der Prothese selbst, besonders der Kautschukprothese und für den guten Zustand der Schleimhaut ist es von Bedeutung, daß Prothese und Schleimhaut entsprechend gepflegt werden.

Nach dem Einsetzen der Prothese wird man den Patienten anweisen, beim Bemerken der geringsten Störung (Druckschmerzen usw.) sich sofort wieder einzufinden. Dekubitalgeschwüre sind für den Patienten sehr unangenehm. — Gleichzeitig muß der Prothesenträger über die absolute Notwendigkeit der Sauberhaltung der Prothese aufgeklärt werden: die gründliche Reinigung am besten mit harter Bürste und Seife muß mindestens einmal am Tage vorgenommen werden, um Speisereste, Speichel, Epithelreste zu entfernen. Die Oberfläche kann durch das Ausarbeiten und Polieren noch so abgedichtet sein — auf der der Schleimhaut anliegenden Fläche ist das Polieren gar nicht zulässig —, der Speichel wird immer, wenn auch nur in geringer Tiefe, in den Kautschuk eindringen. Zunächst wird sich der Speichel zersetzen, auch teilweise der Kautschuk; das Ganze stellt einen äußerst günstigen Nährboden für Bakterien dar. Besonders durch die Zersetzungsvorgänge wird die Schleimhaut gereizt, entzündlich verändert und aufgelockert, manchmal so stark, daß nach einiger Zeit die Prothese nicht mehr „paßt". Man muß also mit allen Mitteln, hauptsächlich durch eine sorgfältige Säuberung, die Zersetzungsvorgänge und Verschmutzung verhindern. In dieser Hinsicht soll man die Anweisung geben, die Prothesen, die Nachts immer aus dem Munde entfernt werden sollen (Ausnahme: Immediatprothese!) in eine desinfizierende, unschädliche Lösung (Sagrotan usw.) zu legen. Im Wasser sollen die Kautschukprothesen immer gelegt werden, da das Austrocknen dem Kautschuk schadet, indem er

an der Oberfläche rissig und brüchig wird. Die Prothesen müssen täglich (während der Nacht) für einige Stunden entfernt werden, um die Schleimhaut zu entlasten und den Reiz, der durch die Platte immer verursacht wird, wenn die Oberfläche auch noch so glatt gemacht wird, vorübergehend auszuschalten. Die Schleimhaut soll sich erholen. Eine stark gerötete entzündliche Schleimhaut weist immer darauf hin, daß entweder die Prothesenfläche rauh ist oder die Prothese schlecht gereinigt oder dauernd ohne Unterbrechung getragen wird. Sehr häufig kann die beste Prothese durch schlechte Pflege innerhalb kurzer Zeit ruiniert werden.

Zum Schluß sei noch auf einige Untersuchungen verwiesen, welche die vorangehenden Ausführungen stützen.

Schmengler fand unter Kautschukprothesen die Schleimhaut verändert in dem Sinne, daß sie ihre Straffheit eingebüßt hatte, schwammig und stark gerötet aussah, empfindlicher und leicht blutend war. Histologisch konnte er eine starke Vermehrung der Capillaren und der Papillen, zahlreiche Herde kleinzelliger Infiltration im veränderten Epithel feststellen.

Die angeführten klinischen Symptome dürfen keinesfalls allgemein genommen werden. Ist die der Schleimhaut anliegende Prothesenfläche glatt, ohne jede Rauhigkeit und wird die Prothese gut gepflegt, liegt kein Grund vor für eine chronische Entzündung in dieser ausgedehnten Form. Als Ursache der starken Hyperämie nimmt Schmengler die Vermehrung der Bakterien und Zersetzungsvorgänge an der Prothesenoberfläche an, denn er konnte beim Tragen einer Kautschukprothese eine erhebliche Zunahme der Bakterien desquamierten Epithelien und Leukocyten beobachten. — Die Entstehung eines Bakterienrasens auf der Prothese und dessen schädlicher Einfluß auf die Schleimhaut läßt sich dadurch unterbinden, daß die Prothese, während sie aus dem Munde entfernt ist, in eine desinfizierende Lösung gelegt wird.

Zusammenfassung der erforderlichen Eigenschaften einer Prothese. In folgendem Schema seien in Kürze die Eigenschaften, die eine Plattenprothese haben soll, zusammengestellt und gleichzeitig die Momente berücksichtigt, die von wesentlichem Einfluß auf das Prothesenresultat sind.

I. Funktionstüchtigkeit. Diese ist abhängig:

1. Vom Halt der Prothese, der besonders hergestellt und gesichert werden kann durch:
   a) das Herrichten der plattentragenden Teile;
   b) die geeignete Abdruckmethode (Funktionsabdruck, G.-S.-T.-Abdruckmethode, Saugeabdruck, Kerrschlüsselstückmethode);
   c) die Größe der Prothese;
   d) die Ausschaltung jeder Kippwirkung;
   e) günstige Artikulation und Stellung der Zähne;
   f) besondere Hilfsmittel: α) Saugevorrichtungen, β) Federwirkung, γ) Füllkörpermuskelstützen, δ) Befestigungsmittel bei partiellen Prothesen.
2. Von der Okklusion und Artikulation der Zahnreihen, die beeinflußt werden kann durch:
   a) die Bißnahme (Bißhöhe, zentrale Okklusion);
   b) die Zahnform und Zahnstellung;
   c) den Artikulator, in welchem die Prothesen aufgestellt werden;
   d) die nachträgliche Korrektur beim Einsetzen der Prothesen.
3. Von den Eigenschaften der zur Herstellung der Prothesen verwendeten Materialien und Verarbeitungsweise derselben.

II. Kosmetisch gute Wirkung.

1. Herstellung des normalen Gesichtsausdruckes (Lippenfülle usw.).
2. Natürliche Zahnstellung und Form der Zähne. (Anbringen kleiner Unregelmäßigkeiten. Harmonie der Gesichts- und Zahnform. Zahnfarbe!)
3. Verbesserung der Sprache.
4. Vermeiden des Sichtbarwerdens der Prothesenbasis (Rosakautschuk):
   a) Einzeichnen der Lachlinie bei der Bißnahme,
   b) Auswahl der in der Länge richtigen Zähne.

III. Haltbarkeit ist abhängig:

1. Von dem Material und dessen Verarbeitung,
2. der Pflege des Ersatzes durch den Patienten,
3. der Unveränderlichkeit der Unterlage (vgl. IV 4 und 5).

IV. Unschädlichkeit.

A. Für noch vorhandene Zähne und die plattentragenden Teile:

1. Geeignete Entlastungsvorrichtungen.
2. Verhindern jeder Kipp- und Hebelwirkung.
3. Vorsichtige Anwendung besonderer Befestigungsmittel (Gummisauger, Klammern).
4. Gleichmäßige Verteilung des Kaudruckes (auch zur Vermeidung von Schleimhautbeschädigung und Knochenresorption):
   a) In der Größe richtige Plattenbasis;
   b) geeignete Abdruckmethode (G.-S.-T.);
   c) Entlastungsbezirke;
   d) äquilibrierter Biß (Kipprobe!);
   e) Okklusion und Artikulation.
5. Glatte Oberfläche der Prothesenbasis (Schleimhautschädigung!).
6. Pflege der Prothese (um Zersetzungsvorgänge zu verhüten).

B. Unmittelbar für den Prothesenträger:

1. Einwandfreie Materialien (Messinglegierungen!).
2. Gute Verankerung kleiner Prothesen und gute Verbindung der einzelnen Prothesenteile (Zähne, Klammern usw.) untereinander (Aspirations- und Verschluckungsgefahr).

Aus diesen, im Rahmen eines Handwörterbuches notwendigerweise kurzen Ausführungen über die Plattenprothese ist ersichtlich, daß man nach dem Stande unseres Wissens auch auf diesem Gebiete der zahnärztlichen Prothetik nicht mehr rein technisch-mechanisch, sondern individuell nach den jeweiligen anatomisch-physiologischen Grundlagen, also mit biologischen Bestrebungen arbeiten muß.

Literatur: Asmalsky, Erfahrungen mit Petrifesthaltern. Dtsch. zahnärztl. Wschr. **20**, Nr 5 (1917). — Birgfeld, Die Kunst, obere Gebisse zum Saugen zu bringen. Dtsch. Zahnheilk. (in Vorträgen) **1920**, Heft: Forschung und Praxis. — Brown, H. O., Entwurf und Konstruktion von Teilersatz. Dent. Summary **45**, Nr 6. — Bruhn, Nicht rostender Stahl, Gold, Kautschuk und andere Materialien als Plattenprothesenbasis. Dtsch. Mschr. Zahnheilk. **40**, H. 2 (1922). — Busse, Die Befestigung der künstlichen Zähne bei Kautschuk- und Metallarbeiten unter dem Einfluß der Platinknappheit. Inaug.-Diss. Tübingen 1921. — Camnitzer, Über die durch Prothesendruck hervorgerufenen Fibroepitheliome der Mundhöhle. Korresp.bl. Zahnärzte **46**, H. 2 (1922). — Coxon, Facialrestoration. Brit. dent J. **46**, Nr 18, 1100 (1925). Ref.: Misch: Fortschr. Zahnheilk. **2**, Lief. 10 (1926). — Dieterle, Zahnärztliche Würdigung von Gipsveränderungen beim Vulkanisieren, mit besonderer Berücksichtigung des Versandens. Inaug.-Diss. Tübingen 1923. — Ehrike, Über Fixationsmöglichkeiten der Plattenprothese. Korresp.bl. Zahnheilk. **45**, Nr 1 (1921). — Eltner, Mechanik des Unterkiefers und der zahnärztlichen Prothese. Dtsch Zahnheilk.

1911, H. 20. — Euler, Die Heilung der Extraktionswunden. Dtsch Mschr. Zahnheilk. 41, H. 24 (1923). — Freedmann, Denture service. Dent. Cosmos 67, Nr 4, 389 (1925). Ref. Misch: Fortschr. Zahnheilk. 2, Lief. 10 (1926). — Fritsch, Zahnärztl. sowie zahnärztl.-chirurgische Prothetik. In: Schwalbes diagnostische u. therapeutische Irrtümer und deren Verhütungs: Leipzig 1925). — Furnas, Über totale Prothesen. Dent. Summary 55, Nr 1—3 (1925). — Ders., Kautschukprothesen. Dent. Summary 54, Nr 7 (1924). — Gabell, Plan u. Befestigung partieller Gebisse. Dent. Cosmos 1916, März/April. — Geißler, Über Prothesengewichte. Dtsch. Mschr. Zahnheilk. 40, H. 18, 545 (1922). — Grawinkel, Die Technik des Goldgusses (Berlin 1921). — Gysi, Kautschukvulkanisation. Schweiz. Vjschr. Zahnheilk. 1921, H. 2. — Ders., Artikulation. In Bruhn, Kantorowicz, Partsch: Hdb. d. Zahnheilk. 3 (1926) (Literaturverzeichnis!). — Ders., Zusammenfassung der Fehlerquellen bei Anfertigung einer Kautschukplatte. Zahnärztl. Rdsch. 27, Nr 43 (1918). — Ders., Deformation von Kautschukersatzstücken. Semaine dent 1920, H. 3. — Hahn, Decubitalgeschwüre bei Zahnersatz und ihre Verhütung. Dtsch. Mschr. Zahnheilk. 41, 535 (1923). — Ders., Über Reparaturen. Z. Orthop. u. Proth. 1918. — Hauptmeyer, Über Gebißplatten aus nichtrostendem Stahl. Dtsch Mschr Zahnheilk. 39, Nr 5 (1921). — Heitmüller, Über Saugvorrichtungen an Gebissen und deren Indikation. Dtsch. Mschr. Zahnheilk. 43, Nr 22 (1925). — Ders., Ein neuer Gummisauger. Zahnärztl. Rdsch. 34, Nr 48 (1925). — Horing, Über Schädigung der Weichteile des Mundes sowie der Zähne durch Tragen von Plattenprothesen. Inaug.-Diss. Tübingen 1922. — Jung, Unterstützung der Saugekraft der Ersatzstücke. Zahnärztl. Rdsch. 33, H. 40 (1924). — Ders., Lehrb. d. zahnärztl. Technik (Leipzig u. Wien 1897). — Kalsey Fry, W., Die Retentiose ganzer Gebisse. Brit. dent. J. 1923, Nr 3. — Kinus, Klammern für Teilprothesen. Brit. dent. J. 46, Nr 2 (1925). — Klein, Ein Ausflug in das Gebiet der Zahnersatzkunde. Z. Stomat. 23, Nr 10, 835 (1925). — Köhler, Beitrag zur Klinik der Plattenprothese. Dtsch. Zahnheilk. 1925, H. 66 (Literaturverzeichnis!). — Ders., Die Elemente der klinischen Prothetik (Berlin, H. Meußer 1926). — Ders., Der sensile Unterkiefer und seine Beziehungen zum Aufbau der Prothese. Diss. Berlin 1921. — Landsberger, Vorzeitiges Altern infolge Bißverschiebung. Dtsch. Mschr. Zahnheilk. 41, 97 (1923). — Lind, Befestigung von Prothesen nach Roach. Zahnärztl. Orthop. u. Prothese 1914, 179. — Lund, Histologischer Beitrag zur Pathologie des Munddachs und Paradentiums. Vjschr. Zahnheilk. 40, H. 1. — Masur, Roachbrücke und die Verwendung des neuen Stahlgoldes. Zahnärztl. Rdsch. 31, März/April (1922). — Meyer, W., Die Heilung von Extraktionswunden unter abnormen Verhältnissen. Z. Stomat. 22, H. 8 (1924). — Müller, Eugen, Atlas und Lehrbuch der zahnärztl. Metalltechnik, 6. Aufl. (Berlin). — Neck, Der Torus palatinus. Zahnärztl. Rdsch. 30, Nr 20—22 (1921). — Nelson, Full denture construction (Über vollständigen Zahnersatz). Dent. Items 47, Nr 8, 610 (1925). Ref. Misch: Fortschr. Zahnheilk. 2, 10. Lief. (1926). — Oehrlein, Die Grundlagen des zahnärztlichen Gusses. Dtsch. Mschr. Zahnheilk. 43, Nr 12 (1925). — Ders., Abdruck und Modell. Zahnärztl. Rdsch. 33, 718 (1924). — Owen, A study of the human complexion and a means of determining hues and shades in edentulous cases (Studien über die Hautfarbe des Menschen und Gedanken über die Farben und Schatten bei der Wahl künstl. Zähne). J. amer. med. Assoc. 12, Nr 8, 944 (1925). Ref. Misch, Fortschr. Zahnheilk. 2, 10. Lief. (1926). — Parreidt, Hdb. d. Zahnersatzkunde 4. Aufl. (Leipzig). — Roos, Verschluckungsgefahr künstlicher Gebisse. Schweiz. Mschr. Zahnheilk. 1922, Nr 9. — Rumpel, Die Ausschaltung der schädlichen Kaudruckkomponenten usw. Vjschr. Zahnheilk. 38, Nr 3 (1922). — Ders., Prophylaktische u. funktionelle Prothese. Dtsch. zahnärztl. Wschr. 28, Nr 13 (1925). — Russow, Der senile Oberkiefer und seine Beziehungen zum Aufbau der Prothese. Inaug.-Diss. Berlin 1923. — Sachs, Anderthalb Jahre Erfahrung mit Krupp-Wipla-Stahlgebissen. Zahnärztl. Rdsch. 35, Nr 7 (1926). — Salamon, Systematik zahnärztl. Brückenarbeiten. Slg Meußer, H. 14. — Schmengler, Mundhygiene und Zahnersatz mit besonderer Berücksichtigung der Kautschukplatte. Erg. Zahnheilk. 6, H. 3 u. 4. — Schröder, Lehrbuch der technischen Zahnheilkunde (Berlin 1925). — Ders., Zähne und Gesichtsausdruck unter besonderer Berücksichtigung der Williamsschen Theorie (Berlin 1925). — Ders., Zur Frage der Erhöhung des Nutzeffektes der Plattenprothese (Berlin 1924). — Schulze, Über Adhäsion und Luftdruck und ihre Verwendung bei der Fixierung künstl. Gebisse. Dtsch. zahnärztl. Wschr. 24, 538, 553 (1921). — Schwartz, Die Gußklammerbrüche. Dent. Outlook 1920, Nr 12. — Seifert, Zahnersatzteile in der Speiseröhre. Zahnärztl. Rdsch. 30, 693 (1921). — Steiger, Befestigungsmöglichkeiten partieller zahnärztl. Prothesen im Munde. Schweiz. Mschr. Zahnheilk. 1924, Nr 9. — Stephan, Neue Materialien für Zahnfleischverkleidungen bei Gebissen (Phenol-Formaldehydharze). Brit. dent. J. 46 (1925). — Szabó, Zahnersatz am Unterkiefer bei vollständigem Alveolarschwund. Z. Stomat. 21, H. 1 (1923). — Tench, The Retention of full upper and lower dentures. Dent. Digest 1919, 385. — Ders., Eine Methode, vulkanisierte Gebisse zum Nachschleifen exakt wieder in den Artikulator einzusetzen. Dent. Digest 1920, Nr 5, 287. — Ders., Eine Methode, untere Ersatzstücke zum festen Halten zu bringen. Dent. Digest 1919, März. — Thomann, Art und Befestigung des Zahnersatzes bis zur Einführung des Kautschuks. Dtsch. Zahnheilk. (in Vorträgen) 1922, H. 53. — De Van, Prognosis in denture construction. J. amer. med. Assoc. 12, Nr 8, 960. Ref. Misch: Fortschr. Zahnheilk. 1926, 10. Lief. — Vickers, A novel method of retaining lower dentures (Milners batwing dentures retainer). Brit. dent. J. 1923, Nov. — Wannenmacher, Materialkunde. In Misch: Fortschr. Zahnheilk. 2, 10. Lief. (1926) (Literaturverzeichnis!). — Ders., Über den Anwendungsbereich des Stahlgoldes. Zahnärztl. Rdsch. 35, Nr 15 (1926). — Ders., Über die Verwendungsmöglichkeit einiger Metalle und Legierungen zur Herstellung von Zahnersatz mit besonderer Berücksichtigung ihrer Korrosion. Z. zahnärztl. Mat.kde 1925, Nr 2 u. 3 (Literaturverzeichnis!). — Weigele, Die Anwendung gegossener Klammern in der Prothetik. Zahnärztl. Rdsch. 31, 829 (1921). — Ders., Praktische Erfahrungen im Plattenguß. Zahnärztl. Rdsch. 34, Nr 51 (1925). — Wetzell, Verschlucken einer Kautschukprothese mit tödlichem Ausgang. Zahnärztl. Rdsch. 33, 67 (1924). — Wiesner, Die Vorbereitung des Mundes für Zahnersatz in forensischer Beziehung. Dtsch. Mschr. Zahnheilk. 39, H. 8, 237 (1921). — Wilemse,

Anfertigung einer totalen Prothese. Z. Stomat. 19, H. 3 (1921). — Williams, The temperamental selection of artificial teeth, a fallacy published by de Trey & Co. — Winkler, Beiträge zur Kaumechanik. Dtsch. zahnärztl. Wschr. 25, 453 (1922). — Wirz, Der Einfluß der Vulkanisation des Kautschuks auf dessen Festigkeit. Schweiz. Mschr. Zahnheilk. 1924, Nr. 3, 119. — Wisan, Mechanical Retention of Lower Dentures (Batwing dentures Retainers von Neill u. Bowers). Dent. Cosmos 1924, Febr. — Witzel, Karl, Unmittelbares Einsetzen von Temporärprothesen nach chirurgischen Eingriffen bei Zahnextraktionen und Kiefererkrankungen. Dtsch. Zahnheilk., H. 37. — Wolff, Eine Befestigungsmöglichkeit für Prothesen am unbezahnten Unterkiefer. Korresp.bl. Zahners. 50, H. 6 (1926). — Wustrow, Die Bedeutung der Tropfmethode für die Kautschukprothetik. Zahnärztl. Rdsch. 31, Nr. 26 (1922). — Ders., Die Plattenprothetik. In Misch, Fortschr. Zahnheilk. 1 (1925) u. 2 (1926), 11. Lief. (Literaturverzeichnis!). — Ders., Die Plattenprothese. In Bruhn, Kantorowicz, Partsch: Hdb. Zahnheilk. 3 (1926) (Literaturverzeichnis!). — Ders., Prinzipielle Betrachtungen zur Bedeutung der physikalischen Grundlagen für die Prothetik. Z. Stomat. 21, Nr 5 (1923). — Ders., Physikalische Grundlagen (Berlin 1919). — Zeller, Verankerung künstlicher Gebisse im Ober- und Unterkiefer. Dtsch. Mschr. Zahnheilk. 37, 4 (1919).

Wannenmacher.

Point, in der zahnärztlichen Umgangssprache vielfach angewandter Ausdruck für dem Wurzelkanal angepaßte, spitz zulaufende Stifte aus einem zur Wurzelfüllung geeigneten Material wie Guttapercha, Papier, Elfenbein. Im allgemeinen werden die Points dazu benutzt, um in einem mit Wurzelpaste gefüllten Kanale diese nach der Wurzelspitze und an die Wände zu drängen.

Polier- und Schleifmittel. In der Zahnheilkunde spielen die Polier- und Schleifmittel nicht die untergeordnete Rolle, die ihnen gewöhnlich beigemessen wird; denn das Polieren einer Füllung oder Prothese geschieht nicht allein aus dem Grunde, einen schönen Glanz hervorzubringen, sondern vor allem, um eine größere Widerstandsfähigkeit zu erzielen. Es wäre falsch, wollte man eine scharfe Trennung zwischen Polier- und Schleifmittel vornehmen; ob eine Substanz schleifend oder polierend wirkt, hängt allein von dem Härtegrad der Materie, auf die das Mittel einwirkt, ab. So ist es wohl denkbar, daß ein Stoff bei einem Material als Schleifmittel wirken kann, während er bei einem härteren polierend wirkt.

Unter Schleifen versteht man allgemein einen Schabe- bzw. Schneidevorgang, bei dem, falls die Härte des Schleifmittels nicht wesentlich von der des Werkstückes abweicht, eine Vertiefung durch Eindrücken der Oberfläche hervorgerufen wird. Ist jedoch die Differenz der Härten zwischen Schleifkörper und Werkstück genügend groß, so findet ein Aushöhlen statt, das sich durch Schleifrillen oder Furchen bemerkbar macht. Die Tiefe des Eindruckes bzw. der Schleifrille wird abhängig sein müssen von dem Druck, mit dem das Schleifmittel wirkt, von seiner Härte und Kornbeschaffenheit. Im allgemeinen wird man in der Weise verfahren, daß man anfangs mit einem groben Korn in ganz bestimmter Richtung das Werkstück bearbeitet. Daraufhin wird dasselbe um 90° gedreht und so lange mit einem feineren Material beschliffen, bis die ersten Schleifrillen der vorhergehenden Bearbeitung verschwunden sind. Nun wird abermals das Werkstück im Winkel von 90° mit einem noch feineren Korn des gleichen Schleifmittels behandelt, bis wiederum die vorhergehenden Schleiffurchen verschwunden sind. Fährt man in dieser Weise fort, so wird man schließlich eine Oberfläche erhalten, auf der makroskopisch keinerlei Schleifrillen mehr zu beobachten sind. Mikroskopisch betrachtet wird man sie erkennen und daraus ohne weiteres den wichtigen Schluß ziehen, daß ein Schleifkörper, auch wenn er noch so fein pulverisiert ist, stets nur schleifend wirken kann.

Beim Polieren dagegen müssen wir ein Material verwenden, dessen Härtegrad geringer ist als der des Werkstückes. Die Politur schafft eine gleichmäßige, homogene Oberfläche, die das Licht reflektiert und daher glänzend wirkt. Mit dem Poliervorgang sucht man also eine Verringerung der Oberfläche herbeizuführen. Wird z. B. eine

nicht polierte Elfenbeinkugel in eine Farbstofflösung getaucht, so nimmt sie schon nach ganz kurzer Zeit durch Adsorption den Farbstoff auf, während bei einer polierten Kugel dies nicht der Fall ist. Die Zementfüllungen poliert man nicht etwa aus dem Grunde, den Füllungen ein schönes Aussehen zu geben, sondern um sie widerstandsfähiger gegen Verfärbungen zu machen. Es sei nur daran erinnert, daß die verschiedensten Farbstoffe mit der Nahrungsaufnahme in den Mund gelangen können, die an einer rauhen Oberfläche sehr schnell durch Adsorption gebunden werden. Man kann also in gewissem Sinne den Poliervorgang auch als Veredelungsvorgang bezeichnen, doch ist hier insofern eine Einschränkung zu machen, als man bei manchen Legierungen nachweisen kann, daß sie durch den Vorgang des Polierens unedler werden. Hierhin gehören z. B. die Goldlegierungen. Während wir bei dem Polieren der Zemente uns vorstellen müssen, daß es sich um ein Ausgleichen der Unregelmäßigkeiten an der Oberfläche durch Eindrücken derselben handelt, müssen wir nach den mikroskopischen Untersuchungen von Beylby über den Poliervorgang annehmen, daß bei der Metallpolitur molekulare Verschiebungen auftreten. Der genannte Forscher gibt an, daß durch die Einwirkung des Poliermittels an der Oberfläche eine hochviscöse amorphe Masse entstünde, der der Polierglanz zu verdanken sei. Diese Masse soll an den Schleifrillen einen Grat erzeugen, der bei weiterem Poliervorgang schließlich zu einer Überdeckung der Schleiffurchen führt. Behandelt man eine derartige Oberfläche mit ätzenden Säuren, so sind deutlich die zuvor vorhandenen Schleifrillen wiederzuerkennen, woraus man folgern muß, daß die homogene Überkleidungsschicht nur sehr dünn ist. Jedenfalls gibt dieses Verhalten eine Erklärung für die begrenzte Haltbarkeit der Metallpolitur. Andere Forscher glauben nicht einen amorphen Zustand der polierten Metalloberfläche annehmen zu müssen, wenn sie auch die Überbrückung der Vertiefungen an der Oberfläche eines Metalles beibehalten. Die Erklärung Beylbys könnte man z. B. auch für das Zustandekommen der Politur des Hartkautschuks heranziehen.

Schließlich sei noch kurz bemerkt, daß man das Schleifen sowohl als auch das Polieren meist unter Anwendung von Wasser oder Öl vornimmt, um zu vermeiden, daß der Gegenstand sich zu stark erhitzt und daß das Polier- bzw. Schleifmittel sich am Objekt festsetzt. Zum Polieren verwendet man entweder Tuchscheiben oder Filzräder, die mit einem Brei von Wasser, Alkohol oder Öl und Poliermittel eingerieben werden.

Literatur: Desch, Cecil H., Metallographie 212. *Schoenbeck.*

Polyp s. Pulpenpolyp, s. Zahnfleischpolyp.

Porzellanblöcke. Inhaltsverzeichnis: Herstellung von Porzellanblöcken mit und ohne Platinbasis S. 2149. — Porzellanbrücken S. 2153. — Kombinierte Brücken (Porzellan-Gold) S. 2154. — Über die Herstellung von ganzen Prothesen in Porzellan S. 2155.

Die Herstellung von Porzellanblöcken mit und ohne Platinbasis. Wollen wir einen Block mit Platinbasis herstellen, so modelliert man sich zunächst den Block genau in Wachs. Von dem geölten Modell wird der Wachsblock abgehoben und eine Stanze in leichtflüssigem Metall oder aus Schwefeleisen hergestellt, Platinblech in der Stärke von 0,15—0,2 mm wird jetzt gestanzt, und zwar so weit, daß die Hälfte der Rücken der künstlichen Zähne mit eingefaßt wird. Man steckt jetzt die künstlichen Zähne durch die Öffnungen des Platinblechs durch, die man den Krampons entsprechend gebohrt hat und verlötet die Platinbasis mit den Krampons der künstlichen Zähne mit Feingold oder noch besser mit Platinlot. Soll der Block bei einer Kautschukprothese Verwendung finden, so lötet man am vorteilhaftesten gleich an dieser Platinbasis zwei oder drei gezähnte Schwänze an, um den Block genügend fest in der Kaut-

schukplatte zu verankern. Soll der Block bei einer Goldplatte benutzt werden, so ist das Anlöten der Schwänze überflüssig. Nach dem Lötprozeß wird die Platinbasis gut gereinigt, Grundmasse an der Zahnfleischpartie aufgetragen und sauber modelliert. Zum Brennen wird der Block am vorteilhaftesten auf ein Schamotteplättchen gesetzt und mit Aluminiumoxyd vollständig bedeckt. Es wird soweit gebrannt, daß die Porzellanmasse gut gesintert ist, d. h. die Poren müssen vollkommen geschlossen und die Farbe deutlich sichtbar sein. Sollte die Porzellanmasse etwas geschrumpft sein, so bessert man die Risse nach dem Erkalten mit Grundmasse aus und trägt jetzt rosa Emaille, in Wasser oder Alkohol angerührt, etwa $^1/_2$ mm dick auf, modelliert exakt

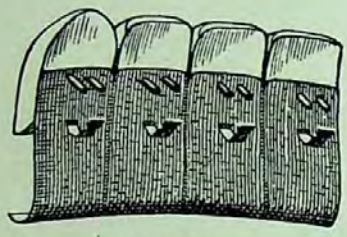

Abb. 2287.
Platinbasis.

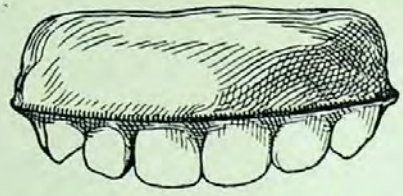

Abb. 2288. Frontzahnblock, in Wachs modelliert, mit Verstärkungsdraht. Labialansicht.

und legt den Block wiederun auf ein Schamotteplättchen, welches mit Aluminiumoxyd bedeckt ist, nur ist jetzt streng darauf zu achten, daß das Aluminiumoxyd die Porzellanmasse nicht berührt, da sonst die Masse nicht blankbrennen würde. Nun steigert man die Temperatur soweit, daß die rosa Farbe der Emaille deutlich zutage tritt, ohne Hochglanz zu zeigen. Nachdem der Block erkaltet ist, überzeugt man sich, ob an den Rändern genügend Porzellanmasse vorhanden ist. Sind noch Mängel auszugleichen, so trägt man wieder etwas rosa Emaille auf und brennt jetzt auf Hochglanz.

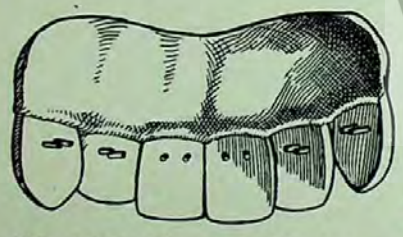

Abb. 2289. Frontzahnblock, von lingual gesehen.

Bei der Anfertigung von Porzellanblöcken ohne Platinbasis verfahre ich folgendermaßen:

Die künstlichen Zähne werden in Wachs aufgestellt, ohne daß man genötigt ist, die Zahnfleischpartie exakt und sauber zu modellieren, im Gegenteil, es hat sich in der Praxis als brauchbar erwiesen, die vordere Partie der künstlichen Zähne bis zur Mitte mit Wachs zu bedecken, um beim Abheben ein Verziehen zu verhindern. Bei größeren Blöcken wird man zur Verstärkung einen Eisendraht aufschmelzen, um sicher zu sein, daß die aufgestellten Zähne nicht verlagert werden können. Die Zähne werden eingebettet in eine Mischung von sieben Teilen Hohenbockaer Sand roh und drei Teilen Gips. Ich möchte bemerken, daß die Gewichtsmenge genau festgestellt werden muß, um eine Kontraktion der Einbettungsmasse beim Brennen zu vermeiden. Nachdem das Wachs mit heißem Wasser (man vermeide jeden Sodazusatz, da das Porzellan sonst blasig wird, desgleichen den Gebrauch von Borax) ausgebrüht ist, trägt man jetzt mittels eines breiten Pinsels dünn angerührte Grundmasse in die Form ein. Man wird bemerken, daß die Feuchtigkeit von der porösen Einbettungsmasse sofort aufgesogen wird, so daß sich eine dünne Porzellanhaut bildet. Jetzt trägt man dicker angerührte Grundmasse mit einem Spatel auf, kondensiert energisch mit einer reinen Serviette und modelliert exakt die Zahnfleischpapillen. Nun legt man das Modell auf ein Schamotteplättchen, überbettet den ganzen Block mit Aluminiumoxyd, das man ruhig etwas festpressen kann, um ein Abheben der Porzellanmasse vom Modell zu verhindern.

Da man die Temperatur ohne Pyrometer nicht genau feststellen könnte, weil man ja von dem ganzen Porzellanblock nichts sieht, stellt man sich am vorteilhaftesten aus der Grundmasse kleine Segerkegel her, die man auf das Aluminiumoxydpulver stellt. Zeigt der Segerkegel, daß seine Spitze sich im Feuer neigt, so ist man sicher, daß der in der Form eingebettete Porzellanblock gesintert ist. Man entfernt jetzt den Block aus dem Ofen und läßt abkühlen. Nachdem man sich überzeugt hat, daß keine Defekte vorhanden sind bzw. nachdem man sie vollständig gedeckt hat, trägt man mit Alkohol oder Wasser angerührte Emaille etwa $^1/_2$—1 mm dick auf. Die rosa Emaille muß in

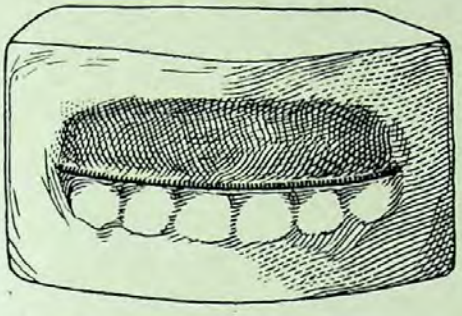

Abb. 2290.
Frontzahnblock, eingebettet.

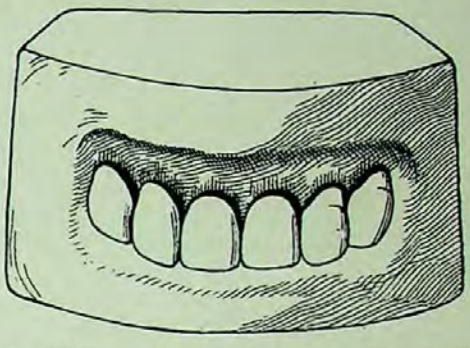

Abb. 2291. Frontzahnblock, eingebettet. Das Wachs ist ausgebrüht.

einem Glasmörser gut durchgearbeitet werden, damit der rosa Farbstoff (Cassiuspurpur) gut verteilt wird. Überhaupt empfiehlt es sich, jede Porzellanmasse vor dem Gebrauch gut durchzurühren. Jetzt modelliert und brennt man den Block, jedoch nicht überbettet, bis die Emaille Glanz zeigt. Man läßt jetzt am besten das Stück im Ofen erkalten. Den Porzellanblock kann man natürlich nach dem ersten Brennen aus der Form entfernen, schleift mittels eines Karborundrades die Ränder glatt, trägt rosa Emaille auf und brennt dann den Block, nur auf Aluminiumoxydpulver ruhend, fertig. Man muß hierbei auch wieder darauf achten, daß das Aluminiumoxydpulver die rosa

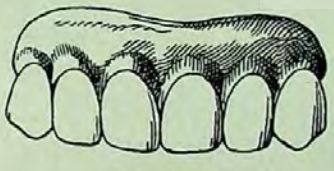

Abb. 2292.
Fertiger Frontzahnblock.

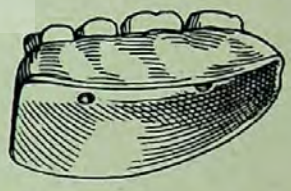

Abb. 2293. Backzahnblock, in Wachs modelliert, von unten gesehen. An der Basis die Löcher.

Emaille nicht berührt. Von den künstlichen Zähnen kann man jede Art Lochzähne verwenden, von den Stiftzähnen nur solche, deren Krampons aus Platin oder Platingold hergestellt sind.

Hat man einen Block herzustellen, wie z. B. häufig im Unterkiefer, wo nicht nur die labiale sondern auch die linguale Partie durch Porzellan ersetzt werden soll, so verfährt man folgendermaßen: Man versieht zunächst das Arbeitsmodell an der Basis mit einer etwa 0,2—0,3 mm starken Stentsplatte — man kann natürlich auch Zinn- oder Bleifolie benutzen — ölt die Alveolarplatte und einen Teil des harten Gaumens ein, stellt die künstlichen Zähne im Artikulator auf und modelliert die in Porzellan zu ersetzende Zahnfleischpartie und den inneren (lingualen) Teil am harten Gaumen sauber in Wachs, hebt von der Stentsunterlage ab und bohrt jetzt, um ein Befestigen des Porzellanblocks an der Basis zu ermöglichen, in die Unterseite des Wachsblockes

zwei oder mehrere parallel verlaufende Löcher, etwa $^1/_2$—1 mm im Durchmesser und 2—4 mm lang. Nun steckt man etwa 1 cm lange Graphitstifte von derselben Stärke hinein, fixiert dieselben mit Wachs und bettet den Block mit Graphitstiften nach unten in die mit Wasser dick angerührte, vorher beschriebene Einbettungsmasse so ein, daß nur die Basis bedeckt ist. Nachdem die Einbettungsmasse genügend hart geworden ist, ölt man die labiale Partie ein und stellt sich aus Gips oder derselben Einbettungsmasse einen sog. Vorguß her, der auch die Kauflächen zum größten Teil umfassen soll, damit

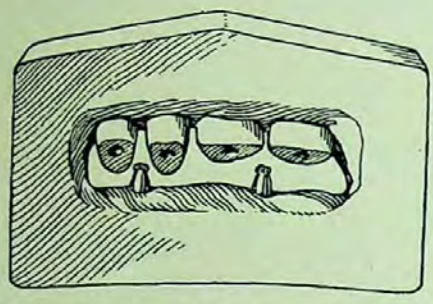

Abb. 2294. Basis und Vorguß in einem Stück.

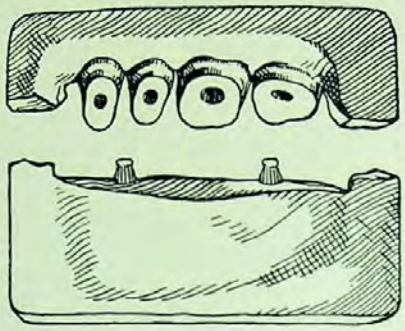

Abb. 2295. Vorguß abgehoben

die Zähne gut fixiert sind. Nun brüht man das Wachs mit heißem Wasser aus (man hüte sich jedoch, sodahaltiges Wasser zu verwenden) entfernt den Vorguß und überzieht, um ein späteres Anhaften von Porzellanmasse zu verhindern, denselben mit einer Schellacklösung oder drückt angefeuchtetes Seidenpapier an der Innenseite auf. Der Vorguß wird an seine alte Stelle gebracht; die aus ihren Lagern etwa herausgefallenen künstlichen Zähne werden jetzt in den Vorguß hineingestellt und mit einer Spur Wachs fixiert. Die Form zeigt an ihrer Basis zwei parallelstehende, etwa 2—4 mm hervorragende Graphitstifte. Jetzt wird mit einem breiten Pinsel, wie vorher beschrieben,

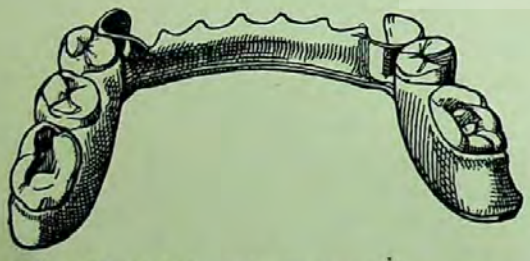

Abb. 2296. Goldbasis für Unterkieferprothese. Die Porzellanblöcke aufzementiert.

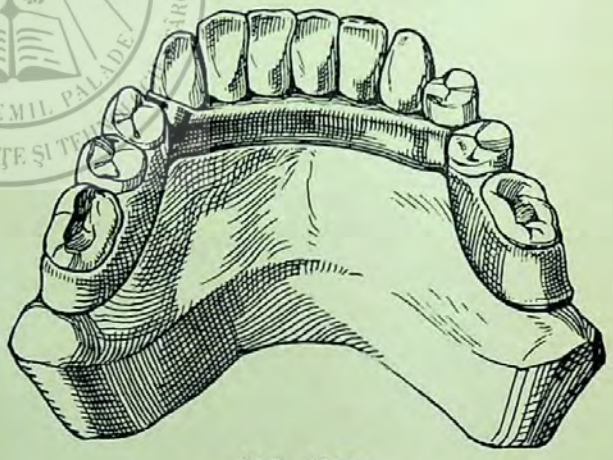

Abb. 2297. Das Stück am Modell in situ.

Grundmasse eingetragen, und da die Einbettungsmasse stark porös ist, wird das Wasser sofort aufgesogen. Dick angerührte Grundmasse wird jetzt mit einem Spatel in die Form gebracht und mit einem sauberen Tuch gut kondensiert, bis keine Flüssigkeit mehr an die Oberfläche tritt. Nun modelliert man sauber die palatinale Partie. Man zieht am besten das Arbeitsmodell wiederholt, aber vorsichtig, durch eine Spiritusflamme, bis das Wachs, mit dem die Zähne fixiert sind, weggeschmolzen ist und entfernt darauf den Vorguß. Hätte man nicht erwärmt, so würde man beim Entfernen des Vorgusses sicher verschiedene Zähne aus ihrer Lage herausgehoben haben.

Es wird sich jetzt zeigen, daß die vordere labiale Partie noch nicht genügend modelliert ist, man wird also die fehlenden Partien in Porzellangrundmasse ersetzen,

indem man schon jetzt mit dem von mir angegebenen Spatel die Zahnfleischpapillen andeutet. Hierauf wird der Block mit Aluminiumoxyd überbettet, genau wie vorher beschrieben und verglüht. Nach dem Erkalten wird das Aluminiumoxyd entfernt, die Zähne und das Stück mit Alkohol gründlich gereinigt, rosa Emaille aufgetragen und frei bis Hochglanz gebrannt. Die Graphitstifte werden jetzt aus dem Porzellanblock herausgebohrt. Auf diese einfache Art hat man einen Halt geschaffen zur Befestigung des Blockes auf einer Kautschuk- oder Goldbasis. Im letzteren Falle müssen die Stifte streng parallel stehen.

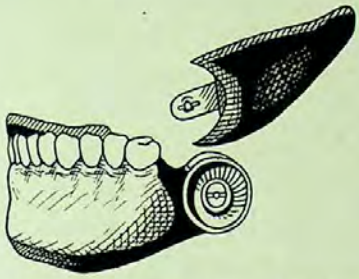

Abb. 2298. Prothese für Kieferverletzte. Sämtliche Zähne samt der hohen Zahnfleischpartie in einem Stück gebrannt (Seitenansicht).

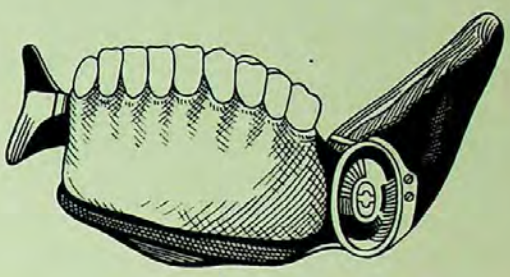

Abb. 2299. Dieselbe, Frontalansicht.

Zum Fixieren der Blöcke auf der Goldbasis benutze man am besten Phosphatzement. Man kann auch Schwefel als Befestigungsmittel benutzen. Diese Methode ist empfehlenswert, da die Herstellungskosten durch Wegfall der Platinbasis und der Platinzähne bedeutend verringert werden.

Manche Autoren verwenden zur Herstellung von Porzellanblöcken die sog. Preßmethode. Ich kann jedoch diese Methode nicht befürworten, da häufig Deformationen beim Brennen eintreten, außerdem der Arbeitsgang viel zu kompliziert ist.

Porzellanbrücken. Das Anwendungsgebiet von Porzellanbrücken ist durch die Einführung der Goldgußmethode etwas eingeschränkt worden. Ich persönlich baue überall da, wo es kosmetisch erforderlich ist, Porzellanbrücken. Will man künstliche Zähne verwenden, so stanzt man sich am vorteilhaftesten aus 0,25—0,3 mm starkem 10% Platiniridiumblech ein Gerüst, das natürlich der Zahnfleischpartie nicht aufliegen darf.

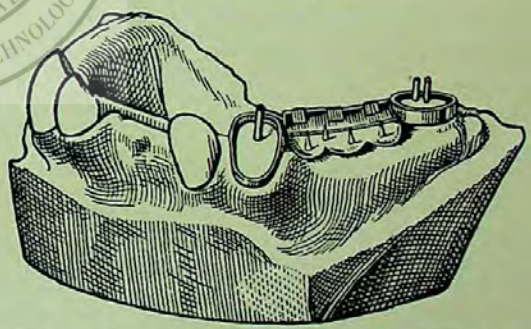

Abb. 2300. Platingerüst für Porzellanbrücke.

Die künstlichen Zähne werden durch Platindraht, der genau dem Zahnrücken anliegen soll, durch Feingold oder Platinlot mit dem Gerüst verbunden. Schöner ist es, die künstlichen Zähne im hochschmelzenden Porzellan selbst zu modellieren; man wird natürlich auf dem Platingerüst einige Befestigungspunkte für das Porzellan anbringen müssen.

Da ich jetzt ausschließlich die Stufenpräparation bevorzuge, verwende ich als Halt bei Porzellanbrücken für Molaren keine gestanzten Platinkronen, sondern ich verwende gegossene Platingoldkronen. Die Zusammensetzung der Platingoldlegierung beträgt etwa sechs Teile Platin und vier Teile Feingold. Man muß selbstverständlich ein Sauerstoffgebläse benutzen, um diese hochschmelzende Legierung herstellen zu können. In letzter Zeit habe ich das Gerüst nicht mehr in Platinblech gestanzt, sondern auch aus dieser Legierung durch Guß hergestellt, und zwar mit sehr gutem Erfolge. Wir müssen immer darauf bedacht sein, das Gerüst so starr und fest herzustellen, daß es

sich nicht bei der hohen Hitze verzieht und deformiert. Bei abnehmbaren Porzellanbrücken werden wir häufig Gelegenheit haben, die Roach- und Chayesbefestigung anzuwenden. In diesen Fällen kann das Platingerüst auch ruhig der Zahnfleischpartie aufliegen, sofern man es ihr genau anpaßt.

Kombinierte Brücken Porzellan-Gold. In den letzten Jahren habe ich wiederholt Jacketkronen als Brückenträger benutzt. Da das Porzellan ein absolut starres Material ist, müssen die Pfeiler genau parallel geschliffen werden. Gut bewährt hat sich bei der Präparation die vom Kollegen Oettinger (München) angegebene Schleifhülse. Ich habe Oettinger vorgeschlagen, diese Schleifhülsen schwach konisch mit etwas breiterem Rande herstellen zu lassen. Zwecks Herstellung der Amalgammodelle sowie des Gipsmodelles verweise ich auf meinen Leitfaden der zahnärztlichen Keramik. Nach Beendigung der Vorarbeiten wird die Platinfolie auf die Amalgammodelle angerieben.

Angenommen, es soll eine Brücke angefertigt werden vom Caninus bis zum ersten Molaren. Die Zahnfleischpartie der fehlenden zwei Prämolaren wird zunächst entsprechend der Lage der Zähne auf dem Modell stark radiert, wie es in geringerem Maße beim Aufschleifen von Kramponzähnen geschieht. Nun geht man an das Modellieren je einer Krone mit einem Anhänger im Modell. Nach Fertigstellung in Grundmasse werden beide Anhänger in der Mitte voneinander getrennt. Für Anfänger empfiehlt es sich, schon jetzt beide Brückenteile auf Biskuitbrand zu erhitzen, da einem Ungeübten beim Auftragen der Glasur die Anhänger von den Kronen abbrechen würden. Nach Auftragen der Glasur und Nachtragen an den Stufenrändern nach dem ersten Brennen werden nach dem zweiten Brande (zweite Sinterung) beide Brückenhälften auf das Modell gesetzt und mit Schellack oder Klebewachs verbunden. Das Brennen der einzelnen Teile geschieht durch Aufsetzen auf vorher geglühtem grobkörnigen Quarz.

Hat man beide Teile verbunden, so bettet man sie ein. Als Einbettungsmasse verwende ich 60 Teile zirkonhaltigen Ton (zu beziehen durch die Firma Ruhstrat in Göttingen) und 40 Teile Aluminiumoxyd, mit Wasser zu einem dicken Brei gerührt; eine andere Masse ist Thermonit 40 Teile, Aluminiumoxyd 60 Teile (Thermonit-Gesellschaft). Thermonit ist ein Aluminiumsilikat, das zum Auskleiden von Öfen in der Industrie Verwendung findet.

Vor dem Einbetten wird ein Stück Platinfolie zurechtgeschnitten, in der Breite des Zwischenraumes zwischen den Kronen und leicht unter die Anhänger gedrückt. Nach Ausfüllen des Innenraums der Krone mit Aluminiumoxyd wird die Brücke auf den breiigen Einbettungsmassenklumpen unter Vibrieren aufgesetzt bis auf die Folienunterlage der Anhänger. Da die Masse nicht selbständig wie Gips abbindet, muß sie ganz langsam im Ofen vorgewärmt und auf 1000° erhitzt werden, wobei Wachs oder Schellack zuerst herabfließt und dann schlackenlos verbrennt. Nach Erkalten trägt man Grundmasse und dann Glasur in den Zwischenräumen ein und brennt die ganze Brücke auf Hochglanz. Durch Beobachtung der Schrumpfung wird man bald erreichen, daß der Zwischenraum zwischen den Anhängern bei breiter Fläche aufs Kleinste verringert wird. Ist alles exakt präpariert, dann gibt es beim Einsetzen keine Schwierigkeiten mehr.

In letzter Zeit stelle ich Brücken mit Goldbasis derart her, indem ich, in unserem Falle den Molaren mit einer Goldkrone versehe, die Zwischenteile wie gewöhnlich aus fertigen Kramponzähnen modelliere und den Caninusstumpf mit einer Wurzelkappe in Form einer Jacketkronenpräparation versehe mit dem Unterschied, daß die Stufe der Distalseite bis auf halbe Höhe des Zahnes hinaufgezogen wird. Auf diese Kappe wird sodann eine Porzellankrone gebrannt, die Kappe selbst aber mit den Zwischengliedern und der Molarenkrone verlötet.

Selbstverständlich kann man auch Röhrenzähne, Daviskronen, Diatorics oder selbstgebrannte Zähne benutzen. Auch die Modellation des Zwischenteils in der Form der Jacketkronenpräparation ist vom kosmetischen Standpunkt aus zu empfehlen.

Die Krone auf dem Caninus ist nach dem Einzementieren der Brücke aufzuzementieren. Durch diese einfache Methode ist man imstande, kosmetisch ausgezeichnete Resultate zu erzielen.

Über die Herstellung von ganzen Prothesen in Porzellan. (Continuousgumarbeiten). Bei diesen Arbeiten ist es von größter Wichtigkeit, ein genau passendes Arbeitsmodell zu erhalten. Mit vollem Recht verwendet man hierzu den funktionellen Abdruck. Ich verfahre hierbei folgendermaßen: Nachdem mit Stents oder einem anderen plastischen Abdruckmaterial ein provisorischer Abdruck genommen ist, stelle ich mir nach diesem Modell aus Aluminium einen Abdrucklöffel her, der keinen Griff aufweist. In diesen Abdrucklöffel trage ich jetzt ganz wenig Abdruckmaterial (Kerrmasse) in dünner Schicht auf und lasse den Patienten, um durch Saugbewegungen die von der Wange zum Alveolarfortsatz verlaufenden Falten anzuspannen, an den Daumen lutschen. Nachdem die Abdruckmasse erkaltet ist, entfernt man den Abdruck aus dem Mund, schneidet übergepreßte Abdruckmasse weg, erwärmt die Ränder, am besten mit einem Lötrohr, setzt wieder in den Mund ein, läßt die Saugbewegungen fortsetzen und massiert die Wangen. Nachdem man sich überzeugt hat, daß alle Schleimhautfältchen und Muskelansätze genau wiedergegeben sind, rauht man mit einem heißen Modelliermesser die ganze Abdruckmasse an, legt palatinal, in der Mitte des Mundes durch Abdruckmasse und Abdrucklöffel hindurchgehend, ein etwa 4 mm großes Loch an, um dem jetzt eingebrachten Gips Gelegenheit zu geben, beim Abdrucknehmen durch dieses Loch abzufließen. Ebensolche Abflußlöcher müssen an allen Stellen angelegt werden, wo eigene Zähne im Munde sind, da der Abdrucklöffel sich sonst nicht an Ort und Stelle bringen ließe, oder man schneidet den Abdrucklöffel den Zähnen entsprechend ab und bringt, um die Partie doch im Modell zu erhalten, aus Kerrmasse oder Gips einen Vorguß an.

Der Gips muß ganz dünn angerührt werden und wird am besten mit einem Pinsel auf die Abdruckmasse aufgestrichen. Nach diesem so gewonnenen Abdruck wird aus Steinzement ein hartes Arbeitsmodell hergestellt. Die Platinplatte in der Stärke von 0,25—0,3 mm wird genau ausgestanzt. Den labialen Teil stanzt man gewöhnlich gleich um, so daß die Porzellanmasse am Rande eingefaßt wird. In früheren Zeiten wurden für diese Arbeiten sog. Continuousgumzähne hergestellt, d. h. Zähne, die auch eine künstliche Wurzel aus Porzellan hatten. Man kann für diese Arbeiten natürlich auch jeden anderen hochwertigen Mineralzahn verwenden; ausgeschlossen sind Zähne, deren Krampons nicht aus Platin oder Platingold bestehen.

Nachdem man sich überzeugt hat, daß die Artikulation stimmt, lötet man die künstlichen Zähne mit der Platinplatte durch Querstäbe zusammen. Soll der ganze palatinale Teil auch mit einer Porzellanschicht bedeckt werden, so muß man 1 mm vom Rande entfernt, einen Abschlußdraht oder -blech anlöten. Grundmasse mit Wasser angerührt, wird jetzt aufgetragen, gut kondensiert und gebrannt.

Eingebettet wird das Stück am vorteilhaftesten auch in Aluminiumoxydpulver, indem man es vollkommen überbettet. Ein Segerkegel wird zur Kontrolle der Temperatur aufgestellt und dann so lange gebrannt, bis der Segerkegel sich neigt. Nachdem das Stück erkaltet ist, werden auftretende Risse durch neue Grundmasse ausgefüllt, rosa Emaille aufgetragen und jetzt die Platte so eingebettet, daß das Aluminiumoxyd die Porzellanmasse nicht erreicht. Beim zweiten Brand steigert man die Temperatur nur soweit, daß die rosa Emaille deutlich Farbe, aber keinen Glanz zeigt. Erst beim

dritten Brand soll die Hitze so gesteigert werden, daß das Porzellan spiegelblank erscheint. Da die Kosten augenblicklich für Platin bedeutend sind, wird man sich häufig in der Weise helfen, daß man nur die Zahnfleischpartie auf einer Platinbasis herstellt, den übrigen Teil der Prothese in Gold oder Kautschuk. Man kann natürlich auch die ganze Platinbasis weglassen und das Ersatzstück so herstellen, wie ich es bei der Herstellung von Porzellanblöcken beschrieben habe. Bei unteren ganzen Stücken wird man dann am vorteilhaftesten die Basis, nachdem der ganze Block hergestellt ist, mit schwarzer Guttapercha bedecken und das Ersatzstück jetzt einige Tage von dem Patienten tragen lassen. Die schwarze Guttapercha wird dann entfernt und durch eine Gold- oder Kautschukbasis ersetzt. *Brill.*

Porzellanfüllung. Inhaltsverzeichnis: Geschichtlicher Überblick S. 2156. — Materialfragen S. 2161; Befestigungsmittel S. 2168. — Vorbereitung der Höhlen für die gebrannte Einlage S. 2175. — Das direkte Abdruckverfahren S. 2180; Das indirekte Abdruckverfahren S. 2184. — Einbetten und Brennen S. 2185. — Weitere Bearbeitung und das Einsetzen der gebrannten Einlage S. 2190. — Die gebrannte Einlage in Verbindung mit der Goldgußfüllung S. 2191. — Brennöfen S. 2193. — Schliff-Füllungen S. 2193. — Gußfüllungen S. 2198. — Literatur S. 2199.

Geschichtlicher Überblick. Wenn im folgenden von „Porzellan"füllungen die Rede ist, so zunächst im gebräuchlichen Sinne. Weiter unten wird dann im Abschnitt „Materialfragen" der Begriff „Porzellan" eine nähere Erörterung finden. Im Gegensatz zur Entwicklung der Gold-Gußfüllung sind es vorwiegend kosmetische Gründe gewesen, die zur Porzellanfüllung führten. Trotz der allgemein anerkannten Vorzüge der weitverbreiteten Goldfüllung ließ die Farbe des Goldes, soweit es sich insbesondere um Frontzähne handelte, beim Praktiker wie beim Patienten häufig nicht das rechte Gefühl der Befriedigung aufkommen. Bezeichnend ist in dieser Beziehung zum Beispiel eine Veröffentlichung (1874), in der auf eine von Blake gemachte Erfindung hingewiesen wird, die Farbe des Goldes durch Zusatz von Platin so zu beeinflussen, daß kaum eine Unterscheidung von der natürlichen Zahnfarbe bei Verwendung dieses „Metallischen Emails" möglich sei. Mit den Bezeichnungen „Email" und „Porzellan-Zement", wie man sie schon frühzeitig für Materialien, insbesondere Zemente auftauchen sieht, betonen die Fabrikanten die Absicht, mit ihrem Präparat der Farbe und Härte des Schmelzes bzw. des Porzellans nachzustreben. Der leider auch heute noch gar nicht seltene Mißbrauch, eine Silicatzementfüllung dem Patienten gegenüber als „Porzellanfüllung" zu bezeichnen, ist ein großes Unrecht gegenüber dieser ganz andersartigen und viel mehr Zeit und Mühe erfordernden Füllungsmethode.

Als Vorläufer der Porzellanfüllung im weiteren Sinne können diejenigen Einlagen betrachtet werden, welche aus menschlichen oder tierischen Zähnen entnommen und in die Zahnhöhle eingesetzt wurden. Joseph Linderer gibt seinen Vater C. J. Linderer als denjenigen an, der (1820) das „Fourniren", d. h. Ausfüllen eines Zahnes mit einem Zahnstift erfunden habe. Vom Sohne ist das Verfahren verbessert und beschrieben worden, er hat (1848) dem „Fourniren" noch das „Plattiren" hinzugefügt, das darin besteht, größere flache Höhlen mit einer Zahnplatte zu bedecken und durch ein oder zwei Zahnstifte mit dem Zahn zu verbinden. Joseph Linderer bezeichnet Flußpferdzahn als bestes und Walroßzahn als brauchbares, aber weniger gutes Material, während er vor der Verwendung von „Elfenbein" warnt. Er bediente sich zum Furnieren eines Vorrates von zylinderförmigen Stücken, die er aus Wallroßzähnen in verschiedener Stärke (von $^1/_2$ mm an bis 3 mm Dicke) in etwa zwölf Größen herstellte, und hielt sich Bohrer von entsprechendem Querschnitt zur Verfügung. Das über die Zahnoberfläche hinausragende Ende des Zylinders entfernte er mit der Laubsäge oder mit der Feile.

Es ist verständlich, daß man mit der fortschrittlichen Entwicklung der künstlichen Zähne aus Porzellan sich auch dieses dauerhafte und sehr zahnähnliche Material zum Ausfüllen von Zahnhöhlen nutzbar machte. Aus einer Anmerkung bei W. StorerHow ist zu entnehmen, daß A. J. Volck bereits im Jahre 1857 im „American Journal of Dental Science" die Herstellung von Porzellanfüllungen beschreibt, und zwar, wie Smreker angibt, einer Idee Prof. Maynards folgend. Volck ging so vor, daß er den Porzellanzylinder lose in die Kavität einpaßte und ihn rundherum mit einem Ring aus Goldfolie befestigte. How gibt als weitere Autoren, die eine Verwendung von Porzellanstückchen vor ihm empfohlen hatten, noch B. Wood (1862) und ferner Moffat, Webb, Mack, Rambo, Land und Thompson an. Wood soll, wie Smreker angibt, mit Amalgam befestigt haben. Webb (1882) bezieht sich auf Hickman, der häufig Stückchen von Porzellankronen benutzte, um große Kavitäten an den Wangen- und Kauflächen der Molaren zu füllen, und der die Zwischenräume mit Guttapercha oder Zinkchlorid ausfüllte. Webb weist dann auf die durch E. T. Starr zu diesem Zweck in den Handel gekommenen Porzellanstücke hin: „Dr. E. T. Starr hat diese Porzellanstückchen in verschiedenen Größen und Formen anfertigen lassen und diese Formen eignen sich so gut für Füllungen, daß mit Ausnahme einer leichten Abschrägung der Ränder keine weitere Bearbeitung derselben notwendig ist. Die mit einem Platinstift versehenen Porzellanstückchen können nur für solche Molaren benutzt werden, welche keine Pulpa mehr haben." Es werden das dieselben Porzellanstücke sein, die von anderer Seite empfohlen und mit unregelmäßig geformten Hemdenknöpfchen verglichen worden sind. In der Nähe des Zahnfleisches empfiehlt Webb Guttapercha als Befestigungsmittel, weil es gegenüber der Mundflüssigkeit beständiger sei. Übrigens beschreiben auch Moore (1884) und J. L. Stokes (1887) ein Verfahren, das an Volck erinnert, da sie das Porzellanstück ebenfalls mit Gold umgeben. Moore nimmt von der Höhle einen Gipsabdruck, stellt danach ein Arbeitsmodell her und schleift aus einem Porzellanzahn ein entsprechendes Stück zurecht. Die Befestigung geschah mit Zement. In die Zementfuge bohrte er nach dem Erhärten zunächst an verschiedenen Stellen Haftlöcher zur Aufnahme von Goldfüllungen und entfernte dann, nachdem der Halt der Einlage durch diese kleinen Füllungen gesichert war, ringsherum das Zement, um es durch Gold zu ersetzen. Stokes ging ohne diese Sicherheitsmaßnahmen vor, er befestigte das Porzellanstück zunächst mit Zement, kratzte die Zementfuge nach dem Hartwerden etwas heraus und füllte sie mit Gold aus. How selbst (1889) befestigte die Porzellanstücke, wie es viel üblich war, mit Zement oder Guttapercha. Er machte die Kavitäten kreisrund und schliff entsprechende Stücke aus künstlichen Zähnen so zurecht, daß sie genau hineinpaßten. Die schon damals in verschiedenen Größen im Handel (Porzellaneinlagen von S. S. White) zu habenden fertigen Porzellanzylinder, die mit bestimmten Bohrerformen übereinstimmten, schätzte er nicht, empfahl aber abgestumpfte, kegelförmige Porzellanstückchen in Vorrat anfertigen zu lassen. Einen großen Substanzverlust vermied schon How in geeigneten Fällen dadurch, daß er zwei ineinander übergehende kreisrunde Kavitäten präparierte und jede mit einem Porzellanstück ausfüllte. How erleichterte sich das Zuschleifen des Porzellanstücks dadurch, das er es an dem flachen Ende einer Polierspitze im Polierholzträger befestigte, mit dem Handstück der Bohrmaschine in Verbindung brachte, und mit Korundum bzw. Arkansasstein bearbeitete. — Auch zahnfleischfarbige Porzellanfüllungen kamen zur Anwendung. So beschreibt A. H. Thompson (1889) wie er aus Zahnfleischzähnen bzw. ihrer cervicalen Teile für Zahnhalskavitäten Teile zurechtschleift. Bei großen Höhlen setzt er die Einlage aus zwei Teilen zusammen. Von den verschiedensten Seiten sind praktische Winke, Spezialinstrumente und die

verschiedensten Formen von fertigen Porzellanstücken angegeben worden. Es ist nicht immer ganz leicht und auch nicht immer möglich, genau anzugeben, wer der Urheber dieses oder jenes Instruments bzw. bestimmter Abänderungen ist. Zu einer größeren Verbreitung der Porzellanschliffüllungen hat besonders Dall aus Glasgow beigetragen, als er (1887) durch die Firma Ash & Sons die „Mineraleinlagen" in den Handel brachte. In Verbindung mit einem sehr zweckmäßigen Instrumentarium vereinfachte sich das Verfahren wesentlich. Aus einem Reklameteil des Correspondenzblatts für Zahnärzte 1893 ergibt sich, daß diese Einlagen zunächst in fünf verschiedenen Formen von „geformten Mineraleinlagestückchen" angefertigt wurden, und zwar für tiefe Höhlen der Prämolaren und Molaren, für flache Höhlen an labialen bzw. buccalen Flächen, für ovale Höhlen derselben Flächen und schließlich für labial-distale und labial-mesiale Kavitäten der linken und rechten Seite gefertigt. Die Porzellanstücke hatten teilweise zur besseren Hantierung umgekehrt kegelförmige Ansätze, die nach dem Befestigen abgeschliffen wurden. Bei Höhlen, die von der Lippenfläche über die Berührungsfläche zur Zungenfläche reichten, wurde zungenwärts Gold oder Amalgam gefüllt, während vorne seitlich das entsprechende Porzellanstück mit Zement befestigt wurde. Im Jahre 1894 werden von der Firma auch zylindrische und spitz zulaufende Mineraleinlegestäbchen angeboten, und zwar die spitz zulaufenden in acht verschiedenen Querschnitten. Die zylindrischen Stäbchen wurden auch (1895) in Zahnfleischfarbe gefertigt. Später (1898) wurden auch geschliffene Einlagen nach Dall angeboten, sie erleichterten eine genauere Übereinstimmung mit der Lochlehre bzw. den entsprechenden Bohrersätzen, weil durch das Brennen entstandene Unregelmäßigkeiten durch nachfolgendes Schleifen beseitigt waren.

Weniger in Gebrauch kamen die auch von Dall eingeführten Porzellaneinlagestückchen, die zum Füllen großer Kavitäten bestimmt waren und nur in ihrem der Mundhöhle zugewandten Teil der Höhlenwandung anliegen, in der Tiefe aber in Zement oder Amalgam eingebettet werden sollten.

Aus einer ganzen Reihe von Autoren, die sich mit den Porzellanschliffüllungen befaßt haben, seien noch Robin und Alfred Guttmann genannt. Robin (1901) will durch die Bekanntgabe seines Verfahrens nur die Dallsche Methode ergänzen. Er hat ebenfalls durch Ash & Sons einen Instrumentensatz, und zwar konisch zulaufende Bohrer mit entsprechenden Porzellankegeln herstellen lassen. Robin wollte durch seine Bohrerformen erreichen, daß auch Kavitäten der Approximalflächen mit Porzellaneinlagen versehen werden könnten, was bei der Dallschen Methode mit der fast senkrechten Führung des Bohrers zur Kavität nicht möglich sei. Guttmann hat im selben Jahre und durch dieselbe Firma einen Instrumentensatz und Porzellanstäbe herausgebracht, um, wie er angibt, u. a. das bei der Dallschen Methode nötige große Lager von verschiedenen Porzellanstücken zu vermeiden. Er hat die „Porzellanschliffüllung" aus seiner Erfahrung heraus einer eingehenden Beschreibung unterzogen (1903).

Grundsätzlich verschieden von diesen mehr oder weniger mit Schleifarbeit verbundenen Porzellaneinlagen sind die nach einem Abdruck bzw. einer Form hergestellten „geschmolzenen" bzw. „gebrannten" Porzellaneinlagen, die auch im Gegensatz zu den beim Schleifverfahren nötigen regelmäßigen Kavitätentypen früher gerne als „unregelmäßig geformte, gebrannte Mineraleinlagen" unterschieden wurden. Es scheint nicht ganz sicher zu sein, wer dieses Verfahren zuerst eingeführt hat. Jedenfalls entnimmt Miller einer Angabe von Mebes, daß Murphy bereits im Jahre 1837 (Populär Treatise on the Structure, Diseases and Treatment of the Human Teeth, London 1837) Glas zum Füllen gebraucht und empfohlen hatte. Er formte Platinblech nach der Zahnhöhle, so daß es in die Öffnung hineinpaßte, lötete Stifte daran und

schmolz Glas von entsprechender Zahnfarbe dagegen. Die Befestigung der Füllung geschah, wie Miller weiter angibt, mit Amalgam. Daß dieses stark an die heutigen Methoden erinnernde Verfahren wenig bekannt geworden ist und keine Verbreitung gefunden hat, geht auch aus dem Lehrbuch von James Robinson (London), übersetzt von Fröhlich (1848), insofern hervor, als er die Methode von Murphy und überhaupt Porzellanfüllungen mit keiner Silbe erwähnt.

Sehr bemerkenswert ist eine Veröffentlichung von William Rollins (1884), die einen Auszug eines von ihm im Jahre 1880 gehaltenen Vortrages darstellt. Nachdem er der Höhle eine zylindrische Form gegeben hat, überzieht er sie mit einer dünnen Schicht von dickflüssigem Petroleum und nimmt mit Abdruckmasse einen Abdruck. Auf diesem Abdruck läßt er auf galvanischem Wege einen $^1/_{16}$ Zoll dicken Kupferniederschlag entstehen, in dessen Boden er ein Loch bohrt. Nach Reinigung der inneren Fläche bedeckt er sie mit einer Lage Goldfolie Nr. 30, tut von seiner „Emaillemasse" hinein, erhitzt in einer Muffel und preßt die Masse mit einem Platininstrument der Form an. Nach dem Erkalten drückt er die Füllung durch das erwähnte Loch aus der Form heraus. Rollins beschreibt u. a. noch einen anderen Weg, bei dem zunächst wie eben angegeben, verfahren wird, dann aber zur Vermeidung der Schrumpfung bei großen Füllungen ein vorher gebranntes Porzellanstück mit weichem Porzellanbrei in die Form gedrückt und gebrannt wird. Die Zusammensetzung der von ihm benutzten „Emaillebasis" gibt Rollins folgendermaßen an:

Bleioxyd	800 Teile
Kieselerde	400 „
Kohlensaures Kali	100 „
Cryolit	500 „

Diese fein pulverisierten und gut vermischten Teile werden zusammengeschmolzen und dann fein zerrieben. Zum Färben der Emaillebasis benutzt er für grau und blau: Platin, für gelb: Silber, Chlorsilber, Uranoxyd, Silber und Gold, Ceriumoxyd, Goldceriumoxyd, Antimonglas sowohl rein als auch mit Gold gemischt, für blau: Kobalt oder Silberoxyd.

Der Gehalt an Bleioxyd hat offenbar, wie bei industriellen Glasuren (s. Steinbrecht), den Zweck, der Sprödigkeit und Strengflüssigkeit entgegenzuwirken und der Glasur ein großes Lichtbrechungsvermögen, d. h. Glanz zu geben. Bezüglich der Kieselerde (Quarz) siehe im folgenden unter „Schmelzmassen". Kaliumcarbonat (Pottasche) findet ebenfalls bei der Glasfabrikation bzw. bei der Herstellung von Glasuren Anwendung. Der Kryolith (Aluminiumverbindung, das Natriumsalz der Aluminiumfluorwasserstoffsäure) wird in der Glasindustrie zum Trüben benutzt, um weißes, undurchsichtiges Glas (Kryolithglas) zu erhalten. Zu demselben Zwecke wird er auch Glasurmassen beigefügt. Vergleicht man hiermit das im folgenden unter „Materialfragen" über die Zusammensetzung der Schmelzmassen Gesagte, so geht daraus hervor, daß auch aus der von Rollins benutzten Masse kein „Porzellan" im eigentlichen Sinne entstehen kann.

Zur Befestigung der Füllung nimmt Rollins, da er kein dauerhaftes Zement gefunden hat, folgende Zusammensetzung:

Reine Guttapercha	1 Teil
Weißes Zinkoxyd	4 Teile
Titanoxyd	in winziger Menge
Uranoxyd	„ „ „

Aus den einzelnen Beschreibungen geht hervor, daß Rollins die Technik dieser Füllungsmethode bereits in weitgehendem Maße beherrschte.

W. Herbst demonstrierte 1887 und veröffentlichte 1889 ein Verfahren, das darin bestand, nach einem Stentsabdruck eine Form herzustellen und diese mit pulverisiertem Glas anzuschmelzen. Die Form wird durch Ausgießen des Stentsabdrucks mit einem Brei aus drei Teilen Gips und einem Teil pulverisiertem Bimsstein gewonnen, das Glas besteht aus einem Gemisch von acht Teilen Milchglas und einem Teil Braunglas. Das Brennen geschieht mit dem Bunsenbrenner unter Zuhilfenahme des Lötrohrs, es wird meistens zwei oder dreimal gebrannt und dabei noch eine eventuelle Farbenänderung durch Zusatz von Milchglas (heller) bzw. Braunglas (dunkler) erzielt. Um der Füllung eine möglichst lebhafte Farbe zu geben, empfahl Herbst, ihr, durch Auflegen eines dickeren Blättchens Goldfolie auf das Wachs beim Abdrucknehmen (die Folie verbleibt nach dem Entfernen des Wachses in der Form) eine Goldunterlage zu geben. Die Befestigung der Füllung in der Kavität geschah mit Zement, nachdem die Innenflächen rauh geschliffen waren, wenn nicht beim Brennen bereits durch Einbringen von Sandkörnern an den Boden der Form für genügende Rauhigkeit gesorgt war.

Es ist seinerzeit (Korrespondenzblatt für Zahnärzte 1891) die Frage aufgeworfen worden, ob Herbst der erste gewesen sei, der Glaspulver zur Herstellung von Füllungen benutzte. Die Redaktion des Blattes entschied den Streit dahin, daß von den noch in Betracht gezogenen Spaulding und Land, die Priorität zu Unrecht behauptet worden sei, da ersterer (1877) nur geschliffene Glasstückchen eingesetzt habe und letzterer bis zum Jahre 1888, wie aus seinem: „Porcelain Dental Art" hervorgehe, das Wort „Glas" oder „Glasfüllungen" nicht einmal erwähnt hätte. Eine wohl später von Land empfohlene und bei Miller abgebildete Methode erinnert insofern an Murphy als auch er mit einem Platinblech den Höhleneingang abformte, Stifte daran lötete und den zu ersetzenden Teil mit Glas („Porzellan") brannte. Es erscheint nicht immer gleich bedeutungsvoll, wer diese oder jene Neuerung eingeführt hat, Tatsache ist, daß Rollins bereits in einem Maße die Technik des Porzellanfüllens beherrschte, die Bewunderung erregen muß, und man kann den erwähnten nachfolgenden Methoden nicht das gleich starke Interesse entgegenbringen. Die Unbrauchbarkeit der Herbstschen Methode trat nach und nach immer mehr hervor und war nach einigen Jahren allgemein erkannt. Immerhin hat Herbst das Verdienst, weite Kreise für die Porzellanfüllungen interessiert zu haben, und damit hat er den Anreiz zu wertvollen Verbesserungen gegeben. Erwähnt sei noch, daß Dappen (1900) zur Herstellung von Glasfüllungen das Jenaer Normalthermometerglas von Schott und Gen. empfohlen hat.

Was man an den Herbstschen Glasfüllungen auszusetzen hatte, geht aus den „Verhandlungen über Porzellanfüllungen" (1901) hervor, wo Hesse auf ihre ungenügende Widerstandsfähigkeit, auf das Auftreten von Rissen und Sprüngen und darauf hinweist, daß ihre Farben nicht zeitbeständig seien.

Im Jahre 1890 gab Rob. Richter in „The British Journal of Dental Science", wie Herbst angibt, eine Besprechung der von ihm erfundenen Verbesserung des Glasfüllungsmaterials. Richter gibt (Correspondenzblatt für Zahnärzte 1891) an, daß sein Material nicht nur aus Glas bestehe, sondern auch Porzellan und Marmor enthalte. Wie dieser Autor vorgeht, ist einem Auszug aus einem von ihm gehaltenen Vortrage (Zahnärztl. Wochenblatt 1890) zu entnehmen. Zum Abdrucknehmen bedient er sich, wie schon von Sachs in Deutschland zuerst demonstriert, einer Gold- bzw. Goldplatinfolie. Die so gewonnene Form wird dann mit seinem Material gefüllt und direkt über einer Spiritusflamme gebrannt.

Im Jahre 1897 berichtete (siehe Zahnärztl. Wochenblatt 1898 und 1899) Ernst Moeser über ein von ihm benutztes Material, eine Schmelzmasse, die hauptsächlich nicht pulverisiert, sondern in kleinen Stückchen zur Verwendung kommt. Er nimmt

den Abdruck ebenfalls mit Folie, und zwar Platingoldfolie Nr. 60. Für sehr große Füllungen nimmt er, um ein Verziehen zu vermeiden, Abdruck mit Folie Nr. 30. Das Brennen geschieht ebenfalls direkt über einer Spiritusflamme. Für Fälle, die einen besonderen Farbenton erfordern, trägt Moeser noch oberflächlich eine pulverisierte „Emaille" auf, die er in drei Farben: Weiß, Gelb und Grau vorrätig hält. Weitere Farbenabstufungen erhält er durch Vermischen dieser Farben, Zahnhalsdefekte füllt Moeser mit rosafarbigem „Emaille". Besonders hervorgehoben wird, aber das bezieht sich offenbar nur auf diejenigen Einlagen, bei denen keine pulverisierte Masse zur Anwendung kam, daß die Einlage noch nachträglich beliebig beschliffen und nachpoliert werden kann. Von Interesse ist noch, besonders im Hinblick auf die später zu beschreibenden neueren Guß- bzw. Preßverfahren, daß Moeser (Z. Wbl. 1899, Vortragsauszug) ein Verfahren empfiehlt, Hohlformen nach seinem „Emaille-Preßgußverfahren" auszugießen. Einen Abdruck aus Wachs oder Stents bettete er in ein Teil Bimsstein und zwei Teile Gips ein, legte nach dem Erhärten, Beschneiden und Vorwärmen seine Schmelzmasse in und auf die Form, die dann mit dem Gebläse von unten glühend gemacht wurde. Mit der Büschelflamme brachte Moeser die Schmelzmasse bis zur Zähflüssigkeit und drückte sie mit Hilfe eines Flaschenkorkes in die Hohlform. Hier sei an das schon obenerwähnte Verfahren von Rollins erinnert, der seine Emaillemasse mit einem Platininstrument der Form anpreßte.

N. S. Jenkins gab zuerst im Jahre 1898 und in den folgenden Jahren in einer Reihe von Veröffentlichungen seine „Porzellan-Emaille" bekannt. Seine Masse war das Ergebnis siebenjähriger Studien und Versuche, die er in Verbindung auch mit Chemikern und anderen Sachverständigen angestellt hatte. Diese leicht schmelzbare Masse verdrängte bald die obengenannten und andere Schmelzmassen, die noch von verschiedenen Seiten aufgetaucht waren, ja sie wußte sich sogar in Amerika, wo man von jeher den schwer schmelzbaren Massen zugeneigt war, Geltung zu verschaffen. Auch heute noch erfreut sich die Jenkinssche Masse der weitesten Verbreitung. Mit ihrem Erscheinen wandten sich viele, die noch abseits gestanden hatten, überhaupt erst der Porzellanfüllung zu.

Materialfragen. Abdruckmaterial. Die für das direkte Abdruckverfahren dienende Folie muß einen Schmelzpunkt besitzen, der über demjenigen der zu brennenden Masse liegt. Man verwendet deshalb für leicht schmelzende Massen Folien aus Gold, für schwer schmelzende solche aus Platin. Von der Stärke der Folie hängt bis zu einem gewissen Grade die Breite der zwischen Einlage und Zahn entstehenden Fuge, die Schärfe des Abdrucks und die Festigkeit desselben gegen Verzerrungen beim Herausnehmen ab. Bezüglich der Frage des eventuellen Einflusses der Folie auf die Breite der Fuge sei auf den folgenden Abschnitt „Vorzüge und Nachteile" verwiesen. Im allgemeinen verwendet man für kleinere Kavitäten Goldfolie Nr. 30, für größere Nr. 40, und zwar sind besonders geschätzt die „Williams Standard Goldfolie" und die von der Bremer Goldschlägerei Wilh. Herbst hergestellten Folien. Letztere gibt als Stärke für ihre Goldfolie Nr. 30 etwa 0,02 mm, für Nr. 40 etwa 0,03 mm an und bemerkt, daß im allgemeinen für Porzellanfüllungen die Nr. 30 verwandt wird.

Die Platinfolie wird in Amerika viel in einer Stärke von 0,025 mm benutzt, aber auch dünnere kommen zur Anwendung; Brill gibt an, daß er nur halb so starke Platinfolie benutzt.

Über die Herstellung von Folien siehe allgemeine Materialkunde.

Bezüglich der zum indirekten Abdruck benötigten Materialien sei auf das „Indirekte Abdruckverfahren" und die allgemeine Materialienkunde hingewiesen.

Einbettungsmassen. Die Zusammensetzung der Einbettungsmasse spielt bei der Schmelzfüllung bei weitem nicht die Rolle wie bei der Gußfüllung, da sie ja nicht die Form selbst zu bilden hat, sondern sie nur stützen und unverändert erhalten soll. Aber auch für diese Aufgabe ist es nicht einerlei, wie sich die Masse zusammensetzt, da sonst Verwerfungen des Folienabdruckes und Beeinträchtigung der Schmelzmasse beim Brennen eintreten können. Wie beim Goldguß kann man sich auch hier sehr gut, wie z. B. auch Brill empfiehlt, eines Gemisches von Flußsand und Gips im Verhältnis 2 : 1 bedienen, wenn man nicht einen etwas höheren Sandgehalt vorzieht (3 : 1). Bezüglich der Schrumpfung der Einbettmasse gilt dasselbe wie für die Gold-Gußfüllung (siehe daselbst) und man hat sich zu fragen, ob und inwieweit sich das auf die Folie auswirkt. Wenn man das von Solbrig für die Gußform benutzte Schema entsprechend abändert (Abb. 2301), so würde sich auch hier folgendes ergeben: Bei Schrumpfung von a wird b nicht geräumiger, weil auch c sich gleichzeitig zusammenzieht. Es ist nicht anzunehmen, daß insbesondere die sehr nachgiebige Goldfolie von der Schrumpfung unbeeinflußt bleibt, wenn es auch von der jeweiligen Form des Abdrucks sehr abhängen wird, inwieweit sich die Wirkung geltend macht. Grundsätzliche Verschiedenheit von den Verhältnissen bei der Gußform besteht insofern, als dort die Schicht c immer in beträchtlicher Stärke vorhanden sein muß, während sie hier auf ein Minimum reduziert werden kann — je nachdem, wie sehr man den Folienabdruck beim Einbetten dem Boden des Schmelztiegels nähert.

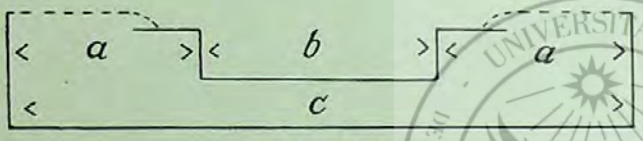

Abb. 2301.
Schema der Gußform, abgeändert.

Über diese Fragen müßten eingehendere Untersuchungen Klarheit bringen. Einzubeziehen wären auch die übrigen Einbettungsmassen, die natürlich, da sie fast immer mit Wasser oder Alkohol angerührt werden, alle mehr oder weniger der Schrumpfung unterliegen. Am weitesten verbreitet sind diejenigen, welche aus Asbest bestehen oder doch Asbest enthalten, teils bekannter, teils unbekannter Zusammensetzung. Die Fabrik Klewe begründet ihre viel benutzte „Spezialeinbettungsmasse" damit, daß gewöhnlicher Asbest zu weich und nachgiebig sei und beim Erhitzen nicht genügend hart werde. Brill benutzt bei hochschmelzenden Massen, deren Schmelzpunkt oberhalb 1200 °C liegt, nicht die oben angegebenen Einbettmassen, sondern, „da sie sich bei dieser Temperatur kontrahieren resp. schmelzen", Aluminiumoxyd. Das Aluminiumoxyd verwendet er entweder als Pulver trocken oder mit einer dünnen Wasserglaslösung 1 : 10 angerührt und gibt offenbar auf Grund praktischer Erfahrung an, daß diese Masse sich nicht kontrahiere. Eine Übersicht der gebräuchlichsten Einbettungsmassen und ihre Zusammensetzungen findet sich bei Smreker in der Tabelle auf S. 2163.

Schmelzmassen. Die richtige Zusammensetzung der Schmelzmasse erfordert ein solches Maß von besonderer Sachkenntnis ,Erfahrung und Einrichtung, daß ihre Herstellung für den einzelnen Praktiker nicht mehr in Betracht kommt. Leider wird die Zusammensetzung der Fabrikate als Geheimnis der Hersteller meistens sorgfältig verschwiegen. Wenn man sich über Porzellane ein tieferes Verständnis verschaffen will, tut man gut, sich nicht nur in der sowieso erst in den ersten Anfängen befindlichen zahnärztlichen Literatur umzusehen, sondern aus der Fülle der seit langem vorhandenen allgemeinen Porzellanliteratur zu schöpfen. Es darf nicht vergessen werden, daß der Ursprung des Porzellans bereits auf die Zeit um Christi Geburt zurückreicht, und daß der allgemeinen Industrie eine reiche Erfahrung und wissenschaftliche

Durcharbeitung zur Seite steht. Die allgemeine Keramik enthält im Grundsätzlichen so vieles, was auch zahnärztlicherseits von großem Interesse ist und zur Förderung des Verständnisses der mit dieser Füllungsmethode im Zusammenhang stehenden Dinge gehört. Sehr übersichtlich ist z. B. die von Bauer (von der chemisch-technischen Versuchsanstalt bei der Staatlichen Porzellan-Manufaktur, Berlin) verfaßte „Keramik", wo auch bei den einzelnen Problemen viele Spezialliteraturhinweise angemerkt sind.

Es ist notwendig, zunächst einmal zu erörtern, was man im allgemeinen unter „Porzellan" versteht. Es sei gleich bemerkt, daß dieser Begriff auch in der Industrie nicht etwa eine einheitliche Zusammensetzung der verschiedenen Fabrikate bedeutet. Im folgenden soll einiges wiedergegeben werden, was der allgemeinen Literatur

Asbest				Wasser oder Alkohol	Slocum Davenport 1896
Asbest 3			Gips 1	Wasser	Councell
Asbest 1		Gips 1		Wasser	Breitung
Asbest 3			Ton 1	Weingeist	Dappen
Asbest	Kaolin			Wasser	Bruhn
Gips	Marmorstaub			Wasser	G. Evans
Gips 1	Silex 3			Wasser	Christensen
Gips 1	Quarzsand 1			Wasser	Vict. Frey
Kaolin				Wasser	Derud F. u. Jarricot J.
Bolus				Wasser	Dappen Scheuer
Alabastergips 4	Formsand 4	Bimsstein 1	Chamotte 1	Wasser	Madzar

(Dietz: „Das Porzellan", und Bauer: „Keramik") entnommen ist. Die Rohstoffe für die Porzellanfabrikation müssen in der Mischung von bestimmten Verbindungen, wie sie im Kaolin, Quarz und Feldspat gegeben sind, entnommen werden. Quarz und Feldspat dienen bei der Herstellung und Verarbeitung der Masse als Magerungsmittel und beim Brennen als Flußmittel. Beim Brennen wird die Temperatur so gehalten, daß der am schwersten schmelzende Kaolin nicht erweicht, während die Flußmittel in dünnflüssigem Zustande die Poren des Kaolins ausfüllen. Für manche Fälle kommen zu den Rohstoffen noch hinzu: bildsamer Ton, kohlensaurer (Kreide, Marmor, Kalkstein), schwefelsaurer (Gips), phosphorsaurer Kalk (Knochenasche) und kohlensaure Magnesia.

Von Interesse ist ein Hinweis Bauers auf R. Rieke, der daran erinnert, „daß die keramischen Massen in fertigem Zustande niemals homogene Körper sind. Sie beständen stets aus mehreren verschiedenen Stoffen, die teils amorph, teils krystallin seien und sich stellenweise zu einer mehr oder weniger homogenen Schmelze gelöst hätten. Daneben träten meist auch noch Hohlräume bzw. Luftblasen von verschiedener Form und Größe auf." Auch für die zahnärztlichen keramischen Massen trifft das zu,

wie Moral an künstlichen Zähnen und Brill auch an der schwer fließenden Masse von E. M. Close gezeigt haben. Die Abbildungen von den Schliffen des untersuchten Materials dieser Autoren sind sehr lehrreich auch deshalb, weil die grundsätzliche Verschiedenheit zum Golde insbesondere auch hinsichtlich der Frage einer nachträglichen Bearbeitung in die Augen springt. Unter Berücksichtigung der Untersuchungen verschiedener Autoren gibt Bauer von der Konstitution des Porzellans folgende Auffassung: „Nach dem Schmelzen des in der Masse enthaltenen Feldspates dissoziiert der entwässerte Kaolin und es zeigten sich allmählich nach Sättigung der Schmelze mit dem gebildeten amorphen Sillimanit vereinzelte Sillimanitkrystalle neben amorphem Sillimanit. Der Quarz wird bei fortschreitendem Brande gelöst und der bisher noch vorherrschende amorphe Sillimanit krystallisiert, bis die Masse fast ausschließlich aus glasiger Grundmasse und nadelförmigen Sillimanitkrystallen besteht. Wird noch höher erhitzt, schmelzen auch diese Sillimanitkrystalle. Beim Abkühlen scheiden sich die Sillimanitkrystalle wieder aus bis zu einem von E. Roth beobachteten „ideellen Endpunkt der Porzellanveränderung". Über die Streitfrage, ob der Einfluß der Brenndauer von größerer Wichtigkeit ist als die erreichte Brenntemperatur, ist noch kein entscheidendes, abschließendes Urteil erreicht. Nach A. B. Pecks, J. W. Mellors und R. Riekes Ansicht sind die Beobachtungen A. A. Kleins anzuzweifeln, der die Brenntemperatur als wichtigeren Faktor ansieht als die Brenndauer. I. W. Mellor erwähnt besonders, daß A. A. Klein Sillimanitkrystalle erst bei 1275—1350° C beobachtete, obwohl Fälle bekannt sind, bei denen sich Sillimanitkrystalle bei 1200° C in reichem Maße bildeten." Hieraus ist zu ersehen, daß die Sillimanitkrystalle (Tonerdesilicat in farblosen, langen, dünnen, nadelförmigen Prismen) für den Begriff „Porzellan" von Bedeutung sind; man hat das bei der grundsätzlichen Trennung der Porzellane von den zahnärztlichen Schmelzmassen (s. auch weiter unten) wohl zu berücksichtigen (Kaolingehalt!).

Die Eigenschaften des Porzellans sind in hohem Maße von der Beschaffenheit der Rohstoffe, von ihrem Mischungsverhältnis, ihrer Verarbeitung und von dem Brennprozeß abhängig. Hier mögen einige Angaben über die hauptsächlichen Rohstoffe folgen, weil auch das zum Verständnis der zahnärztlichen Schmelzmassen führt.

Reiner Kaolin setzt sich zusammen aus Tonerde 39,46, Kieselsäure 46,64 und Wasser 13,9. Der Kaolin, das Verwitterungsprodukt, insbesondere des Feldspates, sieht weiß aus und ist fast eisenfrei, er ist sehr schwer schmelzbar. Beim Erhitzen tritt durch das Entweichen des chemisch gebundenen Wassers eine Volumverminderung (Schwindung) ein, die bei einer bestimmten Temperatur am größten sein soll (16 bis 18%). „Bei 1600° beginnt eine Schmelzung der äußersten Schichten und im Knallgasgebläse läßt er sich vollständig schmelzen (nach Heraeus bei 1680—1690°). Jeder der beiden Komponenten des Kaolins schmilzt schwerer als dieser und von ihnen Tonerde wieder bei höherer Temperatur als Kieselsäure. Letztere bedarf Platinschmelzhitze 1670°, erstere noch höherer Temperatur, ungefähr 1880° (Hempel). Ein Überschuß an Tonerde macht den Kaolin schwerer, ein solcher an Kieselsäure leichter schmelzend. Steigt jedoch der Kieselsäuregehalt über das Verhältnis von 17 Molekül zu 1 Molekül Tonerde oder 10 Gewichtsteile zu 1 Gewichtsteil, so nimmt die Schwerschmelzbarkeit wieder zu" (Dietz).

Der Quarz (krystallisierte Kieselsäure) ist im Knallgasgebläse schmelzbar, dabei verändert er sich, es entsteht eine andere Krystallform und dann amorphe Kieselsäure, hierbei findet eine etwa 18% Volumenvermehrung („Wachsen des Quarzes") statt, eine höchst wichtige und in der Keramik zum Ausgleich der Schwindung des Kaolins benutzte Eigenschaft. Von nicht unwesentlicher Bedeutung für die Eigenschaft des

Porzellanes ist die Korngröße des verwendeten Quarzes. — Bei Bauer ist zu entnehmen, daß der norwegische Quarz dem Porzellan eine größere Transparenz verleiht.

Die Feldspate (Doppelverbindungen von kieselsaurer Tonerde einerseits mit kieselsaurem Kali oder Natron oder Kalk bzw. mehrerer von diesen andererseits) sind in ihrer Zusammensetzung sehr verschieden. Damit steht auch im Zusammenhang der verschiedene Grad der Schmelzbarkeit, der z. B. bei dem viel zur Verwendung kommenden Orthoklas (Kalifeldspat) bei etwa 1300° liegt, während der Natronfeldspat und namentlich der Kalkfeldspat leichtflüssiger sind. Beim Schmelzen bildet der Feldspat eine glasartige Masse, die unter dem Einfluß der in ihr enthaltenen Alkalien befähigt ist, Kieselsäure aufzunehmen, ein Vorgang, der bei Anwesenheit von Quarz eine Rolle spielt, da dieser unter Bildung eines sauren Silicates zum Verschwinden gebracht werden kann.

Bemerkenswert ist, daß die Kieselsäure nur bei hoher Temperatur als Flußmittel wirkt, und daß durch Kalk, Magnesia u. a. die Schmelzbarkeit dadurch sehr erleichtert wird, daß sie mit der Kieselsäure und dem Kaolin leichtflüssige Doppelsilicate bilden.

Aus dem Gesagten ist zu ersehen, daß je nach der Zusammensetzung der Porzellanmasse höhere oder niedrigere Temperaturen nötig sind, um sie zum Schmelzen zu bringen.

Seger hat die Porzellane in vier Klassen eingeteilt, nämlich:

1. Sehr hoher Tongehalt, wenig Quarz und Feldspat;

2. hoher, etwa die Hälfte des Ganzen betragender Tongehalt, mittlerer bis niedriger Gehalt an Quarz und Feldspat (bzw. kohlensaurer Kalk);

3. wenig Tongehalt, wenig Quarz, sehr hoher, bis über 40% betragender Feldspatgehalt (und wenig kohlensaurer Kalk);

4. wenig Tongehalt, höchster Quarzgehalt, mittlerer bis hoher Feldspaltgehalt.

Die erste Klasse ist am schwersten, die letzte am leichtesten schmelzbar. Bei Dietz findet sich noch eine nur nach Prozenten des Kaolingehaltes vorgenommene Einteilung, in der die mit 40—55% und mehr Kaolin versehenen Porzellane als „Hartporzellane" und die mit weniger als 40% Kaolin ausgestatteten als „Weichporzellane" bezeichnet werden.

Vergleicht man mit diesen Angaben die in der Zahnheilkunde zur Anwendung kommenden Schmelzmassen, soweit ihre Zusammensetzung bekannt ist, so fällt u. a. die Abwesenheit von Kaolin oder der doch nur äußerst geringe Kaolingehalt auf. Bei Bauer ist z. B. die von A. S. Watts ausgeführte Analyse eines amerikanischen „Porzellanzahnes" wie folgt angegeben:

Tonsubstanz	4%
Quarz	15%
Feldspat	81%

während H. Eisenlohr einen deutschen Zahn untersuchte, von dem folgende Zusammensetzung angegeben wird:

Quarz	24,6%
Feldspat	73,0%
Marmor	2,3%

Wie Bauer weiter angibt, ist Eisenlohr dafür eingetreten, daß an Stelle von „Porzellanzahn", „Mineralzahn" zu setzen sei, da nur die Farbe mit dem Porzellan ähnlich sei, nicht aber der Fabrikationsgang und die Zusammensetzung, die sich eher der Porzellanglasur nähere. Als Rohmaterialien für die Glasuren beim industriellen Porzellan findet man bei Dietz angegeben: Kaolin, Feldspat, Quarz oder Sand und Kalk in Form von Marmor, Kalkspat oder Kreide. Um eine starke Schwindung und

damit Risse zu vermeiden, wird nicht mehr als 15% Kaolin hinzugesetzt, dafür aber gebrannter Kaolin oder Porzellanscherben beigegeben. Leichter schmelzende Glasuren sind diejenigen, bei denen der Kalkgehalt vorherrscht; es bildet sich ein durchsichtiges Glas. Die Feldspatglasur erscheint, da sie schwerer schmilzt, und beim Brennprozeß nicht ganz zum Schmelzen kommt, „milchig getrübt". Es geht aus der Zusammensetzung der zahnärztlich benutzten Schmelzmassen (s. auch weiter unten) hervor, daß sie keinen Anspruch darauf erheben können, in ihrem gebrannten Zustande als „Porzellane" bezeichnet zu werden. Auch die Benennung „Weichporzellan" trifft weder für die schwer noch leicht schmelzenden zahnärztlichen Massen zu, ob es sich nun um künstliche Zähne oder um Füllungsmaterial handelt. Bezeichnend ist, daß z. B. auch „Parkers Body" eine Masse, von der Smreker angibt, daß sie den höchsten Schmelzpunkt (1420° C) unter den zahnärztlichen keramischen Massen besitzt, auch nur eine Spur von Kaolin enthält:

Feldspat	124 g
Quarz	93 g
Kaolin	1,5 g

Unter Frittenporzellan versteht man nach Dietz keine eigentliche Tonware, sondern ein strengflüssiges Tonerdealkalisilikatglas. Er gibt die Zusammensetzung des französischen Frittenporzellans als ein Gemenge von Salpeter, Soda, Kochsalz, Alaun, Gips und Sand an, woraus durch Erhitzen eine Fritte entsteht (Verbackung), die dann pulverisiert wird, ehe die weitere Verarbeitung (Kunstgegenstände, Sèvres) erfolgt. Das englische Frittenporzellan soll außer Kaolin und verschiedenen Flußmitteln unter anderem zersetzten Feldspat, Knochenasche und Gips enthalten. Man sieht, daß auch dieser Begriff keine einheitliche Zusammensetzung verbürgt.

Vielleicht geht man mit der Bezeichnung „gebrannte Einlage" oder „gebrannte Mineraleinlage" allen Schwierigkeiten am besten aus dem Wege. Aus diesem allen ergibt sich, auch wenn man die Zusammensetzung der zahnärztlichen Schmelzmassen im einzelnen nicht kennt, welche natürlichen Grenzen durch die Rohstoffe gegeben sind und nach welchem Prinzip sie sich ungefähr aufbauen müssen. Erwünscht ist eine leicht bzw. nicht zu schwer schmelzende Masse, die einer möglichst geringen Volumenveränderung beim Brennen unterliegt, und welche im Endprodukt ein dem Zahn an Farbe möglichst ähnliches und dauerhaltes Aussehen liefert — mit genügender Widerstandsfähigkeit gegenüber den Mundsäften und Druckkräften. Watts hat, wie man bei Brill entnehmen kann, ein schwer schmelzbares „Porzellan" für Füllungen und Kronen untersucht und folgendes gefunden:

Feldspat	89,50%
Natriumcarbonat	4,00%
Calciumcarbonat	2,70%
Quarz	3,80%

während für eine sehr leicht schmelzende Masse für Füllungen sich nachstehendes Verhältnis ergab:

Feldspat	12,02%
Natriumcarbonat	7,90%
Calciumcarbonat	7,21%
Borax	10,95%
Quarz	60,49%

Besonders bemerkenswert ist der große Unterschied in dem Feldspat- bzw. Quarzgehalt der beiden Massen und es ist auf das zu verweisen, was aus der oben wiedergegeben Einteilung von Seger in bezug auf die schwere und leichte Schmelzbarkeit hervorgeht.

Bezüglich der zur Verwendung kommenden Metalloxyde zum Färben der Masse findet sich bei Brill u. a. folgende Angabe:

Goldoxyd	hellrosarot
Gold in feinster Verteilung	rosarot
Kassiuspurpur	zahnfleischfarben
Silberoxyd	orange
Kobaltoxyd	hellblau
Platinsalmiak	blau
Platinschwamm	graublau
Manganoxyd	violett
Iridiumoxyd	schwarz

Es ist noch auf die im „Geschichtlichen Überblick" bei Rollins erwähnte Zusammensetzung der von ihm benutzten Masse hinzuweisen, die nicht weniger als 800 Teile Bleioxyd auf 1800 Teile der Gesamtmasse enthielt, ein wenig erwünschter Bestandteil, der bei den früheren Massen auch viel Schuld an den nachträglichen Verfärbungen der Füllungen war (Entstehung von Bleisulfid durch Schwefelwasserstoff oder andere schwefelhaltige organische Stoffe). Übrigens spielt das Blei auch heute noch bei den Steingutglasuren eine wichtige Rolle und die Fabrikanten müssen sich bemühen, den gesetzlichen Bestimmungen, wonach Eß-, Koch-, Trinkgeschirre sowie Flüssigkeitsmasse bei halbstündigem Kochen mit einem Essig (4 Gewichtsteile Essigsäure auf 100) an letzteren kein Blei abgeben dürfen, nachzukommen. — Inwieweit die zahnärztlichen Schmelzmassen heute bleifrei sind, ist in Anbetracht der Geheimhaltung und der verhältnismässig wenig vorliegenden Analysen nicht mit Sicherheit zu sagen, wenn man es auch annehmen möchte. Immerhin hat Brill, wie Schoenbeck angibt, bei Analysen zweier schwerschmelzender Massen in einer von ihnen („High Fusing Porcelain M. E. Close, New York") 3,82% Bleioxyd festgestellt.

Von den Schmelzmassen, die für Einlagen eine Rolle gespielt haben bzw. noch spielen, seien folgende der eingehenden Darstellung Smrekers entnommen:

Hochfließende Massen:

Ash schmilzt bei etwa	1140° C	
Brewster Grundmasse schmilzt bei etwa	1214° C	
„ Glasurmasse („Enamel") bei	1140° C	
Consolidated Dental Manufacturing Co.	1170° C	(in 13 Farben)
S. S. White: mittelfließend	1206° C	(in 25 Farben)
hochfließend	1260° C	(„ 25 „)
Grundmasse	1315° C	(in 4 Farben: Gelb, Weiß, Braun, Blau)
„Porzellan"	1404° C	(in 14 Farben)
Whiteley-Masse	1220° C	
„ (weiße Grundmasse	1650° C)	
Close Body	1260° C	
Parkers Body	1420° C	

Leichtfließende Massen:

Mösers Stückchenemaille	810—890° C
„ später herausgegebene pulverisierte Masse schmilzt etwas schwerer	
Jenkins	850—910° C (in 33 Farben).

Ferner leichtfließende Massen von Ash, Brewster, S. S. White, Consolidated Dental Manufacturing Co. u. a., die aber gegenüber den hochfließenden Massen dieser Firmen im Hintergrund stehen.

Bei Wünsche und Gutowski finden sich Angaben über Schmelzpunkt, Bruchfestigkeit und Schwindung einer Anzahl Massen, von denen hier einige wiedergegeben seien:

	Schmelzpunkt °C	Bruchfestigkeit kg	Schwindung %
Closes body	1250	2565	21,75
Whites inlay	1237	1725	23,50
Brewster foundation	1215	1153	23,75
„ enamel	1100	1221	33,00
Consolid. inlay	1170	953	31,00
Whiteleys body	1140	958	31,00
Ash high fusing	1170	1253	34,75
Jenkins enamel	860	1512	38,25

Auffallend ist bei der Jenkins Masse die hohe Bruchfestigkeit im Verhältnis zum Schmelzpunkt, die sich bei den anderen Massen ebenso wie die „Schwindung" umgekehrt zueinander verhalten oder doch nicht so stark heraustreten. Angaben über Bruchfestigkeit finden sich auch noch bei Smreker.

Die Frage, ob schwer- oder leichtfließende Massen für die Einlagefüllungen zu bevorzugen seien, wobei die Grenze vielfach nach dem Schmelzpunkt des Goldes (Goldfolie) gezogen wird, ist in der Literatur viel behandelt worden. In Amerika standen die ersteren immer im Vordergrund, während die letzteren dort nur allmählich Anerkennung fanden, dafür aber in Europa um so beliebter waren und noch sind. Aus dem Für und Wider angesehener Autoren aus beiden Lagern geht ohne Zweifel hervor, daß die guten anerkannten Fabrikate, mögen sie nun schwer- oder leichtfließend sein, bei richtiger Anwendung schöne Ergebnisse zeitigen. Es ist auch klar, daß z. B. die größere Festigkeit, welche man im allgemeinen den schwerer fließenden Massen zubilligt, für viele Füllungen, die dem Kaudruck nicht ausgesetzt sind, belanglos ist, um so mehr als auch leichtfließende (Jenkins Masse) sich an freien Ecken bewährt haben. Dasselbe gilt sinngemäß auch von der chemischen Widerstandsfähigkeit. Ottolengui hat bei Benutzung der schwerfließenden Massen die dazu nötige Platinfolie als Nachteil empfunden, weil diese bei großen tiefen Kavitäten wegen ihrer Sprödigkeit keinen guten Abdruck gewährleistete. Smreker hält die dabei entstehenden ausgedehnteren Risse bei der Zähflüssigkeit der Masse für nicht so bedeutungsvoll und hebt den Vorteil hervor, daß sich diese Folie leichter aus der Höhle entfernen lasse, und daß das Brennen ohne Einbettung vor sich gehen könne. An der schwerfließenden Masse wird noch die größere Natürlichkeit im Aussehen und eine bessere Modellierfähigkeit beim Aufbau gelobt, während zugunsten der leichtfließenden Masse der bequemere Abdruck mit Goldfolie und eine geringere Beanspruchung an die Konstruktion des Brennofens herangezogen wird. Es ist vielleicht berechtigt, auch noch auf die größere Belästigung der Augen durch den mit der höheren Temperatur verbundenen erhöhten Lichteffekt hinzuweisen, wenngleich natürlich Schutzmaßnahmen möglich und bei häufigerem Brennen empfehlenswert sind. In Deutschland verwendet man für Einlagen fast ausschließlich die Jenkinssche Masse; vielleicht bringt die Verbreitung der Jackettkrone auch eine häufigere Benutzung schwerfließender Massen für Einlagefüllungen mit sich.

Befestigungsmittel. Die verschiedenen im „geschichtlichen Überblick" erwähnten Methoden, eine Einlage zu befestigen, deuten schon darauf hin, daß hier eine gewisse Schwierigkeit vorliegt. Außer den auch für die Gold-Gußfüllung (s. daselbst und s. weiter unten bei „Vorteile" und „Nachteile") in Betracht kommenden Momenten spielt hier auch noch eine eventuelle Beeinträchtigung des Farbtones der Einlage eine sehr wichtige Rolle. Eine ohne Rücksicht auf die Wirkung des Befestigungsmittels gebrannte Einlage wird nur zu häufig, wenn sie auch noch so schön

mit dem Zahnton übereinstimmt, nach dem Einsetzen enttäuschen. Das liegt einmal daran, daß oft von den meistens zum Befestigen benutzten Phosphatzementen, da sie als Dauerfüllung selten Verwendung finden, zu wenig Farben vorrätig gehalten werden, während andererseits in dem Material selbst gewisse Grenzen gezogen sind. Philipp empfiehlt das Harvardzement, von dem er sagt, daß es eines der besten zu sein scheine, und zwar rät er, normal härtendes in den Farben 1, 3, 4, 6, 7 vorrätig zu halten. Auf die Güte der Phosphatzemente soll hier nicht (s. bei Gußfüllung) eingegangen werden, es sei nur bemerkt, daß natürlich auch andere Phosphatzemente, sofern sie feinkörnig genug sind und den allgemein an ein Zement zu stellenden Forderungen entsprechen, benutzt werden können.

Eine andere Frage ist, ob es überhaupt immer ein Phosphatzement sein muß oder ob unter gewissen Bedingungen auch Silicatzemente in Betracht kommen können. Eine Eigenschaft ist es vor allem, die das Phosphatzement insbesondere für Einlagen so erwünscht erscheinen läßt, nämlich die ihm inne wohnende große Klebekraft. Es fragt sich, ob man sich unter Umständen mit der geringeren Klebekraft der Silicatzemente begnügen kann, um dafür gewisse Vorteile, die in dem zahnähnlicheren Aussehen dieses Materials (Transparenz) liegen, auszunützen. De Terra hat (1906) das damals noch viel benutzte Ascher-Zement auch zur Befestigung von gebrannten Einlagen angewandt, wenn sie nicht dem Kaudruck besonders ausgesetzt waren, um die Transparenz und die günstigen Farben dieses Materials auszunutzen. Er hat auch die den Jenkins-Farben entsprechenden Nummern des Ascher-Zementes mitgeteilt. Bekanntlich hat auch die Firma de Trey vor Jahren unter dem Namen „Tenacit" ein Silicatzement zur Befestigung von Einlagen usw. in den Handel gebracht. Benutzt man zu Studienzwecken einen Elfenbeinstab, wie er auch zu anderen Versuchen (s. weiter unten) dienen kann, indem man gleich große und gleich tiefe Löcher hineinbohrt, so hat man Gelegenheit, auch die Wirkung des Silicatzements auf die Tönung der Einlage im Vergleich zum Phosphatzement zu beobachten. Brennt man für sämtliche Löcher beispielsweise Einlagen in gleicher Art mit Jenkins-Masse Nr. 22 und befestigt einige davon mit der hellsten Farbe Harvard-Zement und einige mit der hellsten Farbe Synthetik, so wird man nach dem Hartwerden den Unterschied der Tönung sehr leicht bemerken, wenn man zu Vergleich die übrigen, nicht befestigten, Einlagen heranzieht. Man tut gut, die Augen bei solchen Farbstudien ab und zu ausruhen zu lassen und auf eine weiße Fläche zu sehen. Auch ist es zweckmäßig, das unbefangene aber kritische Laienauge mitsprechen zu lassen, um die eigenen Beobachtungen besser kontrollieren zu können.

Zunächst müssen zwei Einwände besprochen werden, die man der Benutzung von Silicatzementen entgegenhalten könnte, nämlich einmal die Frage nach einer eventuellen Schädigung der Pulpa und dann, ob die Einlage überhaupt durch dieses Material genügend Befestigung findet. Was die Einwirkung auf die Pulpa angeht, so kann hier nur kurz darauf eingegangen und gesagt werden, daß man heute zwei Ansichten vertreten findet. Die einen meinen auch bei den heutigen Silicatzementen noch schädigende Einwirkungen auf die Pulpa beobachtet zu haben, die anderen nicht. Die ersteren, und das ist unbestritten, weisen auch daraufhin, daß in der Praxis bei Benutzung von Phosphatzementen im allgemeinen keine Schädigungen zu bemerken seien. Es scheint doch nötig, einmal die grundsätzliche Verschiedenheit in der Anwendung beider in Frage stehender Materialien scharf zu betonen. Da das Silicatzement nur oder doch ganz vorzugsweise an Frontzähnen, und zwar besonders an den Berührungsflächen zur Benutzung kommt, beziehen sich die erwähnten Beobachtungen vorwiegend auf die genannten Kavitäten dieser Zähne. Wegen der geringeren Klebe-

kraft des Materials ist eine auch in bezug auf Retention mit besonderer Sorgfalt ausgearbeitete Kavität zu schaffen. Hierbei nicht mit dem Pulpencavum in Konflikt zu geraten, ist bekanntlich wegen der besonderen anatomischen Verhältnisse an den Schneidezähnen oft sehr schwierig. Da das Pulpencavum oft nur in Form eines ganz feinen Schlitzes eröffnet wird, ist die Möglichkeit gegeben, daß eine solche Stelle dem Auge sowohl als auch beim Sondieren mit einer gewöhnlichen Sonde unbemerkt bleibt. Das kann um so mehr geschehen, als auch das Schmerzsymptom oder ein Durchschimmern der Pulpa durchaus nicht immer eindeutig gegeben ist. Erst bei Benutzung äußerst spitz auslaufender Sonden, die man für solche Zwecke vorrätig halten muß, hakt man in den eröffneten Spalt etwas ein, wobei aber die Pulpa keineswegs immer getroffen wird und durch Blutung in die Erscheinung tritt. Es kann hier ruhig die Behauptung aufgestellt werden, daß viele zur Anwendung kommenden Sonden vielleicht wohl im allgemeinen Sinne als scharf oder spitz zu bezeichnen sind, daß sie aber nur zu oft nicht diese äußerst spitz auslaufende Beschaffenheit haben, die die beschriebenen anatomischen Verhältnisse nun einmal erfordern. Daß in solchen Fällen eine Pulpa abstirbt, ist bei der bequemen Eintrittspforte für die Bakterien sowohl als auch für die Säure des Füllmaterials nicht zu verwundern. Aber auch bei nicht eröffnetem Pulpencavum wird man bei tiefen Kavitäten der Tatsache, daß sich noch lange nach dem Erhärten des Füllmaterials Säure abscheidet, Rechnung tragen und die tiefsten Stellen mit wirklich neutralen Unterlagen (Gutapercha o. a.) versehen. Das wird man aber auch tun, wenn Phosphatzement benutzt wird, denn das auch bei diesem Material sich noch lange, bei den einzelnen Fabrikaten in verschieden hohem Grade, Säure abscheiden kann, läßt sich durch entsprechende Versuche sehr leicht feststellen. Gerade auch, weil das Phosphatzement ebenfalls Säure abscheidet, liegt es nahe, das Zusammentreffen abgestorbener Pulpen und Silicatzementfüllungen auf die ungenügende Berücksichtigung der besonderen Verhältnisse des anatomischen Anwendungsgebietes dieser Füllung zurückzuführen. Diese kurze Abschweifung war nötig, um darzutun, daß das Silicatzement an sich auch ohne Bedenken als Befestigungsmittel für die Schmelzfüllung dienen kann. Dabei ist Voraussetzung, daß bei tiefen Kavitäten neutrale Unterlagen gemacht werden, wie sie auch unter Phosphatzement nötig sind. Im übrigen bleibt es ja den Mißtrauischen unbenommen, in jedem Fall eine dünne Isolierschicht herzustellen. Gewarnt werden muß bei dieser Gelegenheit vor einer Masse, die zur Zeit wegen ihrer bequemen Verarbeitung viel auch als Unterlage benutzt werden soll. Es handelt sich um das Präparat „Citopercha", das sich schon bei grober Untersuchung als stark säurehaltig erweist.

Die zweite Frage, ob das Silicatzement der Einlage überhaupt genügend Halt bietet, und in welchem Grade ungefähr, läßt sich durch die praktische Erfahrung sowohl als auch durch Versuche beantworten. Man bohrt in einen Elfenbeinstab gleich tiefe und gleich große Löcher von einer Tiefe und Ausdehnung wie sie etwa bei Füllungen auch häufig sind. Dann nimmt man Abdruck mit der Folie und brennt unter Einschluß eines Platinstiftes in üblicher Weise die Jenkins-Masse. Nun befestigt man diese „Füllungen" in den dafür bestimmten Löchern des Elfenbeinstabes mit Silicatzement (Synthetik), das natürlich für diesen Zweck dünner angerührt werden muß bzw. mit Phosphatzement (Harvard), und läßt es etwa 20 Stunden hart werden. Nachdem man die Schale einer Wage an das Häkchen der Einlage befestigt hat, und langsam, aber fortlaufend immer mehr Gewichte auflegt, ergibt sich für den der Abb. 2302 zugrunde liegenden Versuch folgendes: Bei der mit Silicatzement befestigten Einlage konnte die Belastung unter Einrechnung des Gewichtes der Schale auf über fünf Pfund gesteigert werden, ohne daß ein Herausreißen der „Füllung" erfolgte. Letzteres geschah

erst als sich die Belastung gegen sechs Pfund näherte. Es sei hier gleich hinzugefügt, daß beim Harvard-Zement viel größere Belastungen möglich sind, und daß in dieser Versuchsanordnung bei etwa doppelt so hohem Gewicht noch keine Loslösung der Einlage eintrat, sondern nur ein Aufbiegen des Häkchens bzw. ein Zerreißen des die Befestigung zwischen Schale und Häkchen vermittelnden Drahtes erfolgte.

Hieraus geht hervor, daß das Silicatzement zum mindesten an denjenigen Kavitäten, die rings von Zahnsubstanz umgeben sind, der Einlage einen mehr als genügenden Halt sichert, daß aber andererseits an stärker exponierten Stellen dem Phosphatzement wegen seiner größeren Klebekraft der Vorzug gebührt. Es wäre aber natürlich falsch, sich zu sehr auf diese Eigenschaft zu verlassen und dadurch die Hauptsache, eine richtige Präparation der Kavität zu vernachlässigen.

Es ist auch die Frage aufgeworfen worden, ob die Adhäsionskraft des Zementes von Dauer ist, oder ob es lediglich mehr oder weniger deutliche Rauhigkeiten bzw. Unterschnitte der Kavitätenwandung und der Einlage sind, welche also durch Verzapfung den Halt bieten. Dabei wird an die bekannte Erscheinung erinnert, daß sich Zement leicht von Glasplatten oder Instrumenten ablöst, nachdem man sie in Wasser gelegt hat. Poundstone hat (nach Smreker) Elfenbeinplättchen mit Zement gegenseitig verbunden und festgestellt, daß ihre Trennung nach 24stündigem Aufenthalt im Speichel und im Brutofen so leicht zu bewirken war, daß sie sich kaum durch Zahlen ausdrücken ließ. Head hat (ebenfalls nach Smreker) ähnliche Resultate gehabt, er benutzte Porzellanschliffe, die er mit Zement an Elfenbein befestigte. Derselbe Autor hat dann noch weiter in einen Elfenbeinstab gleich große und gleich tiefe Kavitäten gebohrt, die am Boden durch ein Loch mit der Unterfläche des Elfenbeinstabes in Verbindung stehen. Durch diese Öffnung ließ er einen spitzen, mit einer Federwage in Verbindung stehenden Stempel auf die Unterfläche der mit Zement befestigten gebrannten Einlagen einwirken, nachdem diese eine Nacht dem Wasser ausgesetzt waren (Abb. 2303). Bei diesem Versuch vertrug die „Füllung", obwohl sie mit Paraffin überzogen worden war, nicht mehr als $^1/_2$ Pfund Druck. Zu den eben beschriebenen Versuchen dieser Autoren ist zu sagen, daß sie keineswegs auf die Verhältnisse im Munde zu übertragen sind, schon deshalb nicht, weil Elfenbein benutzt wurde, während die Füllung im Munde von Schmelz umgeben ist. Elfenbein ist aber in bezug auf die Durchlässigkeit nicht mit Schmelz zu vergleichen. Daß dieser Umstand bei dem Ausfall der Versuche von großem Einfluß gewesen ist, geht schon daraus hervor, daß Head die Füllung selbst mit Paraffin überzogen hatte. Daß Elfenbein Quellungserscheinungen unterworfen ist, wird deutlich, wenn man es 24 Stunden oder mehrere Tage in Wasser legt und die vorher und nachher gewonnenen Maße miteinander vergleicht. Noch deutlicher und genauer wird die Messung bei Benutzung eines Okularmikrometers ausfallen. Die Ergebnisse der genannten Autoren stehen nicht im Einklang mit folgendem, am Patienten ausgeführten Versuch:

Bei den der Abb. 2304 zugrunde liegenden Versuchen ist an der Labialfläche eines Eckzahnes eine Kavität von reichlich 2 mm Länge, $1^1/_2$ mm mittlerer Breite und bis zu etwa 1 mm Tiefe mit einer gebrannten Einlage versehen und mit Harvard-Zement in üblicher Weise befestigt worden. Beim Brennen der Einlage ist ein dünner Platin-irridiumdraht so in die Masse eingeschmolzen worden, daß eine kleine Öse aus der Oberfläche herausragt. Nach einer Wartezeit von $1^1/_2$ Stunden, in der die Füllung unter absoluter Trockenheit bleibt, wird eine Drahtschlinge durch die Öse gezogen, senkrecht zur Einlage über eine Rolle geleitet und mit einer Gewichtsschale in Verbindung gebracht. Bei fortlaufender, immer um 100 g gesteigerter Belastung wird die Einlage in diesem Fall, nachdem sie ganz kurze Zeit eine Belastung von 1 Pfund 200 g ausgehalten

hat, herausgerissen. Dieselbe Einlage wurde unter denselben Bedingungen, aber 48 Stunden dem Speichel im Munde ausgesetzt, kurz nach einer Belastung von 1 Pfd. 300 g aus der Kavität herausgerissen. Diese am Patienten durchgeführten Versuche könnten einen Weg zur Lösung der angeschnittenen Fragen anzeigen, sie müssen aber in genügender Anzahl und unter vorsichtig gestellten Bedingungen angestellt werden. Dabei wäre auch zu untersuchen, wie sich Phosphatzement sowohl als auch Silicatzement nach längerem Verweilen der Einlagen im Munde verhalten.

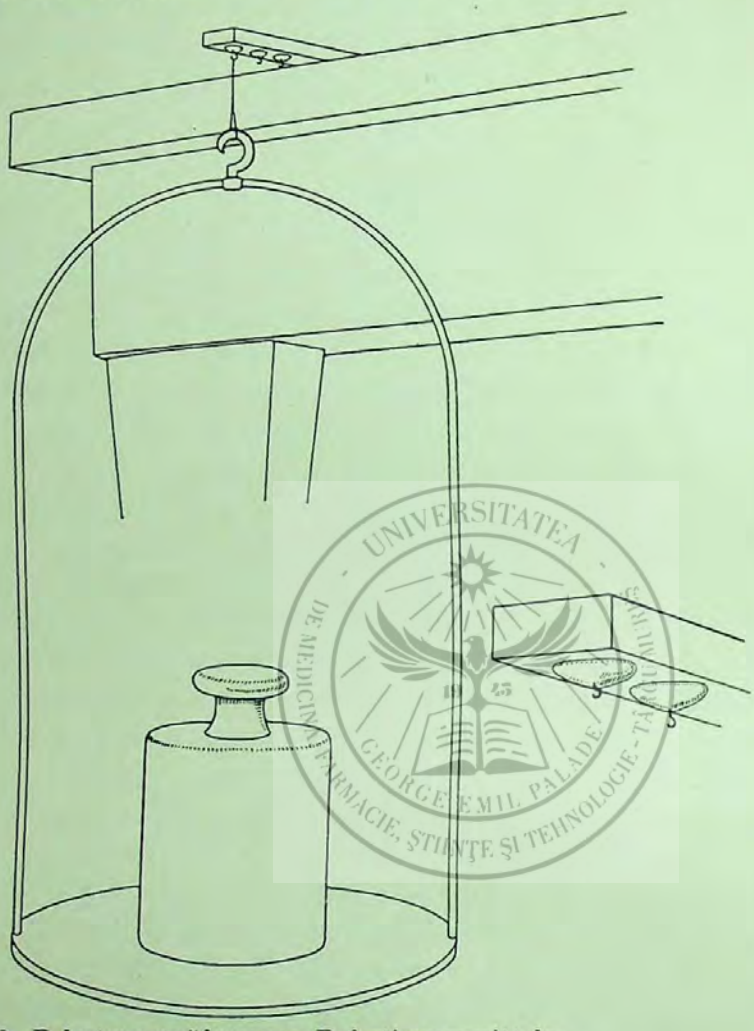

Abb. 2302. Belastungsprüfung von Befestigungsmitteln.

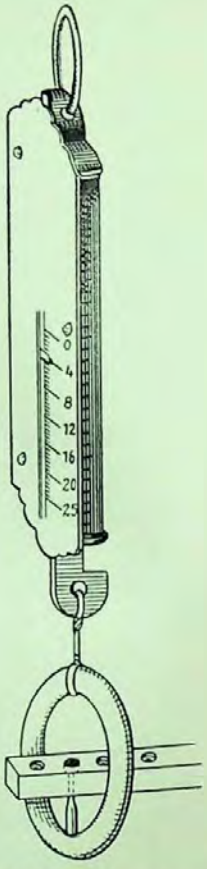

Abb. 2303. Belastungsprüfung nach Head.

Vorzüge und Nachteile. Das, was für die gebrannte Mineraleinlage so einnimmt, ist in besonderem Maße ihr zahnähnliches Aussehen. Gegenüber der Silicatzementfüllung, die ihr in dieser Beziehung von allen anderen Füllungen am nächsten kommt, hat sie noch den Vorzug der größeren Widerstandsfähigkeit gegen die Einwirkung der Mundflüssigkeit. Ihr Aussehen ist nicht dem Wechsel unterworfen, der bei jener Füllung (Annahme von Farbstoffen) oft bemängelt wird. Gegenüber den Metallfüllungen hat die Schmelzeinlage den Vorteil des nichtleitenden Materials.

Wenn bei der Goldgußfüllung die Zementfuge als wunder Punkt dieser Füllung in Betracht gezogen wird, so muß das erst recht bei der Schmelzeinlage geschehen. Hier kommt hinzu, daß der Abdruck mit einer Folie genommen wird, deren Stärke also an sich schon das Minimum der Breite der Fuge bestimmt. Es fragt sich, wie sich diese alleine schon durch die Foliendicke bedingte Fuge zu der durch die Zementschicht bei Goldgußfüllungen hervorgerufenen verhält. Hält sich die Zementschicht sowieso

in den Grenzen der Foliendicke, dann wäre die Benutzung dieser Folie kein besonderer Nachteil. Wie schon im Abschnitt „Gußfüllung" (unter Materialfragen) gesagt wurde, hängt die Dicke der Zementfuge, soweit das Zement selbst in Betracht kommt, ab von der Korngröße des zur Verwendung kommenden Zementes, von der beim Einsetzen der Füllung ausgeübten Druckkraft und von den Abbindungsvorgängen. Es wurde auch darauf hingewiesen, daß die Zemente in bezug auf ihre Korngröße schwanken, und daß so große Teilchen darin enthalten sein können, daß sie von einem Sieb mit 75 Mikron Maschenweite zurückgehalten werden. Solche groben Teilchen gehen weit über die Stärke der im allgemeinen benutzten Folien hinaus. Die gleichmäßige Feinheit des Pulvers ist daher auch für die gebrannte Einlage von Bedeutung. Was die Druckkraft angeht, so sind ihr im Munde beim Einsetzen natürliche Schranken gesetzt, aber immerhin läßt sich die Zementfuge durch kräftigen Druck oder durch kurze Hammerschläge bei der Gußfüllung auf ein Minimum beschränken. Eine, wenn auch nur grobe, Vorstellung kann man sich schnell verschaffen, indem man etwas Zementbrei zwischen die Zangen einer Mikromillimeterschraube bringt und dann zudreht. Bei mäßigem Schrauben schon fällt es nicht schwer, den Zementbrei auf eine Schicht von 10 Mikron und dünner zusammenzudrücken. So günstige Bedingungen werden aber im allgemeinen im Munde nicht zu erreichen sein, und man hat ja auch die Kontraktion des Goldes u. a. bei der Fuge der Gußfüllung in Rechnung zu stellen. Zieht man nun bei dieser mehr oberflächlichen Betrachtungsweise die Folienstärke der Herbstschen Goldfolie Nr. 30 mit 20 Mikron oder der in Amerika viel benutzten Platinfolie von 25 Mikron zum Vergleich heran, oder gar die von Brill benutzte nur halb so starke Platinfolie, so kann man bei der ersten und zweiten ziemlich sicher, bei der letztgenannten aber wahrscheinlich nicht sicher damit rechnen, daß die durch das Zement bedingte Fuge im allgemeinen sowieso in den Grenzen der Foliendicke liegt. Dabei ist vorausgesetzt, daß ein wirklich feingesiebtes Zementpulver zur Anwendung kommt. Eine durchschnittliche Fugenbreite, wie sie im Munde vorkommt, einwandfrei zu ermitteln oder nachzuahmen, stößt auf größere Schwierigkeiten, als vielleicht bei flüchtiger Betrachtung angenommen werden könnte, da zahlreiche Fehlerquellen gegeben sind. Smreker weist darauf hin, das G. C. Poundstone und I. Head versucht haben, diese Verhältnisse im Experiment nachzuahmen. Danach hat Poundstone Zementbrei zwischen Deckgläser getan und einem Druck von 25 Pfund ausgesetzt. Nach 15 Minuten Erstarrungszeit zeigte sich, daß von 10 untersuchten Zementen 5 eine Schicht von 20—25 Mikron, die übrigen eine solche bis zu 32 Mikron lieferten (abgesehen von Expansionserscheinungen, die manche Zemente nach 24 Stunden aufwiesen.) Poundstone hat offenbar dabei auch Zemente mit gröberen Körnchen benutzt, denn er fand in einzelnen Zementen Körnchen von 40—56 Mikron größtem Durchmesser und folgert sehr richtig, daß sich nur solche Zemente zur Befestigung der gebrannten Einlagen



Abb. 2304. Belastungsprüfung am Lebenden.

eignen, die in der Korngröße nicht über die Foliendicke hinausgehen. Andererseits folgert dieser Autor, daß es unlogisch wäre, eine Folie zu benutzen, die dünner wäre, als die sowieso gegebene Zementschicht.

Gegenüber der Goldgußfüllung fällt ins Gewicht, daß die Schmelzmasse nach vollendetem Brennen nicht mehr weiter bearbeitungsfähig ist, so daß kleine, zur Verbesserung des Randschlusses führende Korrekturen, die äußerste Glätte der Oberfläche und die feine Anpassung im Übergang zu dem Niveau der benachbarten Zahnteile nicht in gleichem Maße möglich sind. In bezug auf Kariesprophylaxe kann man daher der gebrannten Einlage nicht den Rang der Goldgußfüllung zusprechen. Auch in bezug auf die mechanische Beanspruchung kann sich die gebrannte Einlage nicht mit der Gußfüllung messen. Schließlich, und das bezieht sich besonders auch in Hinsicht auf die Silicatzementfüllung, ist als Nachteil noch zu bezeichnen die mehr Mühe und Zeit erfordernde Herstellung dieser Einlagefüllung. Letzten Endes dürfen auch nicht die Grenzen unerwähnt bleiben, die dieser Einlage in bezug auf ihr optisches Verhalten im Vergleich mit natürlichem Schmelz gezogen sind. Das verschiedene Aussehen der Füllung bei verschiedener Lichtquelle, bei verschiedenem Standort des Beobachters und die Abhängigkeit der Wirkung von dem Befestigungsmittel bzw. der Umgebung sind hinlänglich bekannte Erscheinungen, auf die Rücksicht genommen werden muß, die aber nur zu oft nicht ausgeglichen werden können (Abb. 2305 u. 2306).

Hinzu kommt bei pulpenlosen Zähnen die Möglichkeit des Nachdunkelns, so daß spätere Verschiedenheiten der Tönung eintreten können. Wenn auch die „Porzellan"-füllungen durch die Silicatzementfüllungen und durch die Goldgußfüllungen sehr zurückgedrängt worden sind, so gibt es doch noch heute Praktiker, die sie in besonderem Maße bevorzugen. Das ist nicht verwunderlich, da diese Füllung in kosmetischer Beziehung an der Spitze steht und auch sonst in geübten Händen befriedigende Ergebnisse zeitigen kann. Die Tatsache, daß sie heute so verhältnismäßig selten Anwendung findet, kann nicht als Maßstab benutzt werden für die Beurteilung ihrer Brauchbarkeit. Zwei Momente spielen eine Rolle, nämlich einmal die Zeit- und somit Kostenfrage beim Vergleich mit der Silicatzementfüllung, und dann der Umstand, daß eine einigermaßen fortlaufende Übung besonders bei der Farbenzusammenstellung nötig ist; beides hängt miteinander zusammen. In den Fällen, wo aber die Kostenfrage keine so große Rolle spielt, und wo aus kosmetischen Gründen von einer Goldfüllung abgesehen werden muß, sollte die gebrannte Mineraleinlage mehr als bisher wieder zu ihrem Recht kommen, wenn Lage und Gestalt der Kavität geeignet sind. Als bevorzugtes Anwendungsgebiet kommen die Labialflächen der Frontzähne und gegebenenfalls der Prämolaren in Betracht, und zwar insbesondere die oberen Schneidezähne wegen ihrer größeren Sichtbarkeit. An Stellen, wo sie einer stärkeren Belastung durch den Kauakt ausgesetzt ist, ist die gebrannte Einlage wegen der schwierigeren Verankerungsmöglichkeit gefährdet. An freien Ecken z. B., wofern sie nicht gegen den Kaudruck besonders günstig geschützt liegen, sollte sie deshalb nicht benutzt werden. Etwas ganz anderes ist es aber, wenn sie in Verbindung mit einer Goldgußfüllung zur Anwendung kommt, da dann der mechanischen Beanspruchung sowohl als auch den kosmetischen Rücksichten Rechnung getragen ist. Voraussetzung für diese Verbindung sind Bißverhältnisse und Zahnformen, die eine genügend tiefe Aussparung für die Aufnahme der Einlage gestatten.

Ganz kleine Höhlen sind für die gebrannte Einlage ungeeignet, für sie kommt allenfalls die Stäbchenmethode nach Dall od. a. in Betracht, wenn man nicht eine Goldklopffüllung vorzieht. Bei sehr großen Defekten ist andererseits zu überlegen, ob nicht

besser ein Ersatz der ganzen Krone in Gestalt eines Stiftzahnes, einer Jackettkrone od. a. anzuraten ist.

Vorbereitung der Höhlen für die gebrannte Einlage. Die allgemeinen Gesichtspunkte der Kavitätenpräparation sind in einem besonderen Abschnitt zu finden, sie müssen sinngemäß auch für die gebrannte Einlage angewendet werden. Für diese gilt im besonderen das, was auch für die Gußfüllung (s. d.) zutrifft, nämlich genügende Tiefe, Kastenform und eine Gestaltung der Höhle, die eine schnelle Orientierung der Einlage beim Einsetzen ermöglicht (Abb. 2307 u. 2308). Nicht das Befestigungsmittel, sondern die richtige Präparation der Kavität muß auch hier im Vordergrund stehen, wenn eine gute Verankerung gewährleistet sein soll. Diese bereitet bei zentralen Kavitäten keine Schwierigkeiten, ist aber in Fällen, wo die Höhle nicht nur nach einer Seite geöffnet ist, und bei freien Ecken oder Kanten komplizierter. Bei zentralen Kavitäten, wie sie ja an den Lippenflächen der Vorderzähne so oft vorkommen, bietet eine fast senkrecht zur Zahnoberfläche hinein geschnittene Höhle, wenn sie nur genügend tief ist, mehr als genügenden Halt. Das kommt auch in dem durch Abb. 2302 wiedergegebenen Versuch zum Ausdruck. Philipp möchte für labiale Höhlen größerer Ausdehnung nicht eine senkrechte, sondern eine den Cervicalrand schräg unterschneidende Präparation

Abb. 2305.

Abb. 2306.

Abb. 2305 u. 2306. Gebrannte Einlage bei verschiedener Belichtung. Abb. 2305 bei normaler Haltung des Kopfes, Abb. 2306 bei rückwärts geneigtem Kopfe.

Abb. 2307.

Abb. 2308.

Abb. 2307 u. 2308. Die Höhlen sind so gestaltet, daß eine schnelle Orientierung beim Einsetzen der Einlage möglich ist.

anraten, um der seitlichen Hebelwirkung zu begegnen, die er, wenn auch nur in mäßigem Grade, der Bewegung der Lippe, der Speise und der Zahnbürste zuschreibt. Es dürfte das eine etwas übertriebene Vorsichtsmaßnahme sein, und, da hierbei ein spitzer Winkel mit einer geschwächten Schmelzwand und eine Form entsteht, die ungünstiger ist als eine Kavität, deren Wände alle senkrecht oder annähernd senkrecht zum Boden stehen, erscheint es empfehlenswerter, letztere Form auzustreben. Die anatomischen Verhältnisse bringen es mit sich, daß ein und dieselbe Kavität nicht immer überall gleich tief präpariert werden kann. Ein Mindestmaß an Tiefe ist aber überall, abgesehen von der Verankerung, schon deshalb nötig, weil die zu dünnen Stellen der Einlage nicht genügend widerstandsfähig sind. Man wird aber in den meisten Fällen in der Lage sein, die Kavität an anderen Stellen über das Minimum hinaus zu vertiefen, um so im Interesse der Verankerung einen Ausgleich zu schaffen.

Bei Approximalkavitäten richtet sich die Wahl des Vorgehens danach, ob der kariöse Prozeß sich mehr der lingualen oder labialen Wandung genähert hat, bzw., ob beide in gleichem Maße betroffen sind. Davon hängt es ab, ob die Höhle von labial oder von lingual zugängig gemacht und ob sie lingual-labialwärts bzw. umgekehrt ganz hindurchgeführt werden soll. Im letzteren Falle ist natürlich besonders darauf zu achten, daß die stehengebliebene Schneidekante auch noch genügend stark ist, um den Kaudruck aushalten zu können. Der Grad der Verankerung wird immer davon abhängig sein, wie tief sich die Kavität auf die Fläche (Rückfläche, Vorderfläche bzw.

beide) fortsetzt (Abb. 2309). Wenn etwas schwalbenschwanzförmige Gestaltung möglich ist, braucht die Fläche nicht so in Anspruch genommen werden und läßt sich also etwas an Zahnsubstanz einsparen (Abb. 2310). Wenn eine genügende Verankerung nicht durch die eben genannten Maßnahmen zu erreichen ist, läßt sie sich auch noch, aber das sollte nur gelegentlich geschehen, unter Zuhilfenahme von Platinstiften oder Zapfen (Philippscher Retentionstrichter) ermöglichen. Bei Anlegung solcher Retentionslöcher muß sehr auf die Pulpa Rücksicht genommen werden, und es muß die Kavität so präpariert werden, daß der Abdruck in der Richtung dieser Verzapfungen herausnehmbar ist.

Bei Smreker findet sich eine eingehende Darstellung der Verwendung von Stiften und Zapfen zur Verankerung. Williams weist darauf hin, daß es bei approximalen Kavitäten, die von der Zahnrückfläche her präpariert sind, wegen des Lichtreflexes einer solchen Einlage vorteilhafter sei, sie labialwärts etwas herüberreichen zu lassen.

Sehr mit Recht hebt Williams die Grenzen der gebrannten Einlage hervor, indem er unter Voraussetzung einer lebenden gesunden Pulpa niemals mehr als höchstens ein Drittel der Zahnkrone durch eine solche ersetzt. Eine „Porzellan"-Einlage, auch wenn

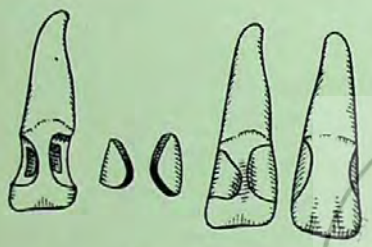

a b c d

Abb. 2309. Oberer mittlerer Schneidezahn, a = von palatinal präparierte Höhlen der Approximalflächen, b = die entsprechenden Einlagen, c und d = Einlagen befestigt, palatinale und labiale Ansicht. (Nach Williams.)

Abb. 2310. Von labial mit Schwalbenschwanz präparierte Höhle. (Nach Philipp.)

Abb. 2311. Die Basis der Höhle muß im Verhältnis stehen zur fehlenden Ecke. (Nach Mamlok.)

sie über diese Grenzen hinaus gelänge, sei nur noch als ein „Kunststückchen" zu betrachten. Bei fehlenden Ecken ist, wie schon erwähnt wurde, die Anwendung der gebrannten Einlage (ohne Verbindung mit Gold) davon abhängig zu machen, ob sie auch dem Kaudruck gegenüber besonders günstig geschützt liegt, da sie sonst zu sehr gefährdet ist. Auch unter diesen günstigen Belastungsbedingungen muß die Basis der Kavität in Ausdehnung und Form zur fehlenden Ecke im richtigen Verhältnis stehen (Abb. 2311). Philipp betont mit Recht, daß eine genügend breite und tiefe Retention bei lebenden Zähnen meistens nur dann herzustellen sei, wenn die fehlende Ecke höchstens etwa ein Viertel der ganzen Schneide betrage, während er für Zähne ohne Pulpa empfiehlt, nicht über ein Drittel hinauszugehen. Von größter Wichtigkeit ist die Art und Weise, wie die Kavität in die freie Schneidekante ausläuft, da sonst entweder von der Schmelzkante oder vom Rande der Einlage Teile herausbrechen (Abb. 2312 u. 2313). Der Kavitätenrand darf weder einen zu stumpfen noch zu spitzen Winkel mit der Schneidekante bilden, vielmehr soll er möglichst senkrecht dazu verlaufen (Abb. 2314). Bei dem Bestreben, diese Linie herzustellen, zeigt sich dann oft schon, daß die Ecke zu groß wird und man nun entweder auf diese Einlage verzichten oder zur Verbindung mit der Goldgußfüllung greifen muß. Philipp stellt seinen Retentionstrichter in der Weise her, daß er (Abb. 2315, 2316) mit scharfen neuen Rosenbohrern, die er je nach dem Fall von 0,9—1,25 mm Größe auswählt, zwischen

Schmelzdentingrenze und Pulpa vordringt. Für die seitlichen Schneidezähne benutzt er die kleineren und für die mittleren Schneidezähne und die Eckzähne die größeren Bohrer. Aber auch bei Anwendung eines solchen Trichters muß man sich klar sein,

Abb. 2312.

Abb. 2313.

Abb. 2312 u. 2313. Eine ungünstige Verlaufsrichtung der Schmelzkante zur Schneide kann, wie in Abb. 2312, den Bruch der Einlagenecke oder, wie in Abb. 2313, den Bruch der Schmelzecke zur Folge haben. (Nach Smreker.)

Abb. 2314.

Günstige Verlaufsrichtung der Schmelzkante zur Schneide. (Nach Smreker.)

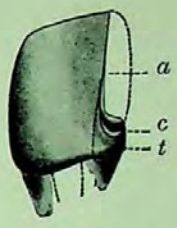

Abb. 2315.

Abb. 2316.

Abb. 2315 u. 2316. Retentionstrichter. (Nach Philipp.) a = axiale Wand, c = cervicale Wand, t = Retentionstrichter.

daß man einer solchen Einlage keine große Belastung zumuten darf, und daß also die Bißverhältnisse sehr günstig liegen müssen, da die Verankerung der freien Ecke fast ausschließlich dem Zapfen zufällt. Abb. 2317 zeigt einen in Elfenbein geschnitzten mittleren Schneidezahn des Oberkiefers, in den eine Kavität mit einem solchen Retentionstrichter bei fehlender kleiner Ecke hineingebohrt worden ist. Beim Brennen der Einlage ist ein Platinhäkchen in die Ecke eingeschmolzen worden. Etwa 24 Stunden nach Befestigung der Einlage mit Harvard-Zement wurde dieselbe schon ganz im Anfang der Belastungsversuche bei ganz unbedeutender Druckkraft herausgerissen, wiewohl der Zapfen unbeschädigt blieb. Dieser Versuch soll nicht den Verhältnissen im Munde, wo ja die Richtung der Belastung im allgemeinen günstiger ist, gleichgesetzt werden, er soll aber davor warnen, dem Zapfen zu viel zuzumuten. Auch Philipp setzt günstige Bißverhältnisse voraus. Bei fehlender Ecke soll man sich nicht nur auf den Retentionstrichter (-zapfen) verlassen.

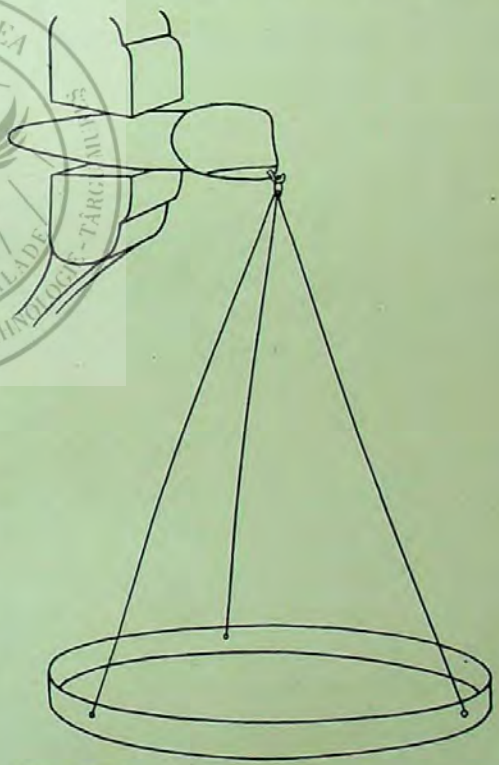

Abb. 2317. Belastungsversuch an einer mit Retentionszapfen versehenen Einlage (fällt schon ganz im Beginn der Belastung heraus).

Als Ersatz für den Verlust der freien Schneidekante oder Teile derselben, wie er durch Hypoplasien oder durch Unfall häufig ist, ist die gebrannte Einlage besonders früher viel zur Anwendung gekommen. Es sei hier auch an Murphy und Land (s. geschichtlichen Überblick) erinnert. Was bei den freien Ecken gesagt wurde, trifft nicht minder auch für Einlagen an Schneidekanten zu, auch für diese sind günstige Bißverhältnisse vorauszusetzen, im allgemeinen aber Verbindungen mit der Goldgußfüllung vorzuziehen. Ohne den Pulpenraum hinzuzunehmen, wird es im allgemeinen

nicht möglich sein, an der Schneidekante genügend zu verankern, es sei denn, daß Stifte (Platin-Iridium-Draht, 0,7 mm dick) bei mäßiger Kastentiefe seitlich von der Pulpa eingelassen werden (Abb. 2318). Bei pulpenlosen Zähnen kommt eine tiefergreifende kastenförmige Verankerung in Betracht, aber auch hier ist die gleichzeitige Anwendung von Stiften geboten. Bei der Präparation der Höhle wird man der Hebelwirkung dadurch Rechnung tragen, daß man lingualwärts stärker abschrägt als labialwärts.

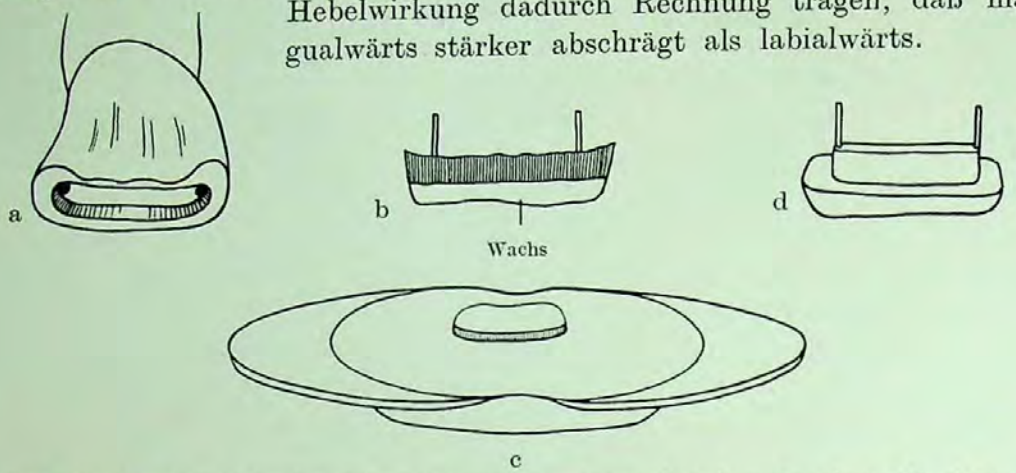

Abb. 2318. Einlage bei fehlender Schneidekante. a = kastenförmig präparierte Kavität mit zwei Löchern zur Aufnahme von Stiften, b = Folienabdruck, der zum Festhalten der Stiftenden mit Wachs ausgefüllt ist, c = Abdruck eingebettet, d = gebrannte Einlage mit Stiften (fertig zum Einsetzen).

Ist der Verlust der Schneidekante ziemlich ausgedehnt, so wird auch die schönste Einlage sowohl im Aussehen als auch in bezug auf Dauerhaftigkeit nicht das sein können, was ein Stiftzahn oder sonstiger Vollkronenersatz ist. Günstiger liegen die Verhältnisse, wenn inmitten der Schneidekante ein Teil zu ersetzen ist und die benachbarten Zahnteile noch kräftig genug sind. Der in Abb. 2319 wiedergegebene Fall bezieht sich auf eine gebrannte Einlage, die vor über 15 Jahren eingesetzt wurde und beim Abbeißen nicht absichtlich geschont wurde. Die Einlage geht durch zur Rückfläche des Zahnes. Die Höhle ist bei lebender Pulpa nur kastenförmig präpariert worden. Die Bißverhältnisse liegen günstig. Bei den oberen und unteren Schneidezähnen sind die Schneiden in Form des Kopfbisses gegeneinander gerichtet, aber durch einen etwa 1 mm betragenden Spalt beim Schlußbiß voneinander getrennt (schwacher offener Biß). Das kürzlich erfolgte Abbrechen der mesialen Kante des Zahnes ist wohl einerseits darauf zurückzuführen, daß die Zementfuge allmählich etwas ausgewaschen worden ist, und darauf, daß diese Kante von Anfang an nicht allzu stark war.

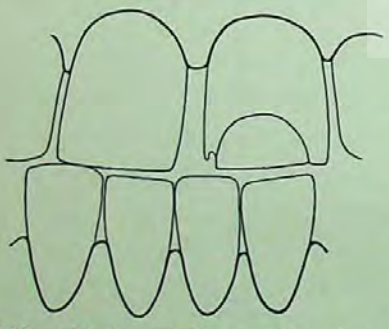

Abb. 2319. Halbmondförmige Einlage, die bei kastenförmiger Verankerung zwischen ursprünglich vorhandenen festen Seitenteilen über 15 Jahre liegt. (Die Pulpa lebt. Der etwas offene Biß ist günstig.)

Will man fehlende Spitzen, insbesondere an den oberen Eckzähnen, durch gebrannte Einlagen ersetzen, so kommt man auch ohne Stifte und bei Erhaltung der Pulpa oft zu einer genügenden Verankerung, wenn die Kavität tiefe Kastenform erhält. Günstige Bißverhältnisse sind Vorbedingung. In dem abgebildeten Fall (Abb. 2320), wo die unteren Vorderzähne nicht die oberen treffen, liegen besonders günstige Umstände vor. Um nicht spitzwinklig auslaufende Einlagen zu bekommen, die ja leicht abbrechen, ist die größte Aufmerksamkeit darauf zu verwenden, die spitzenwärts gelegenen Teile der Kavität steil zum Kasten hinabfallen zu lassen (Abb. 2321). Auf diese Weise

bilden die beiden Schneidekanten (a) der Spitze mit dem Kastenrand (b) etwa einen rechten Winkel.

Auf eine Beschreibung der Kavitätenpräparation bei Molaren und Prämolaren einzugehen, erübrigt sich, da, abgesehen von den Lippenflächen der letzteren, gebrannte Einlagen heute wohl kaum mehr an diesen Zähnen zur Anwendung kommen. Große Konturfüllungen an Molaren, wie sie seinerzeit von Ottolengui beschrieben und abgebildet wurden, haben bei dem heutigen Stand der Gußfüllung ihre Berechtigung verloren (bei Smreker, Brill und Mamlok finden sich diesbezügliche Abbildungen und Beschreibungen).

Abb. 2320. Die Spitze des Eckzahnes fehlt. Biß günstig, da Vorderzähne nicht zusammentreffen. (Kavität und Einlage s. Abb. 2321.)

Die Bearbeitung der Schmelzränder erfolgt in der Weise, daß nur starke Ränder zurückbleiben. Dem Verlauf der Schmelzprismen ist Rechnung zu tragen, am besten überzeugt man sich aber von dem Zustand der Schmelzränder, indem man sie mit einem geeigneten Instrument auf ihre Festigkeit prüft. Eine Abschrägung darf nicht vorgenommen werden, weil sonst an der Einlage dünne zerbrechliche Ränder entstehen; die Schmelzkante wird zum Schluß lediglich mit einem Finierer bzw. einem Polierstreifen bearbeitet.

Die zur Kavitätenpräparation nötigen Instrumente sind dieselben wie bei der Gold-Gußfüllung (s. d.). Es empfiehlt sich auch hier, besonders von den verschiedenen Steinen, Einlagebohrern und Finierern Gebrauch zu machen; eine genügende Auswahl in den einzelnen Größen ist zum Gelingen der Einlage Vorbedingung.

Vor Entlassung des Patienten ist die Zahnfarbe zu bestimmen, wozu man sich entweder des Jenkinsschen Farbenringes bedient oder, der Empfehlung Philipps folgend (s. unter „Einbetten und Brennen") das alte Wienandsche Zahnfarbenmuster benutzt. Da ein trockener Zahn eine andere Farbtönung aufweist als ein feuchter, ist ein Befeuchten während der Farbbestimmung notwendig. Es ist auch auf die Farbabstufungen zu achten, die ein und derselbe Zahn aufweist, da diese sehr häufig beim Brennen der Einlage Berücksichtigung finden müssen.

Abb. 2321.

Abb. 2322.

Abb. 2321 u. 2322. Ersatz der Eckzahnspitze durch gebrannte Einlage. (Zur Vermeidung dünner Ecken muß der Winkel, den *a* und *b* bilden, sich einem Rechten nähern.)

Beim provisorischen Verschluß bedient man sich sehr zweckmäßig der Guttaperchamasse, weil diese sich sehr leicht und ohne Rückstände entfernen läßt.

Abdruckverfahren. Das direkte Abdruckverfahren. Um einen Abdruck von der Kavität zu gewinnen, wird im allgemeinen, bei Verwendung leicht schmelzender Masse, Goldfolie benutzt, und zwar für kleine Kavitäten Nr. 30, für größere Nr. 40. Sehr bekannt ist die „Williams Standard Goldfolie", aber auch andere, wie die von Herbst, haben sich gut bewährt. Die Größe des aus der Folie herauszuschneidenden Stückes richtet sich nach der jeweiligen Größe der Kavität. Da nicht nur die Kavität, sondern ringsherum auch die angrenzenden Zahnteile im Abdruck zum Ausdruck kommen müssen, schneidet man, unter Berücksichtigung auch der Tiefe der Höhle, ein etwa doppelt so großes Stück heraus. Man kann sich auch von vornherein Stücke verschiedener Größe herausschneiden und vorrätig halten. Die über die Kavität hinausragenden Teile der Folie dienen zur Orientierung beim Aufbau der Füllung, gleichzeitig sichern die Ränder aber auch den Halt des Abdruckes in der Einbettmasse und versteifen den Abdruck, so daß ein Verziehen beim Herausnehmen oder beim Einbetten erschwert wird. Zur Hantierung des Folienstückes bedient man sich, um eine Durchlochung zu vermeiden, nicht spitz, sondern stumpf endigender Pinzetten. Um ein Zerreißen der Folie möglichst zu umgehen, ist es immer nötig, sie vor dem Einführen in die Kavität der Gestalt der letzteren mehr oder weniger anzupassen. Das geschieht z. B. in einfacher Weise durch Herstellung einer Tütenform, wodurch ermöglicht wird, daß die tiefste Stelle der Höhle zuerst und deren Randteile zuletzt erreicht werden. Eine andere Möglichkeit besteht darin, die Folie „vorzuprägen", wozu man sich einer mehr oder weniger weichen Unterlage und geeigneter Instrumente bzw. besonderer Formen als Stempel bedient. Einer Mitteilung Wolpes folgend, kann man sehr zweckmäßig die Fingerkuppe als Unterlage benutzen (Abb. 2323). Williams bediente sich eines fein gekörnten Korkstückes, viele andere benutzen weichen Radiergummi. Sehr gute Dienste leistet in vielen Fällen eine Unterlage von der Weichheit einer Fingerkuppe oder etwa des Feuerschwammes. Der letztere ist nicht immer an allen Stellen gleich weich, man muß sich daher ein geeignetes Stück heraussuchen. Die Wahl der als Stempel zu benutzenden Instrumente hängt naturgemäß von der Gestalt der Höhle ab. Man tut gut, verschiedene Formen nur für diesen Zweck bereitzuhalten, da sie absolut glatt sein müssen, anhaftende Zementteilchen oder anderes würden die Folie zerreißen. Sehr beliebt sind als Stempel Glasinstrumente, aber auch andere Instrumente sind, sofern sie gut vernickelt sind, oder aus Tantal bestehen, ebenso brauchbar. Bruhn hat sogar einen ganzen Satz von 28 Vorprägestempeln herausgebracht, deren Typen den häufigsten Kavitätenformen entsprechen. Man kann natürlich auch, wenn man der Kavität in der Form näherkommen will, als es durch Instrumente möglich ist, sich jeweils einen Stempel z. B. aus Stentsmasse herstellen, indem man damit von

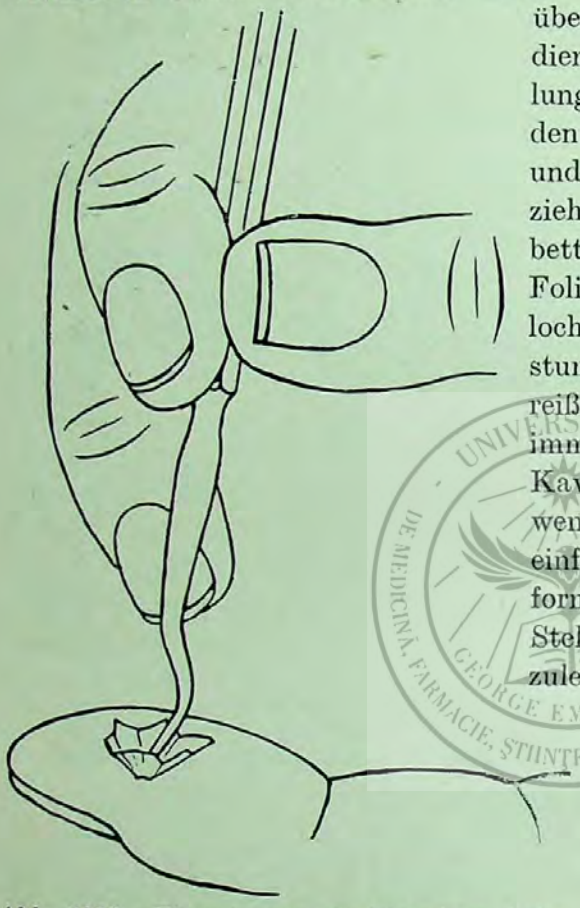

Abb. 2323. Fingerkuppe als Unterlage beim Vorprägen der Folie.

der Kavität einen Abdruck nimmt und diesen in geeigneter Weise zuschneidet. Es gibt noch eine Reihe weiterer Möglichkeiten, die von verschiedenen Praktikern angegeben, teilweise durch Herstellung von Stanze und Gegenstanze zum fast vollendeten Abdruck außerhalb des Mundes führen. Es erübrigt sich, noch weiter darauf einzugehen und Autoren zu nennen, die diesen oder jenen Griff zuerst veröffentlicht haben, da jeder praktisch veranlagte Mensch sowieso zu den Kunstgriffen kommt, die ihm liegen, wenn er eben das Prinzip beherrscht. Sehr widerspruchs-

Abb. 2324. Radiergummi als Prägekissen (schräge Haltung des Instruments zur Erzielung der Trichterform). (Nach Philipp.)

Abb. 2325. Zurückbiegen der umgeschlagenen Folienränder mit einem zweiten Instrument. (Nach Philipp.)

voll ist die Frage, ob die Goldfolie beim Vorprägen und überhaupt beim Abdrucknehmen geglüht werden soll. Während z. B. Philipp die Folie vor dem Prägen über der Spiritusflamme bis zur Weißglut erhitzt und sie dann sofort in absolutem Alkohol abschreckt, steht Brill auf dem Standpunkt, daß es für den Erfolg ziemlich gleichgültig sei, ob man die Goldfolie glühe oder nicht, da sie an sich weich und geschmeidig sei (im Gegensatz zur Platinfolie). Da Philipp nach dem Glühen sofort abschreckt, hat er auch offenbar gar nicht die Absicht, das Gold weicher zu machen, sondern etwas steifer. Auch Smreker äußert sich dahin, daß ein Glühen der geschmeidigen Goldfolie von Williams nicht notwendig sei, er verweist auch auf A. Körbitz, der sogar behauptet habe, mit ungeglühter Folie bessere Abdrücke zu erzielen als mit geglühter. Tatsache ist, daß man z. B. den Philippschen Retentionstrichter sehr gut auch mit ungeglühter Folie herausbekommt. Bei der großen und günstigen Erfahrung, die Philipp mit seinem Retentionstrichter gemacht hat, erscheint es am Platze, noch einiges über die Art und Weise zu sagen, wie er den Abdruck durch das Vorprägen vorbereitet, da hiervon ein gutes Gelingen abhängt. Dieser Autor benutzt als Prägekissen ein Stück Radiergummi und drückt die Folie, nachdem sie, wie oben angegeben, behandelt ist, mit einem Glasstab oder Tantalinstrument in schräger Richtung langsam in den Gummi hinein. Die schräge Richtung wendet er deshalb an, um die Trichterform der Kavität ungefähr nachzuahmen.

Abb. 2326. Trichterförmig vorgeprägte Folienstücke (ganz links: für den Abdruck zugeschnitten). (Nach Philipp.)

Dabei legen sich die freien Folienränder um das benutzte Instrument herum, sie werden dann durch ein in der linken Hand geführtes zweites Instrument wieder auf das Gummikissen heruntergedrückt (Abb. 2324, 2325, 2326).

Das Einführen und die weitere Bearbeitung des auf diese oder jene Art „vorgeprägten" Folienstückes in die Kavität bereitet, wenn diese mitten an der Lippenfläche liegt, keine Schwierigkeiten. Man faßt sie mit der schon beschriebenen abgestumpften Pinzette bis zur Mitte und sorgt dafür, daß diese Stelle der Folie in Berührung kommt mit der Mitte des Bodens der Kavität (Abb. 2327). Die freien Folienränder dürfen nicht die der Kavität benachbarten Teile des Zahnes bedecken, vielmehr müssen erst die Tiefen der Höhle abgeformt werden. Das geschieht unter Zuhilfenahme von kleinen Feuerschwammstückchen oder solchen aus Wildleder oder anderen, die man vorher in verschiedenen Größen zurechtgeschnitten hat oder überhaupt in größerem Vorrat bereit hält. Man bringt nun nach und nach solche Stückchen in die Mitte der Folie und drückt diese dadurch allmählich dem Boden der Kavität überall an (Abb. 2328). Alsdann sorgt man durch weiteres Einführen von Stückchen dafür, daß die Folie auch, vom Boden her, ebenso scharf an die Wandung der Höhle herangelagert wird. Auf diese Weise ist die ganze Kavität bis zum Rande

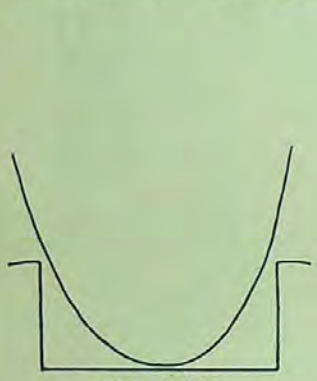

Abb. 2327.

Abb. 2328.

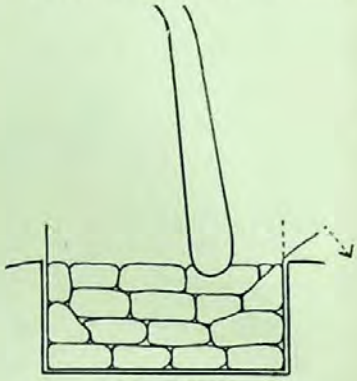

Abb. 2329.

Abb. 2327—2329. Schematische Darstellung des Abdrucks. Abb. 2327. Einführung der vorgeprägten Folie. Abb. 2328. Andrücken der Folie an den Boden der Höhle. Abb. 2329. Andrücken der Folie an die Wandungen der Höhle und zuletzt Umschlagen des freien Folienrandes über den Kavitätenrand hinweg.

hin allmählich mit diesen Stückchen angefüllt worden und, nachdem man sich nochmals überzeugt hat, daß kein Hohlraum unter der Folie zurückgeblieben ist, kann nun der freie Folienrand über den Kavitätenrand auf die benachbarte Zahnfläche umgeschlagen werden. Das geschieht, indem man gleichzeitig auf den ausgestopften Teil einen Druck ausübt und so das schon Erreichte in der Lage sichert (Abb. 2329). Bei der weiteren Bearbeitung ist es leicht möglich, die Folie zu verziehen; es ist daher sehr zweckmäßig, sich eines weitverbreiteten Hilfsmittels in Gestalt eines Gummituchstreifens zu bedienen. Der Streifen muß so um den Zahn herumgelegt und festgehalten werden, daß der Folienabdruck unbeweglich fest liegt. Auf diese Weise wird die weitere Arbeit, die darin besteht, die Folie überall und ganz besonders an den Kavitätenrändern in innigsten Zusammenhang mit dem Zahn zu bringen, wesentlich erleichtert (Abb. 2330). Zu dieser Arbeit benutzt man glatte kugelförmige oder flache Instrumente in verschiedenen Größen, je nachdem es die Form der Kavität verlangt. Wenn die Folie gut anliegt, entfernt man vorsichtig den Gummistreifen und auch die Stückchen Feuerschwamm oder Wildleder, welche die Höhle ausfüllten, und prüft nochmals genauestens nach, ob noch irgendwo Einwände zu erheben sind. Von der scharfen Ausprägung des Übergangs der Wandungen zum Boden der Kavität überzeugt man sich am besten dadurch, daß man hier mit einem flachen, kleinen

Instrument entlang gleitet. Im übrigen leistet die Benutzung von Radiergummi, wie sie schon von Herbst empfohlen wurde, vorzügliche Dienste, um scharfe Ränder zu erhalten. Man kann den Gummi in zugespitzter oder anderer Form und in Verbindung mit einem Halter oder ohne einen solchen benutzen.

Die Entfernung des Folienabdrucks aus der Kavität hat mit größter Vorsicht zu geschehen, damit keine Verzerrung eintritt. Ottolengui hat sich sehr treffend ausgedrückt, indem er sagt, die Folie müsse eigentlich stets aus der Kavität „herausgelockt" werden. Er spießte zu dem Zwecke ein winziges Stückchen Separiergummi auf eine Sonde und für größere Kavitäten zog er über einen kleinen Kugelpolierer ein Stückchen dünnsten Gummischlauchs, um damit den Abdruck durch die Reibung zu lockern. Vielfach wird der Abdruck mit Hilfe einer spitzen Sonde am Folienrande an verschiedenen Stellen vorsichtig etwas gelockert und dann entfernt. Das Herausnehmen erleichtert sich, wenn der Hohlraum vorher mit Gußwachs angefüllt wird, der Abdruck kann dann, wie bei der Gußfüllung, an einem eingeschmolzenen Stift gefaßt und entfernt werden, wodurch auch die Gefahr des Verziehens noch mehr herabgesetzt ist. Um die Reibung der Folie an den Zahnwänden zu vermindern, kann man die Höhle vor dem Abdrucknehmen etwas mit Vaseline einfetten.

Bei Kavitäten, die dem Zahnfleisch angrenzen, verfährt man zunächst wie oben angegeben, läßt die Folie etwas über das Zahnfleisch hinwegreichen, nimmt den Abdruck wieder heraus und schneidet den in Frage kommenden Folienrand bis auf einen schmalen Saum fort. Dieser Saum wird beim erneuten Einsetzen unter das Zahnfleisch geschoben und der Abdruck dann vollendet (s. auch weiter unten).

Sehr viel schwieriger kann das Abdrucknehmen bei approximalen Kavitäten sein, besonders wenn die Zähne eng stehen. Hier ist Vorbedingung für ein Gelingen das genügende Auseinanderdrängen der Zähne, was auf dem üblichen Wege zu geschehen hat. Oft wird man es vorziehen müssen, die Trennung nicht in einer Sitzung zu vollziehen, sondern sie allmählich auf einen Tag oder mehrere zu verteilen. Es ist ganz zwecklos, mit dem Abdruck zu beginnen, wenn nicht ausreichender Zwischenraum geschaffen ist. Philipp empfiehlt, wenn er ausnahmsweise nicht mit dem „Universal-Separator" von Ivory zum Ziel kommt, zum schonenden Separieren Watte, die er in Zwischenräumen von 1—2 Tagen etwa dreimal in immer dickerer Lage (abseits von der Papille) leicht zwischen die Zähne preßt. Besondere Sorgfalt muß dem cervicalen Rande zugewandt werden, und es ist darauf zu achten, daß nicht nach dem Zuschneiden des Folienrandes (s. oben) beim weiteren Bearbeiten dieser Rand in den Bereich der Höhle rutscht. Das kann aber nicht passieren, wenn vor dem Abschneiden der Boden der Kavität gut ausgeprägt ist und wenn man die beabsichtigte Lage durch die verschiedenen Hilfsmittel fixiert (Abb. 2331). Bei den approximalen Kavitäten kann der überstehende Folienrand naturgemäß nicht beliebig breit sein, vielmehr ist die Breite davon abhängig zu machen, nach welcher Richtung der Abdruck herausgenommen werden soll, und es ist so viel abzuschneiden, als zur ungehinderten Entfernung nötig ist.

Vielfach werden zwei Abdrücke genommen, um nach dem Brennen die am besten geratenste Einlage auswählen zu können.

Bei Verwendung schwer schmelzbarer Masse muß wegen des höheren Schmelzpunktes Platinfolie zum Abdruck genommen werden. Da diese weniger weich als die Goldfolie ist, muß sie vor bzw. während der Benutzung geglüht werden, dazu bedient man sich gerne des Brennofens. Das Arbeiten mit dieser Folie ist schwieriger als mit der aus Gold, da sie sich nicht so leicht anschmiegt, es hängt das aber natürlich auch von ihrer Stärke ab. Meistens empfohlen wird eine Stärke von 0,025 mm, es

sind aber auch dünnere im Gebrauch. Das Abdrucknehmen kann in zweierlei Weise geschehen: die einen gehen ebenso vor wie es oben für die Goldfolie beschrieben wurde, andere legen die Platinfolie auf die Öffnung der Kavität, halten die darüber hinausragenden Ränder fest und drücken die Folie mit geeigneten Hilfsmitteln allmählich in die Tiefe, bis sie überall gut anliegt. Dabei entstehen natürlich leicht Risse, die aber, wenn sie sich nicht gerade am Kavitätenrande befinden oder sich zu breit ausdehnen, bei der Zähflüssigkeit der Schmelzmassen nicht weiter ins Gewicht fallen. Die aus Smreker entnommene Abbildung (Abb. 2332) zeigt einen breit über die Nachbarzähne gelegten Folienstreifen, der mit einem Kugelstopfer durch kreisförmige Bewegungen an die Wände der Kavität herangetrieben wird, bis allmählich der Boden erreicht ist. Der Vorteil dieser Methode liegt in der Vermeidung von Falten.

Sollen Stifte zur Anwendung kommen, so müssen diese mit dem Abdruck in Verbindung gebracht werden. Man bringt zunächst die Folie auf dem üblichen Wege in die Kavität und vollendet den Abdruck wie beschrieben. Darauf steckt man die Stifte bzw. den Stift an den Stellen, wo sich die Bohrlöcher befinden, durch die Folie. Um die Stifte in ihrer Lage zur Folie festzuhalten, füllt man nun die Höhle mit Wachs an, so daß die freien Stiftenden die Verankerung im Abdruck sichern (Abb. 2318). Bei richtiger Anlage der Stiftlöcher zur Kavität macht das Herausnehmen des Abdrucks keine Schwierigkeit.

Das indirekte Abdruckverfahren. Wie bei der Gußfüllung, so macht man auch hier vielfach die größere Umständlichkeit des Verfahrens und die Möglichkeit eines weniger genauen Abdrucks als Einwand gegen diese Methode geltend. Beide Einwände treffen nicht immer und für jeden Fall in gleichem Maße zu. So kann beispielsweise an der Approximalfläche bei engstehenden Zähnen der beim indirekten Verfahren nötige Vorabdruck mit einer plastischen Masse gegenüber dem Folienabdruck Zeit ersparen, da man keine Rücksicht auf die Krempe zu nehmen hat und infolgedessen ohne bzw. mit geringerer Separation auskommt. Außerdem ist zu berücksichtigen, daß sich die Mehrarbeit, die mit der Herstellung des Arbeitsmodells verknüpft ist, in Abwesenheit des Patienten, eventuell durch eine Hilfskraft im Laboratorium, erledigen läßt. Wenn man auch vielfach der direkten Methode den Vorzug gibt, so bleiben doch immer Fälle, in denen man den indirekten Abdruck nicht missen möchte. Dieser bietet auch insbesondere dem weniger Geübten die Möglichkeit, unabhängig vom Patienten, an Hand des Arbeitsmodells so lange Abdrücke zu nehmen und Einlagen zu brennen, bis ein befriedigendes Ergebnis erzielt ist.

Man nimmt den Vorabdruck mit einer genügend widerstandsfähigen plastischen Masse (Kerrmasse, S. S. White Impression Tray Compound), die man in üblicher Weise erwärmt, zu einer der Kavität entsprechenden Spitze auszieht und dann so hineindrückt, daß auch die benachbarten Teile der Höhle abgeformt werden (Abb. 2333). Es ist darauf zu achten, daß nur die äußerste Spitze der Stange weich wird, damit der anschließende härtere Teil als Stempel wirken kann. Es sind auch Abdrucklöffel für diesen Zweck in den Handel gekommen, die ein Verziehen der Masse verhindern und teilweise (Relph) auch die Herstellung des Arbeitsmodells erleichtern sollen. Man kann sich auch geeignete Hilfsmittel zur Führung der Abdruckmasse aus Blech oder anderem selbst herstellen. Ist der Vorabdruck gut herausgekommen, so wird danach das Arbeitsmodell (Abb. 2334) hergestellt, und zwar nimmt man eines der gebräuchlichen Phosphatzemente („Kryptex" von S. S. White eignet sich auch sehr gut), Amalgam oder Gips. Auch Silicatzemente werden empfohlen. Brill, der im allgemeinen Amalgam benutzt, nimmt in eiligen Fällen eine Masse aus Alu-

miniumphosphat und 20 % Kalksilicat, die er sich mischt, ausglüht, um die Kohlensäure zu entfernen, und dann mit einer Orthophosphorsäurelösung anrührt. Bei Benutzung von Zement ist darauf zu achten, daß dieser nicht zu dick angerührt ist, da die Ränder der Kavität sonst nicht scharf, sondern abgerundet herauskommen. Zur Ersparung von Material kann man sich mit einem dünnen Modell begnügen, muß es dann aber mit einem Sockel aus Stents (Abb. 2334) oder anderem versehen, um es nicht beim Andrücken der Folie zu zerbrechen und um besser arbeiten zu können. Die Abformung der Kavität vom Arbeitsmodell geschieht in der beim direkten Verfahren beschriebenen Art und Weise mit der Folie. Erwähnt sei noch, daß auch eine besondere Einlagepresse in den Handel gekommen ist (Ash & Sons), die zum Prägen der Folie, nachdem dieselbe auf dem üblichen Wege vorgeprägt ist, bestimmt ist. Das auf eine Matrizenplatte zu montierende Arbeitsmodell wird mit der vorgeprägten Folie dem Druck eines Wasserkissens ausgesetzt, das sich unter einem mittels einer Schraube zu bewegenden Stempel befindet (Abb. 2335).

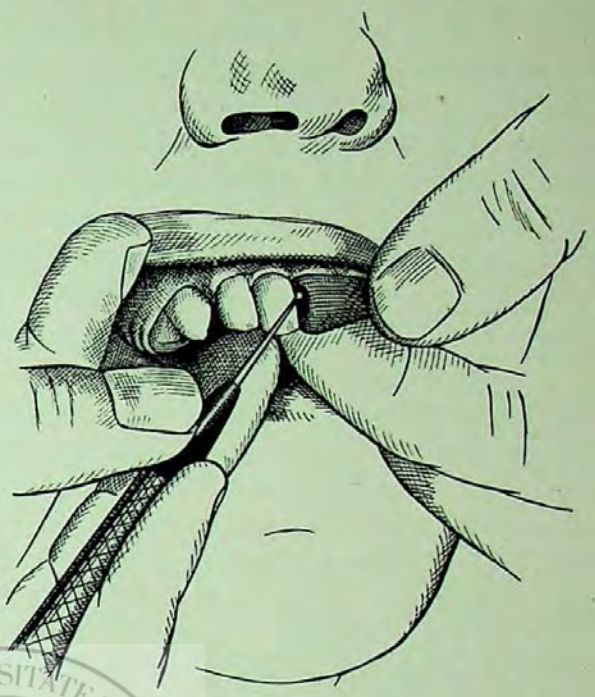

Abb. 2330. Glätten des Folienabdrucks unter einem Gummistreifen. (Umzeichnung nach Smreker.)

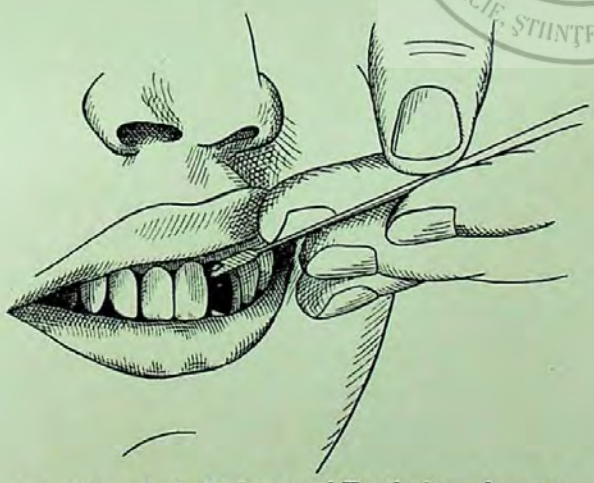

Abb. 2331. Aufschieben und Festhalten des umgeschlagenen oberen Folienrandes mit einem Spatel. (Umzeichnung nach Smreker.)

Abb. 2332. Abdruck mit Platinfolie. (Umzeichnung nach Smreker.)

Einbetten und Brennen. Mit dem Einbetten des Folienabdrucks verfolgt man einerseits den Zweck, diesen, und zwar insbesondere die Goldfolie, vor dem Verwerfen zu schützen und andererseits eine gesicherte Unterlage für das Einbringen der Schmelzmasse beim Brennen zu schaffen. Es hat sich als zweckmäßig herausgestellt, sich zum Einbetten eines Tablettchens aus Reinnickel von genügender Stärke zu be-

dienen. Dieses Schälchen muß an zwei sich gegenüberliegenden Stellen des Randes eingebogen sein, um beim Austrocknen der Masse ein Herausfallen zu erschweren, und es muß an den beiden anderen Seiten zur Hantierung faßbare Ränder aufweisen (Abb. 2336). Die Einbettmasse muß so angerührt werden, daß sie noch gerade bequem in das Schälchen fließen und sich bei leichtem Klopfen überall hin leicht verteilt. Um die unteren Formen des Abdrucks möglichst gleichmäßig mit der Masse in Berührung zu bringen, sorgt man dafür, daß die Einbettmasse beim Einfüllen in der Mitte des Schälchens zu einem kleinen spitzen Kegel (Abb. 2336) aufgetürmt wird. Wird nun der Folienabdruck mit seiner Unterfläche auf diese Kegelspitze gelegt,

Abb. 2333.

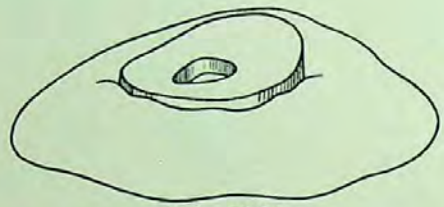

Abb. 2334.

Abb. 2333 u. 2334. Indirektes Abdruckverfahren (vergrößert). Abb. 2333. Vorabdruck. Abb. 2334. Arbeitsmodell, von dem der Folienabdruck gewonnen wird.

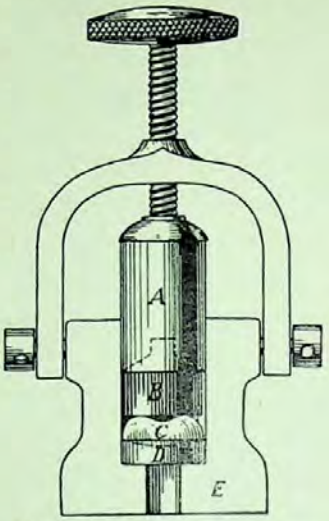

Abb. 2335. Einlagepresse. A = Stempel, B = Wasserkissen, C = Gipsform, D = Matrizenplatte, E = Unterteil mit Öffnung im Boden zum Herausstoßen der Matrizenplatte D. (Aus Katalog Ash & Sons.)

so legt er sich, wenn man mit dem Schälchen leicht gegen den Tisch klopft, gleichmäßig in die zusammensinkende Masse. Es ist darauf zu achten, daß der Abdruck in der Mitte bleibt und daß die Einbettmasse gleichmäßig über das Schälchen verteilt ist und sich nicht zu sehr über das Niveau des Randes erhebt. Das ist nötig, damit beim Brennprozeß eine von allen Seiten gleichmäßige Hitze auf den Abdruck einwirkt. Nachdem man noch die äußersten freien Ränder der Folie ein wenig mit Einbettmasse eingefaßt hat, um den Abdruck besser zu fixieren, wartet man, bis die Erhärtung eingetreten ist.

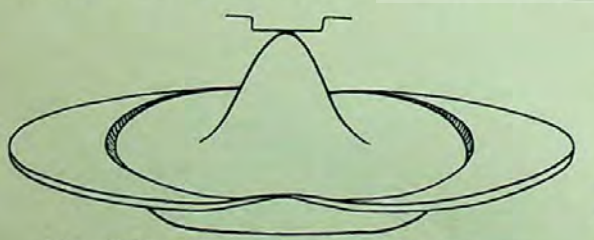

Abb. 2336. Einbetten des Folienabdrucks.

Brill, der bei leichtschmelzenden Massen zum Einbetten dieselbe Masse wie für Gußzwecke benutzt, verwendet beim Brennen von Ecken, um sie besser auf die Seite legen zu können, keine Schälchen, sondern schneidet aus der Einbettmasse nach dem Erhärten einen Würfel heraus.

Hatte man den Abdruck nicht mit Wachs ausgefüllt, so muß etwaige, durch Risse in die Folienform eingedrungene Einbettmasse entfernt werden.

Die Einleitung des Brennprozesses beginnt mit dem Vorwärmen des Brennofens und gleichzeitig mit dem ebenfalls langsamen Vorwärmen des Schälchens mit der erhärteten Einbettmasse. Zu schnelles Vorwärmen hat Blasen-, bzw. Rißbildung zur Folge. Wenn die Einbettmasse gut ausgetrocknet ist, entfernt man das Schälchen von der Nähe des Ofens, um seinen Inhalt abzukühlen und dann mit dem Einbringen der Schmelzmasse zu beginnen.

Auswahl der Farben. Das richtige Treffen der Farbe bildet die schwierigste Klippe der gebrannten Einlagefüllung. Zu ihrer Überwindung kann eine Beschreibung

nur sehr wenig beitragen, hier kommt alles auf ein möglichst großes Maß von Erfahrung an, die sich jeder aneignen muß. Für den Anfänger empfiehlt es sich zunächst, unabhängig vom Patienten, von den verschieden gefärbten Schmelzmassen eines gebräuchlichen Fabrikats (Jenkins) nach dem beigegebenen Farbenring die wichtigsten herauszusuchen und Muster zu brennen. Zur Herstellung von Abdrücken kann man sich sehr zweckmäßig eines Elfenbeinstabes bedienen, in den man der Einfachheit halber kreisrunde Löcher bohrt (Abb. 2337), die der Lichtwirkung wegen gleich tief sein müssen. Durch Mischung verschiedener Farben ergeben sich, wenn man das Verhältnis beim Brennprodukt vermerkt, weitere Anhaltspunkte für die Beurteilung der Farbwirkung. Obwohl in den Farbenringen zahlreiche Farben vertreten sind, reichen sie bei den mannigfachen Tönungen der natürlichen Zähne selten aus, sehr häufig müssen zwei oder mehr Farbtöne, und zwar in verschiedenem Verhältnis, vermischt werden. Wie schon Williams, klagt auch Philipp darüber, daß es an ganz hellen Farben fehle, ersterer hat aber in einem „stumpfweißen Porzellan"

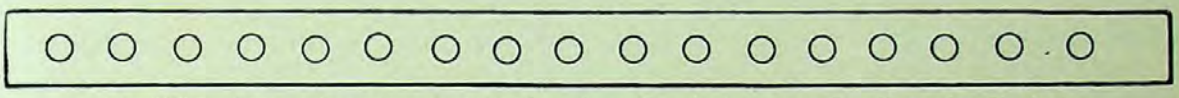

Abb. 2337. Elfenbeinstab mit gleichförmigen Kavitäten zum Studium der Farbtöne.

der Firma Ash & Sons das Fehlende gefunden, während Philipp beim Fabrikanten der Jenkins-Masse die Herstellung einer helleren Farbe als die bisher hellste, Nr. 22a, angeregt hat. Es wäre zu wünschen, daß die Fabrik dieser Anregung folgt. Bei Beurteilung der hellsten Farben ist man sehr leicht Täuschungen unterworfen, wenn man nicht ein möglichst reines Weiß zum Vergleich nimmt. „Weißes" Papier ist nicht schlechthin zu gebrauchen, denn dieses gibt es in vielen Abstufungen; man streicht am besten etwas Deckweiß aus der Tube in dicker Lage heraus und beurteilt danach. Um die Auswahl der Farben zu erleichtern, hat Philipp praktische Richtlinien angegeben, indem er in einer Tabelle die Jenkins-Masse nach Farbtönen geordnet und sie in einer weiteren Tabelle, soweit die Farben in der Praxis öfter wiederkehren, mit dem Zahnfarbenring von Wienand in Vergleich gesetzt hat. Seine Angaben beziehen sich aber auf den alten Wienand-Ring. Bei Benutzung der Zähne des Wienand-Ringes kann es vorkommen, daß ein Zahn halswärts eine vom übrigen Teil stark abweichende Farbe zeigt, für welche die von Philipp angegebenen Jenkins-Farben nicht zutreffen. Man muß sich nach dem Hauptton des Zahnes richten.

Tabelle 1. Jenkins-Masse nach Farbtönen geordnet (nach Philipp)

	dunkel							hell
Rötlich-Gelb	12	27	9	7	29	3	22	22a
Grau-Gelb	11	10	20	28	8	19	32	
Grün-Gelb	1	6	4	17	31			
Grün-Grau	24	25	21					
Blau-Grau	23	30	2	5	33	26		

Tabelle 2. Jenkins-Masse und Wienand-Ring (nach Philipp)

Wienand-Ring	Jenkins-Pulver					Wienand-Ring	Jenkins-Pulver			
1—2	22a	22	32			18	20	9		
3	5	8	2			31	32	22		
4	22a	32	22			32	8	17		
5	22	8	32	3	17	33	17	3	32	
6	17	9	22			34	22	32		
9	7	17	22			35	32	22	3	8
11	17	32				36	32	22		
14	21	17				37	22	9		
15	32	22	8	17		38	8	17	32	
16	22	17	22a			40	22a	32	8	

Philipp fügt zur Erläuterung dieser Tabelle noch hinzu: „Diejenige Jenkins-Farbe, die als erste hinter dem Wienand-Zahn steht, ist die Hauptkomponente des Farbengemisches, die an zweiter Stelle aufgeführten müssen stets grundsätzlich der ersten Farbe in abgestufter Menge zugesetzt werden, während die dann weiter folgenden zur feineren Nuancierung teils cervical, teils incisal von Fall zu Fall als Oberschichten für sich oder gemischt aufgetragen werden sollen."

Abb. 2338.

Abb. 2339.

Abb. 2338 u. 2339. Einbringen der Masse. Abb. 2338. Boden mit dünner Schicht bedeckt. Abb. 2339. kegelförmig.

Es empfiehlt sich, namentlich für schwierigere Fälle, nach der Farbenbestimmung in Gegenwart des Patienten schnell eine Farbprobe zu brennen. Man kann sich für diesen Zweck schnell ein altes Stückchen Folie in der Fingerkuppe ausbeulen und in eine vertiefte Stelle schon benutzter und im Tiegel stehengebliebener Einbettmasse lagern.

Wenn man sich über die zu wählenden Farben klar geworden ist, bringt man das Pulver bzw. die zu mischenden Pulver am besten auf eine Achatplatte, wo sie mit einem Achatspatel unter Zusatz von Alkohol oder Wasser zu einem dünnen Brei

Abb. 2340. Unter Beobachtung durch die Lupe wird der unterhalb der Pinselspitze befindliche Brei an den Boden der Folie gebracht.

verrieben werden. Metallspatel sind nicht geeignet, weil sich leicht Teilchen ablösen und der Schmelzmasse beimischen. Platte und Spatel sind nur für diesen Zweck und in einem absolut sauberen Zustande zu verwenden, da die geringsten Verunreinigungen die Einlage beeinträchtigen können. Man hat auch darauf zu achten, daß nicht irgendwelche Schmutzteilchen aus der Luft in die Masse geraten. Für den Anfänger empfiehlt sich eher die Benutzung von Wasser zum Anrühren, weil dieser Brei nicht so schnell austrocknet und sich daher bequemer in die Folie bringen läßt. Das Einführen geschieht in der Weise, daß man mit feinsten Dachs- oder Marderhaarpinseln ein klein wenig von dem Brei aufnimmt und auf den Boden des Abdrucks bringt. Dabei sind die Ränder der Höhle streng zu vermeiden, und es ist so vorzu-

gehen, daß die beim Brennen entstehende Schrumpfung beim Einbringen weiterer Masse wieder ausgeglichen werden kann. Diese Möglichkeit ist gegeben, wenn man z. B. die erste Schicht nur in dünner Lage (Abb. 2338) auf den Boden des Abdrucks bringt und darauf achtet, daß diese Lage auch nach den Wänden zu nicht ansteigt. Brill türmt die Masse kegelförmig auf und läßt die Seitenwände unberührt, damit diese Stellen nach dem Schrumpfen gut zugängig bleiben (Abb. 2339). Er weist, wie auch andere, mit Recht darauf hin, daß die Ränder am besten zu umgehen sind, wenn die nicht zu flüssige Masse von der Mitte aus zu den Rändern herangebracht wird. Von Wichtigkeit ist auch, daß der Pinsel beim Aufnehmen der Masse nicht in ganzer

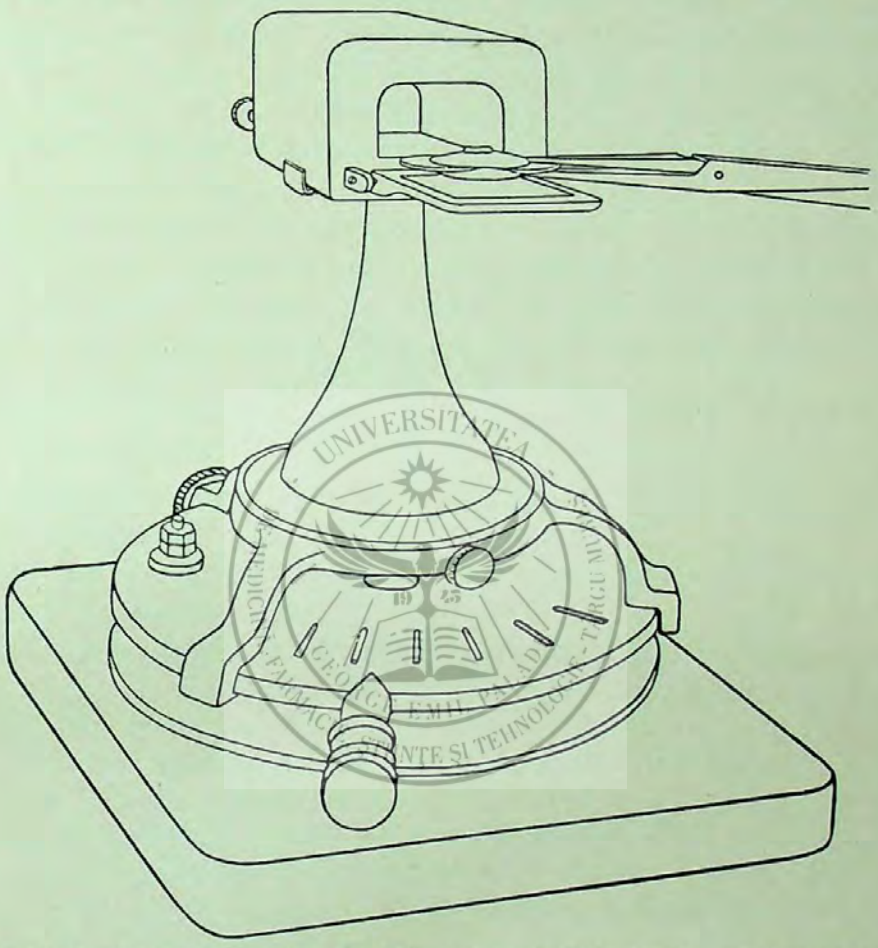

Abb. 2341. Nach dem Vorwärmen wird das Tellerchen mit Hilfe der Zangenpinzette in den Brennofen geschoben. (Mitchells Ofen.)

Ausdehnung, sondern nur im Spitzenteil benetzt wird, und zwar zweckmäßig nur an der unteren Fläche (Abb. 2340). Ist trotz vorsichtigen Einführens etwas von der Masse an unerwünschter Stelle hängengeblieben, so entfernt man diese Teilchen mit dem schwach angefeuchteten Pinsel.

Die zum Brennen vorbereitete Schicht darf nicht sofort der vollen Hitze des Brennofens ausgesetzt werden, weil sie sonst infolge stürmischer Entwicklung von Wasserdampf, bzw. durch die Entzündung des Alkohols, aufgerissen werden kann. Nach langsamem Vorwärmen an der Außenfläche des Ofens wird das Schälchen mit einer Zangenpinzette hineingeschoben (Abb. 2341) und der Ofen auf die nötige Temperatur gebracht. Diese läßt sich am Pyrometer ablesen, wenn ein solches vorhanden, oder mit Hilfe von Segerkegel bestimmen (s. auch unter Keramik), bzw. durch direkte Beobachtung der Einlage selbst ablesen. Sehr einfach und praktisch

ist die Benutzung einer Uhr, wenn man sich die Brenndauer gemerkt hat. Bei direkter Betrachtung sind zur Schonung der Augen Augenschutzgläser dringend anzuraten. Man sieht wie die Masse zuerst immer weißer wird, dann zusammensinkt und einen dunkleren Ton annimmt. Nimmt man nun das Schälchen heraus, so erkennt man, daß die eingeführte Schicht biskuitartiges Aussehen angenommen hat und stark geschrumpft ist. Dieses biskuitartige Aussehen wird im allgemeinen immer für die ersten Brände als der erwünschte Zustand bezeichnet, wenngleich nicht ohne weiteres einzusehen ist, warum ein Erhitzen auf „Glanz" schaden soll. Vielleicht hat sich dieser Brauch in Anlehnung an den „Vorbrand" bei der industriellen Porzellanfabrikation eingeführt. Diesem Vorbrand folgt aber ein Glasieren mit einer besonderen und anders zusammengesetzten Glasurmasse, die in den durch das Vorbrennen porös gewordenen Gegenstand gut eindringen kann und sein Aussehen verschönern soll. Das Brennen der Einlage beruht jedoch auf ganz anderen Vorbedingungen, es ist deshalb auch, und das zeigt die praktische Erfahrung wenigstens, kein Nachteil bemerkbar, wenn auch die ersten Schichten schon auf Glanz gebrannt werden. Smreker, Philipp u. a. äußern sich ebenfalls in diesem Sinne. Voraussetzung ist natürlich, daß keine Überhitzung während des ganzen Brennprozesses eintritt, weil hierdurch eine Aufhellung der Farbe zustande kommt. Beispielsweise bekommen die an sich schon hellen Farben Nr. 8 und 22, und besonders letztere, beim Überhitzen ein sehr helles Aussehen, beide bleiben aber dennoch beim Vergleich mit Deckweiß deutlich im Ton unterschieden. Auch die übrigen Farben unterliegen bei zu starkem Erhitzen einer Aufhellung.

Abb. 2342. Fertige Einlage (Eckzahnsspitze).

Nach Abkühlung des ersten „Brandes", deren künstliche Beschleunigung teils empfohlen (Auflegen des Schälchens auf nasse Watte oder anderem), teils verworfen wird, sind die durch Schrumpfung entstandenen Spalten und etwaige Blasen (geschlossene aufstechen!) mit dünnem Brei sorgfältig anzufüllen. Hierbei kann die Zuhilfenahme eines kleinen Tropfen Wassers (bzw. Alkohol) sehr förderlich sein. Erst wenn die Spalten dicht sind, wird die Höhle weiter mit der Masse angefüllt, wobei wieder, wie oben angegeben, zu verfahren ist, insbesondere sind die Folienränder peinlichst zu vermeiden. Je mehr sich die Höhle anfüllt, um so unentbehrlicher macht sich die Benutzung einer Lupe (Abb. 2340) gerade in Hinsicht auf das Freihalten des Randes. Als Lupe von zweckmäßiger Größe kommt ein Durchmesser von etwa 6 cm in Frage, sie muß mit einem handlichen Griff versehen sein. Auch darauf ist zu achten, daß die Schicht eine gleichmäßige ruhige Oberfläche erhält. Nach dem Brennen wiederholt sich dasselbe so lange, bis die Einlage das gewünschte Niveau erreicht hat (Abb. 2342) und überall an den Wänden und den Rändern anliegt. Im allgemeinen kann man damit rechnen, daß eine Einlage in der beschriebenen Weise drei-, vier- oder fünfmal in den Ofen gebracht werden muß, bis sie fertig ist. Beim letzten Brennen ist die Erzielung einer gleichmäßigen glatten Oberfläche mit Hochglanz von besonderer Wichtigkeit. Während bei den Zwischenbränden eine unvorsichtige Abkühlung nicht so ängstlich zu nehmen ist, empfiehlt es sich, nach dem Schlußbrand sorgsamer zu sein und, wenn man es nicht eilig hat, die Einlage am besten im Ofen abkühlen zu lassen.

Weitere Bearbeitung und das Einsetzen der gebrannten Einlage. Nach dem Abkühlen hat man die Einlage mitsamt der Folienumhüllung aus der Einbettmasse zu entfernen und die Folie von dem gebrannten Stück abzuziehen. Das geschieht in

der Weise, daß man mit einer breiter endigenden Pinzette, etwa einer anatomischen, den Folienkragen bis nahe an die Einlage heran faßt und die Folie dann senkrecht zur Oberfläche der Einlage an verschiedenen Stellen abzieht (Abb. 2343). Etwaige noch stärker anhaftende Teilchen versucht man dann mit einem spitzen Instrument oder mit einem ganz feinen Radbohrer zu entfernen, was meistens keine allzu großen Schwierigkeiten macht.

Das Einprobieren der Einlage geschieht zunächst bei trockener Kavität, weil sich sonst der Randschluß nicht ordentlich übersehen läßt. Zur Nachprüfung der Farbe feuchtet man Zahn und Einlage an und wählt, wenn zwei Einlagen gebrannt wurden, die günstigste aus. Um namentlich bei kleineren Einlagen ein Entgleiten und womöglich ein Verlieren zu verhindern, mag die Empfehlung von Philipp, dem Patienten eine Papiertasche, wie sie an den Kopfstützen Verwendung finden, umzuhängen, praktisch sein. Besondere Unterschnitte oder Rauhigkeiten zum besseren Anhaften des Befestigungsmittels anzubringen, erscheint unnötig, wenn

Abb. 2343. Abziehen der Folie von der gebrannten Einlage.

die Kavitätenpräparation (s. d.) richtig ausgeführt wurde. Die Wahl des Befestigungsmittels hat mit großer Sorgfalt zu geschehen, da, wie schon bei dem diesbezüglichen Abschnitt (s. d.) gesagt wurde, das endgültige Aussehen der Einlage hiervon wesentlich beeinflußt wird. Philipp empfiehlt, wie schon gesagt, vom normal härtenden Harvard-Zement die Farben 1, 3, 4, 6, 7 vorrätig zu halten. Man kann gar nicht zuviel Auswahl haben, und es empfiehlt sich, auch beim Befestigen eine Farbenskala zu Rate zu ziehen. Bei Benutzung von „Synthetic" zur Befestigung leisten die stabförmige Farbenskala der Firma De Trey, bzw. die in einer Flüssigkeit aufbewahrten Farbenproben derselben Firma vorzügliche Dienste. Nach dem üblichen Auswaschen der Kavität und der Einlage mit Alkohol und dem nachfolgenden Trocknen mit dem warmen Luftbläser erfolgt das Einsetzen mit dem dünn angerührten Befestigungsmittel. Dabei ist die Einlage eine Zeitlang unter Druck zu halten, damit nicht nachträglich ein Herausheben stattfindet. Bei Einlagen, die auf die Approximalfläche übergreifen, ist es, wie auch bei Gußfüllungen, praktisch, einen feinen Polierstreifen um die Füllung herumzulegen und damit einen gleichmäßigen Druck auszuüben.

Die gebrannte Einlage in Verbindung mit der Goldgußfüllung. Eine bedeutende Erweiterung der Anwendungsmöglichkeit der gebrannten Einlage ergibt sich, wenn sie mit der Goldgußfüllung verbunden wird (s. auch daselbst). Diejenigen Stellen,

welche wegen zu starker Beanspruchung durch den Kauakt oder wegen ungünstiger Lage für die gebrannte Einlage allein ausscheiden, können auf diese Weise doch Berücksichtigung finden. Voraussetzung ist aber, daß die Bißverhältnisse die Herstellung einer genügend tiefen Kastenform zur Aufnahme der Einlage gestatten.

Abb. 2344.

Abb. 2345.

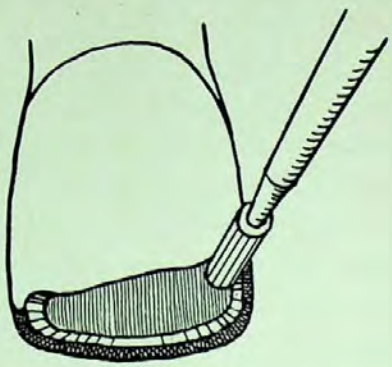

Abb. 2346.

Abb. 2347.

Abb. 2348.

Abb. 2344—2348. Gebrannte Einlage in Verbindung mit der Goldgußfüllung. Abb. 2344. In Wachs modellierte Schneidekante (Wurzelstift). Abb. 2345. Dasselbe nach dem Ausschneiden des Kastens. Abb. 3246. In Gold gegossen und eingesetzt, Ausrunden scharfer Ecken. Abb. 2347 u. 2348. Gebrannte Einlagen eingesetzt.

Die Grundsätze der Kavitätenpräparation für die Gußfüllung (s. d.) haben auch hier Anwendung zu finden. Insbesondere kommen für diese Verbindung mit der gebrannten Einlage Defekte an den freien Ecken und Schneiden (Abb. 2344—2348) der vorderen Zähne in Betracht, aber auch an buccalen Ecken der Prämolaren kann hier und da eine solche Verbindung erwünscht sein (Abb. 2349).

Abb. 2349. Gußecke mit Kasten für gebrannte Einlage.

Die Vorbereitung der Kavität und das Modellieren in Wachs geht zunächst ganz so vor sich, als ob es sich nur um eine Gußfüllung handelt. Erst wenn die Zahnform vollständig in Wachs (Abb. 2344) hergestellt ist, schneidet man an der für die gebrannte Einlage bestimmten Stelle aus dem Wachs einen Kasten heraus (Abb. 2345). Darauf wird das Wachsstück gegossen und das Gußstück in üblicher Weise in der Kavität befestigt (Abb. 2346). Nachdem noch Verbesserungen der Kastenform und eventuelle Ausrundungen von scharfen Ecken vorgenommen sind, beginnt man mit dem Folienabdruck und den weiteren schon beschriebenen Maßnahmen für die Herstellung der gebrannten Einlage.

Die Verbindung mit der Goldgußfüllung kommt nicht nur für freie Ecken oder Schneiden, sondern, wie es schon früher mit der geklopften Goldfüllung u. a. geschah, auch für Kavitäten an der Approximalfläche in Betracht, wenn diese ungünstig liegen.

Die rückwärtigen Teile der Kavität werden als Gußfüllung und die vorderen sichtbaren Teile als gebrannte Einlage behandelt. Vorbedingung ist auch hier, daß eine genügende Tiefe die Verankerung der beiden Einlagen gewährleistet.

Brennöfen. Hier seien noch kurz einige allgemeine Bemerkungen über die Brennöfen angeschlossen, von denen es eine ganze Anzahl brauchbarer Arten gibt (s. auch unter Keramik). Wenn auch jeder Ofen eine begrenzte Lebensdauer hat, so hängt eine volle Ausnützung doch sehr von der sachgemäßen Handhabung ab. Der Ofen sollte möglichst immer von derselben Person bedient werden. Ein Rissigwerden der Muffel läßt sich durch langsames Vorwärmen am ehesten hintanhalten, deshalb und nicht minder auch wegen des Heizkörpers und des Brenngutes sollte man nur Öfen mit Regulierungswiderstand anschaffen. Ein Pyrometer ist, wenn man die Anschaffungskosten scheut, durchaus zu entbehren. Zum Brennen der Jenkins-Masse ist zwar keine hohe Temperatur erforderlich, aber es empfiehlt sich doch, um auch Massen mit höherem Schmelzpunkt brennen zu können, einen entsprechenden Ofen auszuwählen. Es wird auch nicht für jeden zweckmäßig sein, sich mehr als einen Ofen zu halten, deshalb müßte die lichte Weite der Muffel nicht nur für Einlagen, sondern auch zur Aufnahme anderen, etwas größeren Brenngutes (etwa Mantelkronen) geeignet sein. Es hängt das aber natürlich ganz davon ab, wie häufig und welcher Art die keramischen Arbeiten des einzelnen sind. Bezüglich der Art des Heizkörpers (Silitstäbe, Chromnickel, Platin) dürfte sich Platin im allgemeinen immer noch am meisten empfehlen, weil es einen hohen Schmelzpunkt hat und Temperaturen über 1000°, wie sie bei den hochfließenden Massen nötig sind, gut verträgt. Sehr bekannte und leistungsfähige Öfen mit Platinwickelung sind z. B. die von Mitchell (Abb. 2341), von Hammond (Abb. 2350), von S. S. White (Abb. 2351) und von Ash. Genannt sei auch der Platinofen von Kremin und Zimmermann (Abb. 2352). Erwähnt seien auch der Ofen von Brill (Silitstäbe als Heizkörper), der Temperaturen bis 1400° liefern soll, und der Heraus-Ofen (Abb. 2353). Ausschließlich für Jenkins-Füllungen kommen auch noch eine Anzahl kleinerer Öfen mit Platinwickelung bzw. billigeren Heizkörpern in Betracht. So empfiehlt Philipp speziell für Jenkins-Massen den nicht mit Platin gewickelten und daher billigeren elektrischen Ofen „Dens" der Firma Poppenberg und sagt, daß es kaum einen Ofen mit gleichmäßigerem Brand für diese Masse gäbe.

Schliff-Füllungen. Im geschichtlichen Überblick (s. d.) ist bereits auf die verschiedenen Methoden hingewiesen worden, die vor Einführung und im Anfang der gebrannten Einlage noch eine besondere Rolle spielten. Wenn nun auch diese Methoden ganz in den Hintergrund getreten sind, so ist ihre gelegentliche Berechtigung doch nicht von der Hand zu weisen, und in der Tat gibt es auch heute noch Praktiker, die sich diese in geeigneten Fällen zunutze ziehen. Am seltensten kommen noch diejenigen Einlagen in Betracht, die aus Teilen künstlicher Zähne zurechtgeschliffen werden. Das mühsame Zuschleifen solcher Stücke, die Oliver Richards z. B. schon in der Weise bewerkstelligte, daß er zwei Bohrmaschinen gleichzeitig, die eine links und die andere rechts herum, bewegte, und das zu beschleifende Stück den beiden in entgegengesetzter Richtung sich drehenden Steinen aussetzte, genügt an sich, dieses Verfahren zu scheuen. Freie Schneidekanten lassen sich ebenfalls, und zwar in größerer Ausdehnung, in geeigneten Fällen unter Benutzung von entsprechenden Teilen künstlicher Zähne ersetzen, indem man die Krampons in eine rückwärts befindliche Goldgußeinlage versenkt. Das gute Gelingen hängt einmal von der richtigen Auswahl der Farbe ab und dann von der Genauigkeit mit der die Schlifffläche der zur Berührung kommenden Teile des natür-

lichen und künstlichen Zahnes aufeinanderpassen. Es läßt sich so ein recht befriedigendes Ergebnis erzielen. Wer aber selbst auf diese Weise größere Schneidekanten ersetzt hat, wird, wenn er die außerordentliche Mühe und Zeit in Betracht zieht, die zu einem guten Gelingen nötig sind und dann schließlich noch das ver-

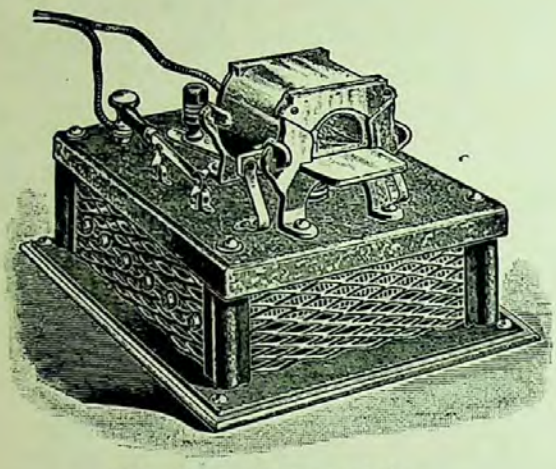

Abb. 2350. Hammondofen.



Abb. 2351. Brennofen von S. S. White (mit Pyrometer).

schiedene optische Verhalten des natürlichen und künstlichen Zahnteiles bei verändertem Lichteinfall berücksichtigt, diese Methode nicht empfehlen können. Hier liegt ein Ersatz der Gesamtkrone durch Ringstiftzahn, Mantelkrone oder anderem viel mehr im Interesse des Patienten, als die noch so gelungene geschliffene Einlage.



Abb. 2352. Platinofen von Kremin und Zimmermann.



Abb. 2353. Heräus-Ofen.

Dagegen kommt bei kleineren Kavitäten auch heute noch die Anwendung des Dall'schen Prinzips, geschliffene Einlagestäbchen zu benutzen, die bestimmten Bohrertypen entsprechen, in Betracht. Bei der Entwicklung, welche die gebrannte Einlage sowohl als auch die Gußfüllung inzwischen genommen haben, ergibt sich ein viel kleinerer Anwendungsbereich als zu der Zeit, als Robin oder Guttmann

sich für dieses Prinzip einsetzten, bzw. es ergänzten. Heute sind es eigentlich nur noch einfache, kleinere, zentral (Abb. 2354) gelegene Höhlen, für die eine solche Schliff-Füllung gelegentlich am Platze erscheint, während die auf die mesiale oder distale Seitenfläche übergreifenden Kavitäten wegen der zurückbleibenden dünnen Ränder

Abb. 2354. Siehe Text.

Abb. 2355. Siehe Text.

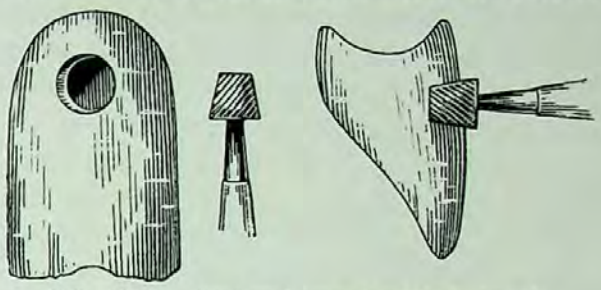

Abb. 2356. Vorbereitung der Höhle für die Schliff-Füllung. (Aus Guttmann.)

ausscheiden. In Betracht kommen auch kleine Stellen nahe der Schneidekante (Hypoplasien), die aber wegen ungenügender Tiefe bis durch die Rückfläche hindurch ausgebohrt werden müssen (Abb. 2355). Vorbedingung bei Anwendung der Schliff-Füllung ist, ebenso wie bei der gebrannten Einlage, eine genügende Tiefe der Kavität, ferner eine genügende Auswahl an Stäbchen, um auch eine passende Farbe aussuchen zu können. Die seinerzeit von der Firma Ash & Sons noch in 72 Farben gefertigten Stäbchen sind heute schwer zu erhalten. Wegen des geringen Absatzes lohnt sich offenbar die Fabrikation nicht mehr recht. Beim Ausbohren ist darauf zu achten, daß die Öffnung kreisrund wird, da sonst kein ordentlicher Randschluß zustande kommt (Abb. 2356). Für den zuletzt benutzten Einlagebohrer wird das entsprechende Loch der Lochlehre (Abb. 2357) festgestellt und hiernach ebenfalls bestimmt, welches Stück aus dem Stäbchen herausgeschnitten werden soll (Abb. 2358, 2359, 2360). Die Befestigung geschieht auf dem üblichen Wege; das über das Niveau des Zahnes hinausragende Stück des Stäbchens wird abgeschliffen.

Abb. 2357. Lochlehre.

Gußfüllungen[1]). Ein von Kaiser demonstriertes Verfahren (Saugapparat), „Porzellan" zu gießen, hat bisher noch keinen allgemeinen Anklang gefunden. Wer sein Gußverfahren zu sehen Gelegenheit hatte, wird gewiß mit Interesse gefolgt sein, aber man kann sich den Einwänden Grawinkels nicht verschließen, die insbesondere auch als schwerwiegendsten Nachteil bezeichnen, daß die Struktur des Gusses noch nicht dicht genug sei. Seine weiteren Einwände, daß die Oberfläche des Gusses noch zu rauh sei, und die mangelnde Möglichkeit der Farbenabstufungen sind Nachteile dieser Methode, die gerade für Einlagen wesentlich ins Gewicht fallen.

Brill hat folgendes Gußverfahren beschrieben: Er bettet die Wachsform in den Kopf einer Tonpfeife ein, bringt die Masse im elektrischen Ofen zum Schmelzen und saugt sie dann vom Mundstück der Pfeife her durch negativen Luftdruck in die Form.

Ein durch seine Einfachheit von vornherein bestechendes Gußverfahren stellt „Eldentog" dar. Die Kavitäten werden wie für Goldgußfüllung präpariert, dabei sind dünn auslaufende Kanten zu vermeiden, überall ist auf genügende Tiefe der

[1]) S. auch: „Geschichtlicher Überblick."

Höhle zu achten. Der Abdruck wird ebenfalls mit dem üblichen Wachs genommen, dann aber mit besonderen Gußstiften in Verbindung gebracht. Wegen der Zähflüssigkeit des Materials muß der Querschnitt beträchtlich dicker sein als beim Goldguß. Einen großen Fortschritt gegenüber den früheren massiven Messinggußstiften stellen die neu in den Handel gekommenen durchlochten Aluminiumgußstifte dar. Man kann nun den Abdruck mit einem gewöhnlichen dünnen Gußstift, der in die Mitte und senkrecht eingeschmolzen werden muß, herausnehmen und über diesen nachher den Aluminiummantel schieben. Die Befestigung des Mantels an dem Stift und dem Abdruck geschieht am besten so, daß man zunächst etwas flüssiges Abdruckwachs an dem der Einlage abgewandten Ende hineinlaufen läßt und dann für guten Übergang zum Abdruck sorgt. Man soll den Mantel wegen der Zähflüssigkeit der Masse so dick wie möglich wählen. Der Gußstift ist an seinem dem Abdruck abgewandten Ende so geformt, daß er in eine entsprechende Öffnung eines Einbettungstellers aus Messing (Abb. 2361) gesteckt werden kann. Der Einbettungsteller wird mit Glycerin eingepinselt, um ihn gegen die Einbettmasse zu isolieren. Darauf wird der Wachsabdruck wie beim Goldguß sorgfältig mit Alkohol und dann mit der Einbettmasse eingepinselt. Das freie Ende des Gußstiftes wird, wie gesagt, in die vorgesehene Öffnung in die Mitte des Einbettellers versenkt, die Gußküvette ebenfalls in den Teller gestellt und anschließend mit Einbettungsmasse gefüllt. Die Einbettungsmasse ist besonders hart, da sie einen stärkeren Druck aushalten muß. Nach völligem Erhärten löst man den Einbettungsteller durch drehende Bewegungen vorsichtig ab und entfernt nach leichtem Erwärmen den Gußstift aus der Wachsform. Durch die besondere Form des Einbettellers wird ein entsprechender Gußtrichter hervorgerufen, der später zur Aufnahme eines im Handgriff des Druckapparates befindlichen zylindrischen Metallkolbens dient. Das Vorwärmen und Abfließen der Wachsform geschieht in der bekannten Weise. Alsdann stellt man die Gußküvette in den Druckapparat[1]) und legt je nach der Größe des Abdrucks zwei oder mehr „Porzellankügelchen" in den Gußtrichter (Abb. 2361). Nachdem man nun noch eine trockene Asbestscheibe in den Druckstempel eingefügt hat, wird das Gußmaterial langsam mit der Rauschflamme erwärmt und schließlich (ohne Stichflamme) zum Schmelzen gebracht. Der richtige Zeitpunkt ist erreicht, wenn die einzelnen Kügelchen ganz zusammenfließen. (Der Schmelzpunkt wird mit 1150° angegeben.) Nun drückt man den Stempel etwa eine viertel Minute kräftig herunter, so daß der Metallkolben mitsamt der Asbestscheibe in den Gußtrichter gelangt und das Gußmaterial auf diese Weise in die Form preßt. Durch langsames Abkühlen im Vorwärmofen oder in trockenem Gips vermeidet man Sprünge im Gußstück. Nach dem Erkalten Abbürsten unter fließendem Wasser und Abtrennen der Füllung mit Hilfe eines scharf auslaufenden, feucht gehaltenen Steines. Die weitere Bearbeitung unter Schonung der Ränder geschieht



Abb. 2358. Porzellanstäbchen nach Guttmann. a entspricht Bohrergröße 1—9. b entspricht Bohrergröße 10—18. c entspricht Bohrergröße 7—14.

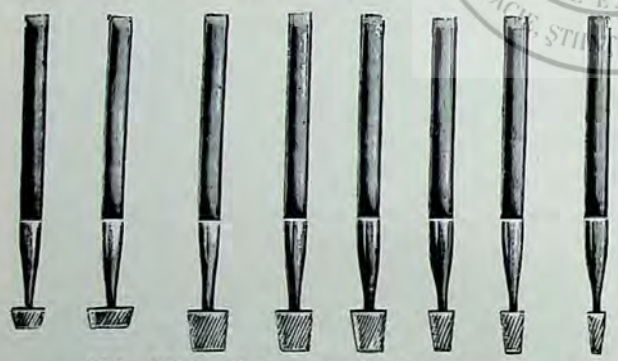
Abb. 2359. Bohrer nach Guttmann.

[1]) Die früher benutzte Schleuderkraft ist aufgegeben worden.

ebenfalls mit geeigneten Steinchen, die feucht zu halten sind. Auch Sandpapierscheiben können am Platze sein. Zur Erzielung einer größeren Glätte ist Poliersand beigegeben, den man mit Holzstäbchen oder Filzkegel benutzen kann. Der Hochglanz soll durch trockene Nachpolieren erreicht werden. Mit der erreichbaren Glätte kann man zufrieden sein, wenn auch nach der ganzen Art des Materials nicht eine so gleichmäßig glatte Oberfläche wie beim Gold zu erwarten ist. Davon kann man sich durch Beobachtung beschliffener Flächen unter dem Mikroskop überzeugen. Übrigens zeigt sich dabei, daß die mit dem Druckapparat gegossenen Stücke deutlich eine größere Dichte (weniger und kleinere Hohlräume) aufweisen als das Rohmaterial. Die genauere Zusammensetzung der Masse ist natürlich Fabrikgeheimnis; es wird von der Firma in ihren Werbeschriften mitgeteilt, daß es sich bei ihrem „Neo-Eldentog" um ein Frittenprozellan handele, welches neben Flußmitteln wenig Kaolin, viel Feldspat und Quarz enthalte. Zur allgemeineren Orientierung möge das dienen, was schon früher (s. unter „Schmelzmassen") gesagt wurde. An einer bei Greth zu findenden Analysenangabe des chemischen Laboratoriums für Tonindustrie (Leiter: Prof. Seger) fällt einerseits der sehr hohe Borsäuregehalt (34,5 Gewichtsteile auf 100) und andererseits der im Vergleich zu anderen Analysenangaben zahnärztlicher Schmelzmassen (siehe unter „Schmelzmassen") hohe Kaolingehalt (24,4 Gewichtsteile auf 100) auf. Es folgen: Krystallsand (15,5), Soda calc. (14,4), Zinnoxyd (4,2), Kalisalpeter (3,8), Marmor (2,0) und Knochenasche (1,2). Es lassen sich mit diesem Verfahren auch verzweigtere Einlagen, die über Kaufläche und Approximalfläche hinweggehen, herstellen. Hierbei kann man auch Schrumpfungserscheinungen, die wohl auch zum Teil wie beim Goldguß auf die Einbettmasse zurückzuführen sind, bemerken. Auch in Verbindung mit Stiften aus Platin oder Golddraht läßt sich die Neo-Eldentog-Masse anwenden, wobei man wie bei der Goldgußfüllung (s. d.) verfährt. Es ist aber darauf zu achten, daß die Stiftenden von einer genügend dicken Schicht umgeben werden können, da sonst entweder kein ordentliches Anfließen erfolgt oder ein nachträgliches Abplatzen zu erwarten ist. Stifte müssen vor dem Abdrucknehmen in ihrer Lage so gesichert sein, daß sie nicht beim Einführen des Wachses verschoben werden können. Läßt die Kavität und die Gestalt des Zahnes nur eine dünne Schicht zu, so müssen eben andere Füllungsmethoden oder eventuell die Verbindung mit Goldguß zur Anwendung kommen. Wie sich freie Ecken aus Neo-Eldentog bei richtiger Auswahl der Fälle, sei es in Verbindung mit einem Wurzelstift (18karätiger

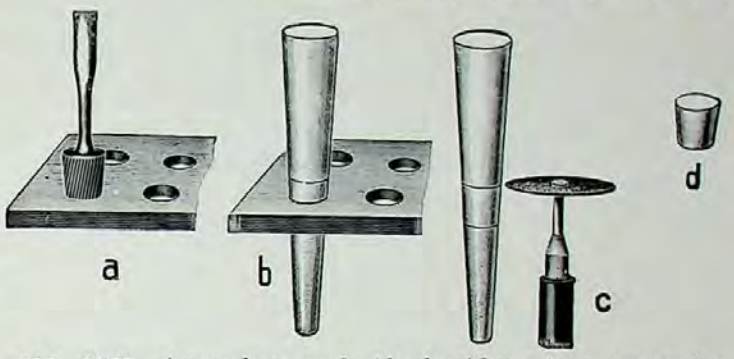

Abb. 2360. Aussuchen und Abschneiden eines passenden Stäbchens nach der Lochlehre. (Aus Guttmann.)
a = Zuletzt benutzter Bohrer in der Lochlehre. b = Bohrer durch Stäbchen ersetzt. c = Abschneiden. d = Einlage.

Abb. 2361. Druckapparat „Eldentog".
a = Einbetteller mit Gußstift und Abdruck.
b = Gußküvette im Druckapparat.

Golddraht), kurzen Verankerungsstiften (Platin-Iridium, Stärke 0,7 mm) oder mit Schwalbenschwanzverankerung bewähren, müssen erst weitere Erfahrungen lehren. Insbesondere gilt das von den Fällen mit ungünstigen Bißverhältnissen. Bei Anwendung eines Schwalbenschwanzes sind ungenügende Tiefen und zu plötzliche Übergänge zu vermeiden. Insbesondere ist darauf zu achten, daß ein möglichst breiter und tiefer Übergang vom Hauptteil der Kavität zum Schwalbenschwanz vorhanden ist, da es sonst schon bei der Einprobe leicht zu einem Bruch an dieser Stelle kommen kann. Die Sprödigkeit des Materials kann sich auch sonst beim Ausarbeiten und Einsetzen bemerkbar machen, es kann z. B. eine sattelförmige Einlage bei zu starkem Druck durchbrechen oder es kann von einer im Niveau noch zu hohen Einlage bei der Artikulationsprobe etwas abplatzen, wenn sie besonders kantenwärts zu scharf getroffen wird. Es ist deshalb Vorsicht geboten und schon bei der Präparation der Höhle darauf zu achten, daß auch der Gegenzahn bei Ausführung der Kaubewegungen eine genügend dicke Kante zuläßt. Wenn sich auch bei diesem Verfahren ein überraschend guter Randschluß erzielen läßt, so vermißt man doch hier und da die beim Gold so wertvolle Möglichkeit, feine Randspalten noch nachträglich durch Treiben der Ränder beseitigen zu können.

Die Farbenfrage hat sich, da die herstellende Firma zur Zeit schon über 20 verschiedene Farbtöne herausgebracht hat, wesentlich gebessert und wird sich mit ihrer Zunahme immer weiter bessern. In dieser Hinsicht ist allerdings zu berücksichtigen, daß eine Vermischung der verschieden gefärbten Kügelchen nicht zulässig ist, weil sich dabei Streifen bilden. Auch Abstufungen, wie sie von der gebrannten Mineraleinlage bekannt sind, also etwa eine halswärts andere Tönung, können schon wegen des Gußverfahrens nicht gemacht werden. Wenn man bedenkt, daß man bei den 30 Farben der Jenkins-Masse häufig doch noch zwei, drei und mehr Farbtöne mischt, um eine möglichst genau mit dem Zahn übereinstimmende Einlage zu erzielen, so wird sofort die besondere Abhängigkeit von der zur Verfügung stehenden Farbenzahl klar. In den beigegebenen Glasurfarben wird man auch keinen genügenden Ersatz erblicken können. Bei den weniger sichtbaren Stellen der Zähne spielen diese feineren Farbenabstufungen natürlich eine geringere Rolle. Es wäre zu begrüßen, und Verfasser hat es der Firma vorgeschlagen, die Zahl der Farbenmöglichkeiten dadurch zu erhöhen, daß, ähnlich wie bei der Jenkins-Masse, auch Pulver in den Handel kommen außer den Kügelchen. Man kann sich dann die verschiedenen Pulver nach Wunsch mischen und so die Farbabstufungen wesentlich vermehren. Nach dem Mischen muß das Pulver in einem Tiegel oder anderem vorgeschmolzen werden, ehe die Masse (in mehreren Stücken) in den Gußtrichter gebracht wird, da es sonst in den Gußkanal hineinrutschen würde. Verfasser ist auf diese Möglichkeit gekommen, als er in Ermangelung geeigneter Farben Kügelchen zu Pulver zerstampfte und wie oben beschrieben vorging. Übrigens lassen sich auch mit der Jenkins-Masse in derselben Weise Einlagen gießen. Über die Bewährung der Füllungen gegenüber der Mundflüssigkeit müssen noch einige Jahre verstreichen, bis man endgültig Stellung nehmen kann. Es ist daher wertvoll, daß Greth die ursprünglich herausgekommene Eldentog- und die Neo-Eldentog-Masse in verschieden zusammengesetzten Flüssigkeiten untersucht hat. Während sich besonders die zuerst herausgebrachte Masse in den Versuchen als nicht säurebeständig erwies, konnten die zuletzt von der Firma gelieferten Massen die Probe bestehen. Auch Verfasser konnte an einer Versuchsreihe mit der neuen Masse in einer 1proz. bzw. 10proz. Milchsäure nach acht Tagen keinerlei Gewichtsverlust feststellen.

Einen Nachteil kann man noch in der Härte des Materials insofern sehen, als ein eventuell notwendig werdendes späteres Herausbohren der Einlage schwieriger

als bei anderen Füllungen sein dürfte. Und schließlich wäre als Nachteil gegenüber der Goldgußfüllung noch zu erwähnen, daß die mit dem Zahn mehr übereinstimmende Farbe an weniger übersichtlichen Stellen die Erkennung des Randschlusses beim Einprobieren erschweren kann. Sind schon bei der Goldgußfüllung ganz kleine Kavitäten wegen der schlechten Hantierung ungeeignet, so muß bei diesem Verfahren die Grenze noch früher gezogen werden, da schon der Gußstift mehr Platz erfordert und die Ausarbeitung erschwert ist. Die Erwähnung dieser Nachteile geschieht nicht, um dieses verhältnismäßig junge Verfahren in seiner Bedeutung herabzudrücken, sondern nur, um davor zu warnen, es wahllos anzuwenden. Wie auch die anderen Füllungsarten nicht in jedem Fall am Platze sind, so auch dieses Verfahren. Diese entwicklungsfähige Methode hat namentlich für diejenigen, welche selten in die Lage kommen, gebrannte Mineraleinlagen auf die bisher übliche Weise herzustellen, den Vorzug der großen Einfachheit und eines Arbeitsganges, der sehr an denjenigen des bekannten Goldgußverfahrens erinnert. Es ist in diesem Verfahren eine Bereicherung der Füllungsmöglichkeiten zu erblicken. Als Vorteil gegenüber der Goldgußfüllung kommt das schlechte Leitungsvermögen für Wärme und Kälte, an sichtbaren Stellen, insbesondere an großen labialen Höhlen, das zahnähnlichere Aussehen und schließlich vielleicht auch ein günstigeres Verhalten zum Zahnfleisch in Betracht.

Literatur: Bauer, Ernst P., Keramik (Dresden u. Leipzig, Steinkopff 1923). — Brill, Eugen, Leitfaden der zahnärztlichen Keramik (Berlin, Berlinische Verlagsanstalt 1925). — Ders., E., Eine einfache Methode, Porzellangußfüllungen herzustellen. Vjschr. Zahnheilk. **1928**, H. 1. — Bruck, W., Das Füllen der Zähne mit Porzellan (Breslau, Schlesische Verlagsanstalt 1902). — Bruhn, Chr., Verhandlungen über Porzellanfüllungen. Korresp.bl. Zahnärzte **1901**. — Dappen, Über Glasplomben. Korresp.bl. Zahnärzte **1900**. — Dietz, R., Das Porzellan (Halle, Knapp 1907). — Feiler, E., Die Porzellangußfüllung. Zahnärztl. Rdsch. **1928**, Nr. 43. — Ders.: Einlagefüllungen. Zahnärztl. Rdsch. **1927**, Nr. 46. — Grawinkel, C. J., Über das Gießen von Porzellan. Vjschr. Zahnheilk. **1921**, H. 1. — Greth, H., Das Porzellangußverfahren „Eldentog". Dtsch. zahnärztl. Wschr. **1928**, Nr 18. — Guttmann, Neue Methoden für Herstellung und Anwendung von Porzellan-Einlage-Füllungen. Korresp.bl. Zahnärzte **1901**. — Ders., Die Porzellan-Schliff-Füllung (Berlin, Ash u. Sons 1903). — Herbst, W., Glas als Füllungsmaterial. Korresp.bl. Zahnärzte **1889**. — Ders., Zur Glasfüllungsmethode. Korresp.bl. Zahnärzte **1891**. — How, Storer, Porzellanfüllungen (Dent. Cosmos). Korresp.bl. Zahnärzte **1889**. — Jenkins, N. S., Porzellan-Email-Einlagen. Korresp.bl. Zahnärzte **1899**. — Kremin, G., Elektrische Öfen (Berlin, Meußer 1926). — Linderer, Joseph, Fournieren und Plattieren der Zähne. Dtsch. Vjschr. Zahnheilk. **1874**. — Mamlok, H. J., Die Porzellanfüllung, 2. Aufl. (Berlin, Berlinische Verlagsanstalt). — Miller, W. D., Lehrb. d. konserv. Zahnheilk. (1898). — Moeser, E., Die Herstellung homogener Emailleeinlagen zum Füllen von Zähnen. Z. Wbl. **1899**. — Ders.: Über Porzellanfüllungen unter besonderer Berücksichtigung von Neo-Eldentog. Zahnärztl. Rdsch. **1928**, Nr. 46. — Moore, E. C., Porzellanfrontflächen für kariöse Zähne (The independent Practitioner). Korresp.bl. Zahnärzte **1884**. — Moral, H., Schliffe durch künstl. Zähne. Erg. Zahnheilk. **1917**, H. 3/4. — Münch, Über Porzellanfüllungen unter besonderer Berücksichtigung von Neo-Eldentog. Zahnärztl. Rdsch. **1928**, Nr 36. — Neubaur, „Eldentog Press-Porzellan". (Berlin, H. Meußer, 1928.) — Ottolengui, Rodrigues, Die Anwendbarkeit und Herstellung von Porzellanfüllungen. Korresp.bl. Zahnärzte **1902** (Items of Interest). — Philipp, S., Gebrannte Porzellanfüllungen mit bes. Berücksichtigung der Jenkins-Masse. Dtsch. Mschr. Zahnheilk. **1924**, H. 17, 18. — Ders., Einige grundsätzliche Betrachtungen zum Thema der Porzellanfüllungen. Zahnärztl. Rdsch. **1927**, Nr 17, 18. — Richards, G. Oliver, Porzellaneinlage in Verbindung mit einer Goldfüllung an der Approximalfläche eines Schneidezahnes. Korresp.bl. Zahnärzte **1895** (J. of the British Dent. Assoc.). — Robin, Pierre, Instrumentarium und konische Porzellankegel zur Herstellung von Porzellaneinlagen („Le progrès dentaire", Sept. 1901). Korresp.bl. Zahnärzte **1902**. — Rollins, W. H., Porzellanfüllungen. Korresp.bl. Zahnärzte **1884**. — Scheer, K., Das Porzellangußverfahren „Eldentog", unter Mitberücksichtigung der Gußmasse „Lawecry". Dtsch. zahnärztl. Wschr. **1929**, Nr 12. — Schoenbeck, F., Materialkunde (Berlin, Meußer 1923). — Smreker, Ernst, Das Füllen der Zähne mit Porzellan (Berlin, Berlinische Verlagsanstalt 1926). — Steinbrecht, G., Die Steingutfabrikation (Wien u. Leipzig, Hartlebens Verl. 1925). — Stokes, J. L., Porzellanfüllungen (Southern-Dental Journal). Korresp.bl. Zahnärzte **1887**. — De Terra, M., Einiges aus der Praxis. Korresp.bl. Zahnärzte **1906**. — Thompson, A. H., Zahnfleischfarbige Porzellanfüllungen. Österr.-ungar. Vjschr. Zahnheilk. **1889** (Dent. Review). — Webb, M. H., Über die Verwendung von Porzellanstückchen zur Füllung von Kavitäten. Korresp.bl. Zahnärzte **1882** (Dent. Cosmos). — Williams, J. L., Die Kunst der Keramik im Dienste der konserv. Zahnheilk. Korresp.bl. Zahnärzte **1900**. — Wolpe, Verhandlungen über Porzellanfüllungen. Korresp.bl. Zahnärzte **1901**. — Wünsche u. Gutowski, Die Keramik in ihrer Anwendung auf dem Gebiet des künstl. Zahnersatzes. In Bruhn: Hdb. d. Zahnheilk. **3** (1926). — Ferner: Auszug aus Dr. Rob.

Richters Vortrag „Über kombinierte Füllungen". Z. Wbl. 1890. — Die Verhandlungen über Porzellanfüllungen in Leipzig. Korresp.bl. 1901. — Glasfüllungen. Z. Wbl. 1898. — Metallisches Email. Korresp.bl. Zahnärzte 1874 (Dent. Cosmos). — Weiße Porzellanplomben. Korresp.bl. Zahnärzte 1882, 245 (Brit. J. dent. Sci.). — Zur Glasfüllungsmethode. Korresp.bl. Zahnärzte 1891. — Ausführliche Literaturangaben finden sich bei Smreker, Ernst: Hdb. der Porzellanfüllungen u. Goldeinlagen. 1. Teil: Porzellanfüllungen, 2. Aufl. (Berlin, Berlinische Verlagsanstalt 1926).

Fabian.

Porzellanfüllung, nach Fehr. Dieses einfache Verfahren zum Brennen von Porzellanfüllungen weicht insofern von dem bisher geübten Verfahren ab, als der Brand der leicht schmelzbaren Porzellanmasse über einer offenen Sauerstoffgasflamme in einer 0,02 mm starken Platinfolie vorgenommen wird. Die Vorteile dieses Verfahrens liegen darin, daß die Porzellanmasse zunächst an der der Flamme zugekehrten Seite schmilzt (im Gegensatz zur eingebetteten Folie, bei der die Masse auf der Oberfläche zu schmelzen beginnt) und deshalb an die Kavitätenränder verläuft, ohne sich zu ballen. Das Verfahren ermöglicht nicht nur das Brennen kleinerer Füllungen, sondern auch den Aufbau von Ecken und von größeren Kauflächenfüllungen und empfiehlt sich wegen seiner Einfachheit, Schnelligkeit und leichten Handhabung.

Pravazsche Spritze (Pravaz, franz. Arzt um 1800), kleine Hohlnadelspritze. Ihre frühere Form, Glascylinder in Hartgummifassung mit Lederkolben ist heute längst zugunsten aseptischer, d. h. auskochfähiger Spritzen verlassen, Prinzipiell jedoch ist die Konstruktion die gleiche geblieben. Die Erfindung der Hohlnadelspritze und damit die subcutane Anwendung von Medikamenten in bis dahin unerreicht exakter Dosierung ist der Grundstein, auf dem sich die ganze neuere Anästhesie aufbaut.

Progenie. Ätiologie. Nicht bei jeder Progenie liegt ein strenger Fall von Vererbung vor. Bekannt ist freilich der berühmte Fall der Habsburger Familie, in der die Progenie in vielen Generationen gehäuft vorkommt, der allerdings bisher erst in Bildern untersucht werden konnte (Abb. 2376 u. 2377). Wie vorsichtig man jedoch bei der Bewertung dieses Falles sein muß, geht daraus hervor, daß bei dem Schädel eines Habsburger Kaisers, den Kantorowicz untersuchen konnte, keine echte Progenie, sondern eine Verkürzung des oberen Alveolarfortsatzes durch Fehlen der seitlichen Schneidezähne vorlag. Erst in den letzten Jahren konnte Korkhaus in verschiedenen Fällen seines Zwillingsmaterials ein gleiches Auftreten echter Progenien bei eineiigen Zwillingen und auch die Häufung dieses Merkmals in zahlreichen Stammbäumen durch Abdrücke und Photographien belegen, so daß an einer wesentlichen Vererbungskomponente bei der Entstehung dieses Krankheitsbildes nicht zu zweifeln ist.

Wie aber entsteht nun im einzelnen das progenische Krankheitsbild? Das neugeborene Kind weist nach den Säuglingsuntersuchungen von Korkhaus stets einen Rückwärtsstand des unteren Alveolarfortsatzes von durchschnittlich 6—8 mm auf. Im Laufe der ersten Monate pflegt der Unterkiefer diese Verkleinerung, die eine entwicklungsgeschichtliche Anpassungserscheinung an den Geburtsvorgang darstellen dürfte, nachzuholen. In den Fällen progenischer Erbanlage überschreitet dieses Längenwachstum des Unterkiefers jedoch — etwa um den 4.—6. Monat herum — dasjenige des Oberkiefers, und die unteren Milchschneidezähne brechen in progenischer Stellung durch (Abb. 2362). Wenn die übrigen Zähne sich anschließen, so treffen wir sie ursprünglich noch im Neutralbiß an, der vielleicht mit einer leichten Mesialverschiebung des Unterkiefers etwa bis in das fünfte Lebensjahr beibehalten wird (Progenie 1. Grades, siehe Abb. 2363 u. 2364). Die nun auftretende Lückenbildung zwischen den Frontzähnen, welche eine stärkere sagittale Verlängerung des Oberkiefers schafft als die des Unterkiefers, zwingt den Unterkiefer in eine leichte Vorschubstellung, ohne daß aber das Bild der echten

Klasse III nach Angle entsteht. Erst der Durchbruch der bleibenden Zähne bewirkt das Einrücken in den Mesialbiß dadurch, daß die Dicke der bleibenden oberen Schneidezähne die ihrer Vorgänger übertrifft und den Unterkiefer zwingt, um soviel nach vorne zu rücken, als die Dickendifferenz beträgt. Es liegt also eine Art Zwangsbiß vor, der sich durch Beseitigung des Hindernisses in vielen Fällen bis zum Neutralbiß redressieren läßt (Progenie 2. Grades), sich in anderen Fällen jedoch durch Anpassung des Gelenks an die neue Stellung konsolidiert, ein Vorgang, der im späteren Alter fast stets gefunden wird (Progenie 3. Grades). Diese Anpassung äußert sich in einer Abstumpfung des Kieferwinkels, der um 10—20° größer sein kann als normal, und in einer Verlängerung des horizontalen Astes. Auch das Höhenwachstum des Unterkiefers ist vermehrt. Es wird also nicht eigentlich die Okklusionsanomalie, der Mesialbiß, vererbt, sondern die im Säuglingsalter eintretende geringe Verlängerung des Unterkiefers. Alles andere folgt automatisch aus der hierdurch bedingten umgekehrten Schneidezahnführung.

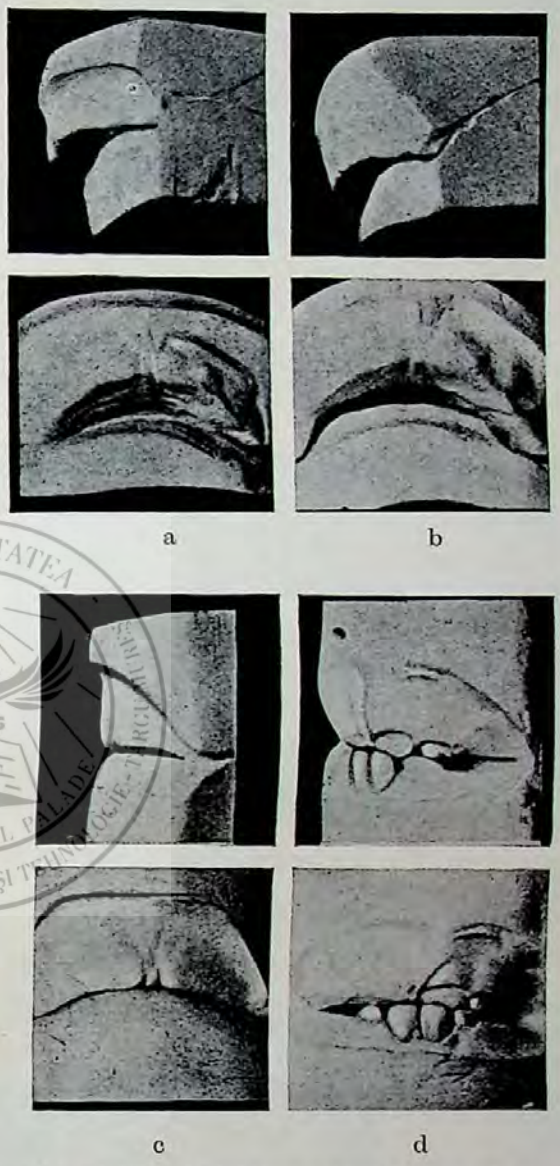

Abb. 2362. Entstehung einer Progenie beim Säugling. (Nach Korkhaus.) a = Säugling am Tage der Geburt; b = derselbe Säugling 8 Tage alt; c = derselbe 4 Monate alt; d = gleiches Kind 1 Jahr alt.

Außer dieser Progenie, die sich auf der Basis eines Zwangsbisses entwickelt, gibt es auch — wenn auch verhältnismäßig selten — Fälle, bei denen sicherlich schon primär eine Tendenz zur Vergrößerung des Unterkieferkörpers vorliegt. Die unteren Frontzähne werden in diesen Fällen nicht durch einen Zwangsbiß in ihrer progenischen Stellung gehalten, sondern charakteristische Lücken in der Okklusion zwischen den unteren und oberen Milcheckzähnen deuten auf die Verlängerung des gesamten Unterkieferkörpers hin, wodurch auch der untere Alveolarfortsatz mit den Zähnen vorgetragen wird (Abb. 2365). Diese Fälle von Progenie können schon einen ausgesprochenen Mesialbiß im Milchgebiß zeigen. Sie werden gelegentlich als „akromegale Progenie" bezeichnet, ohne daß aber der geringste Beweis für das Vorliegen innerer Sekretionsstörungen erbracht ist.

Ob überhaupt die Progenie in Zusammenhang gebracht werden kann mit den Störungen des endokrinen Drüsensystems, steht dahin. Wir fanden niemals röntgenologisch bei den Trägern einer echten Progenie einen Hinweis auf eine Hypophysenstörung, etwa einer Vergrößerung der Sella turcica. Die übrigen Stigmata einer hypophysären Störung, die vielleicht als eine Begleiterscheinung einer Akromegalie auftreten, Vermehrung des Unterhautbindegewebes, akromegale Erscheinungen an Händen, Füßen, Nase, Augenwülsten, sind nicht vorhanden. Auch Erscheinungen

der Pachydermie, wulstige Nasen, Vergrößerung der Poren der Nasen lassen sich — so häufig sie auch sonst zu finden sind — ebenfalls nicht feststellen. Der beliebte

Abb. 2363. Progenie im Milchgebiß mit Neutralbiß der Molaren.

Abb. 2364. Progenie im Milchgebiß mit leichter Mesialokklusion.

Hinweis auf eine innere Sekretionsstörung als Ursache der Progenie dürfte mindestens verfrüht sein, da alles dagegen und nichts für sie spricht.

Abb. 2365. Progenie im Milchgebiß mit Mesialokklusion ohne Zwangsbiß (Lücke zwischen $\overline{III}$ u. $\underline{III}$).

Wenn die Unterkieferverlängerung bzw. die Progenie zum ersten Male in einer Familie auftritt, so wäre es naheliegend, hier eine Variation anzunehmen, die durch eine Fülle von Übergangsformen mit dem normalen Zustand verbunden ist und nicht erblichen Charakter hat. Doch ist äußerste Vorsicht bei allen diesen Vermutungen geboten, da das primäre Moment bei der Entstehung der Progenie sicherlich nicht die Eigenart der Zahnstellung ist, sondern eine massige Vergrößerung des Unterkiefers besonders in sagittaler Richtung.

Dieses vermehrte Kieferwachstum kann seinen Ausdruck auch finden in einer Prominenz des Kinns, in einer abnormen Höhe des Kinns und dadurch des ganzen Untergesichtes. Wie die Zwillingsforschung gezeigt hat, kann trotz progenischer Erbanlage ein normaler Schneidezahnüberbiß entstehen, so daß also die Vererbung mit nicht seltenen Manifestationsschwankungen zu rechnen hat. Die Eigentümlichkeiten der Kinnbildung nach Lage und

Abb. 2366.

Abb. 2367.

Abb. 2366 u. 2367. „Falsche Progenie" infolge Extraktion von $\underline{6}$ im 6.—8. Lebensjahr.

Größe weisen aber fast stets auf eine Mitbelastung hin. Es wäre stets zu prüfen, ob bei isoliert auftretenden Progenien nicht in der Ascendenz diese Typen vorkommen.

Nicht hierher gehörig, aber sehr oft mit der echten Progenie verwechselt, muß auch die „falsche" Progenie erörtert werden. Sie beruht auf einer Verkürzung des Oberkiefers durch eine vorzeitige Extraktion eines Zahnes, durch Unterzahl oder gedrängte Stellung von Zähnen (Abb. 2366 u. 2367). Durch diese Kieferverkürzung entsteht eine umgekehrte Schneidezahnführung, oft mit Zwangsbiß verbunden. Nach Rekonstruktion und der wenigstens im jugendlichen Alter noch stets gelingenden Zurückdrängung des Unterkiefers erweist sich der Fall als Neutralbiß.

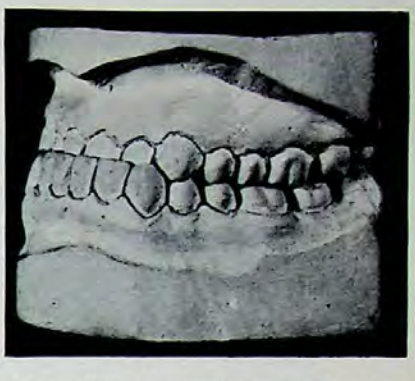

Abb. 2368. Progenie im bleibenden Gebiß mit geringem Mesialbiß.

Morphologie. Es finden sich bei der Progenie alle Übergänge von Neutralbiß bis zum ausgesprochenen Mesialbiß, der in extremen Fällen eine Prämolarenbreite und noch mehr betragen kann (Abb. 2368—2370). Zuweilen findet sich als Zeichen des Zwangsbisses eine Lücke zwischen den unteren Frontzähnen und den unteren Seitenzähnen (Abb. 2371). Im Oberkiefer stehen die Frontzähne nicht selten als Folge des

Abb. 2369. Abb. 2370.

Abb. 2369 u. 2370. Progenie im bleibendem Gebiß mit ausgesprochenem Mesialbiß.

etrudierenden Druckes der umgekehrten Schneidezahnführung in gedrängter Stellung. Die Zähne können dabei mehr oder weniger aus der Reihe verdrängt sein, selbst ein Eckzahnhochstand ist in Verbindung mit einer Progenie mit mäßigem Mesialbiß nicht selten.

Da den oberen und unteren Frontzähnen durch die umgekehrte Schneidezahnführung der Aufbiß mangelt, liegt in ausgesprochenen Fällen eine Verlängerung der Frontzahngruppen vor, die bis zur völligen Verdeckung der oberen Frontzähne führen kann (umgekehrter Deckbiß), siehe Abb. 2370 für das bleibende Gebiß und Abb. 2364 für das Milchgebiß. In der Behebung dieser vertikalen Abweichung in älteren Fällen liegt eine große Schwierigkeit der therapeutischen Beeinflussung.

Abb. 2371. Progenie im bleibendem Gebiß mit Neutralbiß der Molaren und Lücke zwischen Eckzähnen und Prämolaren.

Profilanalyse. Das Profil der Individuen mit Progenie ist charakterisiert durch die Lippentreppe. Das Kinn überragt die Profilsenkrechte beträchtlich. Die Oberlippe wird meistens berührt oder steht zuweilen selbst etwas hinter der Profilsenkrechten zurück, weil die oberen Zähne durch den fehlenden Aufbiß, vielleicht auch durch ihre Zusammendrängung, die Oberlippe nicht wie sonst stützen (Abb. 2372—2375).

Die Nasiolabialfalten sind aus diesem Grunde oft etwas vertieft, wodurch das Gesicht einen bekümmerten Ausdruck erhält. Die Höhe des Kinns ist vermehrt, der Unterkiefer meist außerordentlich massig, der Unterkieferwinkel — wie bereits erwähnt — abgeflacht, so daß die Untergesichtshöhe gegenüber den anderen vertikalen Abständen des Profils bedeutend vergrößert ist. Das Unterlippengrübchen ist meist

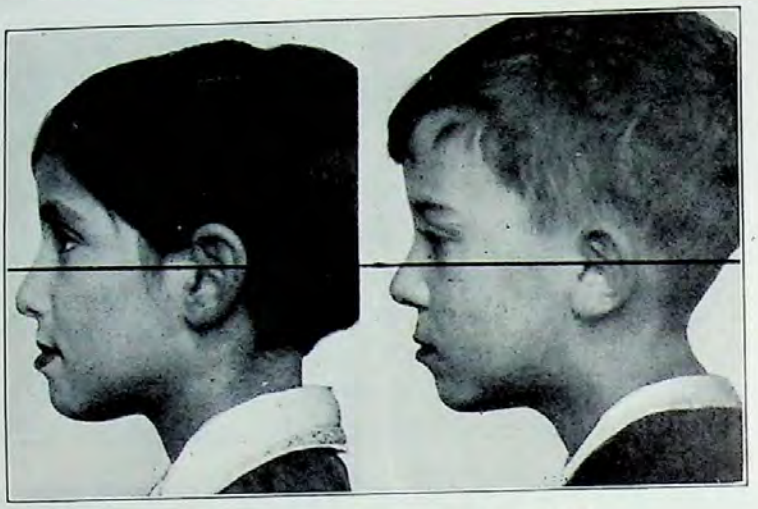

Abb. 2372. Abb. 2373.

Abb. 2372 u. 2373. Profile von Kindern mit Progenie im Milchgebiß.

flach, da die Unterlippe nach oben gezogen wird, um den Zustand zu verdecken. Die Unterlippe selbst ist vielfach stark gewulstet, was wahrscheinlich auf eine sekundäre, durch die Austrocknung der Lippe und Rhagadenbildung bedingte interstitielle Wucherung zurückzuführen ist (Abb. 2376 u. 2377). Die Progenie ist eine der häßlichsten Entstellungen, die durch Kieferdeformierungen verursacht werden; sie verleiht dem Gesicht einen brutalen, oft wilden Ausdruck, wovon die Karikatur reichlich Gebrauch macht.

Abb. 2374. Abb. 2375.

Abb. 2374 u. 2375. Profile von Patienten mit ausgebildeter Progenie.

Therapie. Prophylaxe und Frühbehandlung. Bekommt man die Kinder mit Progenie früh genug vor Durchbruch der bleibenden Frontzähne zur Behandlung, so gelingt es in den Fällen, in denen ein Zwangsbiß besteht, mit verhältnismäßig einfachen Mitteln, einen Ausgleich herbeizuführen. Der durch die umgekehrte Schneidezahnführung bedingte Zwangsbiß wird durch Abschleifen der den Zwangsbiß herbei-

führenden Schneiden und Höcker der Milchfrontzähne beseitigt, womit die zwangsläufige Entwicklung zum Mesialbiß unterbrochen wird (Abb. 2378—2380). Auf diesen rationellen Weg der Frühbehandlung haben Beobachtungen von Selbstheilungen progenischer Fälle, die Kantorowicz an Modellserien progenischer Kinder machen konnte, aufmerksam gemacht (Abb. 2381—2383). Daß die Natur nicht selten eine

Abb. 2376[1]). Karl V., Stammvater der spanischen Linie der Habsburger, im Alter von 15(?) Jahren. Flämischer Meister. Sämtliche progenischen Merkmale stark entwickelt.

Abb. 2377. Leopold I. Besonders stark ausgebildete „Habsburger Lippe".

derartige Selbstheilung durchführt, darauf weisen die Zahlen der Statistik von Korkhaus, die eine wesentlich geringere Zahl von Progeniefällen im bleibenden Gebiß gegenüber dem Milchgebiß ergaben (Abb. 2384). Das Abschleifen der betreffenden Milchschneide- und Eckzähne um 1—$1^1/_2$ mm, ein Vorgang von wenigen Minuten,

Abb. 2378. Vor der Behandlung.

Abb. 2379. Nach Beschleifung.

Abb. 2380. Allmähliches Zurücksinken in den Neutralbiß.

Abb. 2378—2380. Frühbehandlung der Progenie.

genügt im allgemeinen und wird von den Kindern fast nie schmerzhaft oder unangenehm empfunden. Da es sich um Milchzähne handelt, ist der Eingriff unbedenklich.

In den Fällen, in denen die bleibenden Frontzähne bereits zu weit durchgebrochen sind, wenn das Kind zur Behandlung kommt, müssen Aufbißkappen auf den Milchmolaren angewandt werden, wie sie bereits Schröder-Benseler vor Jahren angegeben hat. Bei ausgesprochenen Fällen sind intermaxillare Gummizüge nicht

[1]) Aus Mschr. für Zahnheilk. 1915.

zu entbehren. Ist mit der Progenie eine Kieferkompression kombiniert, so ist zusammen mit dem Ausgleich der umgekehrten Schneidezahnführung auch eine Frühdehnung durchzuführen.

Abb. 2381. 6 Jahre.

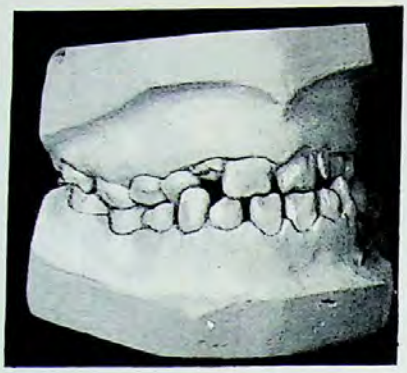

Abb. 2382. 7 Jahre.

Abb. 2383. 9 Jahre.

Abb. 2381—2383. Selbstausheilung einer Progenie.

Behandlung im späteren Alter. Nach Abschluß des Zahnwechsels, d. h. also mit etwa zwölf Jahren, gehört die Behandlung der Progenie bereits zu den schwierigsten praktischen Aufgaben. Befindet sich der Unterkiefer im zweiten Stadium der Progenie, ist er also noch redressierbar, so genügt meist die Mesialbewegung der oberen Frontzähne mit dem Lingualbogen über die Schneiden der unteren hinweg, um einen Ausgleich herbeizuführen, besonders wenn der Prämolarenwechsel noch nicht erfolgt ist (Abb. 2385—2388). Im dritten Stadium, d. h. nach Konsolidierung der Unterkieferstellung, muß zwischen orthodontischer und chirurgischer Therapie gewählt werden. Da in diesen Fällen bereits eine ausgesprochene Gesichtsschädeldeformierung vorliegt, so wird man durch eine rein orthodontische Zahnbewegung die Veränderungen des Untergesichtes, welche in erster Linie die Entstellung bedingen, nur wenig verändern können. Die Verbesserung des Profils erfolgt

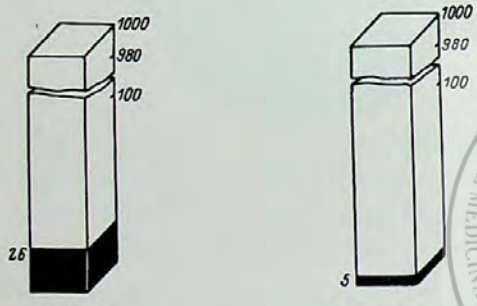

6jährige 14jährige

Abb. 2384. Häufigkeit der „Progenie“ im Milch- und bleibendem Gebiß. (Nach Korkhaus.)

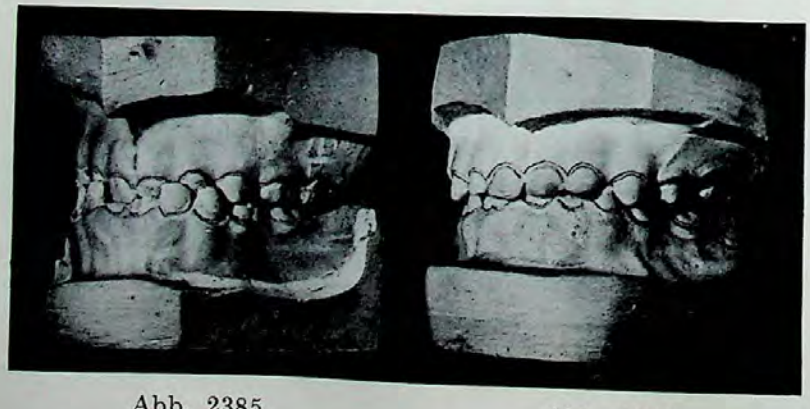

Abb. 2385.

Abb. 2386.

Abb. 2385 und 2386. Behandlung der Progenie im Milchgebiß mit dem Lingualbogen.

durch ein Vorschieben der Oberkieferfront, ohne daß der Unterkiefer in seiner Lage zum Gesichtsschädel wesentlich verändert wird. Die Lippentreppe wird dadurch mehr oder weniger behoben, und auch der unschöne vergrämte Zug verschwindet durch die Prominenz der Oberlippe; der extrem hohe, massige Unterkiefer bleibt aber bestehen.

Die chirurgische Behandlung der Progenie gliedert sich

1. in eine Verkürzung des unteren Alveolarfortsatzes durch Extraktion je eines Zahnes beiderseits und nachfolgende orthodontische Zahnbewegung. In Betracht kommt im allgemeinen die Entfernung der ersten Prämolaren, der die Retrusion der Frontzähne zu folgen hat. Da in den meisten Fällen jedoch der untere Basalbogen zu lang ist, und mit seinem vorderen Teil zu weit vorsteht, so wird ein derartiges Vorgehen auch nur in begrenztem Maße eine Besserung bringen. Eine Einwärtskippung der Frontzähne wird man fast immer in Kauf nehmen müssen, da eine genügende Wurzelbewegung in distaler Richtung nicht möglich ist. Vielfach wird außerdem auch im Oberkiefer die Front zu protrudieren sein.

Die chirurgische Behandlung der Progenie besteht ferner:

2. in einer Durchtrennung des Unterkiefers. Sie kann erfolgen

Abb. 2387. Abb. 2388.

Abb. 2387 und 2388. Behandlung der Progenie zweiten Stadiums mit Hilfe eines oberen Lingualbogens und unteren Außenbogens (intermaxilläre Gummizüge).

a) im aufsteigenden Ast, oberhalb des Foramens mandibulare (Bruhn, Lindemann, Pichler),

b) im horizontalen Ast mit Durchschneidung des Nervus alveolaris inferior (Angle, Pichler, Lindemann, Ernst).

Auch ohne Durchtrennung des Unterkiefers kann durch Schwächung des Kieferwinkels mit Erhaltung des Nervus alveolaris inferior der Unterkiefer mit Hilfe der Kinnkappe distal gezogen werden (Ley). Dieses Verfahren, das Ley erst in einem Fall von offenem Biß und in einem weiteren Fall einer Progenie angewandt hat, dürfte nur im jugendlichen Alter eine genügend große Verbiegung im Kieferwinkel erlauben. Näheres über die chirurgische Behandlung der Progenie siehe Abschnitt „Stellungsanomalien, Chirurgische Behandlung der". *Kantorowicz-Korkhaus.*

Prognathie (gnatos, gr. = Kiefer). Man unterscheidet zwischen anthropologischer und zahnärztlicher Prognathie. Unter ersterer verstehen wir eine Schädelgestaltung, bei der die beiden Kiefer und ihre Gebisse in korrekter Okklusion stehen, jedoch im Sinne einer Schnauzenbildung vorragen, in anthropologischer Terminologie, bei der der Ganzprofilwinkel $x - 79{,}9^0$ beträgt. Die anthropologische Prognathie ist normales Rassenmerkmal und nur gelegentlich in unserer Bevölkerung — vielleicht als Rückschlag — zu finden.

Unter zahnärztlicher Prognathie versteht man demgegenüber einen krankhaften Zustand, bei dem der Unterkiefer in Distalokklusion steht, die oberen Zähne somit die unteren überragen. Sie ist Symptom einer ganzen Reihe von Anomalien und kommt als Diagnose d. h. Krankheitsbezeichnung für ein bestimmtes Krankheitsbild heute nicht mehr in Betracht (Weiteres s. u. Kompressionsanomalien).

Prothese (protitēmie, gr. = vorsetzen). Künstlicher Ersatz von Körperteilen. Die zahnärztliche Prothese wird eingeteilt in Zahn- und Kieferprothese, die Zahnprothese in Plattenprothese = Ersatz, bei dem der senkrechte Kaudruck durch die Schleimhaut auf den Knochen übertragen wird, Brückenprothesen = Brücken, bei denen der Kaudruck nur durch natürliche Wurzeln auf den Knochen übertragen wird. Zwischen beiden extremen Fällen dehnt sich das Gebiet der partiellen Prothese, oder gestützten Prothese oder der Plattenbrücken aus. Diese kann man definieren als Prothesen, bei denen der Kaudruck sowohl durch Schleimhaut wie auch durch Wurzeln auf den Knochen übertragen wird. Die verschiedenen Arten dieser Prothesenform gehen ohne scharfe Grenze ineinander über, so daß es aussichtslos ist, hier scharfe Begriffsbestimmungen vorzunehmen. Am besten bezsichnet man die ganze Gruppe als gestützte Prothese (s. d.), wenn auch heute darunter nicht der ganze zwischen Brücke und Platte liegende Komplex verstanden wird. Auf die für Prothese in Betracht kommenden Kapitel weist die Inhaltsübersicht hin. — Kieferprothese s. d., Gesichtsprothese s. d.

Prothese, Allgemeine Indikation der. Medizinische Disziplinen — deren Endzweck immer in Heiltätigkeit ausläuft — werden im Laufe der geschichtlichen Entwicklung aus „Empirik" erst dann wirkliche „Naturwissenschaft", wenn sie sich auf den festen Boden von Diagnostik und Indikation stellen. Ohne diesen ist Heiltätigkeit Kurpfuscherei. Für die Zahnheilkunde beginnt diese geschichtliche Epoche sehr spät. Ernstere diagnostische Versuche der Zahnkrankheiten stammen erst aus der Mitte des 19. Jahrhunderts (Albrecht) und in ein wirklich medizin-wissenschaftliches gefügtes System finden wir diese seit 1885 in Árkövys „Diagnostik der Zahnkrankheiten". Noch später hält die Indikationslehre ihren Einzug in die Zahnheilkunde wieder mit einer grundlegenden Arbeit Árkövys im Jahre 1900 „Indikationen zur stomatologischen Therapie, dem dann ebenfalls pfadbrechend Weiser in Wien folgte.

Diagnostik des Lückengebisses (!) und Indikationslehre des Zahnersatzes sind noch neueren Datums und haben in unseren Tagen vorerst nur Anläufe zu einer systematischen Ausgestaltung. Der Zahnersatz, als organisch zugehörender Teil der Zahnheilkunde ist aber eine ärztliche Tätigkeit, muß also ebenfalls „Diagnostik" und „Indikation" als Grundlage haben. Für „Zahnheilkunde" hat sich diese Auffassung, wie gesagt, schon siegreich durchgerungen, für „Zahnersatzkunde" aber viel weniger. Die Versuche hierfür entstammen beinahe ausnahmslos der deutschen Fachliteratur. Im Auslande erscheinen noch heute dickleibige Werke über Zahnersatzkunde für den ärztlichen Gebrauch, in denen über „Indikation" kein einziges Wort zu finden ist.

Um für Indikationen des Zahnersatzes Normen festzulegen, wird es zweckdienlich sein, vorerst einiges über medizinische Indikationen im allgemeinen vorauszuschicken. Indikation, zu deutsch Heilanzeige, ist die Entscheidung über die Wege der ärztlichen Tätigkeit, nachdem die Natur der Krankheit (Diagnose) festgestellt wurde, d. h. der Entschluß darüber, welches Verfahren einzuschlagen ist, um in dem vorliegenden Falle die Krankheit zu bekämpfen. Die hergebrachte klassische Einteilung in indicatio causalis, indicatio symptomatica und indicatio vitalis ist richtig, aber für die heutigen komplizierten ökonomisch-sozialen Verhältnisse nicht mehr voll ausreichend. Die obige Dreiteilung berücksichtigt ausschließlich ärztlich-medizinische Gesichtspunkte, d. h. nur Arzt und nur Krankheit stehen sich ohne Rücksicht auf die gesellschaftliche Lebenslage des Kranken gegenüber. Das war, ist und wäre für immer der einzige — quoad felicitatem hominis — richtige Standpunkt, wenn eben der Mensch nur ein „Kranker" wäre und nicht zugleich ein soziales Wesen, das für die wirtschaftlichen Mittel der nach medizinischen Indikationen

festgesetzten ärztlichen Heiltätigkeit zu sorgen hätte, ja heutzutage sogar in sehr vielen Fällen von der Gemeinschaft (Staat, Gemeinde, Krankenversicherung usw.) in seinen diesbezüglichen freien Bestimmungsrechten rechtskräftig beeinflußt werden würde. Es gesellt sich also zu den obigen rein ärztlichen Indikationen, besonders in der heutigen Zeit eine nicht ärztliche sog. soziale Indikation, welche — ausgenommen selbstverständlich die indicatio vitalis, die weder durch soziale noch durch juridische Verhältnisse umgestoßen werden kann — welche die ärztlichen Heilanzeigen sehr stark beeinflußt, und zwar leider immer in dem Sinne einer Einschränkung der vollwertigen Heiltätigkeit. Trotz dieser gebieterischen Lebensumstände hat sich der Arzt dennoch in erster Linie immer an die ärztlich-medizinische Indikation zu halten und nur in zweiter Linie, d. h. dem Zwange gehorchend sich durch die sozialen Verhältnisse beeinflussen zu lassen.

Dieser Sachlage gemäß sei hier also vorerst die ärztliche Indikation des Zahnersatzes, und zwar nur die allgemeine, d. h. jene über den Zahnersatz überhaupt und nicht über die einzelnen Zahnersatzgattungen (Platte, Brücke usw.) besprochen und nachher die soziale.

Die Frage wurde bisher, wie schon oben erwähnt, überhaupt jede Indikationsfrage des Zahnersatzes, in der Literatur sehr spärlich behandelt und wenn ja, dann gewöhnlich nicht zureichend, d. h. nicht auf prinzipieller Basis, sondern vielmehr als Privatansicht des betreffenden Schriftstellers. Als Beweis führe ich an, daß erst kürzlich einer des besten deutschen zahnärztlichen Lehrer hierüber folgendes schrieb: „Sicherlich ist . . . Zahnlosigkeit eine absolute Indikation für den Ersatz, die ihren zwingenden Charakter aber immer mehr verliert, je mehr man sich dem Gegenpol, d. h. der vollständigen Zahnreihe nähert. Wo man die Grenze für die Notwendigkeit des Ersatzes ziehen will, bleibt im hohen Maße der Willkür überlassen. (Gesperrt von mir.) Ich kann mich dieser Ansicht nicht anschließen und stelle den Satz auf: Der Ersatz ist ärztlich angezeigt, wenn auch nur ein einziger Zahn des Gebisses fehlt. Die ärztlich-medizinische Analyse der Frage kann nur zu diesem Schlusse führen. Jedes menschliche Körperorgan — ob Gebiß, Auge, Ohr, Lunge usw. — kann nur dann richtig funktionieren — und richtige Organfunktion ist gleich Körpergesundheit — wenn es in seinen Geweben, in der ihm zukommenden räumlichen Dislokation und (bei mehrzähligen) nach seiner anatomisch-physiologisch vorgesehenen Zahl von normaler Beschaffenheit ist. Der Hinweis darauf, daß bei Verlust einiger Zähne die übrigen die Belastung übernehmen, ebenso wie z. B. bei Nierenexstirpation die andere Niere eine gesteigerte Arbeit leistet, ist erfahrungsgemäß richtig, aber zur Erledigung der Ersatzindikation nicht entscheidend. Kein Arzt wird behaupten, daß der einnierige Mensch — selbst bei höchstmöglicher Anpassung der anderen Niere — ein gesunder Mensch ist. Es ist sogar als sicher anzunehmen, daß wenn die Wissenschaft die exstirpierte Niere durch ein künstliches Gebilde ersetzen könnte, der Arzt die Ersatzindikation aufstellen würde und sich nicht hinter den Vorwand verstecken würde, daß die andere Niere die Arbeit schon übernehmen wird. Man kann hierzu einwenden, daß der Mensch nur zwei Nieren hat, hingegen aber 32 Zähne und man kann mit 31 Zähnen ebenso gut kauen wie mit 32, der Verlust eines einzigen Zahnes hat also bezüglich der Kaufunktion (und den anderen Funktionen: Sprache, Kosmetik) keine Bedeutung; hingegen bedeutet der Verlust einer Niere einen 50proz. Funktionsausfall. Demgegenüber ist ärztlich-medizinisch denkend zu erwidern: mit 31 Zähnen kann man nicht so gut kauen, wie mit 32, ja sogar zahlenmäßig feststellen, daß $^1/_{32}$tel der ganzen Funktion (es sei hierbei außer acht gelassen, daß nicht sämtliche Zähne gleichwertig sind) ausfallen muß. Daß dies noch keine üblen Fern-

wirkungen auf Magen, Darm oder gar quoad vitam haben wird, ist sicher — aber der Arzt hat nicht nur dann einzugreifen, wenn es sich um größere Körperschäden oder gar um pericula in mora handelt, sondern in jedem Falle, wo er eine Erkrankung, das ist eine Funktionsverminderung eines Organes festgestellt hat. Man kann aber auch weitergehend behaupten, daß selbst angenommen der Verlust eines Zahnes habe keine nennenswerten üblen Folgen auf das Kaugeschäft (und übrigen Funktionen des Gebisses) und in weiterer Auswirkung auf die Verdauung, so ist — nicht nur theoretisch — sondern erfahrungsgemäß feststellbar, daß dieser Verlust ganz bedeutende lokale Folgen für die Gesundheit des Gebisses selbst hat. Das statische Gleichgewicht des Gebisses erleidet sofort eine Einbuße, wenn auch nur ein einziger Zahn aus der Reihe entfernt wird. Nur eine Ausnahme kann allerdings auch hier festgestellt werden und diese bezieht sich auf den dritten Molar, den Weisheitszahn oder wie ich ihn speziell für diese Betrachtung benennen möchte: der Endmolar. Das erklärt sich aus der gewölbigen Architektonik der Zahnreihen, aus der Entwicklungsarmut dieses Zahnes, aus den ungünstigen Raumverhältnissen in bezug auf seinen Ersatz und schließlich durch die bekannte Tatsache, daß die verbleibenden Molaren keine Tendenz haben, distalwärts zu wandern. Jeder andere verlustige Zwischenzahn löst den Ruhezustand des Gebisses auf, ruft Bewegungen der übrigen Zähne hervor — alles ungünstige und zur Erkrankung (Achsenneigungen, Paradentalstörungen usw.) der vorhandenen Zähne disponierende Umstände.

Um sich den Schaden des Mangels nur eines einzigen Zahnes — und konsequenterweise die Notwendigkeit des Ersatzes — klarer vor das geistige Auge zu führen, ziehe man vielleicht, innermedizinische Analogien (wie früher die Niere) verlassend, ein Beispiel aus der Zahnheilkunde selbst heran: wenn nur ein einziger Zahn eine, sagen wir ganz oberflächliche Karies aufweist — ist die konservierende Behandlung schon angezeigt? Kein Zahnarzt wird das verneinen! Ist es denkbar, daß man hier die These aufstelle: sicherlich ist totale Karies der Zahnreihe eine absolute Indikation für die konservierende Behandlung, die ihren zwingenden Charakter aber immer mehr verliert, je mehr man sich dem Gegenpol der vollständig kariesfreien Zahnreihe nähert? Und doch könnte man ganz so, wie bei dem Verlust eines Zahnes sagen: die Kautätigkeit leidet ja gar nicht durch diese Schmelzkaries eines einzigen Zahnes! Jedwedes Anfangsstadium einer Organkrankheit ist noch harmlos für das Organ selbst und noch mehr für den ganzen Organismus, aber es widerspricht jedem ärztlichen — also auch zahnärztlichen — Denken, wenn dieser Anfang feststellbar ist, abzuwarten bis sich ernstere Schädigungen zeigen werden. Das wäre eine schlecht verstandene sog. zuwartende Behandlung. Die moderne Medizin ist gerade auf Frühdiagnosen erpicht, um desto eher eine Frühtherapie einzuleiten, neben Prophylaxe die mächtigste Waffe im Kampfe gegen Krankheiten.

Es hat also volle medizinwissenschaftliche Berechtigung zu sagen: ärztlich angezeigt ist der Zahnersatz beim Verlust des ersten bleibenden Zahnes. Gegen diese Indikation können nur soziale Umstände, ausnahmsweise psychische Zustände (Angst vor „falschen" Zähnen), nie aber gesundheitliche Gesichtspunkte ins Treffen geführt werden.

Größere Bedeutung für die Umwertung der medizinisch-ärztlichen Indikation gewinnen die sozialen Umstände dort, wo für die Heilmittel der Kranke nicht direkt und voll aufkommt, sondern die Gemeinschaft oder ein Teil derselben: der Staat, die Heeresverwaltung, Genossenschaften, Krankenkassen usw. In der Theorie hätte der Kranke auch in dieser Gemeinversorgung ein Anrecht auf die beste Heilversorgung, weil aber zu dieser zentralisierten Kostensteuer das Einzelwesen letzten Endes doch

nur mit seinen erwerbs-begrenzten und sozial-beschränkten pekuniären Beiträgen teilnimmt, oder im schlimmsten Falle gänzlich von der Gemeinschaft versorgt wird: muß sich die medizinisch-ärztliche Indikation diesen sozialen Verhältnissen anbequemen, mit ihnen ein Kompromiß schließen, d. h. sich durch die „soziale Indikation" einschränken lassen, wodurch es verständlich wird, ohne deshalb in einen weltfremden Humanitätsdusel zu fallen, wenn ein Soundso, Mitglied der Ortskrankenkasse, wegen seiner Bronchitis nicht nach dem milden Klima Ägyptens geschickt wird, hingegen der ebendortige Rittergutsbesitzer ja — vorausgesetzt, daß er dafür ganz aus eigenen Mitteln aufkommen kann.

Ebenso steht es mit dem Zahnersatz, der, insoweit der Kranke die Kosten selbst bestreiten kann, ärztlich in jedem Falle angezeigt ist, hingegen dann, wenn eine Gemeinschaft dafür zu sorgen hat, die Frage auftaucht: 1. Welches Lückengebiß kann ohne ernstere Schäden für sich und für den Organismus, als solches weiterfunktionieren; 2. wenn im gegebenen Falle ein Ersatz unbedingt notwendig ist, welcher Minderersatz könnte den bestmöglichen, vollwertigen Ersatz substituieren?

Die Versuche, diese Fragen, — besonders die erste, welche sehr geeignet ist Kontroversen zwischen Beanspruchendem und Gewährendem zu entfachen — der willkürlichen Auffassung zu entziehen und auf das Geleise einer wissenschaftlich-objektiv feststellbaren Norm zurückzuführen, sind allerneuesten Ursprungs und auch hierin hat, wie schon einmal erwähnt, die deutsche Forschung die Initiative ergriffen.

Die weitest angelegte Vorarbeit leistete in dieser Beziehung Paul Wustrow, dann Riechelmann und einige andere Forscher durch die Kritik der Wustrowschen Lehren und Berechnungen. Eine endgültige Lösung der Frage steht noch aus. Die Hoffnung ist aber berechtigt, daß deutsche wissenschaftliche Arbeit auch dieses sozialmedizinische Problem bewältigen wird, so daß man in nicht zu ferner Zukunft auch von einer festbegründeten „sozialen Indikation" des Zahnersatzes wird sprechen können.

Literatur: Arkövy, Indikationen z. stomat. Therapie (Wien, Wallishauser 1900 u. 1911). — Bruhn, Hdb. d. Zahnheilk. **3**: Prothetik (München, Bergmann 1926). — Kantorowicz, Klin. Zahnheilk. 560 (Berlin, Meußer 1924). — Riechelmann, Systematische Prothetik (Berlin, Meußer 1920). — Weiser, Indikationsstellung in der Zahnheilk. (Wien, Selbstverlag 1903). — Ders., Indikation u. Kontraindikation f. d. Brücken-Zahnersatz. Österr. Z. Stomat. 1909 (Wien). — Wustrow, Physik. Grundl. d. zhn. Platten- u. Brückenprothese (Berlin, Meußer 1919).

Salamon.

Prothese, gestützte. Teilt man die zahnärztlichen Prothesen nach ihrem funktionellen Wertigkeitsgrad unter Zugrundelegung der vertikalen Kaudruckverteilung in drei große Gruppen, so bildet die gestützte oder halbphysiologische Prothese die mittlere Gruppe. Zur ersten Gruppe gehören dann alle Prothesen, welche den gesamten Kaudruck lediglich auf Zahnwurzeln übertragen, also den an und für sich für den Knochen schädlichen Druck vermittels der Zahnwurzel resp. der im Periodontium verlaufenden Aufhängefasern in physiologischer Weise in unschädlichen Zug verwandeln und deswegen am einfachsten physiologische Prothesen genannt werden. Für die Zugehörigkeit zu dieser Gruppe ist es einerlei, ob der Prothesenkörper festsitzend oder abnehmbar konstruiert ist, notwendig ist nur, daß der vertikale Kaudruck lediglich von Zahnwurzeln aufgefangen und durch dieselben in unschädlichen Zug transformiert wird.

Im Gegensatz zu den Prothesen dieser ersten Gruppe übertragen die Prothesen der dritten Gruppe den vertikalen Kaudruck in unphysiologischer Weise direkt auf den Alveolenfortsatz und im Oberkiefer auch noch auf das Gaumengewölbe, wodurch der Knochen bald mehr, bald weniger schnell durch Druckatrophie zum Schwund gebracht wird. Man bezeichnet aus diesem Grunde die Prothesen dieser dritten Gruppe am zweckmäßigsten als unphysiologische Prothesen. Während die Prothesen der

ersten Gruppe funktionell und mit Bezug auf den Alveolarfortsatz und das Restgebiß auch prophylaktisch die vollwertigsten sind, stellen die Prothesen der dritten Gruppe in funktioneller und prophylaktischer Beziehung sich als die minderwertigsten dar.

In der Mitte zwischen diesen beiden Gruppen stehen nun die gestützten oder halbphysiologischen Prothesen, die, wie schon der Name sagt, den vertikalen Kaudruck nur zum Teil in unschädlichem Zug transformieren, zum andern Teil als schädlichen Druck direkt auf den Knochen wirken lassen. Sie stellen eine Kombination aus festsitzender physiologischer und abnehmbarer unphysiologischer Prothese dar und verteilen den vertikalen Kaudruck teilweise auf Wurzeln, teilweise auf Alveolarfortsatz und im Oberkiefer auch noch auf das Gaumengewölbe. Dabei verhalten sich die festsitzenden physiologischen und abnehmbaren halbphysiologischen Prothesen derart zueinander, daß die physiologische Prothese den Halt und vor allem den Stützapparat für die halbphysiologische Prothese abgibt. Die Abstützung der halbphysiologischen Prothese wird dabei durch besonders hierzu hergerichtete Stützpunkte oder Stützflächen an der festsitzenden physiologischen Prothese bewirkt.

Aus der Stellung der halbphysiologischen Prothese zwischen den beiden in bezug auf den funktionellen Wert extremen Gruppen ergibt sich bereits ihr Indikationsgebiet. Sie sind überall da angebracht, wo noch Zähne oder Zahnwurzeln vorhanden sind, deren Zahl, Beschaffenheit, Stellung und Verteilung im Kiefer aber nicht mehr ausreichen, um das Lückengebiß durch physiologische Prothese allein in seiner anatomischen Form und physiologischen Funktion wiederherstellen zu können.

Um uns die Wirkungsweise und funktionelle Wertsteigerung einer gestützten Prothese gegenüber der partiellen Plattenprothese (unphysiologische Prothese) klarzumachen, vergegenwärtigen wir uns einmal die verderbliche Wirkung, welche eine untere Plattenprothese, die beiderseits die Molaren und zweiten Prämolaren ersetzt, mit schräger Fläche den Lingualflächen der Frontzähne aufliegt und mit Klammern an den beiden ersten Prämolaren befestigt ist, in verhältnismäßig kurzer Zeit auf Alveolarfortsatz und restierende Zähne ausübt.

Nach 6—12 Monaten und manchmal noch früher bemerkt man bereits deutlich einen Niveauunterschied zwischen der Kauebene der künstlichen und natürlichen Zähne. Um diesen Niveauunterschied hat sich die Plattenprothese infolge Resorption des Alveolarfortsatzes gesenkt und dementsprechend sind die unteren Frontzähne unter dem Druck der schräggestellten Plattenbasis nach vorn ausgewichen. Die vormals richtig sitzenden Klammern haben infolge Tiefersinkens der Prothese ebenfalls ihren richtigen Sitz an der Zahnkrone verloren und finden an der sich cervicalwärts verjüngenden Krone und Wurzel immer weniger Halt. Das Wurzelbett der umklammerten Zähne wird immer mehr resorbiert und die umklammerten Zähne selbst durch Schwund des Knochenbettes und schädliche Hebelwirkungen der Prothese beim Kauen gelockert, so daß nach etwa 2—3 Jahren unter Opferung eines weiteren Teiles des Restgebisses eine Neuanfertigung der Plattenprothese stattfinden muß und nach etwa abermals 2 bis 3 Jahren das ganze natürliche Restgebiß verlorengegangen ist.

Alle diese Schädigungen des Restgebisses können wir mit der gestützten Prothese vermeiden. Versehen wir in unserem Falle die beiden Prämolaren mit Goldkronen, die auf ihrer Kaufläche eine Aussparung enthalten, wie beispielsweise Abb. 2389 erkennen läßt, und lassen die gestützte Bügelprothese mit zwei an Klammern angegossenen Zapfen (Inlayklammern) sich auf diesen Aussparungen abstützen, so wird der gesamte Kaudruck, der allein die oben angeführten Schädigungen bewirkt hat, mit einem Mal ganz anders verteilt und infolgedessen die beschriebenen Schädigungen des Restgebisses bedeutend verringert.

Denken wir uns den frei endenden Prothesenteil, der die beiden Molaren und den zweiten Prämolaren ersetzt und sich auf die Wurzel des ersten Prämolaren gelenkig stützt, in der Gegend des zweiten Prämolaren und der mesialen Hälfte des ersten Molaren durch eine Kraft K belastet, so können wir diesen abnehmbaren gestützten Prothesenteil als Balken auf zwei Stützen auffassen, von denen die eine Stütze, die Wurzel des ersten Prämolaren, zunächst als absolut fest und unnachgiebige anzunehmen ist, während die andere Stütze die Gegend des Alveolarfortsatzes unter dem freien Prothesenende als elastisch deformierbar zu gelten hat. Wir können nun die in Abb. 2390 gezeichnete Kraft K in zwei Kräfte Ka und Kb zerlegen, die zusammen gleich der Kraft K, ihren einzelnen Größen nach aber sich umgekehrt zueinander verhalten wie die Strecken a und b. Die größere Kraft Ka wird also die Wurzel des ersten Prämolaren, die kleinere Kraft Kb den Alveolarfortsatz hauptsächlich in der Gegend des freien Prothesenendes belasten. Denken wir uns ferner den Prothesenkörper als absolut starren Stab P (s. Abb. 2391 a), der einerseits auf dem feststehenden Punkte C drehbar gelagert sei, andererseits auf dem Alveolarfortsatz aufruhe, den wir uns einmal aus lauter Spiralfedern zusammengesetzt vorstellen mögen. Wird nun der Stab P in der in Abb. 2390 gezeigten Art und Weise durch die Kraft K belastet, so wird eine Drehung des Stabes P um Punkt C stattfinden, und zwar so lange und so weit, bis die durch Kompression der Federn entstehende Spannung gleich der Kraft Kb geworden ist. Dieser Zustand sei erreicht und dargestellt in Abb. 2391 b. Der längste Weg wird dabei von dem Punkte A, dem freien Prothesenende, nach A_1 zurückgelegt. Hier findet also die stärkste Kompression statt, die nach der Wurzel des ersten Prämolaren, dem Punkt C, zu stetig abnimmt. Aus Abb. 2390 haben wir bereits ersehen, daß die Kraft Kb den kleineren Anteil der Kraft K darstellt, deren größerer Anteil Ka von dem Punkt C aufgefangen wird. Da der Punkt C als unnachgiebig angenommen worden ist, so folgt daraus, daß der Alveolarfortsatz in der nächsten distalen Umgebung der ersten Prämolarenwurzel so gut wie gar nicht belastet wird, daß er am stärksten belastet wird in der Gegend des freien Prothesenendes, aber auch da nur von einer Kraft, welche kleiner ist als die Kraft, die die stützende Wurzel des ersten Prämolaren belastet. Das dazwischenliegende Stück des Alveolarfortsatzes wird von einem von A_1 nach C stetig abnehmenden Druck belastet, der in der nächsten Umgebung des distalen Alveolenrandes des Stützzahnes so gut wie gleich Null wird. Der Alveolenrand kann also hier nicht wie bei der ungestützten abnehmbaren Klammerprothese vorzeitig zur Resorption gebracht

Abb. 2389. Bei dieser gestützten Prothese soll vermittels der Inlayklammern lediglich das Kippmoment ausgeschaltet werden, während das Drehmoment durch die tangentiale Versteifung der Stützzähne untereinander durch Einsetzen der abnehmbaren Prothese aufgehoben resp. in ein zirkuläres Schubmoment umgewandelt wird.

werden. Das Wurzelbett wird erst dann vertikal belastet, wenn die Wurzel tiefer tritt. Dies tritt aber nur ganz allmählich im Laufe von Jahren ein. Nun wird man mir entgegenhalten, der Hauptkaudruck liegt ja in der Gegend des ersten und zweiten Molaren und nicht in der Gegend des ersten und zweiten Prämolaren. Ganz richtig, aber nur im gesunden lückenlosen Gebiß. Beim prothetisch ergänzten Gebiß, wie hier, verlegt der Patient den Hauptkaudruck ganz von selbst in die Gegend, von der er am besten und schmerzlosesten ertragen wird, in die Nähe der stützenden Wurzel. Ein weiterer Vorteil der gestützten Prothese ist der Umstand, daß ein Niveauunterschied zwischen der Kaufläche der gestützten Prothese und der Kaufläche des stützenden Zahnes bzw. der stützenden Prothese nicht eintreten kann. Die zur Befestigung dienende Apparatur wird also stets ihren einmal festgelegten Sitz, der so gewählt wird, daß ihre gewünschte Wirkung am vollkommensten zur Geltung kommt, behalten. Damit wird aber auch weiterhin die ganze Kauebene auf Jahre hinaus in einer ununterbrochenen Ebene erhalten und eine ungestörte Artikulation und Druckverteilung garantiert. Tritt mit der Zeit eine Störung der Druckverteilung ein, so findet in demselben Tempo automatisch

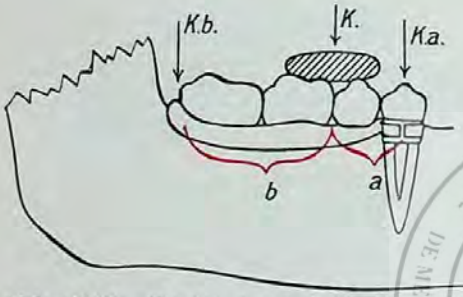

Abb. 2390. Es ist dargestellt die rechte Hälfte einer gestützten Unterkiefer-Bügelprothese, die sich mittels einer Deckelklammer auf der Wurzel des ersten Prämolaren gelenkig abstützt. Wird die Prothese beim Kauakt durch die Kraft *K* belastet, so können wir diese in die beiden Kräfte *Ka* und *Kb* zerlegen, die sich umgekehrt wie die Strecken *a* und *b* verhalten müssen. Die größere Kraft *Ka* belastet also die Wurzel, während die kleinere Kraft *Kb* den Alveolarfortsatz in der Gegend des zweiten Molaren belastet.

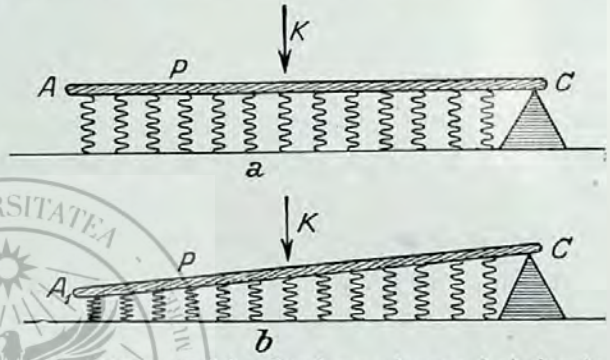

Abb. 2391a und b. Denken wir uns bei der in Abb. 2390 dargestellten Belastung die Prothese versinnbildlicht durch den starren Stab *P*, während der Alveolarfortsatz als aus lauter Spiralfedern bestehend gedacht wird, so sehen wir, daß bei einer Belastung des auf *C* gelenkig gelagerten Stabes *P* durch die Kraft *K* die Federn am freien Ende *A* des Stabes *P* am stärksten zusammengedrückt, d. h. belastet werden, während die Belastung der Federn von A_1 nach *C* stetig abnimmt und die beiden in der Nähe von *C* so gut wie gar nicht belastet werden.

eine Wiederausgleichung statt. Stärkere Belastung des Alveolarfortsatzes führt zur stärkeren Resorption desselben und damit zur stärkeren Belastung des Stützpunktes, wodurch wieder Entlastung des überlasteten Alveolarfortsatzes eintritt usw., so daß es eigentlich zu nennenswerten Störungen der Druckverteilung infolge dieser automatischen Regulierung gar nicht kommen kann. Diesen theoretischen Überlegungen entsprechen auch meine praktischen Erfahrungen. Ich habe gestützte Prothesen gemacht, die in 10 und 15 Jahren keiner Neuarbeitung oder Unterfütterung bedurften. Ich verwende daher auch niemals die von Riechelmann empfohlene Zwischenlage eines Zinn- oder Bleiblättchens zwischen Stütz- und Aufliegefläche zur besseren Einlagerung der Prothese, und trotzdem sitzen meine gestützten Prothesen von Anfang an fest ohne irgendwie zu schaukeln. Ich will es ja gerade vermeiden, daß der resorbierbare Alveolarfortsatz zu Anfang gleich stärker belastet wird und die Prothese erst auf seine Kosten zum endgültigen Sitz kommt. Der stützenden Wurzel, dem zwischen Alveolarfortsatz und Kaudruck eingeschalteten physiologischen Puffer, schadet ja eine zunächst vielleicht etwas stärkere Belastung nichts, dieselbe gleicht sich ja ganz von selbst durch unschäd-

liches Tiefertreten des Stützzahnes aus. Ja, der vertikale Kaudruck, der parallel zur Wurzelachse wirkt, ist, da er von den Aufhängefasern des Periodontiums restlos in unschädlichen Zug verwandelt wird, nicht nur nicht schädlich, sondern sogar direkt nützlich, indem er den zur Erhaltung des Zahnbettes nötigen formativen Reiz abgibt. Durch denselben wird der Knochen ähnlich wie der Knochenansatz einer Sehne zur Knochenneubildung, also zu verstärktem Leben angeregt und die Abbaukräfte zurückgedrängt. Die stützende Zahnwurzel kann eine beträchtliche Mehrbelastung erfahren, ohne dadurch Schaden zu leiden, wenn diese Mehrbelastung in der Richtung der Zahnwurzelachse erfolgt. Wird eine Zahnwurzel dagegen horizontal in sagittaler Richtung belastet, so wird sie nicht nur durch diese schädliche Kraft gekippt, sondern der Knochen wird auch auf der Seite, nach der die Kippung erfolgt, zur Resorption gebracht, da hier der den Knochen treffende Druck nicht mehr restlos in unschädlichen Zug verwandelt werden kann. Wir können dies fast in jedem Röntgenbild, das wir von gekippt stehenden Zähnen aufnehmen, daran erkennen, daß der periodontale Raum auf der Lückenseite der Zahnwurzel mehr oder weniger stark verbreitert ist (Abb. 2392).

Das Wesen der gestützten oder halbphysiologischen Prothese wird bedingt durch die Verteilung des vertikalen Kaudruckes auf stützende Wurzeln und Alveolarfortsatz bzw. im Oberkiefer auch noch auf das Gaumengewölbe. Sie unterscheidet sich daher wesentlich von der abnehmbaren physiologischen Prothese, der sie bei oberflächlicher Betrachtung äußerlich ähnlich sieht, weil auch diese mit breitem Sattel dem Alveolarfortsatz aufliegt, aber trotzdem keinerlei vertikalen Kaudruck auf den Alveolarfortsatz überträgt. Der gesamte Kaudruck wird vielmehr, genau wie bei der festsitzenden physiologischen Prothese auch von der abnehmbaren auf die Pfeilerwurzeln allein übertragen (s. Abb. 2393 u. 2394).

Abb. 2392. An der Seite, nach welcher der Zahn gekippt ist, erkennt man deutlich eine Verbreiterung des periodontalen Raumes als Zeichen, daß hier der Knochen von einem nicht vollständig in Zug umgewandelten Druck direkt getroffen wurde.

Eine weitere Abgrenzung der reinen gestützten Prothese ist noch gegenüber den sog. Plattenbrücken nötig, die zwar ebenfalls in diese Gruppe gehören, weil sie auch den vertikalen Kaudruck auf Alveolarfortsatz und stützende Wurzeln verteilen, wenn auch in einer etwas anderen Art und Weise. Die reine gestützte Prothese bemüht sich möglichst nur den vertikalen Kaudruck unter Ausschluß aller schädlichen Kipp- und Drehmomente auf die stützenden Wurzeln zu übertragen, während die Plattenbrücke diese Kipp- und Drehmomente voll auf die stützenden Wurzeln zur Auswirkung kommen läßt. Sie benutzt die stützenden Wurzeln nicht nur als Unterstützungspunkte, als Puffer zum Auffangen und Umwandeln des schädlichen Druckes in unschädlichen Zug, sondern vielmehr als Verankerungsmittel, als Befestigungsmittel der abnehmbaren Prothese, um dadurch der Saugkraft, der Adhäsion der Platte entbehren zu können und diese auf ein möglichst geringes Raummaß beschränken oder durch einen Bügel ersetzen zu können, um so die abnehmbare Prothese in bezug auf ihre Ausdehnung einer Brückenprothese, die nur den Raum einnimmt, den die zu ersetzenden Zähne eingenommen hatten, ähnlich zu machen.

Die gestützte Prothese im strengen Sinne sucht dagegen nach Möglichkeit alle schädlichen Kipp- und Drehmomente von den stützenden Wurzeln fernzuhalten. Sie benutzt sie daher niemals als reine Verankerungsmittel, sondern lediglich als Puffer zum Auffangen des vertikalen Kaudruckes. Sie geht ferner von dem Gedanken aus, den Alveolarfortsatz, die Basis, das Fundament des Restgebisses nach Möglichkeit, wie bereits gezeigt, zu entlasten.

Machen wir uns dieses an einem praktischen Beispiel klar. Stehen z. B. im Oberkiefer nur noch die beiden festen Eckzähne (Abb. 2395), so schneide ich die Zahnkronen fort und versehe die Wurzeln mit parallelwandigen Wurzelkappen, an denen eine abnehmbare Prothese mit Deckelklammern angreift. Bilde ich nun die Gaumenplatte der abnehmbaren Prothese als den ganzen Gaumen bedeckende Saugplatte aus,

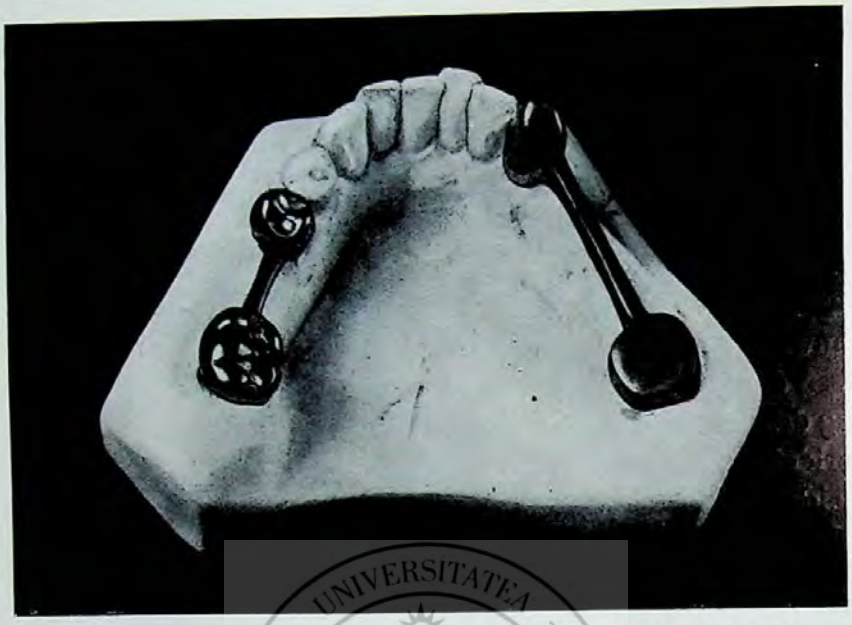

Abb. 2393. Stützgerüst für eine abnehmbare physiologische Prothese, durch welches der gesamte Kaudruck der in Abb. 2394 gezeigten abnehmbaren physiologischen Prothese lediglich auf die Stützpfeiler übertragen wird.

so ist diese abnehmbare Prothese eine gestützte Prothese in meinem Sinne. Ich verteile den vertikalen Kaudruck gleichmäßig auf Wurzeln, Alveolarfortsatz und Gaumen und benutze die Wurzeln nur nebenbei zur Schaffung eines verstärkenden Haltes für die Prothese, aber nicht als Verankerungsmittel allein, das Hauptverankerungsmittel bleibt die Saugkraft der Platte. Will ich dagegen eine Plattenbrücke im Sinne Wustrows schaffen,

Abb. 2394. Die zu Abb. 2393 zugehörige abnehmbare physiologische Prothese, die äußerlich einer halbphysiologischen oder gestützten Prothese ähnlich sieht, aber keine ist.

so bilde ich die abnehmbare Prothese derart aus, daß ich die Gaumenplatte fortlasse und die Prothesenkörper lediglich mit schmalem Sattel auf dem Alveolarfortsatz aufliegen lasse. Den Halt der Prothese müssen dann lediglich die Wurzeln übernehmen, die man, dem Vorschlage Schröders folgend, noch mit einem runden Draht versteifen kann, der über den distalen Rand der Wurzelkappen beiderseits 1 cm hinausragend die Angriffspunkte für zwei Gilmore-Reiter abgibt, die zusammen mit den Gilmore-Reitern über dem

Versteifungssteg der Prothese einen festen Halt geben (Abb. 2396). Auch diese abnehmbare Prothese ist eine gestützte Prothese, denn auch sie verteilt den vertikalen Kaudruck, wenn auch nicht so zweckmäßig wie die erstbeschriebene Art, auf Alveolarfortsatz und Wurzeln. Sie benutzt aber die Wurzeln als alleinige Verankerungsmittel und belastet sie daher mit dem schädlichen Kippmoment ihres Eigengewichtes sowie den schädlichen Kipp- und Drehmomenten des Kauaktes in der Absicht, dem Patienten für eine mehr oder weniger lange Zeit die Unannehmlichkeit einer Gaumenplatte zu ersparen. Diese abnehmbare Prothese will also weniger den Alveolarfortsatz entlasten, als vielmehr die räumliche Ausdehnung der Prothese auf den Raum der verlorengegangenen Zähne beschränken, sie brückenähnlich machen. Gestützte Prothese in meinem Sinn und Plattenbrücke unterscheiden sich also in teleologischer Beziehung. Ich gebrauche die stützende Zahnwurzel vor allem als Puffer, der imstande ist, den schädlichen Druck in unschädlichen Zug zu verwandeln und suche jede schädliche horizon-

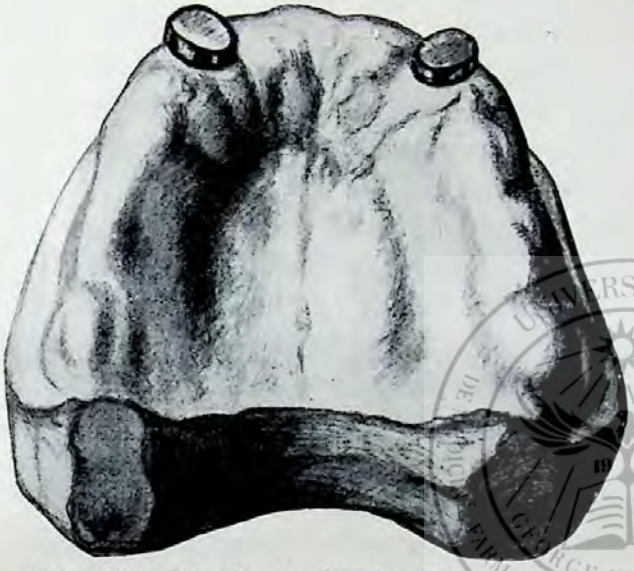

Abb. 2395. Die einzelstehenden Eckzahnkronen wurden abgeschnitten und ihre Wurzeln mit parallelwandigen Wurzelkappen versehen, auf welche sich eine als Saugplatte ausgebildete Metallplatte mittels Deckelklammern stützen soll.

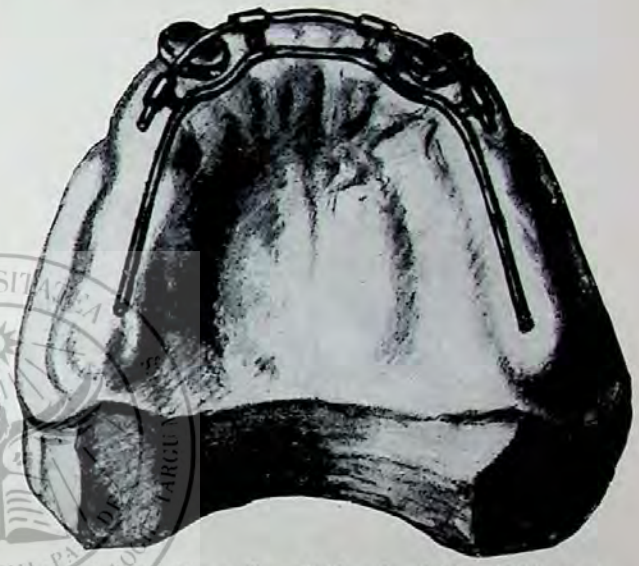

Abb. 2396. Derselbe Fall wie Abb. 2395, nur anders gelöst. Die beiden Wurzelkappen sind durch einen runden Draht miteinander verbunden, an dem vier Gilmore-Reiter angreifen und einer mit schmaler Basis dem Alveolarfortsatz aufliegenden Sattelbrücke Halt gewähren. Das Kippmoment des Eigengewichtes sowie die durch den Kauakt ausgelösten Kipp- und Drehmomente werden voll auf die Stützzähne übertragen.

tale Belastung nach Möglichkeit von den stützenden Wurzeln fernzuhalten, um deren Lebensdauer nach Möglichkeit zu verlängern. Ich entlaste also quasi den Alveolarfortsatz, indem ich einen wesentlichen Teil des vertikalen Kaudruckes von diesem Puffer auffangen lasse. Je mehr der Alveolarfortsatz durch solche Puffer von dem vertikalen Kaudruck entlastet wird, desto langsamer werden resorptive Vorgänge seinen Umfang und seine Form verändern. Mindern wir also den auf den Alveolarknochen ausgeübten vertikalen Druck, indem wir ihn zum Teil von Zahnwurzeln auffangen lassen, so schwächen wir nicht nur seine verderbliche resorptive Wirkung auf den Alveolarfortsatz ab, sondern wir erhöhen auch gleichzeitig den funktionellen Wert einer derartig abgestützten Prothese, mit der ein stärkerer vertikaler Druck beim Kauen entfaltet werden kann, als mit einer nicht abgestützten abnehmbaren Prothese.

Wie schon gesagt, soll bei der gestützten Prothese nur der vertikale Druck in möglichst axialer Richtung auf die stützende Wurzel übertragen werden, um auf diese Weise der Wurzel und damit auch der zugehörigen Alveole eine möglichst lange Lebens-

dauer zu garantieren. Wir müssen daher dafür sorgen, daß alle schädlichen Nebenwirkungen der gestützten Prothese auf die stützenden Wurzeln ferngehalten werden.

Um dieses tun zu können, müssen wir uns zunächst darüber klar sein, welcher Art diese schädigenden Wirkungen der gestützten Prothese auf die stützenden Wurzeln sein können. Verbinden wir zu diesem Zweck einmal einen freiendenden Prothesenteil mit einem Zahn und betrachten wir die Kräfte, die auf diesen Prothesenteil wirken in ihrer Auswirkung auf die Zahnwurzel. Der vertikale Kaudruck wird den freiragenden Prothesenkörper gegen die Schleimhaut und den Alveolarfortsatz drücken, dabei wird der Prothesenkörper infolge der Zusammendrückbarkeit des Alveolartegments sich etwas senken, und wenn er starr mit der Zahnwurzel verbunden ist, auf diese ein Kippmoment ausüben. Die horizontalen Kaudruckkomponenten sind dagegen bestrebt, den frei endenden Prothesenkörper nach links und rechts zu verschieben und werden daher, starre Verbindung des Prothesenkörpers mit der Zahnwurzel vorausgesetzt, ein Drehmoment auf die Zahnwurzel ausüben. Kipp- und Drehmomente sind für die Zahnwurzeln schädlich und geeignet, sie in ihren Alveolen zu lockern. Wir sind daher gezwungen, wenn wir eine gestützte Prothese anfertigen, diese schädlichen Kipp- und Drehmomente von den Stützzähnen nach Möglichkeit fernzuhalten. Ich sage absichtlich: nach Möglichkeit, denn ganz ausschalten in mathematisch-statischem Sinne werden sie sich nicht lassen. Die Mittel, die uns hierzu zur Verfügung stehen, sind dreierlei:

1. die gelenkige Verbindung zwischen gestützter Prothese und stützender Wurzel;
2. die Verlegung des Angriffspunktes der schädlichen Kippmomente möglichst nahe an den freien Rand des Alveolarfortsatzes;
3. die Absteifung der stützenden Wurzeln untereinander oder mit anderen Zähnen des Restgebisses.

Zur Ausschaltung des Kippmomentes muß ich den frei ragenden Prothesenkörper mit der stützenden Zahnwurzel derartig gelenkig verbinden, daß der Prothesenkörper um eine horizontale Achse schwingen kann. Zur Ausschaltung des Drehmomentes muß der Prothesenkörper gleichzeitig auch um eine zur vorigen Achse senkrechtstehende Achse schwingen können. Wir haben also zur gleichzeitigen Ausschaltung des Kipp- und Drehmomentes ein in zwei aufeinander senkrechtstehenden Achsen bewegliches Gelenk nötig. Ein derartiges Gelenk gibt es in der Technik, es ist das Kardan-Gelenk. Zur räumlichen Unterbringung eines derartigen Gelenkes steht uns aber höchstens der Raum einer Zahnkrone zur Verfügung. Die Herstellung eines derartig räumlich eingeschränkten Kardan-Gelenkes ist uns aber aus technischen Gründen nicht möglich, da das uns für die Mundhöhle zur Verfügung stehende Material für ein derartig zierlich herzustellendes Gelenk gegenüber der Beanspruchung durch den Kaudruck nicht widerstandsfähig genug wäre. Man hat sich daher nach einfacheren Ersatzkonstruktionen umgesehen. Lassen wir diese verschiedenartigen Konstruktionen nun einmal Revue passieren und sie daraufhin kritisch betrachten, inwieweit sie der Ausschaltung des Kipp- und Drehmomentes Rechnung tragen.

Wir können ganz allgemein die Verbindungs- und Verankerungsmittel zwischen gestützter und stützender Prothese in stabile und labile einteilen. Dabei müssen wir uns bewußt bleiben, daß es absolut stabile Verankerungsmittel kaum gibt, und daß auch die stabilen Verbindungen infolge technischer Herstellungsmängel noch eine gewisse Labilität besitzen. Daher sollten auch Versteifungsbügel möglichst nicht abnehmbar konstruiert werden, da sie sonst einen nicht unbedeutenden Teil ihrer Wirksamkeit durch diese technisch bedingte Labilität verlieren. Auch darüber müssen wir uns klar sein, daß zwei gelenkige Verbindungen um zwei vertikale Achsen, die nicht in einer

Geraden liegen, zur Ausschaltung des Drehmomentes nur dann einen Sinn haben, wenn die abnehmbare Prothese im Verbindungsteil zwischen den beiden Drehpunkten elastisch deformierbar ist. Ist sie dies nicht, sondern starr, so sind die vertikalen Drehgelenke zwecklos. Sie haben ihre Berechtigung wohl fast nur für den Unterkiefer, wenn man den Lingualbügel nicht starr, sondern deformierbar annimmt oder macht, wie dies Riechelmann tut. Dasselbe gilt natürlich auch für zwei nicht in einer Geraden liegende, horizontal gestellte Scharniergelenke zur Ausschaltung des Kippmomentes (Abb. 2396).

Betrachten wir zunächst die stabilen Verbindungen. Das älteste Verbindungsmittel ist wohl der Wurzelstift mit Wurzelkanüle. Ist derselbe vierkantig, so stellt er wohl bei entsprechender Länge die starrste Verbindung mit der Zahnwurzel her, die möglich ist, und überträgt sowohl Kipp- wie Drehmomente vollständig auf dieselbe. Ist er rund, so wird das Drehmoment ausgeschaltet, während das Kippmoment bestehen bleibt. Die Teleskopkrone stellt ebenfalls, da sie absolut kreisrund kaum herzustellen sein dürfte, eine starre Verbindung her, die sowohl Kipp- wie Drehmomente voll auf die stützende Zahnwurzel überträgt. Senkrechtstehende eckige Geschiebe sind ebenfalls als starre Verbindungsmittel anzusehen, die die Kipp- und Drehmomente fast voll zur Auswirkung kommen lassen. Der Auswirkungsgrad wird um so stärker sein, je exakter die Geschiebeteile ineinanderpassen und je länger sie sind. Eine Ausnahme macht das runde, vertikalstehende Stabgeschiebe, das lediglich nur das Kippmoment überträgt, während das Drehmoment bei richtiger Konstruktion ausgeschaltet bleibt. Das Roach-Geschiebe (Abb. 2397), das vielfach auch als Kugelgelenk bezeichnet wird und daher als labile Gelenkverbindung gilt, ist durchaus nicht so labil, wie durch den Ausdruck Kugelgelenk angedeutet wird. Ist das Roach-Geschiebe richtig angebracht, d. h. verläuft der kugeltragende Stab in der Längsrichtung des frei ragenden Prothesenarmes, so dürfte das Drehmoment als ausgeschaltet gelten. Ist der kugeltragende Stab aber abweichend von dieser Richtung angebracht, so wird je nach dem Grade der Abweichung ein mehr oder weniger starkes Drehmoment auf den Stützzahn ausgeübt werden müssen. Ist die die Kugel umschließende zylindrische Hülse oben geschlossen, so daß der vertikale Kaudruck von der Kugel aufgefangen wird, so ist zwar eine gelenkige Verbindung zwischen gestützter Prothese und Kugel vorhanden, der vertikal auf die Kugel ausgeübte Kaudruck wird aber nach wie vor, da die Kugel durch den Kugelträger starr mit der stützenden Wurzel verbunden ist, auf diese ein Kippmoment ausüben, bestehend aus dem Produkt von übertragenem vertikalen Kaudruck mal dem Hebelarm, dargestellt durch die Länge des Kugelträgers. Ist dagegen das die Kugel umschließende Röhrchen oben offen, so kann sich der Prothesenkörper beliebig senken, der vertikale Kaudruck liegt also lediglich auf dem Alveolarfortsatz, und die derartig befestigte Prothese ist nichts weiter als eine partielle Plattenprothese, aber keine gestützte oder halbphysiologische Prothese, sondern eine unphysiologische.

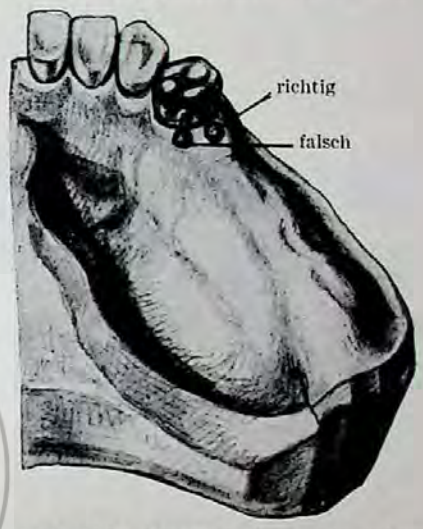

Abb. 2397. Das richtig angebrachte Roach-Geschiebe in der Richtung des frei endenden Prothesenkörpers läßt ein Drehmoment durch den Prothesenkörper auf den Stutzzahn nicht zu. Das falsch in einer davon abweichenden Richtung angebrachte Geschiebe läßt das Drehmoment auf den Stützzahn dagegen zu.

Eine weitere labile Verankerung gegenüber dem Kippmoment stellt das Scharniergelenk dar, auch Gilmore-Reiter genannt. Aber auch dies Scharniergelenk birgt, wie das

Roach-Geschiebe, gewisse Gefahrenmomente in sich, die, wenn man sie nicht kennt und vermeidet, die labile Verankerung gegenüber dem Kippmoment illusorisch machen (s. Abb. 2396). Die Anwendung des Gilmore-Reiters setzt immer zwei Stützpunkte voraus, die geradlinig durch einen runden Draht miteinander verbunden sein müssen. Nur in diesem Falle ist ein einwandfreies Scharniergelenk geschaffen, das keinerlei Kippbewegungen auf die geradlinig miteinander verbundenen Stützpfeiler zuläßt, falls die Schwingungen senkrecht zu dieser Achse stattfinden und der Gilmore-Reiter die gestützte Prothese nicht derart fest auf die plane Oberfläche der stützenden Wurzel preßt, daß durch diese feste Auflage die Scharnierbewegung aufgehoben wird. Wird dagegen der Gilmore-Reiter nur einseitig an einer Zahnwurzel befestigt, so läßt er genau wie das Roach-Geschiebe Kipp- und Drehmomente auf diese Wurzel zu (Abb. 2396).

Eine verhältnismäßig sehr labile Verbindung, welche die gleichzeitige Ausschaltung des Kipp- und Drehmomentes gestattet, ist die bereits in meiner ersten Veröffentlichung (1912) über gestützte Prothesen angegebene Deckelklammer. Sie besteht aus einer $1^1/_2$—2 mm hohen Bandklammer, die mit einem den ganzen Wurzelquerschnitt bedeckenden 0,4 mm starken Deckelblech verbunden ist, und zwar so, daß die Klammer nur mit ihrer palatinalen bzw. lingualen Hälfte mit dem Deckel verlötet ist, während die labiale bzw. buccale Hälfte der Klammer unter dem Deckel frei beweglich bleibt. Diese Deckelklammer findet ihren Angriffspunkt an einer parallelwandigen Wurzelkappe, die sich etwa $2-2^1/_2$ mm über das Zahnfleisch erhebt. Die Deckelklammer ist in der Lage, sowohl dem Kipp- als auch dem Drehmoment infolge der Elastizität des labialen Klammerabschnittes nachgeben zu können, während der vertikale Kaudruck voll auf die Zahnwurzel übertragen wird (Abb. 2398 u. 2399). Soweit die Deckelklammer noch in der Lage ist, bei ihrem Nachgeben unter dem Kippmoment auf die palatinale bzw. linguale Wurzelkante ein kleines Kippmoment auszuüben, wird dieses nur noch ein außerordentlich geringes sein, das durch die Reaktionsfähigkeit des Körpers bzw. des Alveolarknochens ausgeglichen werden kann, zumal sein Angriffspunkt außerordentlich nahe am Hypomochlion liegt, um das die Wurzel bei einer stattfindenden Kippung schwingen muß. Wir können nämlich jeden Zahn als einen zweiarmigen Hebel auffassen, dessen Hypomochlion etwas unterhalb des freien Alveolarrandes angenommen werden kann. Wirkt also eine kippende Kraft an der Zahnkrone, so besteht das Kippmoment aus dem Hebelarm, dargestellt durch die Länge der Zahnkrone mal der kippenden Kraft, während das widerstandleistende Moment aus dem Produkt besteht, dargestellt durch den im Knochen steckenden Wurzelanteil multipliziert mit der Widerstandskraft des Knochens. Je stärker also die Länge des koronalen Hebelarmes verkürzt wird, um so günstiger gestaltet sich die Belastung der Zahnwurzel.

Abb. 2398. Abb. 2399.

Abb. 2398. Deckelklammer in Front- und Seitenansicht. Abb. 2399. Deckelklammer in situ ohne und mit Montage einer künstlichen Krone.

Eine zweite noch von mir als labiles Verankerungsmittel angegebene Konstruktion ist die Inlay-Klammer. Dieselbe besteht aus einer Bandklammer, die an ihrem okklusalen Rande einen Zapfen trägt, der in eine Aussparung auf der Kaufläche einer Goldkrone eingreift. Diese Verbindung ist aber gegenüber der Deckelklammer eine bedeutend stabilere und die vorhandene Labilität nur für das Kippmoment gültig, insoweit als derartige Verzapfungen immer infolge technischer Herstellungsmängel eine gewisse Labilität besitzen. Sie ist daher das gegebene Verankerungsmittel für eine gestützte Prothese, bei welcher lediglich das Kippmoment durch Labilität der Ver-

ankerung ausgeschaltet werden soll, während die Ausschaltung des Drehmomentes durch Versteifung allein bewerkstelligt wird (Abb. 2389).

Eine weitere sehr labile Verankerung und die labilste Verankerung überhaupt ist das von mir angegebene Kalottengelenk, das vor allem auch den kosmetischen Anforderungen am besten entspricht, da das Gelenk im Innern der Wurzel und der künstlichen Krone untergebracht ist. Statisch ist es ebenfalls wohl die beste Konstruktion, da es den vertikalen Druck genau in der Zahnwurzelachse auf den Stützzahn überträgt und dem Kardan-Gelenk am nächsten kommend, alle Dreh- und Kippmomente fast vollständig ausschaltet. Der einzige Nachteil ist seine verhältnismäßige Kompliziertheit und schwierige Herstellung gegenüber der verhältnismäßig einfach und leicht herzustellenden Deckelkammer.

Das Gelenk (Abb. 2400 u. 2401) besteht aus einer Wurzelkappe, deren Oberfläche eine Kalotte darstellt, deren zugehöriger Mittelpunkt in der Zahnwurzelachse liegt. Auf der kalottenförmigen Oberfläche befindet sich in deren Zentrum eine halbkugelige Aussparung. In dieser halbkugeligen Vertiefung ist, auf einem Stäbchen sitzend, eine Kugel angebracht, deren Mittelpunkt ebenfalls in der Zahnwurzelachse liegt und deren oberer Umfang mit der Kalottenoberfläche abschneidet. Die künstliche Zahnkrone, die mit der abnehmbaren Prothese fest verbunden ist, besitzt eine nach unten zu gewölbte Basis, die nach demselben Radius gekrümmt ist wie die Kalottenoberfläche der Wurzelkappe. In der Mitte dieser Basiswölbung sitzt eine ringförmige Klammer, welche die Kugel nach Art eines Kugelgelenkes umfaßt und die abnehmbare Prothese mit der stützenden Wurzel in der Form eines Druckknopfes verbindet. Die Abmessungen werden vorteilhaft so gewählt, daß zwischen der Basiswölbung der Krone und der Kalotte des Stützzahnes ein geringer Spielraum verbleibt.

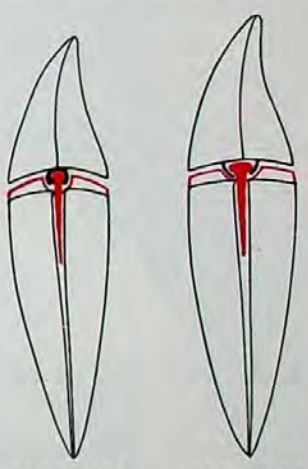

Abb. 2400. Abb. 2401.

Abb. 2400. Das Kalottengelenk. Die rot gezeichnete kalottenförmige Wurzelkappe trägt in ihrer zentralen muldenförmigen Aussparung einen als Fortsetzung des Wurzelstiftes gedachten Trägerstift, der in einer Kugel endigt. Die schwarz gezeichnete Kronenbasis von gleichem Krümmungsradius trägt entsprechend der Kugel eine Ringfeder, die die Kugel druckknopfähnlich umfaßt. Abb. 2401. Dasselbe Gelenk wie Abb. 2400, nur mit dem Unterschied, daß die Kugel nicht als solche, sondern als ein Teilstück der Kalottenoberfläche ausgebildet ist, deren ringförmige Unterkehlung von der Ringfeder der Kronenbasis um- und unterfaßt wird.

In einer anderen Ausführungsform, die in Abb. 2401 wiedergegeben ist, ist aus der kalottenförmigen Oberfläche der Wurzelkappe in der Mitte eine ringförmige Nute ausgespart, derart, daß das mittlere, stehengebliebene Stück der kalottenförmigen Oberfläche ringförmig ausgekehlt ist. Entsprechend der Nute hat die Kugelkappe der Krone eine ringförmige Feder, welche so gebogen ist, daß sie das Mittelstück der Wurzelkappe umfaßt und untergreift.

Abgesehen von der mehr oder weniger labilen Verbindung und der Verlegung des Angriffspunktes der Kippmomente in die Nähe des Wurzelhypomochlions steht uns noch die ausgiebigste Ausschaltung der schädlichen Kipp- und Drehmomente in der Versteifung der stützenden Zähne oder Zahnwurzeln untereinander zur Verfügung. Lasse ich eine gestützte Prothese z. B. im Unterkiefer an einen zweiten Prämolaren vermittels einer Inlay-Klammer angreifen, und befürchte ich eine Lockerung des Stützzahnes, so kann ich mir dadurch helfen, daß ich den Stützzahn mit seinem mesial stehenden Nachbarn verbinde, versteife. Ich habe als erster auf dies Versteifungs-

möglichkeit aufmerksam gemacht und sie tangentiale Versteifung genannt, weil durch diese Versteifung das Drehmoment um die Achse des Stützzahnes aufgehoben wird. Angenommen (Abb. 2402), der frei ragende Prothesenarm sei fest mit den beiden versteiften Zähnen verbunden, und es komme eine virtuelle Verschiebung des Prothesenarmes nach rechts oder links zustande, so ist diese virtuelle Verschiebung nur möglich, wenn sich die beiden miteinander versteiften Zahnwurzeln parallel zu ihren Achsen im Knochen verschieben. Dieser Verschiebung zweier Zähne parallel zu ihren Achsen (dem bodily movement der Orthodontisten) setzt aber der Knochen einen verhältnismäßig großen Widerstand entgegen, der so groß ist, daß, wie die praktischen Erfahrungen lehren, eine Schädigung der tangential versteiften Stützzähne nicht zu befürchten ist. Mathematisch gesprochen, wird durch die tangentiale Versteifung das schädliche Drehmoment in ein unschädliches zirkuläres Schubmoment verwandelt. Die Versteifung wirkt also in der Richtung der Tangente und ist daher von mir tangentiale Versteifung genannt worden.

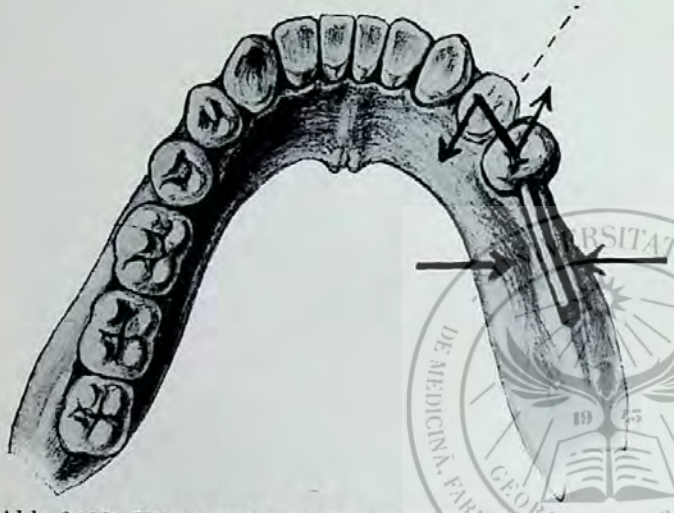

Abb. 2402. Wirkt auf den durch den Stab dargestellten frei endenden Prothesenarm einer halbphysiologischen Prothese eine transversale Kraft, so wird auf den als Stützzahn dienenden zweiten Prämolaren ein schädliches Drehmoment ausgeübt. Versteift man nun den zweiten Prämolaren sagittal mit dem ersten, so verwandelt sich das schädliche Drehmoment in ein unschädliches zirkuläres Schubmoment.

Mit den von mir angegebenen drei Hilfsmitteln sind wir in der Lage, die bei der gestützten Prothese auftretenden Kipp- und Drehmomente so gut wie fast vollständig auszuschalten und in einem Lückengebiß mit gestörtem Artikulationsgleichgewicht das Artikulationsgleichgewicht, wenn nicht durch festsitzende physiologische Prothese allein, so doch stets durch festsitzende physiologisch und gestützte Prothese kombiniert, wiederherzustellen und gegenüber der unphysiologisch reinen Plattenprothese eine funktionell und physiologisch vollwertigere Prothese zu schaffen. Unser Streben muß aber stets dahin zielen, im Sinne der Erhaltung des Alveolarfortsatzes die physiologische stützende Prothese so ausgedehnt wie möglich zu gestalten. Wir können dabei oft noch Wurzeln als Endpfeiler in die physiologische Prothese einbeziehen, die an und für sich kaum noch erhaltungsfähig sind (Abb. 2403 u. 2404), aber in das starre System der physiologischen Prothese einbezogen, und dadurch von den horizontalen Kaudruckkomponenten entlastet, zum Auffangen des vertikalen Kaudruckes noch verwendungsfähig werden und brauchbare Stützpunkte für die physiologische oder halbphysiologische Prothese abgeben. Auch gelockerte, an Paradentose erkrankte Zähne können oft noch als Stützpunkte für eine physiologische Prothese benutzt werden, zumal wir in der abnehmbaren halbphysiologischen Prothese ein ausgezeichnetes Versteifungsmittel besitzen, das die in der physiologischen Prothese bereits vorhandene Versteifung bis zum höchsten Grad der zirkulären Versteifung zu verstärken vermag (Abb. 2405). Die häufigsten Fälle von Kombination von physiologischer und halbphysiologischer Prothese werden die sein, bei denen noch im Frontzahn- und Prämolarenbereich brauchbare Wurzeln oder Zähne vorhanden sind. Ist in diesen Fällen die Verteilung der Stützpunkte für den vorderen Kieferabschnitt eine solche, daß die physiologische Prothese einen im Scheitelpunkt

und an den beiden Endpunkten abgestützten Bogen bildet, also bei genügender Prothesenstärke bereits in sich selbst als in zwei aufeinander senkrechtstehenden Rich-



rechts links

Abb. 2403 zeigt oben ein Restgebiß, bestehend aus dem völlig intakten rechten zweiten Prämolaren, den vier Schneidezahnwurzeln, der linken Eckzahnwurzel, sowie den beiden Wurzelstummeln der linken Prämolaren. Um die unten und in Abb. 2404 abgebildete festsitzende Prothese links so weit wie möglich nach distal ausdehnen zu können, wurde der Versuch gemacht, den Wurzelstummel des zweiten Prämolaren zu erhalten, während der nicht erforderliche und auch nicht mehr erhaltungsfähige Wurzelstummel des ersten Prämolaren entfernt wurde. Wie das untere Röntgenbild zeigt, hat sich der Versuch gelohnt.

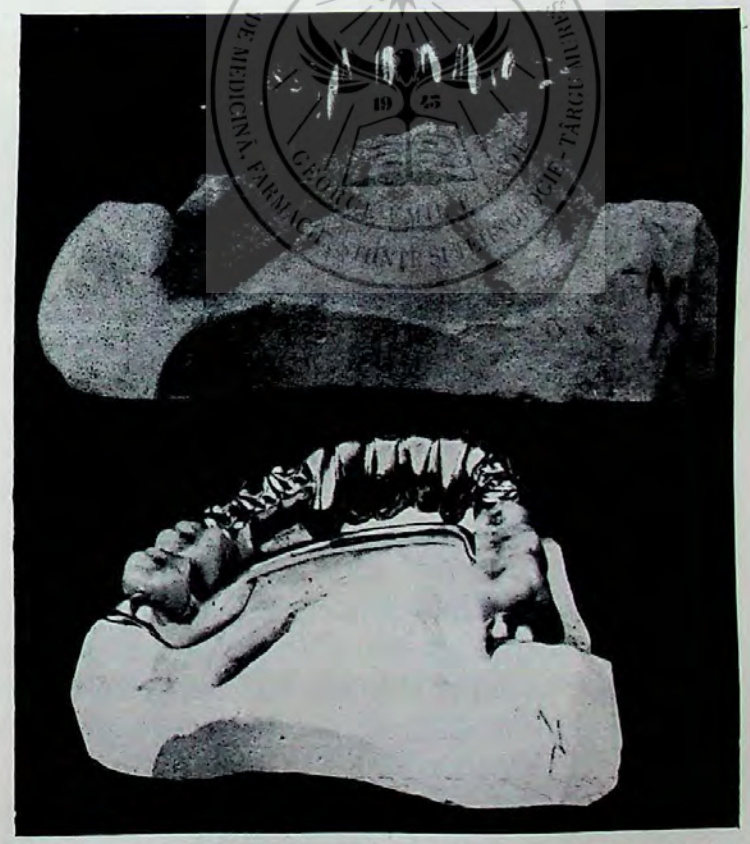

Abb. 2404. Kombination aus festsitzender und abnehmbarer Prothese. Röntgenbild der festsitzenden Prothese stellt Abb. 2403 dar. Rechts ist an Stelle der Inlayklammer, weil in dem Prämolaren die Pulpa erhalten wurde, als Stützpunkt ein angelöteter respektive angegossener Zapfen gewählt worden.

tungen versteift angesehen werden kann (Abb. 2406 u. 2403), so ist es ratsam, die physiologische Prothese nicht als Stützgerüst wie in Abb. 2407, sondern als vollständig aus-

gebildete physiologische Prothese auszugestalten. Sind die Stützzähne dagegen im Frontzahnbereich gelockert und derartig verteilt, daß sie sich nur in einer Richtung, hauptsächlich in der transversalen Richtung, versteifen lassen, so können sie durch Einsetzen der halbphysiologischen Prothese nicht vollwertig in sagittaler Richtung versteift werden, die physiologische Prothese wird daher in diesen Fällen der Versteifung in nur einer Richtung niemals so in sich selbst gefestigt sein, wie in den Fällen, in denen eine Versteifung in zwei aufeinander senkrechtstehenden Richtungen möglich ist. Zur Herabminderung der durch die halbphysiologische Prothese während des Kauaktes zur Auslösung kommenden schädlichen Hebelwirkungen ist es in diesen Fällen von Versteifung in nur einer Richtung, besonders bei geschwächten und gelockerten Stützpfeilern, ratsam, die physiologische Prothese nicht als solche, sondern nur als Stützgerüst auszubilden (Abb. 2407 u. 2395). Ein solches Stützgerüst besteht am zweckmäßigsten aus 2—$2^1/_2$ mm hohen parallelwandigen Wurzelkappen, die zusammengelötet oder, wo Lücken zwischen den einzelnen Stützpfeilern vorhanden sind, durch Versteifungsstege miteinander verbunden sind. Das Stützgerüst stellt also eine ausgedehnte Stützfläche dar, auf welche die halbphysiologische Prothese sich auflagert und durch Deckelklammern ihren Halt findet. Durch diese Konstruktionsanordnung erreichen wir erstens, daß die von der halbphysiologischen Prothese durch den Kauakt ausgelösten Kippmomente in sagittaler Richtung am Stützgerüst mit einem verhältnismäßig kurzen Hebelarm angreifen, gegenüber dem verhältnismäßig langen Hebelarm, der dargestellt wird durch die im Knochen steckenden Wurzelanteile, die nützliche Arbeit, d. h. Widerstand leisten. Ist die halbphysiologische Prothese auf das Stützgerüst aufgesetzt, so überträgt sie den vertikalen Kaudruck auf die das Stützgerüst tragenden Wurzeln. Das Stützgerüst selbst wird durch die halbphysiologische Prothese in sagittaler Richtung versteift, d. h. die stützenden Zahnwurzeln können unter dem Kaudruck nicht nach lingual oder labial ausweichen, da sie vor der sie umklammernden oder umfassenden halbphysiologischen Prothese daran verhindert werden. Und dennoch kommen die schädlichen Kippmomente, die durch die Einwirkung des Kaudruckes auf die freien Prothesenarme der halbphysiologischen Prothese zustande kommen, nicht in vollem Maße in ihrer verderblichen Wirkung auf die stützende Prothese zur Auswirkung, da durch die gewählte Konstruktion eine Kaudruckunterbrechung stattgefunden hat und, soweit Kippmomente überhaupt zur Auslösung gelangen, diese durch ihr Angreifen am kurzen Hebelarm und die durch die Deckelklammern bedingte Gelenkigkeit nur außerordentlich abgeschwächt zur Wirkung kommen.

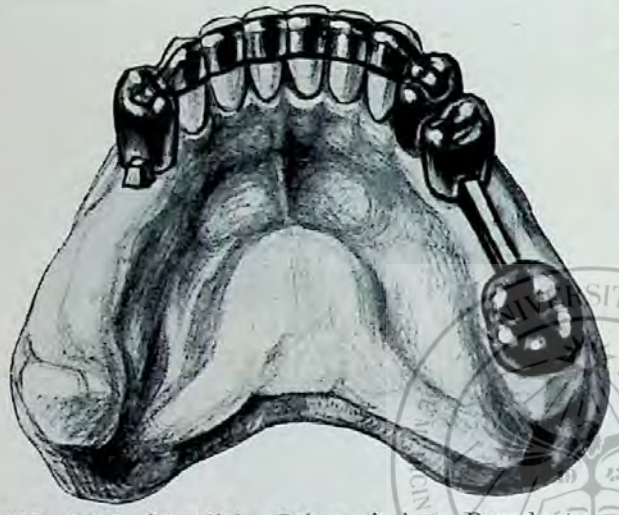

Abb. 2405. Sämtliche Zähne sind an Paradentose erkrankt, auch der rechte zweite Molar. Er muß daher vermittels des Steges in den Verband der vorderen festsitzenden Stütz- und Versteifungsprothese mit einbezogen werden. Wird die abnehmbare gestützte Prothese eingesetzt, so stellt ihr Lingualbügel eine Versteifung zwischem dem Verbindungssteg und dem schwalbenschwanzförmigen Zapfen des linken ersten Prämolaren her. Festsitzende und abnehmbare Prothese bilden zusammen eine zirkuläre Versteifung. (Siehe im Gegensatz hierzu Abb. 2411.)

Etwas anders ist die Sachlage im Bereiche der Backenzähne. Haben wir hier auf nur einer Kieferseite noch mehrere kautüchtige Zähne oder Wurzeln, so ist es zweck-

mäßiger, diese Seite wieder möglichst voll funktionsfähig zu machen (Abb. 2408 u. 2409), indem man die einzelnen Stützzähne mit parallelwandigen Kronen versieht, die durch Versteifungsstege miteinander verbunden und somit sagittal und tangential versteift sind. Über die Versteifungsstege faßt dann die halbphysiologische Prothese, die somit den ganzen vertikalen Kaudruck dieser Seite auf die Zahnwurzeln überträgt, die an und für sich als Molaren- und Prämolarenwurzeln gegenüber den horizontalen Komponenten bereits von Natur aus als gesichert angesehen werden können, deren spezielle Sicherung gegenüber der transversalen horizontalen Mehrbelastung von der als Saugplatte ausgebildeten Plattenbasis der halbphysiologischen Prothese übernommen wird. Die Verbindung der halbphysiologischen Prothese mit der physiologischen Prothese wird in einem solchen Falle möglichst stabil gemacht, um so die Plattenbasis als transversale Versteifung besser nutzbar zu machen. Ist die transversale Kaudruckkomponente be-

Abb. 2406. Die festsitzende, stützende Prothese bildet hier einen Bogen. Sie ist also in zwei aufeinander senkrecht stehenden Richtungen, der sagittalen und transversalen, versteift. Sie kann also bereits in sich als zirkulär versteift angesehen werden. Sie ist daher als vollständige Prothese und nicht als Stützgerüst, wie in Abb. 2407, ausgebildet. Als Verbindung zwischen ihr und der abnehmbaren gestützten Prothese ist daher die versteifende, nur das Kippmoment ausschließende Inlayklammer gewählt.

strebt, die sagittal versteiften Zähne nach der Raphenebene hin zu kippen, so verhindert dies die dadurch fester an das Gaumengewölbe angepreßte Gaumenplatte. Werden die Stützzähne dagegen von der transversalen Kaudruckkomponente nach buccal gekippt, so ist dies nur möglich, wenn die Saugkraft und Adhäsion der Platte, die dieser Kippung wegen der starren Verankerung mit dem Stützgerüst widerstrebt, vorher überwunden worden ist. Eine schädigende Hebelwirkung auf die abgestützten Zähne durch ein Senken der nicht abgestützten Prothesenseite unter dem vertikalen Kaudruck braucht nicht befürchtet zu werden, da, wie die Praxis lehrt, der Prothesenträger ganz von selbst nur auf der einen abgestützten Seite kaut, weil er auf dieser Seite einen normalen Kaudruck vermittels des der Wurzelhaut innewohnenden Tastgefühls, wie dies Schröder so außerordentlich treffend ausführt, entfalten kann. Durch diese Kombination von physiologischer und halbphysiologischer Prothese machen wir eine Gebißhälfte, vorausgesetzt, daß der Gegenkiefer normal bezahnt ist, fast so gut wie voll funktionsfähig, unter Vernachlässigung allerdings der anderen Gebißhälfte, deren anatomische Wiederherstellung weniger aus funktionellen Gründen als aus psychologischen

und sprachphysiologischen Gründen vorgenommen wird. Daß dem so ist, beweist das unter Abb. 2408 wiedergegebene Röntgenbild von dem in Abb. 2409 abgebildeten Stützgerüst, das 23 Jahre nach Anfertigung des Stützgerüstes aufgenommen werden konnte.

Bei einzelnen in einem Kiefer noch stehenden Zähnen, die an Paradentose erkrankt sind, ist bezüglich ihrer Erhaltungsfähigkeit als Stützpfeiler ein Unterschied zu machen zwischen Molaren einerseits und Prämolaren und Frontzähnen andererseits. Ein gelockerter, an Paradentose erkrankter Molar, dessen Wurzelbifurkation bereits frei liegt oder erkrankt ist, ist als Stützpfeiler für eine halbphysiologische Prothese schwer noch zu gebrauchen und in den meisten Fällen am vorteilhaftesten gleich zu entfernen, wenn nicht noch eine seiner Wurzeln für sich allein sich als gebrauchsfähig erweist.

Anders ist es dagegen bei der anderen Zahnkategorie. Bei den einwurzeligen Zähnen der Frontzahnreihe ist die bestehende chronische Entzündung des Zahnbettes verhältnismäßig leichter in Heilung überzuführen, desgleichen bei Prämolaren ohne Wurzelbifurkation. Die Wurzeln dieser Zähne geben nach Ausheilung des Zahnbettes, entkront und mit parallelwandigen Wurzelkappen versehen, noch auf Jahre hinaus

Abb. 2407. Die vier unteren Schneidezähne und der untere rechte Eckzahn lassen sich nur noch in einer Richtung, in der transversalen, versteifen. Die Kronen sind daher abgeschnitten worden, und die festsitzende, stützende Prothese ist nicht als solche, wie in Abb. 2406 und 2411, sondern als Stützgerüst, bestehend aus fünf miteinander verlöteten Wurzelkappen, ausgebildet worden. Auf dieses Stützgerüst stützt sich die abnehmbare Prothese und findet ihren Halt durch zwei Deckelklammern um die beiden Endwurzelkapen. Das Stützgerüst wird also nur noch vertikal belastet, während Kipp- und Drehmoment durch die Druckunterbrechung und die Deckelklammern als ausgeschaltet gelten dürfen.

brauchbare Stützpunkte für halbphysiologische Prothesen ab; ihre Brauchbarkeit als Stützpunkte verlängert und vergrößert sich noch, wenn die Möglichkeit besteht, solche Wurzeln untereinander tangential zu versteifen (Abb. 2410). Ist eine tangentiale Versteifung möglich, so kann, weil dadurch das auf die einzelne Wurzel ausgeübte schädliche Drehmoment in ein auf beide versteifte Wurzeln wirkendes unschädliches circulares Schubmoment verwandelt wird, eine stabilere Verankerung mit der halbphysiologischen Prothese gewählt werden als ohne eine solche Versteifung. Überhaupt gilt für die Kombination von physiologischer oder halbphysiologischer Prothese der Grundsatz: In je stärkerem Grade die physiologische, festsitzende, stützende Prothese als versteift angesehen werden kann, um so stabiler kann die Verankerung zwischen den beiden Prothesenarten bewerkstelligt werden.

Steht in einer Kieferhälfte oder in einem Kiefer nur noch ein einzelner Molar, der aber mit seinen Antagonisten noch in normaler Artikulation steht, so ist seine Verwendung, auch wenn er gesund und fest ist, als Stützpunkt zum Auffangen des vertikalen Kaudrucks für eine abgestützte Plattenprothese nach meinen Erfahrungen nicht zu empfehlen, es sei denn, daß man bei nicht lebender Pulpa seine Krone abschneide

und seinen Wurzelstumpf mit einer Wurzelkappe versehe, an der die gestützte Prothese mit einer Deckelklammer angreift. Einen lebenden Molaren versieht man besser nur mit einer parallelwandigen Goldkrone und benützt ihn lediglich als Klammerstützpunkt. Auch dürfte für diesen Fall eine der beweglichen amerikanischen Klammern am Platze sein, um die schädlichen Kipp- und Drehmomente möglichst von ihm fernzuhalten, denn hier hat der Patient keine abgestützte Seite, auf welcher er kauen könnte. Er muß also auf der abnehmbaren Prothese kauen, und dabei machen sich die vom Wustrow befürchteten hebelnden Wirkungen auf den einzelnen nicht versteifbaren Zahn infolge der Kompressibilität der Weichteilbedeckung des Kiefers in einem viel bedeutenderem Maße bemerkbar als in dem in Abb. 2408 u. 2409 abgebildeten Fall, bei dem man eine Kauseite, die abgestützte, fast normal funktionsfähig machen kann.

Abb. 2408.

Abb. 2409.

Abb. 2408. Der lebende zweite Molar und erste Prämolar sind mit parallelwandigen Goldkronen versehen, die durch den kantigen Steg miteinander und durch Lötung auch noch mit der Eckzahnwurzelkappe fest verbunden sind. Wird die als Saugplatte ausgebildete abnehmbare gestützte Prothese eingesetzt, so wird der vertikale Kaudruck des künstlichen ersten Molaren und zweiten Prämolaren von dem Steg aufgefangen und auf die durch ihn sagittal versteiften natürlichen Zähne übertragen. Die ganze rechte Seite wird also genau so voll funktionsfähig, als wenn eine festsitzende Prothese gemacht worden wäre. Der Patient wird also ganz von selbst so gut wie fast nur auf dieser Seite kauen. Die schädlichen horizontalen transversalen Kaudruckkomponenten, die bestrebt sind, die Zähne nach der Medianebene und nach der Wange zu zu kippen, werden dabei von der Saugplatte aufgefangen, die durch den kantigen Steg mit darauf passender rechteckiger Rinne ziemlich stabil mit dem Steg und den natürlichen Zähnen verbunden ist. Das Eigengewicht der Platte wird durch einen Gummisauger aufgefangen. Diese Prothese wurde seit dem Jahre 1903 bis Ende 1927 ohne Lockerung ununterbrochen getragen, also 24 Jahre.

Abb. 2409 zeigt das Röntgenbild des in Abb. 2408 abgebildeten Stützgerüstes, aufgenommen nach 24jährigem Sitz desselben.

Ist im Unterkiefer wie in Abb. 2411 ein distalwärtsstehender Molar absolut fest, und sieht man aus Gründen, welche durch die Bezahnung des Oberkiefers bedingt sind, von einer durchgehenden festsitzenden physiologischen Prothese von $\overline{{}_2M|}$ bis $|\overline{P_2}$ ab, so kann man den in Abb. 2405 abgebildeten Versteifungssteg auch fortlassen, da ihm ja gewisse Nachteile, wie schlechte Reinigungsmöglichkeit, anhaften, und die etwas weniger sichere Absteifung vermittels der gestützten Prothese vornehmen. Als Verankerungsmittel sind in diesem Fall drei Inlay-Klammern gewählt worden. An ihrer Stelle könnten aber auch vertikalstehende Geschiebe in Anwendung gebracht werden.

Ist der distalstehende Molar aber gelockert, wie bei dem in Abb. 2405 abgebildeten Fall, so muß er vermittels eines sagittalen Versteifungssteges in die Versteifung der vorderen festsitzenden Prothese einbezogen werden. Er wird durch diese Maßnahme

nicht, wie Gottlieb glaubt, stärker belastet, sondern im Gegenteil entlastet. Eine abnehmbare Prothese mit Inlay-Klammern, wie in Abb. 2411, würde zwar auch versteifen, aber wegen der Labilität der Verzapfung nur in einem bedeutend geringeren Grade. Auch würde der Molar bei der zwecks Reinigung mehrmals am Tage vorzunehmenden Entfernung der abnehmbaren Prothese ungünstiger beeinflußt werden.

Abb. 2410. Zwei gelockerte Eckzahnwurzeln sind durch Stege untereinander und mit einem noch festen Molaren versteift und stellen das Stützgerüst für eine gestützte Prothese dar, die als volle Gaumenplatte ausgebildet ist.

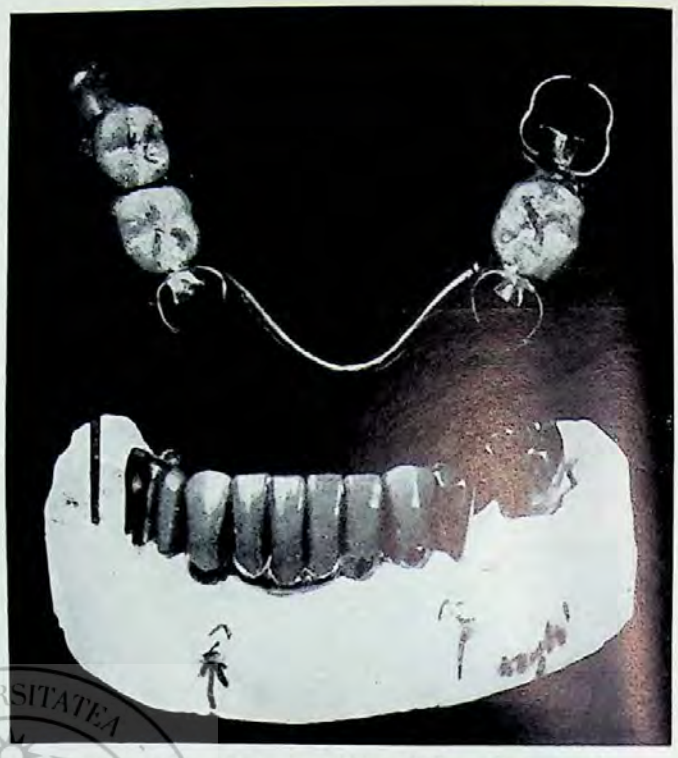

Abb. 2411. Hier sind sämtliche Zähne fest, auch der linke zweite Molar. Aus Gründen, die in der Bezahnung des Oberkiefers liegen, ist von einer festsitzenden Prothese von $\overline{{}_2M|}$ bis $\overline{|P_2}$ Abstand genommen worden. Der Versteifungssteg zwischen Molar und Prämolar, wie in Abb. 2405, konnte hier daher fortfallen und die Versteifung lediglich durch die abnehmbare Prothese bewerkstelligt werden vermittels der Inlayklammern.

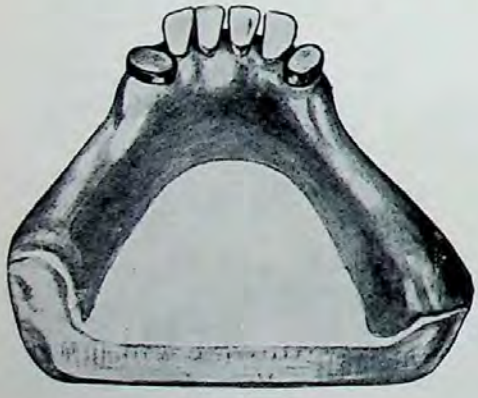

Abb. 2412.

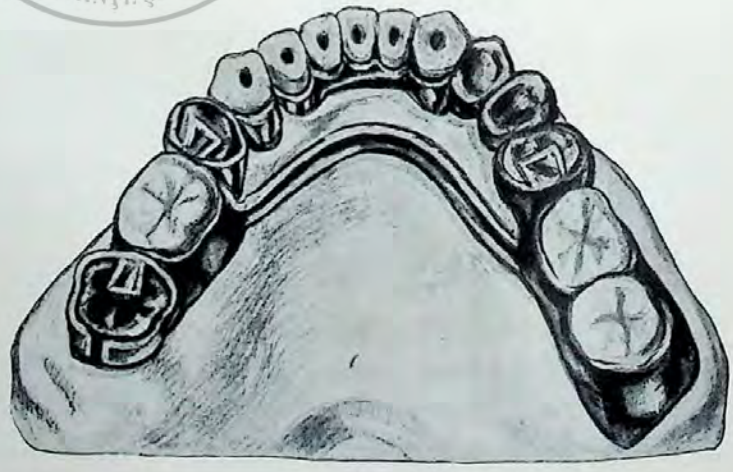

Abb. 2413.

Abb. 2412. Die vier Schneidezähne und die beiden Eckzähne sind fest. Der Lingualbügel ist als Riechelmannscher deformierbarer Entlastungsbügel konstruiert. Die Prothesenschenkel müssen dann aber nach meinem Vorschlag mit den Wurzeln in der Horizontalen drehbar verbunden werden. Hier durch Deckelklammern.

Abb. 2413. Zirkuläre Versteifung, zustande gekommen durch Kombination einer festsitzenden physiologischen Prothese und einer abnehmbaren halbphysiologischen Prothese.

Als Verbindungsmittel für die beiden Prothesenhälften der gestützten Prothese kommt für den Unterkiefer nur der ovale gezogene Draht aus Gold oder nichtrostendem Stahl in Betracht. Ich bevorzuge einen möglichst starren 3,5 zu 2,5 mm starken ovalen Goldbügel mit einem Platinzusatz nach Fenchel, wie er von der deutschen Gold- und Silberscheideanstalt vormals Rössler & Co. hergestellt und geliefert wird. Bei schwachem Kaudruck, also bei Damen, genügt auch schon ein Draht in der Stärke von 3 zu 2 mm. Der Bügel muß überall 1 mm vom Alveolarfortsatz abstehen und den Ansatz des Zungenbändchens nach abwärts

Abb. 2414. Es stehen im Oberkiefer noch die beiden ganz gesunden mittleren Schneidezähne, der linke Eckzahn, der rechte, stark gefüllte, seitliche Schneidezahn und die rechte Eckzahnwurzel. Das Stützgerüst für die gestützte Hauptmeyersche Stahlplatte besteht nach Abtragung der linken Eckzahn- und rechten seitlichen Schneidezahnkrone aus zwei Wurzelkappen über den Eckzahn wurzeln, von denen die rechte noch mit der Richmond-Krone über der lateralen Schneidezahnwurzel durch Lötung tangential versteift ist.

Abb. 2414.

Abb. 2415.

Abb. 2416.

Abb. 2417.

Abb. 2415—2417. Die dargestellte Prothese ist keine gestützte Prothese, sondern eine Plattenbrücke, denn die Stützzähne dienen in der Hauptsache dazu, der abnehmbaren Prothese einen Halt zu geben. Als Verbindung dienen Wurzelstifte mit Kanülen. Das Eigengewicht der Prothese sowie die Belastung während des Kauaktes müssen sich daher als Kippmoment voll auf die Stützzähne, die mit den Frontzähnen in sagittaler Richtung nur mangelhaft versteift sind, auswirken. Die Ausschaltung des Drehmomentes durch runde Stifte wäre hier nicht erforderlich gewesen, weil die Versteifung in transversaler Richtung als ausreichend angesehen werden muß, dagegen wäre eine gelenkige Verbindung um eine horizontale Achse zur Ausschaltung des schädlichen Kippmomentes erforderlich gewesen, dann hätte man aber keinen Bügel, sondern eine Gaumenplatte nehmen müssen. (Aus Riechelmann, Beitrag zur systematischen Prothetik.)

nicht überschreiten, da er sonst die Bewegungen der Zunge behindern würde. Ich lasse den Bügel daher direkt in die vorderen Enden der seitlichen Prothesenteile einmünden und mache ihn, wie gesagt, möglichst starr. Wer den Draht nach

dem Vorschlage Riechelmanns weiter nach hinten ausdehnen und erst in der Gegend des ersten Molaren und dann rechtwinklig in die seitlichen Prothesenteile einmünden lassen will, kann dies ebenfalls tun, wenn er die Verankerung mit den Stützzähnen nach meinem Vorschlag um vertikale Achsen drehbar macht.

Der Bügel ist dann als deformierbar gedacht, und wird es ja auch, da er durch die Verlegung der Einmündungsstelle nach distalwärts länger wird, und wegen der tieferen Lagerung und rechtwinkligen Einmündung auch schwächer gehalten werden muß (Abb. 2412). Im Endeffekt kommen beide Bügel ziemlich auf dasselbe heraus, da bei meiner Konstruktion der Bügel dicker und kürzer und darum starrer gehalten werden

Abb. 2418.

Abb. 2419.

Abb. 2420.

Abb. 2418—2420. Stellt eine richtig konstruierte prophylaktische Prothese dar. Die starre Verbindung mit den Stützzähnen wird durch ausreichende Versteifung der festsitzenden physiologischen Prothese in sagittaler und transversaler Richtung derart ausgeglichen, daß ein Kippmoment des Eigengewichtes der abnehmbaren Prothese im Gegensatz zu Abb. 2415—2417 nicht schädlich zur Ausbildung kommen kann. Funktioneller Wert kommt dieser abnehmbaren Prothese nach meinen Erfahrungen nicht zu, da der Patient stets nur auf der Seite der festsitzenden Prothese kauen wird.
(Aus Bruhn, Handbuch der Zahnheilkunde.)

kann und keine vertikalen Gelenke erfordert (Abb. 2389), da er als Versteifungsbügel wirkt, während die Riechelmannsche Konstruktion von ihm als Entlastungsbügel definiert wird. Meine Konstruktion ist unbedingt da am Platze, wo der Bügel als abnehmbarer Versteifungsbügel zur Herstellung einer zirkulären Versteifung dienen soll, wie z. B. im Falle der Abb. 2413, während der Riechelmannschen Konstruktion im Falle der Abb. 2412 unbedingt der Vorzug gegeben werden muß. Es sind die Molaren und Prämolaren beiderseits zu ersetzen, während die mit Wurzelkappen versehenen Eckzahnwurzeln als Stützpunkte vorgesehen sind. Die vier Schneidezähne sind fest und sollen vorläufig unangetastet bleiben. Die abnehmbare Prothese soll mit Deckelklammern angreifen. Hier wird bei der Länge der frei ragenden Prothesenteile entschieden eine bessere Entlastung mit dem Riechelmannschen deformierbaren Entlastungsbügel erreicht, als wenn man bei dem kurzen Abstand der beiden Eckzahn-

wurzeln voneinander die gesamten horizontalen Kaudruckkomponenten an den beiden durch den abnehmbaren Bügel miteinander versteiften Eckzahnwurzeln vermittels der längeren Prothesenarme angreifen ließe. Im Falle der Lockerung kann man die beiden Eckzahnwurzeln noch mit einem runden festsitzenden Transversalbügel besonders versteifen.

Im Oberkiefer verwende ich zur Verbindung der beiden Prothesenhälften der gestützten Prothese fast ausschließlich die Hauptmeyersche Stahlplatte (s. Abb. 2414) die, seitdem es Hauptmeyer gelungen ist, dieselbe mit der viel elastischeren Goldklammer zu verbinden, der Goldplatte in jeder Beziehung überlegen ist. Sie ist viel dünner und leichter als eine gleich stabile Goldplatte und verfärbt sich nach meinen bisherigen Erfahrungen nicht, während 18 karätige Goldplatten dies in manchem Munde doch ganz erheblich tun. Sie ist ferner geschmacklos und im Preise so niedrig, daß sie in den Gestehungskosten kaum teurer als eine Kautschukplatte ist. Da die Platte einer gestützten Prothese einer viel stärkeren Beanspruchung auf Bruch ausgesetzt ist als die Platte einer partiellen unphysiologischen Prothese, hat die Stahlplatte vor der Kautschukplatte den Vorteil der größeren Festigkeit. Die Stahlplatte als guter Wärmeleiter vermittelt ferner Temperaturschwankungen schnell an die darunterliegende Schleimhaut, während der Kautschuk als Nichtwärmeleiter die Abkühlung der Schleimhaut beim Atmen und Sprechen nicht zuläßt. Bügel verwende ich im Oberkiefer für gestützte Prothesen so gut wie gar nicht, da sie das Eigengewicht der Prothese infolge mangels jeglicher Adhäsion voll als Kippmoment auf die Stützzähne übertragen, mit denen sie infolgedessen auch stabiler verbunden sein müssen (Abb. 2396, 2415—2420). Ich verlange für die gestützte Prothese im Oberkiefer die Auffangung und Unschädlichmachung des Eigengewichtes durch Adhäsion (Abb. 2395, 2408—2410, 2414). Will man einen Bügel verwenden, dann muß man ihn mit einer Saugvorrichtung versehen. Nur da, wo das Eigengewicht so abgefangen werden kann, daß ein Kippmoment durch dasselbe auf die Stützzähne nicht mehr entstehen kann, sind Versteifungsbügel bei gestützter Prothese im Oberkiefer zulässig (Abb. 2418 u. 2422). In den meisten dieser Fälle, wo ein Bügel noch zulässig ist, handelt es sich aber um Fälle, in denen auf

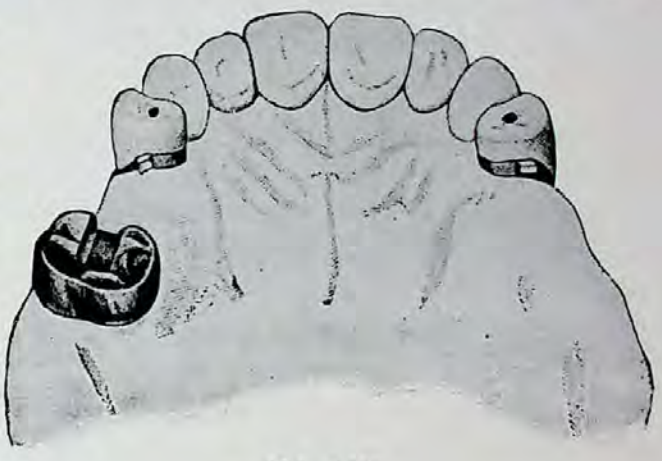

Abb. 2421.

Abb. 2422.

Abb. 2421 u. 2422. Gestützte Bügelprothese im Oberkiefer. Die Stützzähne sind durch abnehmbare Prothese in sagittaler und transversaler Richtung derartig hinreichend versteift, daß das Kippmoment des Eigengewichtes der linken Prothesenhälfte nicht mehr schädlich zur Auswirkung kommen kann. An dieser Stelle hätte aber auch rechtsseitig eine festsitzende Prothese gemacht werden können. Die linksseitige Prothesenhälfte hat keinen funktionellen, sondern nur einen prophylaktischen Wert für die antagonistischen Zähne.

einer Seite eine festsitzende physiologische Prothese noch möglich wäre und bei denen die Indikation für die abnehmbare Prothese aus prophylaktischen Gründen, die sich aus der Bezahnung des Gegenkiefers ergeben (Abb. 2418 u. 2422), gestellt wird.

Die vorstehende Abhandlung ist keine erschöpfende Darstellung des noch ungemein ausbaufähigen Kapitels der gestützten Prothese, sondern bildet lediglich eine Zusammenstellung der wichtigsten Richtlinien, nach denen der weitere Aufbau erfolgen muß.

Die gestützten oder halbphysiologischen Prothesen sind berufen, die gesamte partielle Plattenprothese zu verdrängen. *Rumpel.*

Prothese, Klassifikation der. Zahnersatzkundliche (wie überhaupt auch alle anderen wissenschaftlichen) Einteilungen schwanken nach dem jeweiligen Stande der Wissenschaft, haben also einen zeitlich bedingten Wert. Aber innerhalb des gegebenen Zeitraumes sind sie unentbehrlich 1. als Lehrbehelf, 2. als Führer in der Praxis: a) um den verschiedenen medizinischen Indikationen genügen zu können, b) um die technische Arbeitsweise und die Materialfrage entscheiden zu können. Der Arzt muß eben wissen, welche Möglichkeiten zur Verfügung stehen, um den gegebenen Fall behandeln zu können und von diesen muß er — nicht die theoretisch, sondern für den konkreten Fall beste wählen. Die systematische Übersicht dieser Möglichkeiten gestattet eine gute Einteilung der Materie. Voraussetzung jeder wissenschaftlichen Einteilung ist, daß sie nach einem einheitlichen und wichtigen Prinzipe (Principium divisionis) durchgeführt sei. Die Beurteilung der Wichtigkeit des Einteilungsprinzipes hängt von dem Standpunkte ab, den der Einteilende einnimmt, so z. B. sind für den Zahnarzt in erster Reihe die medizinischen Gesichtspunkte (Indikationsfrage, Funktionstüchtigkeit des Ersatzes) maßgebend, während für den Zahntechniker nur technische Gesichtspunkte Wichtigkeit haben (Material des Zahnersatzes, die Arbeitsweise). In den nachfolgenden Einteilungen sind in erster Reihe immer die medizinischen Gesichtspunkte entscheidend.

Die Einteilung des Zahnersatzes in drei Gattungen: I. Kronen-, II. Brücken-, III. Plattenarbeiten ist von altersher eingebürgert in Fach- und Laienkreisen. Der theoretische Standpunkt (neuestens von Werkenthin kräftig vertreten), daß „Kronenarbeiten" und „Füllungen" im Prinzip nicht verschieden sind, erstere also auch zur „konservierenden" Zahnheilkunde gehören, ist vollkommen richtig, könnte sogar noch erweitert werden. Wenn man unter „konservierender" Zahnheilkunde nicht nur die Konservierung der einzelnen Zähne versteht, sondern die Erhaltung des Gebisses als Ganzes: dann wird die ganze „Zahnersatzkunde" zu einem integrierenden Teile der „Gebißkunde". Aber nicht nur vom historischen und didaktischen, sondern auch vom praktischen Standpunkte hat die althergebrachte Einteilung in konservierende Zahnheilkunde und Zahnersatzkunde ihren Nutzen und deshalb volle Berechtigung.

I. Kronenarbeiten

Definition. Kronenarbeit ist der Ersatz einer natürlichen Krone bei Vorhandensein der eigenen Wurzel.

Bei der Definition von Kronenarbeiten genügen also zwei Gattungsmerkmale: das Zahlenmerkmal: 1 und das Raummerkmal: eigene Wurzel. Das Merkmal „Druckübertragung" fällt als selbstverständlich weg, denn ein Ersatz der auf einer Wurzel verankert ist, kann den Druck nirgends andershin übertragen als nur auf diese.

Einteilung nach der Befestigung (Verankerung)

1. Hülsenkronen — 2. Stiftkronen — 3. Ringstiftkronen

Definitionen. 1. Hülsenkronen sind ein am Umfang des natürlichen Zahnstumpfes befestigter Kronenersatz. 2. Stiftkronen sind ein im Inneren (Wurzelkanal) des natürlichen Zahnstumpfes befestigter Kronenersatz. 3. Ringstiftkronen sind ein am Umfang und im Inneren des natürlichen Zahnstumpfes befestigter Kronenersatz. Synonime in der Literatur für Hülsenkrone: Vollkrone, Kapsel, Bandkrone; für Ringstiftkrone: Bandstiftkrone usw.

1. Hülsenkronen

(eingeteilt nach dem Ausmaße der Einhüllung des Zahnstumpfes)

a) Vollkronen — b) Teilkronen

Definitionen. a) Vollkronen sind Hülsenkronen, die den natürlichen Kronenstumpf vollkommen einhüllen. b) Teilkronen sind Hülsenkronen, die den natürlichen Kronenstumpf zum Teil einhüllen.

a) Vollkronen

(eingeteilt nach dem Material[1])

α) aus Metall — β) aus Metall und Porzellan

α) Metallvollkronen

1. Gold — 2. Platin — 3. Aluminium — 4. Kupferlegierungen

β) Metallporzellanvollkronen

1. Facettenkronen { a) mit Flachzahn; b) mit Porzellanfüllung — 2. Mantelkronen (Jacket crown, Dütenkrone)

b) Teilkronen

α) Fensterkronen — β) Halbkronen (Carmichael, Marshall, Rank usw.) — γ) Kappenkronen (capcrown)

2. Stiftkronen

(Einteilung nach der Form des künstlichen Zahnes)

a) Flach-Stiftzähne — b) Voll-Stiftzähne

Definitionen. a) Flachstiftzähne sind Stiftkronen mit flachem Kunstzahn zum Ersatz der natürlichen Krone. b) Vollstiftzähne sind Stiftkronen mit anatomisch ausgeformtem Kunstzahn zum Ersatz der natürlichen Krone.

[1]) Für interimistische Zwecke gibt es auch Vollkronen aus Zelluloid, Gummi usw.

a) Flachstiftzähne

(eingeteilt nach der Art des Flachzahnes)

α) Krampon-Flachzahn

β) auswechselbarer Flachzahn (Steele usw.)

(eingeteilt nach der Befestigungsart)

α) fixe

β) abnehmbare (Müllers Federstiftzahn usw.)

(eingeteilt nach der Verbindungsart zwischen Flachzahn und Metallgerüst)

α) gelötet

β) genietet

γ) zementiert

b) Vollstiftzähne

(eingeteilt nach dem Verhältnis des Stiftes zur Porzellankrone)

α) Stift in die Krone eingebrannt (Logan usw.)

β) Stift separat (Davis, Dowel usw.)

3. Ringstiftkronen

(Einteilung nach der Form des künstlichen Zahnes)

a) Flach-Ringstiftzähne (Richmond-Krone usw.)

b) Voll-Ringstiftzähne (Logan, Dowel mit Ring)

Es sei verwiesen auf einfach-praktische Einteilungen der Autoren Klughardt, Fritsch, Bruhn und auf den interessanten Versuch Werkenthins (s. Literatur).

II. Die Elementarteile der Brückenarbeiten

Jede zahnärztliche Brücke besteht — gleich jeder technischen Brücke — aus vier Elementarteilen.

Die vier Elementarteile jeder Brücke sind: 1. das Brückenfundament, 2. der Brückenpfeiler, 3. der Brückenkörper, 4. der Brückenanker. Das gemeinsame, selbstverständliche Wortteil „Brücken-" kann in der fließenden Sprache oder Schrift weggelassen werden, dann haben wir also: Fundament, Pfeiler, Körper, Anker.

Diese aus der technischen Brückenbauwissenschaft entnommenen Kunstwörter sind vollkommen gemeinverständlich, ausdrucksvoll und für zahnärztliche Brückenarbeiten ebenfalls zutreffend und deshalb, solange dieser Zahnersatz „Brücke" genannt wird, bindend.

1. Das Brückenfundament. Das Fundament des technischen Brückenbaues ist jene geologische Bodenschicht, in welche der Ingenieur die Brückenpfeiler verrammt oder einbaut. Also einer genauen Berechnung und Ausmessung zugänglicher Faktor. Das zahnärztliche Fundament ist ein vitaler Faktor, dessen exakte Einschätzung leider gänzlich unmöglich ist. Wir haben darin das erste Moment zu sehen, welches die Lebensdauer der Brücke und daher die ärztliche Vorhersage (Prognose) unsicher macht.

Das Fundament der zahnärztlichen Brücke kann eingeteilt werden in ein allgemeines und in ein lokales.

Das allgemeine Fundament gibt der ganze menschliche Organismus, dessen Geschlecht, Alter und Gesundheitszustand ab. Das Geschlecht hat einen kaum nennenswerten Einfluß, kann also in den allermeisten Fällen außer acht gelassen

werden. Das Alter ist schon von großer Bedeutung, weil es eo ipso ein schwächender Moment ist bezüglich aller zu belastenden Gewebe. Von noch ausschlaggebenderer Bedeutung ist der Allgemeingesundheitszustand des Organismus, der, wenn er gestört ist — selbst in den schleichendsten Formen der chronischen Erkrankungen —, ungünstig auf die Fundamentierung der Brücke zurückwirkt.

Das lokale Fundament der Brücke sind die Kieferknochen, dessen Zahnfortsatz mit der Knochenstruktur (Dicke, Dichtigkeit) seiner Wände, die Aufhängefasern zwischen Kieferbeinhaut und Wurzelhaut, das Ligamentum circulare, die Weichteilpolsterung am Kieferkamm und weiterhin der Zustand der Mundschleimhaut und der Zunge und der Lippen.

Diese Lebensorgane sind im allgemeinen einer mathematischen Einschätzung unzugänglich, ja wenn sie es selbst zur Zeit des zahnärztlichen Brückenentwurfes und Baues wären, sind sie in ihrem Bestande solchen Schwankungen unterworfen, daß das lokale Fundament auch als ein unberechenbares zu betrachten ist, was aber nicht ausschließt — sondern im Gegenteil zur strengen Pflicht macht —, dieser unsicheren Faktoren womöglich Herr zu werden, durch genaue Beobachtung, durch tiefes ärztliches Eindringen und in Ausnutzung aller Hilfsmittel, erstens bei der Indikationsstellung (Röntgenkontrolle usw.), weiterhin bei der Ausführung (Ausnutzen der Entlastungsmöglichkeiten).

2. Der Brückenpfeiler. Unter Pfeiler versteht man einen natürlichen Zahn, auf den der Brückenkörper durch den Brückenanker befestigt wird.

Die Brücke bedeutet für den einzelnen Pfeiler und dann in weiterer Auswirkung für das Pfeilersystem (= Pfeilerung) in seiner Gänze eine notgedrungene Belastung. Die Auseinanderhaltung von Pfeiler und Pfeilerung bei der Belastungsfrage ist deshalb geboten, weil der Belastungswert der Pfeilerung nicht immer die arithmetische Summe der einzelnen Pfeilerbelastungswerte ist. Es kann sich ein Plus der Belastungsmöglichkeit ergeben, wenn die Pfeiler in zweckmäßige Verbindung gebracht werden (z. B. durch Versteifungsbügel usw.), aber auch ein Minus, wenn diese statisch unzweckmäßig ist (z. B. aus kosmetischen Rücksichten usw.).

3. Der Brückenkörper. Der Brückenkörper ist die Summe der Kunstzähne zum Ersatze der verlorenen natürlichen Kronen.

Brückenglied ist der einzelne Kunstzahn im Brückenkörper.

Brückengerüst ist die Metallfassung, welche die Porzellanbrückenglieder zusammenhält.

4. Der Anker. Der Anker ist das Bindeglied zwischen Brückenkörper und Brückenpfeiler.

Verankerung heißt die Befestigung des Brückenkörpers mit allen Ankern an den Pfeilern.

Funktion des Ankers. Der Anker hat den Brückenkörper mit dem Pfeiler zu verbinden und letzteren vor Schädlichkeiten von außen her zu schützen. Binden und Schützen, das sind die beiden urwesentlichen Merkmale der Ankerfunktion.

Diese im Auge behaltend, kommen wir zu folgender Einteilung der Anker:

I. Vollanker

II. Teilanker
- 1. primäre
- 2. sekundäre
- 3. tertiäre

III. Hilfsanker
- 1. Ersatzbügel
- 2. Umgehungsbügel
  - a) Versteifungsbügel
  - b) Entlastungsbügel

IV. Falsche Anker.

I. Jeder Anker, der beide Funktionen zugleich erfüllt, wird Vollanker genannt.

II. Jeder Anker, der nur eine Funktion ausübt, wird Teilanker genannt.

Wir haben also vorerst zwei Teilanker, die systematologisch auseinandergehalten werden müssen:

Jeder Teilanker, der den Brückenkörper mit dem Pfeiler verbindet, heißt primärer Teilanker. Jener, der den Schutz des Pfeilers besorgt, heißt sekundärer Teilanker.

Es besteht in der Brückenpraxis auch die Möglichkeit, die obigen zwei Teilanker durch eine Vorrichtung (Schrauben, Geschiebe usw.) wieder in starre Verbindung zu bringen. Diese Vorrichtung heißt tertiärer Teilanker.

III. Hilfsanker nennt man eine Ankervorrichtung für nicht vorhandene Pfeiler oder für zu umgehende natürliche Zähne. Die Form dieser Vorrichtung ist der Metallbügel. Man unterscheidet also:

A. Pfeilerersatzbügel. 1. Entlastungsbügel. 2. Versteifungsbügel
B. Umgehungsbügel

IV. Falsche Anker. Die Voll- und Teilanker sind vollkommene Anker, weil sie ihre Funktion (Binden und Schützen) restlos erfüllen. Es gibt Brückensysteme (z. B. die sog. Ausladebrücken, englisch: Cantilever bridges), welche nur mit einem primären Teilanker (halbmondförmiger Fortsatz, Reiterauflage auf der Kaufläche des Pfeilers usw.) verankert sind, also den Brückenkörper an den Pfeiler binden, aber für dessen Schutz nicht sorgen, weil der sekundäre Teilanker fehlt. Die Verankerung der Brücke ist deshalb mangelhaft, denn ein primärer Teilanker ohne den zugehörigen sekundären Teilanker ist ein falscher Anker.

Definition. Ein Zahnersatz, der, auf natürlichen Zähnen verankert, den Kaudruck auf diese überträgt und nur den von der Natur für Kronen vorgesehenen Raum einnimmt heißt Brücke.

1. Einteilung nach der Verteilung der Pfeiler

I. Freiendbrücken	1. einarmig	a) direkt verankert b) indirekt verankert
	2. zweiarmig	
II. Endpfeilerbrücken	1. einspannig	a) direkt verankert b) indirekt verankert
	2. mehrspannig	

Definitionen. I. Freiendbrücken sind Brücken, die pfeilerlos endigen. Diese Brücken wurden bisher fremdsprachlich mit dem Ausdruck Extensionsbrücken (von Preiswerk ganz unnötig und unrichtig in „Schwebebrücken" umgetauft) bezeichnet und in der neueren deutschen Literatur auch „Anhängerbrücken" genannt. Schröder: „einseitig befestigte Brücken". Dieses letztere ist wohl ein gutes, deutsches Wort, ich halte aber „Freiend-" für noch besser, weil es den hervorspringenden Charakter dieser Brücke: ohne Pfeiler am Ende, sofort und augenscheinlicher vorführt.

Unter direkter Verankerung ist immer zu verstehen, daß der Brückenkörper mit dem Anker unmittelbar verbunden ist; unter indirekter, daß zwischen beiden ein Vermittlungsglied (Bügel) eingeschaltet ist.

II. Endpfeilerbrücken sind Brücken, die in Pfeilern enden.

Einspannig = zwei Endpfeiler; mehrspannig = zwei Endpfeiler und ein oder mehrere Mittelpfeiler.

2. Einteilung nach dem Verhältnis des Brückenkörpers zum Alveolarfortsatz

Definitionen. I. Hängebrücken sind Brücken, die nur auf Zähnen verankert sind.

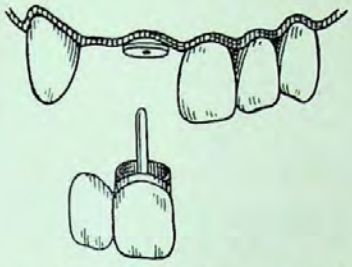

Abb. 2423. Freiendbrücke, direkt verankert. (Roussel.)

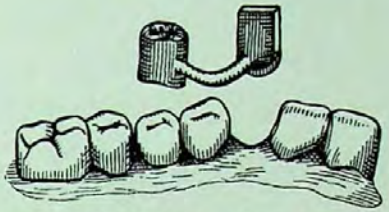

Abb. 2424. Freiendbrücke, indirekt verankert. (Simon.)

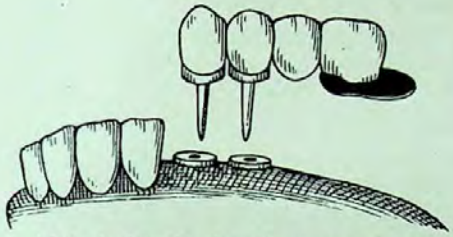

Abb. 2425. Freiendbrücke, einarmig, mehrgliedrig, direkt verankert. (Roussel.)

Abb. 2426. Freiendbrücke, zweiarmig. (Roussel.)

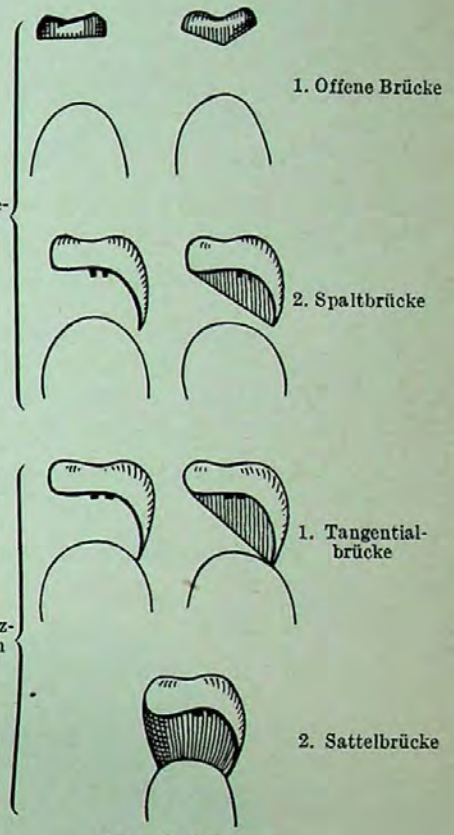

Abb. 2429.

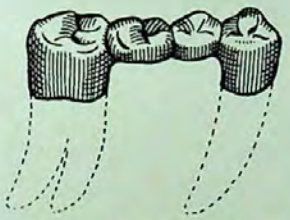

Abb. 2427. Endpfeilerbrücke. (Roussel.)



Abb. 2428. Endpfeilerbrücke, einspannig, indirekt verankert. (Simon.)

Abb. 2430. Rein verankerte fixe Brücke.

1. Offene Brücken sind Hängebrücken, bei denen der Brückenkörper nur aus Kauflächen besteht.

2. Spaltbrücken sind Hängebrücken, bei denen zwischen Brückenkörper und Alveolarfortsatz ein Spalt bleibt.

II. Stützbrücken sind Brücken, die auf Zähnen und Weichteilen verankert sind.

1. Tangentialbrücken sind Stützbrücken, die den Alveolarfortsatz linienhaft berühren.

2. Sattelbrücken sind Stützbrücken, die den Alveolarfortsatz flächenhaft berühren.

3. Einteilung nach der Verankerung

I. Fixe Brücken
- 1. rein verankert (nur Vollanker) } reine fixe Brücken
- 2. gemischt verankert (Voll- und Teilanker)
  - a) zweifacher Teilanker (physiologische Brükken nach Boitel. Schröder = einseitig labil verankert)
  - b) dreifacher Teilanker (für nicht parallele Pfeiler)

II. Abnehmbare Brücken
- 1. bedingungslos (zweifache Teilanker)
- 2. bedingt (dreifache Teilanker)

III. Zusammengesetzte Brücken
- Fixe Brücke + abnehmbare Brücke gelenkig verbunden (Riechelmann).

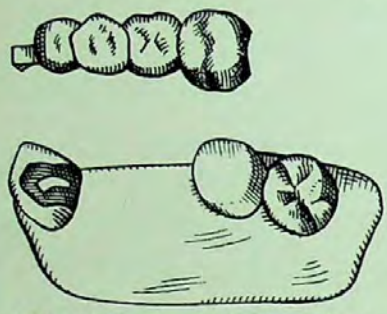

Abb. 2431. Gemischt verankerte fixe Brücke (mit zwei Teilankern). (Nach Schröder: einseitig labil verankerte Brücke.)

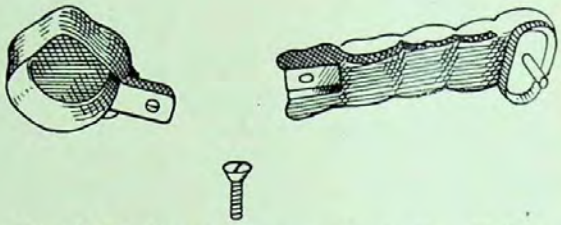

Abb. 2432. Gemischt verankerte fixe Brücke (mit drei Teilankern). (Nach Schenk: fixgeteilte Brücke.)

Abb. 2433. Brücke mit zwei Teilankern (bedingungslos abnehmbar).

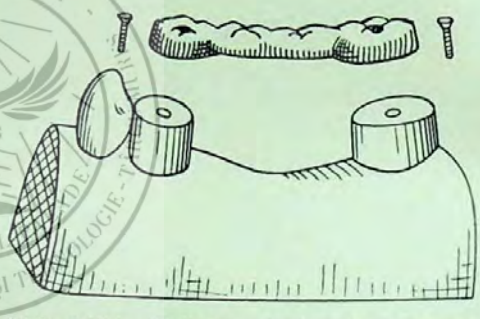

Abb. 2434. Brücke mit drei Teilankern (bedingt abnehmbar). (Fritsch.)

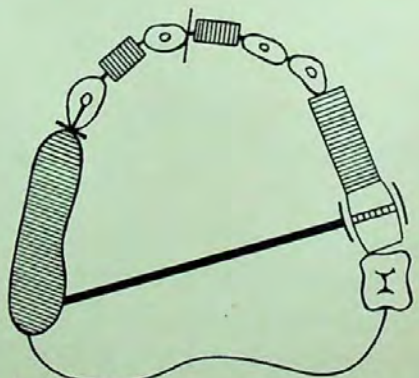

Abb. 2435. Eine fixe und eine abnehmbare Brücke. (Riechelmann.)

Definitionen. Fixe Brücken sind Brücken, in deren Verankerung Vollanker teilnehmen.

Abnehmbare Brücken sind Brücken, in deren Verankerung Teilanker teilnehmen.

Rein verankerte Brücken sind entweder nur mit Vollankern oder nur mit Teilankern verankerte Brücken.

Gemischt verankerte Brücken sind mit Voll- und mit Teilanker verankert.

III. Plattenarbeiten

Definition. Plattenarbeit ist ein Zahnersatz, der, auf Kieferweichteile verankert, den Kaudruck auf diese überträgt und über den von der Natur für Kronen vorgesehenen Raum hinausgeht.

1. Einteilung nach der Vollständigkeit des Ersatzes

a) Teilplatten (partiell) — b) Vollplatten

2. Einteilung nach der Befestigung

a) der Teilplatten: α) Adhäsion, β) Klemmung, γ) Reibung (kurze Stifte in Wurzelkanäle), δ) Klammer.

b) der Vollplatten: α) Adhäsion, β) Luftdruck, γ) Federn, δ) Schwere (untere Platten), ε) Lippen-Wangendruck, ζ) Kaudruck (schiefe Ebenen).

3. Einteilung nach dem Material

a) Metalle: α) Gold, β) Platin, γ) Aluminium, δ) Zinn, ε) Kupferlegierung, ζ) Wipla.

b) Plastische: α) Kautschuk, β) Zelluloid.

c) Kombinierte: α) Gold mit Gold (doppelte Platten), β) Gold mit Kautschuk, γ) Platin mit Porzellan (continuous gum work).

4. Einteilung nach der Herstellungsweise bei Metallen

a) gestanzt, b) gepreßt, c) gegossen.

Mit Nachdruck sei verwiesen auf Prof. Hermann Schrödersche Einteilung, die in Deutschland viele Anhänger hat: I. Kronenarbeiten, II. Brückenarbeiten, III. Plattenarbeiten, IV. Gestützte Prothesen. Als Einteilungsprinzip dient ausschließlich die Art der Übertragung des Kaudruckes durch die Prothese.

Brücken sind in diesem Sinne nur jene Prothesen, die den Kaudruck ausschließlich auf natürliche Zähne übertragen (also nur die „Hängebrücken").

Platten sind jene Prothesen, die den Kaudruck ausschließlich auf Weichteile übertragen (s. auch Rumpels Einteilung).

Gestützte Prothesen sind alle jene Prothesen, die den Kaudruck auf natürliche Zähne und Weichteile übertragen (also: „Sattelbrücken", „Stützbrücken", sog. „Plattenbrücken" und alle Plattenprothesen, die durch gewisse Vorrichtungen, wie Gelenk- oder Sattelklammern, Geschiebe, Versteifungen, Zapfen usw., den Kaudruck nebst auf Weichteile zugleich auch auf natürliche Zähne übertragen.

Literatur: Bonnard, Des Dents à Pivots (Paris, Vigot 1909). — Bruhn, Hdb. d. Zahnheilk. 3 (Prothetik) (München, Bergmann 1926). — Fritsch, Leitfaden d. Kronen- u. Brückenarbeiten (Berlin, Meußer 1921). — Goslee, Princ. a. Pract. of Cr.- a. Br.-work, 2. Aufl. (New York, Consol. 1907). — Klughardt, Beitrag zur Konstr. der Kronen und Brücken (Berlin, Berlinische Verlags-Anstalt 1921). — Riechelmann, Beitrag zur systemat Prothetik (Berlin, Meußer 1920). — Roussel, Couronnes art. et Br.-work (Paris, Doin 1906). — Rumpel, Klinik d. mod. Prothese (Berlin, Meußer 1928). — Salamon, Systematik der zahnärztl. Brückenarbeiten (Berlin, Meußer 1923). — Schröder, Zur Frage d. Erhöh. d. Nutzeffektes d. Plattenprothesen (Berlin, Berlinische Verlags-Anstalt 1924). — Simon, Zahnärztl. Kronen- u. Brückenarbeiten (Berlin, Meußer 1921). — Werkenthin, System d. Kronen- u. Brückenarbeiten (Berlinische Verlags-Anstalt 1921). — Wustrow, Phys. Grundl. d. zahnärztl. Platten- u. Brückenarbeiten (Berlin, Meußer 1919).

Salamon.

Provisorische Füllung. Unter einer provisorischen Füllung verstehen wir eine Füllung, die nur vorübergehend und nicht ihrer selbst wegen gelegt wird, sondern anderen Zwecken dient, z. B. der Verstopfung einer Kavität bis zum Einsetzen einer Gußfüllung, dem Verschluß eines Zahnes bei einer Arseneinlage oder einer desinfizierenden Einlage. Da wir eine Reihe von provisorischen Verschlußmassen besitzen, angefangen vom Guttapercha bis hinüber zum Zinkphosphatzement, so muß jeweils nach dem betreffenden Falle eine Auswahl des Füllmittels getroffen werden. Universell läßt sich keines der Füllmittel verwenden. Um eine Kavität auszufüllen, um sie gegen das Eindringen von Speiseresten zu schützen, verwendet man am besten die Guttapercha. Sie hat den Vorteil, daß sie als Ganzes eingeführt und auch als Ganzes wieder aus dem Zahne entfernt werden kann, ohne daß Teile von ihr an den Zahnwandungen haftenbleiben. Sie schützt den Zahn beim Kauakt, sie hindert den Zutritt von Wärme bei Pulpennähe und ist deswegen für diese Zwecke gerne in Verwendung genommen. Vielfach finden wir an Stelle guter Guttaperchamassen im Handel billigere (vielfach auch schlechtere) Ersatzpräparate, die sich schneller erweichen lassen — Handwärme genügt häufig —, und aus Gründen der Zeitersparnis von einzelnen Praktikern den besseren Guttaperchasorten vorgezogen werden. Teilweise sind diese Massen auch mit hygroskopischen Mitteln durchsetzt, die nach der Applikation dann im Zahne erhärten. Da diese Materialien aber nur ganz geringen Widerstand den Kaudrucken gegenüber aufweisen, rät man besser von der Verwendung dieser Mittel ab, ganz besonders aber, wenn sie zum Verschluß von Kavitäten bei Arseneinlagen und desinfizierenden Einlagen benutzt werden. In diesen Fällen, wo es auf einen völligen Abschluß der Mundhöhle gegenüber ankommt, ist die Guttapercha, die den Zahnwänden nur angefügt ist, als provisorisches Füllmaterial nicht angezeigt. Hier verwendet man besser die Zinkoxychloride, die man sich selbst herstellen kann — ein diesbezügliches Rezept ist am Schlusse hier beigegeben — und die auch teilweise im Handel zu haben sind, unter denen ich nur das Plerodont hervorheben möchte. Diese provisorischen Verschlüsse werden wie die Zemente angerührt, kräftig gemischt und in die Zahnhöhle eingetragen. Da sie sich innig den Wänden anschmiegen, außerdem eine geringe Expansionskraft aufweisen, haften sie auch in Kavitäten, die, sei es wegen der Schmerzhaftigkeit oder sei es wegen der Eigenart der Kavität, nicht exakt präpariert werden konnten. Sie halten, und das ist gerade ihr Vorteil, nicht nur ein paar Tage, sondern ermöglichen es, daß ein solcher Verschluß 4—8 Wochen im Zahne verbleiben kann, ohne daß man Gefahr läuft, daß die Masse sich auflöst, bröckelt oder ihren Randschluß verliert. Selbst als Kauflächenfüllung und an anderen exponierten Stellen bewährt sie sich vorzüglich, weshalb für alle diese Zwecke nur zu diesen Chlorzinkzementen geraden werden kann. Der Verschluß mit Hilfe von Mastixwatte gehört zu jenen Mitteln, die sich einer großen Beliebtheit erfreuen, aber nur eine teilweise Verwendung finden können.

Provisorisches Zement (nach Kantorowicz).

Flüssigkeit:	Dextrin	100,0
	Zink. chlor.	200,0
	Aqua dest.	400,0
Pulver:	Zynkoxyd	

Balters.

Psoriasis vulgaris. Die Schuppenflechte (Psoriasis vulgaris) ist trotz der Häufigkeit ihres Vorkommens in ihrer Ätiologie noch nicht aufgeklärt. Man denkt an eine parasitäre oder diathetische Grundlage, und zwar an eine exogen parasitäre Krankheit oder eine solche mit einem auch im Körperinnern vorkommenden, aber dermotropen, d. h. ausschließlich an der Haut zu Krankheitsprozessen führenden

Virus oder an eine dermotrope Stoffwechselerkrankung; für letztere spricht der häufig günstige Einfluß von fleischloser Diät. Auch endokrine Störungen (Thymusdrüse) sind angeschuldigt worden. Das nicht seltene gemeinsame Vorkommen mit Gelenkerkrankungen hat zur Annahme eines arthritischen Ursprungs geführt. Sicher ist nur, daß die Erkrankung vererbbar ist. Vererbbar ist die Disposition, auf gewisse, z. B. traumatische Reize (Psoriasis factitia nach Köbner) mit den typischen Efflorescenzen der Schuppenflechte zu reagieren. Diese bestehen in frischroten, derben, scharf begrenzten Infiltraten, die von silberglänzenden Schuppen bedeckt sind, nach deren Entfernung punktförmige Blutung auftritt (Phänomen des blutigen Taues). Die Größe der Infiltrate kann wechseln von Punkt-, Tropfen-, Münzengröße (Psoriasis punctata, guttata oder nummularis) bis zum Zusammenfluß umfangreicher Platten, welche etwa den ganzen Kopf bedecken oder den Rumpf panzerartig umschließen können. Das klinische Bild wird durch typische Lokalisation an der Streckseite der Ellenbogen und der Kniee unterhalb der Kniescheibe eindeutig gekennzeichnet. Fehlt diese typische Lokalisation, so kann die Diagnose aus dem Phänomen des blutigen Taues gleichwohl geschlossen werden. Auch Nagelveränderungen (Grübchen und Dellen an den Fingernägeln, Verdickung und subunguale Hyperkeratose mit Brüchigkeit an den Zehennägeln) können die Diagnose stützen. Seltener kommt es zu annulären und girlandenartigen Formen. Auch universelle Ausbreitung über den ganzen Körper mit hochgradiger Erythrodermie und starker Abschuppung ist nicht ganz selten. Ein Vorkommen auf der Mundschleimhaut ist beschrieben worden, aber noch nicht überall anerkannt; es ist jedenfalls sehr selten und praktisch bedeutungslos. Ein Übergang der Psoriasis auf die Lippenschleimhaut ist häufiger. Die psoriatischen Herde sind mit Salben (Teerpräparaten) und Röntgenstrahlen meist leicht zur Abheilung zu bringen. Die psoriatische Disposition bleibt aber bestehen und ist bis jetzt noch nicht zu beeinflussen. Rezidive sind deshalb nicht zu vermeiden.

Literatur: van Kerckhoff, J. H. P., Beiträge zur Kenntnis der Psoriasis vulgaris und ihrer Behandlung (Leipzig 1929). — Lipschütz, B., Untersuchungen über Psoriasis vulgaris. Arch. f. Dermat. 127, 849 (1919). — Riecke, E., Lehrb. d. Haut- u. Geschlechtskrankh.

Zurhelle.

Pulpa, Abtötung der. In allen den Fällen, in denen die Exstirpation der Pulpa oder von Teilen dieser für notwendig erachtet wird, muß, um den Eingriff überhaupt ausführen zu können, zunächst die außerordentlich hohe Empfindlichkeit dieses Gewebes ausgeschaltet oder wenigstens herabgedrückt werden. Aber auch dann, wenn es sich nur darum handelt, den Patienten von seinen Pulpenschmerzen zu befreien, müssen Mittel gebraucht werden, die auf irgendeinem Wege die Schmerzen zu lindern vermögen. Gerade der letzte Wunsch hat lange vor der Erkenntnis der zu Schmerzen führenden Vorgänge in der Pulpa zur Anwendung einer großen Reihe der verschiedensten Medikamente geführt, die entweder lokal oder allgemein zur Wirkung gebracht werden sollten. Die lokal aufgebrachten Mittel oder die lokal allein zur Schmerzstillung kommenden Methoden hatten vielfach noch andere Wirkungen auf die Zahngewebe. So mußten organische Säuren, die wie Acid. nitricum, Acid. hydrochloricum, Acid. sulfuricum zur lokalen Schmerzbehebung in die Zahnhöhle eingelegt werden, zur Entkalkung, ja Zerstörung von Schmelz und Zahnbein beitragen.

Oder aber die Mittel wirkten ganz besonders auf die Weichgewebe, die Pulpa, ein. So das Ferrum caudens, das Cauterium actuale, wie das Glüheisen im Gegensatz zu den chemisch-wirkenden Ätzmitteln, dem Cauterium potentiale, genannt wurde. Bei dieser gewiß nicht sehr schmerzlosen Methode, die schon von den arabischen

Ärzten des früheren Mittelalters (z. B. Hali Abas 994 †) systematisch gebraucht wurde, wurde oft die ganze Pulpa ausgebrannt; die dazu benutzten Apparate waren oft komplizierter und kunstvoller Natur.

Außer den obengenannten anorganischen Säuren und kaustischen Alkalien wurde aber doch, wie Scherbel nach Hübotter glaubhaft zu machen wußte, Arsenik im Mittelalter von den Chinesen als schmerzstillende Einlage empfohlen und gebraucht.

Zur systematischen Anwendung gelangte arsenige Säure aber erst auf die Empfehlung der Brüder J. und B. Spooner in Montreal und New York hin. Etwa 20 Jahre später (1853) wurde zu dem gleichen Zwecke von Crane das metallische Arsen, der Scherbenkobalt, empfohlen; erst viel später trat W. Herbst mit seiner Kobaltpaste an die Öffentlichkeit (1887).

Es ist weiter nicht verwunderlich, daß auch der Kauter zur akuten Zerstörung der Pulpa empfohlen und, wie es scheint, gebraucht wurde.

Tomes hinwiederum glaubte besonders das Chlorzink empfehlen zu müssen, während Albrecht das Arsen bevorzugte.

Die Arsennekrotisierung ist aber bis in die letzten Jahre hinein die beherrschende Methode der Ausschaltung der Pulpensensibilität geblieben. Da von manchen Seiten, wie Brandt, Baume u. a. schon vor Jahrzehnten auf schädliche Nebenwirkungen, wie Brüchigkeit der harten Zahnsubstanzen, toxische Periodontitis, hingewiesen wurde, sah man sich nach einem weniger schädlich wirkenden Ersatz um. Daß man früher schon statt des reinen Arsens oder des Arsentrioxydes an andere Arsenverbindungen dachte, beweist deren öfteres Empfehlen, z. B. des Schwefelarsens durch Schneider; in neuester Zeit ist man diesem Problem weiter nachgegangen.

Man hat aber auch nach einem völligen Ersatz gesucht. In den 70er Jahren hat Keyes (1873) Pepsin zur Verdauung von lebenden Wurzelpulpenresten empfohlen; Árkövy hat etwa 10 Jahre später diesen Gedanken wieder aufgegriffen. Guillermin hat 1884 einen Papain (Pflanzenpepsin) genannten Extrakt der südamerikanischen Carica Papaya als besseren Ersatz für Arsen empfohlen. Dalma brachte ein von ihm Nervocidin bezeichnetes Alkaloid, aus der Rinde eines ostasiatischen Baumes gewonnen, 1899 in den Handel

Endlich wurde 1924 von Fränkel auf Anregung von W. Jakoby hin der Paraformaldehyd oder Trioxymethylen zur Nekrotisierung empfohlen.

Daß auch die Kälteanästhesie versucht wurde, war naheliegend. Sie hat aber — was verständlich ist — völlig versagt. Nicht anders ging es den Versuchen kataphoretische-anästhesierende Medikamente in die Pulpa zu transportieren.

Etwas mehr Erfolg war der direkten Anästhesierung durch Druck-Anästhesie nach Johnson beschieden; Nachteile aber haften auch diesem Verfahren an. Brauchbar ist auch die Injektionsanästhesie zur Desensibilisierung der Pulpa (G. Fischer, H. Schröder).

Bei der Anästhesierung der Pulpa — ich bezeichne den Vorgang als Desensibilisierung — müssen zwei Vorgänge streng auseinandergehalten werden. Die einen Verfahren rufen nur eine reversible lähmende Wirkung auf die sensiblen Nerven hervor. Typ Cocain und dessen Ersatzpräparate lokal, terminal oder leitungsunterbrechend. Die anderen Verfahren rufen eine, wenn auch oft erst mittelbare, Abtötung des ganzen Gewebskomplexes, eine Nekrotisierung der Pulpa hervor: Typ Arsen. Anderseits tritt bei der Verwendung mancher desensibilisierender Substanzen die gewünschte Wirkung rasch und mehr minder innerhalb von Minuten auf: Unmittelbare Desensibilisierung (z. B. Kälte, Cocain und Ersatzpräparate), bei anderen wieder erst nach einer längeren Zwischenzeit (z. B. Arsen, Nervocidin, Paraformaldehyd).

I. Reversibel (lähmend) wirkende Desensibilisierungsmittel. Die Betäubung durch echte Anaesthetica (Cocain und Ersatzpräparate). Kennzeichnend für diese Alkaloide ist, daß sie elektiv die peripheren Endapparate (sensible Faser in geringer, motorische erst im wesentlich höherer Konzentration) vorübergehend, ohne zu reizen, lähmen. Es ist daher begreiflich, daß auch diese echten Anaesthetica zur Desensibilisierung der Pulpa vor deren Exstirpation oder der Resektion von Teilen in Verwendung genommen wurden. Man kann, wie überhaupt zum Zwecke der Anästhesierung von lebenden Geweben, auf zweierlei Wegen die Empfindlichkeit unterdrücken. Entweder man bringt anästhesierende Salze direkt auf das betreffende Organ auf — Kontaktanästhesie — oder aber man unterbricht zentral von dem zu anästhesierenden Organ die sensible Nervenleitung: Plexus- oder Stammanästhesie als Injektionsanästhesie.

1. *Die Druckanästhesie.* H. Johnson (1898) und Jaime (1899), später Barden haben diese Methode, Anaesthetica unter Druck in die lebende Pulpa einzutreiben, systematisch ausgebaut und durchgeführt. Das salzsaure Cocain wird in Substanz rein oder mit Suprarenin auf Zahnbein oder Pulpa aufgebracht. Die Methode, die sehr einfach ist, wird verschieden geübt, je nachdem ob die Pulpa schon freiliegt oder mit Zahnbein bedeckt ist.

a) Druckanästhesie der mit hartem Zahnbein bedeckten Pulpa. Es ist ohne weitere Auseinandersetzung erklärlich, daß in allen den Fällen, in denen eine starke Stauung im Pulpengewebe vorliegt, die Druckmethode eine schmerzhafte Methode darstellt, daß ferner hier der Erfolg ein sehr mäßiger sein muß, vor allem aber, daß das hypästhetische Stadium sehr spät und nach einem verschieden langen Intervall eintritt. Da, wo die Stauungszustände kombiniert mit Gewebseinschmelzungen sind oder diese allein vorherrschen, wo starke und unregulär gebildete Ersatzdentinmassen den Weg der einzupressenden Flüssigkeit hemmen, wird eine Anästhesie unmöglich erzielt werden können. Hier muß man sich mit Teilerfolgen begnügen und in immer neuer Anwendung der Druckapplikation langsam tiefer zu kommen trachten. Bessere Erfolge erzielt man also da, wo die Pulpen nicht schon maximal gestaut, wo die Pulpen nicht in schwerer Weise entzündlich abgeändert sind; bei gesunden Pulpen wird ein genügender Erfolg am raschesten eintreten.

Nach möglichst weitgehender Exkavation (scharfe, richtig und ruhig geführte Handinstrumente, wiederholte Anwendung von Cocainlösungen, Trockenheit der Höhle, Einbringung von Ölen in diese u. a. m,) und nach Entfernung der zersetzten und stark erweichten Massen wird in die zentrale oder zur zentralen umgeschaffene Höhle eine konzentrierte wässerige (physiologische Kochsalzlösung) Cocainlösung mit Suprareninzusatz (wenn die Pulpa sofort exstirpiert werden soll) mit der Pinzette oder mit einem entsprechend großen Wattebäuschchen eingebracht. Dann wird weicher unvulkanisierter Kautschuk oder Kofferdam, die die Höhle ringsum wasserdicht abschließen, langsam und kontinuierlich mit leichtem Druck eines Kugelstopfers eingepreßt. Vorteilhaft ist in manchen Fällen, eine vorher zugerichtete Stentsprägestanze als passenden Stempel zu verwenden. Fehlende seitliche Wände, z. B. bei approximalen Höhlen, kann man sich aus Guttapercha mit und ohne Unterstützung durch die Ivory-Spannmatrize herstellen. Wichtig vor allen Dingen ist, daß die in die Tiefe zu pressende anästhesierende Flüssigkeit nicht zur Seite oder nach außen-oben ausweichen kann. Je mächtigere Schichten Zahnbein die Pulpa nach außen abdecken, um so schwerer und langsamer und um so verteilter wird die Flüssigkeit in die Tiefe zu bringen sein. Man war früher der Anschauung, daß diese lebende Barriere durch starken Druck zu überwinden wäre; um einen solchen auf die

anästhesierende Flüssigkeit ausüben zu können, konstruierte man Hochdruckspritzen, deren feiner Ansatz in ein genau entsprechendes Bohrloch versenkt wurde. Die Jewets-Wilcox-Spritze war seinerzeit bekannt. Miller hat die Höhe der Druckkraft — mit der Jewets-Wilcox-Spritze sollen angeblich 1500 kg Druck pro Quadratzoll ausgeübt werden können, Miller konnte 200 kg Druck pro Quadratzoll erhalten — experimentell an frisch extrahierten Zähnen studiert. Er fand, daß wässerige Lösungen (Miller experimentierte mit Farblösungen, was wohl zu beachten ist!) rascher als nichtwässerige Lösungen durchgetrieben werden können, er fand ferner, daß $^1/_2$ Atm. Druck vollkommen zur Flüssigkeitsbeförderung ausreicht. Handdruck genügt demnach für die gewöhnlichen Fälle. Vielfach aber wird man das Einpressen nach Wegnahme der äußersten geringen Schichte anästhetischen Zahnbeines erneut und wiederholt vornehmen müssen; transparentes und neuangelegtes, unregelmäßig gebautes, kanalarmes Zahnbein sind eben kaum zu überwindende Schichten.

Indikationen zur Druckanästhesie. 1. Vor allem klinisch gesunde jugendliche Pulpen einwurzeliger Zähne, wenn nur wenig oder kein Ersatzdentin vorhanden ist und bei geringerer Ausbreitung transparenten Zahnbeines; transparente Zonen verhindern die Tiefendiffusion.

2. In zweiter Linie bei entzündlichen Pulpen ohne Einschmelzungserscheinungen und ohne ausgedehnte Stauungen: Pulpitis acuta partialis serosa, Pulpitis chronica parenchymatosa alterativa.

3. Endlich, aber mit sehr geringen Erfolgsaussichten und unter Eintreten eventueller Komplikationen, bei partiell-eitrigen Prozessen, so bei Pulpitis purulenta totalis, bei ausgedehnten Petrifikationen und Dentikelbildung.

Kontraindikation: Ausgedehnte eitrige Einschmelzungen, ausgedehnte gangränöse Umwandlung des abgestorbenen Pulpengewebes, partielle derartige Prozesse bei weitoffenen Foramina (Gefahr der Weiterschleppung und Auftretens einer Periodontitis apicalis infectiosa mit allen Folgen).

b) Die Druckanästhesie der freiliegenden Pulpa. Wesentlich tiefer in die Pulpasubstanz reichende Anästhesie wird man mit Hilfe der Druckmethode dann erzielen können, wenn die Pulpa bereits freiliegt. Aber auch hier können schwer und oft nicht zu überwindende Hindernisse vorhanden sein. Eitrige Herde, Absceßmembranen, Petrifikationen und Dentikel verhindern eine Tiefenpressung der anästhesierenden Salze. Demgemäß hat man die relativ besten Erfolge bei freigelegten, klinisch gesunden Pulpen. Die Methode der Druckbeförderung gleicht der oben geschilderten völlig. Auf ein Moment, das nicht unbedenklich ist, muß aber noch hingewiesen werden. Wenn es gelingt, wirkbar werdende Mengen Flüssigkeit in tiefere Pulpenschichten zu treiben, so werden natürlich auch Pulpenbestandteile selbst mitgerissen und mitgetrieben werden. Entzündungssekrete, Bakterien können so in vielleicht noch blande Teile der Wurzelpulpa transportiert werden; ein solches Ereignis wird praktisch dann von Bedeutung, wenn man beabsichtigt, größere Teile der Pulpa im Zahne zu belassen, also bei Ausführung einer Stumpfüberkappung!

Rascher zum Ziele führt an Stelle der Druckpressung der Tiefentransport des Cocains durch die Sondierung. Eine glatte, sehr feine Donaldson-Nadel bringt aus dem anästhesierenden und zugleich desinfizierenden Bad in der Kavität etappenweise das Material in immer tiefere Schichten; diese Methode ist aber als Anaesthesia dolorosa zu bezeichnen. Sie ist aber dann durchaus erträglich und von Vorteil, wenn die mittels irgendeiner anderen Sensibilisierungsmethode hypästhetisch gewordenen Pulpenreste zur Exstirpation völlig anästhetisch gemacht werden sollen, auch hier muß aber das anästhesierende Cocainsalz in einer wässerig-desinfizierenden Flüssigkeit gelöst sein.

Cocainum muriaticum wird in konzentrierter Lösung (4 proz. Trypaflavinlösung) als anästhesierendes Bad in die Kavität über der freiliegenden Pulpa eingebracht am vorteilhaftesten in der Weise, daß zunächst mit der 4 proz. Trypaflavinlösung gefüllt und dann erst reichlich Cocainkrystalle in diese eingebracht werden. Eine glatte und völlig blanke, feinste biegsame Donaldson-Nadel läßt während des in Etappen vorgenommenen Tieferstechens und Zurückziehens der Spitze bis in den anästhesierenden Flüssigkeitssee diesen in geringen Mengen tiefertreten; so wird nach und nach die ganze Pulpa anästhesiert. Man kann auch so vorgehen, daß mit dem Tieferdringen der Nadel und damit der anästhesierenden Lösung Querschnitt auf Querschnitt der Pulpensubstanz mit scharfen Instrumenten weggenommen wird. Hat man Bedenken — etwa bei vorderen natürlichen Zahnkronen — Farblösungen wie Trypaflavin zu gebrauchen, so nehme man als Lösungsflüssigkeit 3% Chlorphenollösung.

Liegt die Pulpa frei, so mag man auch die von Heitmüller und Bolten empfohlene sog. direkte Pulpaanästhesie versuchen. Bolten (1910) versteht darunter die Injektion anästhesierender Lösungen in die freiliegende Pulpa von der Zahnbeinhöhle aus. Heitmüller hat schon im Jahre 1887 diese Methode zur Entfernung nicht vorbehandelter Pulpen empfohlen. Will man diese Methode anwenden, so muß man vorher auf die freiliegende Pulpa Cocainkrystalle auflegen, um wenigstens den ersten Einstich schmerzloser zu gestalten. Im übrigen gelten die oben mitgeteilten Bedenken gegen die Druckanästhesie auch hier; eine voll erhaltene, lebende Pulpa auf diese Weise, wie sie Heitmüller und nach ihm Bolten lehren, der Empfindung zu berauben, ist ein keineswegs schmerzloser, sondern sehr schmerzhafter Eingriff. Wir gebrauchen diese Methode in der Regel nur mehr dann, wenn es sich darum handelt, schon etwas ihrer hohen Schmerzempfindlichkeit und ihrer peripheren Teile (Kronenpulpa und Halspulpa) beraubte Wurzelpulpen stärker hyp- bis anästhetisch zu machen. Da hier mit starkem Druck und immerhin nicht geringen Mengen zu injizierender Flüssigkeit gerechnet werden muß, so gelten alle früher bemerkten Bedenken und Kontraindikationen des Druckverfahrens in verstärktem Maße. Außer der Verschleppung infektiöser und toxisch wirkender Massen muß man auch an die Möglichkeit der Verschleppung von Chemikalien (z. B. Arsen) denken: je näher man dem Apex mit der Kanüle rückt, je weiter die Foramina, je stärkeren Druck man ausübt, und je weiter die bakterielle oder chemische Zersetzung und Umwandlung des Pulpengewebes fortgeschritten ist, desto vorsichtiger wird man sein und desto seltener wird das Verfahren indiziert sein.

2. *Die sensible Leitungsunterbrechung zentral vom Zahn.* (Die terminale oder Leitungsinjektionsanästhesie.) In den neunziger Jahren schon ward das Cocain in 2% Lösung zur terminalen Injektion für die Anästhesie der Pulpa verwandt (Heitmüller 1887). Da aber die lokalen (Ischämie der Pulpa und konsekutives Absterben) und allgemeine Wirkungen des Cocains (Vergiftungserscheinungen) bald erkannt wurden, erlangte die Injektionsanästhesie erst seit der Einführung des von Einhorn synthetisch hergestellten Novocain (1905) weitere Verbreitung in der zahnärztlichen Chirurgie. Zur Desensibilisierung der Pulpa (und auch des lebenden Zahnbeines) indes wurde das Injektionsverfahren erst in den letzten Jahren häufiger durchgeführt. Mit der üblichen Dosis und in der sonst gebrauchten Konzentration (2%) war aber keine volle Anästhesie von Zahnbein und Pulpa zu erzielen. Deshalb hat schon früher G. Fischer und in neuerer Zeit Sicher zur ausreichenden Zahnbein- und Pulpenanästhesie die Verwendung von höherprozentigen (3—4%) Novocainlösung ohne Vermehrung des sonst üblichen Suprareninzusatzes in Vorschlag gebracht. Mit 2 ccm 4 proz. Novocain-Suprareninlösung erzielt man ausreichende Pulpenanästhesie; die Injektionstechnik

und die Kontraindikationen sind die gleichen wie in der zahnärztlichen Chirurgie: so wird z. B. eine lokale Einspritzung nicht möglich sein, wenn am Einstichort Infiltrationen der deckenden Weichteilschichten ausgehend von Nachbarzähnen vorhanden sind, so wird man bei Patienten mit Herz- oder Gefäßstörungen das Suprarenin sehr reduzieren oder gänzlich weglassen; nicht selten wird man die Stammunterbrechung wählen; letztere Methode kommt für die unteren Molaren allein in Frage.

Seinerzeit — als die Injektionsanästhesie Ende des 19. Jahrhunderts und um dessen Wende allgemeiner gehandhabt wurde, — wurden Stimmen laut, die von einem schädigenden Einfluß der Injektionsflüssigkeit auf die Pulpa sprachen (z. B. Schröder). Experimentelle Versuche von Euler (1907) und Scheff (1909) haben diese Behauptungen widerlegt. Es vermag also die ausgesprochene Anämie ebensowenig wie die darauf einsetzende ausgesprochene Hyperämie eine gesunde Pulpa zu schädigen. Ob eine klinisch nicht mehr vollgesunde Pulpa durch solche anämischen und hyperämischen Vorgänge irreversiblen Schaden nehmen kann, ist theoretisch wahrscheinlich, aber nicht irgendwie experimentell bewiesen. Daß die der Anämie folgende starke Hyperämie in anderer Beziehung unangenehm, vielleicht schädigend wirken kann, ist nicht von der Hand zu weisen, soll aber erst später untersucht werden.

II. **Irreversibel wirkende, die sensiblen Endigungen und Leitungsbahnen zerstörende Methoden.** (Nekrotisierungsanästhesie). Alle chemischen Mittel, die die sensiblen Nervendigungen, die sensiblen Nervenbahnen, die Blutgefäße, das Gewebe überhaupt vergiften, zerstören, nehmen natürlicherweise dem Pulpengewebe die Empfindlichkeit. Solche Mittel wurden in den früheren Zeiten, wo man sich noch keine Vorstellungen über die in der Pulpa sich abspielenden pathologischen Prozesse machen konnte und besonders in den Zeiten, wo man lediglich den Schmerz zu bekämpfen suchte, wahllos gebraucht.

Entweder sind das Chemikalien, die momentan grob zerstörend wirken: Ätzmittel, oder solche, die elektiv bestimmte Gewebsteile bevorzugen und zunächst affizieren und erst sekundär zum Tode des gesamten Gewebskomplexes führen: Capillargifte, nekrotisierende Mittel.

Hierher gehören auch die physikalisch-grob zerstörenden Mittel, wie die Glühhitze (Ferrum candens, Kauter) und die zerquetschenden, zerreißenden Methoden: Das Abdrehen der lebenden Pulpa mit der Reibahle, das Zertrümmern der Pulpa mit dem Holzstift. Von diesem gewiß sehr inhumanen und überholten Verfahren soll hier abgesehen werden.

Ätzmittel. Zur Gewebszerstörung, zur Abstumpfung der Empfindlichkeit lebender Pulpen, zur Zerstörung lebender Pulpenreste und zur Herabdrückung und Ausschaltung der normalen und übermäßigen Dentinsensibilität wurden in den Zeiten vor Fauchard (also in den Zeiten, wo rohe, wissenschaftlich nicht oder nur sehr ungenügend fundierte empirische Zahnheilkunde betrieben wurde) ganz allgemeine Ätzmittel gebraucht. So waren Schwefelsäure (das Vitriolöl der Alten und der Araber) Chlorzink und Salpetersäure (Anfang und Mitte des 19. Jahrhunderts ([Tomes]) ganz besonders beliebt.

Heute kommen zur Desensibilisierung größerer Pulpenmassen grobe Ätzmittel nicht mehr in Frage, da ihre Wirkung eine im Verhältnis zur Wirkungszeit sehr geringe und ungenügende ist.

Dagegen werden Pulpenreste geringen Umfanges im Apexgebiet des Zahnes häufig mit starkwirkenden Mineralsäuren zu zerstören versucht, womit auch ihre Empfindlichkeit verschwindet.

Die konzentrierten Säuren ziehen gierig Wasser an, treiben schwächere Säuren aus, bemächtigen sich aller Alkalien und fällen Eiweiß. Daher sind sie äußerst

kräftige Ätzmittel, die unter starken Schmerzen das lebende Gewebe zerstören (Poulson). Schwefelsäure wirkt am raschesten und am stärksten gewebszerstörend, Salpetersäure und Salzsäure geringer, das Königswasser wirkt stärker durch frei werdendes Chlor; dieses und die Salzsäure haben die Fähigkeit, tiefer in die Gewebe einzudringen. Von den organischen Säuren wirken ätzend vor allem die Essigsäure, weniger Ameisensäure und Milchsäure.

Callahan (1895) hat zu diesem Zweck 50% wässerige Schwefelsäure empfohlen, später hat er 40% verwendet. Zur Neutralisierung nimmt Callahan $NaHCO_3$ in Wasser konzentriert, später empfahl er Na_2O_3. Preiswerk hat darauf hingewiesen, daß Schwefelsäure sich mit dem Kalk des Zahnbeines und der Petrifikation zu schwerlöslichem Calciumsulfat umsetzt. Er empfiehlt die 50proz. Salzsäure, Árkövy die 30proz., Bönnecken (1902) übernahm auf Empfehlung von Heß das Königswasser, das mit Natriumsuperoxyd neutralisiert wird. Nicht mit Unrecht warnt Miller vor der Verwendung dieser chlorhaltigen Säuren, deren Chlordämpfe nicht unbedenklich in ihrer Wirkung auf die Wurzelhaut sind.

Dagegen kann die Verwendung der 50proz. Schwefelsäure durchaus empfohlen werden. Eine Neutralisierung erübrigt sich, falls nicht größere Mengen in die Höhle eingeführt wurden[1]).

Auch kaustisch wirkende Alkalien, wie Natriumsuperoxyd (Kirk 1892), Kalium-Natrium (Schreier 1892), Kalium hydricum (Schreiter 1894) werden verwandt. Wir wissen, daß die festen Ätzalkalien mit Eiweiß lösliche gallertartige Albuminate bilden, daß sie verhorntes Gewebe lösen und Fette verseifen; sie haben ferner eine starke Affinität zu Wasser und neutralisieren alle Säuren. Diese Wirkung kommt lediglich den Hydroxylionen, nicht aber den Kalium- oder Natriumionen zu, die Ätzwirkung ist abhängig von dem Vermögen zu hydrolysieren. Daher sind Kalium- und Natriumhydroxyd energische Ätzmittel (Poulsson), das Kaliumhydroxyd wirkt wesentlich stärker als Natriumhydroxyd. Sie verwandeln rasch und unter heftigen Schmerzen das Gewebe in eine nekrotische breiartige Masse, sie bilden keinen trockenen Schorf und wirken deshalb ziemlich ungehemmt und nicht abschätzbar in die Tiefe durch die nekrotische Schicht hindurch. Bei ihrer Verwendung zur Nekrotisierung kleiner Pulpenreste ist ihre spezifische Eigenschaft sehr wohl zu berücksichtigen.

Arsen. Die Geschichte nennt Wood den ersten Zahnarzt, der Arsen — nämlich Scherbenkobalt, also das metallische, schwerwasserlösliche Arsen — 1833 zur Abtötung der Pulpa, der freilich die Exstirpation damals noch nicht folgte, benutzt haben soll. 1834 wird durch J. Spooner der Gebrauch des Arsenigsäureanhydrids As_2O_3 zur Nekrotisierung bekannt; Harris soll diesen, unabhängig von den Brüdern Spooner seit 1835 verwandt haben. Die Verwendung dieses schweren Protoplasmagiftes soll, wie H. Ch. Greve bemerkt, nicht ohne Widerstand allgemeine Verbreitung gefunden haben.

Andere Arsenpräparate wurden vielfach versucht, nur wenige schienen ähnlich zu wirken wie Kobalt und As_2O_3. Schneider hat 1880 über gute Erfolge mit Schwefelarsen (Auripigment) As_2S_3 — berichtet; nach 6—8 Tagen Liegezeit konnte die Pulpa als lebloser Strang exstirpiert werden, unangenehme Nebenerscheinungen traten nicht auf. Schneider weist darauf hin, daß Arsentrisulfid nicht in Form des im Handel befindlichen Auripigmentes, das häufig große Mengen von As_2O_3 enthält (E. Schmidt) zu verwenden, sondern es vom Apotheker aus angesäuerter Arsenigsäureanhydrid-

[1]) Anm. b. d. Korr. Neuerdings hat sich dem Verfasser die (selbst angefertigte) Äthionschwefelsäure, die bekanntlich zur Behandlung der sog. Alveolarpyorrhoe verwendet wird, als brauchbar erwiesen; sie löst Kalkgebilde allerdings nicht nennenswert auf.

lösung mit Schwefelwasserstoff herstellen zu lassen. Moschner hat 1924 die Erfahrungen Schneiders mit dem dreifachen Schwefelarsen bestätigen können. Moschner hat ferner zur raschen Abtötung der Pulpa das Phenylarsinoxyd (chemische Fabrik von Heyden) empfohlen auf Anregung des Pharmakologen Sieburg hin. Als Pastenform hat Sieburg folgende Zusammensetzung gegeben: Phenylarsinoxyd, Novocain, Bolus alba — Kreosot q. s. ut f. pasta. Das Wirkungsoptimum soll nach Moschner in 5—6 Stunden erreicht sein. Besondere Vorsicht ist wegen seiner hohen Giftigkeit und Ätzkraft geboten; es erscheint ratsamer, davon gänzlich abzusehen, da wir andere Methoden ohne besondere Gefahren verwenden können.

Was nun die pathologisch-anatomischen Prozesse betrifft, die sich in der mit Arsen beschickten Pulpa abspielen, so sind wir darüber ziemlich genau und ausreichend unterrichtet. Arsen ist, wie Paraformaldehyd, ein elektiv angreifendes Gefäßgift, das die Endothelien und die glatte Muskulatur der Gefäße lähmt. Die Folgen sind klar. Sie setzen ein mit maximaler Hyperämie und Gefäßerweiterung, Exsudation, Gefäßwandzerstörung, Hämorrhagien, Stase und Thrombosierung. Es schließen sich an Veränderungen in den Nerven (Schlängelung, Quellung, Zerfall der Markscheiden), endlich werden auch die Odontoplasten und Pulpazellen nekrotisch. Diese Nekrotisierung spielt sich in der Regel in 48 Stunden ab. Je rascher und ungestörter die Lösung und der Transport apikalwärts vor sich geht, desto rascher wird die Nekrotisierung eintreten und über desto größere Pulpenteile wird sie sich erstrecken. Bekanntlich ist die Wasserlöslichkeit des Arsenigsäureanhydrides eine sehr geringe und oft sehr ungleiche. Das im Handel erhältliche Arsenigsäureanhydrid ist amorphes Arsenigsäureanhydrid, sog. Arsenikglas, dieses löst sich nach L. D. Buchner im Verhältnis von 1:108 im Wasser. Beim Aufbewahren in feuchter Luft verwandelt sich die amorphe Modifikation allmählich in die krystallinische; diese ist nur im Verhältnis von 1:355 wasserlöslich. Es mag dies sehr wesentlich zu der oft bestätigten Tatsache beitragen, daß ältere, d. h. schon lange angerührte Arsenikpasten anscheinend von geringerer, besser gesagt viel langsamerer, geradezu unsicherer Wirkung sind. Das ungleichmäßige Verhalten in zeitlichem und räumlichem Ablauf der Nekrotisierung muß aber in der Hauptsache durch die Transportverhältnisse erklärt werden. Wo die Resorption und die Diffusion sehr gering sind — Dentikel, Petrifikationen, Knickungen, Sekundärdentinbildung, Absceßmembranen, Abscesse selbst, nekrotische Gewebsschichten, also anatomische Hindernisse; abnorme Plasmazustände, also chemische Hindernisse — muß auch der Nekrotisierungsprozeß sehr langsam weiterschreiten, ja gehemmt werden. Die Löslichkeit kann mit Glycerin als Lösungsmittel gesteigert werden, die Diffusion kann durch Gelatine als Vehikelsubstanz verstärkt werden (Schäfer, Zsigmondy, Eckmann).

Die Diffusion kann auch durch geeignete Zusätze (wie z. B. Borsäure [Euler], Paraformaldehyd [Rebel]) gehemmt, verlangsamt werden.

Arsen ist — nach den neueren Anschauungen — kein Ätzgift, wie noch Schmiedeberg und die älteren zahnärztlichen Autoren annahmen; es fällt nicht Eiweiß, bildet also keinen Ätzschorf.

Die Anschauung, daß an der Kontaktstelle der Pulpa ein Ätzschorf entstehe, ergab sich aus der Beobachtung, daß an der Berührungsstelle mißfarbiges totes Gewebe die noch lebende Pulpa zur Einlagenstelle abgrenzt und aus der Anschauung der älteren Pharmakologen. Wir wissen, daß Arsen kein Ätzgift darstellt, daß die Nekrotisierung über den Weg der Gefäße entsteht (Paralyse der Capillaren mit allen Folgen), und wir wissen ferner, daß die nekrotische Kontaktzone auf ganz andere sie bedingende Momente zurückzuführen ist.

Zunächst wird doch fast stets (zumindest, wenn die altüberlieferten Arsenrezepte gebraucht werden, wie das zumeist geschieht), das eine oder andere ätzende Medikament (z. B. Phenole) dem As_2O_3 bzw. dem Arsen beigefügt sein; dann aber ist zu bedenken, daß schon das Abdecken der Pulpa zur Verwundung und zur Nekrotisierung der anliegenden Schichte führt; entzündlich-infektiöse Erscheinungen treten hier in der Regel nicht auf, weil Arsen bekanntlich beträchtliche antiseptische Eigenschaften besitzt, was allerdings bezüglich der Pulpa durchaus umstritten ist (O. Müller).

Von den gewöhnlichen Ätzmitteln wissen wir, daß sie nur durch die Diffusion in tiefere Partien vorzudringen vermögen, so lange, bis entweder eine Erschöpfung durch Neutralisierung oder die Hemmung der Diffusion durch das entstehende Ätzprodukt selbst gegeben wird. So ist die Wirkung der Säuren eine sehr geringe in bezug auf die Tiefenausdehnung, die der Laugen eine etwas größere. Ganz andere Verhältnisse liegen aber vor, wenn das nekrotisierende Gift gelöst in Zirkulation treten muß und von hier aus erst vergiftend wirkt. Es wird also dieses Gift, wie überhaupt die Capillargifte, viel weiter in die Tiefe dringen, bevor durch die nekrotischen Gewebsteile ein Weiterdringen unmöglich gemacht wird.

Es ist also bei längerem Liegenbleiben des Arsendepots und besonderen Resorptionsbedingungen (jugendliche Zähne) eine über das Maß erwünschter Reizungen hinausgehende Arsenwirkung schon theoretisch vorstellbar.

Nun hat man in der Tat Erscheinungen krankhafter Natur, die sich in der apikalen Wurzelhaut arsenbeschickter, primär mit lebender Pulpa versehener Zähne abspielen, als Periodontitis toxica arsenicosa beschrieben. Kaas hat 1903 einige Fälle derartiger Wurzelhautentzündungen durch zu lange dauernde Arsenwirkung auf die Pulpa beschrieben, andere Autoren wollen dasselbe beobachtet haben. Man darf aber bei der Vielgestaltigkeit der Bedingungen nicht ohne weiteres dann typische Arsenreizungen annehmen, wenn sekundär eine Wurzelhautreizung oder Wurzelhautentzündung einsetzt. Schröder hat 1912 ganz mit Recht darauf aufmerksam gemacht, daß ja der Wurzelhaut die nekrotische Pulpa angrenzt, Gewebsmassen, die nicht nur in vielen Fällen Mikroben, sondern stets auch noch Protoplasma-Zerfallsprodukte enthalten, die allein schon bei längerem Kontakt und geeigneten Transportverhältnissen reaktiv-entzündliche Veränderungen in der Wurzelhaut hervorrufen. Diese müssen sich zunächst allerdings in den den Pulpenausläufern benachbarten Wurzelhautpartien abspielen. Durch das nichtgefäßperforierte Zahnbein-Zement solche rein entzündlichen Wirkungen anzunehmen haben wir heute noch keine durch irgendwie geartete Vorstellungen zu begründende Veranlassung.

Allerdings nimmt Hopewell-Smith auf Grund histologischer Untersuchungen für einzelne seltene Fälle Arsenwirkungen durch Zahnbein und Zement an; Ähnliches hat auch schon Preiswerk behauptet; Árkövy und Bödecker endlich nehmen Veränderungen des Wurzelzementes an. Die histologische Bestätigung konnte aber bisher nicht erbracht werden, so daß wir berechtigt sind, eine solche laterale, kompakte Zahnbein- und Zementmassen durchsetzende Arsenwirkung innerhalb der zeitlichen Grenzen, die zu histologischen und klinischen Erscheinungen führen könnte, wenn nicht gerade für unwahrscheinlich, so doch für praktisch bedeutungslos zu halten.

Zu dem gleichen ablehenden Standpunkt gegenüber der Möglichkeit der Arsenwirkung durch Pulpenendausläufer auf die anliegende Wurzelhaut sind wir nicht berechtigt. Einmal schon deswegen nicht, weil theoretisch eine solche Möglichkeit durchaus vorstellbar ist. Vor allem aber sind histologisch belegte Fälle und

eindeutige experimentelle, chemisch-histologische Untersuchungen vorhanden, die die über die Foramina hinaus nekrotisierende Arsenwirkung unzweifelhaft demonstrieren. Doris Rebel hat eindeutige Arsenwirkungen in dem apikalen Periodontium menschlicher Zähne histologisch feststellen können. Auf einem anderen Wege hat Franz Heinze versucht, die Frage einer definitiven Beantwortung zuzuführen: der chemische Nachweis des Giftes in den dentalen Gewebsarten. Der Gedanke, Arsen chemisch in den Zahngewebsteilen zu suchen, hat schon manchen beschäftigt und zu Versuchen veranlaßt, Árkövy und Bödecker (1882), dann Detzner (1891), Morgenstern (1903), Preiswerk und Schröder (1912); Heinze hat außer Pulpa und Zahnbein vor allem auch das Periodontium auf Arsengehalt untersucht. Bezüglich des Arsengehaltes der Pulpa konnte er — im Gegensatz zu Detzner, Morgenstern und Preiswerk — spätestens nach zwei Tagen Liegedauer der As_2O_3-Einlage auf der angeschnittenen Zahnpulpa erwachsener Hunde in apikalen Teilen mit der Marshschen Probe deutlich und mit Sicherheit Arsen nachweisen, eine Bestätigung also der weiter zurückliegenden Angaben von Árkövy und Schröder. Auch im Zahnbein konnte Heinze schon bald (nach ca. 1—2 Tagen Liegedauer) Arsen nachweisen, eine Bestätigung der Versuche von Preiswerk, eine Widerlegung der Versuche Detzners. Von besonderer Bedeutung ist der erstmalig gelungene chemische Nachweis Heinzes über den Arsengehalt im apikalen Pardontium arsenbeschickter Zähne; deutlicher, einwandfreier Nachweis gelingt vom 4. Tage an; histologische Untersuchungen bestätigten die Ergebnisse der chemischen. Die „Applikationsfristen von 2 bzw. 3 Tagen liegen innerhalb der Wirkungsbreite des Arsen" und „der zwischen dem 4. und 6. Tage der Applikation erfolgende Übertritt nachweisbarer Arsenmengen in das Parodontium greift in seiner Auswirkung weit über den Charakter der Rebelschen Reizdosen hinaus", „daher erscheint es als Gebot der Vorsicht, eine Applikationsdauer von 4 und mehr Tagen als jenseits der Wirkungsbreite zu vermeiden". Als Wirkungsbreite betrachtet Heinze den zeitlichen Spielraum, der zwischen der erstrebten Nekrotisierung und dem Auftreten einer irreversiblen Schädigung im Parodontium gelegen ist. Diese Untersuchungen bestätigten aber noch darüber hinaus die Beobachtungen von Rebel (Abb. 2436 u. 2437), daß die ersten Abzeichen einer beginnenden Arsenwirkung (durchaus reversiblen Charakters) auf die Wurzelhaut im Tierexperiment nach 18 Stunden Liegedauer auftreten und die Beobachtungen von Euler, daß nach 48 Stunden schon eine unverkennbare deutlichere Beeinflussung: starke Gefäßerweiterung, beginnende Leukocytenanreicherung festgestellt werden kann.

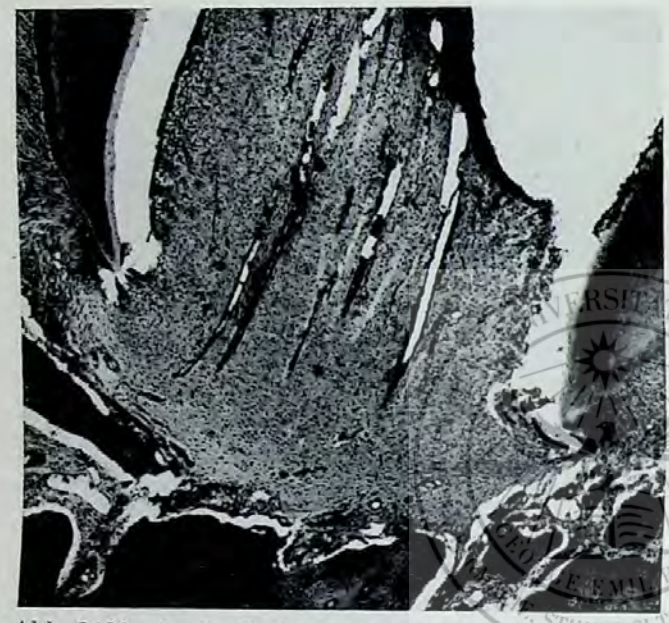

Abb. 2436. As_2O_3-Pulpa von Affen. Schneidezahn. 40 Stunden Liegedauer. Die hochgradige Arsenwirkung zieht über das Foramen hinaus: Gefäßerweiterungen, Blutungen, Zellanreicherung und stürmischer Abbau des Fundusknochens, das angrenzende Knochenmark zellig infiltriert.

Durch die eben erwähnten experimentell gefundenen Ergebnisse — die chemisch-analytischen und die histologischen decken sich in schöner Weise — erhält die klinische

Anschauung, daß die Applikationsdauer im allgemeinen nicht über 48 Stunden ausgedehnt werden soll (Rebel), eine exakte Unterlage.

Die Angaben von Morgenstern und Scheff, daß man ohne Schadensetzung eine Einlagedauer von 6—8 Tagen wählen dürfe, Anschauungen, die diese doch kritischen Autoren aus ihrer sehr großen Erfahrung geschöpft haben, stehen zu dem oben Mitgeteilten in keinem Widerspruch, wie vielleicht mancher meinen könnte. Jeder Eingriff, sei er nun rein mechanisch-physikalischer, sei er chemischer Natur, wird von jedem Individuum anders beantwortet werden, was sich in den verschiedenen Reaktionssymptomen zeigt; es kommt nur darauf an, den Reaktionsbeginn der Individuen festzustellen, die am leichtesten, raschesten und stärksten reagieren.

Abb. 2437. As_2-O_3-Pulpa von Affen. Schneidezahn. 14 Stunden Liegedauer. Multiple Hämorrhagien.

Da eine quantitative Dosierung von Arsen (es ist des öfteren schon versucht worden, siehe weiter unten) den individuellen Verhältnissen kaum gerecht werden kann, so müssen wir auf die oben gekennzeichnete und schon erfolgreich angestrebte Weise zu einer zeitlichen Limitierung kommen, die erlaubt, Quantitätsfragen außer acht zu lassen.

Daß dennoch ein möglichst geringes Quantum der Arsenpaste zur Einlagerung in die Höhle genommen werden soll, ist so selbstverständlich, daß darauf hinzuweisen kaum nötig erscheinen könnte. Oft aber wird noch von den Nekrotisierungspasten eine Quantität eingelegt, deren Größe der Höhe der Ahnungslosigkeit in pharmakologischen und pathologisch-anatomischen Dingen der Nekrotisierung entspricht.

Tugendreich hat 1913 0,001 g Ac. arsenicosum enthaltende Tabletten empfohlen, um die Anwendung größerer Mengen Arsenpaste und deren Zersetzung zu verhindern.

In neuerer Zeit versuchte O. Müller die Frage der Arsendosierung zu lösen. Als unterste Grenze für die Mehrzahl der Fälle wurde 0,000052 g Ac. arsenicosum kolloidale angenommen; für alle Fälle genügte O. Müller für eine Liegedauer von 2—5 Tagen 0,00079—0,0009 kolloidales As_2O, das als Tabletten unter dem Namen „Nervarsen" im Handel zu haben its. Die Vorteile dieser Dosierung und dieses kolloidalen As_2O_3 überhaupt erblickt O. Müller nicht nur in der geringen, jeweils gleichen Menge, sondern in der raschen — eben durch die Kolloidierung des fein dispergierten Arseniks — Aufnahme und Diffusion; gerade die letztere erlaube eine Herabsetzung der Menge; die starke und rasche Diffusion beweise das restlose Verschwinden der Tablette.

Aus früheren Untersuchungen wissen wir, daß die Quantität, die im allgemeinen von den Pulpen während der Einlagezeit aufgenommen wird, so gering ist, daß die Einlage selbst nicht meßbar an Gewicht verliert.

Es ist also einerseits der Bedarf ein minimaler, andererseits nimmt die Pulpa, was sie braucht; in den einen Fällen mehr in längerer oder kürzerer Zeit, in den anderen Fällen weniger in längerer oder kürzerer Zeit. Daraus ergibt sich schon die Forderung, daß die Quantität des angebotenen Arsens auszureichen hat, daß sie verschieden groß zu sein hat, daß also ein Überschuß vorhanden sein muß. Das spricht gegen eine allzu strenge Dosierung, die an sich ja erwünscht ist. Noch etwas anderes könnte gegen die Minimaldosen, wie sie z. B. O. Müller in dem „Nervarsen" von Eckmann anbietet, sprechen. Wir hören, daß die Liegezeit des „Nervarsen" trotz erhöhter Diffusionsgeschwindigkeit im Durchschnitt 2—5 Tage betragen soll, das sind Zeiten, in denen zweifellos ein Transport über das Foramen eintreten kann; es scheint vielleicht aber vorteilhafter, eine möglichst rasche und schnelle Wirkung zu erzielen; das setzt natürlich eine größere Menge als Bruchteile eines Milligramms voraus. Diese theoretischen Überlegungen werden aber durch die praktischen Versuche und Ergebnisse von Egli und H. Rosenthal als nicht zutreffend gekennzeichnet. Das von O. Müller in die Zahnheilkunde eingeführte und von Eckmann zusammengestellte Nervarsen ist bestimmt dosiertes As_2O_3 in Kombination mit einem kolloidalen System (gallertartige Substanzen) in Tablettenform (0,00079 g As_2O_3); die Gewebskolloide sollen mit dieser Gallerte in sehr innige Berührung treten, wodurch nicht nur eine äußerst schnelle Tiefenwirkung, sondern auch das Wirkungsoptimum erreicht werden soll; der Gehalt einer Tablette liegt so weit unter der Maximaldosis, daß das Verschlucken bedeutungslos ist; die Arsenmenge, die ein stecknadelkopfgroßer Wattebausch enthält, soll nach O. Müller 20—30mal größer sein, als zur Devitalisation einer Pulpa notwendig ist. Ausgedehnte klinische Untersuchungen unter Leitung von O. Müller lassen Egli zu folgenden Schlußfolgerungen kommen:

„1. Die trockene, feste, kolloidsuspendierte Arseniktablette enthält das Verbrauchsminimum an wirksamer Substanz.

2. Die mathematisch genau festgesetzte Dosierung beträgt optimal 0,00079 g und überschreitet damit nicht die Arsengiftgrenze für das periodontale Gewebe.

3. Das Präparat ermöglicht eine absolut saubere Applikation und sichert nach 2—5 Tagen Liegedauer prompte und zuverlässige Devitalisation.

4. Seine selbstbegrenzende Wirkung verhindert auch bei längerer Applikationsdauer bedenkliche Nebenerscheinungen, sowohl von seiten der Gingiva, als auch des Periodontiums.

5. Nachschmerzen nach der Applikation sind nicht häufig und selten intensiv.

6. Die mit Nervarsen kauterisierte Pulpa eignet sich ebensogut zur Exstirpation wie zur Amputation."

Aus den der Arbeit beigegebenen Tabellen geht allerdings hervor, daß nicht ganz selten stundenlange Schmerzen (Reizstadium), Wurzelhautreizungen, schmerzhafte Exstirpation eingetreten und Wiederholungen der Applikation notwendig geworden sind.

A. Rosenthal hat die Wirkung des Nervarsen auf das apikale Hundeperiodontium geprüft. Er fand mit Sicherheit erst nach einer Liegedauer von 7—10 Tagen (künstlich angeritzte gesunde Pulpa) Hyperämie, Extravasate, Blutungen, Auftreten von Osteoklasten. Zugleich konnte Rosenthal in der Umgebung eine erhöhte Gewebstätigkeit im Auftreten von Osteoplasten und osteoider Säume konstatieren, was er als erhöhten Bereitschaftsgrad der Gewebe im Sinne einer Abwehrreaktion deutet. Die Rosenthalschen Ergebnisse sprechen also durchaus für die Brauchbarkeit des Nervarsen.

Paraformaldehyd. C. Jakoby hat 1922 auf die Möglichkeit, den Paraformaldehyd nicht nur zur Desinfektion, sondern zugleich auch zur Abtötung der lebenden Pulpa verwenden zu können, hingewiesen. Diese Ansicht stützt sich auf die Ergebnisse der Studien von W. Jakoby über die Wirkung des Paraformaldehyd auf lebendes Gewebe.

Dieser konnte zunächst feststellen, daß die Formaldehydwirkung sich primär in einer elektiven Lähmung der Endothelien und der glatten Muskulatur der Gefäße und sekundär in trockener Mumifikation des Gewebes sich äußert. Formaldehyd ist also in die Reihe der Capillargifte einzuordnen. Formaldehyd aber hat eine viel zu energische Tiefenwirkung durch die Pulpa hindurch auf die Wurzelhaut; es eignet sich also schon aus diesem Grunde nicht zur Abtötung der lebenden Pulpa. Dagegen wird vom käuflichen Paraformaldehyd oder Trioxymethylen, das nach Auerbach und Barshall ein Gemisch aus Paraformaldehyd chemisch rein und α-Polyoxymethylen darstellt, in wässerigen Lösungen nur ca, 20% als HCOH-Moleküle außerordentlich langsam abgespalten. Es zeichnet sich also der Paraformaldehyd chemisch durch zwei Momente vor dem Formaldehyd aus: die Löslichkeit in Wasser ist wesentlich geringer und die Lösungsgeschwindigkeit ist eine sehr protrahierte. Fränkel und Rebel hatten auf Grund dieser chemischen Eigenarten Paraformaldehyd klinisch, Euler histologisch geprüft. Die histologischen Untersuchungen Eulers am Hund stimmen mit den Angaben von W. Jakoby überein. Die Reaktion an den Gefäßen ist besonders deutlich: Gefäßerweiterungen, Hämorrhagien, Stase nach 5 Tagen; nach 4 Wochen Liegedauer war der apikale Gewebsabschnitt noch nicht nekrotisch, zahlreiche Fibroplasten waren feststellbar, was Euler als reparatorischen Vorgang betrachtet. Im Periodontium zeigte sich das gleiche Bild wie nach 5 Tagen Liegedauer: keine pathologischen Zellen oder Zellformen, wohlerhaltenes, dickes, straffes Bindegewebe; Epithelscheidenreste schlummernd, unverändert; lediglich stellenweise Gefäßerweiterungen. Es kann im Verlaufe von 2 Wochen zum völligen Gewebstod kommen, doch scheint die individuelle Reaktion sehr verschieden zu sein (Abb. 2438).

Abb. 2438. Paraformpulpa vom Affen. Schneidezahn. 13 Tage Liegedauer. Typische Formalinpulpa. Im apikalen Periodontium lediglich geringe Gefäßerweiterung. Verdichtung des Pulpawulstbindegewebes. Knochen sehr beschränkter Abbau.

Fränkel, der als erster den Paraformaldehyd zum Nekrotisieren von Pulpen gebraucht hat, hat folgende Pastenzusammenstellungen empfohlen: Paraform, Alypin aa 1,0, Ol. Caryophyll. 0,1 oder Paraform 2,0, Alypin 1,0, Ol. Caryophyll. 0,1, q. s. ut f. pasta. Fränkel kommt zu nachfolgenden Schlußfolgerungen:

1. „Paraformaldehyd erfüllt alle Forderungen, nämlich schmerzloses Abtöten: bei sehr schmerzhaften Pulpitisfällen ist es zur Verstärkung der Anästhesie an-

gebracht, der Paste eine 10 Minuten andauernde Einwirkung von konz. Karbolsäure oder eine ein- bis zweitägige Chlorphenoleinlage vorangehen zu lassen; dann ist der Anforderung auf Schmerzlosigkeit beim Abtöten sicherlich Genüge getan.

2. Gleichzeitiges Abtöten der eventuell im entzündeten Pulpagewebe sich befindlichen Bakterien.

3. Durchdringung des ganzen Pulpagewebes.

4. Desinfizierende Wirkung.

5. Durchdringung eines vorhandenen Dentindaches.

6. Keine Reizung des Periodonts.

Über die Dauer der Einlage ist zu sagen, daß nach den Versuchen die Zeit von 5 Tagen als genügend erscheint, um die ganze Pulpa bis zum Apex zu durchdringen und zu nekrotisieren, so daß die Wurzelpulpa als verlederter Strang oder in krümeligem Zustand exstirpiert werden kann. Die 2 Tage Mehrbedarf gegenüber dem Scherbenkobalt dürften wohl kaum ins Gewicht fallen, vollends in einer Praxis, in welcher nach Entfernung der Arseneinlage und nach Anbohren der Pulpa noch für 4—5 Tage ein Wattebausch getränkt mit Trikresolformalin zur Verlederung der Pulpa eingelegt wird, denn diese zweite Einlage kommt dann in Wegfall."

Ausgedehnte klinische Nachuntersuchungen (Rebel 1924) mit Paraformaldehyd konnten, abgesehen von der Wirkungsdauer, die Fränkelschen Beobachtungen bestätigen. Als notwendige Liegedauer sind 11 Tage, bei Zähnen mit klinisch intakter Pulpa sogar 20 Tage, gefunden worden. Selten zu beobachtende Wurzelhautreizungen wurden sofort nach der Exstirpation behoben, die Exstirpation der meist erheblich gegerbten Pulpen war weniger mühevoll als die der „Arsenpulpen", die selten aufgetretene Blutung konnte leicht und rasch gestillt werden. Auch die klinischen Versuche sprechen zum mindesten nicht gegen die Möglichkeit einer durch den Paraformaldehyd hervorgerufenen stimulierenden Wirkung auf die apikale Wurzelhaut. Es kann also auf Grund der histologischen Untersuchungen von Euler und der klinischen von Fränkel und Rebel die Paraformaldehyd-Methode an sich empfohlen werden.

Da dieser Methode ein klinisch und experimentell festzustellender Nachteil anhaftet, nämlich die oft sehr langsame Wirkung (11 Tage, ja sogar bis zu 20 Tagen bei gesunden Pulpen, Rebel) und da über die heilungsbefördernde Eigenschaft des Paraformaldehydes, dort, wo er in kleinsten Dosen — am Foramen apikale — zur Wirkung kommt, noch nichts Sicheres bekannt ist, so hat Rebel wiederholt auf die Vorteile einer Kombinationstherapie hingewiesen. Zweckmäßig verwendet man das Arsen (Kobalt und As_2O_3) nur zur „Vordevitalisation" oder zur Unterstützung der eigentlichen Devitalisation zugleich mit Paraformaldehyd. Zur Vordevitalisation legt man für höchstens 24 Stunden Arsentrioxyd oder Nervarsen Eckmann ein und läßt nach Wegnahme der äußersten nekrotischen Schichten — mit denen die Einlage selbst in Berührung gekommen ist — für mehrere Tage Paraformaldehydpaste einwirken. Folgende Zusammensetzung läßt sich empfehlen: Paraformaldehyd, Psicain $\overline{aa}$ mit Chlorphenolcampher-Trypaflavin (Chlorphenolcampher in der Zusammensetzung nach Herrenknecht 2:4) zur steifen trockenen Paste angerührt. Wenn angängig, nehme man statt des As_2O_3 Scherbenkobalt zur Vordevitalisation für einige Tage. Oder aber man kombiniert direkt, indem man mit der Paraformaldehydpaste zugleich ein kleines Körnchen Scherbenkobalt für einige Tage (bis höchstens 5 im allgemeinen) einlegt und dann nur mit Paraformeinlagen fortfährt, oder man fügt der Paraformaldehydpaste ein Körnchen As_2O_3-Paste bzw. eine Tablette Nervarsen Eckmann bei und läßt diese Einlage höchstens 48 Stunden wirken. Wir vermeiden

auf diese Weise einmal — das scheint mir das Wichtigste zu sein — für die Regel eine toxische Wirkung des Arsens auf die Wurzelhaut, wir erzielen vielmehr eine stimulierende Wirkung des Arsens (Rebel, Müller-Basel, Kieffer — „anfachende Dosis" A. Rosenthal) auf die Wurzelhaut- oder Apexwunde, wir verkürzen die sonst sehr lange Liegedauer des Paraformaldehyds, wir erreichen eine bessere Verlederung oder Konsolidierung der Pulpenstränge durch den Paraformaldehyd, als ohne diesen nur mit Arsen.

Der Zweck der Desensibilisierung und die Tötung der Pulpa. In früheren Jahren legte man besonderen oder sogar ausschließlichen Wert auf das „Schmerzlosmachen" der Pulpa zum Zwecke der Exstirpation. Die Desensibilisierung, wie ich alle solchen Vorgänge bezeichnen möchte, war also das, was man sich wünschte. Als man gelernt hatte, daß die Entfernung der anästhetischen Pulpa eine Notwendigkeit im Sinne der Erhaltung des Zahnes sei, hat man auf die Eigenschaften der Betäubungsmittel im weitesten Sinne des Wortes geachtet.

Was stellt man heuzutage für Forderungen an derartige Mittel?

Zunächst die, daß die Desensibilisierung eine ausreichende ist. Die sonst brutale Maßnahme muß mindestens für jeden Eingriff erträglich gestaltet werden können, die Anästhesie muß so lange voll andauern, als die Manipulationen des Ausräumens vor sich gehen; sie muß leicht und rasch und selbst ohne Schmerz zu erzielen sein, keinen dauernden, nicht mehr zu behebenden Schaden für den Zahn und den Organismus bedeuten. Darin liegt einmal die Forderung, daß die Methode nicht zur irreversiblen Schädigung der zurückbleibenden Teile: z. B. des Parodontium, führen darf. Dann aber auch, daß die Methode zur raschen Abheilung des Wundbettes selbst beiträgt; eine Anfachung des Abheilungsprozesses erwarten wir von einer geeigneten Methode. Diese muß also auch gestatten, die oft infizierten Massen möglichst restlos, d. h. bis möglichst an die Übergangsstelle Pulpa-Parodontium zu entfernen, alle die Abheilung störenden, der Infektion und deren Wiederaufflammen Vorschub leistenden Massen zu vernichten oder unschädlich zu machen.

Wie man sieht, sind dies eine ganze Reihe von Eigenschaften, die wir dem desensibilisierenden Agens bzw. der dazu führenden Methode wünschen möchten.

An sich wäre es das Gegebene, alle die Methoden, die schwere bekannte Gifte in Berührung mit lebenden Teilen bringen, ohne weiteres zu verlassen. Wir wissen alle sehr gut, daß Arsen ein schweres Gift ist, wir wissen aber auch, daß dieser Stoff in richtiger Menge und in richtiger zeitlicher Form gebraucht bisher seit fast einem Jahrhundert in zählbaren Fällen, Segensreiches gewirkt hat.

Und dennoch trat eine große Reaktion auf, die das Arsen aus dem Arzneischrank verbannte. Amerikanische Autoren — ich meine Davis, Prinz — sehen in der Arseneinlage eine schwere Schädigung des Zahnes und seines Bettes, die zum Verlust führen kann, die die normale Abheilung in der Regio ramificationis stört, verhindert. Kein starkes irreversibel, also vergiftend wirkendes Medikament dürfe mit der Ausheilungszone in Berührung kommen. Dieser Satz ist ohne Zweifel richtig, ist von uns heute längst anerkannt, andererseits wird nur allzu häufig dagegen verstoßen. Medikamente, die solche Veränderungen im paradontal-apikalen Gebiet vom Wurzelkanal aus entfalten, müssen vermieden werden, wo es auf eine glatte Heilung ankommt. Sollte auch Arsen, auf die Peripherie der primär noch lebenden Pulpa aufgelegt, stets zur Schädigung des apikalen Paradontium führen, so müßte man die Spoonersche Methode aufgeben. Diesen Standpunkt nehmen viele amerikanische Autoren, nehmen neuestens auch G. Fischer, Schröder, Gottlieb u. a. m. ein; klinische Beobachtungen haben sie dazu geführt.

Dagegen können aber gewichtige Momente angeführt werden. Zunächst ist darauf hinzuweisen, daß eine Arsenschädigung wie jede andere Gewebsschädigung durch Gifte eine Frage der Dosierung in quantitativer und zeitlicher Hinsicht ist. Ist es möglich, diese Dosierung praktisch stets so durchzuführen, daß keine Schädigung und auch keine Hemmung der Abheilung der Wurzelhautwunde eintreten kann, so werden damit die Einwände der obengenannten Autoren ohne weiteres hinfällig. Theoretisch und klinisch scheint diese Art der Dosierung durchaus möglich zu sein; aber auch die experimentelle, chemisch-toxikologische und histologische Bestätigung konnte gegeben werden. Die alte Anschauung ist also theoretisch, klinisch und experimentell in ihrer Richtigkeit erhärtet worden, die neue Anschauung entbehrt heute noch der eindeutigen experimentellen Bestätigung.

Dazu kommt noch ein Weiteres. Eine bisher im großen und ganzen bewährte Methode, deren eine Wirkung, die Ausschaltung der Sensibilität, doch nötig ist, darf nur dann zugunsten einer anderen Methode aufgegeben werden, wenn diese ihrerseits zumindest prinzipielle Vorteile der alten gegenüber gewährleistet, selbst aber keine wesentlichen Nachteile in sich birgt. An Stelle der „Arsenanästhesie" (Rebel) soll nun die „Injektionsanästhesie" treten. Im Abschnitt Injektionsanästhesie wurde schon auf deren Eigenschaften und Wirkungen hingewiesen.

Experimentelle Untersuchungen und klinische Beobachtungen haben Rebel zur Aufstellung der folgenden Sätze veranlaßt:

1. „Die auf die Exstirpation der arsenbeschickten Pulpa hin entstehende Wunde, die „Arsenwunde", hat den anatomischen Charakter mehr einer modifizierten Schnittwunde.

2. Die in Lokalanästhesie geschaffene Wunde, die Anästhesiewunde, hat den anatomischen Charakter einer Quetsch- oder Rißwunde.

3. Die „Arsenwunde" unterscheidet sich biologisch von der „Anästhesiewunde" durch die mindestens 48 Stunden erfolgte Stimulierung der Wurzelhaut mit Arsenreizdosen.

4. Dadurch wird bezüglich Organisation und Funktion der mit dem Mutterorganismus im Zusammenhang bleibenden Gewebebestandteile die Reparation der Wunde und damit der Schutz der eröffneten Gewebspartien eingeleitet und vorbereitet.

5. Dahingegen trifft die Wundsetzung bei der Anästhesiebehandlung nicht nur in bezug auf Abwehr völlig unvorbereitete Gewebe, sondern diese werden durch die blutige Absetzung anatomisch und physiologisch in einen ungünstigen Zustand in bezug auf Abwehr und Reparation gebracht.

6. Endlich kann man allgemein sagen, daß nach den vorliegenden Versuchen weder eine Schädigung des knöchernen Apex (unter anderem der Zementkörperchen) noch eine solche der apikalen oder lateralen Zementschicht, Wurzelhaut oder Alveolenkuppe stattfindet.

Die Arsenmethode ist keine Idealmethode, sie ist aber der Anästhesiemethode durchaus vorzuziehen, diese ist eine manchmal notwendige Behelfsmethode."

Weitere Untersuchungen über die „Arsenanästhesie" und die „Injektionsanästhesie" führten dazu, festzustellen, daß beide Methoden unzulängliche Methoden darstellen, daß aber auch nach den vorliegenden Versuchsbefunden die Arsenmethode der Anästhesiemethode vorzuziehen ist. Der anregende, stimulierende Einfluß des Arsens ist, wenn die Reizgrenze nicht überschritten wird, von Bedeutung für die Reparation der periodontalen Wunde. Wird die Reizgrenze überschritten, wirkt das Arsen jenseits der Formina als Gift, so wird die Prognose von der Ausdehnung des „Giftherdes" und der

Widerstandsfähigkeit und Reaktionsfähigkeit des Organismus bestimmt. Da wir wissen, daß der erste morphologische Ausdruck der Arsenwirkung im apikalen parodontalen Gebiet des jungen Hundezahnes nicht vor 18 Stunden zu beobachten ist (Rebel), und da wir nicht immer in der Lage sind, die Arsenempfindlichkeit des betreffenden Organismus in allgemeiner und spezieller Richtung klar zu erkennen, muß unser Bestreben darauf gerichtet sein, Methoden zu ersinnen, die einerseits erlauben, weit unter der periodontalen Arsengiftgrenze zu bleiben und allein die stimulierende Arsenwirkung zur Auslösung zu bringen, andererseits dennoch den ganzen Pulpenstamm in den wünschenswerten, empfindungslosen und mumifikatorisch-nekrotischen Zustand in kürzester Zeit überzuführen und die Endausläufer in den Endkanälen zur osteoiden Umbildung anzuregen.

Es scheint ferner nach meinen obigen Versuchen stärkere Blutung (Hämatome, Cystoide) die Wundheilung zu erschweren, ja, sie zu hemmen, die posttraumatischen geweblichen Vorgänge in pathologisches Geleise zu leiten. Endlich scheint mir eine möglichst umgehende therapeutische Beeinflussung der Wunde unbedingt geboten, und zwar im Sinne der Bindegewebsanregung und der Hemmung der Leukocytose" (Rebel).

Es darf nicht unterlassen werden, darauf hinzuweisen, daß diese Anschauungen von Rebel, die übrigens auch den Vorstellungen von O. Müller und Kieffer entsprechen, von manchen Autoren, wie z. B. G. Fischer, H. Schröder[1]), nicht im ganzen Ausmaß anerkannt werden. Vor allem die letztgenannten Autoren haben das Arsen zur „Abätzung" der Pulpa gänzlich verlassen; die Entfernung der lebenden Pulpa wird von ihnen nur in Lokalanästhesie vorgenommen. Darin muß beiden Autoren, wie auch Prinz und anderen zugestimmt werden, daß Arsen ein schweres Protoplasmagift ist und daß jede irreversible Schädigung der apikalen Wurzelhaut vermieden werden muß.

Zusammenfassung der praktischen Schlußfolgerungen. Folgende Methoden stehen uns zur Verfügung:

1. Die Nekrotisierung für 48 Stunden mit As_2O_3, hierauf sofortige Exstirpation alles technisch erreichbaren Pulpengewebes.

2. Die Nekrotisierung für 3—5 Tage mit metallischem Arsen, der Scherbenkobaltpaste, gleichfalls sofortige Ausräumung.

3. Vordevitalisation mit As_2O_3 auf höchstens 24 Stunden, Nekrotisierung mit der Paraformaldehydpaste, sofortige Ausräumung nicht unbedingt geboten, da der größte Teil der mit Arsen imprägnierten Pulpa ja schon vor Legung des Paraformaldehyds entfernt wurde.

4. Vordevitalisation mit Scherbenkobalt bis zu 3 Tagen. Nekrotisierung mit Paraformaldehyd, weitere Behandlung wie unter 3.

5. Nekrotisierung mit Scherbenkobalt und Paraformaldehyd zugleich höchstens bis zu 5 Tagen, weitere Behandlung wie unter 3.

6. Nekrotisierung nur mit Paraformaldehyd.

7. Terminale bzw. Stammanästhesie nur zur Eröffnung der noch nicht freigelegten Pulpa bzw. nur zur Wegnahme der Kronenpulpa (beispielsweise bei Pulpitis acuta totalis); die Wurzelpulpa wird stets belassen und mit Paraformaldehyd, nie mit Arsen beschickt.

8. Unter terminaler oder Stammanästhesie wird der ganze Kanalraum ausgeräumt aber nicht sofort gefüllt (siehe oben!).

---

[1]) Anm. b. d. Korrektur. In letzter Zeit auch von Feldmann auf Grund experimenteller Untersuchungen.

Hierzu noch einige Erläuterungen; im übrigen ist auf die betreffenden Abschnitte zu verweisen.

Unter den Nummern 1 und 2 werden die bisherigen alten, auf Spooner zurückgehenden Methoden angeführt, nämlich die typische Arsennekrotisierung; nur zeitlich ist eine Beschränkung auf 48 Stunden eingetreten. Für dieses wie für alle anderen Einlageverfahren gilt übrigens das festgelegte nur als Norm der Mittelfälle. Handelt es sich z. B. darum, in einem Molaren eines alten Individuums die noch mit Zahnbein abgedeckte Pulpa abzutöten, so kann entsprechend der fortgeschrittenen Dentinkanälchenobliteration, der sehr verminderten lokalen und allgemeinen Resorptionskraft die Liegezeit entsprechend verlängert werden. Umgekehrt wird man beim jugendlichen Zahn des jugendlichen Individuums die Liegedauer auf das äußerste beschränken. Diese reine Arsennekrotisierung wird ja, wie oben genügend auseinandergesetzt, nur noch selten in Anwendung kommen müssen. Auch wir stehen — selbstverständlich — auf dem Standpunkt, stark wirkende Gifte nur dann nicht mehr zu verwenden, wenn man einen besseren Ersatz dafür besitzt, und wenn man die Bedingungen des Falles übersehen kann. Demnach raten wir, die Abätzung ausschließlich mit As_2O_3 nur auf wenige ganz besondere Fälle zu beschränken; die Kobaltnekrotisierung nehmen wir schon häufiger vor, das Normalverfahren aber stellen die unter 4 und 5 genannten Methoden dar. Auch das Verfahren zu 3 findet Verwendung, aber nur ausnahmsweise. Eine gute Methode stellt das unter 7 geschilderte Verfahren dar; dieses wird stets da geübt, wo große Schmerzen das Bild charakterisieren, wo die pathologischen Vorgänge eine sofortige Freilegung der Pulpa verlangen (Entspannung, Abfluß, drohende Wurzelhautentzündung), wo nur wenig Zeit zur Vorbehandlung zur Verfügung steht. Dieses letztere Moment allein kann die — seltene — Veranlassung geben, die Methode unter 8 durchzuführen; sie wird sonst nicht geübt; daß sie irgendwelche besonderen Vorzüge bieten würde, davon konnten wir uns nicht überzeugen. Vor allen Dingen darf aber nicht — darauf legen wir mit Prinz ganz besonderen Nachdruck — der Exstirpation die sofortige Wurzelfüllung folgen.

Wir sind heute doch schon in der Lage zu individualisieren; der Erfolg hat gezeigt, daß dadurch Schäden der bisher geübten schematischen reinen As_2O_3-Abätzung bis auf ein Minimum vermieden werden können. —

Literatur: Port-Euler, Lehrbuch der Zahnheilkunde. Beiträge von Euler, Spezielle Pathologie und Therapie der Zahn- und Mundkrankheiten und von Rebel, Konservierende Zahnheilkunde. 4. Aufl. (München, Bergmann 1929). Ferner die Lehrbücher der konservierenden Zahnheilkunde (Ad. Witzel, Miller-Dieck, G. Preiswerk, Walkhoff), Erg. Zahnheilk. 1910, 1912 (Beiträge von Dependorf) und Zeitschriftenliteratur (Basler Schule, Breslauer Schule, Göttinger Schule, Moskauer Schule, Züricher Schule). *Rebel.*

Pulpa, Entfernung der lebenden. In einem früheren Abschnitt wurde schon darauf aufmerksam gemacht, daß zur Zeit Bestrebungen im Gange sind, von jeglicher Verwendung von Arsen zur Devitalisierung der Pulpa Abstand zu nehmen. Die Autoren, die sich hierfür besonders eingesetzt haben, sind in Amerika Davis und Prinz, in Deutschland G. Fischer, H. Schröder und neuerdings auch Gottlieb. Alle diese und eine Reihe anderer Autoren, ganz besonders der neuen Welt, entfernen zum Zweck der Wurzelbehandlung die lebende, also nicht irgendwie nekrotisierte Pulpa unter lokaler Anästhesie, die entweder in Form der Druckanästhesie oder der Injektionsanästhesie geübt wird. Dem allgemeinen Grundsatz folgend, daß keine Protoplasmagifte irgendwie die Regio ramificationis treffen dürfen, wollen diese Autoren außer Arsen auch andere Gifte von dieser für die Erhaltung des Zahnes wichtigsten Gegend fernhalten.

Die Erkenntnis, daß der Zustand und das Verhalten der Wurzelhaut, genauer gesagt, der gesamten apikalen periodontalen Partie für die Erhaltungsfähigkeit des Zahnes einerseits und für die Gesundheit des Körpers andererseits maßgebend und entscheidend ist, fand schon früh in Deutschland in G. Fischer einen Vertreter; in den Nachkriegsjahren wurde auch von anderen (Schröder, Rebel) mit Nachdruck darauf hingewiesen. Allerdings konnten fast alle Autoren, die aus diesen Gründen glaubten auf das Arsen als Devitalisationsmittel verzichten zu müssen, nicht konsequenterweise von allen starken Protoplasmagiften sich emanzipieren.

Am stärksten sprachen sich Davis und G. Fischer gegen das Arsen aus, und letzterer sagte 1923: „daß die bei der Pulpitis gebräuchlichen Medikamente, allen voran das Arsen, die Wurzelhaut aufs schwerste schädigen".

„Wird doch das Periodontium zum Filter für alle auf die Pulpa gebrachten Medikamente, die immer schwere Plasmagifte sind und als solche auch bei ihrem Durchgang durch die Wurzelhaut noch zerstörend wirken. Statt für die Erhaltung des pulpalosen Zahnes eine gesunde und widerstandsfähige Wurzelhaut zu schaffen, führt der Weg unserer bisherigen Therapie zu einer mehr oder weniger großen Schwächung dieses wichtigen Organes. Ich behaupte, daß jede Arseneinlage den Keim zur Gangrän der Wurzelpulpa in sich trägt, daß jede weitere Zellnekrose durch Phenole und Formaldehydpräparate eintritt, so daß die Erhaltung eines pulpalosen Zahnes von vornherein unwahrscheinlich ist, wenn nicht eine streng aseptische Exstirpation mit folgender solider Wurzelfüllung durchgeführt wird. Und darin liegt meines Erachtens der Kernpunkt der zukünftigen Pulpitisbehandlung, mehr als bisher die Wurzelhaut in den Vordergrund der ganzen Wurzelbehandlung zu stellen und alle unsere Eingriffe so reizlos wie möglich einzurichten. Wir müssen mithin alle giftigen Medikamente als Einlagen meiden und versuchen, mit harmloseren Mitteln zum Ziele zu kommen. Vor allem wird das Schwergewicht auf die kurzfristige Einlage während der Behandlung gelegt werden müssen, weil bei kurzer Dauer selbst starke Reizmittel wie Alkalien und Säuren nicht in dem Maße zur Entfaltung ihrer Zellschädigungen kommen."

G. Fischer faßt die Vorzüge der sozusagen „giftlosen" Pulpitisbehandlung in folgende Leitsätze:

„1. Diagnostische Schwierigkeiten können die Therapie nicht beeinträchtigen, weil ausnahmslos die Entfernung der kranken Pulpa erfolgen muß.

2. Die klinischen Symptome, vor allem der Schmerz des erkrankten Zahnes werden bereits nach erfolgter Anästhesie beseitigt und bei ordnungsgemäßer Behandlung auch für die Zukunft ferngehalten. Da gleichzeitig bestehende Irritationen oder Entzündungen der Wurzelhaut immer von einem Infektionsherd in der Wurzelhaut ausgehen, so tritt mit Entfernung der Wurzelpulpa eine sofortige Entlastung ein. Das erkrankte Periodontium kommt also auf indirektem Wege spontan zur Ausheilung.

3. Die sofortige Wurzelfüllung kann in derselben Sitzung stattfinden, so daß die Ausheilung der Exstirpationswunde am Foramen apicale ungestört vor sich geht. Jede medikamentöse Therapie (mehrstündige Einlagen desinfizierender Mittel usw.) indes führt bereits zu einer mehr oder weniger starken und dauernden Reizung der Wurzelhaut.

4. Die Anästhesiebehandlung bietet die größte Sicherheit bei Entfernung der Wurzelpulpa, weil die frische, durch Medikamente nicht beeinflußte Pulpa in sich organisch verbunden bleibt. Etwaige Zellrückstände können, je näher am Foramen gelegen, um so sicherer als lebende Gewebsreste bestehen bleiben, da sie von der Wurzelhaut aus versorgt werden (Zementbildung).

5. Die Anästhesiebehandlung ist die schnellste, sicherste und reizloseste Pulpitisbehandlung, die in der Regel bei größter Schonung des Kranken die volle Funktionsfähigkeit des Zahnes auf längere Jahre hinaus gewährleistet.

6. Die Anästhesiebehandlung leitet eine fest begrenzte, bestimmte Methode der Wurzelbehandlung ein und führt zu der dringend gebotenen Einheitlichkeit auf diesem jahrzehntelang heiß umstrittenen Gebiet.

7. Die Anästhesiebehandlung ist überall, auch am Milchgebiß durchführbar. Bei Milchzähnen kommt jedoch die sog. hohe Amputation der kranken Wurzelpulpa in Frage. Die Wurzelfüllung erfolgt dann mit Paraffin, das bekanntlich resorbiert werden kann.

Zusammenfassend möchte ich mit dem Hinweis schließen, daß die ganze Frage der Pulpitisbehandlung lösbar ist, wenn die funktionelle Erhaltung der so wichtigen Wurzelhaut im Vordergrund unseres Handelns steht. Die bei der Pulpabehandlung bisher benutzten Medikamente, die Einlagen zwecks Desinfektion der Wurzelkanäle sind geeignet, die Widerstandsfähigkeit und Heilkraft des Periodontiums aufs schwerste zu schädigen. Demgegenüber bietet die Lokalanästhesie die Möglichkeit sofortiger Pulpaexstirpation mit nachfolgender solider und reizloser Wurzelfüllung, die unter aseptischen Kautelen in keiner Weise dem am Apex vor sich gehenden Wundheilungsprozeß beeinträchtigt."

Die von ihm geübte Technik der chirurgischen Wurzelbehandlung gestaltet sich folgendermaßen:

1. Bei frischer partieller Pulpitis regionäre Anästhesie, bei Jugendlichen 2% Novocainsuprarenin, bei Erwachsenen 4% mit Trypaflavinzusatz; im Unterkiefer Mandibularleitungsanästhesie oder endossale Injektion.

2. Kavitätenpräparation.

3. Amputation der Kronenpulpa unter einen Karbolbad (1—2 Tropfen) in der Kavität, sterile Rosenbohrer.

4. Ausspülung mit warmem Wasser, dem irgendein mildes Antisepticum, etwa H_2O_2 zugesetzt ist.

5. Alkohol in die Pulpahöhle, Heißlufttrocknung, wieder 1—2 Tropfen Karbolsäure in die Pulpahöhle.

6. Wurzeleingänge mit Kerrschen Nadeln oder Gates flexiblen Bohrern erweitern, so daß ein trichterförmiger Eingang geschaffen wird.

7. Wasserspülung wie bei 4.

8. Trockenlegung der Kavität, Druckanästhesie mit Cocainstäbchen 2—3 Minuten; Überschwemmung mit Acid. carb. liquef.; Pulpaexstirpation mit in Alkohol sterilisierter Nadel.

9. Wasserspülung wie bei 4.

10. Trockenlegung und Überschwemmung mit konzentriertem Hypochlorit (Braun, Melsungen bei Kassel); Einpumpen des Hypochlorits in den leeren Wurzelkanal und dort unter auf- und niedergehenden Bewegungen verteilen, stumpfe Platin- oder Tantalsonde, kurz vor Gebrauch ausglühen.

11. Wasserspülung wie bei 4.

12. Trockenlegung und Überschwemmung mit Perhydrol (Merk) konc., gleichfalls im Wurzelkanal zu verteilen. Bei evtl. Blutung wiederholen.

Nr. 3—12 unter Speichelschutz mit Zellstoffwatte oder Kofferdam, soweit technisch mit der Spülung vereinbar.

13. Kofferdam anlegen und Kavität nebst Kanäle unter Alkohol setzen.

14. Heißlufttrocknung und Absaugung der Kanalräume mit sterilen Papierpoints (Johnson), Desinfektion der Kanäle mit Trypaflavinalkohol 1 : 1000 (Verfärbung bei Vorderzähnen).

15. Wurzelfüllung mit Guttaperchaspitzen, nachdem vorher die Kanalwand mit Chloroform, Chloropercha oder Xylol benetzt wurde. Oder mit dünnflüssigem Zement, dem eine Spur Jodoformtrypaflavin (3 : 1) zugesetzt werden kann, in die pastöse Zementfüllung wird der sterile Guttaperchastift hochgeschoben.

16. Ausfüllung der Pulpakammer mit Zement.

Auf das Ausfüllen der Wurzelkanäle mit soliden Materialien legt Fischer besonderen Wert. Der trockene Kanal soll sofort nach Chloroperchaanfeuchtung mit Guttapercha oder mit dünnem Zement, den man durch Zusetzung von Thymol, Jodthymol, Trypaflavinjodoform antiseptisch wirksam macht, und in das man den Guttaperchastift hochschiebt, ausgefüllt werden.

Schröder hat nicht minder deutlich als Fischer und Rebel auf die Notwendigkeit hingewiesen, die klinisch gesunde apikale Wurzelhaut vor ätzenden und vergiftenden Medikamenten zu bewahren. Schröder verwirft in diesem Sinne auch die übliche Arsendevitalisation; er hat auch als einer der ersten (1912) die Wirkung des Arsens auf den Tierzahn experimentell untersucht. Diese Untersuchungen und klinischen Erfahrungen führten Schröder heute zur Verwerfung des Arsens. „Diese toxische Wirkung macht nicht immer vor dem Foramen apicale halt, sie greift gelegentlich auch über dasselbe hinaus und erzeugt im periapikalen Gewebe die eben beschriebenen typischen Veränderungen, und das wird um so leichter möglich sein, je weiter das Foramen ist."

„Schließt man alle diese an sich ungünstigen Umstände und Zufälligkeiten aus, so kann als weiterer Nachteil gelten, daß die Arseneinlage auch nach mehrtägiger Wirkung nicht immer die völlig schmerzlose Entfernung der Pulpa gewährleistet, daß der Praktiker oft noch zur lokalen Anästhesie seine Zuflucht nimmt. Bedenkt man ferner, daß die Arsentherapie einschließlich der Nachbehandlung zum mindesten zwei, meist aber mehr Sitzungen erforderlich macht, und das schließlich, wenn auch selten, mit einer Idiosynkrasie zu rechnen ist, so muß es verständlich erscheinen, daß man den Versuch macht, die Arsentherapie durch ein anderes, dem Sinne und der Praxis der heutigen Chirurgie mehr entsprechendes Verfahren abzulösen, nämlich durch die Lokalanästhesie."

Schröder exstirpiert zur Zeit die Pulpen der Oberkieferzähne unter terminaler Anästhesie mit 2% Novocainlösung und die der Unterkiefer meist unter „endostaler" Anästhesie (Rose).

Diese wird in der Weise ausgeführt, daß mit der Fischer-Spritze, die mit einer nur 2—3 mm aus dem Konus ragenden, stumpf abgeschnittenen Kanüle montiert ist, unter stärkerem Druck etwa $^1/_2$ ccm 4% Novocain-Suprareninlösung in das interdentale Knochenseptum injiziert wird. Zur Vermeidung der Exstirpationsblutung, die nach Schröder durchaus nicht regelmäßig eintreten soll, zur antiseptischen Sicherung, auf die Schröder mit Adloff, Kantorowicz und Rebel größten Wert legt, zur Gerbung des Pulpenstranges umspült Schröder vor der Exstirpation die Pulpa mit der Alaunglycerinlösung nach Renström. Deren Zusammensetzung ist Thymol 0,05, Glycerin 10,0 post solutionem adde Alaun 4,0. Nur in seltenen Fällen konnte die Applikationsweise von Renström geübt werden. Renström führt bekanntlich die mit Alaunglycerin angefeuchtete und in Alaunpulver getauchte Watte-Miller-Nadel zwischen Pulpa und Kanalwand hoch und beläßt sie dort für 5 Minuten. In den meisten Fällen aber mußte sich Schröder aus anatomischen

Gründen darauf beschränken, die freigelegte Pulpa mit der Alaunglycerinlösung zu überschwemmen und mit einer glatten Nadel in das apikale Gebiet hochzubringen. Diese Art der Applikation soll, wie Schröder berichtet, für alle Fälle ausreichen; das Alaunglycerin diffundiere sehr schnell durch die Pulpa und verwandele sie in einen zähen Strang, der bei der Exstirpation selten reiße. Nach der Exstirpation werden Natriumhypochlorid mit Tropfpinzette und Nadel zur Auflösung und Mobilisierung zurückgebliebener organischer Reste in den Kanal gebracht, der nach Behandlung mit 2% H_2O_2-Lösung und mit Salzsäure zur Aufnahme der Wurzelfüllmasse — Schröder verwendet Kieselsäuretetramethylester, Radisan — bereit ist. Dieser Ester wird durch Säuren, Alkalien, Salzlösungen und durch organische Säfte in Methylalkohol und kolloidale Kieselsäurelösung aufgespalten, die allmählich in glasartigen festen Zustand übergeht.

W. C. Davis verwirft gleichfalls Arsen, dessen zahnärztliche lokale Verwendung durch ein Gesetz verboten werden müsse. Zur Anästhesie der Pulpa wird Druck- und Terminalanästhesie angewandt. Davis will den Wurzelstumpf in der Regio ramificationis am Leben erhalten, da nur auf diese Weise eine Umwandlung des restierenden Gewebes in osteoide Substanz stattfinden könne; so entstehe ohne Granulationsbildung eine natürliche Wurzelfüllung. Die auf die Pulpektomie folgende Blutung wird von Davis gerade als heilungsbefördernd angesehen, Mikroben würden ausgeschwemmt und der lebende Pulpenstumpf abgedeckt und verschlossen. Für ein oder zwei Tage folgt eine Eugenolphenoleinlage (Eugenol 1 g, Phenol 1 g); als Wurzelfüllung gebraucht Davis bei partieller Pulpektomie eine Thymolzinkoxydpaste, bei Exstirpation einen Lack, bestehend aus Jodoform, Eukalyptol, Dithymoldijodid, Kolophonium, reinem Kautschuk.

Auch Prinz hat sich gegen die Devitalisation mit Arsen und für die Exstirpation der anästhesierten lebenden Pulpa ausgesprochen. Die Beweggründe sind dieselben, die andere Autoren dazu veranlaßt haben. Unter Druck- oder Injektionsanästhesie wird in sterilem Vorgehen die Kronenpulpa entfernt und gesättigte Alaunlösung auf die Stümpfe unter Druck aufgebracht; mit der in gesättigte Alaunlösung getauchten gezahnten Nadel wird die Pulpa entfernt. Mit seinen bekannten Handinstrumenten werden die Kanäle erweitert, mit Alkohol ausgewaschen und für 24 Stunden eine Phenolcampherpapierspitze eingelegt. Erst dann wird abgefüllt. Zu diesem Zweck wird der aufbereitete Kanal mit Aceton oder absolutem Alkohol getrocknet, das Zahnbein mit der Rosinacetonlösung imprägniert, wiederum getrocknet, Guttaperchaparaffinöl eingebracht und mit Guttaperchastiften nachgepreßt (Einzelheiten sind unter den betreffenden Abschnitt nachzulesen).

Die Grundsätze, die alle diese Autoren leiten und die besonders G. Fischer genauer präzisiert hat, sind vor allem Fernhaltung stärkerwirkender Medikamente von der Regio ramificationis und Erhaltung der Vitalität der Wurzelhaut. Wenn das Arsen auch bei richtiger Anwendung (s. den betreffenden Abschnitt) eine destruierende Wirkung auf die apikale Wurzelhaut ausüben würde, so müßte ohne Zögern dieses Mittel zur Devitalisierung abgelehnt werden, sofern nicht die sonst zur Verfügung stehenden Ersatzmethoden größere Nachteile entfalten.

Diese schädliche Wirkung ist aber bei sachgemäßer Dosierung weder experimentell nachgewiesen, noch sprechen klinische Erfahrungen dafür. Im Gegenteil glauben Rebel und mit ihm Kieffer, O. Müller, Praeger, H. Rosenthal, daß in richtiger Weise angewandt der „Arsenanästhesie" der Vorzug vor der Injektionsanästhesie gebühre. Auch röntgenologische Nachprüfungen der Regio parodontalis nach Injektionsexstirpation durch Riba haben ergeben, daß Veränderungen pathologischer Natur

sich um die Wurzelspitze abspielen; gar nicht selten, ja sogar recht häufig werden auch einige Zeit nach der Exstirpation Wurzelhautreizungen beobachtet, manchmal ist man gezwungen, zu deren Kupierung die Wurzelfüllung zu entfernen.

Immerhin muß man einräumen, daß dies auch der vielleicht noch mangelhaften Methodik zuzuschreiben ist. Denn auffallen muß, daß wohl das Arsen ausgemerzt ist, daß aber dennoch starkwirkende Substanzen wie Thymol, Alaun, Hypochlorit, tief in den Kanal bis zur Regio ramificationis gebracht werden (G. Fischer, Davis). Es stellt sich also nach alledem heute die Lage etwa folgendermaßen dar: Dem Arsen eignen natürlicherweise tiefdringende, anreizende ebenso wie auch zerstörende Eigenschaften. Die ersteren sind von Vorteil; es muß daher — so lange kein besserer Ersatz nach jeder Richtung hin für die Arsenmethode gefunden ist — diese so zur Anwendung kommen, daß Dauerschädigungen der Wurzelhaut mit Sicherheit verhindert werden. Das kann durch zeitliche und quantitative Dosierung bis zu einem gewissen Grad angestrebt werden (s. Abschnitt Arsendevitalisierung). Der Injektionsanästhesie haften zur Zeit derartige Mängel an, daß sie nicht als allgemeine Methode empfohlen werden kann.

Was spricht gegen sie?

Drei Momente scheinen mir im Vordergrunde zu stehen, ihr Vorhandensein entscheidet gegen die Methode.

1. Man hat keinerlei Kontrolle über das, was exstirpiert wurde und das, was zurückbleiben mußte. Es ist nicht wegzudisputieren, daß gar nicht selten, vor allem bei den Zähnen mit kompliziertem Kanalsystem (also eigentlich alle Zähne außer den oberen Frontzähnen) lebende Pulpenreste zurückbleiben und in entzündlichem Zustand weitervegetieren. Verschlimmert wird dieser Zustand dadurch, daß sicher in allen Formen der Pulpaentzündung vom Stadium der Pulpitis partialis serosa an diese Reste Mikroben schon primär enthalten oder durch die inokulierenden Nadeln und Sonden erhalten haben.

Es ist sehr die Frage und bedarf des einwandfreien Beweises, ob gegenüber diesen entzündlich veränderten, lebenden Pulpenresten die Wurzelhaut nicht nur intakt bleibt, sondern noch die Fähigkeit besitzt, diese Reste zur Aufsaugung und Substitution zu bringen.

Andererseits, wenn in Erkenntnis dieser Möglichkeit unter radikalem Vorgehen die Kanäle gewaltsam, also mit Hilfe schneidender und fräsender Instrumente, aufbereitet werden bis oder nahe bis zur apikalen Wurzelhaut (was in sehr vielen Fällen technisch nicht möglich sein dürfte), so steht die Gefahr der Perforation durch die Foramina oder außerhalb dieser in die Wurzelhaut und den Alveolenfundus im Vordergrunde; was das zu bedeuten hat, braucht hier nicht geschildert zu werden.

2. Es entsteht in der Mehrzahl der Fälle nach Ausreißen der lebenden Pulpa eine — trotz der Injektionsanämie! — nicht unerhebliche Blutung. Daß dies der Fall ist, wissen wir, und auch die Autoren, die die Injektionsanästhesie ausdrücklich empfehlen, geben zugleich Ratschläge, wie diese Blutung zu bekämpfen ist. Oft kann diese Blutung während des nun darauffolgenden Füllaktes gestillt werden. Dann aber erfolgt — autoptisch nicht feststellbar — durch das Nachlassen der Suprareninanämie und Eintreten der Reaktionshyperämie eine sicher nicht geringe innere Blutung. Wir wissen, wie Hämatome durch Druck und durch ihre Eigenschaft als Nährsubstrat den Boden für die Propagation und das Wuchern der Bakterien vorbereiten und geradezu liefern. Wenn man nun noch bedenkt, daß der Zahn vielfach auch Traumen während der Wundreaktionen ausgesetzt ist, so kann man ermessen, wie hindernd alle diese Vorgänge auf einen ungestörten Heilungsablauf wirken müssen.

3. Die Tendenz zur Abheilung der Wurzelhautwunde ist eine sehr geringe. Eine echte Narbe kann schon an und für sich wegen Epithelmangels nicht entstehen. Es wäre also notwendig, eine heilungsbefördernde, anreizende Wundbehandlung zu treiben, mindestens aber alles auszuschalten, was die Heilung verzögern muß.

Solange also nicht durch eine bestimmte Methode diesen Momenten — zu denen noch einige weniger wichtige hinzutreten — Rechnung getragen wird, so lange kann die Injektionsmethode nicht als ein vollwertiger Ersatz für die Arsenmethode empfohlen werden.

Was wird demgegenüber als Nachteil der Arsenmethode angegeben?

Man habe es nicht in der Hand, für den jeweiligen Einzelfall die Arsenmenge so zu dosieren, daß die nekrotisierende — vergiftende Wirkung am Foramen, also noch innerhalb des Pulpenkanalinhaltes, haltmacht und die periapikale Wurzelhautalveolengegend vollkommen verschont. Die Folge dieser Tiefenwirkung soll die irreparable Schädigung dieses für die Erhaltung des Zahnes wichtigen Gewebsbezirkes sein.

Bei willkürlichem, unwissenschaftlichem Handeln kann es tatsächlich zu solchen Folgen unerwünschter Arsenwirkung kommen. Das ist an sich selbstverständlich und wohl auch von niemand bestritten worden. Schwere Veränderungen aber treten oft auch nach langer Liegezeit nicht auf, wie aus den Literaturberichten unzweifelhaft hervorgeht. Vor allem sind es Scheff und Morgenstern, die sich für die längere Liegezeit von ca. 6 Tagen der As_2O_3-Einlage aussprechen, und die auf Grund ihrer sicherlich großen Erfahrungen für diese Zeitspanne eine Schädigung nicht für möglich halten. Nun kann man einwenden, daß zu Scheffs und Morgensterns Zeiten die Erkenntnis ferner, nicht grob in die Erscheinung tretender Veränderungen im apikalen Bezirk der Zähne noch nicht so weit vorgeschritten war, wie beispielsweise heute. An sich sicher richtig, denn erst die Erkenntnis, daß die Regio periodontalis, die für die Erhaltung des Zahnes und für dessen Beziehungen zum Mutterorganismus der ausschlaggebende Gewebsbezirk ist, hat ja den geschärften Blick auf die sich dort abspielenden feineren Vorgänge gelenkt. Und dennoch muß zugegeben werden, daß dann so geringe Liegezeiten, wie die 48 Stunden, die heute noch in den Lehrbüchern als normale „Zeitdosis" empfohlen werden, noch seltener zu irreparablen Schädigungen führen können. Und wenn man diese Zeiten noch verringert und nicht über 18 bis 24 Stunden Liegezeit für As_2O_3 hinausgeht, so schaltet man unseres Erachtens im allgemeinen die Möglichkeit einer Schädigung vollkommen aus. Dies wird nicht nur durch klinische Erfahrung, sondern auch durch tierexperimentell-histologische und toxikologische Versuche (Rebel, Heinze, Lutz, Stitzel) bestätigt. Es muß in diesem Zusammenhang auch auf die Erfahrungen mit der Pulpaamputationsmethode hingewiesen werden; diese wird bekanntlich nur nach Arsennekrotisierung vorgenommen. Wenn nun ein so erfahrener Beobachter wie Adloff die Erfolge mit dieser Methode als mindestens ebenso gute wie mit der Exstirpationsmethode bezeichnet, so spricht auch dies gegen eine allgemein zur Wirkung kommende Schädigung der apikalen Wurzelhaut durch Arsen.

Wird aus irgendwelchen Gründen unter Anästhesie die lebende Pulpa exstirpiert, so hat man ganz besonders für zweckmäßige und sorgfältige Wundbehandlung Sorge zu tragen. Die Bemühungen haben sich auf eine sorgfältige, durch keine Maßnahme durchbrochene Asepsis, auf eine sorgfältige Blutstillung und Entfernung des extravadierten Blutes und endlich auf eine geeignete reinfektionsverhindernde Wundbehandlung und Wurzelfüllung zu erstrecken.

Asepsis und Antisepsis. Eine im Sinne der Chirurgie durchzuführende Asepsis kann bei Wurzelbehandlungen praktisch nicht erzielt werden (Kantorowicz, Rebel).

Diese Erkenntnis darf aber andererseits nicht dazu verleiten, nun besonders sorglos zu arbeiten und aseptische Maßnahmen zu unterlassen, wo sie praktisch durchführbar sind. Das Instrumentarium ist — wie eigentlich zu bemerken überflüssig ist — durch Kochen sterilisiert, nichtkochbare Instrumente, Apparate und Materialien sind mit desinfizierenden Mitteln in nichtinfizierten Zustand überzuführen (Chlordämpfe, Formalindämpfe, antiseptische Flüssigkeiten, Asphelinbehälter nach O. Müller [Abb. 2439]). Als vorbereitende Maßnahme vor jeder Amputation und Exstirpation hat die in großen Zügen zu erfolgende Aufbereitung der kariösen Höhle zur sachgemäß formierten Kavität zu gelten. Dabei ist von vornherein auf das zur Exstirpation nötige Ausmaß im weitesten Umfang Rücksicht zu nehmen. Die ganze kariöse Höhle wird freigelegt, das erweichte Material sorgfältig entfernt unter wiederholtem Ausspritzen mit warmem Wasser und Anlegung des reinigenden und antiseptisch wirkenden $^1/_2$proz. Chloraminbades. Wenn man zur breiten Eröffnung der Pulpakammer schreitet, so darf in der Höhle kein Kariesmaterial oder Speisereste, Speichel, Blut vorhanden sein. Die Aufdeckung der Pulpa hat hierauf so weit zu erfolgen, daß alle überhängenden Partien entfernt, desgleichen die Pulpenhörner ausgebohrt werden. Über das Ausmaß entscheidet allein die Möglichkeit, ausreichend an die Kanäle heranzukommen und mit Nadeln usw. bis in deren Tiefe vordringen zu können. Die gezahnten Nadeln müssen ohne wesentliche Abbiegung parallel der Zahnachse in die Kanäle eingeführt werden können, auf dieses wichtige Erfordernis ist besonders bei approximal kariösen Frontzähnen zu achten; hier hat man regelmäßig die approximale Höhle bis zur Median-Sagittalen aufzuziehen, bei oberen Frontzähnen palatinal, bei unteren labial. Das Operationsgebiet selbst ist — wo angängig und durchführbar — gegen den Speichel- und Feuchtigkeitszutritt abzudecken, also unter Kofferdam zu legen. Natürlich ist das nicht in allen Fällen notwendig, aber doch vielfach geboten. Da wir praktisch, wie eben schon angedeutet, nicht aseptisch zu arbeiten vermögen, so muß unter antiseptischer Sicherung, wie ich sagen möchte, während der Dauer des Eingriffes gearbeitet werden; unter keinen Umständen dürfen giftige, irreversibel schädigende Agenzien dazu verwandt werden. Man vermeidet also konzentrierte Phenole, Formaline, ätherische Öle, auch sich selbst erschöpfende oder abbindende Substanzen, wie Laugen und Säuren sind — in der Regio ramificationis — mit großer Vorsicht zu verwenden; es ist aber gar kein Zweifel, daß deren Wirkungen viel weniger schädigend sind als die der vorher genannten antiseptischen Mittel. Als brauchbare Antiseptica sind zu erwähnen: $^1/_3$—$^1/_2$proz. Chloramin-



Abb. 2439. Desinfektionsschale nach O. Müller für Wattetupfer, Papierspitzen, Guttaperchaspitzen, glatte Nadeln, gezähnte Nadeln. Desinfektionsmittel Asphelin.

Abb. 2440. Pulpenexstirpationsnadeln, sog. Nervnadeln, ringsum gezähnt; S. S. White feinst, fein, mittelfein, stark.

lösung, 1 : 1000 Trypaflavin, Synflavin oder Rivanollösung; während die letzteren starke, auch im Serum wirkende bakterizide (speziell gegen Streptokokken und Staphylokokken) Eigenschaften besitzen, kommt den ersteren im besonderen die Fähigkeit der Gewebslösung zu, was sie zur Reinigung der mit Blut und Gewebsresten angefüllten Kanäle ganz besonders geeignet macht.

Nach Anlegung des Chloraminbades (und evtl. nach Alaun-Glycerinvorbehandlung, über deren Einfluß auf die Wurzelhaut nichts bekannt ist — Alaune wirken adstringierend und Glycerine reizend) — wird die lebende Pulpa entfernt. Zur Entfernung der Pulpen sind die besten sog. Nervnadeln (Pulpenexstirpationsnadeln [Abb. 2440]) gerade gut genug, sie sollen ringsum gezahnt und in etwa drei Größen (ganz fein, fein, mittelstark) und in großer Zahl sterilisiert vorrätig sein. Für jede



Abb. 2441.

Abb. 2441. Kerr-Räumer für Hand- und Maschinenbetrieb, lang und kurz, Nr. 2, 3, 4, 5, 6 ($^3/_4$ natürl. Größe).



Abb. 2442.

Kerr-Feilen.

Abb. 2443.

Rattenschwanzfeilen (Antalum).

Exstirpation kauterisierter Pulpen wird eine neue ungebrauchte Nadel verwandt, die einmal gebrauchten dienen fernerhin als sog. Gangränadeln. Über die Grenzen des Pulpagewebes zur Wurzelhaut muß man sich im klaren sein, sonst läuft man Gefahr, die letztere auf das schwerste zu verletzen; bei Anwendung von schneidenden und fräsenden Hand- (Kerr) (Abb. 2441 u. 2445) und Maschineninstrumenten (Beutelrock) ist besondere Vorsicht und Achtsamkeit geboten, evtl. Röntgenkontrolle.

Die auftretende Blutung ist sorgfältig zu beheben und das in das Kanalsystem eingetretene Blut ist zu entfernen, anderenfalls es sowohl einen guten Nährboden für Bakterien abgibt, als auch den Zutritt zum Wundgebiet für die Füllmassen unmöglich macht. Zu dieser Reinigung nehme man $^1/_2$% Chloramin, das mit der Pinzette in den Kanal gebracht und dort mit der Rattenschwanzfeile (Antalum, Abb. 2446) verteilt und mit dem Blut vermengt wird. Wiederholtes Absaugen mit sterilen Papierspitzen und wiederholtes Einfüllen, also gründliches Auswaschen und Abschaben der

Zahnbeinwände entfernen den Blutsee; die Blutung hört meist nach kurzen Bemühungen auf, nicht deshalb weil Medikamente direkt an die blutenden Gewebsbestandteile herangebracht wurden (was nur dann zutrifft, wenn Pulpenreste im Kanallumen von der Lösung bespült wurden), sondern weil die Capillaren selbsttätig ihre Lumina schließen. Nach Aufhören der Suprareninwirkung tritt sekundäre Blutung ein.

Nach Imprägnierung der Zahnbeinwände mit $^1/_{1000}$ Trypaflavin- oder Synflavinlösung (letztere praktisch nicht färbend), wird eine in Phenolcampher Chlumsky oder $^1/_2$% Chloramin getauchte Papierspitze bis zur Regio ramificationis, aber ja nicht darüber hinaus (was leicht ohne es zu erkennen, passieren kann) geschoben und erst nach frühestens 24 Stunden definitiv abgefüllt. Sofort zu füllen ist u. E. nicht ratsam: wegen sekundärer Reaktionen im Wundgebiet, stärkerer innerer und äußerer Blutungen, entzündlicher Erscheinungen und ähnlichem mehr. Es ist sehr zweckmäßig, diese Reaktionen durch sonstige wundheilungsbefördernde Maßnahmen zu beeinflussen und dem Organismus die Aufsaugung zu erleichtern. Als solche sind z. B. hier zu empfehlen die Aufpinselung von 25—50% Jothionlösung auf die apikal gelegene Schleimhautpartie, Ruhigstellung des Zahnes, Wärmebestrahlung, Heizkissen und Schonungsdiät; Reiztherapie.

Treten nach der Wurzelfüllung periodontitische Erscheinungen auf, so müssen diese behoben werden; es ist dann für sachgemäße Wundbehandlung Sorge zu tragen. Ganz besonders ist darauf zu achten, ob lebende, entzündlich veränderte Pulpenreste noch vorhanden sind; solches kommt bekanntlich gerade nach der „Injektionsanästhesie" nicht selten vor. Darum muß die Vernichtung dieser lebenden Reste angestrebt werden.

Rebel.

Pulpa, Histologie der. Die Pulpa des ausgebildeten Zahnes stellt gewissermaßen die Miniaturform des Dentinkörpers dar, den sie im Laufe der Entwicklung um sich baute. Während der Entwicklung des Zahnes ist sie Bildungsorgan, das sich aus dem zunächst mehr universellen mesodermalen Gewebe dem Epithel gegenüber zu hoher Differenzierung herausgebildet hat. Nach der Vollendung des Zahnes kommt der Pulpa dann in der Hauptsache nur noch die Aufgabe der Nahrungsvermittlung für das von ihr gebildete Gewebe zu. Es müssen sich natürlich nach Erledigung der Aufbautätigkeit Veränderungen in der Pulpa bemerkbar machen, die den neuen biologischen Verhältnissen entsprechen. Morphologisch findet man als Zeichen der Umstellung die Abnahme der ehemals stärkeren Durchblutung und die Rückbildung des einst großen Saftreichtums.

Die im Kronenteil des Zahnes befindliche Pulpa heißt Kronenpulpa, die im Wurzelkanal Wurzelpulpa.

Abb. 2444 ist eine Übersicht über die Kronenpulpa eines unteren Molaren. Die geräumige Kronenpulpa geht in die beiden Wurzelkanäle bei *W* über.

Die Grundsubstanz der Pulpa ist eine gallertige, homogene Masse. In die homogene Grundsubstanz sind allerfeinste kollagene Bindegewebsfibrillen einzeln eingelagert, die die Pulpa — nicht zu Bündeln angeordnet — wirr durchziehen und ihr bei mittleren Vergrößerungen schon das Aussehen eines stark verfilzten Gewebes geben. Die kollagene Natur der Pulpafibrillen ist häufig bestritten worden, konnte jedoch neuerdings von Kraus durch die Darstellung gelatinierender Leimlösungen aus Pulpen endgültig bejaht werden. Bei Besprechung der Abb. 2449 wird noch einmal auf die Fibrillen der Pulpa eingegangen werden müssen. Die Grundsubstanz der Pulpa ist häufig als granuliert beschrieben worden; v. Ebner hat jedoch auf den Irrtum hingewiesen, der hier unterlaufen sein muß: wo eine Granulierung der Pulpa angeblich gesehen wurde, hat

es sich um die Querschnitte der Fibrillen gehandelt, die ja in allen Richtungen verlaufen, so daß man bei jedem Schnitt auch zahlreiche Querschnitte zu sehen bekommt (Abb. 2449).

Schon bei ganz schwacher Vergrößerung (Abb. 2444) kann man die Zellen der Pulpa an der Peripherie in bestimmten, charakteristischen Anordnungen erkennen. Am stärksten fällt der dichte Saum der Zellen auf, die dem Dentinrand unmittelbar anliegen. In Abb. 2444, einer stärkeren Vergrößerung aus Abb. 2445, werden die Einzelheiten deutlicher erkennbar. An dem hellen Prädentinstreifen entlang liegen die Odontoblasten so eng nebeneinander, daß man keine rechte Differenzierung der einzelnen Zellen herausfinden kann, pulpawärts wird der Saum lichter und unregelmäßiger. Diese Odontoblasten, die, wie ihr Name sagt, an der Bildung des Dentins in starkem Maße beteiligt sind, bleiben nach Abschluß der Bildungsperiode liegen. Sie besitzen verschieden lange Fortsätze, von denen der längste und charakteristischste der Dentinfortsatz ist, der nach seinem Entdecker auch Tomesche Faser genannt wird. Er zieht in einem einfachen Kanälchen liegend durch das Dentin annähernd radiär bis zu dessen

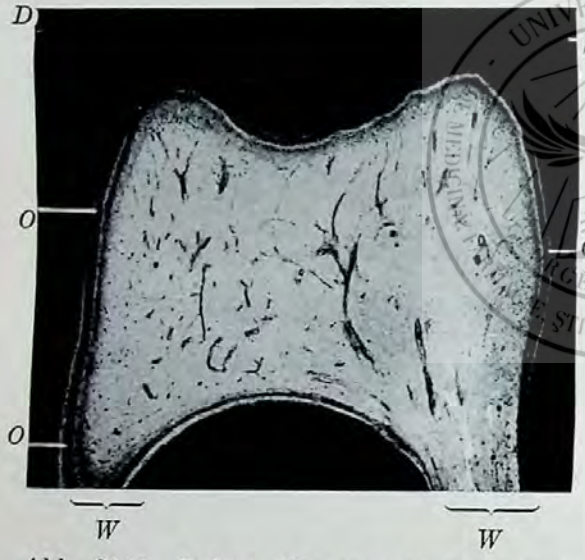

Abb. 2444. Pulpa. Hämatoxylin-Eosin-Färbung. Übersichtsbild. O = Odontoblastenschicht, D = Dentin, W = Wurzelpulpa.

Abb. 2445. Stärkere Vergrößerung aus Abb. 2444. D_1 = Dentin, D_2 = Prädentin, O = Odontoblastenzone, W = zellarme, Weilsche Zone, R = zellreiche Zone.

Oberfläche und teilweise noch darüber hinaus bis in den Schmelz hinein. Seine Stärke ist an den äußersten Enden, wo eine mehrfach verzweigte Aufgabelung stattfindet, sehr gering, sie nimmt nach der Zelle hin ständig zu, schließlich erfolgt die Einmündung in den Zelleib oft ohne scharfen Absatz. Im Mittel sind diese Dentinfortsätze der Odontoblasten etwa 2 µ dick. Bis auf die Gabelung an den Enden findet im übrigen Verlauf keine Gabelung mehr statt, kleine Seitenzweige, die etwa rechtwinklig abgehen, sind sehr zahlreich anzutreffen. In Abb. 2446 sind Odontoblasten zu sehen, deren Fortsätze eine kurze Strecke weit aus dem Dentin herausgezogen sind. Abb. 2447 zeigt einen Odontoblastenfortsatz in seinem Kanälchen aus der Mitte des Dentins etwa. Es ist gerade eine Stelle getroffen, wo nach rechts und links je ein Seitenzweig ins Dentin abgeht. Bei der Präparation schrumpft der Dentinfortsatz meistens, so daß ein

Zwischenraum zwischen ihm und der Kanalwandung entsteht. Normalerweise füllt der Dentinfortsatz das ganze Kanallumen aus. Außer diesem markanten Dentinfortsatz findet man an den Odontoblasten meist noch einen kurzen, mehr stumpfen Fortsatz, der nach der Pulpa zu gerichtet ist (Abb. 2447). Seitliche Fortsätze der Odontoblasten scheinen inkonstant zu sein, sie sind nur gelegentlich an ganz jungen Zellen gefunden worden.

Die Form der Odontoblasten ist sehr wechselnd. Zunächst, im ersten Anfange der Dentinbildung liegen sie als etwa 20—30 μ lange und 5—6 μ dicke Walzen sogar mit geringen Lücken zwischen sich einreihig nebeneinander. Der Kern liegt — abgesehen von den allerjüngsten Stadien — immer pulpawärts. Mit der fortschreitenden Dentinbildung und folglich mit der Verkleinerung des Pulparaumes müssen die Odontoblasten zunächst nahe aneinanderrücken und schließlich geschachtelt hintereinander treten, bis schließlich nach Abschluß der Dentinbildung oft mehrere Zellreihen hintereinanderstehen. Im Kronenpulparaum ist der Platzmangel wegen der zweidimensionalen Verkleinerung größer als im Wurzelkanal, wo die Verkleinerung des Raumes in der einfachen Dimension stattfindet. Die Dentinfortsätze der tiefstehenden Zellen ziehen oft in Windungen durch die oberen Zellreihen in die zugehörigen Dentinkanäle, wie das in Abb. 2447 besonders deutlich zu sehen ist. In der Abb. 2447 kann man ferner sehen, wie mit der gegenseitigen Raumbeengung die ehemalige Walzenform der Odontoblasten verlorengegangen ist. Oberhalb des Kernes ist der Zelleib meist schmal geworden, es kommt dadurch mehr eine Keulenform zustande.

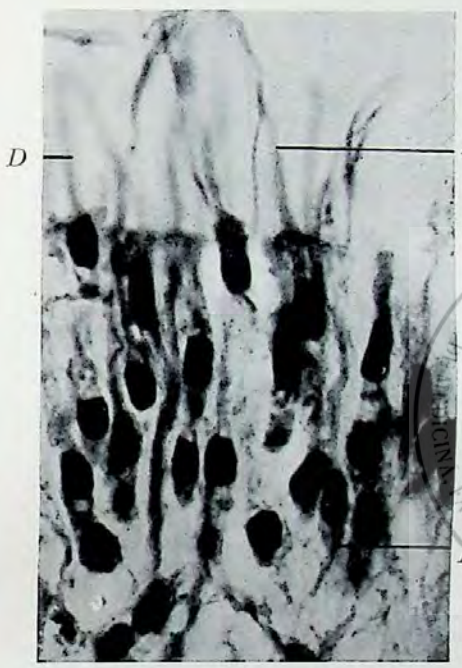

Abb. 2446. Isolierte Odontoblastenschicht. Hämatoxylin-Eosin-Färbung. Starke Vergrößerung. D = Dentinfortsätze, P = Pulpafortsätze der Odontoblasten.

Abb. 2447. Dentinfortsatz eines Odontoblasten im Dentinkanal liegend. Hämatoxylinfärbung. Stärkste Vergrößerung. K = Kanallumen, D = Dentinfortsatz, etwas geschrumpft und in der Mitte des Kanallumens liegend. S = Seitenzweige des Odontoblastenfortsatzes.

Wenn wir zur Abb. 2445 noch einmal zurückkehren, so sehen wir unter den Odontoblasten eine helle, zellarme Zone von fast der gleichen Breite hier wie die Zone der

Odontoblasten. Sie ist von Weil zuerst beschrieben und nach ihm benannt worden. Bei stärkerer Vergrößerung sieht man, daß sie von den Pulpafortsätzen der Odontoblasten und von den Fortsätzen der anschließenden Pulpazellen durchflochten ist. Die Weilsche Zone ist vielfach Streitobjekt gewesen. Die einen Autoren schlossen sich Weil an, der sie als Charakteristikum der normalen Pulpa beschrieben hatte, während die anderen sie für Kunstprodukt erklärten. Der Unterschied der Ansichten ist wohl auf die Verschiedenheit des Untersuchungsmaterials zurückzuführen. Man findet sie nämlich erst dort, wo die Dentinbildung ganz zum Abschluß gekommen ist. An Zähnen, die noch in der Entwicklung stehen, kann man sehr ausgeprägt manchmal beobachten, wie die Weilsche Zone im Pulpenhorn schon eine beträchtliche Breite hat, während sie nach den Partien zu, wo die Dentinbildung noch im Gang ist, ständig abnimmt, um schließlich noch gar nicht vorhanden zu sein. Es ist also denkbar, daß

Abb. 2448. Polygonale Pulpazelle. Hämatoxylin-Eosin-Färbung. Sehr starke Vergrößerung. Der Kern ist intensiv gefärbt, der Zelleib ist weniger dunkel. Viele Fortsätze gehen von der Zelle aus.

die verschiedenen Ansichten durch die Verschiedenheit des Materials bedingt sind. Der Einwand, daß die Weilsche Zone durch die Schrumpfung der Hauptmasse der Pulpa bei der Fixierung entstände, während die Peripherie mit den Odontoblasten im Dentin fest verankert sei, ist hinfällig, da man die Weilsche Zone in Pulpen findet, die unmittelbar nach der Entfernung des Zahnes aus dem Pulpenkavum herausgenommen worden sind. Wo die Weilsche Zone, wie in Abb. 2444 und 2445, deutlich ausgeprägt ist, wird sie nach der Pulpa zu begrenzt durch eine zellreiche Zone — die Bezeichnung „zellreiche Zone" will uns besser erscheinen als die von Williger so benannte „gehäufte Zellschicht". — Es liegen da die Zellen von der Art der übrigen Pulpazellen in größerer Dichte, aber ohne das Vorherrschen einer bestimmten Anordnung nahe beieinander. Über die Bedeutung sowohl der zellarmen wie auch der zellreichen Schicht wissen wir nichts.

In der übrigen Hauptmasse der Pulpa kann man vor allem in jüngeren Stadien drei verschiedene Zellformen unterscheiden. Die größten sind die polygonalen, vielzipfeligen Zellen mit größerem, ovalem Kern und mächtigen Ausläufern an den Zipfeln. In Abb. 2448 wird eine polygonale Zelle gezeigt. Man sieht deutlich die starken Fortsätze

von den Zipfeln ausgehen. Diese Fortsätze hängen vielfach mit Fortsätzen der Nachbarzellen zusammen. Bildlich gesprochen, von der flächenhaften Betrachtung eines Schnittes ausgegangen, hat man den Eindruck, als ob die Zellen nur Knotenpunkte in einem weitmaschigen Gespinst seien. Andere Zellen sind mehr spindelförmig oder rundlich auch mit Ausläufern an den Enden. In Abb. 2449 tritt der Geflechtcharakter der Pulpa sehr drastisch zutage. Viele Fäden des Geflechtes sind zweifellos die in Abb. 2448 gezeigten Ausläufer der Zellen; auch die hier als freie Fäden erscheinenden Gebilde können zu Zellen anderer Ebenen gehören. Es ist verständlich, daß nach solchen Bildern Röse die Fasern des Pulpagewebes sämtlich als Zellfortsätze ansprach. Nach den erwähnten Untersuchungen von Kraus und nach den Untersuchungen v. Ebners, der nachwies, daß ein Teil der Fibrillen sich vor allem in optischer Beziehung den kol-



Abb. 2449. Pulpa. Silberimprägnation. Mittlere Vergrößerung. Das Fadengeflecht ist sehr deutlich, es besteht aus freien Fäden und aus Zellfortsätzen. Wo die Fäden quergetroffen sind, täuschen sie eine Granulierung der Grundsubstanz vor.

lagenen Fibrillen gleich zeigte, müssen wir aber sicher annehmen, daß das Geflecht der Pulpa sowohl aus freien kollagenen Fasern als auch aus Zellfortsätzen besteht.

Außer den fixen Zellen findet man frei im Gewebe liegende Wanderzellen; sie sind meist rundlich mit stark färbbarem Kern, der oft fast den ganzen Zelleib ausfüllt.

Die Gefäße, die die Pulpa versorgen, treten durch die Foramina apicalia in das Innere des Zahnes. Auch da, wo nur ein Wurzelloch vorhanden ist, treten schon meist mehrere Gefäße ein oder aber es kommt bald im Wurzelkanal zu Gefäßverzweigung. Die Venen verlassen wieder durch die Foramina den Zahn. Die Arterien sind von einfachem Bau, wie er charakteristisch für die kleinen präcapillaren Arterien ist. Die Intima hat keine besondere elastische Membran, sie besteht aus einer schlichten Endothellage, die Media ist schwach, eine Ringmuskulatur ist mehr oder weniger deutlich zu erkennen, sie ist meist locker im Gefüge, eine Externa ist nicht vorhanden, nur die umgebenden Bindegewebszellen und auch die benachbarten Fibrillen lassen die Tendenz erkennen, sich dem Verlauf des Gefäßes vor allem der Länge nach anzupassen. Manchmal kann man auch eine schwache zirkuläre Anordnung der Gefäßnachbarschaft finden. Die größeren Arterien verlaufen mehr im Zentrum und geben von da nach der

Peripherie zumeist im sanften Bogen abzweigende kleinere Äste ab, die schließlich als feine Capillaren in der Peripherie und auch natürlich im Innern, hier aber in geringerer Zahl, ihre Endaufteilung erfahren, um dann allmählich in venöse Gefäße überzugehen. Der größte Teil der Capillaren zieht jedenfalls zur Peripherie der Pulpa bis unter und in die zellreiche Schicht, man sieht aber auch stets Capillaren in der Weilschen Zone und auch zwischen den Odontoblasten kann man Capillarschlingen finden.

In Abb. 2450 ist der Unterschied zwischen Arterien und Venen deutlich zu erkennen. Die Arterien mit ihrer noch relativ kräftigen Wandung imponieren als feste, rundliche Rohre, während die mehr „klaffenden Lücken" mit ihrer einfachen Wandung die Venen sind.

Abb. 2451 zeigt uns, wie bis weit in die Nachbarschaft die zirkulare Anordnung des Gewebes um die Gefäße herum sich auswirken kann.

Abb. 2452 stammt aus dem Pulpenhorn eines Prämolaren. Wir sehen das Capillarnetz stark gefüllt. Die meisten Capillaren sehen wir in und unter der zellreichen Zone, einige ziehen in die Weilsche Schicht und von da sogar in die Odontoblastenzone hinein.

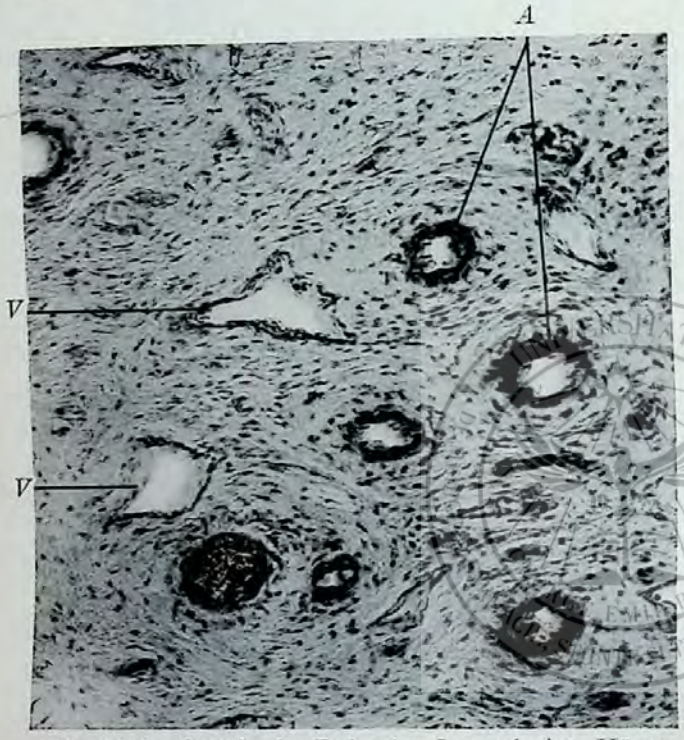

Abb. 2450. Gefäße der Pulpa im Querschnitt. Hämatoxylin-Eosin-Färbung. Schwache Vergrößerung. *A* = Arterien, *V* = Venen.

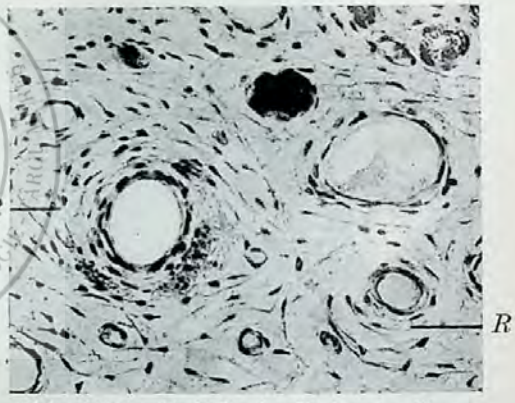

Abb. 2451. Gefäße der Pulpa im Querschnitt. Hämatoxylin-Eosin-Färbung. Schwache Vergrößerung. Noch im weiteren Umkreis der Gefäße sind die Pulpafibrillen ringartig angeordnet, besonders bei *R*.

Die Frage, ob in der Pulpa Lymphgefäße vorkommen, ist noch immer nicht geklärt. Nach den klinischen Befunden bei Pulpitiden möchte man nicht annehmen, daß Lymphgefäße in der Pulpa, jedenfalls nicht in der Pulpa des ausgebildeten Zahnes vorhanden sind. Andererseits konnten aber doch von Schweitzer in der Pulpa die Spuren eines Lymphgefäßnetzes nachgewiesen werden. Es gelang aber nicht, die Lymphgefäße aus dem Zahn heraus zu verfolgen.

Die Nerven treten mit den Gefäßen in die Pulpa ein. Wir können meist mehrere Räume beim Eintritt in das Wurzelloch finden. Oft ist der Verlauf der Nerven unmittelbar angelehnt an den der Gefäße. Nicht nur die Hauptstämme, von denen man schon tief unten im Wurzelkanal bis zu fünf und mehr zählen kann, sondern auch die weniger kräftigen Bündel sind oft auf weite Strecken hin noch mit den Gefäßen vergesellschaftet. Oft auch sieht man ein Gefäß in einem Nerven direkt eingehüllt verlaufen, wie das in Abb. 2453 gezeigt wird. Schon im Wurzelkanal findet man feine Aufteilungen der

Stämme zur Abgabe von Einzelfasern an die Peripherie. Besonders markant aber ist oft die dichte Durchflechtung der äußeren Schichten der Kronenpulpa. Vor allem dann

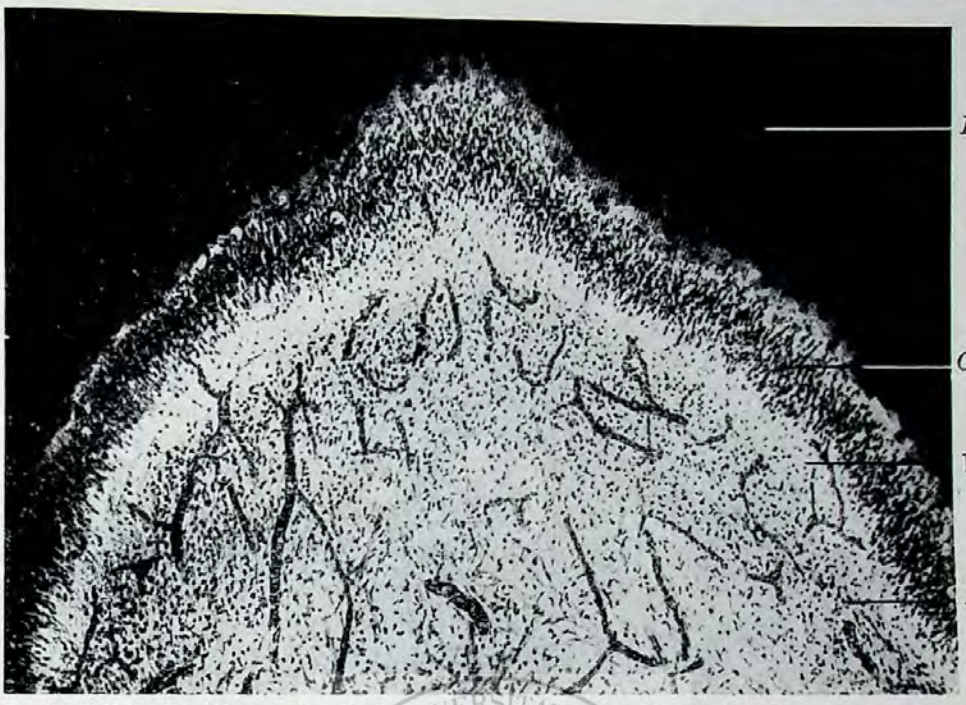

Abb. 2452. Gefüllte Capillaren im Pulpenhorn. Hämatoxylin-Eosin-Färbung. Ganz schwache Vergrößerung. D = Dentin, O = Odontoblasten, W = zellarme, R = zellreiche Schicht.

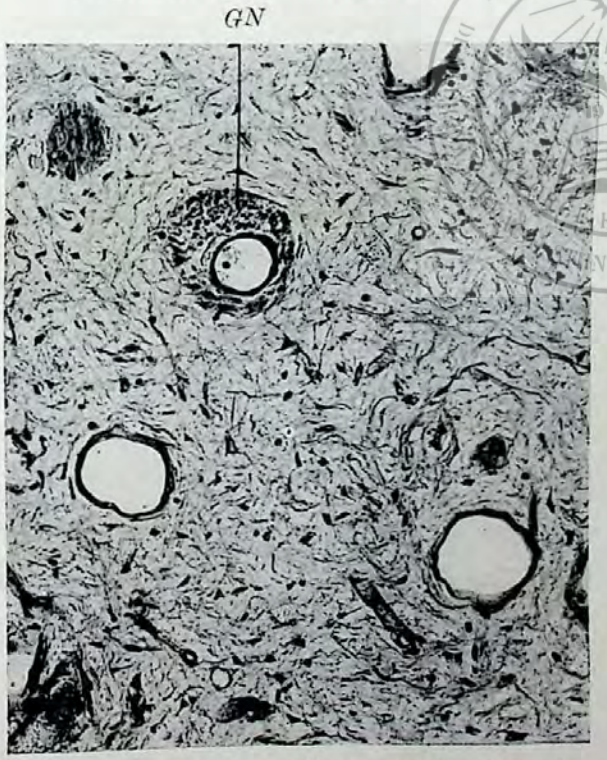

Abb. 2453. Gefäße und Nerven in der Pulpa im Querschnitt. Bei *GN* verläuft ein Gefäß in einem Nervenbündel. Hämatoxylin - Eosin - Färbung. Schwache Vergrößerung.

Abb. 2454. Nervenbündel der Pulpa teilt sich dicht unter der Oberfläche auf in einzelne Nervenfasern. Hämatoxylin-Eosin-Färbung. Mittlere Vergrößerung.

wird diese Durchwirkung der Peripherie mit Nervenfasern so deutlich, wenn größere Stämme erst unter der zellreichen Zone fast unmittelbar zur Aufteilung gelangen, wie das in Abb. 2454 gezeigt werden soll. Nach der weitgehenden Auflösung in Einzelfasern verlieren sich die Markscheiden, bis dann endlich nach noch weiterem Verlauf die freien

Nervenfasern in Gestalt eines Plexus sich vor allem in der zellreichen Zone, in der Weilschen Schicht und zwischen den Odontoblasten ausbreiten.

Die Frage der Dentininnervierung ist immer noch umstritten, es wird darüber ausführlicher bei der Histologie des Dentins nachzulesen sein.

Die Beschreibung der Pulpa, wie sie hier vorliegt, bezieht sich auf Pulpen noch jugendlicher Zähne, denn nur bei jugendlichen Zähnen finden wir ein einigermaßen konstantes Bild, das sich mit zunehmendem Alter aber sehr bald ändert mit sehr vielseitigen Abweichungen von der hier gegebenen „Idealform". Doch darauf einzugehen ist nicht Platz, es mag der Hinweis genügen, daß über die Veränderung der Pulpa mit zunehmendem Alter bei der Biologie und Pathologie der Pulpa Näheres zu finden sein wird.

Literatur: Dependort, Dtsch. Mschr. Zahnheilk. **1913**, 689. — v. Ebner in Scheffs Hdb. d. Zahnheilk., 4. Aufl., **1**, 357 (1922) (daselbst ausführl. Literaturang.). — Fischer, Bau und Entwicklung der Mundhöhle des Menschen (Leipzig, Klinkhardt 1909). — Kraus, Sitzgsber. ksl. Akad. Wiss. Wien, Math.-naturwiss. Kl., III. Abt., **126**, 46. — v. Leuhossék in Scheffs Hdb. d. Zahnheilk., 4. Aufl., **1**, 257 (1922). — Meyer, W., Dtsch. Mschr. Zahnheilk. **1926**, 649. — Port-Euler, Lehrb. d. Zahnheilk., 2. u. 3. Aufl., **1920**, 119. — Römer, Atlas d. path. anatom. Veränderungen d. Zahnpulpa (Freiburg-Fehsenfels 1909). — Schaffer, Lehrb. d. Histologie u. Histogenese, 2. Aufl., 355 (Leipzig 1922). — Schweitzer, Arch. mikrosk. Anat. **1909**, 927. — Walkhoff, Normale Histologie d. menschl. Zähne, 2. Aufl. (Leipzig 1924). — Wetzel, Lehrb. d. Anatomie f. Zahnärzte, 2. Aufl. (1920).

Meyer.

Pulpa, Nekrose der. Inhaltsverzeichnis: Allgemeines S. 2274. — Die Behandlung der nekrotischen Pulpa durch Exstirpation 2276, durch Amputation 2284.

Der Tod der Pulpa kommt klinisch in zwei Erscheinungsformen für den Praktiker in Betracht: als Nekrose und als Gangrän.

Unter der Nekrose der Pulpa verstehen wir den Tod des Gewebes, ohne daß Fäulniserscheinungen im abgestorbenen Gewebe sich vorfinden, während die Gangrän einen Zustand der toten Pulpa darstellt, bei welchem vor oder nach dem Absterben der Pulpa Eiterungen und Fäulnisbakterien in das Gewebe eingedrungen sind und eine Infektion und faulige Gährung hervorgerufen haben.

Der Tod der Pulpa auf aseptischem Wege führt zur Nekrose. Als Ursachen kommen in Betracht: Pulpitis, Trauma und chemische Einflüsse. Diese letzteren können als Folge zahnärztlicher Maßnahmen auftreten, indem bewußt die Abtötung der Pulpa durch die gebräuchlichen Devitalisationsmittel, wie Arsen, Scherbenkobalt, vorgenommen wird, oder unbewußt nach Einwirkung von toxischen Substanzen in Füllungsmaterialien oder Medikamenten. Durch Schlag oder Stoß oder Fall kann es vorkommen, daß besonders bei jugendlichen Individuen, die im Foramen apicale einführenden Gefäße gequetscht oder gerissen werden, wodurch Blutungen, Stauungen und Ernährungsstörungen im Gewebe auftreten, die zum langsamen Absterben der Pulpa führen, z. B. bei Kieferfrakturen. Hierher gehören auch zahnärztliche Maßnahmen, wie übermäßige sog. sofortige Separation von Zähnen, das Redressement forcé, Lockerung von Nachbarzähnen bei schwierigen Extraktionen. Am häufigsten kann dieses Absterben der Pulpa bei Zähnen beobachtet werden, die infolge ihrer Stellung vom Kaudruck besonders getroffen werden, dann bei den exponierten unteren Schneidezähnen. Findet das Trauma im jugendlichen Alter statt, bevor die Wurzel vollständig ausgebildet ist, so zeigt sich nach dem Absterben der Pulpa das Foramen apicale weit offen, indem eine weitere Dentinbildung und ein Abschluß des Wurzelkanals unterblieb, was im Röntgenbild ohne weiteres ersichtlich ist.

Das nekrotische Gewebe der Pulpa bleibt oft reaktionslos im Zahne liegen, ohne irgendwelche klinische Symptome auszulösen. Tritt aber zu dem nekrotischen Gewebe eine Infektion, so kommt es zu einer faulen Gährung, Gasbildung und zum Übertritt der infektiösen Masse ins Periodont. In manchen Fällen kommen dann chemische Ein-

wirkungen auf die Pulpa zustande, die bei Anwendung von stark säurehaltigen Zementen, wie Silikatzementen ohne eine zweckentsprechende Unterlage, ein Absterben der Pulpa bewirken. Im gleichen Sinne sind die Einwirkungen von Zementsäuren bei Stumpfpräparationen für Kronen- und Brückenarbeiten bei Lebendbelassung der Pulpa oder die Einwirkung von Medikamenten auf beschliffene Stümpfe wie Argentum nitricum und Zinkchlorid nach Reist, Schweitzer, Vogelsang u. a. zu bewerten.

Bei der Behandlung des überempfindlichen Dentins sind die Einwirkungen formalinhaltiger Medikamente wie Buckleys Paste, Zbindenpaste, Dentamo, nach den Untersuchungen von Demisch, Gaini u. a. sowie die starkwirkenden Ätzmittel wie Chlorzink als nekrotisierend für die Pulpa zu betrachten.

Die durch die Einwirkung von Arsen bewußt herbeigeführte Nekrose endlich ist die häufigste Form der Pulpanekrose, die den Zahnarzt beschäftigt. (Über die Vorgänge der Abtötung der Pulpa durch Arsen und verwandte Stoffe siehe „Devitalisation der Pulpa".)

Ganz gleich auf welche Weise nun die vollständige Nekrose der Pulpa zustandegekommen sein mag, so zeigt die klinische Untersuchung stets, daß der betreffende Zahn keine Lebenszeichen mehr aufweist. Die thermometrische Prüfung der Pulpa nach Walkhoff, die Induktionsstromuntersuchung nach Schröder, die Sondierung der Pulpa mit der Sonde ergeben keine Lebensäußerung der Pulpa. In vielen Fällen der Nekrose der Pulpa ist aber der Zusammenhang der Gewebselemente noch vorhanden, so daß die Pulpa als Ganzes entfernt werden kann, wobei sich dieselbe als weicher, blaß aussehender, nicht faulig riechender Strang erkennen läßt. Im Anfangsstadium der Nekrose läßt sich bei Eröffnung des Zahnes noch im apikalen Teil der Wurzel lebendes Gewebe feststellen, die Nekrose ist in diesem Falle noch nicht vollständig vorhanden.

Der Zustand der Nekrose bleibt entweder einige Zeit reaktionslos bestehen oder aber es treten Bakterien hinzu, die in der nekrotischen Pulpa einen geeigneten Nährboden finden und eine faulige Zersetzung desselben herbeiführen, die wir mit dem Namen Gangräna pulpae bezeichnen. Woher die Bakterien ihren Weg zur Pulpa finden, hängt von den jeweiligen Verhältnissen in bezug auf die Gewebe des Zahnes und deren Umgebung ab. Bei vollständig intakten Zähnen wäre an die Möglichkeit einer Einwanderung von Bakterien durch den Blutstrom zu denken. Klinisch sind eine Reihe von Beobachtungen gemacht worden, die nahelegen, daß nach Influenza, Malaria, Typhus, Sepsis, Erysipel eine durch die Bakteriämie verursachte Gangrän der Pulpa möglich ist.

Ein weiterer Weg, der die Bakterien in die Pulpa gelangen lassen kann, sind die seitlichen Markkanäle, die hauptsächlich bei eitrigen Prozessen im Paradentium (Alveolarpyorrhoe, Arsennekrosen) oder bei eitrigen Prozessen an der Wurzelspitze benachbarter Zähne eine Rolle spielen. Untersuchungen von Hartzell, Kelsey u. a. haben gezeigt, daß bei diesen infektiösen Prozessen in der Umgebung der Zähne die Pulpa relativ häufig Bakterien enthalten oder daß diese seitlichen Kanäle für die Infektion der Pulpa direkt die Eingangspforte bilden (Müller). Der Weg durch gesundes Dentin kann als unpassierbar gelten, namentlich gilt aber das bei kariösen Prozessen und Abrasionen von Zähnen auftretende transparente Dentin als Barriere gegen das Eindringen von Bakterien. Bei völlig intakten Zähnen ohne jede Karies und Abrasion fehlt aber diese Zone der Transparenz, so daß in diesen Fällen nur der Schmelz als Schutz bestehen bleibt. Ob die an toten wie auch an lebenden Zähnen vorkommenden Schmelzsprünge ein Eindringen von Bakterien erlauben, ist noch nicht sichergestellt, muß aber doch als möglich angesehen werden. In denjenigen Fällen, wo die Zähne mit nekrotischer Pulpa Füllungen aufweisen, wie Silikatzement und Amalgam, ist an eine Durchwanderung von Bakterien an der Grenze von Füllung und Kavitätenwand zu denken, auch etwa unter Füllungen zurückgelassenes verfärbtes Dentin, das durch

ungenau schließende Füllungen wieder in Verbindung mit der Mundhöhle gelangt, kann zur Infektion des nekrotischen Pulpagewebes führen.

Die Behandlung der nekrotischen Pulpa. a) Durch Exstirpation. Die Behandlung der nekrotischen Pulpa, insoweit es sich um die durch Arsen künstlich abgetötete Pulpa handelt, ist der Gegenstand dieser Abhandlung. Die Behandlung der nekrotischen Pulpa, die durch Trauma, chemische oder medikamentöse Einwirkungen entstanden ist, wird im Kapitel der Behandlung der Pulpagangrän besprochen werden, da sich die Behandlungsmethoden beider decken.

Die Exstirpationsmethode gründet sich auf die Anschauung, daß das abgetötete nekrotische Pulpagewebe vollständig aus den Wurzelkanälen entfernt werden könne, daher auch der Name Totalexstirpation. Die Anhänger der Totalexstirpation wollen von einem Zurückbleiben von Pulparesten im Wurzelkanal nichts wissen und be-

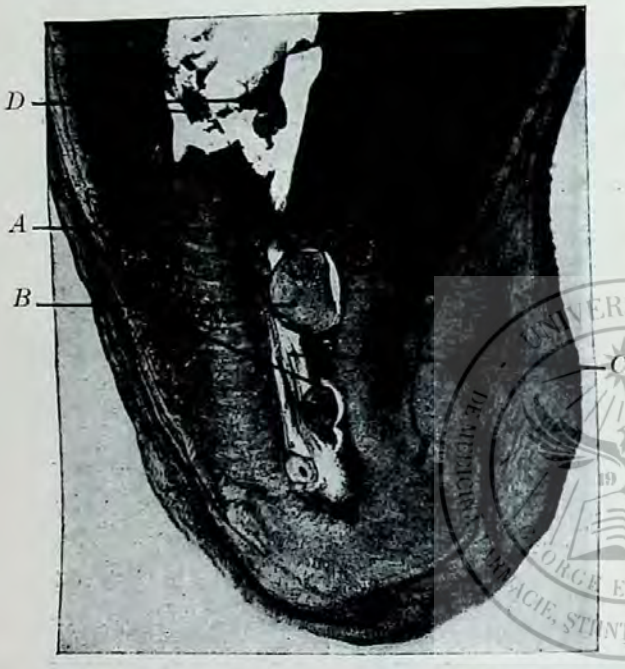

Abb. 2455.[1]) $\lfloor\underline{3}$ oberer rechter Eckzahn, nach Pulpaexstirpation, Aqua regia, Na_2O_2, Ausspülen mit H_2O_2, Auskratzen des Kanals und Auswaschen mit Alkohol und Trocknen mit heißer Luft. A = Fortsetzung des Hauptkanals, B = wandständiges Dentikel, C = Pulpagewebe im Wurzelkanal, D = Hauptkanal mit Gewebsfetzen und Dentinschollen.

Abb. 2456. $\lceil\overline{4}$ unterer linker Prämolar, nach Pulpaexstirpation, Aqua regia, Na_2O_2, Auskratzen der Kanäle und Anwendung von Antiformin, Neutralisieren und Ausspülen mit H_2O_2, Austrocknen mit Alkohol und heißer Luft. A = Foramen apicale des Seitenastes mit Pulparesten, B = Foramen apicale des Hauptkanals mit Pulparesten.

haupten, daß bei gründlicher Arbeit sämtliches Gewebe aus den Wurzelkanälen entfernt werden könne und lehnen die Amputation der Pulpa ab, die bewußt die Pulpa im Wurzelkanal zurückläßt und dieselbe in Form einer fäulnis- und fermentfesten antiseptischen Substanz als Wurzelfüllung verwendet.

Hauptaufgabe der Wurzelbehandlung ist die Gesunderhaltung des periapikalen Gewebes und damit die Erhaltung des Zahnes, ob wir dieses Resultat der Behandlung durch die Totalexstirpation oder die Amputationsmethode erreichen, ist im Grunde vollständig gleichgültig.

Im Streit um die Exstirpations- und die Amputationsmethode handelt es sich um einen Wortstreit. Denn die neueren Untersuchungen über die Anatomie der Wurzelkanäle einerseits und die Untersuchungen über die Durchgängigkeit der Wurzelkanäle und die Möglichkeit der vollständigen Entfernung der Pulpa aus den Wurzelkanälen

[1]) Abb. 2455—2486 entnommen aus Dtsch. Zahnheilk. 1925.

des menschlichen Gebisses andererseits haben mit aller Deutlichkeit gezeigt, daß die Totalexstirpation in den meisten Fällen eine hohe Amputation ist, wie dies von Baumgartner, Adloff, Boennecken, Lipschitz, Lichtwitz, Möller, Stitzel, Grove, Davis Callahan, Black, Grieves dargetan worden ist. Eine röntgenologische und histologische Nachkontrolle von sog. Totalexstirpationen zeigt nach den Untersuchungen von Grove, Black u. a. in ca. 50% der so behandelten Zähne im apikalen Bezirk der Wurzel noch Pulpareste oder Hohlräume. Auch die Röntgenkontrolle der Wurzelfüllungen zeigte nach Grove und Black, daß nur in 2% der untersuchten Fälle die Foramina apicalia genügend gefüllt waren, während in 38% ungenügend gefüllte Kanäle vorlagen. Die Untersuchungen Vollmers, der am Bonner Institut durch Röntgenkontrolle die Wurzelfüllungen an den durch Wurzelfüllungsmaterialien leichter ausfüllbaren Wurzelkanälen an Schneide-, Eckzähnen und Prämolaren nachprüfte, zeigten, daß die Wurzelkanäle nur in 1%, also in einem verschwindend kleinen Prozentsatze völlig ausgefüllt waren, während in 99% die Wurzelkanäle ein Viertel, ein Zweitel bis drei Viertel gefüllt waren. Es seien hier die Resultate der eingehenden histologischen Untersuchungen Stitzels von der Zürcher Schule wiedergegeben, der an 47 histologisch untersuchten Zähnen nachwies, daß trotz der exaktesten und eingehendsten mechanischen und chemischen Einwirkung auf den Wurzelkanalinhalt, infolge von wandständigen und interstitiellen Dentikeln, Seitenkanälen und apikalen Verzweigungen in 50% eine Durchgängigkeit der Kanäle bis zum Foramen apicale nicht erreichbar ist, und meist guterhaltene Pulpareste nachgewiesen werden können. Die Resultate von Möller u. Lipschitz seien vergleichsweise auf folgender Tabelle mit denen Stitzels zusammengestellt; zugleich sei auf die beiliegenden Abb. 2455—2458 hingewiesen, die die von Stitzel gefundenen Resultate bei der histologischen Untersuchung total exstirpierter Pulpen zeigen.

Abb. 2457. ⌊3, oberer linker Eckzahn, nach Pulpaexstirpation, Aqua regia, Na_2O_2, Auskratzen der Kanäle und Ausspülen mit H_2O_2, Austrocknen mit Alkohol und heißer Luft. *A* = Seitenkanal, den Hauptkanal mit dem Periodont verbindend, *B* = Pulpareste, an der Kanalwand hängend.

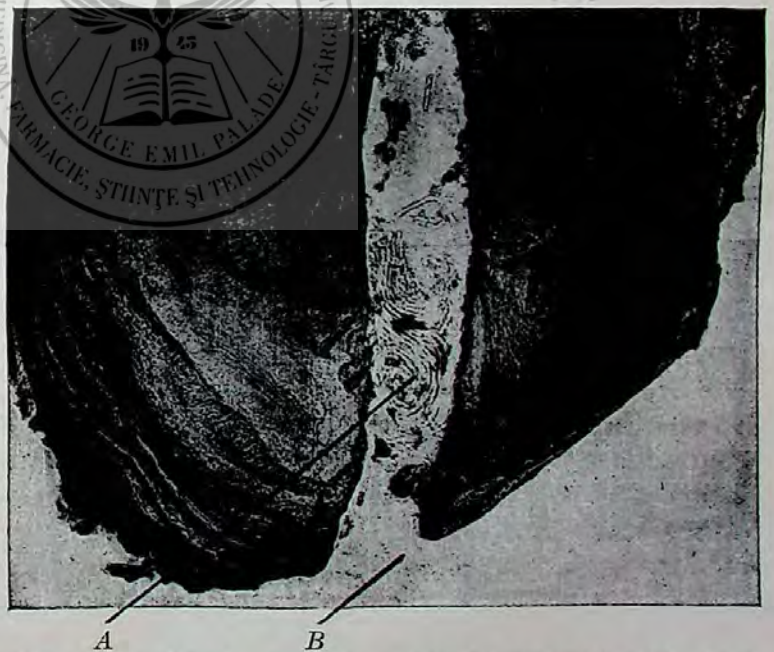

Abb. 2458. ⌊1, oberer linker zentraler Schneidezahn, nach Pulpaexstirpation, Aqua regia, Na_2O_2, Auskratzen der Kanäle und Ausspülen mit H_2O_2, Austrocknen mit Alkohol und heißer Luft. *A* = im erweiterten Wurzelkanal Wattefaserknäuel, Pulpafetzen und Dentintrümmer, *B* = erweitertes Foramen apicale.

Tabelle 1

	Möller	Stitzel	Lipschitz
Dreiwurzelige Zähne	68 (46%)	14 (30%)	19 (20%)
Ein- und zweiwurzelige Zähne	78	33	74
Gesamtzahl der Zähne	146	47	93
Alter der Zähne	15—25 J.	11—60 J.	19—70 J.
Vollkommen durchgängig	59 (40,5%)	26 (55%)	65 (70%)
Selbst mit Aq. regia nicht passierbar	87 (60%)	21 (45%)	28 (30%)

Die nachfolgende Tabelle II zeigt die Resultate der Untersuchungen von Lichtwitz, der die Pulpa im Munde entfernte und die Zähne nachher extrahierte und auf ihre Durchgängigkeit untersuchte.

Tabelle 2. Untersuchungen über die Durchgängigkeit der Wurzelkanäle

Zahngattung	Zahl	Palatinaler Kanal	Mesialer Kanal	Distaler Kanal	Buccaler Kanal	Alleiniger Kanal	+ Summa	− Summa	% +	% −
Obere Incis.	35					33 + 2—	33	2	94,29	5,71
Oberer Canin.	9					9 +	9	—	100,0	—
Oberer Präm. 1	11	7 + 4—	1—	1—	9 + 1—	—	16	7	69,56	30,44
Oberer Präm. 2	12					8 + 4—	8	4	66,66	33,33
Obere Mol. 1 + 2	32	22 + 10—	20 + 12—	14 + 18—		—	56	40	58,33	41,66
Oberer Mol. 3	10	1 + 9—	10—	10—		—	1	29	3,33	96,66
Untere Incis.	9					8 + 1—	8	1	88.88	11,11
Unterer Canin.	8					6 + 2—	6	2	75,0	25,0
Untere Präm.	16					16 +	16	—	100,0	—
Untere Mol.	32		30 + 34—	22 + 12—			52	46	53,06	46,94
Summa:	174	30 + 23 —	50 + 57 —	36 + 41 —	9 + 1 —	80 + 9—	205	131	61,01	38,99

Aus den bisherigen Untersuchungen ergibt sich, daß man unter Totalexstirpation nur eine Methode verstehen kann, die sich zum Ziele setzt, die überwiegende Menge des fäulnisfähigen Pulpagewebes aus den Wurzelkanälen zu entfernen, und daß bei dieser hohen Amputation jeder Versuch die zurückgebliebenen Pulpareste für den Zahn unschädlich zu machen auf die Mumifikation und Sterilisierung des nekrotischen Gewebes gerichtet sein muß, wie bei der Amputationsmethode.

Von diesem Gesichtspunkte aus sind die Exstirpationsmethode wie die Amputationsmethode gleichwertige Methoden, die ausführbar und in der Mehrzahl der Fälle auch erfolgreich sind.

Die Pulpaexstirpation hinterläßt nach der Entfernung der nekrotischen Pulpa in der apikalen Region einen durch Arsen geschädigten Stumpf, und da wir bei manchen Fällen von Pulpaerkrankungen schon mit einer Infektion der Dentinkanälchen zu rechnen haben (Selters, Hilgers und Precht, Einhorn), so muß dieser Bezirk im apikalen Gebiet unschädlich gemacht werden. Nach den Untersuchungen von Rebel wissen wir, daß die durch Arsenanwendung hervorgebrachte Wunde wesentlich günstigere Reparationsbedingungen erwarten läßt, als eine frische Wunde, wie sie nach Pulpaexstirpation unter Totalanästesie entsteht, wo die Exstirpation eine völlig unvorbereitete Gewebeschicht trifft, die für Infektionen und Schädigungen durch chemische Reize viel empfänglicher ist. Die weitere Beeinflussung des zurückgebliebenen Pulpastumpfes hat nach zwei Richtungen hin zu geschehen; einmal muß der Reparationsablauf ermöglicht werden und die lokalen Zellen müssen zur Reparation angereizt werden, andererseits müssen die toten Pulpareste im Übergang zum Periodont in einem sterilen oder bakterienfeindlichen Zustand gebracht und erhalten werden. Experimentelle Untersuchungen über die Heilungsvorgänge am Foramen apicale, wie sie am

Züricher Institut von Stitzel und von O. Müller, Bern, vorgenommen worden sind, zeigen, daß bei der Exstirpation von nekrotischen Pulpen, vorausgesetzt, daß eine Infektion des Wurzelkanals durch den Zahnarzt vermieden wird, und wo sie bereits bestanden, aufgehoben wird, eine glatte Ausheilung am Foramen apicale eintritt, in der gleichen Weise, wie dies bei der Pulpaamputation bereits bekannt ist (s. Abb. 2464—65).

Die Wurzelfüllungsmaterialien, die in ihrer Wirkung auf das apikale Pulpagewebe und das periapikale Gewebe bisher untersucht worden sind, sind Thymol conc. Triopaste Gysi, Albrechtsche Wurzelfüllung. Diese Wurzelfüllungsmaterialien üben auf das umgebende periapikale Gewebe einen Reiz aus, der die Bindegewebezellen des Periodonts zu neuer Tätigkeit anregt. Das Bindegewebe wuchert in die Foramina apicalia ein und führt zu An- und Abbauvorgängen, die denen der Wundheilung entsprechen. Das Bindegewebe führt einerseits zur Resorption des sterilen nekrotischen Pulparestes und der angrenzenden Dentinpartien, andererseits zur Neuanlagerung von innerem Zement, an die resorbierte oder auch nicht resorbierte Dentinwand, so daß es zu einem völligen Abschluß der Foramina apicalia kommen kann.

Abb. 2459. Hund: $\overline{2}|$, unterer rechter zweiter Schneidezahn, normal. Schnitt durch den Hauptkanal mit dem Foramen apicale und einigen apikalen Verästelungen. *A* = aktive Zementschicht, *B* = ruhende Zementschicht, *C* = Resorptionsformen, *D* = Periodont, *E* = Fundus der Alveole.

Inwiefern mit den modernen organischen Antisepticis, denen neben maximaler Bacteriotrophie in eiweißhaltiger Lösung, eine minimale Affinität zu den Gewebsbestandteilen und eine gewisse Tiefenwirkung zukommt, wie z. B. Trypaflavin, Flavicid, Vucin, Rivanol u. a. die Resultate apikaler Heilungsvorgänge verbessert werden, ist noch weiteren Untersuchungen vorbehalten.

Einige histologische Bilder mögen die apikalen Heilungsvorgänge illustrieren. Siehe Abb. 2459 bis 2466 aus der Arbeit von Stitzel (Züricher Schule).

Die Ausführung der Pulpaexstirpation besteht darin, soviel als möglich von der nekrotischen Pulpa aus den Wurzelkanälen zu entfernen.



Abb. 2460. Hund: $\underline{|}1$, oberer linker Schneidezahn, Druckanästhesie, Pulpaexstirpation unter Trikresolformalinbad, Auskratzen, Auswaschen mit H_2O_2, Alkohol, heiße Luft. Nach Wiederholung der obigen Wurzelbehandlung Wurzelfüllung mit Triopaste und Guttaperchaspitze. *A* = Eindringen von periodontalem Gewebe durch die lamellöse äußere Zementschicht in die apikalen Verästelungen gegen den Hauptkanal, *B* = ruhende Zementschicht, *C* = aktive Zementschicht, *D* = Hauptkanal, *E* = multiple apikale Verästelungen.

Um jede Infektion von der Mundhöhle aus zu vermeiden, sollte bei der Pulpaexstirpation der Cofferdam Verwendung finden, denn es handelt sich bei der Pulpaexstirpation nicht nur darum, möglichst viel Pulpagewebe aus dem Wurzelkanal herauszuholen, sondern auch eine bestehende Infektion des Wurzelkanals zu bekämpfen und keine neuen Keime in die Kanäle mit den Instrumenten einzuführen.

Vor allem handelt es sich darum, den Eingang zu den Wurzelkanälen so freizulegen, daß die Instrumente, wie Nervextraktoren, Donaldsonnadeln, Wurzelkanalerweiterer, Beutelrockbohrer, Millernadeln usw. senkrecht in gerader Richtung in die Kanäle eingeführt werden können, ohne Rücksicht auf die endgültige Größe der Kavität. In vielen Fällen wird es z. B. bei approximalen Kavitäten an Schneidezähnen nötig werden, vom Foramen coecum aus die Eröffnung der Pulpakammer vorzunehmen oder bei Halskavitäten an Prämolaren und Molaren oder schwer zugänglichen distalen Kavitäten, von der Kaufläche aus einen genügenden Zugang zur Pulpakammer zu schaffen. Über die Topographie der Pulpakammer sollen klare Vorstellungen bestehen, damit unzweckmäßiges Bohren im Zahn vermieden wird, auf keinen Fall soll der Pulpakammerboden angebohrt werden, da Perforationen desselben entstehen können, sowie das Aufsuchen der Wurzelkanäle dadurch außerordentlich erschwert ist.

Abb. 2461. Hund: Unterer rechter Eckzahn, Scherbenkobalteinlage, Pulpaexstirpation unter Trikresolformalinbad, mechanisches Auskratzen, Aqua regia, Na_2O_2, H_2O_2, Antiformin, H_2O_2, Alkohol, heiße Luft. Wurzelfüllung: konzentrierte alkoholische Thymollösung, eingeführt in Form einer Asbestspitze, mit obiger Lösung getränkt. *A* = Hauptkanal mit nekrotischem Pulparest, *B* = apikale Verästelungen mit Rundzellen ausgefüllt, *C* = Rundzellenanhäufung am Ausgang einer apikalen Verästelung, *D* = lakunenartige Erweiterung der apikalen Verästelungen, Rundzellenanhäufung im Periodont an den Ausgängen der apikalen Verästelungen, wo die Diffusion des Medikamentes sichtbar wird.

Ist der Zugang zur Pulpakammer vorhanden und alles kariöse Gewebe peinlichst entfernt, so wird vorerst die Kronenpulpa entfernt mit dem sterilen Exkavator oder Bohrer, und bevor zur Exstirpation der Pulpa im Wurzelkanal geschritten wird, soll eine Überschwemmung der Pulpakammer mit einem starken Desinfiziens erfolgen, wie Chlorphenol, Thymol, Trikresolformalin, Dichloramin, um evtl. Keime in ihrer Virulenz abzuschwächen oder zu töten.

Die Instrumente, die in den Wurzelkanal eingeführt werden, müssen ausgekocht sein oder nach den neueren Methoden steril gemacht sein, um jede Infektion im Kanal zu vermeiden. Für die Sterilisation der watteumwickelten Nadeln, Donaldsonnadeln, Millernadeln, Wurzelkanalerweiterer, kommen die Beißwengersche Röhre und Sterilisatoren nach Zeliska und Münch, Flaherty, das Einlegen in antiseptische Lösungen oder die gasförmige Einwirkung von Formalin oder Chlordämpfen in hermetisch abgeschlossenen Gläsern in Betracht.

Auf die Technik der Exstirpation soll hier nicht näher eingegangen werden, sie ist eine Sache praktischer Übung, wichtig ist ein qualitativ gutes Material von Nerv-

extraktoren, damit das Abbrechen von Nadeln im Wurzelkanal möglichst vermieden werden kann. Die Schwierigkeit, die abgetötete Pulpa aus den Wurzelkanälen zu entfernen, liegt in den anatomischen Verhältnissen, selbst die Verwendung aller heute bekannten mechanischen und chemischen Methoden ist nicht imstande, alles Pulpagewebe aus den Kanälen zu entfernen. Für die Reinigung sowie Erweiterung enger Kanäle und durch Dentikel und Dentinanbildungen teilweise obliterierter Kanäle kommen mechanische und chemische Mittel in Betracht. Für die mechanische Erweiterung kommen die Kerrschen Nadeln, die Rattenschwanzfeilen, die Schröderschen Wurzelkanalerweiterer und die Beutelrockbohrer in Anwendung, die individualisierend je nach Eignung des Falles zu verwenden sind.

Für die chemische Erweiterung der Kanäle ist Anwendung von 50—75 % umgekehrtem Königswasser 30% HCl, Antiformin, Neuantiformin, Dichloramin und Pantosept zu empfehlen.

Häufig ist die kombinierte Anwendung von mechanischen und chemischen Mitteln zu empfehlen, indem in schwierigen Fällen sowohl die chemischen Mittel, wie die mechanischen für sich allein versagen. Bei der chemischen und mechanischen Erweiterung der Kanäle muß darauf geachtet werden, daß keine Perforationen der Wurzel künstlich hervorgerufen werden oder von den stark ätzenden Mitteln etwas durch das Foramen apicale gepreßt wird.

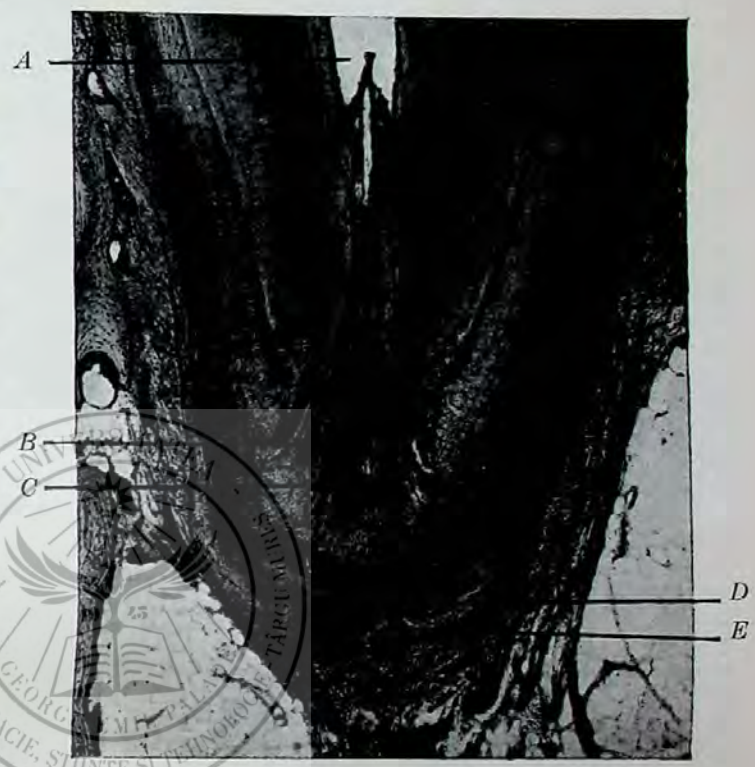

Abb. 2462. Hund: oberer rechter Schneidezahn, Druckanästhesie, Pulpaexstirpation unter Trikresolformalinbad, Auskratzen und Auswaschen mit H_2O_2, Alkohol, heiße Luft, Wurzelfüllung nach nochmaliger Wurzelbehandlung wie oben, Einpumpen von Chloropercha und Einführen eines Guttaperchastiftes. *A* = Hauptkanal, *B* = apikale Verästelungen, mit sekundärem Zement fast ausgefüllt, *C* und *D* = apikale Verästelungen mit eingewachsenem Periodontalgewebe, *E* = sekundärer Zement am Eingang einer apikalen Verästelung.

Bei der Entfernung der nekrotischen Pulpa kommt es meist zu einer kleinen Blutung, das hängt vom Alter des Patienten von der Gefäßversorgung und von der Abrißstelle der Pulpa ab. Die Blutung wird am besten gestillt, durch Wasserstoffsuperoxyd 3%, Alaunglycerinthymollösung nach Renström oder Suprarenin, indem das Medikament auf einer mit Estremadurawatte umwickelten Nadel- oder auf einer Papierspitze nochmals in den Wurzelkanal eingeführt wird, bis die Blutung steht. Der Pulpaexstirpation und der Erweiterung und Reinigung des Kanals folgt die Desinfektion und Sterilisierung desselben.

Während auf der einen Seite für die Desinfektion der Wurzelkanäle möglichst stark wirkende Antiseptica vorgeschlagen werden, sind gegen diese stark wirkenden Medikamente von anderer Seite Bedenken erhoben worden, indem diese ätzenden und gewebsschädigenden Stoffe die periapikalen Gewebe zu stark in ihrer Vitalität schwächen könnten, und es wird auf die neuerdings sehr empfohlenen organischen Antiseptica, wie Akridin- und Chininderivate hingewiesen, wie Rivanol, Trypaflavin, Vucin, Eukupin,

die weniger gewebsschädigend wirken und trotzdem eine große bakterientötende Wirkung aufweisen. Experimentelle Untersuchungen an Zähnen mit diesen Mitteln stehen noch aus, während die experimentellen Untersuchungen von Stitzel und Müller gezeigt haben, daß die Heilungsvorgänge am Foramen apicale bei Anwendung von Paraformaldehyd, Thymol, Albrechtscher Masse, in denjenigen Fällen, wo keine Infektion bestand, in normaler Weise vor sich gingen. Zur Desinfektion der Kanäle kommen in Anwendung: Chloramin, Trypaflavin, Chlorphenol, Chlorphenolcampher, Thymol, Trikresolformalin, Karbolsäure. In denjenigen Fällen, wo es sich um gesunde, nichtinfizierte Pulpen handelt, dürften wenig konzentrierte Lösungen von Antisepticis

Abb. 2463. Hund: linker unterer Schneidezahn, Pulpaexstirpation unter allgemeiner Narkose, Trikresolformalinbad, Auskratzen, Aqua regia, Na_2O_2, Auswaschen mit H_2O_2, zweite Reinigung mit Antiformin, Auswaschen mit H_2O_2, Alkohol, heiße Luft. Wurzelfüllung: Nach Anfeuchtung mit Trikresolformalin Einfüllen von Triopaste und Einführen eines Guttaperchastiftes. *A* = vom lamellösen Zement entblößter aktiver Zement, *B* = sekundärer Zement, neu abgelagert, *C* = Bindegewebe in den erweiterten apikalen Verästelungen, *D* = Resorptionsstellen im Wurzelkanal.

Abb. 2464. Menschlicher oberer zweiter Schneidezahn: Druckanästhesie, Pulpaexstirpation, Chlorphenoleinlage. In der zweiten Sitzung Wurzelfüllung mit Triopaste und Guttaperchaspitze. Röntgenbild zeigt nichtvollständige Wurzelfüllung. *A* = sekundäres Dentin an der Wurzelkanalwand, *B* = apikaler Abschluß des Wurzelkanals durch sekundären Zement, *C* = gut vascularisiertes periodisches Bindegewebe, den sekundären Zement bildend, *D* = Resorptionslakunen im Dentin, mit drei Lagen sekundären Zementes ausgefüllt, *E* = Alveole, *F* = Periodont, *G* = Foramen apicale mit einer von den Wandungen isoliert liegenden Zementinsel. Histologische Untersuchung nach 2 Jahren und $7^1/_2$ Monaten nach erfolgter Wurzelfüllung.

genügen, den Kanal steril zu machen. Ob in diesen Fällen die sofortige Wurzelfüllung ohne länger dauernde Desinfektion des Kanals durch antiseptische Einlagen angezeigt ist, oder ob durch diese wiederholten Einlagen die Gefahr der Infektion des Wurzelkanales erhöht und damit das Endresultat verschlechtert wird, muß noch durch weitere experimentelle Untersuchungen festgestellt werden. Die Gefahren der sofortigen Wurzelfüllung liegen in der Möglichkeit erneuter Blutung beim Einführen der Wurzelfüllung, daheriger unvollständiger Ausfüllung des Wurzelkanales, Stauung von

Wundsekreten im apikalen Bezirk, und evtl. Schädigung der periapikalen Gewebe. Eine antiseptische Einlage, die hermetisch eingeschlossen ist, bringt den Wurzelkanal in einen praktisch sterilen Zustand, die Gefahr einer erneuten Infektion ist gering, wenn mit sterilen Instrumenten gearbeitet wird. Das periapikale Gewebe, das an der Abrißstelle der Pulpa eine Wunde darstellt, kann unter günstigen Bedingungen reizlos verheilen.

Die Ursachen der Mißerfolge in der Behandlung der nekrotischen Pulpa liegen einerseits in den anatomischen Schwierigkeiten, die eine Wurzelfüllung bis zur Abrißstelle oder bis zum Foramen apicale oft verunmöglichen. Des ferneren werden die periapikalen Gewebe sowohl durch zu energische mechanische und chemische Ein-

Abb. 2465. Menschlicher oberer erster rechter Prämolar: Pulpaexstirpation nach Scherbenkobalteinlage, Aqua regia, Na_2O_2, H_2O_2, Alkohol, heiße Luft, Wurzelfüllung mit konzentrierter alkoholischer Thymollösung mit Asbestfasern. A = nekrotischer Pulpastumpf, B = Resorptionsprozeß in voller Tätigkeit, C und D = gut vascularisiertes eingewandertes periodontales Bindegewebe, E = neugebildeter sekundärer Zement, F = Alveolarknochen, G = Periodont. Histologische Untersuchung des Zahnes 6 Monate nach der Wurzelfüllung.

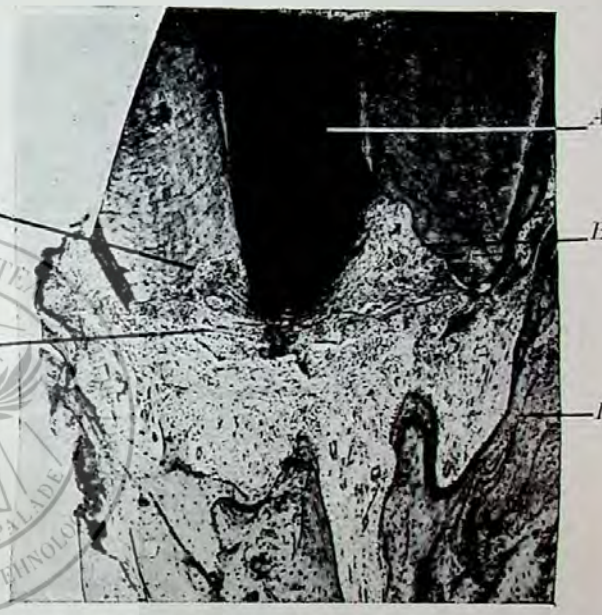

Abb. 2466. Oberer linker Schneidezahn 1, Druckanästhesie, Pulpaexstirpation, Chlorphenoleinlage. In der zweiten Sitzung Wurzelfüllung mit Triopaste und Guttaperchaspitze. Im Röntgenbild bis in das Foramen apicale reichende Wurzelfüllung. A = Guttaperchastift, über die Wurzelspitze leicht hinausragend, B = Infiltration des periodontalen Gewebes und lakunäre Resorption des Dentins am Kanaleingang, C = Abkapselung der Infiltrationszone durch eine bindegewebige Membran, D = erweiterter Periodontalraum und Resorption des Fundus alveolae.

wirkungen, namentlich durch Einwirkung stark ätzender Substanzen mit großer Tiefenwirkung über das Foramen apicale hinaus in ihrer Vitalität geschädigt. Bleibt im Foramen apicale ein kleiner nekrotischer Rest des Pulpagewebes liegen, und wird dieser durch antiseptische Einlagen in bakterienfeindlichen Zustand versetzt, so kann unter diesem sterilen Pfropf von Pulpagewebe die Wunde verheilen. Die Wurzelfüllung hat nur noch die Aufgabe, diesen sterilen Zustand zu erhalten, bis die periapikalen Gewebe durch Einwucherung ins Foramen apikale Zeit gefunden haben, durch Zementneubildung oder bindegewebige Narbe das Foramen apicale abzuschließen. Ob die neuerdings hauptsächlich von amerikanischer Seite propagierte sog. aseptische Wurzel-

behandlung in ihren Endresultaten besseres leistet als die antiseptische Methode, muß noch durch weitgehende experimentelle Untersuchungen erst nachgewiesen werden. Eine absolute Asepsis gibt es bei der Wurzelbehandlung nicht, darüber dürfen sich auch die Anhänger dieser Richtung klar sein. Eine praktische Durchführung der weitgehendsten Asepsis in der zahnärztlichen Praxis ist auch wirtschaftlich nicht tragbar, und in den meisten Fällen eine Selbsttäuschung. Dagegen darf vielleicht der gute Kern dieser Behandlungsmethode auch von den Anhängern der Antisepsis angenommen werden, der darin besteht, daß in den Vorbereitungsmaßnahmen der Wurzelbehandlung, wie Trockenlegung des Operationsfeldes durch Cofferdam, Verwendung eines sterilen Instrumentariums, und steriler Materialien, diesen berechtigten Anforderungen der Asepsis, die auch durchführbar sind, Rechnung getragen wird. Über die Wurzelfüllungsmaterialien, die bei der antiseptischen oder der aseptischen Methode in Betracht kommen, soll in einem anderen Kapitel gesprochen werden.

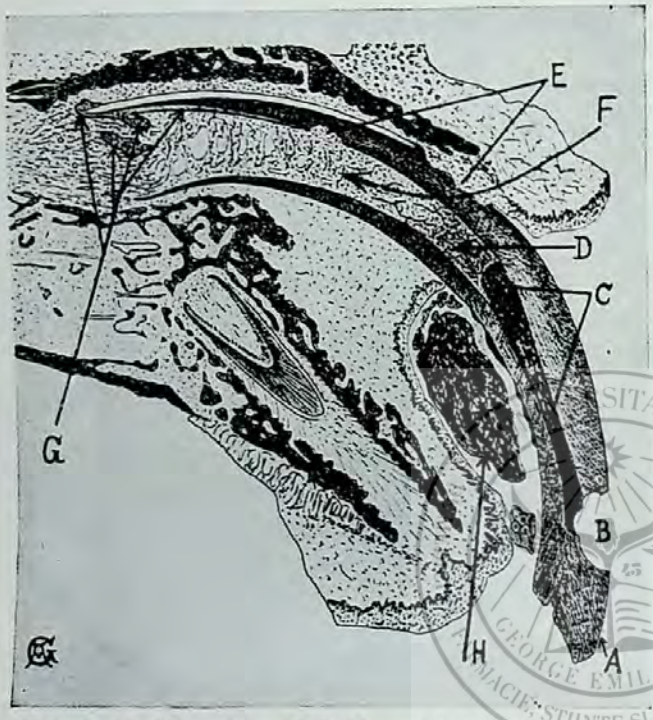

Abb. 2467. Übersichtsbild (Vergrößerung 5× linear) eines mittleren oberen Schneidezahns eines Kaninchens, mit Kobalt getötet und mit Triopaste mumifiziert (injiziertes Präparat). *A* = Schneidekante, *B* = Kavität, künstlich gebohrt, *C* = nekrotische Pulpa mit Übergangszone, *D* = Granulationsgewebe, *E* = Resorptionslakunen, *F* = neues Bindegewebe, *G* = Neubildung von Zement, *H* = Knochensequester infolge der Wirkung des Kobalts.

b) Durch die Amputation. Unter Pulpaamputation verstand man früher, in den ersten Zeiten der Pulpaamputation, die Entfernung des entzündeten und nekrotisierten Gewebes aus der Pulpakammer und die absichtliche Belassung des mehr oder weniger lebenden Gewebes in den Wurzelkanälen, unter Anwendung von antiseptischen Deckmitteln, indem man mit einer Lebenderhaltung des zurückgelassenen Pulpagewebes rechnete (Witzel 1872).

Im Laufe der Jahrzehnte hat sich der Begriff der Pulpaamputation gewandelt, indem die Pulpa zuerst abgetötet, die nekrotische Pulpa aus der Pulpakammer entfernt wurde, und die zurückbleibenden, nekrotischen Wurzelpulpen unter einen antiseptischen Deckverband gebracht als Wurzelfüllung dienten. Heute verstehen wir unter Pulpaamputation die Entfernung der nekrotisierten Pulpa aus der Pulpakammer, und die bewußte Zurücklassung der nekrotisierten Wurzelpulpen mit dem Zwecke, dieselben durch medikamentöse Überdeckung so zu beeinflussen, daß sie als sterile, das Periodontum nicht schädigende Wurzelfüllung im Zahn verbleiben, und den Ablauf des Heilungsprozesses am Foramen apicale ohne Störung vor sich gehen lassen.

Die Entwicklung der Pulpaamputationsmethode hat sich sehr langsam gestaltet. Unter dem herrschenden Einfluß der radikalen Totalexstirpation, die den Anschauungen der amerikanischen Schule auch in Europa einen festen Boden geschaffen, wagte man die Amputationsmethode kaum öffentlich zu vertreten, was übrigens heute noch in Amerika der Fall ist (Philadelphia).

Eine Reihe von Forschern haben sich dann der Amputationsmethode zugewendet und durch experimentelle Untersuchungen den Boden für eine wissenschaftliche Fundierung dieser Methode geschaffen. Als erster hat A. Witzel diese Methode durch systematische Untersuchungen begründet. Baume, Herbst, Boedecker, Roese modifizierten die Methode Witzels. Miller und vor allem Preiswerk und Gysi haben dann durch experimentelle Untersuchungen die Einwirkung der angewandten Medikamente auf die nekrotischen Pulpareste untersucht, und durch bakteriologische und histologische Untersuchungen von Preiswerk, Boennecken, wurde die Pulpaamputation auf eine neue Grundlage gestellt.

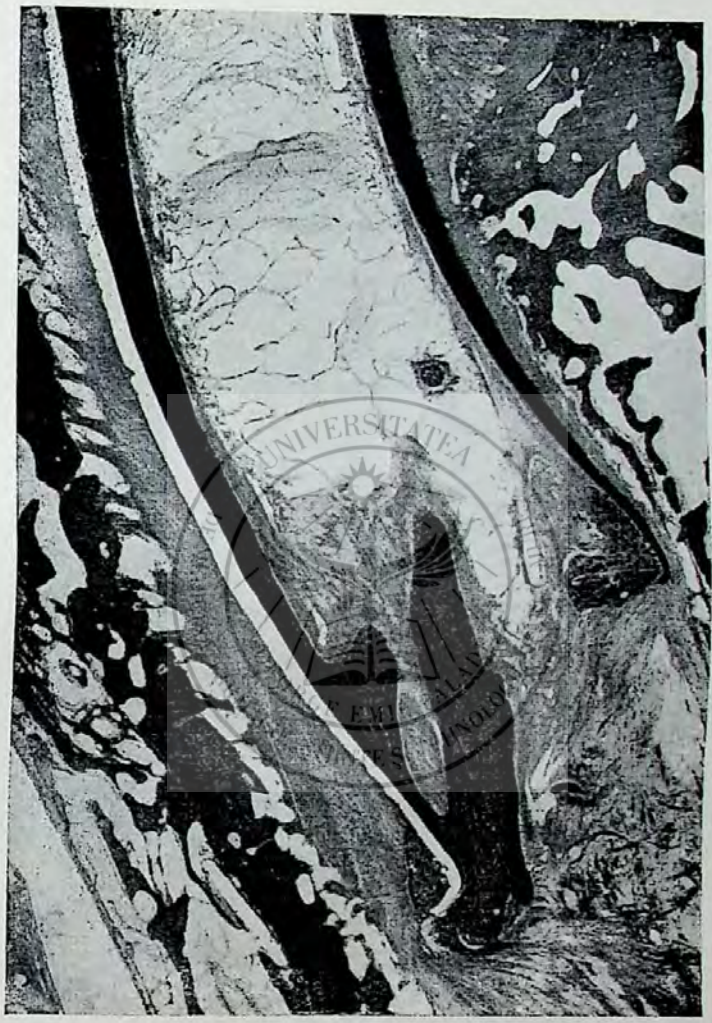

Neugebildetes Bindegewebe mit Zementablagerung am Dentin und Dentikalbildung.

Abb. 2468. Apikale Partie aus Übersichtsbild der Abb. 2467 (Vergrößerung 18 × linear).

In der Folge zeigte die Entwicklung der Anatomie der Wurzelkanäle, daß infolge des komplizierten Baues der Wurzelkanäle mit den Seitenkanälen, den apikalen Verzweigungen und den Bifurkationen der Kanäle, eine totale Entfernung der nekrotischen Pulpa in vielen Fällen eine Unmöglichkeit darstellt. (Es sei hier auf das Kapitel „Die Anatomie der Wurzelkanäle" verwiesen.) Forscher wie Preiswerk, Fischer, Heß, Zürcher, Moral. Adloff, Callahan, Davis, Talbot und Grove haben durch ihre Untersuchungen auf dem Gebiete der Anatomie der Wurzelkanäle der Weiterentwicklung der Pulpaamputationsmethode den Boden geebnet. In neuerer Zeit ist dann eine Reihe von experimentellen Arbeiten erschienen, die sich mit den Fragen des Verhaltens der nekrotischen mumifizierten Pulpa zum angrenzenden periodontalen Gewebe befaßten, unter Verwendung von Triopaste nach Gysi. Meyer

konnte im Tierexperiment den Nachweis erbringen, daß die nekrobiotische Zone am Foramen apicale das Bild eines Heilungsvorganges mit resultierender bindegewebiger Narbe zeigte, und daß das periodontale Bindegewebe ins Foramen apicale einwächst und an die Wurzelkanalwand Zement anlagert. Die bakteriologische Untersuchung der nekrotisierten Pulpastumpfe zeigten sterile Befunde. Müller zeigte dann an Hand von histologischen und bakteriologischen Untersuchungen von amputierten Pulpen am Menschen, daß dieselben Vor-

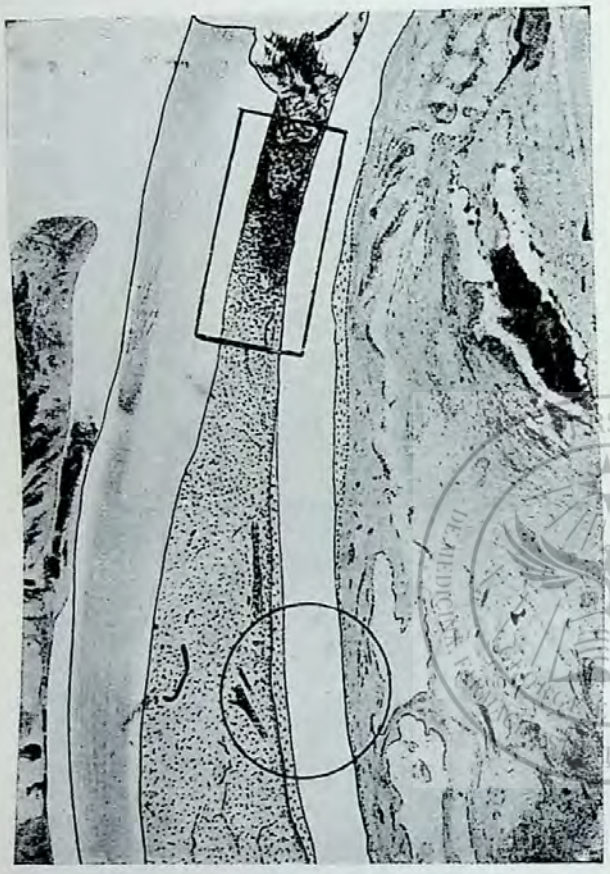

Abb. 2469.



Abb. 2470.

Abb. 2469. Übersichtsbild (Vergrößerung 14× linear) eines mittleren oberen Schneidezahns eines Kaninchens, mit Kobalt getötet und mit Triopaste mumifiziert.

Abb. 2470. Grenzzone zwischen alter toter Pulpa und dem neuen lebenden Gewebe (Vergrößerung 77× linear). *A* = Asbestfasern der Triopaste, *B* = Odontoblastenschicht der mumifizierten Pulpa, *C* = mumifizierte Pulpa, *D* = Granulationsgewebe, das die mumifizierte Pulpa auflöst, *E* = zur Ruhe gelangtes Granulationsgewebe, das sich später zu neuem Bindegewebe umwandelt.

gänge, wie sie Meyer im Tierexperiment nachgewiesen, auch beim Menschen in gleicher Weise vorkommen. An einem großen Material prüfte dann Lutz diese Befunde der Heilungsvorgänge am Foramen apicale nach und stellte fest, daß Zähne mit Pulpen von 1—6jähriger Mumifikationsdauer regelmäßig das Einwandern von periodontalem Bindegewebe ins Foramen apicale zeigen, daß die nekrotisierte Pulpa von diesem Gewebe abgebaut wird und an die zum Teil resorbierten Wurzelkanalwände neuer innerer Zement angelagert wird. Diese Anlagerung

des Zementes führt endlich zum Verschluß des Wurzelloches und der seitlichen Verzweigungen (s. Abb. 2467—2472).

Auch Weber konnte diese innere Zementbildung, sowie die dystrophische Verkalkung der autolytisch zerfallenden Pulpa und der Bindegewebszellen nachweisen.

Lutz konnte dann feststellen, daß das Mumifikationsmittel (Triopaste) noch nach einer Dauer von sechs Jahren in der Pulpakammer chemisch den Formaldehydnachweis zeigte und als ausreichendes Dauerantisepticum zu betrachten sei. Auch in bakteriologischer Hinsicht zeigten seine Unter-

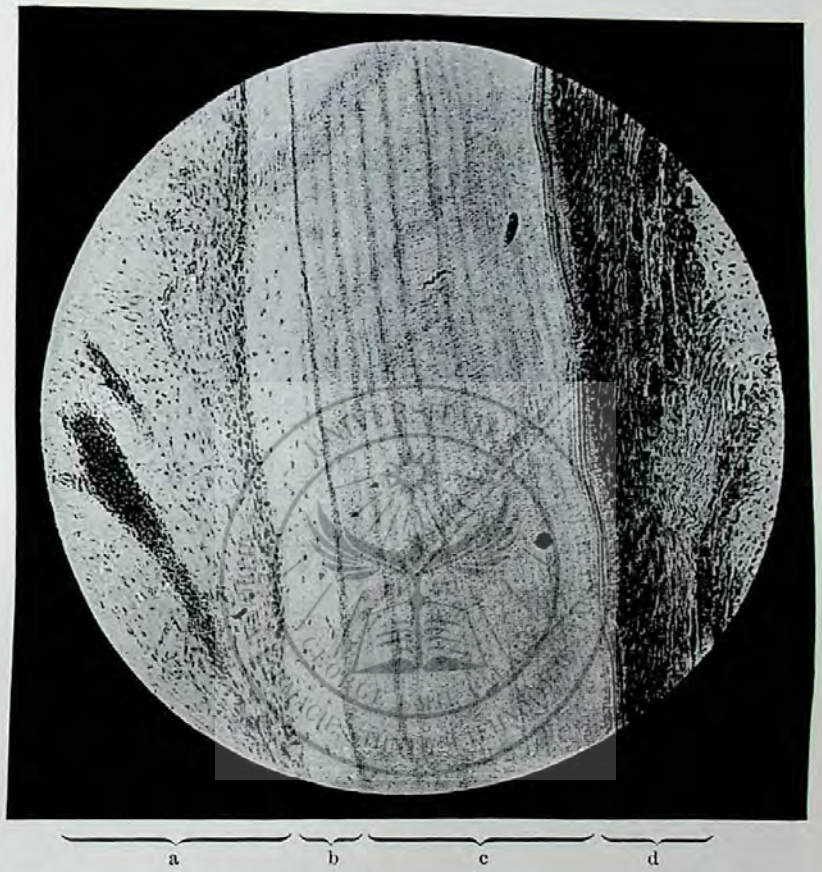

Abb. 2471. Zementneubildung im Wurzelkanal (Vergrößerung 60× linear).

a = Pulpagewebe; b = Neugebildeter sekundärer Zement; c = Dentin; d = Wurzelhaut.

suchungen, daß die amputierten Pulpen noch nach sechs Jahren vollständig steril waren.

Durch diese experimentellen Untersuchungen ist die Pulpaamputation auf eine neue Grundlage gestellt worden, und es darf dieselbe mit der Exstirpationsmethode als gleichberechtigte Methode der Wurzelbehandlung betrachtet werden.

Die Grundlage der Pulpaamputation bildet die Anatomie der Wurzelkanäle. Die bisherigen Resultate auf diesem Gebiete zeigen übereinstimmend, daß die totale Exstirpation der Pulpa und ein solides Ausfüllen der Wurzelkanäle bis zum Foramen apicale mit den heute gebräuchlichen Wurzelfüllungsmaterialien nur in sehr beschränktem Maße in der allgemeinen Praxis ausführbar sind. Die Pulpaexstirpation ist nach den histologischen Untersuchungen von Zähnen mit total exstirpierter Pulpa in vielen Fällen eine hohe Amputation und die Wurzelfüllung ist als nachherige Mumifikation der Pulpareste aufzufassen.

Die Amputationsmethode, erstrecke sie sich nun auf den ganzen oder nur teilweisen Pulpenstumpf im Wurzelkanal, ist prinzipiell bei sämtlichen Zahngattungen indiziert. Auch für die Gegner der Amputationsmethode kommt die Pulpaamputation in Betracht bei den Zähnen der ersten Dentition wegen der engen Wurzelkanäle und dem oft noch offenen Foramen apicale, ebenso bei den Zähnen junger Personen mit noch nicht



Abb. 2472. Übergangszone zwischen alter toter Pulpa und dem neuen lebenden Gewebe mit starker Vergrößerung (100 × linear). D = Dentin, M = mumifizierte alte Pulpa, G = Granulationsgewebe der jungen Pulpa (g^1 = die Resorptionszellen folgen den alten Blutbahnen, g^2 = die Resorptionszellen dringen zwischen die alten Nervenfaserbündel, g^3 = die Resorptionszellen lösen die alten Odontoblasten vom Dentin los), O = Odontoblasten der alten mumifizierten Pulpa, G = in der jungen Pulpa gibt es keine Odontoblasten mehr, daher kann kein neues Dentin gebildet werden, sondern nur Knochensubstanz.

abgeschlossenem Wurzelende. Bei älteren Personen mit engen Wurzelkanälen, bei stark abgekrümmten Wurzeln, bei bettlägerigen Personen, ist die Amputationsmethode ebenfalls vorzuziehen.

Für die Amputation der Pulpa kommen nur Pulpen in Betracht, die völlig gesund sind, hyperämisch oder partiell entzündet sind. Bei total entzündeten und eitrigen Formen der Pulpitis, sowie bei Gangrän, ist die Amputationsmethode kontraindiziert. In zweifelhaften Fällen von Pulpitis kann die hohe Amputation angewendet werden.

Voraussetzung für den Erfolg bei der Pulpaamputation ist eine genaue Diagnose des Zustandes der Pulpa und eine peinliche Asepsis bzw. Antisepsis.

Die Technik der Pulpaamputation wird im wesentlichen von den verschiedenen Autoren gleich ausgeführt:

Nachdem die Pulpa mit Arsen oder Scherbenkobalt vollständig abgetötet ist, wird der betreffende Zahn unter Cofferdam gelegt; die Kavität sorgfältig vom kariösen Dentin befreit und mit einem Antisepticum sterilisiert. Mit frisch ausgekochtem Bohrer wird nun die Pulpa im Pulpacavum entfernt, die Eingänge zum Wurzelkanal

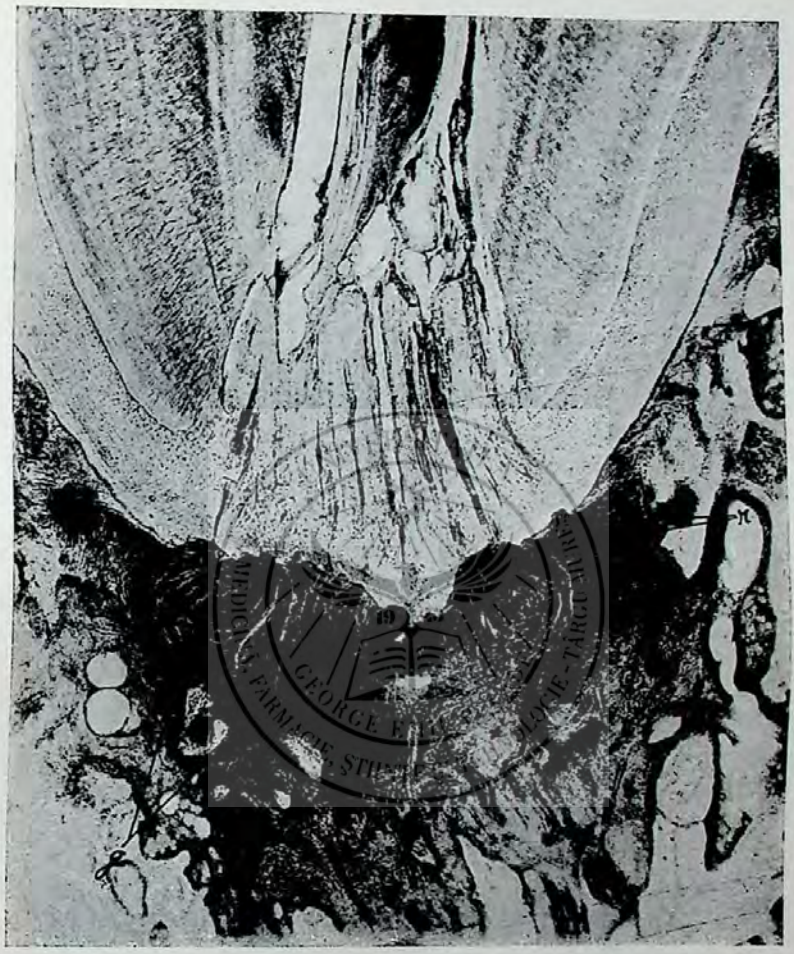

Abb. 2473. Längsschnitt durch die Wurzelspitze eines oberen Kaninns bei einem 6jährigen Hund. Pulpaamputation April 1922. Histologische Untersuchung September 1922. Am Apex deutliches Granulationsgewebe, der äußere Zement resorbierend, entsprechend den Mündungen der Foramina, in dieselben eindringend, darauf folgend Fibroblasten und junges Bindegewebe vom Periodont in die Foramina einwachsend. Innerer Zement noch nicht vorhanden, da dieses Bild ein Anfangsstadium des Prozesses darstellt.

werden etwas vertieft und mit gekochtem Wasser Blut und Pulpateile aus dem Cavum ausgespritzt. Für einige Minuten wird mit Trikresolformalin eine Einlage in die Pulpakammer gelegt. Nun wird mit einer ganz feinen sterilen Sonde die Wurzelpulpa auf die vollständige Abtötung hin geprüft. Eine mehrmalige Sondierung der Wurzelpulpa zum Zwecke des tieferen Eindringens von Medikamenten ist zu unterlassen, auch das Einpumpen von Amputationspasten soll unterbleiben.

Nun wird auf die amputierten Wurzelstümpfe das Amputations- oder Mumifikationsmittel gebracht, am besten mit ausgeglühter Asbestwatte zusammengemischt. Diese Paste soll ohne Druck auf die Pulpastümpfe aufgelegt werden, ebenso dürfen die nun folgenden Verschlußmittel nicht mit Druck eingelegt werden. Auf die Amputations-

paste folgt eine Schicht provisorischer Zement, darauf Phosphatzement und definitive Füllung.

Als Amputationspasten werden verschiedene Medikamentenmischungen, vor allem Formalin, empfohlen.

Die Formalinthymolpaste nach Bönnecken besteht aus:

Rp. Cocaini muriatici
Thymoli aa 1,0
Misce exactissime terendo
Adde Formalini 40% . . 1,0
Vas. alb. americ. 3,0
Zinc. oxyd. puriss. 7,0
u. f. p.

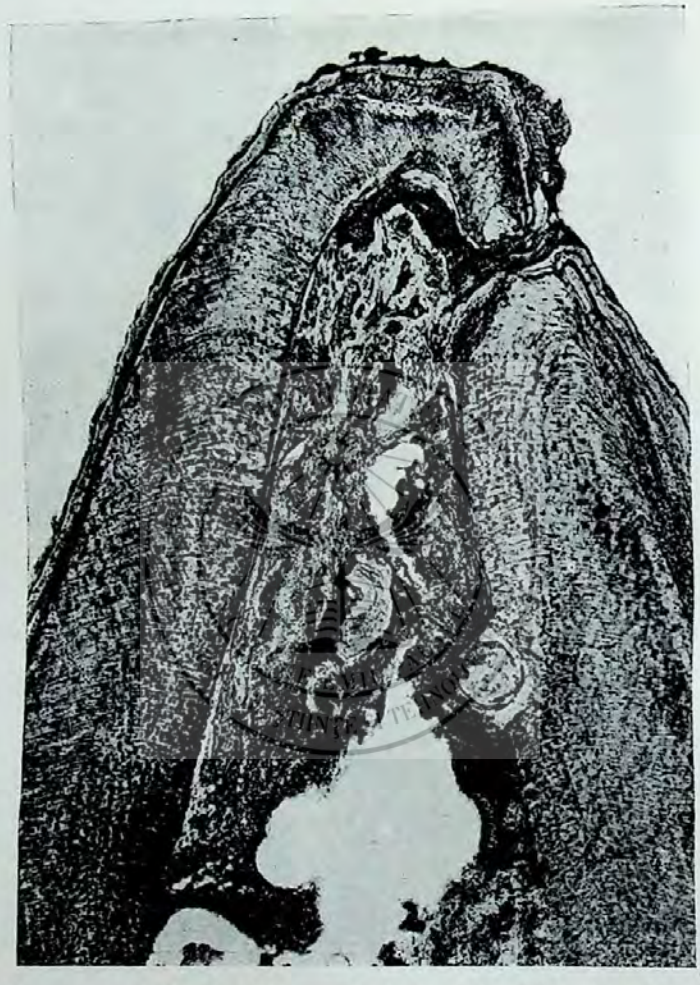

Abb. 2474. 16jähriger Knabe. $\underline{|5}$, Pulpaamputation, Mumifikationsdauer 7 Monate. Äußerer Zement und Periodont setzen sich ins Foramen fort, innere sekundäre Zementbildung auf das resorbierte Dentin im Foramen und im oberen Teil des Wurzelkanals.

Das 40% Formalin durchdringt die Wurzelpulpa schon nach 10—12 Minuten und bewirkt eine rasche Sterilisierung und Fixierung des Stumpfes, während Thymol als Dauerdesinfiziens in Betracht fällt. Nicht selten treten bei Anwendung von Amputationspasten mit 40% Formalin leichte periodontitische Reizungen auf, die aber nach einiger Zeit wieder verschwinden.

Weniger reizend wirkt das Trikresolformalin, das von einigen Autoren empfohlen wird. Fischer empfiehlt:

Rp. Trikresoli 4,0
Formalini 1,0
Glycerini gtt. . . . X
Zinc. oxyd.
Acid. boric. . . . . aa
q. s. u. f. p. m.

Sehr gute Resultate werden mit der von Gysi eingeführten Triopaste erhalten. Dieselbe ist folgendermaßen zusammengesetzt:

Rp.	Trikresoli	10,0 ccm
	Creolini	20,0 ccm
	Glycerini	4,0 ccm
	Trioxymethylen .	20 g
	Zinc. oxyd. . . .	66 g

Bakteriologische Untersuchungen über die Wirkung dieser Paste zeigen, daß dieselbe in Mengen von 0,01—0,1 nicht nur eine entwicklungshemmende,

Abb. 2475. 15jähriges Mädchen. $\overline{6}$ Pulpaamputation. Mumifikationsdauer 1 Jahr 5 Monate. Äußerer Zement und Periodont setzen sich ins Foramen hinein fort. Dem Dentin ist eine ein- bis zweischichtige innere sekundäre Zementlage aufgelagert. Im Innern des Foramen Granulationsgewebe, das noch mit dem Periodont in Verbindung steht.

sondern abtötende Wirkung auf Staphylokokken, Bac. coli und Bact. Pyocyaneus ausübt (Cuendet).

Die Wirkung der Triopaste besteht darin, daß sie einerseits aus leichtdiffundierbaren Stoffen wie Trikresol und Creolin bestehend, die Pulpastümpfe rasch durchdringt. Das Trioxymethylen verbindet sich mit der Flüssigkeit des Pulpastumpfes und bildet Formaldehyd in statu nascendi, das schon nach drei Stunden an der Wurzelspitze nachweisbar wird. Infolge der langsamen aber konstanten Abspaltung des Formalaldehyds aus dem Trioxymethylen ist dieses letztere dem 40% Formalin vorzuziehen, da hier die Reizerscheinungen im Periodont fehlen.

Kantorowicz empfiehlt nach seinen experimentellen Untersuchungen an Phantomzähnen und Tierzähnen eine Paste aus Zinkoxyd und gesättigter Lösung von Thymol und konzentrierter Carbolsäure.

Auch haben die Untersuchungen von Lutz gezeigt, daß das Trioxymethylen noch nach sechs Jahren die Formaldehydreaktion gibt, also ein Dauerantisepticum bildet, wie wir es für die Pulpaamputation wünschen müssen.

Abb. 2476. Querschnitt desselben Zahnes wie Abb. 2475, etwas mehr coronalwärts gelegen. Der Wurzelkanal ist ausgekleidet mit einer Schicht inneren sekundären Zementes, an welche sich eine zweite Schicht anschließt, ein kleines Lumen zwischen beiden offen lassend. In der Mitte des Kanals Granulationsgewebe.

Mißerfolge bei der Pulpaamputation treten auf bei falscher Indikationsstellung, wenn bereits infizierte, eitrige Pulpen amputiert werden, und bei ungenügender Asepsis und Antisepsis. Des ferneren bei Anwendung zu stark wirkender Mittel, wie 40 % Formalin, wie sie in den im Handel angebotenen Amputationspasten vielfach vorkommen.

Bei richtiger Diagnose des Pulpazustandes und Einhaltung aller vorgeschriebenen Kautelen ergibt die Pulpaamputation vorzügliche Resultate, so daß sie neben der Pulpaexstirpation als gleichwertige Methode zur Anwendung kommen darf.

Über die Heilungsvorgänge bei der Pulpaamputation geben die nachfolgenden Abbildungen aus der Arbeit von Lutz (Zürcher Schule) Aufschluß. Siehe Abb. 2477 bis 2486, S. 2293—2297.

Literatur: Siehe „Gangrän".

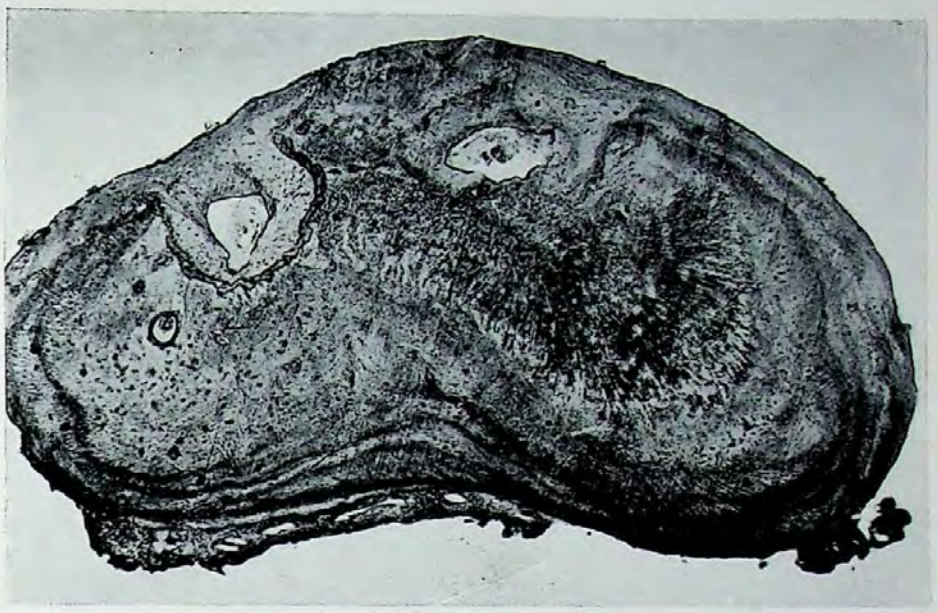

Abb. 2477. Knabe, 16jährig. ⌈6, Pulpaamputation, Mumifikationsdauer 1 Jahr 9 Monate. Querschnitt 1 (durch den Apex): Äußerer Zement, direkt in der Foramina sich fortsetzend. Die Lumina der Foramina durch sekundären Zement stark verkleinert, das letztere in Resorptionslakunen des Dentins eingelagert.

Abb. 2478. Querschnitt 2 desselben Zahnes wie in Abb. 2477, etwas mehr coronalwärts. Der Wurzelkanal zum größeren Teil durch sekundären inneren Zement ausgefüllt, der in Resorptionslakunen eingelagert ist. An zwei kleinen Lumina noch Granulationsgewebe vorhanden.

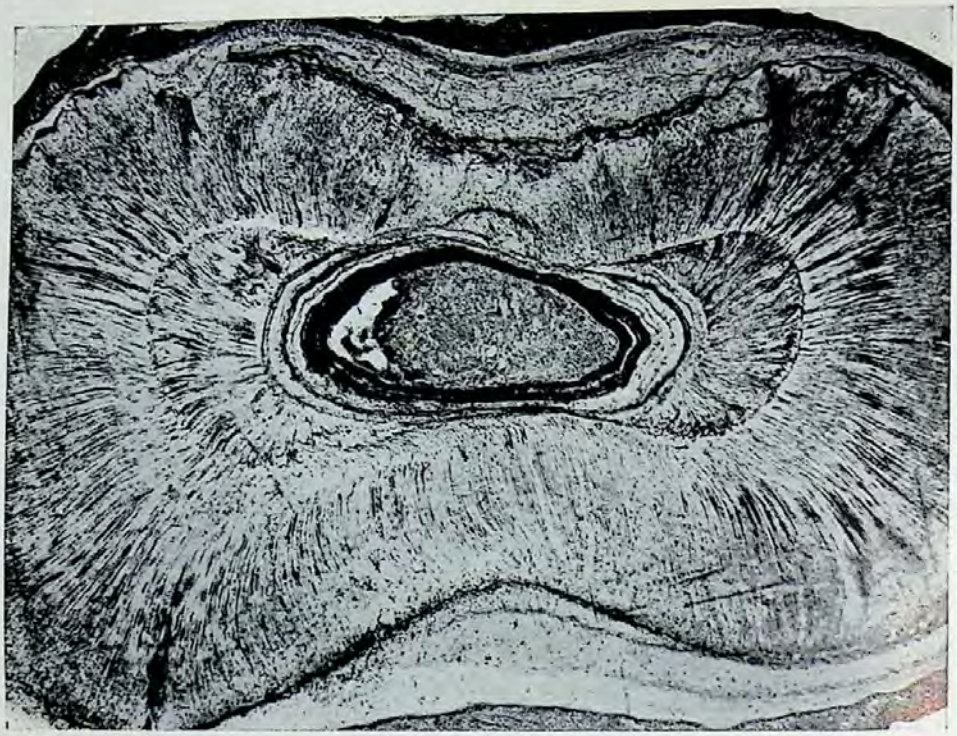

Abb. 2479. Knabe, 16jährig. $\lceil\overline{6}$, Pulpaamputation, Mumifikationsdauer 3 Jahre 6 Monate. Querschnitt 2 mm unterhalb des Apex. Schöne, lamellöse Anlagerung des Zementes im Wurzelkanal. Im Innern des Kanals Granulationsgewebe, das die mumifizierte Pulpa abbaut.

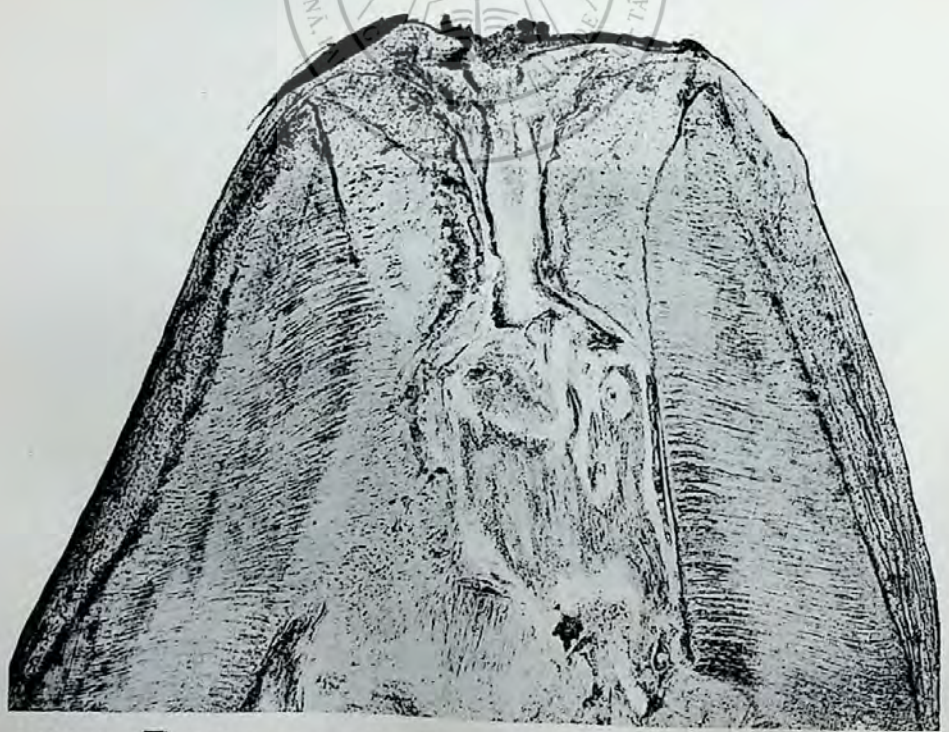

Abb. 2480. 15jährig. $\overline{6}\rfloor$, Pulpaamputation, Mumifikationsdauer 4 Jahre. Längsschnitt: Foramen apicale durch Resorption stark erweitert und bis auf ein kleines Lumen mit sekundärem Zement verschlossen, der bis zur mumifizierten Pulpa im Wurzelkanal reicht.



Abb. 2481. Querschnitt desselben Zahnes wie Abb. 2480, dist. Wurzel. Querschnitt unterhalb des Apex: Das Lumen des Kanals fast vollständig mit sekundärem Zement ausgefüllt. Im Innern ein Rest von Granulationsgewebe.

Abb. 2482. Knabe, 16jährig. $\overline{|6}$, Pulpaamputation, Mumifikationsdauer 4 Jahre. Längsschnitt: Stark erweitertes Foramen durch Resorption von Dentin, in die Resorptionslakunen eingelagerter sekundärer Zement, der den Apex abgeschlossen hat. Gegen die mumifizierte Pulpa sieht man Granulationsgewebe, das Dentin und Pulpa abbaut.

Abb. 2483. Knabe, 14jährig. $\overline{6|}$, Pulpaamputation, Mumifikationsdauer 4 Jahre 7 Monate. Querschnitt etwas unterhalb des Apex: Der Wurzelkanal fast völlig mit sekundärem Zement erfüllt.

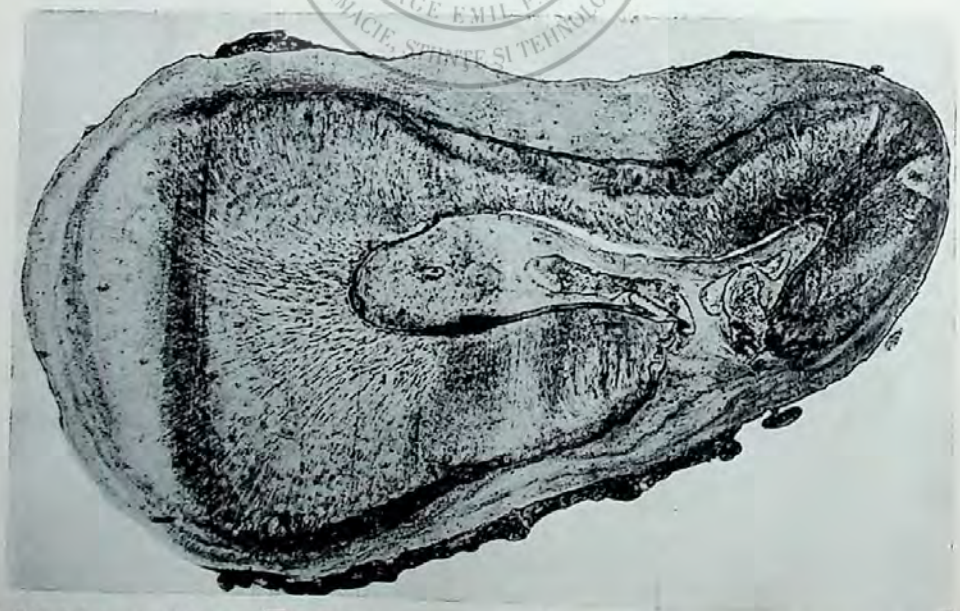

Abb. 2484. Mädchen, 14jährig. $\overline{|6}$, Pulpaamputation, Mumifikationsdauer 4 Jahre 8 Monate. Querschnitt durch den Apex: Der Wurzelkanal zeigt fast völlige Ausfüllung des Lumens durch sekundären inneren Zement, der mit dem äußeren Zement in direkter Verbindung steht. Die ganz kleinen vorhandenen Lumina sind mit Granulationsgewebe ausgefüllt.



Abb. 2485. Querschnitt durch den Wurzelkanal desselben Zahnes wie Abb. 2484. Der sekundäre Zement füllt den Wurzelkanal beinahe vollständig aus.

Abb. 2486. Knabe, 16jährig. Pulpaamputation, Mumifikationsdauer 5 Jahre 10 Monate. Längsschnitt: Der Schnitt trifft das Foramen in seiner Wandung, erkennbar daran, daß die äußeren Lamellen des Zementes nicht ins Foramen einbiegen. Der Abschluß des Foramen ist hier vollständig, wie sich aus den Serienschnitten zeigte.

Heß.

Pulpenkammer, Anatomie der. Inhaltsverzeichnis: Allgemeine Bemerkungen S. 2298. — Spezielle Topographie der Pulpenkammer bleibender Zähne S. 2299. — Spezielle Topographie der Pulpenkammer der Milchzähne S. 2307. — Sekundäre Dentinbildung S. 2307.

Allgemeine Bemerkungen. An jedem Zahnkörper unterscheidet man analog der Zahnkrone eine Kronenpulpa und analog der Wurzel eine Wurzelpulpa. Je nach der Zugehörigkeit zu einer der zwei Dentitionen — Milchzähne oder bleibende Zähne — und innerhalb dieser Dentitionen wiederum je nach Art und Alter der einzelnen Zähne, sind die Ausmaße und Formbildungen der Pulpen verschieden. Besondere Beachtung verdienen die Veränderungen und Formumgestaltungen, die die Pulpenkammer im Verlaufe ihrer Funktionszeit erleidet. Sekundärdentin wird bekanntlich in individuell verschieden starkem Maße und nach verschiedener Richtung hin zwischen Pulpasubstanz und den jugendlichen Pulpakammerwänden der vorfunktionellen Zeit im Leben des Zahnes abgesondert. Die Kenntnis der topographischen Beziehungen zwischen Kronenschale einerseits und Pulpakern andererseits ist natürlich von hoher praktischer Bedeutung.

Die Begrenzung der Pulpakammer. Wir unterscheiden bei der Pulpakammer ganz allgemein eine horizontal sich erstreckende, okklusal sich befindende Pulpakammerdecke, vertikal gestellte Pulpakammerseitenwände, einen horizontalverlaufenden cervical gelegenen Pulpakammerboden; von letzterem ist zu bemerken, daß einwurzeligen Zähnen eine ausgesprochene bodenähnliche untere Kammerfläche fehlt. Sie ist nur angedeutet.

Den Pulpakammerboden mehrwurzeliger Zähne bezeichnen wir über den interradikulären Septen als Brücke, Bifurkationsstelle.

An der Kronenpulpa, dem Teil der Pulpa, der diese Kammer ausfüllt, unterscheiden wir den Kronenpulpakörper, die zentrale fleischige Masse, die Pulpenhörner, die okklusal ziehenden und in das Kammerdach ragenden, peripherstenZipfel oder Spitzen des Kronenpulpakörpers und endlich entgegengesetzt orientiert, also apikalwärts den Pulpahals, die Übergangsstelle vom Kronenpulpakörper in die Wurzelpulpen.

Die Lage der Pulpakammer, s. Pulpahöhle, Cavum dentis.

Die fleischige Masse der Kronenpulpa liegt bei den Molaren nach den Feststellungen von Trueb und in Übereinstimmung mit unseren klinischen, röntgenologischen und histologischen Beobachtungen in der Zahnhalsgegend; dies trifft natürlich im wesentlichen für junge Zähne, also Zähne ohne sekundären Dentinanbau zu. Ähnliches finden wir auch bei den Prämolaren.

Die Kronenpulpa der Frontzähne (Schneide- und Eckzähne) dagegen zieht sich weiter coronalwärts in das eigentliche Kronenmassiv hinein, im allgemeinen bis zum Übergang des unteren Zahnkronendrittels zum mittleren Abschnitt.

Durch sekundäre Dentinbildung wird natürlich im Laufe des Lebens der Pulpenhohlraum sehr wesentlich verändert, so daß verständlicherweise allgemeingültige Gesetzlichkeiten über Lage, Größe usw. nicht angegeben werden können. Im rezenten Menschengebiß (übrigens auch bei den Säugetierzähnen, besonders der Equiden), in viel geringerem Maße in den Zähnen des prähistorischen Menschen (Adloff), wird entsprechend der Funktion normalerweise während des Zahnlebens sekundäres Zahnbein gebildet.

Die Form der Kronenpulpa. Ganz allgemein wird gesagt, daß die Form der Kronenpulpa der äußeren Kronenform des Zahnes gleiche. Wenn diese Anschauung auch eine gewisse allgemeingültige Berechtigung hat, so kann man dies genau genommen doch nur von den Zähnen sagen, die kurz vor ihrem Eintritt in ihr funktionelles Leben sich befinden. Es ist also dieser Satz der Formgleichheit nicht für jeden Fall bis ins einzelne und konstant zutreffend, wie die nachfolgenden Zeilen zur Genüge zeigen werden; nur zur sehr oberflächlichen Orientierung darf man sich von diesen Verlaufsanalogien leiten lassen.

Ausgeprägten Höckern entsprechen natürlich (entwicklungsgeschichtlich ist das ja leicht verständlich) auch zentralgelegene und axialwärts zur Kronenpulpa ziehende Pulpenhörner, andererseits entsprechen Einbuchtungen, wie z. B. Fissuren des Schmelz-Zahnbeinmantels Einsenkungen des Pulpenkörpers.

Spezielle Topographie der Pulpenkammer bleibender Zähne. Obere mittlere und seitliche Schneidezähne (Abb. 4287—2491, 2501). Die Form der Pulpenkrone variiert bei beiden nur hinsichtlich der Größe; natürlich kommen besonders beim seitlichen Schneidezahn entsprechend dessen häufiger Kronenvariabilität (bekanntlich 3 Haupttypen) vielfache spezielle Formen vor.

Abb. 2487. Schädel eines 6jährigen Individuums. Intraorale Aufnahme der Zwischenkieferregion. Man beachte bei dieser und allen folgenden intraoralen Gebißaufnahmen kindlicher Schädel Alter, Stadium der Milchzahnresorption, des Wurzelwachstums, Lage der Ersatzzähne, Topographie der Pulpenräume, Verlauf der Einzelteile der knöchernen Alveolen.

Die Kronenpulpa, massig, liegt im cervicalen Drittel der Krone. Sie stellt ein flaches, in ihrer größten horizontalen Ausdehnung mesialdistal orientiertes, meißelförmiges Gebilde dar, das zur Schneidekante scharf ausläuft und im jugendlichen Stadium 3 incisal-randständige Divertikel (Pulpenzipfel oder Hörner) aufweist; je eines an der mesialen bzw. distal-incisalen Randecke und eines in der Mitte. Sind diese — namentlich das stärker nach lateral ziehende mesiale Pulpenhorn (Winkelmerkmal der Zähne!) — bedeutend entwickelt, so verschwinden sie viel später und langsamer als die entsprechenden Tubercula der Schmelzschneidekante (R. Loos). Sind palatinalcervicale Tubercula vorhanden, so ziehen keine besonderen Pulpaspitzen in diese Höcker, höchstens kann eine entsprechend gerichtete schwache Ausbuchtung innerhalb des Wurzelhalsteiles (d. i. jener Teil des Cervix dentis, der nicht mehr von Schmelz bedeckt ist) vorhanden sein.

Abb. 2488.

Abb. 2489.

Abb. 2490.

Abb. 2488. Schädel eines 11jährigen weiblichen Individuums. Zwischenkieferregion. Abb. 2489 u. 2490. Obere mittlere Schneidezähne. (Die Mediansagittalebene teilt den Zahn in eine mesiale und distale Hälfte, die Medianfacialebene in einen facialen und palatinal-lingualen Teil.) Man beachte den geraden Pulpenverlauf. die cervicale Erweiterung, die mesialen und distalen Pulpenhörner, die verschiedene Stärke der Pulpakammerwände, so besonders dick cervical entsprechend dem Schmelzrand, dagegen sehr schmächtig in Pulpaspitzenhöhe lingual, weniger labial.

Die Pulpa nimmt einen meist geraden Verlauf in sagittaler Richtung, sie macht also nicht den ca. 16° betragenden Profilwinkel der Schneideszähne mit. Zur Schneidekante verlängert, würde sie über die Kante nach labial hinwegziehen. Ganz analog ist ihr Verlauf in Hinsicht auf den Frontalwinkel, was besonders für den seitlichen Schneidezahn gilt.

[1]) Abb. 2489—2491, 2494, 2496, 2498—2503 aus R. Loos, Topographie der Pulpahöhle. Österr.-Ung. Vjschr. Zahnheilk. 25 (1909).

In sagittaler, also labiopalatinaler Richtung betrachtet, ist die Kronenpulpa kurz vor dem Übergang in die mehr rundliche Wurzelpulpa etwa in Zahnfleischrandhöhe beiderseits leicht vorgewulstet.

An zwei Stellen (durchschnittlich) tritt die Pulpa, was praktisch bedeutungsvoll, sehr nahe an die Oberfläche heran, sofern es sich um jugendliche Zähne handelt. Das starke lateral-approximale Vordringen der mesialen Pulpenspitze wurde schon erwähnt.

Abb. 2491. Obere seitliche Schneidezähne und untere Schneidezähne. Dem ausgesprochenen lingualen Tuberculum entspricht nur eine geringe Ausbuchtung der Pulpa. Das Zahnbein ist wiederum cervical sehr mächtig. Bei den seitlichen oberen Schneidezähnen ist sehr deutlich, wie den scharf ausgezogenen mesialen Ecken ein ebenso spitzes und nahe an die mesio-approximale Seite auslaufendes Pulpendivertikel entspricht. Auch bei den unteren Schneidezähnen zieht die Pulpa lingual sehr nahe an die Oberfläche.

Die andere oberflächliche Lage befindet sich an der palatinalen Fläche entsprechend deren tiefster Konkavität.

Durch sekundäre Dentinbildung wird der Kronenpulpenraum vor allem von der Kaukante und von palatinal her verkleinert, in hohen Graden kann der Kronenpulpenhohlraum völlig von diesem sekundären Zahnbein ausgefüllt werden (besonders bei abgekauten, bei kantenhypoplastischen Zähnen).

Da die Krone des seitlichen Schneidezahnes in ihrer Form sehr stark und nicht selten vom wohlausgebildeten, nur in den Massen etwas kleineren Typus des mittleren

Abb. 2492.

Abb. 2493.

Abb. 2492. Schädel eines 6jährigen Individuums. Symphysenregion des Unterkiefers. Wechselgebiß. Ein mittlerer Milchschneidezahn noch vorhanden, bleibende fehlen (Unterzahl), seitliche im Durchbruch.

Abb. 2493. Schädel eines 11jährigen Individuums. Symphysenregion des Unterkiefers.

Schneidezahnes über distal stark abgeschrägte und eckzahnähnliche Formen zum regelrecht geformten Zapfenzahn variiert, so zeigen auch die Pulpenkronen entsprechende Abweichungen in ihrem Verlauf.

Es ist ferner zu bemerken, daß den seitlichen oberen Schneidezähnen in der Regel der Profilwinkel abgeht, die Pulpaschneide trifft also als verlängert gedacht mit der Zahnkronenschneide zusammen.

Kegelförmige Zähne haben eine symmetrisch gebaute spitzwinklige und in Divertikel auslaufende Kronenpulpa; im allgemeinen ragt auch bei diesen die mesiale Pulpenspitze sowohl incisal als mesio-approximal näher an die Oberfläche heran als die distale.

Die unteren Schneidezähne (Abb. 2491, 2492, 2493, 2503). Abnorme Kronenformen kommen bekanntlich bei diesen kleinsten menschlichen Zähnen nicht vor.

Entsprechend dem auch hier ausgebildeten nach Mühlreiter im Durchschnitt 17—21° betragenden Profilwinkel, liegt die Verlängerungslinie der Pulpa labial von der Zahnkronenschneide, die Kronenpulpa macht also die sagittale Winkelbildung zwischen Wurzel und Krone nicht mit.

Der größte Durchmesser liegt mesial-distal entsprechend der Kante der Kronenpulpa, die sich gleichmäßig ohne Ausbauchung oder Absatzbildung in die Wurzelpulpa fortsetzt; die größte Ausdehnung liegt demnach etwa in der horizontalen Halbierungsebene der Zahnkrone; im weiteren Verlaufe cervicalwärts verjüngt sich die Pulpakrone in mesial-distaler Richtung, sie nimmt dagegen an Ausdehnung zu in labio-lingualer Richtung.

Die oberen und unteren Eckzähne (Abb. 2493, 2494, 2505). Die oberen und unteren Eckzähne sind sich nur bis zu einem gewissen Grade ähnlich. Was den Kronenpulpenraum betrifft, so ist hier nur auf zwei Differenzpunkte aufmerksam zu machen. Dem oberen Caninus geht ein Profilwinkel ab, der untere besitzt einen von 25—27° (Mühlreiter); demnach verläuft auch hier die Verlängerungslinie der Pulpenachse labial von der Zahnkrone. Die oberen Eckzähne haben bekanntlich ein meist kräftig entwickeltes Tuberculum, das allerdings nur selten abnorme Größe erreicht (z. B. Fall Zuckerkandl); unteren Eckzähnen geht ein irgendwie besonders betontes Tuberculum ab. Im letzteren Falle tritt keine Beziehung der Stammpulpa zur tuberkulären Ausbuchtung auf; hingegen kann dies bei stark entwickeltem Tuberculum oberer Eckzähne in Form eines kleinen niedrigen Divertikels der Fall sein.

Abb. 2494. Obere und untere Eckzähne. Dem Tuberculum entspricht kein Pulpenhorn; die Kammerwände sind besonders hier, wie überhaupt cervical, sehr stark. Approximal ebenfalls mächtig, gute Verankerungsmöglichkeiten. Die Pulpa verläuft im Kronenteil gerade gegen die Spitze.

Die Kronenpulpa kommt, wie bei den Schneidezähnen, an der palatinalen Fläche in Höhe der Pulpaspitze der Zahnkronenoberfläche am nächsten; auch ist hier der Schmelzüberzug wiederum analog den Schneidezähnen am dünnsten.

Die Form der Kronenpulpa ist spindelig, sie endet in labio-lingualer bzw. palatinaler Richtung in spitzem Winkel, in mesial-distaler (facialer) Richtung stumpf abgerundet in Form eines schmalen Kammes. Die Kronenpulpa liegt im mittleren und cervicalen Drittel, und zwar so, daß in letzterem die Hauptmasse breit aus der Wurzelpulpa zur schlanken Spitze der Kronenpulpa sich entwickelt.

Die Prämolaren. Die Zweihöckerigkeit der Prämolaren spiegelt sich auch im Aufbau der Pulpenkrone wieder. Während die Schneidezahnkronenpulpen eine stark betonte mesial-distale Entwicklung haben, die Kronenpulpa des Eckzahnes eine überragend facial-orale und nur sehr schmale mesial-distale, ist die bucco-palatinale bzw. linguale Ausdehnung der Kronenpulpa der zweihöckerigen Prämolaren eine sehr erhebliche und die der mesial-distalen ebenfalls wieder eine gesteigerte. Im großen

und ganzen ist aber die flach-längsovale Pulpa facial-oral orientiert. Bei den zweiwurzeligen Prämolaren begegnen wir zum ersten Male eigentlichen Pulpenkammern, die einen der Bifurkation der Wurzeln entsprechenden Kammerboden besitzen; dementsprechend entspringt die Kronenpulpa aus zwei Wurzelpulpen.

a) Obere Prämolaren (Abb. 2495, 2496, 2503). Da den oberen Prämolaren stark ausgezogene facial-oral gestellte Höcker zukommen, so ist auch die Kronenpulpa deutlich und erheblich zweigezipfelt. Zwei in breiter Basis getrennt voneinander aus den Kronenpulpamassiv entspringende und durch einen tiefen Graben getrennte Pulpenhörnerenden ziehen spitz ausgezogen in das Zahnbein der Kronenhöcker. Das buccale Horn ist bei den Prämolaren nicht unbedeutend länger als das palatinale, auch dann, wenn die beiden Höcker, wie das für den zweiten Prämolaren allgemein zutrifft, gleich hoch sind. Es hat also das buccale Pulpenhorn die dünnste Hartsubstanzschale; von dem Endpunkt des palatinal-okklusalen Abhanges, dieses facialen Höckers der Kaufurchen, ist demnach die Pulpa am raschesten zu erreichen; der tiefste Punkt der Fissur ist also von der lingualen Pulpaspitze weiter entfernt als von der buccalen. Das Pulpadach erstreckt sich von Höcker- zu Höckerspitze und von der mesialen zur distalen Seitenwand, diese kräftige Kammer- bzw. Zahnbeindecke ist scharf in die Kammer vorgebuckelt. Die Höhe der Pulpakammer — von einer Kammer im engeren Sinn sprechen wir nur dann, wenn das Wurzelmassiv in normaler Höhe, also unterhalb des Zahnhalses, in zwei Wurzeln gespalten ist — ist natürlicherweise variabel. Den größten facial-oralen Durchmesser finden wir am Zahnhals, der Basis der Kronenpulpa vor ihrem Ursprung aus der Wurzelpulpa.

Abb. 2495. Schädel eines 11jährigen weiblichen Individuums. Oberkiefer. Prämolarengegend, mesial Eckzahn im Durchbruch; distal Wurzeln des tiefzerstörten ersten bleibenden Molaren; zweiter bleibender Molar kurz vor Okklusionsstellung.

Abb. 2496. Obere Prämolaren: Die ersten 5 Schliffe sind bukko-lingual gerichtet: hier ist besonders bemerkenswert die Stärke des Kammerdaches, ferner die Schwäche der lingualen, das buccale Pulpenhorn deckenden Wand, namentlich bei besonders hohen buccalen Höckern und jugendlichen Zähnen. Man beachte auch die unterschiedliche Höhe des buccalen und palatinalen Pulpenhornes (entsprechend den Höckerhöhen). Der Schliff 6 ist mesial-distal zwischen den Höckern gerichtet. Bemerkenswert ist die massive Krone, das Pulpadach liegt etwa in der Höhe des Schmelzrandes.

Die Dentinwände, am Zahnhals am stärksten, konvergierend zur Kaufläche zu, werden auch in bezug auf den senkrechten Verlauf zur Längsachse schmäler; die starke Ausbauchung der cervicalen Kronenbasis wird also wesentlich vom Schmelz bedingt.

b) Untere Prämolaren (Abb. 2497, 2498, 2503). Da den ersten Prämolaren der ausgesprochene linguale Höcker fehlt, so hat die Kronenpulpa auch nach dieser Seite hin keine Ausprägung. Eine solche kommt dagegen den zweihöckerigen zweiten

unteren Prämolaren zu, wenn sie auch nie die Größe des buccalen Pulpenhornes erreicht; in solchen Fällen geht die Pulpaspitze jedoch nur wenig über den Schmelzrand hinaus. Die Kronenpulpaoberfläche verläuft also von buccal-okklusal schräg stark abfallend nach lingual-cervical.

Wie bei den oberen Prämolaren, so ist auch bei den unteren der kürzeste Weg von der Kaufläche zum buccalen Pulpenhorn. Unterhalb des Zahnhalses verjüngt sich die Kronenpulpa rasch zur Wurzelpulpa.

Die Molaren. Die Molaren kann man sich aus zwei Prämolaren entstanden denken, quadratische oder rautenförmige, breit mesial-distal und facial-oral entwickelte Gebilde entstehen dadurch: Mahlzähne. Dieser massigen, würfelförmigen Krone entsprechen auch weite, geräumige Pulpenkammern, die einen wohlmarkierten Kammerboden haben.

a) *Die oberen Molaren* (Abb. 2499, 2500, 2503). Bei den typisch rhomboid-gebauten Molaren (alle ersten, die meisten zweiten und vielfach auch die dritten Molaren) ist eine ausgesprochene geräumige Pulpakammer vorhanden; sowohl in mesial-distaler wie in facial-oraler Richtung dehnt sich der Raum aus. Überall dort aber, wo die

Abb. 2497. Schädel eines 11jährigen weiblichen Individuums. Unterkieferseitenregion. Wurzelwachstum des ersten Prämolaren abgeschlossen, des zweiten im Abschluß, des zweiten Molaren vor Abschluß, erster Molar frühzeitig extrahiert.

Abb. 2498. Untere Prämolaren: Man beachte die Kleinheit der lingualen Pulpenhörner und die Stärke der entsprechenden Dentinwand.

Krone in der bekannten Weise mesial-distal stark komprimiert ist, wird auch die Kammer zu einem engen facial-oral gestellten Spalt zusammengedrängt.

Der Anzahl der vollgebildeten Höcker entsprechen auch die Pulpenhörner.

Die Pulpakammer der typisch vier- und dreihöckerigen Molaren. Die Pulpakammer hat — ähnlich der Zahnkrone — die Form eines mehr breiten als hohen Würfels. Von dem Würfel der Kronenpulpamasse gehen vom Kammerboden, gebildet durch das Zahnbein der Bifurkationen, nach apikal die Wurzelpulpen; die palatinale, bucco-distale, und in der Mehrzahl der Fälle zwei mesio-buccale. Von dem Würfelmassiv nach okklusal ziehen die ungleich langen Pulpenhörner in die entsprechenden Kauhöcker. Die Kronenpulpa liegt im Zahnhalsgebiet, sie ist mehr facial-oral als mesial-distal in die Breite entwickelt. Zwischen den Pulpenhörnern senkt sich das Niveau der Pulpa verschieden tief, so daß die Pulpakammerhöhe eine wechselnde ist. Das Pulpakammerdach senkt sich in diese Einbuchtung in dem einen Fall mehr spitz bei hohen, lang ausgezogenen Höckern, in anderen Fällen bei stumpfen, breitbasigen Höckern mehr stumpf abgeflacht.

Die mesialen Pulpenhörner sind — wie auch die Kauhöcker selbst — länger und reichen näher an die Kaufläche heran, die distalen sind kürzer und durch breitere Dentinmassen von der Mastikationsfläche getrennt. Die buccalen Pulpenhörner sind

spitzer als die lingualen, das mesio-buccale Pulpenhorn reicht überhaupt am weitesten in das Zahnbein des entsprechenden Höckers und an die Kaufläche heran; im Gegensatz dazu ist das mesio-palatinale Horn kürzer und stark abgerundet, aber größer als das disto-palatinale; dem eventuell vorhandenen Tuberculum Carabelli fehlt ein Divertikel. Der kürzeste Weg von der Kaufurche führt zu dem bucco-mesialen Pulpenhorn.

Der Pulpenkammerboden ist nie glatt und eben, er springt stets in Form eines zugespitzten Kegels in die Pulpahöhle vor. Die Pulpenkammerwände sind kräftig, divergieren wenig nach okklusal, die mesiale, distale und buccale Kammerwand ist vor-

Abb. 2499. Obere erste und zweite Molaren. Die Schliffebenen gehen parallel der Längsachse sagittal auf den Zahn im Zahnbogen durch den lingualen und einen der buccalen Höcker. Die palatinale Wurzel der 4 ersten Schliffe ist links im Bild, die des 5. Schliffes rechts orientiert.

gebuckelt, die linguale verläuft mehr eben, ist kleiner und stellt bei den dreihöckerigen Molaren nur eine schmale, senkrecht gestellte Rille dar. Hier hat dann die Pulpakammer in der Horizontalebene die Form eines Dreieckes, dessen Basis buccal ist und dessen Spitze nach palatinal zieht.

Die Pulpakammer der atypisch gebauten oberen Molaren. Nicht gerade selten finden wir obere zweite, aber auch in wenigen Fällen dritte Molaren, die mesio-distal wie komprimiert erscheinen und deren Kronenhöcker von buccal nach

Abb. 2500. Obere Molaren. 1 und 2 Weisheitszähne, Schliffebene wie in Abb. 2499. Schliff 3 oberer erster Molar mit Schliffebene durch die palatinale und zwischen den beiden buccalen Wurzeln verlaufend. Schliff 4 und 5 obere erste und zweite Molaren mit Schliffebene durch beide buccale Wurzeln. Schliff 6 oberer zweiter Molar, Schliffebene parallel dem Zahnbogen durch palatinalen Höcker und palatinale Wurzel. Bei den vierhöckrigen Molaren sind zwei linguale Divertikel vorhanden; das mesiale ist bedeutend länger.

palatinal in einer Reihe verlaufen (Formen von Zuckerkandl und Black). Die Pulpakammer wird bei diesen oft zu einer buccal-palatinal verlaufenden, schmalen Spalte. Die Pulpenhörner können dabei ebenso wie die Kanäle annähernd in einer von buccal nach palatinal ziehenden Ebene hintereinanderliegen. Es ist selbstverständlich, daß die topographischen Verhältnisse um so atypischer gefunden werden, je bizarrer der Kronenbau ist.

b) *Die unteren Molaren* (Abb. 2497, 2501—2503). Die unteren Molaren haben im allgemeinen quadratische Form, und zwar so, daß der mesio-distale Durchmesser

den facial-oralen an Länge etwas überragt. Die Pulpakammer finden wir also — im Gegensatz zu der typischen Kammerform oberer Molaren — geräumiger in mesial-distaler Richtung. Wie die Pulpakammer in vielem der der oberen Molaren gleicht, so liegt sie ebenso ganz im Halsteil des Zahnes. Entsprechend der Wandformation der Krone

Abb. 2501. Untere Molaren. Schliffebene mesial-distal orientiert; mesio-approximale Seite im Bild links. Man beachte den Unterschied der mesialen (sehr lang und nahe an die Kaufläche heranreichend) und distalen Pulpenhörner, ferner die oft sehr weitgehende Verkleinerung der Pulpakammer unter Erhaltung ausgeprägter Pulpenhörner.

ist die distale Kammerwand die schmalste, leichtkonkav; alle übrigen sind breiter und dem Hohlraum entgegen gewölbt. Das Pulpakammerdach senkt sich in Form eines kantigen Wulstes von der sagittalen Längsfurche in die Höhle hinein; der Kammerboden wird von der leichtvorgebuckelten facial-oral gestellten Bifurkation gebildet.

Abb. 2502. Untere Molaren. Schliff 1 und 2 bucco-linguale Schliffebene durch mesiales Höckerpaar und mesiale Wurzel; links im Bilde die buccale Fläche. Schliff 3 und 4 ebenso orientiert, aber durch distale Höcker und distale Wurzel, rechts im Bild buccale Zahnfläche. Schliffe 5 und 6 ebenso orientiert, zwischen den Höckern über der Bifurkation. Schliffe 7, 8, 9 von 3 Molaren eines Individuums, Schliff 9 der Weisheitszahn, Schliff 8 der zweite und Schliff 7 der erste Molar. Bemerkenswert ist die zum Weisheitszahn an Umfang zunehmende Pulpakammer (der jüngste Zahn).

Das Pulpakammerdach ist ebenso wie die ganze Kaufläche leicht nach distal abfallend geneigt; da auch die Kronenpulpaoberfläche stark nach distal abfällt, so ist der distale Teil des Kammerdaches in der Vertikalen kräftiger und mächtiger gebaut als der mesiale Teil.

Auch bei den unteren Molaren ist die Höhe der Pulpenkammer sehr variabel.

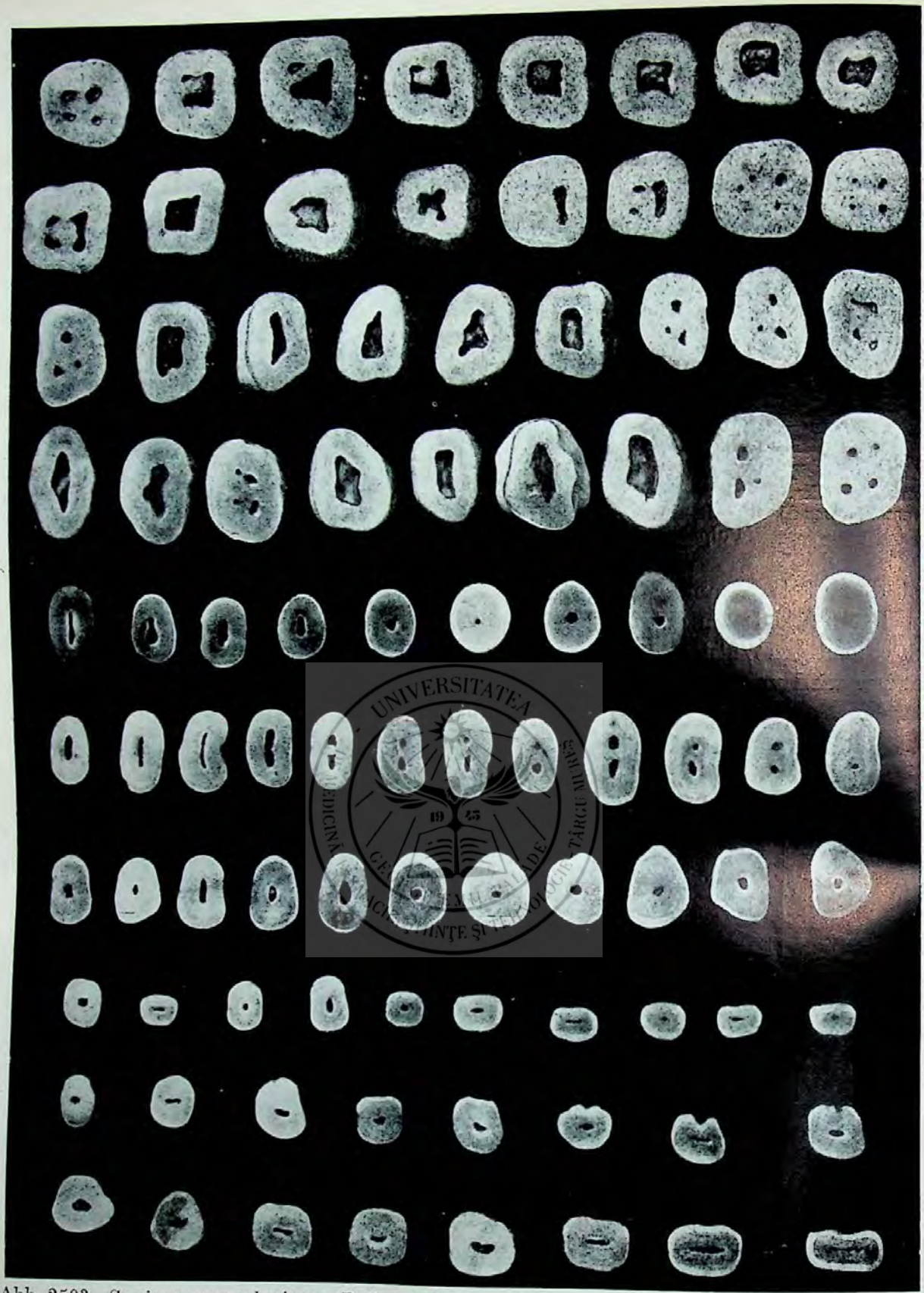

Abb. 2503. Serienquerschnitte. Reihe 1 oberer mittlerer Schneidezahn, labiale Seite oben; der erste Schliff geht durch die Pulpadivertikel, der letzte der Reihe in Höhe des Schmelzrandes; die distale Approximalseite links (vom Bild aus). Man beachte vor allem Anordnung und Stärke der vier Wände im Vergleich zur Ausdehnung der Pulpakammer. Reihe 2 analog orientierte Schliffe des oberen seitlichen Schneidezahnes; bemerkenswert die dünnen Approximalseiten, besonders in Zahnhalshöhe. Reihe 3 untere Schneidezähne. Reihe 4 Eckzähne. Reihe 5 obere erste und zweite Prämolaren. Oben im Bilde buccale Wand, rechts (vom Bild aus) mesiale Wand. Man beachte, daß im ersten Schliff nur die Pulpaspitze getroffen ist; die Approximalwände werden cervicalwärts immer schwächer. Reihe 6 untere Prämolaren. Reihe 7 und 8 obere Molaren, die breitere Approximalfläche ist rechts (vom Bild aus). Reihe 8, 1 Schliff etwas näher dem Zahnhals. Querschliffe Reihe 7, 2 und Reihe 8, 2 und 3 entsprechend dem dreihöckrigen Typus. Bei allen übrigen Schliffen sieht man von apikal aus in die Pulpahöhle und auf deren Kammerdach, also nicht auf den Kammerboden. Reihe 9 und 10 untere Molarenschliffe analog den oberen angefertigt.

Die mesialen Pulpenhörner sind größer, zugespitzter, verlaufen näher an die Kaufläche heran als die niedrigeren, abgestumpften distalen. Zwischen den buccalen und lingualen Pulpenhörnern ist in bezug auf Größe kein augenfälliger Unterschied.

Die lingualen und buccalen Kammerwände sind gleich stark, leicht zur Kammer vorgewölbt, die mesialen und distalen verlaufen gerade.

Abb. 2504.

Abb. 2505.

Abb. 2506.

Abb. 2504—2506. 2- bis 3jähriges männliches Individuum.

Abb. 2504. Zwischenkieferregion. Beginn der Resorption der Wurzelspitze an I|I, an II|II noch keine Resorption.

Abb. 2505. Unterkieferseitenregion. Erster und zweiter Milchbackenzahn, letzterer kurz vor Abschluß des Wurzelwachstums, erster bleibender Molar intraalveolär, ebenso Scherbchen des ersten bleibenden Prämolaren, zweiter röntgenologisch noch nicht feststellbar.

Abb. 2506. Symphysenregion des Unterkiefers. Mittlere Milchschneidezähne im Beginn der Resorption, seitliche Milchschneidezähne noch ganz, bleibende Keime intraalveolär.

Spezielle Topographie der Pulpakammer der Milchzähne (Abb. 2504 bis 2511). Die Pulpakrone der Milchzähne ist annähernd ein Abbild der Zahnkrone; auch entsprechen im großen und ganzen Form und Gestalt den analogen Pulpenkronen der bleibenden Zähne. Ein wesentlicher Unterschied — der für die Praxis große Bedeutung hat — besteht darin, daß die Kronenpulpenräume aller Milchzahnformen im Vergleich zum Kronen-, Zahnbein-, Schmelzmassiv größer, umfangreicher, voluminöser sind, als das für die bleibenden Pulpenkammern gilt. Die Einzelteile der Kronenpulpa erscheinen ferner plumper; so sind die an sich hohen und an die Kauflächen sehr nahe herantretenden Pulpenhörner mehr plump, breit, laufen nicht in so feiner Spitze aus.

Abb. 2507. 2- bis 3jähriges weibliches Individuum. Oberkieferseitenpartie; die großen Pulpenräume des Milcheckzahnes und der Milchbackenzähne sind erkennbar.

Aus der Tatsache, daß die Pulpa im Verhältnis zur Zahnbein-Schmelzkrone so umfangreich ist, ergibt sich auch, daß alle Wände der Kammer relativ dünn oder mit anderen Worten, daß die Pulpaoberfläche überall relativ nahe an die Oberfläche der Zahnkrone herantritt. Demnach sind die approximalen Kammerwände dünn, die Pulpenhörner ziehen nicht nur weit in die Kaufläche hinein, sie treten auch nahe an die senkrechten Wände heran; andererseits ist auch der Bifurkationsboden ein sehr dünner, schmächtiger.

Sekundäre Dentinbildung und Pulpakammer. Es wurde schon darauf hingewiesen, daß durch sekundäre Dentinbildungen während des funktionellen Lebens des Zahnes Abänderungen oft sehr erheblicher Natur in dem Hohlraumsystem des Zahnes und auch der Pulpakammer eintreten. Diese Tatsache zu kennen ist an sich schon wertvoll für die Praxis, wichtiger wäre aber, gewisse Gesetzmäßigkeiten auf-

zudecken, die einen Schluß auf die jeweiligen Verhältnisse gestatten würden. Untersuchungen über Sekundärdentinbildungen bleibender Zähne besitzen wir merkwürdigerweise sehr wenige, nur Szabó und nach ihm Trueb haben sich der Mühe unterzogen, durch Messungen gewisse Anhaltspunkte zu gewinnen, die Trueb'schen Ergebnisse wurden in neuerer Zeit von F. Wagner nachgeprüft und bestätigt; die Verhältnisse

Abb. 2508.

Abb. 2509.

Abb. 2510.

Abb. 2508—2510. Schädel eines 4- bis 5jährigen Individuums.

Abb. 2508. Oberkieferseite. Abb. 2509. Unterkieferseite. Abb. 2510. Unterkieferfront. Anlage des zweiten Prämolaren röntgenologisch sichtbar, die des ersten Prämolaren sehr klein; das Scherbchen des zweiten Molaren nicht sichtbar. Auffallende Retardation, die ihre Erklärung findet in dem Vorhandensein starker hypoplastischer Defekte an allen Milchmolaren und dem Kronenscherbchen der ersten bleibenden Molaren.

bei Milchzähnen sind überhaupt noch nicht gewürdigt worden. Es ist natürlich, daß solche Messungen auch bei einem größeren Material als dem von Trueb berücksichtigen nur bedingten Wert haben können.

Die wichtigsten Ergebnisse Truebs seien in folgendem kurz angedeutet.

Backenzähne. Zunächst geht auch aus den Untersuchungen von Trueb hervor, daß die Kronenpulpa der Molaren im Gebiet des Zahnhalses sich befindet; bei jugendlichen Individuen ragt ein Teil der Pulpenkammer in das untere (cervicale) Drittel der Zahnkrone; der Dentinkegel des Pulpendaches (s. weiter vorne) erreicht in solchen Fällen (bis zu 21 Jahren) wie Trueb sagt, die Zahnhalsgrenze nicht; bei Molaren 41—70jähriger Individuen dagegen ragt dieser Dachkegel bis über die Zahnhalsgrenze sogar in den Wurzelteil noch hinein.

Abb. 2511. Schädel eines 6jährigen Individuums. Unterkieferseitenregion. Milchbackenzähne im Beginn der Resorption. Erster bleibender Molar vor Abschluß der Wurzelbildung, Krone des zweiten intraalveolär fertig, dritter röntgenographisch nicht feststellbar.

Was nun die Apposition von sekundärem Zahnbein an den seitlichen Kammerwandungen betrifft, so wissen wir aus täglichen Erfahrungen klinischer und histologischer Natur, daß im Laufe des Lebens von diesen Wänden aus eine erhebliche Einengung der Kammer stattfinden kann; beispielsweise hat Trueb feststellen können, daß die mesialen und distalen Wände erster Molaren in Kammerdachhöhe in den ersten 20 Jahren von Durchtritt an um ca. 0,5 mm an Durchmesser gewonnen haben. Die Kammerwände, die nach Trueb vor dem Durchtritt also vor Einsetzen sekundärer Zahnbeinbildung, flach und eben sein sollen, wurden auf diese Weise immer stärker gegen den Kammerhohlraum ausgebaucht.

Auch die Prämolaren zeigen Zunahme der seitlichen Kammerwände, Trueb fand eine solche von 0,4 mm für obere erste Prämolaren von Individuen in dreißiger Jahren. Er konnte feststellen — unsere Erfahrungen lehren uns das gleiche —, daß

die Dentinbildung an den seitlichen Kammerwandungen in der Gegend des Zahnhalses bedeutender ist, als in der Höhe des Kammerdaches. Die seitlichen Kammerwandungen der Frontzähne erhalten gleichfalls eine Apposition von Sekundärdentin.

Umfangreicher und rascher verläuft aber die Apposition in der Vertikalen: Vortreiben des gewinkelten Kammerdaches nach apikal und Verwachsen des Kammerbodens nach okklusal. So fand beispielsweise Trueb bei oberen ersten Molaren nach 20 Jahren Funktion eine Gesamtzunahme des oberen und unteren Dentinkegels von 1,5 mm.

Auch an den Frontzähnen findet vom Kammerdach her eine starke Verengung der Kammer statt.

Diese nicht selten zur Atresie führenden physiologischen Prozesse gehen nun das ganze Leben hindurch vor sich; manchmal rascher und gleichmäßiger, manchmal langsamer und ungleichmäßiger.

Während diese Sekundärdentinbildung bei den bleibenden Zähnen eine natürliche Funktion der Pulpa darstellt, vermissen wir bei den Milchzähnen fast jede derartige Fähigkeit der Odontoplasten. Dieses immerhin auffallende Vorkommnis erinnert an die Zähne prähistorischer Menschen, die bekanntlich (z. B. Homo Heidelbergensis) große Pulpenkammern in stark abgekauten Zähnen besitzen; Adloff ist der Anschauung, daß die Fähigkeit Sekundärdentin zu bilden eine phylogenetische Anpassung an gesteigerte mechanische Inanspruchnahme ist, die die primitiveren rezenten Milchzähne noch nicht in größerem Maße erworben haben.

Literatur: Fabian, Spezielle Anatomie des Gebisses (Leipzig, Klinkhardt 1928). — Lenhossék, M. v., Makroskopische Anatomie. In Scheff, Handb. d. Zahnheilk., 4. Aufl. (Wien-Leipzig, Hölder-Pichler-Tempsky 1922). — Loos, R., Topographie der Pulpahöhle mit Rücksicht auf die Präparation der Kavität. Österr.-Ung. Vjschr. Zahnheilk. **1909**, 40. — Mühlreiter, Anatomie des menschlichen Gebisses, 4. Aufl., bearbeitet von De Jonge Cohen (Leipzig, Felix 1920). — Sicher-Tandler, Anatomie für Zahnärzte (Berlin, Springer 1928). — Wagner, Untersuchungen über die Größenverhältnisse des Cavum pulpae und seiner Wände. Dtsch. Mschr. Zahnheilk. **1927**, 1027, dort auch andere Zeitschriftenliteratur. *Rebel.*

Pulpakrankheiten, Die Behandlung der. Inhaltsverzeichnis: Allgemeines S. 2309. — Pulpenüberkappung. Die direkte Überkappung der freigelegten Pulpa S. 2311. — Die sogen. indirekte Überkappung S. 2323. — Die Überkappung des lebenden Pulpenstumpfes S. 2328. — Die Amputation S. 2332.

Allgemeines. In den Zeiten vor 1874 herrschte noch vielfach (s. weiter unten dagegen Albrecht) empirisches Arbeiten auf dem Gebiete der Pulpabehandlung. Solange keine Vorstellungen über den Zustand der Pulpa, die man als klinisch gesund ansehen muß, und über die, die man als erkrankt bezeichnet, vorhanden waren, solange mußte die Behandlung empirisch bleiben.

Natürlich gab es auch in den Zeiten vor dieser Cäsur, die wir Adolf Witzel verdanken, einzelne intuitiv empfindende und handelnde Praktiker, die Methoden anwandten, deren Zweckmäßigkeit überraschend erscheinen muß.

Alle möglichen Chemikalien und alle möglichen lokalen und allgemeinen Behandlungsmethoden werden angewandt, gerühmt, vergessen und wieder enthusiastisch empfohlen. Bald sollte das Beste das Ausbrennen der kariösen Höhle, bald das des ganzen Kanales sein; bald hieß es: nur ja nicht die Pulpa berühren, sondern sie sofort luftdicht nach außen abschließen. Wieder andere nahmen ätzende Mittel wie anorganische Säuren, Arsen und füllten hierauf die Höhle ab. Endlich gab es auch schon Praktiker (z. B. Chase 1867), die die Pulpa regelrecht amputierten und Medikamente auf den Stumpf auflegten, oder solche, die prinzipiell die Pulpa exstirpierten, wie das John Hunter empfohlen hatte.

Dieses regellose und auf ungenügenden Vorstellungen pathologischer Vorgänge beruhende Tasten und Suchen erhält 1858 zum ersten Male durch die für damalige Zeit auf überraschend hohem wissenschaftlichen Niveau stehenden Mitteilungen Eduard

Albrechts in seinem Lehrbuch eine gewisse erste Richtung. Albrecht versuchte zunächst die Pulpakrankheiten in ihrem Wesen zu erkennen. Seine Beschreibung der pathologischen Prozesse in der schmerzenden, erkrankten Pulpa sind als der erste Versuch, die pulpitischen Prozesse vom zellularpathologischen Standpunkt aus zu erfassen, zu bezeichnen. Selbst für den Leser von heute erscheinen seine Ausführungen nicht nur im Vergleich zu den Auffassungen vor dessen Zeit (wie z. B. die Linderers) als überraschend wissenschaftlich, sondern auch in Ansehung unserer heutigen Anschauung durchaus vom modernen Geiste beseelt. So weist er, um nur ein charakteristisches Beispiel anzuführen, auf den Unterschied im Verlauf der entzündlichen Prozesse bei freiliegender Pulpa und bei geschlossenem Pulpenraume hin; er schildert die wichtigen Folgen der Öffnung, des Sekretabflusses nach außen, er zählt auch die Prozesse in der freiliegenden zu den chronischen, die in der abgedeckten Pulpa zu den akuten entzündlichen Krankheiten. Es ist nur verständlich, wenn wir bei ihm auch therapeutische Methoden, die auf diesen Erkenntnissen zielbewußt aufgebaut sind, finden. Albrecht steht noch völlig auf dem Standpunkt derer, die erkrankte Pulpen glauben zur Heilung bringen zu können. Er erstrebt durch reizende Tinkturen und andere derartige Maßnahmen eine vermehrte Bildung von Ersatzdentin, das den Defekt schützend nach außen gegen alle krankmachenden Agenzien abdecken soll. Um dies zu erreichen, glaubten Albrecht und seine Zeitgenossen, viele, oft bis zu 30 Sitzungen nötig zu haben. Die Folge war aber — Adolf Witzel hat später einmal darauf hingewiesen — der gangränöse Zerfall der Pulpa.

Nun kamen Semmelweis und Lister mit der antiseptischen Behandlung. In der Chirurgie fanden die Lehren von Lister — Semmelweis blieb unbeachtet — 1875 durch Volkmann allgemeinere Anwendung. Ein Jahr vorher — 1874 — hatte Adolf Witzel die Lehren der antiseptischen Wundbehandlung auf die Behandlung der Pulpa in modifizierter Weise übertragen und damit seinerseits die Lehren von Lister in die Zahnheilkunde eingeführt. Rasch verbreiteten sich seine Lehren, allerdings nicht ohne hier und da Widerspruch hervorzurufen. A. Witzel hat bei seinen Untersuchungen feststellen müssen, daß eine erkrankte Pulpa nicht zur Heilung gebracht werden kann. Die bloßgelegte, anscheinend gesunde Pulpa hielt Witzel 1874 und auch noch 1879 für ausheilbar; allerdings vermochte er keine histologischen Beweise der von ihm aus theoretischen Erkenntnissen angenommenen konsekutiven Ersatzdentinbildung oder Vernarbung zu erbringen. Auch die amputierten Wurzelpulpen sollten gleichfalls lebend erhalten werden können.

Witzel nahm nämlich an, daß (trotz der vorangegangenen Arsennekrotisierung!) die Wurzelpulpen leben und vollfunktionierend bleiben. Am Amputationsquerschnitt sollten sie sich durch Dentinneubildung abkapseln. Aber schon 1886 mußte dieser erfahrene und treffliche Beobachter sich überzeugen, daß die Wurzelpulpen bestenfalls zum nekrotischen, trockenen, mehr oder minder antiseptischen Pulpenfaden zusammenschrumpften! Auch die Amputationsmedikamente wurden damals andere, Witzel empfahl nunmehr Sublimatzement und Morphiumphenolpaste.

Während also nach Witzel's Ansicht Pulpen, die klinisch gesund befunden werden, oder Pulpen, die sich erst im „Irritationsstadium" befinden, nach antiseptischer Vorbehandlung (10% Phenoltanninlösung, Phenolzinkzement) zur Heilung gebracht werden können, gilt das für entzündete Pulpen nicht. Hier muß ein anderes Verfahren als die von ihm eingeführte direkte und indirekte Überkappung einsetzen, die Amputation dann, wenn der entzündliche Prozeß nur partielle periphere Pulpenteile ergriffen hat, also bei Pulpitis partialis. Ist dagegen die ganze Pulpa ergriffen — Pulpitis totalis mit ihren Ausgängen —, so muß die Pulpenexstirpation angestrebt werden. Beibeiden-

therapeutischen Methoden muß durch antiseptische Dauereinlage ein Zerfall der Pulpenreste verhindert und die apikale Wurzelhaut vor der Erkrankung vom Wurzelkanal aus behütet werden. Seine Anschauungen hat Adolf Witzel 1879 und 1899 niedergelegt.

Den von A. Witzel aufgestellten Prinzipien: jede Behandlung der Pulpa und der Kanäle darf nur unter antiseptischen Kautelen erfolgen, die Überkappung darf nur bei gesunden und irritierten Pulpen versucht werden, bei partieller Pulpitis wird amputiert, sonst stets exstirpiert, dann antiseptisch abgeschlossen und antiseptisch abgefüllt, hat sich im großen ganzen auch Miller angeschlossen.

Wir sehen dann in den Jahrzehnten, welche auf die in den Jahren 1874 und 1879 von Witzel gegebenen Richtlinien für die sog. Überkappung und die Amputation folgten, daß diese Methoden, wie es nur natürlich, nicht nur bis zum Extrem durchgeführt oder rundweg abgelehnt wurden, sondern daß auch ein rascher Wechsel in den antiseptischen Mitteln eintrat. Bönnecken trat besonders für die Amputation ein, andere Schulen hielten die Exstirpation für die beste Methode.

Anderen Gedankengängen begegnen wir erst wieder im 2. und 3. Jahrzehnt des 20. Jahrhunderts. Während bisher, fußend auf den Anschauungen und Lehren von Ad. Witzel und Miller, die dauerantiseptische Versorgung der von den Pulpenmassen befreiten Kanäle als notwendige Vorbedingung der Gesunderhaltung der apikalen Wurzelhaut angesehen wurde, halten Prinz, Davis u. a. die aseptische, nicht desinfizierend wirkende völlig reizlose Versorgung des Wurzelkanales durch wanddicht und bakteriendicht schließende Massen für das gegebene Verfahren. Diese Idee, das Kanalsystem bis in die Regio ramificationis, auf welche es hauptsächlich, ja ausschließlich ankommt, bakteriendicht abzuschließen und auszufüllen, schwebte auch Hermann Schröder vor. Nach jahrelangen Versuchen kam er zu einer ebenso originellen wie naheliegenden Methode, der Verkieselung des Inhalts der Pulpenendausläufer mit dem Kieselsäure-Tetramethylester.

Die Pulpenüberkappung. Die direkte Überkappung der freigelegten Pulpa (die Pulpenwunde). Mit dem Begriff „direkte Überkappung", den A. Witzel wie auch den der indirekten Überkappung geschaffen hat, wird auch heute noch die bewußte, nach gewissen heilkundlichen Prinzipien vorgenommene Überdeckung oder Abdeckung der auf natürlichem Wege oder auf künstliche Weise freigelegten Zahnpulpa zum Schutz gegen die von außen durch die Höhle kommenden Reize mit dem Ziel der Gesunderhaltung dieses Organes bezeichnet und gelehrt.

Die Pulpa liegt also stets irgendwo an ihrer Peripherie frei.

Eine Verwundung des Organes liegt aber schon dann vor, wenn der Schmelz — das Epithel — verlorengegangen ist. Allerdings spielen sich hier im freiliegenden Zahnbein allein keine entzündlichen Reaktionen am Gefäßbindegewebsapparat ab, weil dieser in ausgebildeter Form eben fehlt; aber wir dürfen nicht vergessen, daß die auf Reize irgendwie reagierenden Odontoplastenfortsätze in dem freiliegenden, des Schutzepithels beraubten Zahnbeinbezirks keine Gewebsformation für sich von mehr selbständigem Charakter darstellen, sondern in Zusammenhang mit den Odontoplasten und den nächstgelegenen Schichten des Pulpenparenchyms stehen. Werden die Lebensumstände und die sich abspielenden Prozesse in der Odontoplastenfaser innerhalb der freigelegten Zahnbeines betrachtet, so muß sich diese Betrachtung ohne weiteres, als naturnotwendig gegeben, auch zugleich auf die Odontoplasten und die Pulpa erstrecken. Demnach — im Hinblick auf die hier sich abspielenden Prozesse — kann sehr wohl auch im physiologischen Sinne das freiliegende Zahnbein als eine allerdings modifizierte Wundfläche angesehen werden. Ist nun auf irgendeine später genauer zu schildernde Weise die Zahnbeindecke auch noch verlorengegangen, so liegt eine Wunde,

eine grobe Verletzung im gewöhnlichen Sinne vor. Die Pulpa ist hier auch nach landläufigen Anschauungen verletzt. Die früher in der Literatur oft aufgestellte Behauptung, daß im Verlauf des Freilegens eine Verletzung der Pulpa, eine Verletzung der Odontoplastenschicht vermieden werden könne und müsse, daß also keine Wunde (im landläufigen Sinn!) entstehe, ist demnach unrichtig: Es muß stets zu einer groben Verletzung der Odontoplastenschicht und Eröffnung der darunterliegenden Schichten kommen. Damit ist auch eine traumatische Gefäßbahneröffnung, eine Verletzung des peripheren, zwischen Odontoplastenbündeln sich ausbreitenden Capillarplexus mit allen reaktiven Folgen verbunden. Noch Ad. Witzel war der Meinung, daß es durch die Schonung der Odontoplastenschicht viel eher zu einem Dentinverschluß der Öffnung kommen würde.

Es ist auch ferner stets damit zu rechnen, daß Fremdkörperteilchen bei dem Akt der Aufdeckung in die Odontoplastenschicht, ja auch unter dieser in die nächstfolgenden Gewebszonen, also in das Pulpenparenchym selbst gepreßt oder verschleppt werden. Solche Fremdkörperpartikelchen können exogener, sie können aber auch endogener Herkunft sein; meist wird es sich um beide handeln. Fremdstoffe exogener Natur können belebter und unbelebter Natur sein. Belebt: Mikrobenhaufen werden aus der Mundhöhle mit Schleim und Speichel durch die eröffnenden Instrumente, wie Handinstrumente (Zahnbeinschneider, Schmelzschneider, Sonde) oder Maschineninstrumente (Bohrer) in die Tiefe der Höhle und auf die verwundete Pulpa und in diese hineinbefördert. Oder aber — was noch häufiger der Fall sein dürfte — sie werden aus dem mit Lebewesen durchsetzten, kariösen Zahnbein in die Pulpa inokuliert, auch können die Instrumente von vornherein infiziert gewesen sein. Unbelebte Elemente exogener Natur können sich an den Instrumenten befinden (Blut, Schleim, Speichel, Speiseteilchen, Medikamente usw.). In der Regel wird aber die Infektion durch das bakteriengesättigten Dentinstaub führende Instrument in die Pulpa getragen werden. Die Eröffnung durch den Maschinenbohrer wird eine erheblichere Verwundung im Gefolge haben als die handinstrumentelle Aufdeckung der Pulpa. Es werden aber auch unbelebte Teilchen endogener Natur, wie Dentinsplitter, Schmelzprismenstaub, Zersetzungsprodukte aus Zahnbein und Odontoplastenfaser in die verwundete Stelle gepreßt.

Eine weitere Folge der Durchreißung und Durchtrennung der Odontoplastenschicht wird die auftretende Blutung, herrührend aus dem Gefäßplexus zwischen einzelnen Odontoplastengruppen und aus dem unterhalb der Odontoplastenzone gelegenen Netz sein. Sie ist natürlich nach Quantität und Qualität verschieden. Liegen schon entzündliche Erscheinungen vor (wie präinflammatorische Hyperämie, ausgesprochene Entzündung usw.), so wird die Blutung nicht nur erheblich vermehrt sein, sondern auch die qualitative Zusammensetzung der austretenden Blutmassen wird eine andere sein (lokale Leukocytose, verändertes Blutplasma). Das trägt natürlich sehr wesentlich zur Änderung des ganzen Gewebszustandes bei: vermehrte Durchtränkung, Quetschung, Abschnürungen, Bildung nekrotischer Herde, fettiger Zerfall, autolytische und histolytische Vorgänge werden eintreten, Phagocyten werden tätig, die gesamte Zirkulation wird geändert. Thrombenbildung und Fibringerinnung treten auf; es können auch Nervenfasern der Degeneration anheimfallen, trophische Störungen sind die weitere Folge; physikochemisch tritt besonders die osmotische Hypertonie in Erscheinung. An diese destruktive, dissimilative Periode (von Gaza) schließt sich die konstruktive, assimilative Periode an: Zellwucherung, Fibrillenbildung. Derartige produktive Vorgänge treten gar nicht selten in stärkerem Maße auf (z. B. die notwendige Vorbedingung der Pulpitis hypertrophicans, die Bildung einer Abceßmembran).

Aus allem diesem ergibt sich der jeweilige Zustand der freiliegenden, mehr oder weniger stark verletzten und beschädigten Pulpa. Den Zustand eines Gewebes muß aber kennen, wer dieses Gewebe, wenn es krank ist, heilen will oder wer das Gewebe, wenn es noch nicht erkrankt aber gefährdet ist, vor Schaden bewahren will.

Nun ist aber die Pulpa ein Gewebskomplex, der nicht mit irgendeinem anderen subcutanen Mesodermbezirk verglichen werden kann. Und dies vor allem aus folgenden Gründen:

1. Die anatomische Lagerung der Pulpa. Die Pulpa ist ein praktisch kollateralfreies Endorgan. Zudem ist dieses Organ in einem starren, peripherwärts weiten und zentralwärts sich stark verengernden, harten, unnachgiebigen Kalkgehäuse untergebracht. Ihre zahlreichen Gefäße gehen in der Regio ramificationis durch wenige sehr enge Knochenkanälchen in das periapikale Gewebe über. Außerdem finden sich hier, wenn auch wenige, Lymphgefäße. Bei diesem anatomischen Verhalten muß jede Stauung für die Pulpa verhängnisvoll werden. Tritt diese in den Endausläufern der Pulpa oder nahe diesen auf, z. B. durch eine Hämatombildung nach Gefäßeinrissen infolge Trauma (untere Frontzähne), so ist der rasche Tod der Pulpa bei nur einigermaßen andauerndem Zirkulationshindernis die unausbleibliche Folge. Tritt ein solches Hindernis in Form einer Stauung mehr nach der Kronenpulpa zu auf, so werden die Zirkulationsverhältnisse auch schon sehr ungünstig beeinflußt. Ähnlich ungünstig liegen die Verhältnisse in den Pulpenhörnern. Wird diese leicht verhängnisvoll werdende anatomische Lagerung noch ungünstiger gestaltet durch Ersatzdentinbildung, durch Dentikelbildung, so wird schon dadurch die Hinfälligkeit irgendwie erkrankter Pulpen noch besser verständlich. Es kommen aber noch weitere Momente, die wir als normale bezeichnen müssen, hinzu.

2. Die anatomische Lagerung des Zahnes. Kein wichtiges, die Lebenszeit über funktionierendes und sich nicht ergänzendes Organ des Körpers ist so allen Reizen der Außenwelt zugänglich und ausgesetzt wie das Gebiß und der einzelne Zahn. Mechanische, thermische und chemische Traumen treffen häufig, ja fast dauernd und in hohem Maße die Zähne.

Schlag, Stoß, Druck, jeder mechanischen Kraftwirkung sind sie ausgesetzt; desgleichen thermischen, ebenfalls meist sich wiederholenden Insulten oft der entgegengesetzten Art wie abnorme Kälte, abnorme Wärme. Tritt Zahnverlust ein, wird der Verband der Zähne unter sich gelockert, so werden die mechanischen Traumen um so bedeutender die geringere Zahl der die Belastung auffangenden Zähne treffen. Dazu kommt als steigernd noch anderes. Das Bett des Zahnes kann selbständig erkranken (Parodontitiden, Gingivitiden u. a. m.), dadurch können an sich noch leistungsfähige Zähne geschwächt werden. Oder aber die Stellung der Zähne ist von vornherein eine ungünstige (Prognathien, Preßgebiß, offener Biß u. a. m.); auch dies muß auf die einzelnen Zahnindividuen von ungünstigem Einfluß sein.

Die Zähne sind aber auch entsprechend ihrem Zweck und ihrer Lage und Stellung im Digestionstraktus vielfachen, oft langedauernden chemischen Insulten ausgesetzt. Da die Mundhöhle mitsamt dem Gebiß zur Aufnahme und ersten mechanischen und chemischen Verarbeitung der Speisen dient, da ferner normalerweise eine Reihe pathogener Bakterien wie Streptokokken, Staphylokokken, Pneumokokken hier vorhanden sind, so spielen sich um die Zähne herum chemisch-bakterielle Prozesse (Säuerung, Toxinbildung u. a. m.) ab, die den Zähnen selbst verderblich werden müssen. In dem vorliegenden Zusammenhang muß im besonderen auch darauf hingewiesen werden, daß die Mikroben sich hier in „angezüchtetem", also sehr virulentem Zustande befinden.

3. Alter der Pulpa, des Zahnes. Daß auch das Alter der Pulpa an sich von Bedeutung ist für Prozesse, die sich in ihr abspielen, ist begreiflich. Ganz besonders bei der Pulpa machen sich Altersveränderungen bemerkbar schon zu einer Zeit, wo der ganze Organismus vielleicht noch in der Fülle der Kraft sich befindet. Wir wissen, daß normalerweise nach Fertigstellung der Wurzel, also einige Zeit nach dem Durchtritt der Krone die Odontoplastenschicht im allgemeinen ihre Tätigkeit einstellt. Oft wird sie natürlich in der Lage sein, ihre ursprüngliche, an sich abgeschlossene Tätigkeit wieder aufnehmen zu können und zu müssen. Äußere lange dauernde, nicht allzu intensive Reize zwingen sie zur Sekundärdentinbildung. Es scheint aber, daß die Sekundärdentinbildung die Pulpa bald erschöpft. Es ist das auch weiter nicht unverständlich, auch wenn keine direkt vergiftenden oder grob schädigenden Reize die Odontoplasten treffen. Gerade durch den sog. Abschluß des Wurzelwachstums wird die Lage der gesamten Pulpa zum Mutterboden aus den unter 1. erwähnten Gründen eine wesentlich ungünstigere: der Stoffwechsel muß ein trägerer werden.

4. Konstitution. Von bestimmendem Einfluß auf derartige Schutzmaßnahmen wie überhaupt auf alle Lebensvorgänge in der Pulpa ist aber die Konstitution des die Zähne tragenden Organismus. Ist z. B. das gesamte Mesoderm konstitutionell minderwertig, ist es leicht reizbar und abnützbar, so gilt das auch für die Pulpa. Die konstitutionellen Krankheiten gehen auch an der Pulpa nicht spurlos vorüber.

5. Endlich ist der dispositionelle Zustand des Organismus zur Zeit des beabsichtigten Eingriffes bzw. eines eben sich abspielenden Krankheitsprozesses oder wirkender besonderer Reize für die Widerstandskraft der Pulpa richtunggebend. Der oft verhängnisvolle Einfluß akuter Infektionskrankheiten auf die Pulpa ist nur zu bekannt. Ich erinnere diesbezüglich an Grippe, an Typhus. Auch chronisch ablaufende Prozesse in anderen Organen des Körpers, die natürlich auf humoralem Wege diesen insgesamt treffen, können auf die Vitalität nachhaltigen und bestimmenden Einfluß gewinnen. Beispielsweise kann der Diabetes mellitus wie andere Gewebskomplexe so auch das Pulpagewebe gegenüber infektiösen Reizen völlig widerstandsunfähig machen. Es ist z. B. gar nicht unwahrscheinlich — ich persönlich möchte es durchaus glauben — daß solche länger dauernde Allgemeinerkrankungen die Pulpen, wenn direkt schädigende Reize (wie Infektion in Form eines kariösen Prozesses) diese zur Zeit nicht treffen, rascher zur Degeneration bringen, daß frühzeitiger und in ausgedehnterem Maße atrophische Prozesse Platz greifen. Auch diese Momente sind ganz und gar nicht gleichgültig und verdienen ernste Berücksichtigung sowohl bei der Stellung der Indikation, der Wahl der therapeutischen Methode, wie auch bei der Wahl der einzelnen therapeutischen Mittel selbst.

Das alles sind reelle Dinge, die bei dem Aufstellen des therapeutischen Planes vor Einleitung einer Therapie wohl erwogen werden müssen. Auf Grund solcher und ähnlicher Überlegungen hat man nun die Frage zu entscheiden, ob eine freigelegte Pulpa erhalten werden kann.

Im speziellen aber muß vorerst die Diagnose über den Organzustand der Pulpa gestellt werden. Es muß Klarheit darüber mit allen Mitteln unserer derzeitigen diagnostischen Kunst geschaffen werden; zunächst ob die Pulpa im üblichen Sinne klinisch gesund ist, oder ob in ihr ein entzündlicher Prozeß sich abspielt. Sind entzündliche Prozesse vorhanden, so müssen nun diese genauer klinisch-pathohistologisch erfaßt werden, sie müssen in das weiter vorne gegebene klinisch völlig ausreichende Einteilungsschema gefügt werden.

Was heißt klinisch im üblichen Sinne gesund? Wenn wir das Wesen der Krankheit das Leben unter veränderten Bedingungen bei ungenügenden An-

passungsfähigkeiten bezeichnen, so wird ohne weiteres gegeben sein, was wir unter einer gesunden Pulpa im Sinne des Wortes zu verstehen haben. Eine normal funktionierende, auf äußere Reize mit Bildung von Sekundärdentin, mit entzündlichen Vorgängen des Gefäß-Bindegewebsapparates reagierende Pulpa ist eine gesunde Pulpa. Jede Abweichung davon muß als krankhaft bezeichnet werden; demnach ist z. B. auch eine stark retikulär-atrophische Pulpa, die ihrem Alter entsprechend noch vollfunktionierend sein sollte, als nicht normal, als krank, jedenfalls aber als nicht gesund zu bezeichnen. Die morphologische Untersuchung wird diese Grenzen und diese voll ausgebildeten normalen oder vollausgebildeten krankhaften Zustände und Vorgänge erkennen und feststellen lassen. Der klinischen Untersuchung ist das, wenigstens zur Zeit, nicht möglich. Wir müssen uns also sehr bescheiden und der Relativität unserer klinischen Feststellungen stets bewußt sein. Wir können wohl meist mit ziemlicher Sicherheit eine entzündlich veränderte von einer lebenden nicht entzündlich veränderten Pulpa unterscheiden. Wir vermögen aber nicht, z. B. eine atrophische Pulpa von einer noch voll reaktionsfähigen, also morphologisch normalen zu unterscheiden.

Jede Pulpa, deren Leben und deren nicht entzündlichen Zustand wir feststellen können, wird dem allgemeinen Sprachgebrauch entsprechend, als gesund bezeichnet. Natürlich ist dabei Voraussetzung, daß alle diagnostischen Untersuchungsmethoden und alle als diagnostischer Hinweis zu wertenden Merkmale aus Anamnese und lokalem Befund dem diagnostischen Urteil zugrunde gelegt wurden.

So ergeben sich also nicht gerade sehr geringe oder sehr unbedeutende Schwierigkeiten für die Diagnose des Pulpenzustandes. Der Pulpenzustand aber ist durchaus ausschlaggebend für jede Art der Therapie.

Die sich über gut fünf Jahrzehnte erstreckenden Erfahrungen mit der sog. direkten Überkappung „ganzer" Pulpen auf Grund wissenschaftlicher Prinzipien erlauben über den Erfolg dieser Methoden wie auch über Indikation und Gegenindikation ein bestimmtes Urteil zu fällen. Zum gesicherten Urteil werden aber diese Anschauungen erst durch die Ergebnisse des Tierexperimentes.

In der kurzen geschichtlichen Übersicht wurde schon der historischen Tatsache gedacht, daß Ed. Albrecht als Begründer einer auf wissenschaftlichen Prinzipien fundierten Pathologie und Therapie der Pulpakrankheiten bezeichnet werden darf. Hier fanden wir zum ersten Male die Abwendung vom empfindungsmäßigen, rein empirischen Experimentieren und den Versuch, die zu Albrechts Zeiten geltenden pathologischen Grundlagen auch auf die Pulpakrankheiten und deren Therapie zu übertragen. Albrecht hat in ausgedehntem Maße die direkte Überkappung der ganzen und der um periphere Teile gekürzt lebenden Pulpa geübt und gelehrt. Er überkappte akut und chronisch entzündliche Pulpen, Pulpen, die partiell oder total erkrankt waren.

Bei Behandlung chronisch entzündlicher Pulpen mit dem Ziele der Erhaltung verfuhr Albrecht etwa folgendermaßen: Durch nekrotisierende Mittel (örtlich Morphium, Opium) dämpfte und behob er den Schmerz; durch stimulierende Mittel (Kreosot, Zimt-Nelkenöl) erstrebte er eine reizende, anfachende Wirkung mit dem Ziel der Sekretionshemmung und der Ersatzdentinbildung; kaustische Mittel verwandte er, um erkrankte Teile der Pulpa zu nekrotisieren unter Erhaltung des lebenden gesunden Pulpenstumpfes (z. B. Chlorzink [Tomes], Höllenstein, Arsenik). Zu dieser streng örtlichen Behandlung trat noch die Lokalbehandlung im weiteren Sinn (Einreibungen in die Schleimhaut mit Morphium, Veratrin, Chloroform; 3—4 Blutegel auf die Gingiva alle 8—14 Tage mit blutungsbefördernder Spülung, Scarificationen des

Zahnfleisches und der Pulpa) und die Allgemeinbehandlung (Emenagoga, Purgantia, Sialagoga).

Zur Behandlung der freiliegenden Pulpen in akut entzündlichem Stadium wurden von Ed. Albrecht die Verfahren von Mackenzie und Hullihen empfohlen. Nach Mackenzie werden unter Schonung der freigelegten Pulpa die weichen Zahnbeinmassen entfernt, dann eine Morphium-Höllenstein- oder Chlorzinkeinlage vorgenommen mit Wiederholung nach 2—3 Tagen, bis alle Empfindlichkeit geschwunden und die Pulpa „nicht mehr durch die Öffnung in der kariösen Höhle sichtbar wird". Nunmehr wird ein eingedelltes Schrotkügelchen über die Pulpa gelegt und definitiv gefüllt. Oder man muß, wie Albrecht sagt, narkotische und kaustische Mittel einlegen zur Erzielung von genügendem Ersatzdentin. Hierzu eignet sich das Verfahren von Hullihen. Zunächst wird die Schmerzhaftigkeit, wenn sie vorhanden, durch narkotische Mittel abgestumpft, dann wird die Pulpa, ohne sie zu verwunden, durch Exfoliation bloßgelegt; nunmehr wird eine Öffnung bis zur Pulpa am Zahnhalse möglichst tief unter dem Rande des Zahnfleisches gebohrt. Auf diese Weise wird die Pulpa an zwei Stellen bloßgelegt, an der Zahnhalsöffnung wird sie mit einer Nadel angestochen, endlich mit Guttapercha usw. provisorisch abgedeckt. Untersucht man, so schreibt Albrecht, nach 4—6 Monaten die Pulpa mit der Sonde, so findet man bei günstigem Verlauf an beiden Öffnungen eine dünne Lage Ersatzdentin.

Bis zur Einführung der prinzipiell-antiseptischen Behandlung durch Ad. Witzel blieben die Behandlungsgrundlagen stets die gleichen, wenn auch die Medikamente und die Abdeckmaterialien wechselten, wenn auch die Indikation zur Überkappung „irritierter" und entzündeter Pulpen viel enger als von Ed. Albrecht gestellt wurde.

Ad. Witzel warnte schon 1874, als er zum ersten Male mit seiner antiseptischen Behandlung kranker Zähne vor die Öffentlichkeit trat, entzündete Pulpen zu überkappen. Nur frisch exponierte gesunde und leicht affizierte Pulpen könnten durch sachgemäße Überkappung völlig am Leben erhalten werden. Vor Speichelzutritt wurde mit Kreosottanninlösung, dann reinem Kreosot die freiliegende, „möglichst nicht verletzte" Pulpa, wie Ad. Witzel besonders hervorhebt, überschwemmt und mit Chlorzinkphenolzement abgedeckt.

In den diesen ersten Versuchen folgenden Publikationen („Die antiseptische Behandlung der Pulpakrankheiten des Zahnes", 1879, „Die moderne Behandlung pulpakranker Zähne", 1899) wird mit verstärktem Nachdruck vor dem Versuch, freigelegte entzündete Pulpen durch Überkappung am Leben zu erhalten, gewarnt; ja, Ad. Witzel widerrät sogar die Überkappung gesunder, stark blutender Pulpen, da auch hier nur Mißerfolge sich einstellten. Die Erfolge der von Ed. Albrecht geübten Behandlung mit reizenden Tinkturen bestanden in dem nach 20—30 Sitzungen eintretenden gangränosen Zerfall der überkappten Pulpen.

1879 ist die Witzelsche Methode schon in charakteristischer Weise modifiziert, woraus das für die damalige Zeit überaus tiefgehende Verständnis für die Wundbehandlung klar hervorgeht. Ad. Witzel tauchte in der richtigen Empfindung, daß die 10proz. Phenoltanninlösung zu konzentriert ist, das Wattebäuschchen schnell in diese und hierauf in Wasser, dann wurde die Pulpa mit Ätherlack betupft, ganz dünner Phenolzementbrei eingeträufelt und mit Chlorzinkzement abgedeckt. Je rascher die Überkappung erfolge, je sicherer der Speichel und Luftzutritt (man erkennt hier die Listerschen Gedanken) verhindert werde und je günstiger die Lage der Öffnungsstelle sei, desto sicherer sei der Erfolg. Daß Ad. Witzel bei einer derartigen Einstellung auch die Verwendung von starken Ätzmitteln ablehnt, wie z. B. die konzentrierten Phenole,

ist nur natürlich. Die antiseptische Zementkappe soll ein künstliches Ersatzdentin darstellen (Abb. 2512, 2513).

Auch die Frage, was aus der überkappten Pulpa wird, hat sich Ad. Witzel vorgelegt. Da, wo keine Verletzung der Odontoblastenschicht eintrete, komme es, so schreibt Ad. Witzel, in den meisten Fällen unter der antiseptischen Kappe zur Ersatzdentinbildung. Eine solche hat Ad. Witzel allerdings nur in zwei Fällen beobachten können.

Bei verletzten und überkappten Pulpen folge in günstigen Fällen eine Vernarbung der Wunde mit nachfolgender Dentifikation des Pulpagewebes. Bei ausgedehnten Defekten aber komme es viel häufiger zur Atrophie der Pulpa als zur Ersatzdentinbildung. Als Beleg hierfür kann Ad. Witzel für die Ersatzdentinbildung, also für eine knöcherne Abheilung nur den Sauerschen Fall anführen.

Während Ad. Witzel 1879, wie schon gesagt, noch der Meinung war, daß selbst stark irritierte und partiell entzündete Pulpen unter günstigen Verhältnissen (topographische Lage, gesunde Konstitution des Patienten) durch die Überkappung erhalten werden konnten, rät er 1899 dringend davon ab.

Den Grund, warum partiell entzündete Pulpen nicht zur gänzlichen Ausheilung gebracht werden könnten, sieht Ad. Witzel in der Unmöglichkeit der Abhaltung von Infektionsstoffen durch einen antiseptischen Verband.

In der Folgezeit wird — sicher auch ein Verdienst der Witzelschen Lehren — die Zahl derer, die entzündete Pulpen durch die direkte Überkappung zur Heilung bringen zu können glauben und dieses Verfahren empfehlen, immer kleiner. Zu erwähnen sind Walkhoff und Árkövy. Beide Autoren, die sich so vielfach und eingehend mit der Pathologie der Pulpa befaßt haben, empfehlen warm die Überkappung total serös und sogar partiell eitriger entzündlicher Pulpen. Nach Walkhoff 1886 kann eine entzündete Pulpa nach 3—4 Einlagen mit konzentriertem Chlorphenol zu dem Zustand einer freigelegten gesunden Pulpa gebracht werden, die Pulpa wird mit Jodoformknorpel abgedeckt, Zement und definitive Füllung werden gelegt; ohne Erfolg sei die Überkappung bei starker Dentikelbildung.

Abb. 2512[1]). Schneidezahn mit exponierter Pulpa mit Phenolzement = *a* überdeckt, dann folgt eine Schicht schnell härtenden Zementes = *b*, Amalgam = *c* stellt die eigentliche Füllung dar.

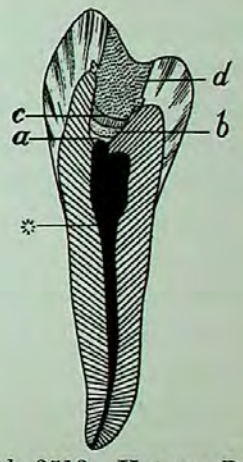

Abb. 2513. Unterer Prämolar, die exponierte Pulpa in der geräumigen Höhle mit Phenolzement = *a* überdeckt, darüber Chlorzinkzement = *b*, auf diesem Hill's Stopping = *c* und darauf Amalgam = *d*.

Auch Árkövy tritt 1885, ja sogar noch 1911 für die Überkappung total entzündeter Pulpen ein, jedoch nicht für die Totalerhaltung eitrig entzündlicher Pulpen. Auch Roemer rät zu dem Versuch einer Konservierung der entzündeten Pulpa. Miller nimmt 1907 mehr einen vermittelnden Standpunkt ein. Er steht zunächst auf dem Standpunkt, daß die freigelegte gesunde oder „hyperämische" Pulpa streng konservativ, also unter Erhaltung ihrer Substanz nach bestimmten Gesichtspunkten zu behandeln ist. Ist die Verletzung der gesunden Pulpa nur eine oberflächliche und wurde die Höhle vorher mit einem Desinficiens überschwemmt, so wird, wie Miller

[1]) Abb. 2512 u. 2513. Aus Ad. Witzel, Die antiseptische Behandlung der Pulpakrankheiten. 1879.

glaubt, die Infektion nur eine geringe sein und so kann man mit schwächeren Antisepticis auskommen: 5proz. Phenollösung, 1proz. Sublimatlösung; hat man dagegen mit einem infizierten Instrument durch eine zerfallende Zahnbeinschicht in die Pulpa gestößen, so müssen wegen der tiefen Infektion kräftigere oder konzentriertere Antiseptica, wie konzentriertes Phenol, 5proz. Sublimatlösung zur Verwendung kommen. Das Überkappungsmaterial soll nach Miller folgenden Anforderungen genügen:

„1. Es darf nicht reizen; 2. es muß ohne jeden Druck auf die Pulpa appliziert werden können; 3. es muß sich der Oberfläche der Pulpa überall vollkommen anlegen."

Die für den Erfolg entscheidenden Momente sind nach Miller folgende: „1. Die Anwendung von scharfen, sauberen, geeigneten Instrumenten; eine leichte, sichere, festgestützte Hand. 2. Gründliche Kenntnisse der Form und Lagerverhältnisse der Pulpa. 3. Die Beobachtung möglichst strenger antiseptischer Kautelen, schon bei der Vorbereitung der Kavität, sobald man in die Nähe der Pulpa gelangt. 4. Das Schützen der freigelegten Pulpa vor allen Infektionsstoffen und vor der austrocknenden Wirkung der Luft. 5. Die möglichst vollkommene Sterilisation der Pulpa. 6. Reizlosigkeit und genaue Adaptabilität der Kappe und Vermeidung jedes Druckes bei Anbringung derselben.

Ist man im Zweifel, ob die Pulpa wirklich keimfrei gemacht worden, so ist es geboten, dem Überkappungsmaterial ein geeignetes Antisepticum beizumengen."

Von einer Konservierung der Pulpen, die durch Karies freigelegt wurden, sieht Miller ebenso ab, wie er auch die Aussicht, eine eitrig entzündete Pulpa rein konservativ zur Heilung bringen zu können, als verschwindend bezeichnet. Nach Miller besteht, wie er 1907 in einer Diskussionsbemerkung ausgeführt hat, die Möglichkeit der Erhaltung der freigelegten gesunden Pulpa, nicht dagegen der freigelegten hyperämischen oder partiell entzündeten Pulpen. Sachs steht bekanntlich auf dem Standpunkt, daß jede freiliegende wie jede entzündete Pulpa zu entfernen ist.

Hentze (1907) will durch Eugenolüberschwemmung und Vermeiden schädigender Antiseptica selbst total entzündete Pulpen ausheilen können. Nach diesem Autor sind folgende Punkte zu berücksichtigen: „1. muß die Ursache des Reizes entfernt werden; 2. die Pulpa darf durch die Heilmittel nicht geschädigt werden; 3. die vitale Energie der Pulpa muß unterstützt werden. Die Ursache der Reize liegt nun: 1. in den Zerfallsprodukten des Dentins; 2. in den gebildeten Säuren; 3. in den einwirkenden Temperaturunterschieden. Wir müssen also: 1. mechanisch das zersetzte Dentin möglichst entfernen (es ist ja bekannt, daß gerade zerfallene oder zersetzte Eiweiß- oder Protoplasmasubstanz auf lebendes Gewebe entzündungserregend einwirkt); 2. die von den Bakterien als Umsatzprodukte gebildeten Säuren möglichst neutralisieren; 3. den Zahn vor Temperaturunterschieden schützen."

Das Eugenol soll die Auswanderung der weißen Blutkörperchen anregen, was eine Schutzwirkung des Gewebes gegen die vordringende Schädlichkeit darstelle.

Die Anschauungen, die heute überwiegend vertreten werden, entsprechen im großen und ganzen den Lehren, die von Ad. Witzel, Miller und Sachs gegeben wurden. Walkhoff (1922) tritt für die Überkappung der gesunden freigelegten Pulpa ein. Nach ihm „sollte, vorausgesetzt, daß das nachfolgende Ausfüllen der Haupthöhle technisch als vollendet gelten kann, gewöhnlich die Erhaltung einer freigelegten unverletzten Pulpa durch Überkappung derselben versucht werden." Dagegen soll in schwierig zu erreichenden Höhlen, also den Backenzähnen, die Entfernung der Pulpa vorgenommen werden. Jedoch sollen auch Pulpen der Frontzähne, die bei der Freilegung stärker verletzt wurden, und wenn das Instrument und die Höhle vielleicht nicht genügend desinfiziert waren, entfernt werden. Zur Überkappung verwendet Walkhoff eine Chlorphenolcampher-Thymol-Jodoformpaste. Eine evtl. vorhandene Blutung

stillt Walkhoff durch Betupfen mit konzentrierter Chlorphenollösung, dann wird vorsichtig ohne jeden größeren Druck die Paste aufgebracht und mit einer dünnen Schicht Phosphatzement abgedeckt, endlich wird die Höhle mit Phosphatzement so ausgefüllt, daß der Halt lediglich durch die Seitenwände unter Vermeidung jeden Druckes auf das Überkappungsmaterial erzielt wird. Trete nach einigen Tagen keine Reaktion ein, so sei mit Erfolg überkappt worden. Die überkappte Pulpa soll nach Walkhoff häufiger schrumpfen, als daß Ersatzdentin gebildet wird.

Die Erhaltung stärker verletzter Pulpen erscheint dagegen auch Walkhoff bedeutend fraglicher, zumal wenn die Höhle nicht vorher genügend desinfiziert war und eine stärkere Blutung eintritt. Die Erfolge einer Pulpaüberkappung sind, wie Walkhoff urteilt, besonders nach Ausführung einer gutschließenden reizlosen Schutzkappe und Deckfüllung als recht gut zu bezeichnen.

War Walkhoff 1883 schon weitgehend für die konservative Behandlung entzündeter, selbst eitrig entzündlicher Pulpen eingetreten, so scheint er zur Zeit doch wesentlich skeptischer in bezug auf die Erhaltung überkappter kranker Pulpen zu sein. Wenn auch durch wiederholte Einlagen von konzentriertem Chlorphenol es gelänge, die wichtigste Ursache der meisten Pulpaentzündungen, welche infolge umsichgreifender Karies aufträte, nämlich die septische Infektion besonders bei den ersten Stadien mit Erfolg zu bekämpfen, so soll doch an dem Fehlen hermetisch abschließender Deckfüllungen die allgemeine Durchführung scheitern. Sollte dieser Mangel behoben werden, so könnte man wenigstens für die Anfangsstadien einer Entzündung der Pulpa durchweg konservativ vorgehen (Walkhoff 1922).

Da natürlich dieses Fehlen eines hermetisch abschließenden Deckfüllmittels, auf dessen Mangelhaftigkeit Walkhoff das Versagen der Überkappungsmethoden bei erkrankten Pulpen zurückführt, doch auch für die Überkappung gesunder Pulpen gelten muß, so ist, wenn man Walkhoff folgen will, zur Zeit wenigstens die Überkappung als sehr zweifelhafte Methode ganz allgemein abzulehnen.

G. Preiswerk hat, da nach dessen Ansicht selbst nach einwandfreien Methoden ausgeführte Überkappungen nicht unter allen Umständen die Pulpa am Leben zu erhalten vermögen, ganz bestimmte Richtlinien für die Überkappung freiliegender Pulpen angegeben.

„1. Es dürfen nur ganz gesunde, gar nicht oder sehr wenig verletzte, freigelegte Pulpen überkappt werden. 2. Milchzähne sowie bleibende Zähne jugendlicher Individuen, bei denen also das Wurzelwachstum noch nicht ganz abgeschlossen ist, eignen sich besser für die Überkappung als alte Zähne mit geschrumpften, schlecht vascularisierten Pulpen und engem Foramen apicale. 3. Nur in leicht zugänglichen, übersichtlichen Kavitäten ist es möglich, die relativ schwierige Behandlung so durchzuführen, daß ein Erfolg erwartet werden darf."

Vor allem soll, um dem Leitmotiv „um keinen Preis die Pulpa irritieren" gerecht zu werden, von jedem stärkeren Desinficiens abgesehen werden. Preiswerk verwendet 4proz. lauwarme Borlösung oder physiologische Kochsalzlösung; die freiliegende Stelle wird, um sie vor „Verdunsten" zu schützen, mit einem in den genannten Lösungen angefeuchteten Stückchen Wundschwamm bedeckt, die Höhle vorsichtig getrocknet, dann das Wundschwammstückchen entfernt und sofort das Deckmittel aufgelegt. An dieses sind folgende von Preiswerk formulierte Ansprüche zu stellen:

„1. Es darf nicht reizen. 2. Es darf Temperatur nicht leiten. 3. Es muß, ohne jeden Druck auszuüben, also im weichen Zustande, auf die Pulpa gelegt werden können, um dort zu einer festen Masse zu erstarren. 4. Wünschenswert ist, daß es eine harte Kruste bildet, welche die Pulpa vor mechanischen Insulten schützt. 5. Weil trotz aller Vor-

schrift gelegentlich septische Teile zurückbleiben können, so ist eine leichte antiseptische Wirkung erwünscht. 6. Leichte Entfernbarkeit, in suspekten Fällen eine notwendige Eigenschaft der Überkappungsmittel."

Von den bekannten Überkappungsmitteln empfiehlt Preiswerk Fletchers Artificialdentin; dieser Masse zieht er aber wegen der leichteren Entfernbarkeit, da die Pulpen trotz sorgfältigsten Arbeitens nicht immer am Leben erhalten werden konnten, das Zinkenol (Zinkoxyd und Eugenol) vor. Preiswerk verfährt, wie er mitteilt, in neuerer Zeit folgendermaßen: Nach der oben beschriebenen Vorbereitung der Höhle (Überschwemmen mit 4proz. Borlösung, provisorisches Abdecken der freiliegenden Stellen mit angefeuchtetem Wundschwamm) wird diese gänzlich mit Zinkenol angefüllt. Nun wird eine sich über Tage, auch Wochen oder sogar Monate erstreckende Pause eingeschaltet; bleibt jede Reaktion aus, so wird definitiv abgefüllt, nachdem nur ein Teil des Zinkenols zur Gewinnung der definitiven Kavität entfernt wurde.

Von der Erhaltung einer erkrankten Pulpa nimmt Preiswerk Abstand.

Hentze will 1907 mit der von ihm verwandten Eugenolmethode bei der Überkappung von Pulpen selbst in Fällen akuter totaler Pulpitiden ausgezeichnete Erfolge erzielt haben, wiederholte Nachprüfungen mit dem Induktionsstrom sollen stets die normal reagierende Pulpa nachgewiesen haben. Er verfährt so, daß nach der Kavitätenauswaschung mit Alkohol, Neutralisierung (vermutlich der sauren Substanzen in der kariösen Höhle, der Verf.) mit Natrium bicarbonicum und nach dem nun folgenden Eugenolbad die freigelegte entzündete Pulpa mit einem Zinkoxyd (5)-, Zinksulfat (6)-, Mastix (3)-Eugenolbrei überdeckt wird.

Dependorf dagegen beurteilt die Erfolge der direkten Überkappung der Pulpa, über die Schild (1898) und Hentze so begeistert berichten, wesentlich vorsichtiger und skeptischer. Er ist kein prinzipieller Gegner der Überkappung, er will diese streng individualisierend nur für ganz bestimmte Fälle reserviert wissen. So müsse zunächst eine Begrenzung und Beschränkung nach dem Alter des Patienten erfolgen.

Es fehlt aber auch nicht an Stimmen, die auf die Unsicherheit dieser Methode aufmerksam machen.

Auch Moral nimmt den Standpunkt von Peckert ein. Kantorowicz weist 1924 auf einige fehlende Voraussetzungen hin: „Wir kennen zwar in der Chirurgie eine Reihe von Fremdkörpern, die völlig reizlos einheilen, stets jedoch nur, wenn völlig aseptische Verhältnisse geschaffen sind. Dies ist bei der Überkappung niemals der Fall."

W. Sachs (1924) und Rebel (1922) sind absolute Gegner der Überkappungsmethoden, ganz gleichgültig, ob es sich um klinisch gesunde oder um schon entzündlich abgeänderte Pulpen handelt. Es ist nicht zu verkennen, daß man von dem kritiklosen Überkappen zu einer sehr engen begrenzenden Indikationsstellung in Hinsicht der zur Überkappung geeigneten Pulpen gekommen ist, ja, daß man mehr und mehr von dieser rein konservativen Therapie freigelegter Pulpen abkommt.

Es ist notwendig, die Bedingungen klarzulegen, um zu einer kritischen Würdigung dieser Methode zu gelangen.

Während G. Fischer das 20. Jahr als dasjenige ansieht, in dem durchschnittlich der Übergang der vollen Lebenskraft der Pulpa zur nunmehr einsetzenden Verminderung stattfindet, will Dependorf diese Wendung im Leben der Pulpa in ein höheres Alter, das 30.—40. verlegen. Dann sollen nur gesunde, höchstens im sog. hyperämischen Vorstadium sich befindende Pulpen kräftig gebauter Zähne gesunder Individuen überkappt werden.

Peckert steht 1923 selbst der Überkappung gesunder freigelegter Pulpen sehr skeptisch gegenüber; eine entzündete Pulpa ist ein verlorenes Organ. Die Heil-

tendenz einer infizierten Pulpa sei eine absolut schlechte. unserer Therapie sei es noch nicht geglückt, die natürlichen Abwehrkräfte der Pulpa so zu unterstützen, daß der Verfall des Organs aufgehalten werden konnte.

Heß tritt 1921 für die direkte Überkappung der freigelegten gesunden und der freigelegten im Stadium der Hyperämie befindlichen Pulpa ein, wenn deren Träger gesunde kräftige Personen sind. Entzündete Pulpen sollen nicht überkappt, sondern devitalisiert werden. Die Überkappung dürfe, wie Heß weiter sagt, nicht nur bei jüngeren Patienten durchgeführt werden, sondern auch bei älteren, 30—40jährigen Patienten, die eine gute Allgemeingesundheit aufweisen. Heß fordert individuelle Rücksichtnahme, peinlichste Asepsis; der kranke Zahn und seine Nachbarn seien auf das sorgfältigste zu reinigen und unter Kofferdam trockenzulegen. „Bei freiliegender Pulpa ist stets eine Infektion der Pulpa anzunehmen, ebenso, wo erweichtes Dentin direkt über der Pulpa gelagert ist. Dagegen bei akzidentell freigelegter, nicht entzündeter Pulpa, wo das Freilegen unter aseptischen und antiseptischen Kautelen vorhanden war, ist eine Infektion der Pulpa im allgemeinen nicht anzunehmen, obwohl auch in diesem Falle die Pulpa nicht immer als gesund zu betrachten ist. Wesentlich für den Erfolg der Überkappung ist die Einhaltung der bisher beschriebenen Regel, die Diagnosestellung und die Ausführung exakter, sauberer Arbeit, ferner das Abschließen des Überkappungsmaterials mit einer hermetisch schließenden Füllung, um eine sekundäre Infektion des lebenden Pulpagewebes zu vermeiden.“ Als Methode empfiehlt Heß die Szabósche Ignipunktur mit der rotglühenden Nadel oder dem Thermokauter nach Ausspritzen mit physiologischer Kochsalzlösung und nachfolgendem Überdecken mit Zinkoxydeugenol.

Zur Prüfung einer solchen Methode ist es notwendig, das Schicksal solcher freigelegter und kunstvoll überkappter Pulpen nach Monaten und Jahren festzustellen. Die einwandfreieste Methode der Feststellung, die allein ein objektives Urteil über volles Weiterleben oder über den langsamer oder rascher eintretenden Tod der Pulpa erlaubt, ist die histologische Untersuchung des Pulpasubstrates. Das kann am Menschen aus naheliegenden Gründen in den allerwenigsten Fällen ausgeführt werden. Menschliche Präparate liefert meist nur der Zufall, es sind auch stets, soweit das aus dem Einzelpräparat festzustellen ist, unbehandelte Fälle gewesen; die Mehrzahl der antiseptisch untersuchten überkappten Pulpen waren zurückgebliebene Wurzelstümpfe von Zähnen, deren Kronen durch ein Trauma verlorengegangen war (Sauer, Williger). Fast in allen Fällen hat es sich um jugendliche Individuen gehandelt. In dem Fall von Gysi, der stets, schon weil über die Vorgeschichte einiges bekannt ist, als Standardfall angeführt wird, handelte es sich um den ersten oberen Molaren eines 12jährigen gesunden Mädchens. Sogenanntes Flickgewebe (verkalktes Bindegewebe, verkalkte Zellmassen, mit Kalk inkrustierte nekrotische Massen) wird auch öfters als Begrenzung von Hohlräumen, deren lebender Gewebsinhalt zugrunde gegangen ist, gesehen; sehr selten wurden aber bei den wenigen im Präparat vorliegenden Fällen Zahnbeinschutzwälle, die auf den entzündlichen Prozeß hin entstanden sind, beobachtet. Alle diese überaus wenigen Fälle, die eine Heilung im Sinne einer kalkigen Abgrenzung der sich erholenden, zu vollem Leben wiederkehrenden Pulpa wahrscheinlich erscheinen lassen, sind kein Beweis für regelmäßige derartige Vorgänge, die sich in der Pulpa geradezu kausalmechanisch einstellen, sie sind höchstens die Illustration dafür, daß unter ganz bestimmten äußeren und inneren Umständen die Pulpa sich mit einem gewissen Erfolg zur Wehr zu setzen vermag. Wir sind aber zur Zeit berechtigt zu der Annahme, daß eine derartige günstige Konstellation in dem Zusammentreffen vieler notwendiger Faktoren so selten zu beobachten ist, daß diese als ganz besondere

Rarität bezeichnet zu werden verdient. Immerhin zeigen aber doch diese Fälle, daß eine Heilung mindestens unter den günstigsten Umständen und Vorbedingungen möglich ist. In der Regel scheinen diese aber nicht vorhanden zu sein; vor allem aber scheinen die bisher bekanntgewordenen wenigen Fälle einer Verheilung der Pulpawunde (z. B. der Fall Sauer, die Fälle von Ch. Tomes, der Fall Wedl, der Fall Williger) ohne ärztliches Zutun sich ereignet zu haben; es waren Frakturfreilegungen an den fast stets gesunden Pulpen jugendlicher Personen; auch sind Frontzähne hauptsächlich vertreten. Daraus können wir, wie das ja auch von Wunschheim wenigstens bis zu einem gewissen Grade geschehen ist, doch bestimmte notwendige Voraussetzungen ableiten. Soll eine Abheilung (durch Flickgewebe mit und ohne Dentinanbau) eintreten, so muß das Individuum in kräftigem, noch jugendlichem Zustande sich befinden, so muß ferner die Pulpa gesund, aber vor allem noch vollfunktionierend sein; bei atrophischen Pulpen ist an eine Heilung in keinem Falle zu denken; es muß aber ferner die Lage der verletzten Stelle zum umgebenden Zahnmantel, die Lage des verletzten Zahnes selbst innerhalb des Gebisses und der Mundhöhle eine möglichst günstige in bezug auf ungestörten Wundverlauf und ungestörten Heilungsverlauf sein. Endlich muß der Einfluß aller äußerer Faktoren, vor allem der von außen herantretenden Reize mit Einschluß unserer therapeutischen Maßnahmen ein die Heilung befördernder sein. Dieses kann man von allen unseren Methoden (von der Eihaut bis zur Ignipunktur, vom Chlorzink bis zu den modernen reizlosen Antisepticis, wie Rivanol, Trypaflavin, von den Schrotmetallkäppchen bis zum Fletcher oder Zinkenol) nach keiner Richtung hin behaupten. Die Schwierigkeit scheint, abgesehen von den notwendigen inneren Faktoren, nicht so sehr in dem Fehlen einer so oft geforderten „hermetisch" abschließenden Füllmasse zu liegen, sondern vielmehr in der Unmöglichkeit, die chirurgischen Heilprinzipien für offene Wunden an der Pulpa durchzuführen.

Es ist begreiflich, wenn bei solcher Lage der Wunsch, die Methoden und ihre Mittel experimentell zu studieren, ein dringender sein muß. Denn einmal ist ein Studium an den Zähnen menschlicher Träger nicht exakt genug, schon weil man die Bedingungen nicht übersehen und auch nicht zugrunde legen kann, dann sollen ja doch diese Zähne erhalten werden, sie sind also der histologischen Untersuchung nicht zugänglich. Schon Ad. Witzel hat 1879 eingesehen, daß nur tierexperimentelle Studien aus dem unsicheren Zustand herausführen können, diese aber als zu schwierig nicht ausgeführt. Den Jahren nach dem Weltkrieg mußte es vorbehalten bleiben, auch hier die ersten Schritte zu unternehmen.

An Tieren — Katzen und Hunden — wurden von Rebel 1922 äußerlich intakte Zähne in großer Zahl unter aseptischen Kautelen nach den bekannten Methoden (z. B. Walkhoff, Hentze, Szabó, ohne jede Medikamentenauflage mit steriler Goldfolie bedeckt u. a. m.) überkappt. Das Ergebnis war in allen Fällen der Verlust des Lebens der Pulpa, sei es, daß sie akut oder langsam zugrunde ging. Es konnte also auf Grund dieser Tierversuche der Satz bestätigt werden: „Eine freigelegte Pulpa ist ein verlorenes Organ" (Rebel 1922). Die freigelegte, wunde, nichtinfizierte Pulpa hat nicht die Fähigkeit „deckendes, wundabschließendes, also heilendes Flickgewebe zu bilden". „Eine verletzte Pulpa muß, sei sie infiziert oder nicht, zugrunde gehen." Diese tierexperimentellen Ergebnisse wurden von Rebel auch auf die menschlichen Verhältnisse übertragen. Es ist natürlich selbstverständlich und jedem Tierexperimentator sollte das bekannt sein, daß tierbiologische und humanbiologische Verhältnisse nicht ohne weiteres gleichgestellt werden dürfen. In dem vorliegenden Fall aber kann man sagen, daß um so weniger freiliegende menschliche Pulpen

trotz der Überkappung am Leben erhalten werden können. Auch hier tritt eine irreversible Schädigung auf, die Pulpa kann sich von diesem Primäraffekt nicht erholen, sie geht an diesem zugrunde.

Auch von anderer Seite noch wurde auf experimentellem Weg versucht, zu einem definitiven Urteil zu kommen. Dätwyler hat 1922 auf Veranlassung von Heß klinische und histologische Untersuchungen über direkte Überkappungsmethoden an Menschenzähnen angestellt. Frisch freigelegte, klinisch gesunde Pulpen wurden nach dem Verfahren von Walkhoff, Szabó und Hentze überkappt, der Induktionsbefund zur Zeit der Behandlung und nach einer bestimmten Frist (in der Regel 6 bis 9 Monate) festgestellt, einige dieser Zähne (16) wurden extrahiert und histologisch bearbeitet. Dätwyler kommt zu dem Resultat, daß frisch freigelegte und hyperämische, nicht aber entzündlich veränderte Pulpen durch direkte Überkappung ausheilen können. Als beste Methoden haben sich die Ignipunktur nach Szabó und die Eugenolbehandlung nach Hentze erwiesen. Der kritische Leser wird allerdings Dätwyler in der Beurteilung seiner Befunde nicht ganz folgen können. Die Reaktion auf den Induktionsstrom hat sich doch in vielen Fällen nicht unerheblich geändert, und zwar wurde in der Regel die Reizschwelle erhöht gefunden. Unter der Voraussetzung, daß Dätwyler stets an der gleichen Oberflächenstelle die Elektroden angesetzt hat (was natürlich von grundlegender Bedeutung ist), kann man den Induktionsbefund im Sinne fortschreitender Nekrobiose oder Degeneration der Pulpa deuten. Dem widersprechen auch keineswegs die histologischen Bilder, soweit solche angefertigt wurden.

Es können also auch diese Ergebnisse humanexperimenteller Versuche, die übrigens, was die klinische Begutachtung betrifft, sich über mehr als 100 Zähne erstreckt haben, nicht für eine erfolgreiche Überkappung verwendet werden.

Für die Praxis gilt also nach wie vor der Satz: Eine freigelegte gesunde Pulpa ist ein verlorenes Organ.

Die sog. indirekte Überkappung. Mit dem Begriff der indirekten Überkappung wird seit Ad. Witzel (1879) eine Maßnahme bezeichnet, die unter völliger Intakthaltung der lebenden, aber nicht mehr gesunden Pulpa und unter Schonung der diese deckenden Zahnbeinschicht eine dauernde Gesunderhaltung der Pulpa gewährleisten soll. Es soll also nach diesem Verfahren möglich sein, Pulpen, die wegen der in ihnen sich abspielenden entzündlichen Prozesse entweder nach Ansicht der einen entfernt oder devitalisiert, nach Ansicht anderer jedenfalls aber freigelegt und direkt überkappt werden müßten, ohne Vornahme dieser eingreifenderen an die Freilegung sich anschließenden Maßnahme gesund zu erhalten. Der Begriff selbst ist, wie sich aus diesem geschilderten Zweck der Methode ergibt, an sich überflüssig und geeignet, zu Mißverständnissen zu führen. Unter einer Überkappung kann man sich eine Handlung vorstellen, die einem seiner Bedeckung teilweise verlorengegangenem Organ eine künstliche neue Decke oder Kappe geben soll. Mit dem Begriff Überkappung ist also logisch das Fehlen der natürlichen Kappe der Pulpa verbunden. Andererseits würde unter Beibehaltung des Begriffes indirekte Überkappung jede Füllung, die wir in einem Zahn unter voller Erhaltung der (lebenden, gesunden, entzündeten oder toten) Pulpa vornehmen, so zu bezeichnen sein. Diese Bezeichnung ist also überflüssig und nur geeignet, Unklarheiten zu schaffen; ihr kommt deshalb nur mehr historische Bedeutung zu.

Es handelt sich also in solchen Fällen stets um die Frage, ob eine mit Zahnbein bedeckte Pulpa, deren Zustand als nicht mehr normal, sondern als entzündlich be-

zeichnet werden muß, unter Belassung des noch deckenden Zahnbeines mit Aussicht auf Erfolg streng konservativ behandelt werden darf.

In allen solchen Fällen wird eine tiefe Karies — Caries profunda — vorliegen. Von Überkappung der Pulpa — gemeint ist in solchen Fällen die sog. indirekte Überkappung — wird in der älteren Literatur auch dann gesprochen, wenn die zu überkappende Pulpa klinisch als gesund befunden, bei der Präparation der tiefen Höhle aber noch erweichtes, entkalktes Zahnbein zurückgelassen wurde, um eine Freilegung der Pulpa zu vermeiden. Gerade aus diesem Grunde heraus wurde in den Zeiten vor Einführung der antiseptischen Behandlungsmethode allgemein das weiche Zahnbein in der Tiefe der Höhle, sei es, daß zwischen diesem und der Pulpa noch eine Schicht harten Zahnbeines, sei es, daß durchaus weiches Zahnbein die Pulpa bedeckte, mit Absicht belassen, es wurde diese weiche Zahnbeinmasse, wie Ad. Witzel einmal treffend sagte, als noli me tangere bezeichnet. In dem Glauben, die Pulpa zu schonen und diese lebend dem Zahne zu erhalten, hat man von der Herausnahme der letzten erweichten Zahnbeinschichten abgesehen.

Danach wird also von einer indirekten Überkappung einmal dann gesprochen, wenn über der klinisch-gesunden Pulpa erweichte Zahnbeinmassen, sei es, daß diese bis an die Pulpaoberfläche reichen oder daß die Pulpa noch durch eine ganz dünne (es wird von 0,25—0,50 mm Dicke gesprochen), aber noch relativ harte, wenn auch pigmentierte Dentinschicht bedeckt ist, bewußt belassen und darüber die Füllungsmasse gelegt wird (Caries profunda, Árkövy, Preiswerk). Andererseits wird aber auch dann dieser Begriff gebraucht, wenn über einer nicht klinisch-gesunden, sondern entzündeten, mit kariösem oder nichtkariösem Zahnbein bedeckten Pulpa, ohne in die Substanz irgendwie einzugreifen, nach medikamentöser Vorbehandlung die Füllung gelegt wird. Von einer speziellen Methode, die als selbständiges therapeutisches Verfahren einer begrifflichen Bezeichnung bedürfte, kann natürlich nur dann gesprochen werden, wenn durch zielbewußtes Handeln nach den jeweilig geltenden therapeutischen Grundsätzen eine Heilung oder Gesundung oder wenigstens ein Stillstand des krankhaften Prozesses der Pulpa angestrebt wird; es muß, um es kürzer auszudrücken, bewußt konservative, heilende Therapie getrieben werden. Würde man diese Voraussetzung nicht machen, so würde etwa in den Zeiten vor Tomes, wo die letzten weichen Zahnbeinschichten tiefer Höhlen regelmäßig nicht entfernt wurden, jede gewöhnliche Füllungsmethode als indirekte Überkappungsmethode bezeichnet werden, jede irgendwie geartete Füllung wäre eine indirekte Überkappung.

Während nun in den 50iger und 60iger Jahren noch häufig die sog. indirekte Überkappung (erste und zweite Gruppe, nicht selten wurden ausgesprochen entzündlich veränderte Pulpen überkappt und durch das noch abdeckende Zahnbein mit adstringierenden und stimulierenden Mitteln behandelt, z. B. Ed. Albrecht) ausgeführt wurde, trat als Folge der Lehren von Ad. Witzel (1879) allmählich ein Umschwung ein. Er hatte gegenüber J. Linderer (1848), Ed. Albrecht (1856) und J. Tomes (1861) auf Grund theoretischer Überlegungen ebensosehr wie auf Grund seiner Erfahrungen und sorgfältigen Beobachtungen auf die Unmöglichkeit einer Gesundung der entzündeten, mit Zahnbein bedeckten Pulpa mit Hilfe der indirekten Überkappung hingewiesen. Er war es aber auch, der, wieder im Gegensatz zu Linderer und Tomes und auch zu Baume (1890), darauf aufmerksam machte, daß alles weiche Zahnbein aus der Höhle zu entfernen sei. Ist die irritierte Pulpa nur mit weichem Zahnbein bedeckt und wird ein Desinficiens auf diese Schichte aufgelegt, so gehe die Pulpa zugrunde. Da, wo dies nicht der Fall sein sollte, war noch eine Lage harten Zahnbeines zwischen der Erweichungszone und der Pulpa gelegen. Árkövy, Bönnecken und Euler

traten erneut wieder für die Zulässigkeit des Belassens erweichter Zahnbeinschichten ein. Während aber ersterer auf Grund experimenteller Forschungen die Möglichkeit, die weichen zurückgelassenen Schichten zu sterilisieren (Árkövy verwandte Sublimat) verneinte, glaubte Bönnecken mit seiner Thymolpaste (Thymol 5,00, Cocain 1,00, Acid. carbol., Zink. oxydat. qu. s. ut fiat p. m.) auch „unsaubere exkavierte Höhlen" sterilisieren zu können. Adloff (1910) hinwiederum kann sich der extremen Richtung, selbst entzündete Pulpen durch indirekte Überkappung erhalten zu wollen, nicht anschließen, von der, wie er schreibt, bereits Unheil genug angerichtet wurde, „denn die Irritationshyperämie ist meines Erachtens die einzige Entzündungsform, die in jedem Fall günstige Aussichten auf Heilung bietet". Während nun Bönnecken die indirekte Überkappung nicht nur der Pulpen als erfolgreich empfahl, die noch nicht durch irgendwelche Symptome sich als bereits entzündlich erkrankt oder wenigstens verändert zu erkennen geben, sondern auch leicht gereizter Pulpen, ging Árkövy (1911) noch viel weiter in der konservativ-kurativen Therapie. Er befürwortete das indirekte Überkappungsverfahren nicht nur für die Pulpitis acuta serosa partialis, sondern auch für die Pulpitis acuta serosa totalis (allerdings nur für ganz bestimmte Formen dieser) und für die Pulpitis acuta purulenta partialis, ja für gewisse Fälle der totalen eitrigen und der chronischen proliferativen Entzündung.

Diesen weitgehenden konservativen Maßnahmen spricht auch Dependorf (1912) sehr energisch das Wort, wenn er auch, wenigstens zu dieser Zeit noch, die indirekte Überkappung total entzündeter Pulpen nicht für erfolgreich hält. Dies liege aber nicht an der Tatsache, daß das ganze Organ mehr minder entzündlich verändert ist, sondern im wesentlichen an dem Fehlen einer geeigneten Methode zur Überkappung. Dependorf möchte auch die Erfolge der indirekten Überkappung einer entzündeten, infizierten Pulpa „für zahlreicher und aussichtsvoller" erachten als die direkte Überkappung der freiliegenden nicht entzündeten Pulpa. Die Überkappung heischt eine streng individuelle Behandlung. Sie soll nicht, wie Dependorf mit Hoppewell-Smith sagt, zu einer Routinemethode ausarten. Austrocknung des Zahnbeines unter Schonung seiner physiologischen Elementarteile, gründliche Desinfektion, vorsichtige Überkappung und dichter Abschluß nach außen unter aseptischen Kautelen, sind die Maßnahmen, die zur Erreichung guter Resultate nach Dependorf nötig sind. Als schmerzstillendes Desinfektionsmittel gebrauchte Dependorf Cocaineugenol, Novocain-Chlorphenol, -Menthol oder Chlorphenol. Als Kappenmaterial bewährte sich ihm eine weiche Paste aus Aristol und Nelken- oder Zimtöl, Zinkoxyd und Nelkenöl, Thymol-Fletcherzement. Folgende Gesichtspunkte sollen nach ihm bei der indirekten Überkappung erkrankter Pulpen Berücksichtigung finden. „Man hat im Auge, den Schmerz zu lindern, das Eindringen von Mikroben zu verhindern, die Pulpa wieder in einen normalen Zustand zu versetzen, eine Heilwirkung auf sie auszuüben und sie durch Reizmittel zur Bildung von sekundärem Dentin anzuregen." Die Behandlung selbst dürfe auf keinen Fall langwierig sein, die Behandlungspausen sollen kurz sein, Asepsis ist selbstverständlich, die individuelle Rücksichtnahme sei unerläßliche Vorbedingung für eine erfolgreiche Behandlung der Pulpaaffektionen. „Bei sachgemäßer vollkommener Ausführung der Überkappung kann bei gesunden, kräftigen Personen, besonders bei Kindern in der Adoleszenz auf einen Erfolg gerechnet werden" (Dependorf 1912). „Der Erfolg besteht in einer Beseitigung des Schmerzes, des Reizzustandes und der Entzündung unter Ausheilung der erkrankten Gewebe, Neubildung von Dentinsubstanz, ohne daß die Teile, die durch die Entzündung in der Pulpa vernichtet worden sind, sich wieder ersetzen."

Füllen große Massen erweichten Zahnbeines die Höhle von Zähnen jugendlicher, schwächlicher und sehr alter Personen, ohne daß Zeichen einer entzündlichen Pulpa-

veränderung vorhanden sind, so soll das erweichte Zahnbein in mehreren Etappen unter gründlicher wiederholter Sterilisation der noch vorhandenen Zahnbeinmassen entfernt werden, wie Árkövy und Dependorf angeben. Miller hat sich 1908 bezüglich des Zurücklassens erweichten Zahnbeines dahin ausgesprochen, daß als Grundprinzip bei der Präparation jeder Zahnhöhle das Operieren im Gesunden zu gelten habe. Das heißt, daß alles erweichte, selbstverständlich auch alles verfallene Zahnbein aus den Höhlen zu entfernen ist. Jedoch gäbe es hierbei Ausnahmen, wenn nämlich die Exkavierung unerträgliche Schmerzen bereiten würde oder wenn die Pulpa sehr nahe liege und durch Fortnahme alles erweichten Gewebes freigelegt werden würde. In diesen Fällen ist nach Miller das Zurücklassen einer dünnen Schicht erweichten (nicht zerfallenen) Zahnbeines unter der Bedingung gründlichster Sterilisation erlaubt. Zur Desinfektion solcher Schichten empfiehlt Miller konzentrierten Thymolalkohol oder Hydronaphthol, Höllenstein, konzentrierte Carbolsäure; als Überkappungsmaterial Fletcher. Die Stellung Millers zur indirekten Überkappung erkrankter Pulpen, also zu einer konservativen Pulpentherapie ist eine sehr vorsichtige und gemäßigte. Er leugnet nicht, daß eine Pulpitis serosa partialis der Ausheilung fähig sei; dies träte aber höchstens in deren Anfangsstadien ein. „Im allgemeinen würde ich sagen, daß, wo eine Pulpa nur ein- oder höchstens zwei- bis dreimal auf kurze Zeit Schmerzen verursacht hat, man die konservierende Behandlung mit Aussicht auf Erfolg einschlagen kann." Sind dagegen wiederholt mehrere Stunden anhaltende Schmerzen vorhanden, sind besonders spontane Schmerzen aufgetreten, so ist nach Miller die Aussicht, die Pulpa lebend zu erhalten, sehr gering. Eines betont Miller als besonders wichtig für alle Pulpabehandlungen: die Verhütung einer Neuinfektion (Speichel, Mundschleim).

Es muß an dieser Stelle darauf hingewiesen werden, daß von einer Desinfektion erweichter Zahnbeinschichten wenigstens in einem gewissen Ausmaß nicht gesprochen werden darf; es ist durchaus in dieser Beziehung Árkövy zuzustimmen. In neuerer Zeit hat Kantorowicz einmal mit vollem Recht diese unhaltbare, aber vielfach vertretene Anschauung zurückgewiesen. Er hat nachgewiesen, daß selbst das doch starkwirkende Chlorphenol infiziertes Zahnbein in situ nicht zu sterilisieren vermag; dagegen könne, nach peinlich sorgfältiger Entfernung aller erweicht-kariösen Massen durch eine 24stündige Einlage Sterilität der sauberen Höhle erreicht werden. Diese aber — und das ist das praktisch wichtige Ergebnis der Versuche von Kantorowicz — besagt nichts darüber, ob nicht doch Bakterien in den Zahnbeinschichten zurückbleiben; doch wissen wir aus vielfacher Erfahrung, daß dann eine klinisch gesunde Pulpa vor einer Infektion durch diese wenigen von der Nahrungszufuhr abgeschnittenen Bakterien bei randdichter Deckfüllung verschont bleibt. Diese Erwägungen lassen Kantorowicz den Versuch, die Höhle zu desinfizieren, als völlig überflüssig erscheinen; das gleiche gilt für die Anlegung eines sog. dauerdesinfizierenden Depots. Diese Anschauungen entsprechen durchaus unserer heutigen Ansicht; ja, ich möchte noch weiter gehen und die sog. dauerdesinfizierenden Einlagen mit Thymolzement, mit reinem Thymol, mit Eugenol, Chlorphenol bei geringer Mächtigkeit des die Pulpa von diesen Ätzmitteln und Substanzen trennenden Zahnbeines als schädlich bezeichnen; diese sind nicht nur überflüssig, sondern können auch von Nachteil sein!

Im übrigen ist die heutige Stellungnahme gegenüber dem Versuch, durch indirekte Überkappung eine erkrankte Pulpa am Leben zu erhalten und zur Gesundung zu bringen, eine weit vorsichtigere geworden. Wohl treten noch Autoren, wie Lipschitz, Hentze, selbst Walkhoff, wenn auch sehr mit Einschränkung, dafür ein, aber die Stimmen mehren sich ohne Zweifel, die auch eine irgendwie schon erkrankte Pulpa für

ein verlorenes Organ ansehen. Kantorowicz, Peckert, W. Sachs, Moral, G. Fischer und Rebel halten heute jeden Versuch, eine entzündlich veränderte Pulpa rein konservativ mit wirklichem Erfolg zu behandeln, für unmöglich. Daß eine erkrankte Pulpa in der Regel der Fälle nicht zur Ausheilung gebracht werden kann, nimmt uns auch gar nicht Wunder. Zunächst ist in dieser Hinsicht darauf hinzuweisen, daß wir bei dem Versuch der Erhaltung einer noch von hartem Zahnbein eingeschlossenen Pulpa etwa im Stadium der partiell-serösen Entzündung zur Zeit nicht viel mehr tun können, als alle äußeren Reize abzuhalten, die bisher durch das kariös erweichte Zahnbein und von diesem selbst auf das erkrankte Organ einwirken mußten. So muß also die erkrankte Pulpa selbst nicht nur mit dem in ihr tätigen Krankheitsprozeß, sondern auch mit dem peripherisch gelegenen infizierenden kariösen Zahnbein und dessen Auswirkungen fertig werden. Was diese zwei Momente bedeuten, habe ich oben schon bei Besprechung der direkten Überkappung ausführlich auseinandergesetzt. Solche Pulpen gehen zugrunde ohne unser Zutun, vielfach aber auch beschleunigt infolge unseres Eingreifens. Letzteres gilt dann, wenn neue, heftig wirkende Reize gesetzt werden, wie Temperaturreize durch große Metallfüllungen hindurch, chemische Reize durch Einlagen starkwirkender Ätzmittel und Gifte, mechanisch-traumatische Reize wie überhöhte Füllungen und ähnliches mehr.

Alle diese und andere Momente, die aus den vorhergehenden Ausführungen sinngemäß hervorgehen, sind bei der Anordnung des Behandlungsplanes zu berücksichtigen. Diese Behandlung hat kurz zusammengefaßt etwa folgendermaßen zu geschehen.

Nach möglichster Entfernung alles technisch erreichbaren, erweichten Zahnbeines und nach der Feststellung (Sondierung mit feinen Donaldson-Nadeln; auch das kontrastreiche Röntgenbild gibt sehr gute Hinweise vor allem bei allen Zähnen mit nur einem Höcker bzw. einer Schneidekante, aber auch bei mehrwurzligen Zähnen), daß die Pulpahöhle noch überall mit harten Zahnbeinmassen eingeschlossen ist, wird die Höhle mit warmer Natriumbicarbonicum- oder $^1/_2$% Chloraminlösung ausgewaschen und nach Einlage eines Phenolcampher- (Chlumsky-Herrenknecht-)Bäuschchens mit Guttapercha auf 24—28 Stunden abgeschlossen. Jetzt wird nach Entfernung der Einlage die Höhle wiederum mit $^1/_2$% Chloraminlösung sorgfältig ausgewaschen, getrocknet und mit Phenolcampher angefeuchtet; nun folgt die für alle Fälle gebotene Unterlage, die nur aus Guttapercha (S. S. White gelb) bestehen darf; diese wird so ohne Druck eingebracht, daß einerseits das Zahnbein dort abgedeckt ist, wo irgendwie die Pulpa naheliegen kann und andererseits so, daß die Retention der Füllung gesichert bleibt. Endlich wird die definitive Füllung gelegt. Es ist selbstverständlich, daß diese einen Flüssigkeitstransport in die Kavität ausschließen muß. Zu diesem Zweck ist es oft von Vorteil, das definitive Füllmaterial in weichem Klebzement (Verdrängungsmethode) einzupressen oder aber man hat — bei genügendem Raum — vorher mit solchem Zement die Guttapercha nach außen abgeschlossen.

Daß jede Möglichkeit einer abnormen Reizwirkung auf die Pulpa auch von allen übrigen Seiten der Zahnkrone und des Zahnhalses her verhindert werden muß, soll noch besonders betont werden.

Die widerstreitenden Ansichten über den Wert der sog. indirekten Überkappung erfordern dringend eine experimentelle Nachprüfung. Bei der Unsicherheit der klinischen Beobachtung und bei den oft sehr zweifelhaften Ergebnissen, die die histologische Untersuchung experimentell überkappter Menschenzähne aus bekannten Gründen ergibt, muß die tierexperimentelle Untersuchung, so schwierig sie sicherlich

ist (wegen der Erzeugung typischer Caries profunda), zur Entscheidung herangezogen werden. Letzteres ist bisher noch nicht geschehen. Dagegen wurde dieses Problem wenigstens experimentell, klinisch und histologisch am Menschenzahn studiert; auch diese Untersuchungen stammen von Dätwyler.

Dieser Autor hat an 22 Menschenzähnen verschiedenen Alters (meist ersten und zweiten Molaren bis zum Trägeralter von 32 Jahren) nach zwei Methoden gearbeitet. Bei der einen Gruppe von Fällen (10 Zähne: Hyperämie und Pulpitis acuta partialis, von letzterer Erkrankungsform ein Fall mit 17 Jahren) wurde nach der Entfernung des erweichten Zahnbeines bis auf eine dünne, die Pulpa noch deckende Schicht die Höhle mit konzentriertem Chlorphenol überschwemmt und Jodoform-Chlorphenolzement aufgelegt. Bei der zweiten Gruppe (11 Zähne, darunter 4 mit Pulpitis acuta partialis, Alter der Träger bis zu 28 Jahren, derjenigen mit Pulpitis partialis bis zu 18 Jahren) wurde mit Eugenol überschwemmt, dünnes Zinkoxyd-Eugenolzement eingelegt. Histologisch wurden aus der ersten Gruppe 2 Zähne (Stadium der Hyperämie) untersucht, aus der zweiten Gruppe 1 Zahn (Stadium Pulpitis acuta partialis, spontane Schmerzen bis 10 Minuten). Die Zähne kamen 4—5 Monate nach der Überkappungsbehandlung zur Untersuchung; die Schnitte zeigten, wie Dätwyler berichtet, außer erheblichen Dentikelbildungen und einzelnen Stellen, wo in der Odontoplastenschicht Vakuolen auftraten, namentlich in einem Präparat eine beginnende Sklerose der Wurzelpulpa mit vielen eingestreuten Kalkinseln.

Die Überkappung des lebenden Pulpenstumpfes. Es war naheliegend, die Überkappung der freigelegten Pulpa auch in den Fällen anzuwenden, wo Teile der Pulpa schon durch den Krankheitsprozeß verlorengegangen und wo solche künstlich mit oder ohne Nekrotisierung entfernt worden waren. Man war dabei auf den Gedanken gekommen, es müsse auch nach chemischer Vorbehandlung, nach operativ-amputatorischen Eingriffen ein Weiterleben der zurückbleibenden Pulpenstümpfe möglich sein: Stumpfüberkappung der lebenden Wurzelpulpa.

Auch hier war es Ad. Witzel (1874 u. 1879), der die Hoffnung aussprach, daß auf Grund seiner Beobachtungen nach seiner Methode die Wurzelpulpa am Leben erhalten werden könnte.

Im Enderfolg nicht unähnlich war die seiner Zeit von Ed. Albrecht empfohlene und auch geübte Reizbehandlung der kauterisierten Pulpa, die selbst den Ätzschorf abstoßen und dann durch Vernarbung oder Dentifikation der untenlagernden Schicht geschützt weiterleben sollte.

Die Methode Ad. Witzels wollte nun künstlich die erkrankte bzw. kauterisierte Partie entfernen und den Stumpf nach antiseptischer Vorbehandlung am Leben erhalten. Zur Kronenpulpakauterisation verwandte Ad. Witzel Arsen; die Kronenpulpa wurde mit Exkavatoren herausgeschnitten unter starker Überschwemmung mit Kreosotlösung, dann der Stumpf mit Phenolzement abgedeckt. Ad. Witzel will — für uns heute schwer verständlich — festgestellt haben, daß die Pulpa weiterleben könne und konsekutiv verkalke. Diese Behandlung „oberflächlich" entzündeter Pulpen — Kauterisation und Zurücklassung des kauterisierten Stumpfes — hat Ad. Witzel dem Prinzip von Kellner, wie er selbst sagt, übernommen. Bei eitrigen Prozessen und total entzündeten Pulpen kommt nach Ad. Witzel eine Lebenderhaltung nicht mehr in Frage, auch dann nicht, wenn die Arseneinlage länger als 48 Stunden eingewirkt hat. An der Schnittfläche soll sich eine typische Narbe ausbilden.

Noch 1899 hielt Ad. Witzel an der Anschauung fest, daß die amputierten Wurzelpulpen, wenn sie a priori nicht in reell entzündetem Zustande waren, in vielen Fällen ihre Vitalität behalten könnten; jetzt wird aber von Ad. Witzel nicht mehr — wie er

das 1879 besonders nachdrücklich getan hat — Wert auf die Erhaltung der Vitalität der Wurzelpulpen, die nach ihm für die Erhaltung des Zahnes wertvoll sein sollte, gelegt, sondern nur gefordert, diese vor Fäulnis zu schützen, sie „in natürliche Wurzelfüllungen" zu verwandeln. Damit hat Ad. Witzel bewußt die erste Form der von ihm empfohlenen Amputation mit Erhaltung der Vitalität der Wurzelpulpa aufgegeben; praktisch trat diese Änderung seiner Methodik darin in die Erscheinung, daß die Wurzelstümpfe nach der Resektion der mit Arsen beschickten Kronenpulpa und vor der endgültigen „antiseptischen" Stumpfversorgung durch die „halbe Sondierung" mit schwarzer Chlorzinkphenollösung (Zink. chlor. 10, Phenol 5, Spir. vini 5, Chloroform Ol. Menthae pip. Ol. Caryophyll. $\overline{aa}$ 1) durchtränkt und imprägniert wurden.

Ad. Witzel hat übrigens die Anschauung, daß namentlich stärkere Pulpenwurzeln vernarben und ihre Vitalität erhalten können, wenigstens auf längere Zeit, nicht nur aus klinischen Beobachtungen, sondern auch auf Grund makro- und mikroskopischer Untersuchungen solcherweise von ihm amputierter Pulpawurzeln gewonnen.

Wilh. Herbst hat 1887 ein Verfahren ausgearbeitet und empfohlen, das gleichfalls prinzipiell die Lebenderhaltung der resezierten Pulpenstümpfe gewährleisten soll. Die Methode — zur Nekrotisierung (wenn auch nur der entzündlich veränderten Kronenpulpa, wie W. Herbst glaubte) wurde Kobalt empfohlen — bestand in der „hermetischen" Abschließung der mit keinem Medikament in Berührung kommenden Pulpenstümpfe durch eine sorgfältig einrotierte Zinn- oder Zinngoldkugel. Selten fand eine therapeutische Methode so scharfe Gegner und so beredte Anhänger. Daß tatsächlich die Wurzelstümpfe über Monate hinaus (ein Fall von 3 Jahren, einer von 18 Monaten Dauer) lebend bleiben können, hat W. C. Bödecker wohl mit Sicherheit histologisch nachgewiesen. Lediglich zwei Fälle aber beweisen für eine regelmäßig eintretende Restitution der Stümpfe gar nichts. So finden wir auch nicht wenige Stimmen, die über schwere Mißerfolge berichten, auch solche, die die Zerstörung der Wurzelpulpen ohne klinische Komplikationen beobachten konnten.

Miller und auch Baume bestritten die Möglichkeit der dauernden Vitalität solchermaßen behandelter Wurzelpulpen. Preiswerk dagegen, der dem Problem der Amputation eine ausführliche Studie gewidmet hat, konnte in allerdings auch nur zwei Fällen (einer nach 9 Monaten histologisch untersucht) nach 34stündiger Arsennekrotisierung und Bedeckung mit Acid. salicylicum normales Wurzelpulpengewebe unter fibröser Narbe feststellen; bedeutungsvoller aber sind die Untersuchungen von Preiswerk deshalb, weil er endlich seine Behandlungsweise nach dem pathologisch-anatomischen Zustand der Pulpa wählte und durchführte. Eine Lebenderhaltung der Stümpfe ist Preiswerk, wie er schreibt, „selbstredend" nur bei „lokal affizierten" Pulpen denkbar. Das Herbstsche Verfahren mußte Preiswerk auf Grund sehr schlechter Erfahrungen ablehnen.

Viele Jahre später — als das Amputationsproblem erneut aufgerollt wurde — glaubte G. Fischer wiederum für die Lebenderhaltung der resezierten Pulpenstümpfe eintreten zu sollen (1912). Allerdings hat er erkannt, daß der Resektion der entzündlich veränderten Kronenpulpa — nur bei partiellpulpitischen Prozessen soll in dieser Weise behandelt werden — keine Arsenbeschickung vorausgehen darf und daß andererseits ein Medikament zur Verfügung stehen muß, das starke dauerantiseptische Eigenschaften besitzen und reizlos sein muß. Ein derartiges Material glaubte er im Thymol gefunden zu haben; „die gesunde Pulpa läßt das Thymolpräparat diffundieren, ohne davon irgendwelche Nachteile zu empfangen". Unter lokal-terminaler Anästhesie wird die Kronenpulpa reseziert, dann wird nach Auswaschung mit Pulpacavol (eine 50% Thymol, Campher und Chlorphenol enthaltende Lösung) für 5—8 Tage ein Pulpacavol-Watte-

bäuschchen eingelegt, endlich nach Einschmelzung eines Thymolkrystalles auf die Stümpfe eine Asbestkappe aufgelegt und definitiv verschlossen. Noch im gleichen Jahre mußte G. Fischer berichten, daß seine Hoffnungen sich nicht bewahrheiteten, daß die Wurzelpulpen unter dem Thymolverband atrophierten; mehr denn je müsse vor Anwendung ausgedehnter Konservierungsmethoden gewarnt werden.

Als einzigen Vertreter der Überkappung lebend zu erhaltender Pulpen muß daher Árkövy gelten, der sich bis zu seinem Tode warm für diese Methode der „Zikratisation" ausgesprochen hat.

In den letzten Jahren wurde erneut — diesmal von amerikanischer Seite aus — die Überkappung des lebenden Pulpenstumpfes empfohlen.

Davis nennt seine Methode der Überkappung des lebenden Pulpenstumpfes Pulpotomie. Das Verfahren ist eigentlich, abgesehen von den Medikamenten, prinzipiell dem 1912 von G. Fischer empfohlenen gleich. Unter lokaler Anästhesie — der Gebrauch des Arsens wird als schädlich grundsätzlich verworfen — wird das erkrankte Pulpengewebe entfernt und der zurückbleibende lebende, gesunde Stumpf unter aseptischen Kautelen mit einer desinfizierenden Paste bedeckt. Davis kam zu seiner Methode der Überkappung lebender Stümpfe aus zwei Gründen, soweit wenigstens aus seinen Äußerungen ersichtlich. Zunächst mußte er, wie wir auch, erkennen, daß eine im Sinne des Wortes totale Exstirpation der Pulpa aus normal-anatomischen Gründen nicht möglich ist; Reste bleiben bei mehr geraden, einwurzeligen Zähnen stets, bei mehrwurzeligen in größerem Umfange zurück. Also, so schloß Davis, ist es sicherer, operativ-bewußt zu amputieren. Da aber alle die Pulpa nekrotisierenden Medikamente, also vor allen Dingen Arsen, in schädlichem Sinn auf die Abheilung der Wunden der Regio apicalis einwirken sollen, dürfen diese nicht mehr gebraucht werden. So bleibt nur übrig, damit kommt Davis auf die Fischersche Methode vom Jahre 1912, unter temporärer Anästhesie den entzündeten Teil der Pulpa, sei es coronal oder mehr apikal, zu exzidieren und den lebenden, gesunden Stumpf im Sinne der Lebenderhaltung und Vernarbung geeignet zu versorgen.

Ein derartiges, lebende, technisch-entfernbare Pulpenstümpfe bewußt unter einem aseptisch gelegten desinfizierenden Wundverband im Wurzelkanalsystem belassendes Verfahren nennt Davis partielle Pulpektomie, die sog. totale Exstirpation hingegen Pulpektomie schlechthin. Diese partielle Pulpektomie sei nur dann durchzuführen, wenn lediglich aktive oder passive Hyperämie als pathologische Veränderung festgestellt würden; liege letztere vor, so soll weiter im Wurzelkanal der Amputationsschutz angelegt werden. Ist die Pulpa aber entzündet, so wird auch von Davis die Pulpektomie, also die sog. totale Exstirpation, durchgeführt. Dadurch erfährt die Überkappung des lebenden Stumpfes eine noch weitere Einschränkung als bei G. Fischer. Praktisch kommt demnach dieses Verfahren, nämlich die partielle Pulpektomie, nur bei der beabsichtigten oder unbeabsichtigten Freilegung gesunder Pulpen in Frage, wobei wir hierzu auch das Stadium der „Hyperämie der Pulpa" hinzurechnen; in allen anderen Fällen die Exstirpationsmethode.

Das Verfahren bei der partiellen Pulpektomie aktiv hyperämisierter Pulpen wird von Davis folgendermaßen geübt:

Nach Festlegung des Röntgenstatus und Anlegung des Kofferdams — Davis legt nachdrücklich besonderen Wert auf strenge Asepsis — wird die druck- oder terminalanästhesierte Pulpa mit (in 70% Alkohol) sterilisierten Hand- oder Maschineninstrumenten am Kammerboden (bzw. bei passiver Hyperämie tiefer) amputiert, nach Blutstillung (ohne Chemikalien) Phenoleugenol eingelegt für 24—48 Stunden. In der zweiten Sitzung wird der endgültige Wundverband nach Auswaschen mit 70% Alkohol

gelegt; er besteht aus einer Paste aus 96 Teilen Parisergips, 4 Teilen Zinksulfat angerührt mit 1 dram (= 0,0355 dl) Eugenol und 1 drop (= Tropfen) Phenol. Ist passive Hyperämie festgestellt worden, so pulpektomiert Davis, wie schon erwähnt, tiefer, mehr apikalwärts, und zwar so weit, daß alles hyperämisierte Gewebe entfernt wird. Bei einem derartigen „tiefen" Amputationsverfahren wird eine andere definitive Wundverbandsmasse gelegt. Eine aus Chloroform, reinem Kautschuk, Kolophonium, Dithymoldijodid und Eucalyptol bestehende lackartige Masse wird in den Kanal gepumpt und mit einem Guttaperchastift apikal- und lateralwärts vorgetrieben. Davis will die 1% ungünstig ausgegangenen Fälle (unter 400) auf unrichtige Diagnose und Operationsfehler zurückführen.

Durch dieses Verfahren soll ein knöcherner osteoider Verschluß, wie Davis sagt, begünstigt werden. Von der überdeckten Schnittfläche aus beginnend wird die Pulpa in osteoides Gewebe metaplasiert so lange, bis der ganze Kanal knöchern verschlossen ist, was Davis in 10% der Fälle nach $1^1/_2$ Jahren beobachtet haben will.

Das Verfahren von Davis — das zweifellos manche vermeidbaren, dem Sinn widersprechende Maßnahmen enthält — wurde von Schweizer unter Leitung von Heß einer Nachprüfung unterzogen; die Fälle wurden nicht nur genau klinisch kontrolliert, sondern auch, allerdings mit Auswahl, histologisch untersucht.

Das von Schweizer geübte Verfahren soll gleichfalls kurz geschildert werden. Nach erfolgter Anästhesierung, Cofferdamisolierung und Abwaschen mit Chloroform, Alkohol und Äther wurde mit sterilen Bohrern das Pulpendach entfernt, der entstehende Bohrstaub mit heißem Luftstrahl abgeblasen, die freigelegte Kronenpulpa mit sterilen Löffelexkavatoren oder großen Rosenbohrern meist in der Höhe der Kanalgänge, in einigen Fällen tiefer im Wurzelkanal exzidiert. Die auftretende starke Blutung kam durch Applikation von 3% H_2O_2 oder einem Strahl heißen Wassers rasch zum Stillstand, Bohrspäne und Pulpenreste werden mit 3% H_2O_2 entfernt. Über die mit kleinen Blutkoagula bedeckten Schnittflächen wird die Davissche Abdeckmasse, steril hergestellt und in weicher Konsistenz angerührt, gebracht, mit Wattebäuschchen (in Alkohol abgebrannt) angedrückt, endlich wird weiche Zinkoxydeugenolpaste, Phosphatzement und Amalgam gefüllt. Die Versuchszeit betrug 5—14 Monate. Vor der Durchführung der Pulpektomie wurde Anamnese und Status (thermische und elektrische Reaktionen) aufgenommen; desgleichen vor der Extraktion zur histologischen Bearbeitung. Für die Bewertung der Ergebnisse der klinischen Prüfung ist von Bedeutung, daß diese vor der Extraktion zwecks histologischer Untersuchung am Stumpf des Zahnes vorgenommen wurde, während die erste Prüfung an 11 äußerlich intakten Zähnen (4 hatten eine kleine Fissurenkaries) mit lebender gesunder Pulpa (Träger zwischen 14 und 20 Jahren, 5 Prämolaren, 6 Molaren) ausgeführt wurde. Die zweiten, vor der Extraktion am Zahnstumpf vorgenommenen Induktionsbefunde ergaben eine sehr niedere Reizschwelle, also sehr erhöhte Sensibilität; die mechanische, thermische und chemische Reizuntersuchung des Stumpfes ergab in den meisten Fällen keine Reaktion (in zwei Fällen empfindlich gegen Alkohol und warme Luft, ein Fall mit Perkussionempfindlichkeit und subjektiv klopfenden Schmerzen).

Der histologische Befund ergab, wie Schweizer berichtet, für die Präparate mit 7—8 Monaten Versuchszeit ein normales histologisches Bild mit leichter Hyperämie, die Präparate mit 14 Monaten Versuchszeit zeigten durch die Foramina apicalia einwanderndes periodontales Bindegewebe, Resorption des Pulpagewebes und Anlagerung von sekundärem inneren Zement, das vom Apex bis an die Wundfläche reicht. Diese Zementbildung erfolgt, wie der Autor besonders feststellt, nicht durch Metaplasie des Pulpagewebes, sondern durch einwanderndes periodontales Gewebe. Das eine ab-

gebildete Präparat zeigt nun (6 Monate Untersuchungszeit) in der Tat, daß das Pulpagewebe noch in lebendem Zustande ist; allerdings ist eine recht erhebliche Erweiterung und Schlängelung der Gefäße und retikuläre Atrophie der Odontoplastenschicht festzustellen. Über den Zustand des Wurzelstumpfes der Präparate von mehr als 8 bis zu 14 Monaten hören wir leider nichts Genaueres.

Zusammenfassend muß man sagen, daß die der ausgedehnten Bestätigung noch harrenden Versuche von Davis und Schweitzer wohl die Möglichkeit des Ersatzes der amputierten lebenden Pulpenstümpfe — sei es auf dem Wege der indirekten Metaplasie, was grundsätzlich möglich ist, sei es auf dem Wege der Resorption durch periodontales Gewebe — in Zementgewebe möglich erscheinen lassen. Dieses von Ad. Witzel zuerst inaugurierte Verfahren aber schon heute praktisch durchführen zu wollen, hieße experimentieren, denn weder sind die Methoden einwandfrei, noch sind die Ergebnisse allgemein. Man vergesse endlich nicht, daß nur gesunde Wurzelpulpen, d. h. also Pulpen, die vor der Pulpektomie klinisch sicher gesund waren, den Versuchen zur Grundlage gedient haben. Ist die Wurzelpulpa irgendwie entzündlich verändert (beachte die Sicherheit der Diagnosenstellung über die Ausdehnung entzündlicher Prozesse!), so muß, wie auch die Versuche von Davis und Schweitzer deutlich zeigen, ein Mißerfolg das Resultat einer partiellen Pulpektomie sein.

Die Amputation der Pulpa. Adolf Witzel, der Begründer der antiseptischen Wurzelbehandlung, charakterisierte diese Methode folgendermaßen (§ 112 seines Kompendiums 1887): „Unter Pulpaamputation versteht man diejenige Operation an Mahlzähnen, bei welcher die tags zuvor mit Arsenpaste kauterisierte Pulpakrone mit scharfen, runden oder ovalen Bohrern aus der weit geöffneten Pulpakammer entfernt wird und die in den Wurzelkanälen zurückgelassenen Pulpawurzeln antiseptisch überkappt werden." In diesem Witzelschen Sinne könnte man in vielen Fällen auch die Exstirpationsmethode eine Amputationsmethode nennen, da aus dem komplizierten Kanalsystem nie alle Pulpenteile entfernt werden können, also hohe Amputation geübt wird. Ich möchte vielleicht etwas genauer sagen, wir verstehen unter Amputation das bewußte Zurücklassen umfangreicherer technisch entfernbarer nekrotisierter Pulpenreste. Die Korrosionsuntersuchungen Preiswerks, die Untersuchungen von G. Fischer, Adloff, von Heß und seinen Schülern, von Lenhossék u. a. zeigen, wie kompliziert das Kanalsystem der fertiggebildeten ein- wie mehrwurzeligen temporären wie bleibenden Zähne ist. Diese Tatsachen werden als wissenschaftliche Stütze (Dependorf) für die Amputationsmethode angeführt, zur Ergänzung der empirischen Beobachtungen A. Witzels. Seither ist die Stellungnahme zu diesem Verfahren durch die spezielle Anatomie und, wie schon zu Zeiten Witzels, durch den momentanen Zustand der zu amputierenden Pulpa bestimmt, davon überzeugt ein Blick in die nicht kleine Literatur.

Nach G. Preiswerk (1922) ist die Amputation kontraindiziert, wo der anatomische Bau der Wurzelkanäle und Zeit und Umstände die Exstirpation erlauben; kontraindiziert ist sie auch bei Pulpitis gangraenosa und purulenta totalis, indiziert ist sie dagegen bei Pulpitis partialis, wenn es sich um Kranke, um Milchzähne, um Mangel an Zeit handelt. Ein Anhänger des Amputationsgedankens ist Adloff, dessen Anschauungen als Schüler von A. Witzel und als entschiedener Vertreter der Rosenowschen Ideen und Forderungen (odontogene Infektion) wohl besondere Beachtung verdienen. Nach ihm ist die Amputation der „partiellen Pulpitis" vorbehalten, eitriger Zerfall und Gangrän erforderten eine andere Behandlung. Die Amputation ist nach Adloff (1925) der Exstirpation aus den folgenden drei Gründen überlegen: 1. Sie trägt den durch Wissenschaft und Experimente festgestellten Tat-

sachen Rechnung. Die zahlreichen, sehr oft vergeblichen Versuche, die Pulpa aus unzugänglichen Kavitäten zu entfernen, unterbleiben. Gerade sie bedeuten eine besondere Infektionsgefahr. Schon Witzel hat vor dem vergeblichen Herumstochern in den Wurzelkanälen mit gewöhnlich infizierten Instrumenten eindringlichst gewarnt. 2. Die Kontinuität zwischen Pulpa und Wurzelhaut wird nicht unterbrochen. 3. Die Gegend des Foramen apicale, die Eingangspforte zur Alveole und zum Kieferinnern bleibt unberührt.

Als ein entschiedener Gegner sei dagegen Wilhelm Sachs (1924) angeführt, er empfiehlt „stets die völlige Entfernung der Pulpa als die sicherste Voraussetzung für den Erfolg der Zahnerhaltung anzustreben". Zur weiteren Verbreitung kam die Methode erst, seit sie in Bönnecken einen ebenso begeisterten wie beredten Anhänger und Verteidiger gefunden hat (1898); Lartschneider, Ro. Kronfeld und neuerdings Heß treten warm dafür ein. Im allgemeinen kann man sagen, daß man seit Bönnecken in schärferer Indikationsstellung vorgeht, daß man sich von wissenschaftlichen Gesichtspunkten leiten läßt. Immerhin differieren die Ansichten unter den Anhängern der Methode noch auffallend weitgehend, die einen (Ro. Kronfeld, 1927) amputieren jede noch lebende Pulpa (gesund oder entzündet), die anderen (wie Adloff 1925) amputieren nur bei Pulpitis acuta partialis mit Ausschluß aller totalen eitrigen und septischen Formen.

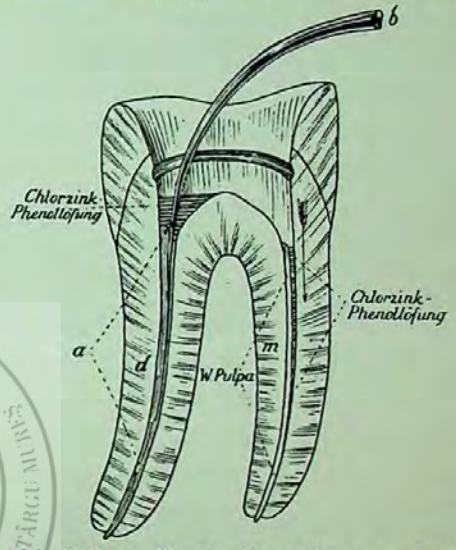

Abb. 2514[1]). Halbe Sondierung des Wurzelkanals: links a = Chlorzink-Phenol-Lösung, b = Sonde, deren glatte Spitze die Wurzelpulpa gegen die Kanalwand d drückt; rechts neben der Wurzelpulpa c Chlorzink-Phenol-Lösung, welche nach Rückzug der Sonde in den Wundkanal m eingedrungen ist.

Statistische Erhebungen von Bönnecken haben für die Amputation $^1/_2$ %, für die Exstirpation 2,4 % Mißerfolge ergeben; zu noch erheblich günstigerem Prozentsatz ($1\,^0/_{00}$) kommt Ro. Kronfeld, sehr günstige zahlenmäßige Ergebnisse weisen auch neuerdings Untersuchungen von O. Müller auf, auf die später noch zurückzukommen sein wird. Dieser überraschend günstige Ausgang wird von den Anhängern der Methode im wesentlichen mit der Vermeidung eines Traumas der apikalen Gegend in Zusammenhang gebracht; so sagt z. B. Bönnecken: „Das Geniale der Witzelschen Methode liegt in der Vermeidung jedes Traumas in der Regio apicalis, in der Erhaltung der Gewebskontinuität an der Wurzelspitze, mit anderen Worten in der Verlegung des Operationsfeldes von der Wurzelspitze in die Pulpakammer." Ähnlich hat sich auch, wie oben ausgeführt, Adloff geäußert.

Der Erfolg der Methode wird abhängen von der exakten Indikation, der sachgemäßen Technik und der Wahl eines geeigneten Antiseptikums. Die Sublimatgemische, die A. Witzel und Miller empfohlen haben, wurden abgelöst durch die Formaldehydpräparate. Letztere wurden von Bönnecken (1897) in Form des reinen Formalins 40 % und der Formalinthymolpaste und von Gysi (1898) in Form des festen Formaldehyds, des Trioxymethylens als Hauptbestandteil der Triopaste verwandt; diese Formaldehydpräparate sind auch noch heute die bevorzugten chemischen Mittel zur Versorgung des nekrotisierten Pulpenstumpfes. Die Technik variiert nur unbedeutend, während von der einen Seite die sog. halbe Sondierung nach Ad. Witzel (Abb. 2514) verworfen wird (Dependorf), wird sie von anderen zugelassen (Bönnecken).

[1]) Aus Ad. Witzel, Die moderne Behandlung pulpakranker Zähne (1899).

Es ist durchaus begreiflich, daß schon A. Witzel, der Vertreter der Methode, sich die Frage vorgelegt hat, was aus den amputierten und mit Medikamenten imprägnierten Wurzelpulpen wird. An früherer Stelle wird berichtet, daß Witzel zunächst an das Lebenbleiben geglaubt hat, daß er aber später 1886 sich von dem Zugrundegehen der Reste überzeugen mußte. Diese nekrotischen Reste sollen als antiseptische Gewebsfaden reaktionslos liegenbleiben; zu dieser Anschauung kam Witzel allerdings aus rein theoretischen Überlegungen und Beobachtungen. Obwohl mancher spätere Autor, vor allen aber Dependorf, sich der Wichtigkeit der oben aufgeworfenen Frage bewußt war, wurden doch erst im Jahre 1917 auf Veranlassung von Hess exakte Untersuchungen in dieser Hinsicht unternommen. Eine größere Anzahl von Arbeiten lieferte das bisher noch ausstehende Material, die Schlußfolgerungen hat Hess in zehn Punkten zusammengefaßt; auch von anderen wurde das Problem in Angriff genommen, mit wissenschaftlichen Methoden geprüft. Wir sind also zur Zeit in der Lage auf Grund klinischer, bakteriologischer und histologischer Untersuchungen die Methode zu prüfen.

Entscheidend für den Wert der Methode ist die Gesetzmäßigkeit im Eintreten der notwendigen Voraussetzungen. Die Grundlage zu solchen Voraussetzungen ist, abgesehen von der auf partiell erkrankte Pulpen beschränkten Indikation und einer sachgemäßen Technik, in der Forderung enthalten, daß das zurückbleibende nekrotisierte und mit Medikamenten imprägnierte Pulpengewebe auf die apikal-parodontalen Gewebszonen keinen krankhaft reizenden, entzündungsanregenden Einfluß ausübt, sondern einen physiologischen Anreiz im Sinne der Organisation nekrotischer aber blander Massen mit dem Endziel der Verknöcherung. Diese gewebliche Umwandlung soll zu einem knöchernen Verschluß der Foramina apicalia führen bzw. in einer Ausfüllung der Wurzelkanäle mit Kalkgewebe (passiver oder aktiver Herkunft) bestehen. Eine solche ohne entzündliche Prozesse (Demarkation), ohne septische Erweichung und nicht eitrig verlaufende Umwandlung hat aber zur Voraussetzung, daß jeder toxische und krankmachende Reiz auf das die Umwandlung bewirkende Gewebe (die apikale Wurzelhaut) ausgeschaltet wird. Daraus ergeben sich ohne weiteres bestimmte Richtlinien. Es ist also zunächst zu verlangen, daß die Wurzelpulpen, soweit sie zurückbleiben, nicht primär infiziert waren und auch nicht sekundär bei operativen Eingriff infiziert wurden; es ist ferner jeder die Gewebswucherung (Granulationswucherung) hemmende Medikamentenreiz zu vermeiden, endlich muß dafür Sorge getragen werden, daß auch traumatische Reize möglichst ausgeschaltet werden. Aus allem diesem ergibt sich die entscheidende Bedeutung des Krankheitszustandes im Augenblick der Überkappung und der Art des Medikaments oder des Medikamentengemisches. Strengste Indikation im Sinne von Preiswerk, Bönnecken und Adloff, wobei ausdrücklich daran erinnert sei, daß bei der Art unserer Diagnostik Irrtümer sehr leicht unterlaufen können, auf der einen Seite, und dauerwirkendes, tiefdringendes, nicht krankmachendes Medikament auf der anderen Seite, sind die Bedingungen, die zum Erfolg führen können. Als durchaus selbstverständliche Voraussetzung hat auch eine günstige Gesamtreaktionslage des betreffenden Individuums zu gelten.

Es ist jetzt nur noch die Frage zu erörtern, ob eine gewisse Regelmäßigkeit im Auftreten der gewünschten Umwandlung bei Einhaltung der eben besprochenen Vorbedingungen zu erreichen ist. Klinische Beobachtungen, gestützt auf das Fehlen krankhafter Symptome, können keinesfalls im Sinne einer Bejahung des sicheren Erfolges einer Apexverknöcherung gewertet werden; das gilt ganz besonders für

große Sammelstatistiken; auch negativer Röntgenbefund ist nicht beweisend für den Erfolg. Hier können nur größere Reihen histologischer Untersuchungen einen sicheren Einblick zur Beurteilung gewähren, einzelne Fälle beweisen für die Regelmäßigkeit nur wenig (z. B. mitgeteilt von O. Müller; Ro. Kronfeld). Derartige etwas umfangreichere Untersuchungsreihen stammen von S. Meyer, Lutz, Weber, Hübner. Diese Ergebnisse, wenn sie auch aus nicht allzu großen Reihen entnommen sind, lassen erkennen, daß mit einer gewissen Regelmäßigkeit ein Umbau in der Regio apicalis von der Kanalwand und von den Foramina her im Sinne der Verknöcherung eintritt. Nach mehr oder minder umfangreicher (Lutz) oder auch fehlender Resorption (Hübner, Müller) wandelt sich das vom Apex her aus der Wurzelhaut sich entwickelnde Granulationsgewebe in wandständig liegendes und das Lumen allmählich verschließendes Zementgewebe um (Abb. 2515 u. 2516), das selbst bis zur Pulpakammer, d. h. bis zu der dort liegenden Amputationsfläche sich erstrecken kann (O. Müller). Der Charakter des demarkierenden Gewebes wird verschieden dargestellt; während Heß-Meyer (allerdings bei immerwachsenden Kaninchenzähnen) eine unregelmäßig vordringende, relativ mächtige von Leukocyten und Lymphocyten durchsetzte junge Granulationsschicht beschreiben und demonstrieren, ist nach den Amputationsversuchen von Hübner an Javaner-Affen eine scharf abgegrenzte nekrotische Zone, die aus spindelförmigen Zellen untermischt von Leuko- und Lymphocyten besteht, vorhanden; in diesem Sinne vollzieht sich auch der Ersatz der nekrotischen Pulpenteile; der Beginn deutlich nachweisbarer Zementbildung ist nach Heß und seinen Schülern schon vom 7. Monat, von Hübner nach 14 Monaten feststellbar; in zwei Fällen (menschliche Zähne) konnte nach 4- bzw. 5jähriger Dauer von Lutz vollständige Verzementierung des Foramen apicale nachgewiesen werden.

Daß die Frage der dauernden Sterilerhaltung der Stümpfe von entscheidender Bedeutung ist, wurde schon erwähnt. Auch darüber haben wir Heß ausgedehnte Untersuchungen zu verdanken, die übrigens von O. Müller (allerdings nur für zwei Fälle) und Péter bestätigt werden konnten. In allen untersuchten Fällen wurden von den ersteren mit Triopaste nach Arsennekrotisierung und vom letzteren mit Formalinimprägnierung und Formalin-Jodoformpaste teils nach Arsennekrotisierung, teils nach Amputation unter Anästhesie gearbeitet und stets bis zu einer Zeitdauer von 6 Jahren Sterilität nachgewiesen; Heß-Lutz konnten außerdem in allen untersuchten Pulpen von 1—6jähriger Mumifikationsdauer Formaldehyd nachweisen. Nicht so günstig lauten die Befunde sehr eingehender bakteriologischer Kulturversuche von Messing an amputierten Pulpen, die mit Trikresol-Formalin-Bad und Paste behandelt wurden. Das Resultat war durchweg sehr gut — also negatives bakteriologisches Ergebnis — bei primär nicht infizierten Pulpen, schlecht — also positives bakteriologisches Ergebnis — bei primär infizierten Pulpen. Messing hat auch festgestellt, daß Trikresol-Formalin (2 : 1) durchaus keine besondere Penetrationskraft und keine nennenswerte Tiefenwirkung hat.

Zusammenfassend ist also über die experimentellen Untersuchungen, die, soweit sie histologisch durchgeführt wurden, teils an primär gesunden (Meyer, Hübner), teils an partiell entzündeten (Lutz, Müller, Weber) Pulpen vorgenommen worden sind, zu sagen, daß eine Ersatzheilung, die Zementbildung, in allen untersuchten Fällen wohl als im Gange befindlich festgestellt werden konnte, nur in zweien allerdings ein völliger Verschluß. Bedenkt man ferner, daß nach Meyer und Lutz stets, nach Müller unterschiedlich, nach Hübner nie an gesunden Affenzähnen der Zementapposition eine verschieden ausgedehnte Resorption vorausging, bedenkt man weiter, daß die bakteriologischen Befunde sonst klinisch einwandfreier Amputationen durch-

aus nicht einheitlicher Natur sind, zieht man endlich unsere sonstigen Kenntnisse über An- und Abbau im allgemeinen und speziell in der Zahnwurzel mit zur Beurteilung heran, so darf man doch nicht so urteilen, als ob der technisch sachgemäß durchgeführten Amputation stets die Anbildung von Zement an den Kanalwänden folgen und stets einen völligen Verschluß der Foramina mit Zement herbeiführen müßte.

Hess, der wohl als der zur Zeit berufenste Vertreter des Amputationsverfahrens bezeichnet werden darf, der nicht nur wie beispielsweise Bönnecken und Ro. Kronfeld auf Grund allerdings sehr ausgedehnter klinischer Erfahrungen, sondern auch gestützt auf die durch moderne exakte Untersuchungsmethoden der Histologie und Bakteriologie gewonnenen experimentellen Resultate urteilt, sagt ja auch selbst, daß ein völliger Verschluß eintreten kann.

Die mumifizierte Pulpa selbst erscheint nach Meyer (Kaninchenpulpa) und O. Müller (Menschenpulpa) als nekrotischer, imprägnierter, in seiner Struktur fixierter, nicht geschrumpfter Pfropf. Lutz berichtet, daß die mumifizierte menschliche Pulpa nach 2—3jähriger Mumifikationsdauer nur im apikalen Drittel wandständig und ungeschrumpft, im koronalen Drittel aber geschrumpft war. Hübner konnte bei den Affenpulpen die gute Fixierung mit Triopaste unter weitgehender Strukturerhaltung bestätigen; ganz vereinzelt kam es zu einer Kolliquationsnekrose. Péter fand neben wandständigen nicht geschrumpften „massigen Fleischpfröpfchen" trockene krümelige Bröckel. Leist hat an Molarenpulpen von verschieden langer Mumifikationsdauer, die mit Arsen nekrotisiert worden waren, galvanometrische Vitalitätsprüfungen vorgenommen. Die Untersuchungen von 34 Zähnen mit einer Amputationsdauer von 2 Tagen bis 27 Monaten ergab eine Vitalitätsdauer im Maximum von 26 Monaten. O. Müller, der nach Nekrotisierung mit Nervarsen 0,00079 g und nach einem Phenolbad mit Trio-Zinkoxyd und Asbestwatte 56 amputierte Zähne in einem Intervall von 6 Monaten bis zu 2 Jahren röntgenologisch untersucht hat, kommt zu einem für amputierte Zähne auffallend günstigen Resultat im Vergleich zu 91 Exstirpationen mit nachfolgender Triopaste-Wurzelfüllung und 49 Exstirpationen mit nachfolgender Albrechtscher Wurzelfüllung. Röntgenologisch unveränderten Apex und normalen Knochen (ohne deutliche Aufhellung) fand O. Müller bei Amputation in 73,2 %, bei Exstirpation in 40,2 % der Fälle (Triopaste 28,5 %, Albrecht 62,7 %) demnach ergab nach O. Müller die Amputation 30 % bessere Erfolge. Diese röntgenologisch-statistischen Erhebungen bedürfen durchaus der Nachprüfung, zumal die Resultate sich auf das Röntgenbild stützen und über den Zustand der Pulpa zur Zeit der Exstirpation bzw. Amputation keine Angaben gemacht werden.

Diese als günstig zu verstehende Verzementierung wird natürlich nicht oder gänzlich ungenügend eintreten, wenn Störungen sich bemerkbar machen. Als solche sind Infektionen oder Reinfektionen und andere Giftwirkungen, wie z. B. durch stark wirkende Medikamente, zu betrachten; darauf wird auch von vielen Autoren hingewiesen. Es muß also von vornherein die primäre Infektion des apikalen Zahnteiles (Pulpa, Zahnbein) durch strenge Indikationsstellung ausgeschlossen werden. Es ist an dieser Stelle auch die Möglichkeit sekundärer Infektionen zu erwähnen, nur selten wird der Verschluß bakteriendicht sein und bleiben; sekundäre Karies, Hals- und Wurzelkaries u. dgl. führen zur Eröffnung des Pulpenraumes unterhalb der deckenden Paste und damit zur sekundären Infektion (Gangrän als Folge); auch besteht die Möglichkeit der Bakterien-Invasion quer durch Zementzahnbein. Es ist ferner nochmals eindringlich daran zu erinnern, daß unsere heutigen diagnostischen Hilfsmittel Fehldiagnosen gewiß nicht ausschließen. Weiter oben

wurde schon auf die heutige Stellungnahme hingewiesen; im allgemeinen soll die Amputation auf partielle entzündliche Prozesse in der Kronenpulpa beschränkt

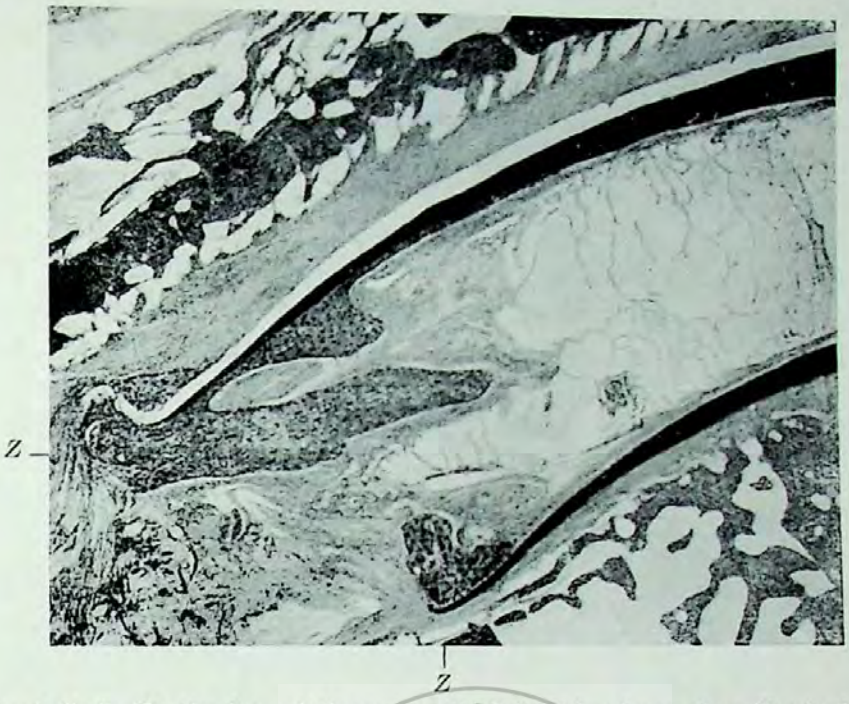

Abb. 2515 [1]). Apikale Partie des mittleren oberen Schneidezahnes eines Kaninchens, Pulpa mit Kobalt abgetötet, mit Triopasta amputiert. Z = neugebildeter, dem Zahnbein der weit offenen Pulpa angelagerter Zement im Bindegewebe.



Abb. 2516. Knabe, 16jährig. $\overline{|6}$, Pulpaamputation, Mumifikationsdauer 3 Jahre 6 Monate. Querschnitt 2 mm unterhalb des Apex. Lamellöse Anlagerung des Zementes im Wurzelkanal. Im Innern des Kanals Granulationsgewebe, das die mumifizierte Pulpa abbaut.

werden (A. Witzel, Adloff, Bönnecken), nach anderen wieder soll auch bei totalen nicht eitrigen Pulpitiden (Heß, Péter) amputiert werden, nur wenige schlagen diese Methode für alle lebenden Pulpen vor.

[1]) Abb. 2515 u. 2516. Aus W. Hess, Die Pulpaamputation als selbständige Wurzelbehandlungsmethode. Dtsch. Zahnheilk. 1925, H. 66.

Der Amputation der Kronenpulpa hat nach fast allen Autoren (im Gegensatz dazu Péter) die zweimal 24stündige Arsennekrotisierung vorauszugehen. Beim operativen Vorgehen selbst muß selbstverständlich jede Infektion vermieden werden. Wo irgend angängig, soll unter Kofferdam, jedenfalls in peinlichster Sauberkeit und stets unter antiseptischen Kautelen (Chloramin konz.) gearbeitet werden; alles faule, schmierige und infektiöse Material wie kariöse Massen, Speichel, Schleim, Speisereste sollen vorher sorgfältig entfernt werden. Wenn das Anlegen des Kofferdam untunlich ist, so soll vorher gründliche Reinigung des betreffenden Gebißteiles mit Chloramin konz. unter Zuhilfenahme des Dunlopappartes vorgenommen werden. Erst nach diesen unumgänglichen Vorbereitungen darf an die breite Eröffnung der Pulpahöhle wieder unter dem konz. Chloraminbad gegangen werden; die Kronenpulpa wird weggenommen. Nunmehr kommt nach den Angaben von Bönnecken, Péter und Kronfeld u. a. der eine wichtige Teil des Verfahrens, das Formalin bzw. Trikresolformalinbad. Während Bönnecken reines, also 40proz. wäßriges Formaldehyd als Badflüssigkeit gebraucht, verwendet Ro. Kronfeld Trikresolformalin (2 : 1) nach Buckley; dieses Bad bleibt 2—3 Minuten, worauf die Amputationspaste auf die Stümpfe aufgelegt wird. Die Formalinthymolpaste von Bönnecken hat die Zusammensetzung: Thymol, Paramonochlorphenol, Jodoform, Formalin (40 %) āā 1,0, Vaselini am. flavi 5,0, Zinc. oxyd. purissimi 12,0 in einer Zinntube zu geben. Ro. Kronfeld (Abb. 2517) macht zu jedesmaligem Gebrauch Trikresol-Formalin 2 : 1 mit Sulfatzementpulver zurecht oder hält sich in einem gut verschlossenen Gefäß eine Paste aus Trikresol 2,0, Formalin 1,0, Eugenol 1,0, Zinci oxydati qu. s. f. Pasta mollis vorrätig; sie soll nicht zu weich wegen des Abrinnens, auch nicht zu hart sein, damit jeder Druck auf die Pulpenstümpfe unmöglich wird. Die Pulpakammer wird zur Hälfte damit ausgefüllt und mit Phosphatzement verschlossen, die definitive Füllung folgt sofort nach. Da das Formalin sehr flüchtig ist, so ist jeder Formalinpaste die frische Herstellung vorzuziehen, das gleiche gilt auch für Trikresol-Formalin. Gysi, Heß, Lutz, Müller verwenden die sog. Triopaste (Trikresol 2,5, Kreolin 5,0, Glycerin 1,0, Trioxymethylen 5,0, Zink. oxyd. 15,0). Müller verfährt in etwas anderer Weise. Nach Nekrotisierung mit dem maximal dosierten Nervarsen 0,00079 g (Frontzähne 2 Tage, übrige Zähne 3—4 Tage unter evtl. Wiederholung) und nach Wegbohrung der Kronenpulpa wird auf die sichtbaren, nicht sondierten Wurzelpulpen ein Phenolwattebausch gelegt, dann die mit Zinkoxyd und Asbestwatte kittähnlich angerührte Triopaste in innige Berührung mit den Wurzelpulpen gebracht und mit einem schnellhärtenden Sulfatzement abgedeckt.

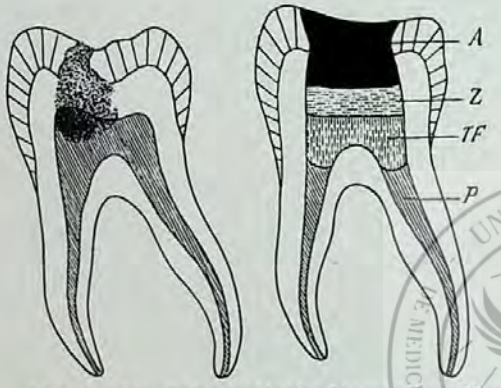

Abb. 2517[1]). Schematische Darstellung der Amputation einer entzündeten Molarenpulpa. *A* = Amalgam, *Z* = Phosphatzement, *TF* = Trikresol-Formalin, *P* = Pulpa.

Abschließend ist folgendes zu sagen. Die Amputationsmethode ist so, wie sie heute ausgeführt werden kann, als wissenschaftlich begründete Aushilfsmethode, die aber der Exstirpationsmethode gleichwertig ist, zu bezeichnen. Sie gilt nur dann als wissenschaftliche Methode, wenn sie, sachgemäß durchgeführt, nicht infiziertes Pulpenmaterial zurückläßt. Die Indikation ist daher sehr beschränkt: alle Zähne, deren Wurzelpulpen, ob lebend oder tot, infiziert sind, bleiben

[1]) Aus Ro. Kronfeld, Trikresol-Formalin und Pulpaamputation. Österr. Z. Stomat. 1922, 79.

ausgenommen; gesunde und partiell entzündete Pulpen (einwandfrei nachgewiesen!) können amputiert werden. Das zur Zeit einzig brauchbare Medikament scheint der Formaldehyd in wäßriger (Formalin 40 %) oder fester Form (Trioxymethylen, Paraform) allein oder in Verbindung mit anderen Medikamenten zu sein.

Literatur: Dependorf, Die Wurzelbehandlung bei erkrankter Pulpa und erkranktem periapikalen Gewebe einschließlich der Pulpaüberkappung. Erg. Zahnheilk. 1, 3 (München, Bergmann 1910, 1912). — Heß, W., Die Pulpaamputation als selbständige Wurzelbehandlungsmethode. Dtsch. Zahnheilk. H. 66 (Leipzig, Georg Thieme 1925). — Kantorowicz, A., Lehrbuch der klinischen Zahnheilkunde 1. Bd., 3. Aufl. (Berlin, Meußer 1929). — Miller-Dieck, Lehrbuch der konservierenden Zahnheilkunde, 4. Aufl. (Leipzig, Georg Thieme 1908). — Preiswerk, Gustav, Konservierende Zahnheilkunde, 2. Aufl. (München, F. Lehmann 1922). — Rebel, Konservierende Zahnheilkunde. In: Port-Euler, Lehrb. d. Zahnheilk., 4. Aufl. (München, Bergmann 1929). — Sachs, W., Das Füllen der Zähne. In: Scheff, Handb. d. Zahnheilk., 4. Aufl. (Wien-Leipzig, Hölder-Pichler-Tempsky 1924.) — Walkhoff, O., Pathologie und allgemeine Therapie der Pulpakrankheiten. In: Scheff, Handb. d. Zahnheilk., 4. Aufl. (Wien-Leipzig, Hölder-Pichler-Tempsky 1924). — Witzel, Ad., Die antiseptische Behandlung der Pulpakrankheiten des Zahnes mit Beiträgen zur Lehre von den Neubildungen in der Pulpa (Berlin, Ash & Sons 1879). — Ders., Die moderne Behandlung pulpakranker Zähne (Berlin, Berlinische Verlagsgesellschaft 1899). — Wichtige Einzelarbeiten in den periodisch erscheinenden Zeitschriften. *Rebel.*

Pulpakrankheiten, Pathologie und Diagnostik der. Inhaltsverzeichnis: Entzündungen S. 2339. — Endogen entstandene entzündliche Prozesse S. 2339. — Exogen entstandene entzündliche Prozesse S. 2339. — Die klinisch wichtigen Stadien im Ablauf der Pulpitis S. 2341. — Peristatische oder präinflammatorische Hyperämie der Pulpa S. 2342. — Pulpitis acuta serosa S. 2344. — Pulpitis purulenta circumscripta-diffusa S. 2347. — Die chronischen entzündlichen Prozesse. Pulpitis chronica ulcerosa S. 2349. — Chronisch entzündliche Krankheiten bei offenem Pulpenraum S. 2349. — Pulpitis chronica granulomatosa s. polyposa S. 2352. — Pulpitis chronica clausa S. 2353. — Degenerative und neubildende Prozesse S. 2356. — Dentikelbildung — generalisierte Form S. 2356. — Allgemeine Bemerkungen zur Diagnose der Pulpenkrankheiten S. 2359. — Die diagnostischen Methoden S. 2361.

Entzündungen. In weitaus den meisten Fällen erkrankt die Pulpa exogen, d. h. von außen her, in den seltensten Fällen von innen heraus, hämatogen.

Die krankhaften Prozesse, die von außen durch das Zahnbein hindurch auf die Pulpa wirken, sind fast stets entzündlich-infektiöser Natur. Nur in wenigen Fällen — z. B. die traumatische Nekrose der Pulpa unterer Frontzähne — ist die Pulpa nicht durch primär entzündliche Prozesse zugrunde gegangen.

Endogen entstandene entzündliche Prozesse. Auf dem Blut- und Lymphwege kann selbstverständlich — allerdings tritt das glücklicherweise in sehr seltenen Fällen ein — die Pulpa entzündlich erkranken: sekundäre hämatogene Pulpitis im Gefolge von Allgemeinerkrankungen. Ganz besonders bekannt sind solche Prozesse im Gefolge grippöser Erkrankungen. Gräff hat solche auch bei Pyämie und Meningitis beobachtet.

Auch primär gesunde Pulpen können von weiter abliegenden entzündlichen Prozessen aus auf retrogradem Weg erkranken. Es ist dieses von diagnostischer und ganz besonders therapeutischer Bedeutung.

Exogen entstandene entzündliche Prozesse. Diese können zur Wirkung kommen, sobald die Schmelz- oder die Zementschichten von den krankmachenden Reizen durchdrungen werden können und wenn diese Reize in krankmachender Häufigkeit und Menge auf reizleitendes Zahnbein und auf die Pulpa auftreffen. Vorbedingung ist also, daß den Reizen die Wirkungsmöglichkeit auf die Pulpa gegeben wird.

Auch hier beobachten wir wieder zwei Möglichkeiten am häufigsten: den Verlust des Schmelzes durch Karies und den Verlust des Wurzelzementes durch Karies im Verlaufe kieferatrophischer Prozesse.

Hier liegt die Ursache letzten Endes in der chemisch-bakteriellen Noxe, die über die Schädigungen der zunächst betroffenen Odontoplastenfasern (Verfettung, Transparenz als dystrophische Verkalkung), der Odontoplasten (Verfettung, Nekrobiose) hinweg auf die Pulpamasse selbst einwirkt.

In weniger häufigen Fällen muß die ursächliche Noxe in physikalischen Reizen gesucht werden. Abnorme Temperaturen, wie rasche intensive Temperaturschwankungen, führen, sobald diese Gelegenheit haben, auf stark leitende Zahnsubstanzen (geringe Zahnbeinschichten infolge Schmelz- und Knochenzementverlust) zu wirken, zu entzündlichen Veränderungen in der Pulpa. Das gleiche, im Hinblick auf brüske entzündungserregende Temperaturschwankungen, gilt auch für Metallfüllungen.

Endlich ist zu erwähnen, daß auch chemische Substanzen nichtbakterieller Herkunft (Säuren, spezifisch-giftige Substanzen) auf die Pulpa krankmachend und vielfach entzündungserregend wirken können.

Die Entzündungsmöglichkeit hängt also stets von diesen Faktoren ab: Vorhandensein der auslösenden Noxen (wie Mikroben, giftige Substanzen bakterieller und nichtbakterieller Natur, physikalische Kräfte), Art und Weise der bloßliegenden Zahnbeinpulpawunde (Verlust von Schmelz, Zahnbeinhöhlen, Nähe der Pulpa, Verlust des Zementes), dispositioneller Zustand der den exogenen Reizen ausgesetzten Hartsubstanzen, der Pulpa und des Organismus.

Es gehören also zur Erzeugung eines exogen bedingten entzündlichen (wie überhaupt eines krankhaft ablaufenden) Prozesses in der Pulpa als Vorbedingungen das geeignete äußere und das geeignete innere Milieu. Zu ersterem rechnen wir alles, was die exogenen Momente in Hinsicht auf Gebiß, Stellung und Artikulation, Bau der Zähne, Kontaktstellen, Mundpflege u. a. m. betrifft; das innere Milieu setzt sich demgegenüber aus dem jeweiligen Zustand der Hartsubstanzen und der Pulpa zusammen; die Konstitution und die Disposition dieser Gewebe ist hier entscheidend. Daraus ergeben sich alle Bedingungen für die einzuschlagende Therapie wie auch für die geeignete Prophylaxe. Ganz besonders muß auf letztere Wert gelegt werden. Diese hat sich, was hier nur angedeutet werden kann, im weitesten Sinne dieses Begriffes auszuwirken während der Entwicklung der vor Schaden zu bewahrenden Zähne ganz ebenso wie nach deren Entwicklung zum Schutze der einzelnen Zahnbestandteile (Zahn-, Pulpa-, Wurzelhautprophylaxe).

Die Bakterien der exogen entstandenen entzündlichen Prozesse entstammen der Mundhöhle sowie auch die des kariösen Prozesses. Es handelt sich im wesentlichen, soweit die entzündlichen Pulpaprozesse in Frage kommen, um Streptokokken, dann in geringerem Maße und seltener um Staphylokokken. Ob Anaerobier primär eine faulige Entzündung in der Pulpa hervorzurufen vermögen, wie das Idman und nach ihm Adloff annehmen möchten, ist nicht entschieden.

Für den Ablauf der Prozesse sind natürlich, wie schon angedeutet, Konstitution, Disposition und äußere Zustände maßgebend. Von besonderer Bedeutung scheint auch die Möglichkeit des Sekretabflusses nach außen, die Entlastung zu sein. Schon theoretisch ist es durchaus einleuchtend, daß eine praktisch kollateralfreie Pulpa, die im gestauten Zustand während des Ablaufes entzündlicher Prozesse außerordentlich schwere regressive Veränderungen durchmachen muß, die logischerweise zum raschen Tode führen, durch Schaffung eines Ganges nach außen, durch Entlastung viel länger und in ganz anderer Weise den krankmachenden Reizen Widerstand leisten kann. Die Mehrzahl der chronischen entzündlichen Prozesse wird solchen äußeren Zufallsmomenten ihren Ablauf verdanken. Vor allem gilt das für die Pulpitis chronica granulomatosa, den Pulpapolypen, dann auch für die ulceröse Form, Pulpitis chronica ulcerosa. Auf derartige wesentliche, den Verlauf der Prozesse bedingende äußere Momente, wie eben die Freilegung des entzündeten Organes, hat Römer, im besonderen aber Kantorowicz, hingewiesen.

Kantorowicz hat nach diesem zweifellos wichtigen Vorgang auch die begriffliche Scheidung der akuten von der chronischen Entzündung insofern durchgeführt, als er erstere als Pulpitis clausa der letzteren als Pulpitis aperta gegenüberstellte. Mir scheint die ausschließliche Gleichsetzung offener freiliegender entzündeter Pulpa mit einer chronisch entzündeten Pulpa aber deshalb nicht angängig, weil wir zweifellos nicht wenige Fälle chronisch entzündeter Pulpen kennen, denen keine Öffnung, keine Entlastung nach außen durch das Kronen- bzw. Halszahnbein zuteil geworden ist. Mit anderen Worten gesagt, wir kennen auch chronisch entzündliche Prozesse der Pulpa in geschlossenen Zähnen ohne Freilegung ihrer Oberfläche.

Ich möchte folgende praktischen Bedürfnissen entsprechende und histologisch begründete Einteilung aufstellen. Die einzeln aufgeführten typischen Stadien im Ablauf akut und chronisch entzündlichen Geschehens in der Pulpa sind, worauf ausdrücklich hinzuweisen ist, durch fließende Übergangsvorgänge miteinander verbunden.

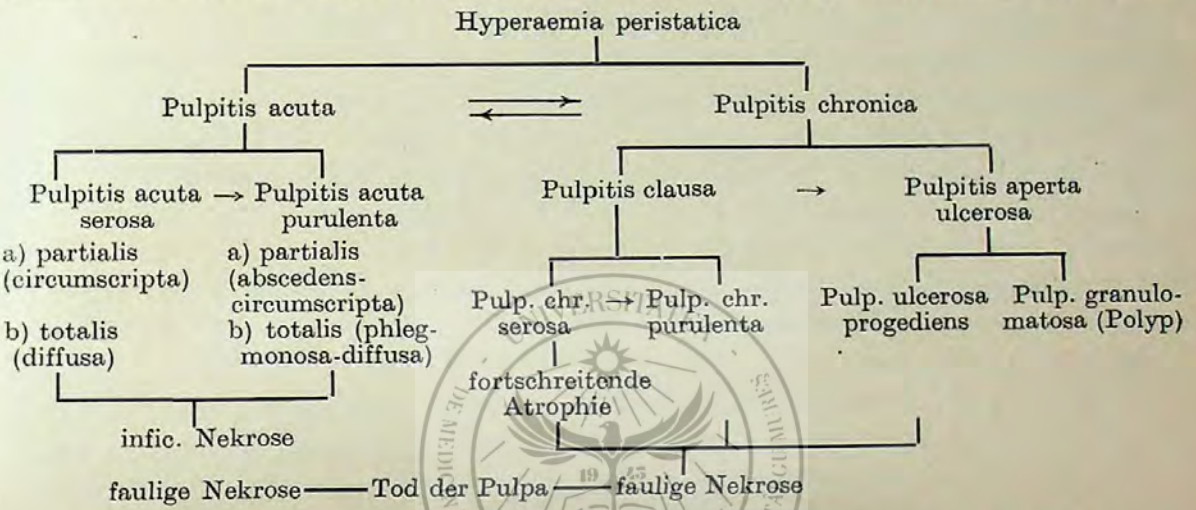

Die klinisch wichtigen Stadien im Ablauf der Pulpitis. Für die Therapie ist es von Bedeutung, auch die einzelnen Stadien im Ablauf des entzündlichen Prozesses zu kennen. Von besonderer Wichtigkeit aber ist es, den Zustand festzuhalten, der auf die peristatische (präinflammatorische) Hyperämie als ausgesprochen entzündliches Stadium folgt; denn hier tritt ein grundsätzlicher Wandel des therapeutischen Verfahrens ein. Im ersteren Fall — peristatische irritativ-entzündliche Hyperämie — kann und muß das Organ unter geeigneter Behandlung erhalten werden, im letzteren Falle — Pulpitis acuta und chronica — muß die Pulpa entfernt bzw. in wesentlich modifizierter Weise behandelt werden.

Bei allen gesteigerten Leistungen, die wir als physiologisch bezeichnen, wie z. B. der Organbildung (Zahnentwicklung), der Milchzahnresorption, tritt eine physiologische Hyperämie ein. Da es sich bei den entzündlichen Prozessen zu Beginn um eine Abwehr durch das Gefäßbindegewebe handelt, so tritt auch hier zunächst eine Hyperämie in dem betreffenden Gebiet auf; wir bezeichnen diese zweckmäßig gegenüber der physiologischen als peristatische oder präinflammatorische Hyperämie. Hier ist es bei Fortdauer der entzündlichen Reizwirkung schon zu Gefäßwandveränderungen und deren Folgen gekommen, kolloidchemischen Umwandlungen des Protoplasmas und der Kerne von Gefäßwandzellen, von Blutplasma und Blutzellen. Diese Abänderungen äußern sich in vermehrter Durchlässigkeit der Gefäßwände für flüssige, später auch für zellige Blutelemente, in Exsudation und Hämorrhagien. Es ist begreiflich, daß die Abwehrfunktionen gesteigert, vermehrt werden, wenn durch Nekrobiose von Gewebsbestandteilen

zu der bakteriell-toxischen die autotoxische Schädigung hinzutritt. Exsudation, Stauungen nehmen zu an Ausdehnung und Umfang. Da das Pulpengewebe, praktisch ohne Kollateralkreislauf (funktionell kollateralfrei), endarteriell versorgten Gebieten gleicht, so ist sehr verständlich die rasch fortschreitende und bald zum Tode führende Abschnürung vom Mutterorganismus, die Aufhebung jedes Stofftransportes und Stoffaustausches. Liegt nun im Einzelfall noch eine konstitutionell vorhandene oder dispositionell in Erscheinung tretende Minderwertigkeit des zur Abwehr befähigten Gefäßbindegewebsapparates vor, so muß nun um so rascher und um so bestimmter der Tod den entzündlichen Prozeß beschließen, wenn nicht eingegriffen wird, wenn die krankmachenden Reize weiterwirken können. Aber auch dann, wenn eingegriffen wird und die nachfolgenden kurz zu schildernden Prozesse schon seit einiger Zeit Platz gegriffen haben und ungünstige äußere und innere Momente, die oben angedeutet worden sind, noch hinzutreten, wird eine Heilung unter Erhaltung der Pulpa nicht eintreten können. Es ist ferner begreiflich, daß der entzündliche Prozeß, je nach dem Alter des Zahnes und seines Trägers und je nach der Zahnform, verschieden in jeder Beziehung verlaufen kann.

Wenn im folgenden eine gedrängte kurzgefaßte Übersicht über klinisch faßbare Bilder der entzündlichen Prozesse in der Pulpa gegeben wird, so darf dabei nicht vergessen werden, daß die Übergänge fließend sind, daß ein Zustand aus dem anderen sich entwickelt.

Peristatische oder präinflammatorische Hyperämie der Pulpa (primäre irritative Hyperämie nach A. Witzel, kongestive aktive Hyperämie nach Walkhoff, entzündliche Hyperämie nach Römer).

Pathologie und pathologische Histologie: Reizung der Odontoplasten, Reizdentinbildung, Erweiterung kleiner Gefäße, Störung meist nur im kleinsten peripheren Gebiet dem kariösen Einbruch entsprechend, gesteigerte Durchlässigkeit der Capillarwand und vermehrter Flüssigkeitsaustritt, Prästase in circumscripten, dem Karieseinbruch entsprechenden Gebieten.

Nach Dietrich entsteht die peristatische Hyperämie, die den Anfang der bis zur Blutstockung führenden Strömungsänderungen darstellt, durch Dilatorenreizung bei veränderter Konstriktorenerregbarkeit; die anfangs beschleunigte Strömung geht unter Erweiterung der Arterien, Capillaren und Venen in Verlangsamung über. Diese peristatische Hyperämie spielt sich streng lokal dem Einbruchsherd der Toxine entsprechend unter der Odontoplastenzone ab. Im Gegensatz zur physiologischen Hyperämie liegt hier bereits eine Störung vor: stärkere Durchlässigkeit der Capillarwand und vermehrter Flüssigkeitsaustritt. Es ist im Höhestadium dieses Zustandes also bereits zu einer Schwellung gekommen. An die peristatische Hyperämie schließt sich die prästatische Hyperämie an; die Stromverlangsamung nimmt zu, an einzelnen Stellen kommt es zum Stillstand; Leukocyten beginnen Randstellung zu nehmen. Die hauptsächlichste Erscheinung ist aber nach Dietrich die Erythrodiapedese, der Austritt roter Blutkörperchen, das Auftreten von kleinen Hämorrhagien. Dieser Zustand der zellulären Extravasation stellt bereits ein Übergangsstadium zur Pulpitis serosa dar. Im einzelnen sieht man in dem lokalisierten circumscripten Bezirk zahlreiche durch die Blutfülle wieder sichtbar gewordene Capillaren teils zwischen den Odontoplasten, teils zentral von diesen in dem darauffolgenden zentralen Parenchym. Das Gewebe ist leicht ödematös, hier und da kleinere Blutungen, in den Gefäßen Stase, in der Umgebung des eigentlichen peristatischen Bezirkes einfache Hyperämie oft über größere Gebiete hinweg. Es ist noch nicht zu einer nennenswerten zellulären Infiltration gekommen, vor allem fehlt noch die Leuko-

cytenanhäufung um die Gefäße. Die Gefäße sind abgesehen von den Blutungsherden intakt, hier und da sieht man eine mit Leukocyten angereicherte plasmatische Randzone.

In manchen Fällen beherrscht die Stase das mikroskopische Bild, in anderen Fällen tritt diese stark zurück. Besondere lokale Momente spielen hier wie überall in der Pathologie neben der Virulenz der Bakterien und dem Gesamtzustand die entscheidende Rolle. Ganz besonders ist in diesem Zusammenhang auf die mangelhaften Abflußmöglichkeiten hinzuweisen, vor allem bei einwurzeligen Zähnen. Der unnachgiebige Kalkpanzer überhaupt und vor allen Dingen in der Regio ramificationis rufen rasch eine völlige Zirkulationshemmung, eine Sperrung des Blutzu- und -abflusses hervor; erschwerend wirkt sicher auch der Mangel eines ausgebildeten Lymphsystems in der Kronenpulpa. In dieser ungünstigen anatomischen Situation ist vermutlich auch die Tatsache begründet, daß eine einmal entzündete Pulpa mehr minder schnell zugrunde gehen muß, daß keine wahre Heilung (Restitution) möglich ist.

Bakteriologie: Keine Infektion des Pulpengewebes.

Klinische Erscheinungen. Subjektiv: Der Zahn „mahnt", er meldet sich; auf äußere Reize physikalischer und chemischer Natur, wie Kälte, in geringerem Grad Wärme, saure, süße Substanzen, tritt schmerzhaftes Empfinden über die Reizentfernung hinaus für sehr kurze, nach wenigen Minuten zu berechnende Zeit auf; in späteren Stadien etwas länger andauernde ziehende Schmerzen. Keine spontanen Schmerzen. Im allgemeinen keine Wurzelhaut-Kaubeschwerden, abendliche Schmerzattacken fehlen, keine gestörte Nachtruhe. Vor allem wichtig und beachtenswert, daß an diesem Zahn nicht schon vor der bei der Untersuchung vorliegenden Schmerzperiode Schmerzempfindungen beobachtet wurden, daß also die Schmerzattackenperiode die erste zu beobachtende ist. Ferner ist besonderer Nachdruck auf die Schmerzandauer nach Entfernung des Reizes zu legen. Eine gesunde Pulpa, die beispielsweise ihres Schmelzes beraubt ist, reagiert gleichfalls, aber nur solange das reizauslösende Wasser kalt oder heiß ist. In solchen Fällen kann man mit Möller von Empfindlichkeit der Pulpa sprechen. Es ist endlich noch bei der Diagnose zu verwerten die Zeit, die zwischen der ersten Schmerzperiode und der Untersuchung liegt. Es ist nur natürlich, daß Fälle, bei denen schon öfters, wenn auch geringe und unbedeutende Schmerzperioden mit größeren Intermissionen vorhanden waren und bei denen die erste Schmerzperiode schon lange vor der Untersuchung eingetreten war, viel vorsichtiger begutachtet, viel kritischer behandelt werden müssen.

Objektiv: Caries superficialis und Caries media, über der verschlossenen Pulpa lagert noch unpigmentiertes, völlig hart erscheinendes Zahnbein, das Sensibilität besitzt. Bespritzen mit kaltem und heißem Wasser ruft kurzes, rasch nach Wiederherstellung der Mundtemperatur wieder verschwindendes, ausgesprochen schmerzhaftes Empfinden hervor. Die Kältereaktion tritt nicht auf, wenn die Höhle angefüllt ist mit schlecht leitenden Massen (bzw. nach Ausfüllung mit Guttapercha). Eine Wärmereaktion ist bei dieser Sachlage gleichfalls nicht zu erzielen. Die Thermometrie nach Walkhoff (zur Wertung siehe später) ergibt auf einige Tropfen Wasser hin eine Reaktion bei 22°—24°C, während Zahnbein über einer normalen Pulpa erst zwischen 15° und 18°C reagiert, das hypersensible Zahnbein über der normalen Pulpa bei 18°—22°C. Daß diese Messungen für die einzelnen Individuen wie auch bei denselben Individuen zu verschiedenen Zeiten sehr verschiedene Resultate ergeben müssen, ist natürlich (Jack). Der Induktionsstrom gibt gegenüber dem Kontrollzahn mit intakter Pulpa kaum oder selten meßbare Unterschiede. Die Reizschwelle ist nur wenig herabgesetzt, die Stromempfindung steigert sich nicht zum Schmerzgefühl, sie hört rasch nach Ausschaltung des Stromes auf.

Wird nicht eingegriffen, so können die krankmachenden Reize sich kumulierend und neue erzeugend weiterwirken, es entwickelt sich mehr oder minder rasch aus der peristatischen Hyperämie der eigentliche entzündliche Prozeß, die wahre Entzündung.

Pulpitis acuta serosa. Pathologie und pathologische Histologie. Je nach der Lokalisation des kariösen Defektes und dem Angriffspunkt der Reize entwickelt sich in kleinerem oder größerem Bezirk der entzündliche Prozeß (seröse und zellulare Extravasationen). In den vom Herd peripher gelegenen Partien finden sich hyperämische Vorgänge. Werden so kleine circumscripte Partien, wie z. B. ein Pulpenhorn oder größere Teile der Kronenpulpa oder in diffuser Weise außer dieser auch Teile der Wurzelpulpen befallen, so werden auch die Erscheinungen charakteristisch und klinisch faßbar sich ändern: man vermag also partielle entzündliche Prozesse der Pulpa von totalen, diffusen Prozessen klinisch in vielen Fällen zu unterscheiden. Danach kennen wir das Bild einer Pulpitis acuta serosa partialis und das Bild einer Pulpitis acuta serosa totalis.

Von der peristatischen und prästatischen Hyperämie ist nur ein Schritt zur regelrechten Entzündung. Unter Fortdauer der entzündungserregenden Reize nimmt nicht nur die flüssige Infiltration zu (Ausbreitung des Ödems), sondern es kommt nun auch zur zellulären Infiltration. Die Randstellung der Leukocyten nimmt zu, sie bleiben an den Gefäßwänden haften und emigrieren aktiv. Außer diesen hämatogenen Wanderzellen, zu denen sich auch eosinophile Leukocyten gesellen können, tritt frühzeitig eine Vermehrung der ortsansässigen Zellelemente, der Histiocyten (die Adventitialzellen schwellen an, lockern sich aus ihrem Verband, werden frei). Diese lockere Infiltration macht sich zunächst um die kleinen Gefäßchen (Venen und Kapillaren) des gefährdeten Bezirkes bemerkbar, sie breitet sich aber allmählich über größere Gebiete (Pulpenhorn, Teile der Kronenpulpa) aus, sie verdeckt die normale Struktur des Pulpengebietes nicht, es ist in diesem Stadium noch nicht zur Leukocytendurchsetzung oder sogar zur eitrigen Infiltration gekommen. Das entzündliche Exsudat ist eiweißreicher als das Transsudat (des einfachen Ödems), es ist fibrinreich und enthält nur wenige Leukocyten. Daß sich allenthalben schwere alterative Veränderungen an den Zellelementen abspielen, ist nur natürlich. Frühzeitig — als erste Reizempfänger — werden die Odontoplasten an zirkumskripten Stellen der Degeneration verfallen, sie verfetten, sie atrophieren vakuolig, sie verschwinden völlig, das infiltrierte Pulpenparenchym liegt dann direkt an der Reizdentinzone an. Auch die Gefäßwände werden hier und da nekrotisch, selbst die unmittelbar im Krankheitsbezirk befindlichen Nervenplexus degenerieren (scholliger Zerfall der Markscheide, Segmentierung des Achsenzylinders). In der Umgebung werden wir die Symptome der peristatischen Hyperämie feststellen, weiter zentralwärts schließt an eine rein hyperämische Zone das intakte Pulpagewebe an.

Bakteriologie. Bei den partiellen Prozessen sind lediglich in deren Ausbreitung Mikroben vorhanden (Hilgers und Precht); bei der totalen Form muß praktisch mit einer diffusen Durchseuchung der entzündlich veränderten Pulpenmassen gerechnet werden.

Pulpitis acuta serosa partialis (Abb. 2518, 2519). Klinische Erscheinungen. Subjektiv: Auftreten spontaner ausgesprochener Zahnschmerzen; längere Zeit bis zu mehreren Stunden andauernde, auf die verschiedensten Reize hin sich einstellende Schmerzen, besonders auf Kälte, aber auch auf Wärme; die Schmerzen treten spontan auch abends und nachts auf; sie steigern sich bei Druckerhöhung im Gefäßsystem des Mundes und des Kopfes; völlige Intermissionen zwischen den einzelnen Perioden sind auch jetzt noch vorhanden, letztere verringern sich mehr und mehr bis zu Remis-

sionen, je größere Gebiete der Pulpa der Prozeß einnimmt. Stets wird der Schmerz lokalisiert. Auch Wärme wird jetzt, wenn auch nur in fortgeschrittenen Stadien dieses Prozesses und wenig ausgesprochen, unangenehm empfunden. Kaubeschwerden nur, wenn der Speisendruck direkt in die Höhle stattfindet, eigentliche Kauwurzelbeschwerden, z. B. beim Mahlbiß im Leerlauf, werden nicht angegeben.

Objektiv: In der Regel liegen größere Kariesherde vor, Caries media und profunda; die Pulpa ist gegenüber dem Herd noch mit harter, nicht entkalkter, aber schon pigmentierter und sehr dünner Zahnbeinschichte abgeschlossen; diese ist auf Sondierungsreiz stark empfindlich. Die Pulpa kann nicht mit dem löffelartigen Handinstrument freigelegt werden, nur der Bohrer vermag das noch harte Zahnbein wegzunehmen.

Abb. 2518. Pulpitis acuta serosa partialis. Sekundäre Dentinanlagerung, dem Kariesherd entsprechend, zwei Infiltrationsherde, in der Umgebung Hyperämie des gefährdeten Pulpenhorns.

Abb. 2519. Pulpitis acuta serosa partialis. Das gleiche Präparat wie Abb. 2518. Erweitertes Gefäß, Mobilisierung der Adventialzellen.

Die Temperaturprüfung ruft auf Bespritzen mit geringen Mengen kalten Wassers ausgesprochene, einige Zeit anhaltende, langsam abklingende Schmerzen hervor, auch sehr heiße Wassertropfen wirken ähnlich, während warmes Wasser lindernd wirkt. Die genaue thermometrische Prüfung nach Walkhoff ergibt im Durchschnitt mit starken Abweichungen bei 24—26 °C Wassertemperatur Schmerzreaktion. Je weiter fortgeschritten der Prozeß ist, desto eher werden Wassertropfen von der Mundtemperatur naheliegender Temperatur schmerzerregend empfunden. Auch der Induktionsstrom gibt meßbare, sehr charakteristische Unterschiede sowohl gegenüber der gesunden und im präinflammatorisch-hyperämischen Zustand sich befindlichen Pulpa wie auch gegenüber einschmelzenden destruktiven Prozessen: die fortdauernde, nicht erhöhte Induktionsreizwirkung wird zu akutem Zahnschmerz gesteigert, Pulpen im akut-entzündlichen Stadium weisen also eine hochgradige übernormale Empfindlichkeit auf.

Breitet sich der zunächst partielle, auf kleinen Bezirk sich ausdehnende akut-entzündliche seröse Prozeß in der Kronenpulpa auf den Stamm und endlich auf die

Wurzelpulpen und Endausläufer aus, so wird sehr rasch der partielle Prozeß zu einem diffus akut-serösen, der den größten Teil des Pulpenweichgewebes einnimmt. Aus der Pulpitis acuta serosa partialis wird die Pulpitis acuta serosa totalis.

Pulpitis acuta serosa totalis (Abb. 2520). Bezüglich der Entstehungsweise ist zu bemerken, daß wir derartige mehr diffuse Krankheitsbilder auch dann finden werden, wenn die pathologischen Veränderungen apikal ansetzen und sich ausbreiten, sog. retrograd sich entwickelnde Pulpitiden (siehe oben).

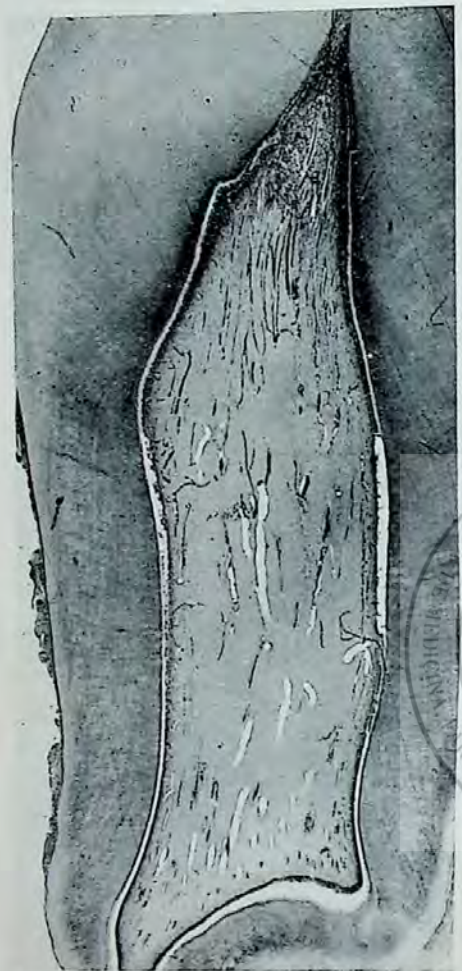

Abb. 2520. Pulpitis acuta serosa totalis. Im Pulpenhorn sero-fibrinöses Exsudat mit geringer Zellanreicherung. Ausdehnung der Hyperämie über die ganze Pulpa.

Pathologie und pathologische Histologie: Pathologisch-anatomisch wird man bei klinisch erfaßten total-serösen Pulpitiden, wie man immer wieder feststellen kann, entgegen vielfachen Angaben der Lehrbücher verschiedene Zustände im Präparat sehen. Zu einem Teil der Fälle erscheint der größte Teil der Kronen- und Wurzelpulpa in stark hyperämischem Zustande, während die ödematös-zellig infiltrierte Partie, beispielsweise auf das eine oder andere Pulpenhorn sich beschränkend oder dem kariösen Zahnhals entsprechend, etwa dem Bilde einer Pulpitis acuta serosa partialis ähnelt. In anderen Fällen wieder sind die zelligen Infiltrationsherdchen vermehrt, über weitere Pulpengebiete wurzelwärts verstreut; letztere Bilder illustrieren den Übergang der serös-zelligen in die mehr reinzellig-eitrige Form. Es handelt sich also um kein besonderes histologisch-spezifisches, in einer einmaligen Form erscheinendes Krankheitsbild, sondern nur um eine rein quantitative Steigerung des partiellen serösen Prozesses über größere Gewebsteile hinweg.

Klinische Erscheinungen. Subjektiv: Spontane, Tag und Nacht dauernde, manchmal remittierende, nicht intermittierende Schmerzattacken höchster Intensität, „wütende Zahnschmerzen", die auf geringste Reize chemischer und mechanischer Natur hin spontan sich steigern, die sich ferner nicht mehr auf einen Zahn beschränken, sondern von diesem ausgehend über die ganze sensible Leitungsbahn, oft auch des Gegenkiefers, irradiieren: Spontane, andauernde, exorbitante, irradiierende, nicht lokalisierbare neuralgieartige Zahnschmerzen bis zum Ohr, zum Auge und zur Schläfe und zum Hinterkopf wirkend. Insbesondere Kälte und — aber erst im fortgeschrittenen Stadium — Wärme lösen Akme aus. War bisher das Kauen und das Betasten des Zahnes nicht schmerzhaft, nicht einmal unangenehm, so wird in diesem Stadium der diffusen Ausbreitung jede Berührung des Zahnes schmerzhaft: sog. Wurzelhautreizung.

Objektiv: Große, tiefe und oft breite Höhle mit mächtigen Massen erweichten Zahnbeines, die Pulpa liegt nicht frei, ist aber von erweichten, stark pigmentierten Zahnbeinschichten bedeckt. Je nach der Art des Zahnes sind große Teile des Kronen-

zahnbeines kariös zerfallen oder verändert, darunter sind größere Bezirke der Pulpa entzündlich verändert. Wasser unter Mundtemperatur wird schmerzerregend empfunden. Walkhoff gibt thermometrisch 24—28 °C an; in gleicher Weise wird heißes Wasser schmerzsteigernd empfunden. Der Perkussionsbefund ist vertikal stets positiv, in fortgeschrittenem Stadium auch horizontal.

Induktionsdiagnostische Untersuchung vorzunehmen, ist überflüssig. Die Reizschwelle ist ganz erheblich herabgesetzt, durch den Strom werden typische neuralgiforme Schmerzen ausgelöst.

Ein derartiger Prozeß hat nur wenige Tage Dauer bis zur Nekrose der Pulpa.

In den selteneren Fällen breitet sich der entzündliche seröse Prozeß nicht über größere Teile der Pulpa aus und führt auf diese Art zur totalen Pulpennekrose, sondern er entwickelt sich in kausal-mechanischer Weise zum eiternden Prozeß weiter; aus der serösen Durchtränkung wird die zelluläre Infiltration, Leukocyten überschwemmen bestimmte Bezirke, diese werden eingeschmolzen und zerstört. So entwickelt sich aus der Pulpitis serosa die Pulpitis purulenta. Es ist aber zu bemerken, daß Pulpen, die klinisch die Erscheinungen einer Pulpitis acuta serosa totalis aufweisen, schon eiterige Prozesse beherbergen können. Bleibt der eitrig-entzündliche Prozeß zunächst auf den primär affizierten Bezirk beschränkt, etwa auf ein Pulpenhorn, so haben wir wiederum eine partielle Erkrankungsform; breitet sich aber ohne Hemmung seitens der Pulpa rasch in phlegmonöser Weise die Abscedierung über die ganze Pulpa aus, so spricht man in alter Gewohnheit von einer Pulpitis purulenta totalis. Beide Formen lassen sich klinisch unterscheiden, sobald markante Stadien vorliegen. Bei den diffusen phlegmonösen Prozessen werden alle typischen Symptome stärker ausgesprochen sein als etwa bei isolierten circumscripten Abscessen in der Kronenpulpa. Es finden sich ferner wie bei den totalen serösen Prozessen mit dem Näherrücken der entzündlichen Veränderungen an den Apex die parodontal-apikalen Gebiete mit in die Veränderungen einbezogen: Wurzelhautreizung, Wurzelhautentzündung.

Abb. 2521. Pulpitis acuta totalis purulenta. Zwei Abscesse, in der Umgebung zelluläre Infiltration, übriger Pulpenteil hyperämisch und ödematös infiltriert.

Pulpitis purulenta circumscripta — diffusa (Abb. 2522). Pathologie und pathologische Histologie der Pulpitis purulenta: Nimmt die zelluläre Infiltration so zu, daß das ortsansässige Gewebe völlig von Leukocyten überdeckt, durchsetzt erscheint, so spricht man von Leukocytendurchsetzung, sieht man im Präparat nurmehr Leukocyten, so legt eitrige Infiltration mit Einschmelzung, der mehr oder minder entwickelte Absceß vor. Spielt sich dieser Prozeß im Pulpenhorn oder sonst singulär am Orte der peripheren bakteriellen Einbruchspforte ab, so spricht man von circumscripter partieller Abscedierung, Pulpitis acuta purulenta partialis. Finden sich mehrere Herde über größere Bezirke zerstreut — metastatische Abszedierung — oder breitet sich die eitrige Infiltration ohne besondere Abgrenzungserscheinungen seitens des noch erhaltenen nicht von Leukocyten durchsetzten Pulpagewebes aus, so findet phlegmonöse Ausbreitung statt — Pulpitis

acuta purulenta totalis. Die Auflösung des eitrig infiltrierten Gewebes geschieht durch ein proteolytisch wirkendes Ferment, das beim Zerfall der polymorphkernigen Leukocyten frei wird. Während die lebenden Leukocyten als Mikrophagen im wesentlichen resorptiv (Nahrungsstoffe, Fremdkörper wie Bakterien, Gewebstrümmer), durch Abgabe bakterientötender Stoffe, sog. Leukine, tätig sind, und endlich oxydierende, diastatische, glykolytische Fermente abgeben, werden bei ihrem Untergang proteolytische Fermente frei. Diesen hämatogenen Wanderzellen eignet wie auch den Lymphocyten aktive Bewegungsfähigkeit, sie emigrieren bekanntlich aus den Gefäßen. Die Lymphocyten sind im wesentlichen zur Aufnahme von Bakterientoxinen befähigt; während Leukocyten bei akuten Prozessen überwiegen, findet man die Lymphocyten bei chronisch verlaufenden Entzündungen. Eine dritte Form hämatogener Wanderzellen stellen die Monocyten, Abkömmlinge der Retikulo-Endothelzellen, dar. Diese und die Histiocyten, von Metschnikoff als Makrophagen den Mikrophagen gegenübergestellt, sind große Zellen und nehmen Leukocyten, Erythrocyten, Zelltrümmer usw. auf, sie sind ausgesprochene „Abräumzellen", sie reinigen das Gewebe durch Auflösung und Abtransport.

Bakteriologie: Die Ausbreitung der Infektion entspricht der Ausbreitung der entzündlichen Veränderungen des Gewebes (Hilgers und Precht). Bei der lokalen Abscedierung sind nur in deren Bezirk Mikroben nachweisbar, bemerkenswerterweise vorwiegend Staphylokokken; anders dagegen bei der phlegmonösen Art, hier ist mit der Infektion weiter Bezirke der ganzen Pulpa zu rechnen; Streptokokken sind hier das Infektionsmaterial.

Klinische Erscheinungen. Subjektiv: Lokalisierte eitrige Prozesse rufen intensivere Schmerzen hervor als partiell-seröse. Sie unterscheiden sich in ausgeprägten Fällen sehr wesentlich durch die Qualität der Schmerzen und durch den Charakter der schmerzerregenden Faktoren. Der Schmerzcharakter ist pulsierend, klopfend, besonders bei Blutandrang zum Kopfe (Bücken, horizontale Lage, körperliche Bewegungen). Besonders bemerkenswert ist, daß Wärme nunmehr unangenehme Sensationen hervorruft, Kälte dagegen lindernd wirkt[1]). Ja, kaltes Wasser vermag bei diffusen Prozessen allein einige Erleichterung zu geben; wie überhaupt bei diesen alle Sensationen sehr gesteigert sind. Jetzt treten auch Berührungs- und Kaubeschwerden auf, Irradiationen werden beobachtet. Das Lokalisationsvermögen ist noch vorhanden. Die Schmerzhöhe nähert sich der bei total-pulpitischen Prozessen.

Objektiv: In der Mehrzahl der Fälle spielen sich derartige Prozesse unter umfangreichen Metallfüllungen ab. Bei partiellen Prozessen rufen kalte und warme Berieselung Schmerzen hervor, bei diffusen nur Wärme, wenig über Mundtemperatur, nach Walkhoff schon von 43 °C an[1]); hier findet sich auch deutliche Perkussionsempfindlichkeit längs der Zahnachse (vertikal), bei schweren Fällen auch horizontal. Die Eröffnung der Pulpa ist im Gegensatz zu allen anderen akuten Prozessen wenig, manchmal überhaupt nicht schmerzhaft; nicht selten tritt durch die Bohröffnung ein oder einige Tropfen Eiter und Blut. Der Patient hat augenblicklich Erleichterung, oft Schmerzfreiheit. Die Schmerzen bei ausgebreiteten Prozessen lassen sich niemals durch lokal aufgebrachte schmerzlindernde Mittel (wie Phenol, Cocain usw.) beheben.

Der Induktionsstrombefund ist im Vergleich zu dem bei serösen Prozessen sehr charakteristisch. Während dort bekanntlich die Reizschwelle herabgesetzt ist, der Strom ausgesprochene Schmerzen zu erzeugen vermag, ist bei den mit Einschmel-

[1]) Anmerkung während der Korrektur: In seltenen Fällen kann subjektiv und objektiv bei ausgesprochen eitrigen Prozessen nur Kälte schmerzhafte Reaktionen hervorrufen, nicht aber Wärme. Man darf sich also bei der Diagnose nicht ausschließlich auf die thermischen Reaktionen verlassen.

zung einhergehenden, regressiven Prozessen die Reizschwelle erhöht, der Strom vermag keine ausgesprochenen Zahnschmerzen hervorzurufen; bei streng partiellen Prozessen treten unangenehme Sensationen auf, bei totalen diffusen Prozessen oft gar keine Empfindung. Letzteres Ergebnis deutet auf die regressive Umwandlung der ganzen Pulpa hin.

Die chronischen entzündlichen Prozesse. Die chronisch-entzündlichen Prozesse spielen sich, wie schon bemerkt, in der Hauptsache in freiliegenden Pulpen ab. Die Verhältnisse liegen hier so, daß nach Eröffnung der akut entzündlichen Pulpa den Sekreten ein Ausgang nach außen geschaffen wurde. So entstehen einerseits die Pulpitis ulcerosa, andererseits die Pulpitis granulomatosa, der Pulpenpolyp. Kantorowicz hat alle diese Formen chronisch-entzündlichen Geschehens in der freiliegenden Pulpa in dem Begriff der Pulpitis aperta zusammengefaßt.

Abb. 2522. Pulpitis chronica ulcerosa mit Übergang in die granulierende Form.

Es bestehen aber unzweifelhaft chronisch entzündliche Prozesse in Pulpen, die noch völlig gegen außen abgeschlossen sind, worauf ganz besonders Euler hingewiesen hat. Wir fassen solche klinisch wohl charakterisierte Formen mit Euler unter dem Begriff von Pulpitis chronica clausa zusammen. Rothmann spricht von Pulpitis parenchymatosa, ebenso Peckert, Präger von Pulpitis alterativa. Hier ist es zur chronischen entzündlichen Schädigung gekommen, ohne daß der Pulpenhohlraum eröffnet wurde.

Chronisch-entzündliche Krankheiten bei offenem Pulpenraum (sog. Pulpitis aperta). a) **Pulpitis chronica ulcerosa** (Abb. 2522). Pathologie und pathologische Histologie: Liegen günstige innere und äußere Bedingungen vor, so braucht nicht das Leben der partiell und nur ganz an der Peripherie entzündeten Pulpa, einen Zustand totaler ausgebreiteter Entzündung — Pulpitis acuta totalis — durchlaufend, rasch zu erliegen. Solche äußere günstige Momente sind z. B. rasches Einbrechen des Pulpadaches in größerem Ausmaß und zu einer Zeit, wo nur an der Peripherie und nicht im zentralen Teil der Kronenpulpa und in der Wurzelpulpa erheblichere Veränderungen eingetreten sind; eine solche Freilegung kann durch den Zerfall der kariösen Zahnbeinmassen allein, mit Hilfe eines Bißtraumas, durch künstlichen Eingriff erfolgen. Da durch das breite Eröffnen und Wegbrechen überhängender Massen eine gewisse Reinigung des ganzen kariösen Bezirkes eintritt, werden die Wachstumsverhältnisse der Mikroben verschlechtert werden, die Masse der autotoxischen Produkte wird gleichfalls verringert, die Virulenz herabgesetzt; es wird ferner dem Sekret der oberflächlich liegenden Infiltrations- oder Absceßherde ein regelmäßiger Abfluß nach außen ermöglicht, weiter wird das geschwollene Organ sich ausdehnen können. Die

Wunde kann sich nunmehr reinigen, während vorher die schädlichen Produkte dauernd auf die noch lebende Pulpa einwirken konnten und verarbeitet werden mußten, endlich ist auch die sonst so verhängnisvolle Stauung (die rasch zur Nekrobiose und Nekrose führt) gemindert. Das Schicksal einer so freigelegten entzündeten Pulpa wird nunmehr ein verschiedenes sein, ja nachdem, wie die inneren Bedingungen zur Zeit des ersten Enzündungsinfektes, zur Zeit der Hohlraumeröffnung waren. Eignet sich letzteres bei einer Pulpa, die vor dem entzündlichen Primäraffekt weitgehend atrophisch oder degeneriert war, so wird ihre Vitalität eine sehr herabgesetzte sein, da ja z. B. ein großer Teil der Abwehrorgane durch die mangelhafte Zirkulation nicht an den Ort des Angriffes geschafft werden kann, die Bildung der Histiocyten bleibt aus u. a. m. Kommt zu einer solchen Situation noch eine gewisse konstitutionelle oder zeitliche Widerstandslosigkeit des Trägers, so kann eine solche Pulpa trotz der günstigen äußeren Bedingungen infolge der Eröffnung den krankmachenden, wenn auch verringerten Reizen auf die Dauer nicht widerstehen, sie geht mehr oder minder langsam von außen in Richtung des Apex zugrunde. Dies kann rascher, kann langsamer geschehen, es kann eine Wurzelpulpa eines mehrwurzeligen Zahnes und die anderen nicht betreffen; endlich kann durch Nachschübe (Exacerbationen) der Prozeß so starke Beschleunigung erfahren, daß klinisch akute Erscheinungen vorherrschend sind. Diesen entzündlichen Prozeß des langsamen Erliegens und Zerstörens bezeichnen wir als Pulpitis chronica ulcerosa. Kommen zu den äußeren günstigen Momenten günstige innere hinzu, wie widerstandsfähige strukturell (Gefäßsystem, Fibroplasten) wohl erhaltene Pulpa, kräftiger abwehrfähiger Organismus des Trägers, so folgt der Reinigung der geschwürigen Wunde die Bildung frischer lebensfähiger Granulationen, die sich allmählich über das Niveau der einstigen Demarkationszone erheben, weiter wachsen und die Höhle ausfüllen können, der Pulpapolyp ist voll entwickelt; diese Form bezeichnen wir mit Pulpitis granulomatosa.

Histologisch lassen sich im ulcerierten Teil der Pulpa drei Zonen feststellen. Der Höhle zunächst liegen nekrotische Massen im geringen Ausmaß, wenn diese Geschwürszone noch im breit offenen Raum der kariösen Höhle sich befindet; in steigendem Maße, je weiter die Geschwürzone apikalwärts rückt. Im trichterförmigen Kanal, dem nunmehr wieder engen Zugang zu den noch lebenden Resten, sammeln sich Speisereste, Sekrete usw., die verfaulen und bei oberflächlicher Untersuchung eine Gangrän der Pulpa vortäuschen, einen Zustand, den man früher als Pulpitis gangraenosa bezeichnet hat. Unter der nekrotischen Zone, die wir Geschwürszone nannten, befindet sich eine Zone stärkster Infiltration, vielfach ein reiner Leukocytenwall, auf den drittens die Zone starker Gefäßirregularität und Degeneration folgt; die Gefäße sind vielfach erweitert und mit Leukocyten- und Lymphocytenthromben prall gefüllt, das diffus infiltrierte Gewebe (Plasmazellen, Lymphocyten, Histiocyten mischen sich bei) wird von Bindegewebsfasern durchzogen; selten und wenig zahlreich sind Leukocyten und Riesenzellen zu finden. Die Odontoblasten sind weitgehend atrophisch, im Wurzelkanal nicht selten völlig verschwunden, hier grenzt dann das fibröse, sklerosierte, hyalinisierte Bindegewebe der harten Kanalwand direkt an; es finden sich ferner, wie nicht verwunderlich, Verkalkungen und Petrifikationen der verschiedensten Form (niederstehende Dentikel, Corpora amylacea, irreguläre Kalkherde); die herabgesetzte Empfindlichkeit entspricht einer äußerst geringen sensiblen Innervation. Wie jede chronische Entzündung, so vermag auch diese auf besondere Einwirkungen hin (temporärer Verschluß durch Speisereste, durch die Auswirkungen anderer Krankheiten wie z. B. Grippe, geschwächte Wider-

standsfähigkeit) akuten oder subakuten Charakter anzunehmen, wir finden dann auch in den tiefen Teilen der Wurzelpulpa Abszedierungen.

Bakteriologie: Entsprechend der Vielgestaltigkeit des klinischen Bildes (ausgesprochene Chronizität des Prozesses, subakute, akute Nachschübe, Tiefertreten der Geschwürsoberfläche, Befallensein einer oder mehrerer oder aller Wurzelpulpen in verschiedenem Maße und verschiedener Schwere) liegen keine einheitlichen Verhältnisse vor. Bakteriologische Untersuchungen (Hilgers und Precht, Eichhorn) ergaben teils blande Verhältnisse apikalwärts von der Ulcusfläche, teils wurden auch diese Pulpenteile infiziert gefunden. Es ist danach selbstverständlich, daß praktisch stets mit der Infektion von Pulpa und Zahnbein gerechnet werden muß.

Klinische Erscheinungen. Wie alle chronischen Erkrankungen, so laufen auch die ulcerösen Pulpitiden in der Regel ohne besondere Schmerzsensationen für den Träger ab; andererseits können sich aber auch bei solchen chronisch-entzündlichen Prozessen in der Pulpa subakute und akute Exazerbationen abspielen, die dann natürlich mit erheblicheren Beschwerden verbunden sind. Da es sich um freiliegende Pulpenulcera handelt, so muß der plötzliche Verschluß der Abflußstelle nach außen subjektiv und in bezug auf den Ablauf der Prozesse besondere Bedeutung gewinnen.

Subjektiv: In der Regel — bei ungestörtem chronischen Ablauf — ohne besondere Erscheinungen; lediglich können abnorme, auf die ulcerierte Fläche intensiv zur Wirkung kommende Temperaturen, wie Kälte und hohe Wärme unangenehme Sensationen hervorrufen; Ähnliches gilt auch für starke chemische Reize (sauer, süß); auch das Kauen belästigt nur dann, wenn der Kaubissen in die weit offene Höhle in Richtung auf die ungeschützte Ulcusfläche zu getrieben wird. Die Belastung des Zahnes wird nur in den letzten Stadien des Prozesses — Übergang in totale Gangrän — unangenehm empfunden. Wichtig ist hier die Anamnese: Oft können die Träger solcher Zähne sich aus früheren Zeiten heftiger Schmerzen erinnern. Ab und zu wird über fauligen Geschmack geklagt.

Nicht selten berichten die Patienten, daß beim Einkauen von Speiseteilchen wie Fruchtkernen, Kuchenstückchen, momentan Schmerzen aufgetreten sind, die sich bald zum akuten klopfenden Zahnschmerz gesteigert haben. Häufig ist dies auch der Anlaß, sich in Behandlung zu begeben. Die durch dies Einkauen hervorgerufenen subakuten oder akuten Nachschübe können bald oder erst nach längerer Zeit wieder abklingen. Auch wird dadurch die Infektion in tiefere Teile, bei fortgeschrittenen Prozessen bis in die Wurzelhaut hinein (Wurzelhautreizung) fortgetragen. In diesen seltenen Fällen kann auch eine Lymphadenitis sich einstellen, die sonst vermißt wird. Ein solches Aufflammen und Metastasieren in tiefere Schichten der erhaltenen Pulpenmassen (Wurzelpulpen) ruft sehr lebhafte, oft akuten Prozessen (seröse und purulente Formen) stark ähnelnde Sensationen hervor. Nicht selten wird Pulpitis ulcerosa auch an wurzelbehandelten Zähnen zu beobachten sein: hoch und tief amputierte Pulpen, überkappte Pulpen.

Objektiv: Hier gilt sinngemäß das eben Gesagte. Alle Reize, die nicht direkt die Ulcusfläche berühren, werden in der Regel nicht empfunden, höchstens machen sich geringe Empfindungssensationen bemerkbar. Das ändert sich in geringem Maße, wenn die Pulpenfläche den Reizen direkt ausgesetzt wird. Ausgesprochene Temperaturschmerzen können dann hervorgerufen werden, wenn akute oder subakute Prozesse in dem stark infiltrierten Granulationsgewebe sich abspielen (akute Nachschübe). Bei ausgedehnten Metastasierungen, phlegmonösen Prozessen, ist Perkussion in vertikaler Richtung positiv.

Charakteristisch äußert sich der Induktionsstrom. Noch ausgesprochener als das bei der Pulpitis purulenta der Fall ist, ist hier die unternormale Empfindlichkeit. Die bis zur Reaktion zuzuführende Strommenge ist hier eine wesentlich größere als bei der gesunden oder akut serös entzündeten Pulpa; die Reizschwelle liegt demnach viel höher. Auch ausgesprochene Schmerzreaktionen können nur bei subakuten oder akuten Nachschüben bei gleichbleibender Strommenge hervorgerufen werden. Immer ist an die Vielgestaltigkeit und an den raschen Wechsel dieses Krankheitsbildes zu denken!

In fortgeschrittenen Fällen, sobald sich das Ulcusniveau apikalwärts gesenkt hat, werden faulige Massen oberhalb der Ulcusfläche gefunden. Dann mag man von Pulpitis grangränosa sprechen.

b) **Pulpitis chronica granulomatosa s. polyposa** (Abb. 2523). In einer Reihe von Fällen, wo zu günstigen inneren Bedingungen günstige lokale Verhältnisse hinzukommen müssen, entwickeln sich aus der Geschwürsfläche heraus mächtige Granulationsmassen in Polypenform: Pulpitis chronica granulomatosa. Solche günstigen Bedingungen sind offenbar breites Freilegen der Molarenpulpahöhle, so daß jede Möglichkeit einer Retention von Sekret- und Speisemassen ausgeschlossen ist, in diesem Sinne wirkende Artikulation und Okklusion, wobei aber jeder stärkere Berührungsdruck vermieden wird, Widerstandskraft der betreffenden Pulpa und guter Gesundheitszustand des jugendlichen Trägers, geringe Mikrobenvirulenz.

Pathologie und pathologische Histologie. Hier überragt der proliferative Charakter gegenüber der fortschreitenden Destruktion einer ulcerösen Pulpitis, aus welcher aber die granulierende Form sich entwickelt. Nach Reinigung der Geschwürsfläche entwickelt sich Granulationsgewebe in die Höhle hinein; wir unterscheiden nach Euler vier Schichten. Zu oberst eine Lage nekrotischen und nekrobiotischen Gewebes, dieser folgt eine Zone stärksten Zell- und Kapillarreichtums, diese geht in ein bestimmt faserig gebautes, stark rundzellenhaltiges Gewebe (Plasmazellen) über, endlich schließt sich mehr oder minder wohl erhaltenes Pulpagewebe an, das aber gleichfalls rundzellig infiltriert erscheint und den Stiel des pilzförmigen Polypen darstellt. Der Polypenkopf ist nervenfrei (Römer), in der Wurzelpulpa sind nur wenige Nervenzüge erhalten, degenerative Prozesse finden wir ebenso häufig wie bei der Pulpitis ulcerosa: Verkalkung, Hyalinisierung, retikuläre Atrophie und völliger Schwund der Odontoplasten. Das granulierende und sich ausdehnende Gewebe nimmt sich durch Osteoklase Raum auch zur Seite, die Pulpenhöhle wird verbreitert, desgleichen der Wurzelkanal. Wenn der Polyp beim Wachstum über die scharfen schalenförmigen Kavitätenränder mit chronisch entzündetem aufgelockerten Zahnfleisch in Berührung kommt, wird er von hier aus mit geschichtetem Plattenepithel überkleidet — Pulpa-Zahnfleischpolyp; dies führt zu einem Altern und Organisieren des Granulationsgewebes und Bildung eines typischen subepithelialen Papillarkörpers unter der basalen Zellage; die entzündlichen Reaktionen sind aber immer, und zwar in den tieferen Schichten vorhanden. Das granulierende Pulpagewebe kann sich in gleicher Weise auch mit granulierendem Wurzelhautgewebe vereinigen: Pulpawurzelhautpolyp; natürlich gibt es auch isolierte Polypen des Zahnfleisches und der Wurzelhaut, letztere können gleichfalls epithelisiert sein.

Bakteriologie. Nach den übereinstimmenden bakteriologischen Feststellungen von Hilgers und Precht und von Eichhorn finden sich im Bereiche des Granulationsgewebes und der Wurzelpulpen keine Bakterien. Bei traumatischen Verletzungen der Polypenoberfläche werden die oberflächlichen Geschwürchen natürlicherweise von

Bakterienmassen durchsetzt sein. Ebensowenig wie die Wurzelpulpa wird auch das Wurzelwandzahnbein infiziert sein.

Klinische Erscheinungen. Subjektiv: Unbedeutend; leichte Blutungen können aufmerksam machen; stärkere Beschwerden treten nur auf, wenn harte Speiseteile auf die Granulationen aufgekaut werden. Manchem fällt im Gegensatz zu der großen Höhle das Fehlen jeden Schmerzes auf.

Objektiv: In der meist flachen, aus harten Wänden bestehenden Höhle liegen Granulationsmassen, anfänglich nur einige Granulationswärzchen, in fortgeschrittenen Fällen größere polypenartige Knötchen, deren Stiel in die Wurzelkanäle läuft. Auf direkte Berührung überraschend starke Blutung, die nur bei den Epithelpolypen geringer ist oder nicht auffällt. Relative Empfindungslosigkeit des Polypenkopfes und der Polypenwurzel gegenüber mechanischen und chemischen Reizen.

Abb. 2523. Epithelisierter Pulpapolyp.

Abb. 2524. Pulpitis chronica clausa. A = alte Absceßhöhle, J = neues Infiltrat jenseits der Absceßmembran.

Die Schale wird mehr und mehr durch Riesenzellen verdünnt, auch der Anfangsteil des Wurzelkanales wird rarefiziert.

Tritt Kontakt mit dem Mundschleimhautepithel ein (Papille, Randgingiva), so kann es zur Epithelisierung des Polypenkopfes kommen; die Epithelbrücke zum Zahnfleisch kann wieder zerstört werden.

Differentialdiagnostisch von Bedeutung ist das Vorkommen gingivaler Polypen und periodontaler Polypen. Durch Verfolgung des Polypenstieles bis in dessen Muttergewebe hinein wird jeder Irrtum ausgeschlossen.

c) **Pulpitis chronica clausa** (Abb. 2524, 2525, 2526). Endlich wären die chronischen entzündlichen Prozesse, die sich in der nach außen abgeschlossenen Pulpa abspielen, zu erwähnen. Rothmann hat sie als erster unter dem Namen „Pulpitis parenchymatosa" zusammengefaßt, Peckert hat sich diese Anschauungen zu eigen gemacht, vor allem hat aber Euler auf solche Vorgänge in geschlossenem Pulpenraum hingewiesen. Von manchen Seiten werden derartige Prozesse zu den reinen Atrophien und Degenerationen gerechnet, so von Kantorowicz, von Siegmund-Weber. In den Fällen aber, wo pathologisch-anatomisch außer degenerativen

Vorgängen im Pulpenparenchym auch Veränderungen des Gefäßsystems in Gestalt abnormer Weite, abnormer Schlängelung, Gefäßwandverdickungen, perivaskulären Infiltrationen sich finden und klinisch starke profuse Blutung beim Anschneiden solch gearteter Pulpen eintritt, liegen keine reinen Atrophien vor, sondern ausgesprochen alterative Prozesse unter starkem Zurücktreten oder Fehlen produktiver und exsudativer Vorgänge. Mag man solche Prozesse nun in Abhängigkeit von entzündlichen Vorgängen bringen oder als reine Degenerationen ansehen, klinisch heben sie sich aus der Reihe der exsudativen Entzündungen einerseits und der produktiven andererseits so markant hervor, daß ihre Zusammenfassung unter einem speziellen, klinischen Anforderungen entsprechenden Begriff durchaus geboten erscheint: Pulpitis chronica clausa s. parenchymatosa (alterativa).

Der Grund, warum es in diesen Fällen nicht zu den üblichen akuten Erscheinungen gekommen ist, ist nicht in allen Fällen klar ersichtlich. Lokale topographisch-anatomische Eigenheiten des Kariesverlaufes spielen wohl mit (breite, flache, offene Karies, chronische Karies); von grundlegender Bedeutung aber wird doch die Höhe der Widerstandsfähigkeit der Pulpa sein.

Abb. 2525. Stelle *J* aus Abb. 2524 — das Infiltrat jenseits der derben bindegewebigen Kapsel; auch weiter apikalwärts vermehrter Zellengehalt.

Pathologie und pathologische Histologie. Diese zunächst klinisch aufgestellte Entzündungsform der Pulpa bei geschlossener Pulpahöhle (Peckert) kann auch, wie das besonders Euler gezeigt hat, histologisch bestätigt werden. Herabgesetzte Reize (auch krankmachende Reize, die von den primär veränderten Pulpabezirken ausgehen), selbst Reize, die für die gesunde Pulpa durchaus physiologisch zu nennen sind, unterhalten den Entzündungsprozeß. Entweder ist klinisch ein akuter Prozeß vorausgegangen oder der chronische Prozeß hat schleichend eingesetzt. Zur histologischen Diagnose ist mit Dietrich daran zu erinnern, daß das Wirken eines chronischen Entzündungsprozesses nur dann aus dem Präparat herausgelesen werden darf, wenn neben abgelaufenen oder ablaufenden Veränderungen fortbestehende Reizzustände oder frische entzündliche Schübe festgestellt werden können. Derartige abgelaufene oder ablaufende Veränderungen sind für die Pulpa beispielsweise die bekannten bindegewebigen und kalkigen Demarkationen und Abkapselungen (z. B. passive Verkalkungen, Abschluß mit Dentinwällen); sind solche bei mehr oder minder wohlerhaltener Pulpa nachweisbar, so wird vielfach von Ausheilung gesprochen, es sind dies aber unvollkommene Wiederherstellungen, Reparationen. Als Beleg für solches Vorkommen werden die bekannten Fälle von Gysi, Miller, Römer und Shmamine angeführt. Studiert man die betreffenden Publikationen und bildreichen Wiedergaben, so erscheinen Zweifel an der Behauptung einer endgültigen Ausheilung mit Abkapselung durchaus berechtigt. Teils kann man ferne vom abgekapselten Herd entzündliche Reaktionen feststellen, teils sind die Schlüsse aus Schliffpräparaten

gewonnen, oder man nimmt an, daß die Pulpen völlig ausgeheilt wären, wenn sie nicht vorher zur Extraktion gekommen wären.

Ich möchte also, wie auch Euler, annehmen, daß es sich in allen derartigen Fällen um abgelaufene akute entzündliche Herde — die mehr oder minder abgekapselten Spitzenherde — und demnach chronisch weiterschreitende entzündliche Prozesse jenseits der Abkapselungen gehandelt hat, es haben also Fälle vorgelegen, die wir heute dem Begriff Pulpitis chronica clausa unterordnen. Unter den naturgemäß vielfach verschiedenen Zustandsbildern hat bekanntlich Euler drei markante, häufig im Präparat zu findende Typen herausgestellt. Der eine dieser Typen ist prognostisch relativ günstig zu werten, er kommt dem, was von anderer Seite als Ausheilung bezeichnet wird, noch am nächsten. Der geschädigte Pulpabezirk erscheint im Präparat bindegewebig oder kalkig abgekapselt; entzündliche Veränderungen außerhalb des Bezirkes wie kleine meist perivasale Infiltrationen und Symptome einer Hyperämie fehlen aber niemals. Dieser Zustand kann mehr oder minder lange Zeit anhalten. Die zweite Form kennzeichnet Euler als diffuse chronische Entzündung mit stationärem Charakter. Der akute Prozeß ist in solchen Fällen nicht bis zur Abscedierung gediehen, zu Gewebseinschmelzungen und Abkapselungen ist es demnach nicht gekommen; nächst der mehr diffusen Infiltration fallen vielfache Degenerationszeichen, wie Petrifikationen (niederstehende Dentikel), Verkalkung und Degeneration der Nervenbündel, Hyalinisierung und Verkalkung der Gefäßscheiden, Verfettungen der Infiltrationszellen, besonders ins Auge. Endlich ist die dritte Form dadurch ausgezeichnet, daß der entzündliche Prozeß relativ rasch ohne besondere Reaktions-(Abwehr-) Maßnahmen seitens der Pulpa abzulaufen scheint. Langsam verfällt — ganz ähnlich wie bei der Pulpitis ulcerosa — die Pulpa der Nekrose; Euler ist geneigt, in diesen Fällen eine stark herabgesetzte Widerstandsfähigkeit der Pulpa anzunehmen. Nach meinen Erfahrungen und histologischen Untersuchungen können wir im allgemeinen zwei Formen unterscheiden: eine Pulpitis chronica clausa serosa und eine Pulpitis chronica clausa purulenta; von letzterer Form unterscheiden wir wiederum zwei Untergruppen: eine Pulpitis chronica clausa purulenta circumscripta und eine Pulpitis chronica clausa purulenta diffusa.

Abb. 2526. Pulpitis chronica purulenta clausa. Abscedierende Form. *A* = Abscedierung tief in den Wurzelkanal sich erstreckend.

Echte Geschwülste sind in der Pulpa als Seltenheit zu bezeichnen; Euler konnte ein Neurom, Rebel ein Lymphom beschreiben, beide Male handelt es sich um Zufallsbefunde.

Bakteriologie. Untersuchungen über Bakteriengehalt fehlen; es ist aber anzunehmen, daß beim Fehlen akuter oder subakuter Erscheinungen das atrophische Gewebe im blandem Zustande sich befindet. Praktisch wird man, schon im Hinblick auf das Fehlen bakteriologischer Untersuchungen und in Anbetracht der Unmöglich-

keit, klinisch stets subakute Prozesse mit Sicherheit nachweisen zu können, Infektion der Weichgewebe annehmen.

Klinische Erscheinungen. Subjektiv: Fehlen aller Symptome; lediglich das Gefühl des hohlen Zahnes treibt den Patienten zur Behandlung; das ändert sich nur in geringem bei subakuten Nachschüben. Charakteristisch ist, daß fast nie über frühere Schmerzen berichtet werden kann. Weder Kälte noch Wärme noch chemische Substanzen nach Belastung oder Berührung rufen Sensationen hervor.

Objektiv: Tiefe Höhle, Caries profunda. Beim Exkavieren und Säubern wird mit dem Handinstrument ohne Schwierigkeit, ohne stärkere Belästigung für den Patienten die Pulpa aufgedeckt, worauf eine heftige Blutung folgt. Die leichte und schnelle Freilegung kommt geradezu überraschend. Das Bohren ist kaum schmerzhaft, kaltes Wasser wird manchmal als unangenehm empfunden. Der Induktionsstrom ergibt ähnlichen Befund wie bei den Prozessen, die unter Zerstörung der Gewebe einhergehen.

Abb. 2527. Hochgradige retikuläre Atrophie und kalkige Degeneration der Pulpa.

Mit nadelartigen Instrumenten kann unter geringen Beschwerden, aber nicht geringer Blutung, in den Wurzelkanal eingegangen werden.

Degenerative und neubildende Prozesse. Degenerative Vorgänge wie die degenerative Fettspeicherung, die hyaline Degeneration, die amyloide Degeneration, die retikuläre Degeneration der Odontoplasten und des Pulpengewebes und die kalkige Degeneration haben nur geringe therapeutisch-klinische, keine diagnostisch-klinische Bedeutung; in den Bemerkungen zur Pathologie wurde kurz darauf eingegangen. Auf die therapeutisch-klinische Bedeutung kommen wir bei der Besprechung der Therapie zurück.

Dagegen kommt den Neubildungsprozessen in der Pulpa nicht unerhebliche diagnostische und klinische Bedeutung zu.

Dentikelbildung — Generalisierte Form (Calculose) (Abb. 2527, 2528, 2529). Wir finden bekanntlich in größerer Anzahl oder in bedeutenderem Maße Bildung von sekundärem Zahnbein sowie Dentikel in abgekauten, sonst intakten Zähnen und in Zähnen mit großen, im Verhältnis zur Masse des Zahnbeines umfangreichen Metallfüllungen ohne schlechtleitende Zwischenlage, wie auch unter allen übrigen Füllungsmaterialien.

Die leistungsfähige Pulpa bildet bekanntlich in ihrer Gebrauchsperiode sekundäres Zahnbein, das auf das primäre Zahnbein, das Zahnbein der Entwicklungsperiode, aufgelagert wird. Während also letzteres Hartgewebe Zahnbein des Aufbaues darstellt und gemäß den immanenten Entwicklungsprozessen gebildet wird, wird die Bildung sekundären Dentins durch äußere direkte oder indirekte Reize — daher der Name Reizdentin — ausgelöst und unterhalten. Den normalen Reizen entspricht ein dem primären Zahnbein mehr oder minder ähnlich gebautes Zahnbein, je unphysiologischer die einwirkenden Reize aber sind, desto mehr wird der Bau vom Normalen abweichen (Reichs irreguläres Dentin 1., 2., 3. Ordnung). Werden

die Reize so stark, daß die Zahnbeinbildner zugrunde gehen, so hört die Reizdentinbildung vielfach nach überstürztem Abschluß auf. Demnach werden als sekundäres oder Reizdentin nur solche Hartsubstanzneubildungen zu bezeichnen sein, die mit dem primären Zahnbein verwachsen aus Grundsubstanz und Zahnbeinkanälchen bestehen, hier und da außerdem noch eingeschlossene Odontoplasten enthaltend. Entsprechend dem Wirkungsort der Reize — Kaukante, Kaufläche, Zahnhals, freiliegende Bifurkation, Karieskegel — wird am Auslaufpunkt der weiterleitenden Zahnbeinkanälchen das sekundäre Zahnbein angebaut. So kommt es zur Ausfüllung des Raumes der Pulpenhörner, der Kronenpulpa, einer Verengerung der Abgangsstelle der Wurzelpulpen. Als Reize hat alles das zu gelten, was überhaupt zur Reizung protoplasmatischen Gewebes geeignet ist, mechanische, thermische, chemische Reize; von der Qualität und der Quantität, dem Zustand der Pulpa und des zahntragenden Individuums hängt die Art des sekundären Dentins ab, mehr hochstehendes, dem primären Zahnbein gleichendes, mehr niederstehendes, nur noch hier und da Zahnbeinkanälchen enthaltendes Hartgewebe mit dem Übergang in dystrophische Verkalkung. Die klinische Bedeutung des sekundären Zahnbeins ist nicht erheblich. Man hat in dieser auf äußere Reize erfolgenden Aufwerfung eines hochstehenden Kalkwalles eine teleologische Maßnahme sehen wollen, davon kann natürlich keine Rede sein; die Reaktion ist kausal-final ebenso wie jede andere Reaktion der lebendigen Substanz. Natürlich bedeutet in manchen Fällen das sekundäre Zahnbein einen gewissen zeitlich begrenzten Schutz gegen Infektion und entzündliche Zerstörung der Pulpa, so z. B. bei fortschreitender nicht allzu stürmischer Abkauung, bei anderen chronisch wirkenden mechanischen Prozessen; auch thermische nicht zu brüsk und intensiv wirkende Reize führen zur sekundären Dentinanbildung; chemische Reize wirken in gleichem Sinne, nur findet die degenerative Erschöpfung der Odontoplasten vielfach früher statt; jedenfalls kann bei akuteren Prozessen nicht von einem Schutz gesprochen werden. Mehr Bedeutung kommt der Sekundärdentinbildung in operativer Hinsicht zu; nach Besprechung der mehr selbständigen Hartsubstanzbildungen in der Pulpa wird darauf noch zurückzukommen sein.

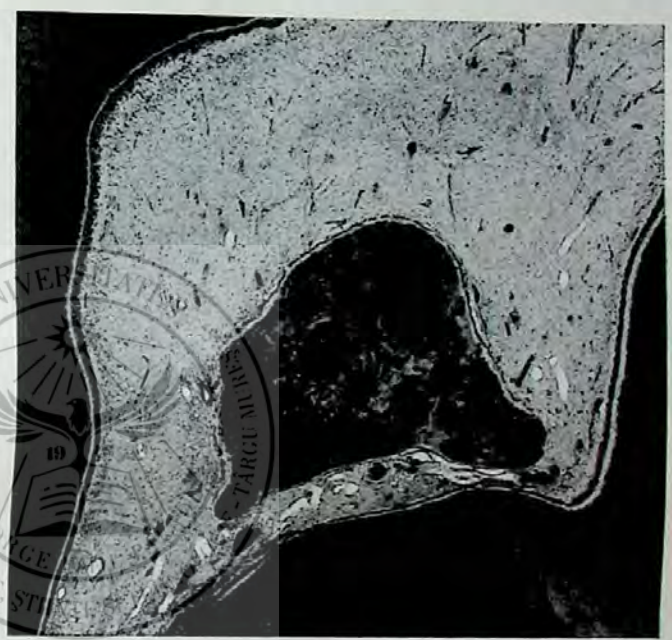

Abb. 2528. Freier Dentikal. Besteht aus mehreren niederstehenden Dentikeln, umgeben von dentinogener Zone und teilweisem aktiv tätigem Odontoplastensaum.

Dentikel nennt man seit Baume selbständige körperhafte, vom sekundären Zahnbein deutlich unterscheidbare, teils völlig freie, teils mit der Kanalwand in Verbindung stehende Hartsubstanzbildungen verschiedenster Struktur und Herkunft. Wir unterscheiden zweckmäßig dentinhaltige Dentikel von den nicht dentinhaltigen.

Erstere sind wahre oder echte Dentikel; sie bestehen ausschließlich aus Zahnbeingewebe, teils sehr kanälchenreich, teils kanälchenarm. Bezüglich der Genese ist zu bemerken, daß sie Anomalien der Primärdentinbildung sind, vitia primae

formationis wie schon Baume sagt, also während der Entwicklungszeit des Zahnbeines zur Entstehung kommend; nach ihrer Fertigstellung tritt keine aktive Vergrößerung mehr ein, sie befinden sich meist im Wurzelkanaldentin entweder interstitiell, das heißt gänzlich am normalen Zahnbein angeschlossen, oder der Kanalwand adhärent, das heißt mit ihr an der Peripherie mehr oder minder verwachsen, oder endlich frei in der Pulpa, letzteres soll verursacht sein durch vollständige Abschnürung der dentikelbildenden Odontoplasten. Die wahren Dentikel, die mit dem Abschluß der Entwicklungszeit fertige Gebilde darstellen, können wohl kaum neuralgiforme Pulpenschmerzen auslösen, dagegen tragen sie zur Verengerung des Kanallumens bei. Zu den Dentikeln im weiteren Sinn — nachträglich entstandene Dentikel nach Euler — gehören alle übrigen aktiv entstandenen körperhaften und strukturierten Hartsubstanzbildungen der Pulpa; alle passiv durch einfache Inkrustation geschädigter Gewebspartien entstandenen Hartbildungen, wie die unregelmäßig, zackig, in Form von Sprossen und Platten erscheinenden, nicht strukturierten degenerativen Verkalkungsherde und die rundlichen Corpora amylacea sind besser nicht mit dem Namen Dentikel zu versehen. Von diesen passiv gebildeten Dentikeln unterscheiden sich also die aktiv gebildeten, von denen wir die wahren schon kennengelernt haben. Während diese von G. Fischer als hochstehende aktiv gebildete Dentikel benannt werden, bezeichnet er die Produkte der fibrillären Bindegewebswucherung als niederstehende aktive Dentikel. Diese Dentikel im weiteren Sinne weisen meist radiäre oder konzentrische Schichtungsbildungen und hier und da Anlagerung echten Zahnbeines auf. Stets ist das Kernzentrum nekrobiotisches oder nekrotisches Zell- oder Bindegeebsmaterial, das zunächst von Kalksalzen inkrustiert wird; die noch leistungsfähige Pulpa entwickelt aus dem indifferenten Keimgewebe sekundäre Odontoplasten, sie sind sehr temporärer Natur, scheinen sich bald zu erschöpfen, sind mehr rundlich und gedrungen im Gegensatz zu den primären Odontoplasten. Die Dentikel im weiteren Sinne entstehen meist als freie Dentikel, verschmelzen häufig untereinander und mit der Pulpakammerwand (besonders Bifurkation), adhärente Dentikel; auf diese Weise kann es zu vollkommener Ausfüllung der Pulpahöhle mit Hartsubstanzen kommen. Solche Zustände können die Wurzelbehandlung und die Freilegung der Kanäle außerordentlich erschweren, ja unmöglich machen, die Gefahr der Perforation liegt nahe; Röntgenaufnahmen erleichtern sehr wesentlich das Vorgehen. Liegen die sekundären Zahnbeinmassen (zum Teil Reizdentin, zum Teil adhärente oder freie Dentikel) im Eingang der Wurzelkanäle, so tritt eine starke Verengerung ein, die ohne Beseitigung des Hindernisses die regel-

Abb. 2529. Dentikelbildung in Pulpakammer und im palatinalen Wurzelkanal. Das Pulpacavum ist fast völlig ausgefüllt.

rechte Exstirpation unmöglich macht (das Material staut sich apikal der Sperre), in seltenen Fällen kommt es zur völligen Obliteration; vorsichtiges Arbeiten mit rosenförmigen oder flammenförmigen verlängerten Winkelstück- und Handstückbohrern, Kerrinstrumenten u. ä. m. vermag fast stets die Passage frei zu machen, da unterhalb der Einschnürung der Raum wieder normale Ausdehnung hat.

Bemerkenswert ist, daß nicht gerade ganz selten — ich erinnere mich zweier solcher Fälle — die Dentikel generalisiert vorkommen in Gebissen, wo von einer Abkauung nichts zu sehen ist; man könnte von einer „Dentikelose" oder „Calculose" sprechen, wir wollen aber unseren Wortschatz nicht noch um eine höchst unschöne hybride Bildung vermehren. Häufiger werden solche generalisierte Formen bei gleichmäßig abgekauten Zahnreihen vorgefunden. Vielfach wird nun diesen Körperchen, die bald frei im Pulpenparenchym, bald wandständig in dieses hineinragen, bald einzeln, bald in der Vielzahl sich finden, ursächliche Bedeutung schwerer Trigeminus-Neuralgien zugeschrieben. McGuillen, dann aber vor allem Árkövy, haben diese Ansicht vertreten; spricht doch Árkövy sogar von einer Pulpitis chronica idiopathica seu concrementalis. Diese — nach den genannten Autoren echten — dentalen Neuralgien sollen durch den Druck dieser harten Körperchen auf Pulpanerven hervorgerufen werden. Es scheint mir jedoch — auch Fleischmann und Kantorowicz sind dieser Ansicht — daß eine solche Genese, wenn überhaupt, in den allerseltensten Fällen einer Trigeminusneuralgie zugrunde gelegt werden darf. Meist wird es sich um dentale Entzündungsprozesse handeln oder die Reizquelle liegt außerhalb des Zahnsystems, z. B. in Kieferhöhle, Ohr, Stirnhöhle. Man wird also gut tun, mit der Annahme dieser ätiologischen Grundlage sehr zurückhaltend zu sein. Damit verlieren alle Dentin-Neubildungsprozesse in der Pulpa ihre diagnostische Bedeutung; wohl aber kommt ihnen, vor allem in generalisierter Form, erhebliche therapeutische und prognostische Bedeutung zu.

Sitzen solche Kalkmassen — seien es nun echte Zahnbeinbildungen besonders geformter Natur (sog. Dentikel im engeren Sinne) oder irreguläre Verkalkungsherde, welche ganz besonders auf dem Boden chronischer Entzündungen entstehen, wie z. B. bei Pulpitis ulcerosa, Pulpitis parenchymatosa, in dem Wurzelkanalsystem, so kann eine technisch vollkommene Exstirpation sehr erschwert oder gar unmöglich werden (Abb. 2529). Aber auch die Einwirkung chemischer Massen über diese hinweg auf die zentral liegengebliebenen Reste der lebenden oder abgestorbenen Pulpa wird erschwert oder unmöglich sein. Es ist selbstverständlich, daß damit die prognostische Bedeutung der Wurzelbehandlung sich ändert, sich stark verschlechtert. Solche der konservierend-medikamentorischen Therapie gegenüber sich refraktär verhaltende Fälle geben sehr häufig die Indikation zur Spitzenresektion, also zum chirurgischen Eingriff.

Allgemeine Bemerkungen zur Diagnose der Pulpenkrankheiten. Unsere derzeitigen diagnostischen Untersuchungsmethoden genügen, um eine klinisch gesunde von einer klinisch-kranken und beide von einer nekrotischen Pulpa unterscheiden zu können. Schwieriger und unklarer wird die Beurteilung erst, wenn sich in der zu untersuchenden Pulpa geringe Empfindungen abspielen oder abgespielt haben oder auch dann, wenn die Pulpa eines tiefkariösen Zahnes subjektiv keine und objektiv geringe, nicht eindeutige diagnostische Reaktionen gibt. Da die Schmerzreaktionsfähigkeit außerordentlich schwankend ist unter den einzelnen Individuen, da das einzelne Individuum zu verschiedenen Zeiten verschieden stark und prompt auf Reize reagiert, so können unsere objektiv durchführbaren Methoden der Thermometrie und der Induktion nur relative, individuell und zeitlich sehr verschiedene Befunde ergeben. Aus diesen Gründen muß auf die Anamnese großer Wert gelegt werden; aber nur der Erfahrene wird

diese doch stets subjektiven, oft geradezu mystischen, oft unverständigen oder maßlos übertriebenen Berichte im Verein mit der objektiven Untersuchung richtig werten und abschätzen können. Zu dieser sog. objektiven Untersuchung mittels der genannten diagnostischen Verfahren gesellt sich die Erhebung des allgemeinen und lokalen Befundes. Der Allgemeinzustand ist ebenso von Bedeutung wie der Zustand des ganzen Mundgebietes und seiner Teile, wie etwa des Gebisses, des Einzelkiefers, der Zahngruppen.

Naheliegend ist es, da wir physikalische Methoden besitzen und sie schätzen gelernt haben, nach chemischen diagnostischen Methoden zu suchen. Man könnte reizende Stoffe in die Höhle einführen, die durch Hervorrufung der dem vorliegenden Zustand der Pulpa entsprechenden Schmerzreaktionen den Zustand offenbaren würden. Natürlich dürfen das nur Stoffe sein, die lediglich in reversibler Weise ohne dauernden Schaden zu hinterlassen die Pulpa beeinflussen. Aus solchen Überlegungen heraus hat Preiswerk seine Formalinmethode angegeben. Er brachte nach schonender Exkavation der weichen Zahnbeinmassen für kurze Zeite eine 2% wässerige Formaldehydlösung in die Kavität auf das Dentin. Wenn der sich regelmäßig einstellende leichte ziehende Schmerz nach kurzer Zeit sich legt, dann liegt nach Preiswerk eine gesunde Pulpa vor; steigert sich aber der Schmerz kontinuierlich, dann ist die Pulpa entzündet. Preiswerk selbst hat in richtiger Erkenntnis der Sachlage diese Methode nur im Verein mit den übrigen Verfahren bei der Diagnosestellung mitsprechen lassen. Es ist auch ganz selbstverständlich, daß chemische Reizmethoden ebenso wie die Temperaturmethoden allen individuellen Schwankungen unterliegen; dazu kommt aber noch, daß Formaldehyd auch noch in 2proz. Lösung ätzend wirkt. Wie vorsichtig auch solche Methoden bewertet werden müssen, zeigen uns ja die täglichen Erfahrungen beim Zementeinlegen; selbst stark verdünnte Säurelösung, wie das beispielsweise die Plerodontflüssigkeit ist, rufen bald Sensationen, bald Schmerzen hervor, bald tritt keine Reaktion ein!

Auch die thermische Methode ist, wie schon angedeutet, reichlich unsicher. Wesentlich bessere Resultate wird man mit dieser erhalten, wenn die gereinigte Höhle des zu prüfenden Zahnes mit schlecht temperaturleitenden Massen gefüllt und dann erst mit intakten Zähnen vergleichend die Temperaturprobe angestellt wird.

Ein anderes sehr beliebtes Verfahren, Sicherheit über den Zustand der Pulpa zu erhalten, besteht darin, daß man den suspekten Zahn mit einer provisorischen Einlage versieht und je nach den nunmehr sich ergebenden Beobachtungen verfährt. Tritt auf den Verschluß hin spontan, wie Michel beispielsweise schreibt, Schmerz auf, der sich im Laufe des Tages öfters wiederholt, so ist auf eine Entzündung zu schließen, wenn der Zahn nach 24 Stunden sich nicht beruhigt hat. Schmerzt der Zahn nicht spontan, wohl aber auf Temperaturschwankungen hin, so soll man die Einlage noch mehrere Tage liegenlassen. Tritt nun keine Reaktion mehr auf und bleibt der Zahn über 14 Tage hin in dem gleichen indifferenten Zustand, so muß die Pulpa als gesund betrachtet werden. Michel benutzte als nichtreizende Einlagen ätherische Öle.

Auch hier gilt das, was oben bezüglich der Preiswerkschen Formalinmethode gesagt wurde. Vor allem muß man sich hüten, irgendwie die Pulpa beeinflussende Medikamente zu verwenden, wie anästhesierende, ätzende Substanzen (ätherische Öle, Phenole konz.), weil dadurch das Reizbild, wenn ich so sagen darf, gänzlich auf längere Zeit verändert werden kann.

Andererseits können sehr wohl der momentane Exazerbationszustand oder die akute Reizung, die die Schmerzsensationen hervorgerufen haben, schon allein durch die Abhaltung der ständig einwirkenden Reize (wie der faulenden, der sauren Speise-

reste, des ungestörten Wachstums der Mikroben u. a. m.) mittels einer nichtreizenden abschließenden Einlage, also eines Wundverbandes, geringer werden oder temporär aufhören; mit einer Ausheilung oder mit dem Reizzustand, wie man gerne sagen hört, einer gesunden Pulpa hat dies aber natürlich nichts zu tun.

Wir sehen also, wie unzuverlässig die Methoden sind, so unzuverlässig, daß man auf die Ergebnisse einer einzigen, etwa der chemischen oder auch der thermischen, sich nie bei der Diagnosenstellung stützen darf!

Mithin bleiben zur Stellung der Diagnose die Ergebnisse aus Anamnese, Befund, thermometrischer und elektrischer Prüfung.

Die diagnostischen Methoden. Es ist naheliegend — und wohl schon vor der Aufstellung systematischer Regeln und Schemata für die „objektive" diagnostische Untersuchung oft durchgeführt worden — die Schmerzreaktionen, die für entzündete Pulpen charakteristisch sind, bewußt, sozusagen experimentell hervorzurufen. Man darf aber dabei eines nicht vergessen: eine objektive diagnostische Methode ist nur die, die sich völlig von Psyche und Intellekt des Kranken unabhängig und also unbeeinflußbar durchführen läßt. Als subjektiv — im strengen Sinne des Wortes — muß man alle die Methoden bezeichnen, die nur unter Mitwirkung der verschiedenen Träger kranker zu untersuchender Zähne ausgeführt werden können. Demnach sind auch alle Schmerzreaktionen subjektiver Natur, seien sie mechanisch, physikalisch oder chemisch ausgelöst. In dem vorstehenden Abschnitt sind wir dennoch nicht diesen an sich logischen und auch notwendigen Unterscheidungen gefolgt, sondern haben, dem allgemeinen Gebrauche folgend, nur dann von subjektiven Erscheinungen oder Merkmalen gesprochen, wenn diese ohne unser materielles Eingreifen gewonnen werden konnten, von objektiven aber schon dann, wenn sie nur auf unser materielles Eingreifen hin zu gewinnen waren unter ebenso notwendiger Mitwirkung der Psyche und des Intellektes des Patienten. Hier aber — wo die uns zur Verfügung stehenden Methoden, ihre Verwendung, ihre Bedeutung, ihr Wert und ihre Voraussetzung geschildert werden sollen — muß ganz scharf zwischen den subjektiven und zwischen den objektiven Symptomen unterschieden werden.

Objektive Untersuchungsmethoden. Unabhängig von der Psyche und dem Intellekt der Träger der zu unterscheidenden kranken Zähne kann durch Aufnahme eines genauen Befundes des Zahnes und seiner kariösen Höhle, dessen „kariöser Status" aufgenommen werden. Diese an sich objektive Befundaufnahme vermag aber nicht stets — und zwar gerade in den wünschenswerten Fällen — entscheidende Anhaltspunkte über die Beziehungen des kariösen Prozesses zur Pulpa, also zur Pulpendiagnose zu geben.

Die allgemeine Feststellung, ob eine Caries acuta, subacuta, chronica oder insistens (sog. zu Stillstand gekommene stationäre Karies) oder Caries subruens (unterminierende Karies) oder penetrans vorliegt; die Feststellung, ob stark abgekaute Zähne (Ersatzdentin!) sekundär von Karies betroffen werden, ob schwere lateralparodontale Veränderungen schon vorhanden sind (z. B. Freilegung der Zahnbeinzementoberfläche im Verlaufe einer Parodontitis); die Feststellung, ob der kariöse Prozeß voll funktionierende, im Kauakt stehende Zähne betroffen hat (frühzeitige Pulpenatrophien in nicht vollfunktionierenden Zähnen), ob es sich um „alte" Zähne handelt, d. h. schon seit längerer oder kürzerer Zeit in die Kauebene eingetretene, ob um Zähne mit weit offenen Wurzeln u. a. m., all das ist notwendig zur Stellung der Diagnose, aber keineswegs allein genügend oder ausschlaggebend zur Kennzeichnung des Zustandes der Pulpa.

Freilich, wüßte man in jedem Falle, wie stark die Schichten nicht entkalkten, die Pulpa deckenden Zahnbeines sind, wie weitab von den erweichten Massen die Pulpenhörner, die Kronen- oder Halspulpa sich befinden, so wären diese Feststellungen schon von größerer Bedeutung für die Beurteilung des Falles. Eine solche Feststellung hat Árkövy (1885) vorgeschwebt, als er empfahl, die Sondenspitzen mit einer Millimeterskala zu versehen und die Tiefen der Höhlen jeweils bis zur festen noch verkalkten Zahnbeinschicht auszumessen. Die Voraussetzung dafür glaubte Árkövy durch die metrischen Messungen an Schädeln in Testwerten finden zu können; die oft vorkommenden und metrisch nicht festzustellenden Höhenverluste der okklusalen Zahnflächen glaubte Árkövy durch die Addierung von Abnutzungsquotienten korrigieren zu können. Schon aus diesem letzteren Versuch — den objektiven Befund in subjektiver Weise abzuändern — erhellt der zweifelhafte Wert dieser höchst unobjektiven Meßmethode. Dazu kommen aber noch andere, wichtigere Momente, die die Unbrauchbarkeit dieser Schätzungen zur Stellung der Pulpadiagnose beweisen, Momente, auf die Schröder schon vor Jahren (1907) hingewiesen hat. Wenn man auch von den Fällen absieht, wo die zur Messung notwendigen Ausgangspunkte, die Schneiden der Schneidezähne, die Höckerspitzen der Eckzähne und die Kauhöcker der mehrhöckerigen Zähne verlorengegangen sind, so sind doch ganz allgemein die Form, Lage und Ausdehnung der Pulpa einerseits und die Mächtigkeit des Zahnbeines und Ersatzdentines so variabel und individuell, was den Träger und dessen einzelne Zähne und deren kariöse Höhlen betrifft, daß allgemein zutreffende Maße nicht festgestellt werden können. Dazu kommt noch, daß doch der Verlauf der entzündlichen Prozesse ebenso von der Konstitutionsverfassung von Zahnbein und Pulpa — wie auch von deren momentanem dispositionellen Zustand abhängig ist; daß ferner auch die Art, die Masse und die Virulenz der Bakterien eine nicht unerhebliche Rolle spielen.

Eindeutige, sichere Anhaltspunkte sind also aus den Abschätzungen über Umfang und Tiefe des kariösen Prozesses und dessen Nähe zur Pulpa nicht zu gewinnen; diese Erkenntnis hat zweifellos die Nichtbeachtung des „metrischen" diagnostischen Verfahrens von Árkövy, auf das er sehr wesentlich seine klinischen Diagnosen stützte, zur Folge gehabt.

Als zweite physikalische Untersuchungsmethode hat Árkövy die thermometrische empfohlen, wenn er auch in dieser Hinsicht zur Vorsicht gemahnt hat. Beide Methoden, die metrische und die thermometrische, sollen objektive Befunde geben im Gegensatz zu den symptomatologisch-anamnestischen, die längst vor Árkövy im Gebrauche waren. Es ist aber ganz verständlich, daß auch die thermometrische Methode keine objektiv zu wertenden Ergebnisse gibt, da auch hier Intellekt und Psyche des zu Untersuchenden zwischengeschaltet sind, und da die Reizempfindlichkeit ganz allgemein und für Temperaturen im besonderen sehr variabel und individuell entwickelt ist.

So hat Jack festgestellt, daß die Toleranzgrenze für Temperaturwechsel nach unten zu zwischen 0^0 und 25^0, nach oben zu zwischen 48^0 und 68^0C liegt; so empfinden beispielsweise manche Individuen mit vollkommen gesunden Zähnen Temperaturschwankungen über 24—25^0C stets unangenehm, andere ertragen Temperaturen von 62^0C und darüber ohne Schmerzempfindung. Genaue thermometrische Messungen hat Walkhoff vorgenommen und Durchschnittsgrade für die einzelnen Entzündungsformen angegeben (1889). Zunächst soll nach Walkhoff jede lebende Pulpa das Anspritzen (es sollen etwa 5—10 Tropfen für die jeweilige Untersuchung genommen werden) mit Wasser von 37^0 ertragen können, worunter offenbar das Fehlen irgendwelcher schmerzhafter Reaktionen gemeint ist. Werden Temperaturen unterhalb

dieser Toleranzschwelle schmerzhaft empfunden, so deutet dies auf seröse Entzündungen hin, während schmerzhaft empfundene Temperaturen über 37°charakteristisch für zersetzende eitrige Prozesse sein sollen.

Im besonderen werden folgende Temperaturgrade als schmerzhaft und somit als diagnostisch hinweisend für die einzelnen Entzündungsformen von Walkhoff angegeben (Scheff, 4. Aufl., 1924).

Schmerzhafte Reaktionen werden ausgelöst durch Berieselung von 5—10 Tropfen Wasser

von 18—22°C Hyperästhesie des Zahnbeines,
von 22—24°C kongestive Hyperämie der Pulpa,
von 24—26°C Pulpitis acuta serosa partialis,
von 24—28°C Pulpitis acuta serosa totalis,
unter 27°C Pulpitis chronica.

Spätere Stadien reagieren stärker auf Wärmeapplikation.

Von 43°C treten Schmerzreaktionen bei Pulpitis purulenta totalis auf.

Die gesunde Pulpa soll Wasser von 48—50°C gut vertragen, kaltes Wasser von 20—22°C schmerzhaft empfinden.

Diese thermometrische Untersuchungsmethode ist natürlich keine objektive Methode, wie schon wiederholt bemerkt wurde. Darüber hinaus muß noch hinzugefügt werden, daß auch die einzelnen Schmerzschwellen (also die Temperaturgrade, bei denen die erkrankte oder gesunde Pulpa schmerzhaft reagiert) nicht für jedes Individuum jeweils einer anderen Temperaturhöhe entsprechen, sondern daß auch außerordentliche Schwankungen bei ein und demselben Individuum vorkommen, Änderungen der thermischen Empfindlichkeit, die sich oft innerhalb weniger Tage einstellen können; auf die unterschiedliche Reaktionsfähigkeit der einzelnen Individuen hat ja auch schon Jack vor längerer Zeit auf Grund ausgedehnter eigener Versuche hingewiesen. Diesen, in dem allgemeinen Reizzustand begründeten Schwankungen der individuell verschiedenen Höhe der Schmerzschwelle ist es auch zuzuschreiben, daß praktisch die exakte Thermometrie, wie sie Walkhoff seinerzeit (1899) empfohlen hat, nicht geübt wird. Es muß aber darauf hingewiesen werden, daß, wie uns genaue klinische und histologische Vergleiche gezeigt haben, keineswegs immer das Fehlen der Wärmereaktion bei Vorhandensein der Kältereaktion eitrige Infiltrationen ausschließen muß! Immerhin kann man sagen, daß ausgesprochene und ausschließliche Kältereaktion auf partielle seröse Prozesse; Kälte- und Wärmereaktion auf totale seröse und partielle eitrige Prozesse; ausschließliche Wärmereaktion (Linderung durch Kälte!) auf total eitrige Prozesse; Fehlen jeder Temperaturreaktion auf ein totes oder regressiv schwer und im ganzen Ausmaß geschädigtes Pulpenorgan hindeuten.

A. Witzel hat bekanntlich schon 1879 auf die Kältereaktionen akut seröser Pulpitiden hingewiesen und die verminderte oder fehlende Kältereaktion mit Gewebszersetzungen in der Pulpa in Beziehung gebracht.

Die Erklärung für das schmerzhafte Reagieren auf Kalt oder Warm wird nach Kantorowicz darin gesucht werden müssen, daß auf Kälte die Empfindungsorgane — sensible Nervenendigungen — der Pulpa ansprechen, solange diese erhalten sind, was für die serös entzündlichen Formen zutrifft.

Sind diese, wie bei allen Zersetzungsprozessen (eitrige, „gangränöse" Prozesse) zerstört, so wird Wärme als Entzündungsschmerz empfunden werden. Wärme wirkt bekanntlich passiv hyperämisierend, erweiternd auf die Blutgefäße, also stauungs- und druckbefördernd im gesamten Entzündungsgebiet. Da Kälte hier gegensätzlich

wirkt, so ist durch diese Anwendung in solchen Fällen eine Herabsetzung des Entzündungsschmerzes zu erwarten, was die Erfahrung für viele Fälle bestätigt.

Das nebenstehende Schema nach Kantorowicz (Abb. 2530) stellt die thermometrischen Reaktionen graphisch dar.

Die praktische Durchführung der Temperaturprüfung ist außerordentlich einfach, die Bewertung darf aber nur in Zusammenhang mit anamnestischen Erhebungen über die frühere Temperaturempfindlichkeit (d. h. vor der zur Zeit vorliegenden Affektion) vorgenommen werden. Alle irgendwie wahrscheinlichen oder naheliegenden Fehlermöglichkeiten müssen berücksichtigt, gemildert oder wenn irgend durchführbar, ausgeschaltet werden.

Solche rein lokal sich auslösenden Fehler, die das Ergebnis der an und für sich schon subjektiven thermometrischen Methode noch fraglicher gestalten, können sich im zu untersuchenden Zahn selbst auswirken. Zunächst ist — natürlich nur in Fällen, wo die thermometrische Untersuchung berufen ist, zur Diagnosenentscheidung mitzuwirken — für die Abdeckung der den Außenreizen zu nahe liegenden Pulpa in sachgemäßer Weise zu sorgen. Die Abdeckung zur thermometrischen Prüfung muß mit einem Material geschehen, dessen spezifische Wärmeleitfähigkeit und dessen Maße dem zu Verlust gekommenen harten Mantel entspricht und das keine irgendwie geartete Wirkung auf Zahnbein und Pulpa (etwa eine ätzende, verschorfende, analgetische) ausübt. Selbstverständlich achte man auch auf sonst dem Wasser leicht ausgesetzte Oberflächenbezirke des zu untersuchenden Zahnes, auf der Höhle benachbarte Metallfüllungen, freiliegende Zahnhälse, hypoplastische Stellen u. a. m.

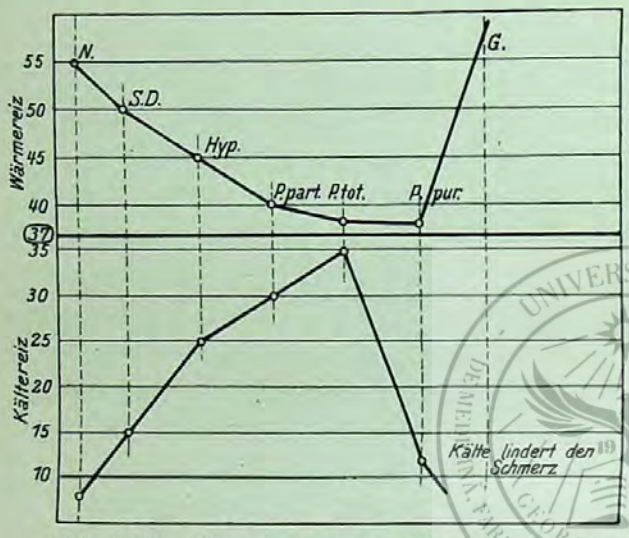

Abb. 2530. Temperaturreiz und Kälteschwelle. *N* = normale Pulpa, *S.D.* = sensibles Dentin, *Hyp.* = Hyperämie der Pulpa, *P. part.* = Pulpitis partialis. *P. tot.* = Pulpitis totalis, *P. pur.* = Pulpitis purulenta, *G.* = Gangrän. (Nach Kantorowicz.)

Derartige lokal sich auslösende Fehler beobachten wir aber auch dann, wenn die dem zu untersuchenden Zahn benachbarten Gewebsbezirke (z. B. Nachbarzähne, entzündlich veränderte Schleimhäute) vom Wassertrahl getroffen werden. Es muß also zur Vermeidung dieser Fehler die sorgfältige, temperaturschützende Isolierung des Zahnes vorgenommen werden. Ganz besonders brauchbar hierfür ist die Cofferdamabdeckung, die nur die zu berieselnde Fläche frei läßt. Auch durch Watte-Zellstoffabdeckung kann eine für kurze Zeit hinreichende Isolierung erzielt werden; dabei hat man aber sehr vorsichtig zu verfahren.

Immer ist aber vergleichend zu untersuchen, d. h. stets muß die gleiche Untersuchungsanordnung an einem benachbarten, an Größe, Bau und momentanen Zustand möglichst gleichwertigen und pulpa- und dentingesunden Zahn durchgeführt werden.

Eine wesentlich mehr objektiv zu wertende Untersuchungsmethode ist die Induktionsmethode[1]). Natürlich ist auch diese nicht in exaktem Sinn objektiv, da auch

[1]) Anmerkung während der Korrektur: Neuerdings haben Borschke und Wolf auf Grund eingehender Untersuchungen mit dem Hochfrequenzstrom auf den Vorteil derartiger Apparate mit Nachdruck hingewiesen. Die Vorteile sind so wichtig, daß man von den alten Induktionsapparaten völlig abkommen wird.

hier nur mit Hilfe von Intellekt und Psyche des zu untersuchenden Individuums ein Befund erhoben werden kann. Es spielen also auch hier die individuellen Verhältnisse des einzelnen Menschen wie auch zeitlich-individuelle eines und desselben Menschen eine sehr wesentliche Rolle. So hat Schröder auf eine Reihe von individuellen Schwankungen des Einzelindividuums aufmerksam gemacht, die vom Allgemeinzustand und vom Zustand der Zähne selbst abhängen. Nicht nur die Höhe der Reizschwelle, des Indifferenzpunktes, kann bei den verschiedenen Zahnarten desselben Individuums ungleich hoch sein, sondern auch die zwischen dem Indifferenzpunkt und dem Schmerzpunkt liegende Zone kann sehr verschieden groß sein; diese ist größer bei jugendlichen Leuten, bei Einzelindividuen in gesunden größer als in kranken Tagen u. a. m. Allgemeinkrankheiten (Influenza, Tuberkulose, Neurasthenie) kennzeichnen sich nach Fischer durch tiefen Indifferenzpunkt und Schmerzpunkt und kurze Zwischenzone. Andererseits soll bei Diabetikern und anderen Stoffwechselkranken die Reizschwelle (der Indifferenzpunkt) stets erhöht sein, d. h. der Strom spricht erst bei erhöhter Induktionsspannung an. Es ist endlich auch nicht verwunderlich, daß unter der Wirkung von Analgeticis und Hypnoticis stehende Individuen viel weniger auf den elektrischen Strom ansprechen; Schröder hat das schon vor Jahren experimentell nachgewiesen. Daß auch der Zustand der Pulpa, die Mächtigkeit des Ersatzdentins, die Mächtigkeit und Struktur des Schmelzes und Zahnbeines das Eintreten einer Reaktion sehr beeinflussen, braucht nicht näher erläutert zu werden. Aus allen diesen Momenten ergibt sich die Notwendigkeit, einen in jeder Beziehung entsprechenden, klinisch gesunden Kontrollzahn (möglichst gleiche Art, Größe, Form, Alter, äußere Formation, gleiche Kieferseite, gleiche Kieferhälfte) als Testobjekt zu benutzen.

Immerhin bietet die elektrische Untersuchungsmethode gegenüber der thermometrischen sehr wesentliche Vorteile, die nicht allein durch die Exaktheit und leichte Verwendbarkeit des Apparates bedingt sind.

Unter richtiger Verwendung der Apparatur und unter Einhaltung aller Vorbedingungen, deren wichtigste angeführt wurden, ist die Induktionsmethode eine brauchbare Unterstützung und Ergänzung unserer übrigen diagnostischen Verfahren. Es ist eine „subjektive" Methode mit den prinzipiellen Nachteilen dieser, überragt aber die thermometrischen und die chemischen Reizmethoden durch die Exaktheit der apparativen Messungen und durch die Möglichkeit, Abstufungen im Verlaufe der entzündlichen Pulpenprozesse und des erlöschenden Lebens bis zu einem gewissen Grade der Sicherheit aufzudecken und festzustellen. Das gilt natürlich nur dann, wenn ein gesunder und geeigneter Kontrollzahn vorhanden ist und auch nur für den einzelnen Apparat.

Demnach gelingt es vielfach unter Vergleichung mit dem Testobjekt, den serösentzündlichen Prozeß von dem eitrig-zersetzenden Prozeß zu unterscheiden, wie auch beide der klinisch gesunden und der toten oder entfernten Pulpa gegenüber abzugrenzen.

Unzuverlässig und sehr vorsichtig zu werten ist der faradische Befund an Zähnen mit akut-subakut entzündeter Wurzelhaut, an Zähnen, an denen der sonst gegebene Gewebswiderstand in Richtung auf Leitungserhöhung abgeändert ist.

Endlich gelingt es nicht, innerhalb der einzelnen Entzündungsformen partielle von mehr diffusen Prozessen, also z. B. eine Pulpitis acuta serosa partialis von einer nicht sehr ausgesprochenen Pulpitis acuta serosa totalis zu unterscheiden.

Es kommt also auch dieser Methode innerhalb der anderen Verfahren zur Diagnostik der Pulpakrankheiten keine überragende und ausschließliche Stellung zu.

Im einzelnen ist zu den Befunden bei charakteristischen Zuständen der Pulpa folgendes noch zu sagen:

Von der der Reizschwelle des eine klinisch gesunde Pulpa besitzenden Testzahnes entsprechenden Induktionsspannung, die am Apparat willkürlich genormt ablesbar ist, wird bei der Beurteilung des suspekten Zahnes ausgegangen. Wird im Verlaufe der Stromeinschleichung die gleiche Spannungshöhe für die Reizschwelle gefunden, so kann man — unter Ergänzung durch alle übrigen Befundergebnisse — die Pulpa für klinisch gesund ansehen. Liegt die Reizschwelle wenig tiefer und tritt bei Fortdauer des gleichgespannten Stromes keine Schmerzempfindung ein, so liegt eine Irritation (präinflammatorische Hyperämie) der Pulpa vor; wird aber die Empfindlichkeit zu akutem Zahnschmerz ohne Spannungserhöhung gesteigert, so liegt eine akute seröse Entzündung vor. Liegt die Reizschwelle sehr tief, so ist ebenfalls das Vorhandensein eines akuten Prozesses anzunehmen. Im Gegensatz dazu ist bei allen mit Zersetzungen einhergehenden Prozessen (Pulpitis purulenta, ulcerosa, gangraenosa) die Reizschwelle stark erhöht. In der Regel wird endlich der Strom dann überhaupt nicht ansprechen, wenn das Leben der Pulpa erloschen ist. Überall da aber, wo die Leitungswiderstände stark herabgesetzt sind, wird trotz Vorliegens einer toten Pulpa der Strom ansprechen, z. B. bei foudroyanter feuchter Gangrän oder wenn der Schmelzmantel fehlt oder wenn die Elektrode auf eine Metallfüllung aufgelegt wurde.

Die Methodik selbst bietet keine Schwierigkeiten und ist auch nicht allzu zeitraubend. Vorbedingung ist auch hier die genügende stromsichere Isolierung den Nachbarzähnen und dem Zahnfleisch gegenüber.

Das Instrumentarium besteht aus einem Schlitteninduktionsapparat mit den dazugehörigen Elektroden. Vorteilhaft ist es, den Induktionsstrom wie den Lichtstrom für die Stirnlampe und den Kauterstrom von einer Schalttafel abzunehmen; natürlich muß diese Zusammenstellung zweckentsprechend und sachgemäß ausgeführt sein (Ritter). Leider ist die Konstruktion der Apparate der einzelnen Firmen eine grundverschiedene, so daß die Messungen nicht miteinander verglichen werden können, da ganz verschiedene Ströme, denen verschiedene Wirkungen zukommen (verschiedene Drahtwiderstände, verschiedenes Verhalten der primären zur sekundären Windungszahl des Eisenkernes), zur Benutzung kommen.

Der Strom wird an den Sekundärpolen abgenommen (also sekundärer Induktionsstrom, Schröder). Die Positivelektrode — die indifferente Elektrode — wird entweder in Form einer Manschette um den der betreffenden Kieferseite entsprechenden Arm gebunden oder in Form der gewöhnlichen Handelektrode in die Vollhand zum Festfassen gegeben; die negative Elektrode — die Zahnelektrode — berührt den zu untersuchenden Zahn an der mit Sorgfalt ausgewählten Schmelzoberflächenstelle, meist die Mitte der buccalen oder labialen intakten Schmelzfläche. Sehr praktisch sind die von Schröder und Williger angegebenen, in Glasröhren laufenden Metallelektroden; aber auch einfache Elektroden mit Platinspitzen, die mit in Kochsalzlösung getränkter Watte umwickelt werden, genügen. Man hat nur darauf zu achten, daß das Kochsalzwasser nicht auf der Schmelzoberfläche sich ausbreiten kann. Nun wird, am Testzahn beginnend, der Indifferenzpunkt durch langsames Einschleichen (denn wie oben auseinandergesetzt, ist das Stromgefühl sehr variabel!) bestimmt. Dann wird die Zahnelektrode auf den suspekten Zahn aufgesetzt und wieder unter Einschleichung Indifferenzpunkt, Schmerzpunkt bestimmt. Es braucht nicht besonders betont zu werden, daß alles verhütet oder ausgeschaltet werden muß, was irgendwie eine abnorme Ableitung des Stromes hervorrufen könnte, was überhaupt einen Vergleich mit dem Testbefund unmöglich macht. So ist z. B. auch der Zahn zu reinigen, Zahnstein zu entfernen, zu trocknen.

Diese physikalischen diagnostischen Methoden sind nicht nur die brauchbarsten, die wir zur Zeit besitzen, sie sind auch die verbreitetsten. Als weitere physikalische Untersuchungsmethoden kommen, wenn auch hier sehr selten, die klangperkutorischen in Frage. Diesbezüglich sei lediglich darauf hingewiesen, daß die Klangfarbe des pulpatoten und klinisch wurzelhautgesunden Zahnes eine wesentlich andere und erkennbare ist.

Es ist nur natürlich, daß auch die Röntgenstrahlen zur Untersuchung oft mit Vorteil herangezogen werden können; kariöse Herde können dadurch nicht nur überhaupt aufgefunden werden, sondern es kann auch über deren Umfang und Tiefenausdehnung die Aufnahme manches aussagen; endlich kann das Röntgenbild auch über den Zustand der Pulpa selbst — wie weit sich deren Gewebe erstreckt, Dentikelbildung, Petrifikationen, sekundäre Dentinbildung und Altersatresien der Wurzelkanäle u. a. m. — Aufschluß geben. Demgegenüber tritt die einfache Lampendurchleuchtung (Diaphanoskopie), die noch hier und da empfohlen wird, völlig in den Hintergrund; immerhin kann diese, wenn kein Röntgenbild beschafft werden kann, größere Dentikelmassen auffinden helfen.

Auch chemische diagnostische Methoden sind empfohlen worden und werden vielfach geübt. Daß diese zu den rein subjektiven Methoden mit allen ihren Nachteilen gehören, braucht nicht besonders betont zu werden. Im übrigen gilt für diese das gleiche, was oben bei der Schilderung der physikalischen Methoden bezüglich der individuellen Reizhöhe gesagt wurde, wenn nicht in verstärktem Maße.

Zur Eruierung besonders sensibler Stellen an der Kronenoberfläche hypoplastischer Zähne wurde die chemische Reizdiagnose wohl schon lange geübt. Solche oft winzige, oft mit stark porotischem, aber im Aussehen unverändertem Schmelz bedeckte Stellen sind nur auf folgende Weise aufzufinden. Man nimmt hierzu etwas Staubzucker oder konzentrierte Zuckerlösung oder konzentrierten Alkohol, indem man mit einem spitzen, wenig mit Watte umwickelten Instrument die fraglichen Schmelzpartien ganz systematisch abgeht. Zur Auffindung kleiner freiliegender, hypersensibler Stellen kann man sich dieser einfachen, leicht lokalisierbaren Methode bedienen.

Für alle Fälle mit tieferer Karies in Zähnen mit lebender Pulpa — sei diese entzündet oder nicht — verbietet sich die Anwendung der chemischen Reizmethoden. Wenigstens muß zunächst versucht werden, die Diagnosenstellung mit Hilfe der üblichen Methoden vorzunehmen. Denn es ist einleuchtend, daß die chemische Reizmethode in solchen Fällen eine ganz besonders drastische Methode darstellt. Wir tun aber gut, zumal unsere übrigen diagnostischen Verfahren stets genügen, besonders schmerzerzeugende Maßnahmen möglichst zu unterlassen. Abgesehen davon aber muß auch gesagt werden, daß diese chemischen Reizungen sehr unzuverlässig sind. Wir wissen alle, daß z. B. Alkohol schon freiliegendes, nicht hypersensibles Zahnbein stark und heftig zu reizen vermag, eine Reaktion, die oft auch bei klinisch gesunden Pulpen mehr oder minder nachwirken kann!

Solche chemisch einwirkenden diagnostischen Verfahren wurden bisher von zwei Seiten empfohlen, um entzündlich erkrankte Pulpen von klinisch gesunden zu unterscheiden.

Hentze hat (1907) zu diesem Zweck 50proz. Alkohol empfohlen. Diese Alkoholprobe soll einen leichten ziehenden Schmerz, der nach einiger Zeit wieder verschwindet, hervorrufen, wenn eine Irritation vorliegt; ausgesprochener Schmerz, der nach der Entfernung der Einlage wieder verschwindet, soll sich dann einstellen, wenn es sich um eine Pulpitis acuta partialis handelt, die Reizschmerzen sollen endlich bei Pulpitis acuta totalis einige Zeit noch vorhalten. Pulpitis purulenta soll dann vorhanden sein,

wenn erst nach Verlauf von 5—6 Sekunden klopfende, pochende Schmerzen auftreten; Pulpitis gangrænosa oder eine fettig degenerierte Pulpa reagiere, wie Hentze schreibt, gar nicht.

Ein anderes Verfahren zur chemisch diagnostischen Reizung hat G. Preiswerk (1912) angegeben. Nach schonender Exkavation der kariösen Massen bringt Preiswerk für kurze Zeit eine 5proz: (der 40proz. wässerigen) Formaldehydlösung in die zu untersuchende Zahnhöhle. Hierauf entsteht, wie Preiswerk mitteilt, ein leicht ziehender Schmerz, der sich nach kurzer Zeit wieder legt. Nimmt jedoch unter der Einlage der Schmerz kontinuierlich zu, so läßt dies auf eine Pulpenentzündung schließen. Preiswerk fügt aber sehr richtig seinen Mitteilungen den Rat hinzu, auch diese Methode nur ergänzend mit den übrigen zu gebrauchen.

Literatur: Árkövy, Diagnostik der Zahnkrankheiten (Stuttgart, Enke 1885). — Euler-Meyer, Pathohistologie der Zähne (München, Bergmann 1927). — Siegmund-Weber, Pathologische Histologie der Mundhöhle (Leipzig, Hirzel 1926). Außerdem siehe Literatur zu Behandlung der Pulpakrankheiten. *Rebel.*

Pulpenpolyp. Granulationsgewebe, das aus der freiliegenden Fläche einer Pulpitis ulcerosa aufsprießt, die kariöse Höhle füllen kann und klinisch als hochroter, unempfindlicher Propf, der bei Berührung leicht blutet, erscheint. Liegt der Pulpenpolyp dem Zahnfleisch an, so kann sich von diesem Epithel auf das Granulationsgewebe herüberziehen, somit eine Art von Heilung herbeiführen, die aber unvollständig bleibt, da an der Berührungsstelle mit dem kariösen Dentin das Epithel von Granulationsgewebe verdrängt wird. Da es sich um eine Erscheinungsform der Pulpitis ulcerosa handelt, s. bezüglich der Behandlung diese.

Pyämie (pyon [gr.] = Eiter, haima [gr.] = Blut). Heute veraltete, da auf falschen Vorstellungen beruhende Bezeichnung, abgelöst durch die Begriffe Bakteriämie = Kreisen von Bakterien im Blute, und das im Gefolge der Bakteriämie auftretende Krankheitsbild der Sepsis, charakterisiert durch an verschiedenen Körperteilen auftretende Eiterungen, welche durch die im Blute kreisenden Bakterien verursacht werden.

Pyorrhoea (pyon = Eiter, reo = fließen). Pyorrhoea alveolaris heute überholte Bezeichnung für das unter dem Namen Paradentitis näher bezeichnete Krankheitsbild, überholt deswegen, weil der Name sich nur an ein einzelnes, nicht immer vorhandenes Symptom des Krankheitsbildes anknüpft, nämlich den Eiteraustritt aus der Alveole.

Q

Quarzlampe, Quecksilberdampflampe, bei der das Quecksilber in ein Quarzrohr eingeschlossen ist, welches im Gegensatz zum gewöhnlichen Glase ultraviolette Strahlen durchläßt. (S. Bestrahlungsapparate, s. Bleichung verfärbter Zähne.)

Quecksilbervergiftungen durch Amalgamfüllungen. Die Aufmerksamkeit auf die Gefahren, welche die Verwendung des an und für sich giftigen Quecksilbers zur Herstellung von Füllungen mit sich bringt, wurde erneut durch den Chemiker Stock gelenkt, nachdem diese Frage schon Jahre vorher gelegentlich die Zahnärzte beschäftigt hatte.

Der neue Hinweis, nicht minder durch den bedeutenden Namen wie durch eine erstaunlich fein arbeitende Methodik gestützt, erregte beträchtliches Aufsehen und zeitigte eine Reihe von Fachuntersuchungen, deren Ergebnis ich, bevor leider die Beantwortung der Frage ganz abgeschlossen ist, niederlegen möchte.

Die Untersuchungen wurden durch zwei Umstände sehr erschwert. Quecksilber läßt sich in den Ausscheidungen von Personen, die irgendwie mit Quecksilber in berufliche Berührung gekommen waren, außerordentlich oft, ja fast immer nachweisen. Das trifft nicht nur für die in den Quecksilber verarbeitenden Industrien beschäftigten Arbeiter zu, also die beim Bau von Glühlampen, Gleichrichtern, Radioapparaten beschäftigt sind, für Hersteller physikalischer, Quecksilber enthaltender Apparate, sondern auch für Ärzte, für Chemiker, für Schwestern, für Heilgehilfen. Der Umkreis von Personen, die eine im Vergleich zu den in Füllungen deponierten Quecksilbermengen ganz bedeutende Mengen von Hg aufnehmen, ist also sehr groß, ohne daß wesentliche Störungen sich bisher bei diesen bemerkbar gemacht haben. Bei allen diesen Personen fand sich eine Quecksilberausscheidung im Urin, Speichel, die an 40mal die Quecksilberausscheidungen übertraf, die im Durchschnitt bei den zahnärztlich tätigen Personen oder Trägern von Amalgamfüllungen gefunden wurde.

Weitere Nachprüfungen (Borinsky) ergaben, daß auch viele Personen (Schulkinder ca. 40%), die nachweislich nicht mit Hg in Berührung gekommen waren und keinerlei Füllungen aus Amalgam trugen, Hg ausschieden.

Bei sämtlichen Zahnärzten und Schwestern, die mit der Amalgamzubereitung in Berührung kamen, konnte ebenfalls Quecksilber festgestellt werden. Inwieweit dieses zu Krankheitserscheinungen Veranlassung gegeben hat, ließ sich kaum feststellen, da die durch die Quecksilberaufnahme hervorgerufenen Beschwerden so unklar sind, daß sie ohne die geringste Begrenzung in das Heer der neurasthenischen, meist rein subjektiven Wahrnehmungen übergehen, die wohl jeder Großstädter besonders bei aufreibender Tätigkeit empfindet. Fleischmann, dessen klaren und kritischen Erwägungen ich im obigen gefolgt bin, führt unter diesen an: Neigung zu Kopfschmerzen, Schwindel, Schlaflosigkeit, Ohrensausen, körperliche Müdigkeit, Depressionszustände, Nasenrachenkatarrhe, Harndrang, Nachtschweiße.

Die alten klassischen Symptome der Quecksilbervergiftung Kolitis, Stomatitis Nephritis waren auch nicht andeutungsweise vorhanden.

Die ausgeschiedenen Mengen sind etwa $^1/_{10000}$—$^1/_{1000}$ mg im Liter Urin. Um die Gesamtmenge des ausgeschiedenen Quecksilbers zu finden, kann man diese gefundene Zahl mit 5 multiplizieren. Aber auch dann ergeben sich außerordentlich geringe Mengen. Nehmen wir eine mittlere Ausscheidung von $^5/_{1000}$ mg pro die an, so ergibt dies doch erst eine Jahresausscheidung von 2 mg im Jahre! Da auch unsere differentesten Mittel wie Strychnin selbst an einem Tage solch eine Dose gestatten, und andererseits an Quecksilber ungestraft geradezu phantastisch große Dosen etwa bei Schmierkuren, bei Sublimatspülungen, in der Industrie dem Körper einverleibt werden, dürfte der Beweis für die Schädlichkeit dieser Dosen kaum erbracht werden können. Weiterhin sei betont, daß wir kein Medikament kennen, daß in dem 1000. Teil der Normaldosis eine schädliche Wirkung ausüben sollte.

Uns interessiert natürlich vornehmlich, inwieweit die verschiedenen Füllungsmaterialien Hg abgeben. Die Untersuchung hat gelehrt, daß diese Gefahr bei Edelamalgamen, also Silber-Zinnamalgam, die gleiche ist wie bei Kupferamalgamfüllungen, die Hg ausschieden.

Damit fallen alle Bestrebungen, die Kupferamalgamfüllungen durch die Edelamalgamfüllungen zu ersetzen, soweit dies aus allgemein hygienischen Gründen gefordert wird. Die Bedenken, die gegen das Aussehen und die Beständigkeit der Cu-Füllungen vorgebracht werden, bleiben natürlich in vollem Ausmaß bestehen.

Für die Schulzahnpflege ist allerdings aus technischen Gründen die Cu-Füllung noch nicht entbehrlich, da es gerade für Kauflächenfüllungen unübertroffen ist. Es kontrahiert sich nicht, verfärbt bei geeigneter Verarbeitung die Umgebung nicht, beugt einer Randkaries weitgehend vor, und braucht, was für die Schnelligkeit des Arbeitens sehr wesentlich ins Gewicht fällt, nicht jedesmal neu angerührt zu werden.

Nach den neuesten Untersuchungen Borinsky nehmen die Tages-Hg-Ausscheidungen nach der Füllung wie folgt ab:

	Cu-Amalgam niedrigste höchste Werte γ	Silber-Zinn γ
Nach 3 Tagen	25,8 bis 1561,2	12,3 bis 875,8
„ 3 Monaten	4,9 „ 627,0	26,0 „ 733,3
„ 9 „	1,5 „ 43,3	0,5 „ 18,3
„ 12 „	0,16 „ 21,3	0,2 „ 8,5
„ 15 „	0,0 „ 10,7	0,0 „ 6,6

$\gamma = {}^1/_{1000}$ mg.

Es muß damit gerechnet werden, daß die anfänglich hohen Ausscheidungen der ersten Tage vom Material herstammen, daß beim Legen der Füllungen geschluckt oder von der noch weichen Füllung abgescheuert wird. Als Gefahrenquelle kommt natürlich nur die Dauerausscheidung in Betracht. Von dieser müssen ebenfalls in Abrechnung die Amalgammengen gebracht werden, die mechanisch abgekaut und im Stuhl als Amalgam ausgeschieden werden, also gar nicht die Darmwand passiert haben. Legt man selbst die Maximalausscheidung zugrunde, die ca. $^{10}/_{1000}$ mg betrug, so würde die Jahresausscheidung $10 \cdot \frac{360}{1000}$ mg $= 3{,}6$ mg (wohlgemerkt Milligramm!) im Jahre betragen, eine Menge, die mit bloßem Auge kaum sichtbar ist. Hält man dieser Menge die vergleichsweise ungeheure Menge entgegen, die bei Schmierkuren ungestraft dem Körper einverleibt werden, so wird man bezüglich der Gefährlichkeit der Amalgamfüllung sehr skeptisch.

Endlich sei noch mit aller Schärfe hervorgehoben, daß irgendwie geartete Schädigungen bei Schulkindern bisher niemals bekanntgeworden sind, während bei den angeblichen Schädigungen erwachsener Personen wegen der Ähnlichkeit der Symptome

mit neurasthenischen Beschwerden größte Zurückhaltung in der Beurteilung am Platze sein durfte.

Anders verhält es sich mit der Frage, inwieweit das zahnärztliche Personal der Hg-Schädigung unterliegt. Hier ist die Möglichkeit, daß bei disponierten Personen Schädigungen auftreten, wenn sie jahrelang bei üblicher Amalgambereitung Hg durch Einreiben in die Hand oder Einatmen bei der Zubereitung des Cu-Amalgams aufnehmen, nicht ganz von der Hand zu weisen. Es ist deswegen mit allem Nachdruck zu fordern, daß der vielfach übliche Schlendrian in der Zubereitung der Füllungen verschwinde. Ausgepreßtes Amalgam darf nicht auf den Fußboden verschleudert werden. Die Erwärmung des Cu-Amalgams darf nicht in dem gleichen Raume stattfinden, in dem gearbeitet wird, sondern soll möglichst auf dem Flur vorgenommen werden, der ständiger Durchzugsluft ausgesetzt ist, auch kommt die Erwärmung unter einem Abzug in Betracht.

Die Belegung des Fußbodens mit einem ritzenfreien Material, z. B. Linoleum, dürfte schon im Interesse allgemeiner Sauberkeit nicht auf Schwierigkeiten stoßen und ist zu fordern. Also mit sehr geringen Anpassungen ist den Forderungen, die sich aus dem Warnrufe Stocks ergeben haben, Rechnung zu tragen, wenn auch die Befürchtungen, die sich anfangs an seine Untersuchungen geknüpft haben, bisher nicht als bewiesen gelten können.

Die Vorschriften der Berliner Schulzahnkliniken über die Verarbeitung des Amalgames drucke ich hier ab:

Vorschriften über die Arbeiten mit Quecksilber

a) Zugelassene Amalgame. Verwandt werden darf nur Kupferamalgam mit Zinnzusatz, Silberamalgam und Goldamalgam. Die Verwendung von reinem Kupferamalgam ist unzulässig.

b) Vorbereitung der Amalgame zum Füllen. Die Fertigstellung von Amalgam darf nur an den für diesen Zweck bestimmten Arbeitsstätten und von dem dafür bestimmten Personal vorgenommen werden. Für jede Klinik, die drei und mehr Behandlungsstühle hat, ist eine besondere Kraft des vorhandenen Personals zum Anrühren des Amalgams zu verwenden.

Das Anfassen des Amalgams mit der unbekleideten Hand ist verboten. Es sind für diesen Zweck nur die hierfür bestimmten Instrumente zu benutzen.

Silberamalgam muß im Mörser hergestellt werden.

Die Erhitzung von Kupferamalgam darf nur unter einem gut wirkenden niedrigen Abzug mit Ventilator erfolgen.

c) Behandlung der Abfälle. Abfälle dürfen keineswegs auf den Fußboden geworfen werden. Besonders dürfen die beim Einsetzen der Füllungen abfallenden Amalgamreste nicht in den Raum geworfen werden. Die in die Speifontäne entleerten Amalgamreste sind durch Spülung dauernd zu beseitigen. Die Beseitigung der Amalgamüberschüsse durch den Zahnarzt hat mit dem an jedem Arbeitsplatz vorhandenen Eimer, der mit genügend Wasser gefüllt sein muß, zu erfolgen.

d) Allgemeine Vorschriften. Der Amalgamarbeitstisch muß aus schwarzem, fugenlosem Material hergestellt sein und die Randleisten eine Neigung und eine Abflußvorrichtung besitzen. Zur Aufnahme abfließenden Quecksilbers muß sich unter dem Abzug ein mit genügend Wasser gefüllter Behälter befinden.

Jedes Behandlungszimmer soll einen elektrischen Ventilator besitzen.

In jeder Klinik soll ein besonderer Raum zum Aufenthalt für Zahnärzte und Schwestern während der Arbeitspausen vorhanden sein.

Essen und Trinken ist nur in diesem Raum gestattet.

Literatur: Borinski u. Fischer, Die Gefährdung des Zahnarztes durch Quecksilber. Zahnärztl. Rdsch. **1928**, Nr 45. — Dieck, Dtsch. zahnärztl. Wschr. **1927**, 833. — Fleischmann, Dtsch. med. Wschr. **1928**, Nr 8. — Hertz, Klin. Wschr. **1**, 541 (1929). — Stock, Z. angew. Chem. **1926**, 461; **1928**, 663.

Kantorowicz.

Quinckesches Ödem. Oedema cutis circumscriptum (Oedema fugax, akutes angioneurotisches Ödem), wie der Name sagt, flüchtige, in der Regel in wenigen Stunden zurückgehende überraschend starke ödematöse Schwellungen der Lippen, Augenlider, Ohren, auch an dem Rumpf und an den Extremitäten, zuerst erkannt und beschrieben von dem großen Internisten Quincke. Stomatologisch von größter Wichtigkeit sind weniger die Ödeme der Lippen als die der Schleimhäute. Das Befallenwerden der Zunge

und Glottis, der Uvula und der Gaumenbögen ist zwar seltener als die Ödeme auf der Außenhaut, aber durch die Gefahr des Verschlusses der Atmungswege eine lebensbedrohliche Erscheinung. Dem Verfasser ist ein Fall bekannt, bei welchem (scheinbar nur durch den Stich einer in den Mund gelangten Wespe) ein Soldat unter so bedrohlicher Anschwellung der Gaumenbögen erkrankte, daß die Tracheotomie notwendig schien. Wie gewöhnlich ging das Ödem rasch zurück, so daß der Eingriff nicht nötig wurde. Im Zusammenhang mit periapikalostitischen Herden auftretende („flüchtige") Ödeme der Oberlippe unterscheiden sich z. B. eben dadurch vom akuten entzündlichen Ödem bei Parulis, daß sie (etwa in den Morgenstunden) regelmäßig und wiederholt sich zeigen, um nach kurzer Zeit wieder zu verschwinden. Das Allgemeinbefinden, gewöhnlich nicht gestört, kann durch Appetitlosigkeit und Erbrechen beeinträchtigt sein, welche ihrerseits mit Wahrscheinlichkeit auf entsprechende Veränderungen der Magen- und Darmschleimhaut zurückzuführen sind. Beim Ödem der äußeren Haut können auf den ersten Blick Verwechslungen mit den Erysipel oder Stauungsödemen vorkommen. Das akute Auftreten auf durchaus unbeträchtliche Haut oder Schleimhaut treffende Reize, auf welche die Gefäße mit einer abnorm starken Transsudation reagieren, der Umstand, daß auch ohne äußere Reize die gleiche Erscheinung auf rein nervöser Basis offenbar auftritt, Conheims Vergleich mit dem reichlicheren experimentell erzeugten Ödem bei hydrämischer Blutbeschaffenheit deuten auf eine latente Neigung der Gefäße zur Durchlässigkeit hin, welche durch nervöse Reize einerseits und andererseits ähnlich wie die Urticaria, auf toxische endogene Einflüsse hin in dieser Form manifest wird. Das Ostroumoffsche Experiment (Erweiterung der Gefäße mit Transsudation und nachfolgendem Ödem auf direkte Reizung von Nerven) zeigte schon den neuerdings viel bekannteren Zusammenhang mit dem Gefäßnervensystem. Die Bezeichnung „hereditäres angioneurotisches Ödem" dürfte auch insofern am zutreffendsten sein, als sie gleichzeitig auf die konstitutionelle Gefäßnervenbeschaffenheit hinweist.

Abb. 2531.[1]) Quinckesches akutes angioneurotisches Ödem. (Aus Partsch-Williger).

Manche der bei der zahnärztlichen Behandlung überraschend auftretenden, den zahnärztlichen Manipulationen an den Lippen und dem Zahnfleisch, aber auch der Verwendung von „reizenden und giftigen" Substanzen zugeschriebenen Ödeme dürften in dieses Krankheitsbild fallen. Ihre Kenntnis kann deshalb von größter forensischer Bedeutung werden, ganz abgesehen von dem klinischen Interesse. Eine „geradezu ungeheuerliche Anschwellung der ganzen Gesichtshaut" infolge der Incision eine subperiostalen Abscesses, die sich zwei Jahre später bei einer Wurzelextraktion in Lokalanästhesie wiederholte, berichtet Williger unter Beifügung der nebenstehenden Abb. 2531.

Eine örtliche Behandlung ist bei der Flüchtigkeit der Ödeme, sofern nicht die obenerwähnten lebensbedrohlichen Zustände entstehen, kaum angezeigt. Eine innere Behandlung ist durch Arsen, eher noch durch Kalkgaben denkbar.

Literatur: Joseph, Max, Über akutes umschriebenes Hautödem (Berl. klin. Wschr. **1890**, Nr 4 u. 5). — v. Mering, Lehrb. d. inneren Medizin (1921). — Strübing, Über angioneurotisches Larynxödem. Mschr. Ohrenheilk. **1886**, Nr 10. — Ders., Angioneurotik-Neurotik Oedema by Collins. Amer. Neurologic Assoc., June 1892. — Williger, Chirurgie der Weichteile des Mundes. — Handb. d. Zahnheilk. von Partsch usw.

Loos.

[1] Abb. 2531 aus Partsch-Bruhn-Kantorowicz, Handb. d. Zahnheilk. Bd. I (1927).

R

Rachenerkrankungen. Die anatomische Einteilung des Rachens in einen oberen Abschnitt, den Nasenrachenraum, Epipharynx, in einen mittleren Teil, Mundrachen, Mesopharynx und einen unteren Teil Hypopharynx ist durchaus willkürlich. Die Teile gehen ohne jede Abgrenzung ineinander über. Auch klinisch beanspruchen die Abschnitte kaum ein unterschiedliches Interesse. Das muskulöse, innen mit Schleimhaut ausgekleidete Rachenrohr haftet oben fest an der Schädelbasis. Längs der Wirbelsäule, mit der das Rohr nur locker durch das retropharyngeale Gewebe verbunden ist, reicht es bis zur Höhe des fünften Halswirbels hinab. Hier geht es in die Speiseröhre über. Der oberste Teil, der Nasenrachenraum, mündet nach vorn in die Choanen der Nasenhöhle. Der Hinterwand dieses Epipharynx liegt eine Ansammlung von Lymphfollikeln auf, die Rachenmandel, Tonsilla pharyngea. Seitlich münden in den Nasenrachenraum die Ohrtrompeten, Tubae Eustachii. In der Umgebung dieser Mündungsstellen sind weitere Gruppen von Lymphfollikeln vorhanden. Als Mundrachen, Mesopharynx, bezeichnet man den Teil, der nach oben von dem an die hintere Rachenwand angelegten weichen Gaumen, nach unten von dem Zungengrund begrenzt wird. Dieser Teil ist vorne gegen die Mundhöhle offen. In den vorderen Teilen der Seitenwände liegen auch hier große Haufen von Lymphgewebe, die Gaumenmandeln. Einzelne hirsekorngroße Lymphfollikeln trägt die Hinterwand. Auch am Zungengrund findet sich ein beträchtliches Lymphgewebspolster, die Zungenmandel. Der Hypopharynx stellt für gewöhnlich nur einen schmalen, quer verlaufenden Spalt dar. Von unten her ragt vorn in diesen Teil der Kehlkopf hinein. Der Übergang in die Speiseröhre, der hinter dem Kehlkopf liegt, markiert sich am Lebenden durch Faserzüge des Musculus constrictor pharyngis inferior. An der Leiche ist diese Abgrenzung nicht zu erkennen. Die auskleidende Schleimhaut des Rachens hat keinen einheitlichen Bau. Zum größten Teil besitzt sie geschichtetes Pflasterepithel, stellenweise, so im Nasenrachenraum, auch flimmerndes Zylinderepithel. Neben den bereits erwähnten Lymphfollikeln, deren gruppenartige Anhäufung zu Tonsillen als Waldeyerscher Schlundring bezeichnet wird, birgt die Schleimhautoberfläche reichlich acinöse Schleimdrüsen.

Physiologisch kommt dem Rachen eine Bedeutung als Teil der oberen Luftwege zu (s. Physiologie der Nase). Sodann bildet er das oberste Stück eines Gleitrohres für die aufgenommene Nahrung. Beim Schluckakt wird hier zunächst der weiche Gaumen an die hintere Rachenwand gelegt und damit ein Verschluß nach oben zum Nasenrachenraum hin bewirkt. Zugleich hebt sich der ganze Kehlkopf, so daß sich der Kehldeckel sowie der Zungengrund über ihn legt und seinen Eingang verschließt. Ein weiterer Kehlkopfabschluß kommt dadurch zustande, daß sich die aryepiglottischen Falten über den Kehlkopfeingang zusammenpressen. Es macht daher das Schlucken selbst dann keinerlei Schwierigkeiten, wenn infolge Erkrankung der Kehldeckel zerstört ist. Der Bissen wird vom Zungengrund unter hohem Druck an die hintere Rachenwand gepreßt und weicht nun nach der Stelle des geringsten Widerstandes, nach dem Hypopharynx aus. Infolge der Berührung mit der hinteren Rachenwand setzt der eigentliche Schluckreflex ein, eine komplizierte Bewegung der Rachen- und Speise-

röhrenmuskulatur, welche den Brei weiter zum Magen befördert. Ist die Funktion des weichen Gaumens in irgendeiner Weise behindert, z. B. durch eine postdiphtherische Lähmung, so dringt die aufgenommene Nahrung infolge mangelhaftem Abschluß des Nasenrachenraums in die Nase. Flüssigkeiten fließen zur Nase zum Teil wieder heraus. Auch die Sprache leidet unter dieser Disfunktion des weichen Gaumens, sie bekommt einen eigenartig nasalen Beiklang, der Kranke spricht „durch die Nase", Rhinolalia aperta. Das Schnarchen entsteht durch Schwingungen des weichen Gaumens in Richtung gegen die hintere Rachenwand oder den Zungengrund. Hinsichtlich der Funktion der Tonsillen sind wir in unserem Wissen nicht über Theorien hinausgekommen. Hier sei nur so viel gesagt, daß die Mandeln gewiß keine besondere spezifische Wichtigkeit für den Organismus besitzen, zumal sie nach vielfacher Erfahrung ohne Schaden für den Träger entfernt werden können.

Der Nasenrachenraum ist mittels der Rhinoscopia posterior der Inspektion zugänglich (siehe Untersuchungsmethoden der Nasen). Der Mundrachen liegt nach Öffnen des Mundes ohne weiteres übersichtlich, während die tieferen Rachenteile am zweckmäßigsten mit dem Kehlkopfspiegel untersucht werden. Direkt läßt sich der Hypopharynx übersehen, wenn ein über den Zungengrund vorgeschobener Spatel diesen stark nach vorne verdrängt.

Die seltenen Mißbildungen des Rachens sind typische Hemmungsbildungen. Durch Offenbleiben von Kiemenfurchen entstehen an der Außenseite des Halses Fisteln, die nach innen blind enden, oder es bilden sich innen im Rachen Divertikel. Misch zitiert einen Fall von Sutton, wo ein Zahn im Rachen an der Stelle der offengebliebenen zweiten Kiemenspalte gefunden wurde. Ein Fehlen oder ein überzähliges Vorhandensein einer Mandel ist des öfteren beschrieben worden.

Größere Verletzungen des Rachens sind selten. Die Infektion der Wunde kann zu einer submukösen Phlegmone führen, die bei Übergreifen auf das Mediastinum lebensbedrohend wird. Verätzungen und Verbrennungen zerstören meist nur die oberflächliche Schicht. Fast stets heilen sie, ohne störende Narbenbildungen zu hinterlassen.

In ähnlicher Weise, wie nach Infektion ein akuter Katarrh die Schleimhaut der Nasenhöhle befällt, ergreift dieser auch die angrenzende Mucosa des Nasenrachenraums und die tieferen Rachenpartien, Pharyngitis acuta. Mitunter ist bei einem Schnupfen die Erkrankung des Rachens sogar das Primäre. Das ätiologische Moment der Erkältung, sowie der Reizzustände chemischer oder mechanischer Alterationen ist bereits in dem Kapitel über den Schnupfen abgehandelt. Kinder in den ersten Lebensjahren werden häufiger von Rachenkatarrhen befallen. Sie reagieren hierbei fast stets mit Temperatursteigerungen, die, da die Erkrankung in dem versteckt liegenden Nasenrachen übersehen wird, vielfach als „Zahnfieber" gedeutet werden. Hierbei ist jedoch Ursache und Folgeerscheinung vertauscht. Ein durchbrechender Milchzahn hat nie eine Temperaturerhöhung zur Folge. Dagegen ist der Stoffwechsel während der Fieberperiode gesteigert. Es kommen infolge des erhöhten Stoffwechsels nun die Zähne beschleunigt zum Durchbruch.

Die Symptome der Pharyngitis acuta sind, sobald der Nasenrachenraum mit befallen ist, Kopfschmerzen, die im Hinterkopf empfunden werden. Geklagt wird ferner über Trockenheit, Kitzeln, stechende Schmerzen im Halse. Die Schleimabsonderung ist vermehrt. Von der Entzündung können die Mandeln mitbefallen sein. Besteht gleichzeitig ein Schnupfen, so werden die Symptome der Rachenerkrankung derart überlagert, daß sie meist übersehen werden. Bei der Untersuchung findet man die Schleimhaut des Rachens, speziell des Nasenrachenraums, stark gerötet und geschwollen. Bei Kindern ist das Volumen der Rachenmandel vergrößert, so daß der Nasenrachenraum durch die Schwellung und die vermehrte Absonderung mehr oder weniger verlegt sein kann.

Die Therapie deckt sich mit der Behandlungsweise des Schnupfens.

Die Folgezustände bei chronischem Rachenkatarrh sind ähnlich den Veränderungen der chronischen Schleimhauterkrankungen der Nase. Auch hier trennt man die hypertrophische Form, Pharyngitis chronica hyperplastica, von der atrophischen. Bei ersterer ist die Rachenschleimhaut dunkelrot und infolge Durchsetzung mit Rundzellen geschwollen. An der Hinterwand zieht ein Netz prall gefüllter, kleiner Venen. Wird die Hyperämie von einer stärker verdickten Epithelschicht überdeckt, so bekommt die Mucosa eine grauweiße Farbe, oft fleckig, streifenförmig. Beteiligen sich an der Hyperämie die in die Hinterwand eingestreuten Lymphfollikel, so bilden sich dort kleine, etwa linsengroße Höcker, hochrote Granula, Pharyngitis granulosa. Bei der Pharyngitis chronica atrophica erscheint die Schleimhaut im Gegensatz hierzu trocken, glänzend, wie lackiert aussehend. An den Rachenwänden ziehen Streifen zähflüssigen Sekrets herunter, die austrocknen und dann Borken bilden. Diese lästige Schleimabsonderung und Borkenbildung macht ein Fremdkörpergefühl.

Für diese chronischen Entzündungen ist die Mundatmung von ursächlicher Bedeutung. Desgleichen kommen ätiologisch berufliche Schädigungen, z. B. bei Müllern, Zementarbeitern, Angestellten chemischer Berufszweige in Frage, sowie vor allem Erkrankungen der Nase und ihrer Nebenhöhlen, ferner chronische Reizzustände in den lymphatischen Organen des Rachens, namentlich in den Gaumentonsillen. Fäulnisprodukte kariöser Zähne werden einen Reizzustand der Rachenschleimhaut unterhalten. Von anderen Ursachen sei der chronische Mißbrauch von Alkohol und Nicotin erwähnt. Gerade hierbei findet sich die schwerste Form der Pharyngitis. Zähe Schleimmassen, die sich bei der schweren katarrhalischen Erkrankung nachts oft in großer Menge ansammeln, werden morgens durch Würgen, schließlich durch Brechen herausbefördert (Vomitus matutinus). Hinzu kommt für das Potatorium die neurasthenische Veranlagung, so daß derartige Leute bereits beim Anblick der Zahnbürste von einem Würgen befallen werden. In den letzten Jahren ist von Ludwig Joseph auf den Zusammenhang der chronischen Rachenentzündung mit längerem Tragen einer Zahnersatzplatte hingewiesen worden. Die Herabsetzung des Rodhangehaltes im Speichel schuldigt er als Ursache an. Infolge Rodhanmangels sei die Konsistenz des Speichels verändert und die bakterizide Kraft herabgesetzt. Mit Verabreichung von Rodhanpräparaten erzielte Joseph Besserungen. Dieser Autor weist ferner darauf hin, daß in vorliegenden Fällen das Plattenmaterial zu ändern sei, so vor allem eine Kautschukplatte durch eine Metallplatte, nötigenfalls durch eine Brücke ersetzt werden müßte.

Für die Therapie der Pharyngitis chronica ist Ausschaltung der ursächlichen Norm das wichtigste. Inhalationen von stark verdünntem Ammoniaklösungen oder Jodkali, innerlich verabreicht, unterstützen den Heilverlauf, als sie den zähen Schleim dünnflüssiger machen. Körner warnt mit Recht vor den vielfach geübten Rachenpinselungen. Dies „nützt gar nichts, sondern züchtet nur Überempfindlichkeit und Hypochondrie".

„Rachenwucherungen", „Adenoide Vegetationen" sind chronische Hyperplasien der Rachentonsille. Derartige Zustände finden sich überwiegend im jugendlichen Alter. Nach der Pubertät pflegt eine Rückbildung einzusetzen, doch haben auch ältere Menschen mitunter eine noch beträchtlich große Rachenmandel. Die Ursache dieser krankhaften Vergrößerung ist oft nicht festzustellen. Neben der Heredität, die hierbei eine Rolle zu spielen scheint, bleibt eine Hyperplasie nach überstandenen allgemeinen Infektionskrankheiten zurück. Bei exsudativer Diathese, bei sog. Skrophulose, ist die Vermehrung dieses Lymphgewebes regelmäßig anzutreffen.

Die wichtigsten Symptome dieses Leidens erklären sich aus der Verlegung des Nasenrachenraums sowohl durch die hypertrophische Rachenmandel, wie durch die

vermehrte Schleimabsonderung. Die dadurch bedingte Mundatmung der in der Entwicklung befindlichen Kinder zeitigt im Laufe der Zeit derartig charakteristische körperliche Stigmata, daß man von einem „Adenoiden Habitus" spricht. Die Kinder sind blaß, meist schlecht genährt. Der Brustkorb ist infolge erschwerter Atmung seitlich an den Rippenbögen abgeflacht und eingezogen. Neben einen hochgewölbten Gaumendach fällt eine leichte Prognathie auf. Da die Mundatmung eine erhöhte Infektionsgefahr für die oberen Luftwege mit sich bringt, kränkeln derartige Kinder häufig an Katarrhen. Es leidet der Ernährungszustand, weil der Bissen rasch gekaut und geschluckt werden muß, um möglichst bald die Atmung frei zu bekommen. Nachts treten Erstickungsanfälle auf, da im Schlaf bei offengehaltenem Munde der Zungengrund nach hinten herabgleitet oder die Zunge durch den Inspirationsstrom an den Gaumen aspiriert wird. Den Ansprüchen in der Schule genügen die Erkrankten nicht. Sie kommen nach häufig unterbrochenem Schlaf nicht ausgeruht zum Unterricht, somit ermüden sie vorzeitig. Das herabgesetzte Hörvermögen, das bei verlegtem Nasenrachenraum durch einen Katarrh der Ohrtrompete verursacht ist, erfordert besonders erhöhte Aufmerksamkeit. Damit setzt um so rascher das Abgespanntsein ein. Hinzu kommt, daß durch die Mundatmung der Gesichtsausdruck verändert ist. Ein stets leicht offengehaltener Mund erweckt den Eindruck der ständigen Neugierde, des ewigen Erstauntseins. Menschen, die selbst über Ereignisse des Alltags erstaunt tun, diese anscheinend mit ständiger Neugierde verfolgen, pflegt man aus den Erfahrungen heraus für geistig nicht vollwertig anzusprechen. Da derartig erkrankte Kinder nun in der Tat aus den erwähnten äußeren Ursachen heraus die an sie gestellten Forderungen nur mit Mühe erfüllen können, obendrein neben dem schlechten Hörvermögen auch in ihrer Sprache den Stimmwohlklang infolge mangelhafter Resonanz des verschlossenen Nasenrachenraums vermissen lassen, so ist die Umgebung leichtfertig rasch mit einem abfälligen Urteil zur Hand.

Von den Reflexneurosen, die von der Rachenmandelhyperplasie ausgehen sollen, sei das Asthma, und das nächtliche Bettnässen Enuresis nocturna genannt.

Der Streit, ob der Hochstand des harten Gaumens eine Folge der vergrößerten Rachenmandel oder das Umgekehrte der Fall ist, geht heute unentwegt weiter und scheint selbst durch die Lebensarbeit Frankes, der ausführlich dieses Thema abhandelt, noch nicht zum Abschluß gekommen zu sein. Frankes umfangreichen Untersuchungen ist zu entnehmen, daß eine behinderte Nasenatmung keine derartige formbildende Einwirkung auf den Gaumen haben kann, desgleichen auch nicht die seitliche Druckwirkung der Wangenmuskulatur, wie solche nach Körners Ansicht bei ständig geöffnetem Munde infolge Spannung der Kaumuskulatur auf die Oberkieferknochen im Laufe der Zeit zur Auswirkung kommt. Hier spielt augenfällig ein anderer formativer Reiz auf den Gaumen die grundlegende Rolle, und zwar die zum Teil fehlende, sonst enorme Druckwirkung auf die Alveolarfortsätze beim Kauen. Der Knochen stellt durchaus kein starres, fertig gebildetes Körpergewebe dar, sondern unterliegt je nach Beanspruchung einer ständigen Umbildung. Ich weise als Beispiel nur auf die strukturellen Änderungen des Oberschenkelknochens hin, bei dem die Bälkchenanordnung je nach der beanspruchten Belastung und Belastungsrichtung sich ständig ändert. So muß sich folgerichtig auch der Druck des Kauens je nach seiner Intensität in der Formation des Oberkiefers auswirken. Daß diese Beanspruchung bei mangelhafter Kaubetätigung, wie sie Kinder mit verlegter Nasenatmung nun einmal aufweisen, eine völlig andere, minderwertigere ist, wurde bereits erörtert.

An den begünstigenden Einfluß der Mundatmung auf die Zahnkaries sei erinnert. Wenn Kantorowicz das Ausbleiben der Zahnlücken beim Zahnwechsel ebenfalls

mit der adenoiden Vegetation in Zusammenhang bringt, so ist dies Ausbleiben nur auf dem Umweg über die Gaumendifformität und die dadurch beeinflußte Zahnstellung, als Teilerscheinung des adenoiden Habitus zu erklären.

Die aufgezählten Beschwerden klingen nach operativer Entfernung der hyperplastischen Rachenmandeln ab, die Kinder erholen sich meist in kurzer Zeit. Die Adenotomie ist mit einem Fenstermesser in wenigen Sekunden fast schmerzlos ausgeführt. Der Anwendung von Narkose ist hierbei zu widerraten. Die stets vorhandene Narkosengefahr steht in keinem Verhältnis zu dem harmlosen Eingriff.

Vielfach findet man bei der Rachenmandelhypertrophie gleichzeitig eine Vergrößerung der Gaumenmandeln. Auch die übrigen Teilen des lymphatischen Rachenringes, z. B. die Zungenmandel beteiligen sich, wenn auch selten, an dieser Hyperplasie.

Dies zahlreich vorhandene Lymphgewebe des Rachens ist in besonders hohem Maße den akut entzündlichen Affektionen ausgesetzt. Vor allem haben die Gaumenmandeln ein klinisches Interesse, da sie erstmals der Rückbildung nach der Pubertät nicht in dem Maße wie die Rachenmandel unterliegen und fernerhin mit ihren zahlreichen Lymphgefäßen in eigenartigster Anordnung — nach Schlemmer besitzen die Gaumenmandeln keine zuführenden Lymphbahnen — als Eintrittspforte für die Infektionserreger besonders in Betracht kommen. Die bekannteste und häufigste Form der Tonsillenerkrankung ist die Tonsillitis acuta, Angina catarrhalis. Unter Rötung und Schwellung beider Tonsillen stellen sich Schluckschmerzen ein, die meist nach den Ohren ausstrahlen. Diese Infektion bleibt fast immer auf das Mandelgewebe beschränkt.

Abb. 2532. Adenoider Typ.

In schwereren Fällen kommt es zu einer Ausscheidung eines fibrinösen Exsudats Diese weißen, circumscripten, kleinen Inseln, Stippchen, heben sich in den Lakunen von der stark geschwollenen, geröteten Mandeloberfläche deutlich ab; Angina lacunaris. Die Gaumenbögen sind von der Entzündung ebenfalls befallen. Besonders an dem Zäpfchen fällt die grauglasige, ödematöse Durchtränkung auf. Stets ist das zugehörige Lymphabflußgebiet, die Lymphdrüse im Kieferwinkel schmerzhaft geschwollen. Dringen die Infektionserreger, meist Streptokokken und Staphylokokken, seltener Pneumokokken in die Blutbahn, so stellen sich Zeichen der septischen Allgemeinerscheinungen ein. Neben den meist heftigen, stechenden Schluckschmerzen treten Temperaturen auf, die Erkrankten klagen über Abgeschlagensein und Gliederschmerzen.

Prognostisch ist bei der Angina lacunaris eine gewisse Vorsicht geboten, da mit Keimverschleppung in die Gelenke (Polyarthritis), in die Nieren und in das Perikard zu rechnen ist.

Differentialdiagnostisch grenzt sich die Angina lacunaris klinisch nicht mit Sicherheit gegen eine Diphtherie ab. Man hat somit in allen verdächtigen Fällen die kulturell-bakteriologische Untersuchung mit heranzuziehen. Hohe Temperaturen, starke Rötung und Schwellung der Mandeln mit punktförmigen, zerstreutliegenden, weißgelben Fibrin-

gerinnsel sprechen für Angina. Mäßige, langsam ansteigende Temperaturen, geringe Schwellung und Rötung der Tonsillen bei schlechtem Allgemeinbefinden ausgedehnte Beläge, welche die Bezirke der Mandeln überschreiten, sind charakteristisch für Diphtherie.

Aspirin mit Chinin als schweißtreibende antiphlogistische Mittel gegeben, feuchte Halswickel, die eine örtliche Hyperämie bedingen, beschleunigen den Heilverlauf der Angina lacunaris und lindern die Beschwerden. Atophanil intravenös oder auch intramuskulär setzt vielfach die heftigen Schluckschmerzen herab. Häufen sich Anginen, so entfernt man bei Kindern im Intervall zweckmäßig zuerst die Rachenmandeln, da im jugendlichen Alter diese Entzündungen in dem Lymphgewebe des Nasenrachenraums beginnen. Führt diese Maßnahme nicht schon zum Ziel, so werden die Tonsillen, nachdem jede entzündliche Reaktion abgeklungen ist, mit dem Fenstermesser gekappt, Tonsillotomie. Bei Erwachsenen ist eine derartige Kappung nur in Ausnahmefällen möglich, weil infolge häufiger Entzündungen die Mandeln mit den Gaumenbögen fest verwachsen sind. Hier geben anginöse Rezidive wegen drohender Komplikationen die Indikation zur Mandelausschälung, zur Tonsillectomie.

Bei der Angina lacunaris handelt es sich um einen übertragbaren Infektionsstoff. Die Erkrankten sind nach Möglichkeit zu isolieren, vor allem nicht mit Kindern in Berührung zu bringen, die stets leicht infiziert werden.

Eine chronische Tonsillitis läßt sich weder pathologisch-anatomisch, noch klinisch scharf umgrenzen. Lediglich häufig auftretende, geschwollene Bezirke in den Tonsillen, aus denen sich bei Druck auf die vorderen Gaumenbögen Eiter entleert (Kryptenabscesse), ferner eine narbig veränderte Oberfläche sind Zeichen der chronischen Entzündung. Eine Hypertrophie der Mandeln bietet keinen sicheren Anhalt für entzündliche Dauerzustände. Vergrößerte Gaumentonsillen können vor allem bei Kindern ganz individuell, konstitutionell, ohne jede entzündliche Reaktionsform angelegt sein. Mitunter haben sie einen derartigen Umfang, daß sie ein mechanisches Schluckhindernis bilden.

Mandelpfröpfe finden sich in dem hypertrophischen Lymphgewebe häufig. Sie bestehen aus Anhäufungen physiologisch abgeschilferten Kryptenepithels, das in mehr oder weniger großer Zahl in den Vertiefungen der Mandeloberfläche zurückgehalten wird. Würgreize, Hustenstöße pressen die hirsekorngroßen, gelblichen, stinkenden Massen aus den Lakunen heraus. Da dieser Detritus einen günstigen Nährboden sowohl für Fäulniserreger, wie für pathogene Keime abgibt, so gehen hiervon vielfach lokale Entzündungen in den Mandeln aus.

Dringt ein derartiger Herd in das lockere, peritonsilläre Gewebe vor, so wird dies lymph- und blutgefäßreiche Gewebe infiziert, es bildet sich ein peritonsillärer Abscess und zwar meist im oberen Pol der Tonsille, seltener im retrotonsillären Gewebe. Die Mandelbucht schwillt an. Besonders der obere Teil des vorderen Gaumenbogens wölbt sich mehr und mehr vor. Die Nachbarschaft wird ödematös durchtränkt, das Zäpfchen ist glasig geschwollen. Entsteht der Absceß retrotonsillär, so sitzt die Schwellung am hinteren Gaumenbogen. Unter leichten Temperatursteigerungen beginnen sehr heftige Schluckschmerzen die Erkrankten zu quälen. Die Sprache bekommt einen Klang, als wenn der Patient einen Kloß im Munde hätte. Jede Schluckbewegung wird ängstlich vermieden. Die Zunge ist schmierig belegt, da sie wegen der behinderten Nahrungsaufnahme der mechanischen Reinigung entbehrt. Infolge des Spannungsgefühls hält der Patient den Kopf nach der erkrankten Seite, selbst eine vorübergehende Kieferklemme kann sich einstellen.

Die Diagnose bietet bei den einseitig, prall vorgewölbten Gaumensegel keinerlei Schwierigkeiten. Doppelseitige peritonsilläre Abscesse sind selten. Die Inzision durch

den weichen Gaumen an der Stelle der stärksten Vorwölbung entleert den Eiterherd und befreit den Erkrankten von seinen heftigen Schluckschmerzen.

Liegt eine eitrige Einschmelzung mitten im Mandelgewebe, so spricht man von einem Mandelabsceß.

Mandelsteine sind Folgezustände einer Entzündung, da eine derartige kalkhaltige Konkrementbildung eine seröse, kalkhaltige Exkudation zur Voraussetzung hat.

Retropharyngealabscesse nehmen ihren Ausgang von prävertebralen, hinter der Rachenwand gelegenen Lymphdrüsen. Die Drüsen werden bei Infektion der Rachenschleimhaut oder vom lymphatischen Rachenring aus infiziert. Diese Abscesse finden sich durchweg nur im Kindesalter, weil die retropharyngealen Lymphdrüsen später atrophieren. Bei tuberkulöser Erkrankung der Halswirbelkörper kann der Eiter sich ebenfalls in dem lockeren retropharyngealen Gewebe ansammeln. Man fühlt an der hinteren, vorgewölbten Rachenwand eine teigige Schwellung, die meist tief herunter nach dem Hypopharynx reicht. Die Beschwerden, wie Druck- und Spannungsgefühle im Halse, mechanische Behinderung beim Schlucken, sind nicht erheblich. Ist Halswirbeltuberkulose die Ursache, so sind Bewegungen des Kopfes recht schmerzhaft.

Die Abscesse werden der Infektionsgefahr wegen bei hängendem Kopf gespalten.

Unter den spezifischen Entzündungen des Rachens hat die Diphtherie das größte Interesse. Das Virus, der Klebs-Löfflersche Diphtheriebacillus wird durch Tröpfcheninfektion von Person zu Person (Bacillenträger) übertragen. Die Eintrittspforten für die Infektion bilden in der Hauptsache die Gaumentonsillen. Auf den wenig geschwollenen und geröteten Gaumenmandeln finden sich bereits am Anfang unter schweren Allgemeinerscheinungen, mit mäßigem Fieber, graugelbliche, fleckig zerstreute, festhaftende Beläge. Die erste Lokalisation ist in der Regel nicht, wie bei einer Tonsillitis, an die Krypten gebunden. Die Gerinnsel fließen zusammen und gehen bald auf die Gaumenbögen über. Die Reaktionszonen um diese Beläge sind auffallend wenig entzündlich geschwollen. In hochtoxischen Fällen dringt die Nekrose sowohl in die Tiefe, wie in die Fläche, so daß die Tonsillen, die Gaumenbögen, selbst die Rachenwand von graugelben Membranen überzogen sind. Eine früh einsetzende gangränöse Zerstörung gibt der Zerfallsmembran eine braunschwarze Farbe, wobei das jauchige Sekret einen widerlichen Geruch verbreitet. Dringen die Membranen in die unteren Rachenteile, so können erhebliche Stenosen für die Atmung eintreten. Während diese schweren Formen infolge Herzlähmung in wenigen Tagen zum Tode führen, gibt es Abortivformen, die sich klinisch nur durch eine geringe Schwellung und Rötung der Tonsillen kennzeichnen. Nach einigen Tagen oder Wochen weist eine Nervenlähmung darauf hin, daß die überstandene leichte Halsentzündung doch eine Diphterie gewesen ist. Derartige, toxische, periphere Nervenlähmungen finden sich in 5—10% der Fälle. Ihr Auftreten ist völlig unabhängig von der Art des Krankheitsverlaufs. Neben Augenmuskellähmungen, Rumpf- und Extremitätenlähmungen sind Lähmungen des weichen Gaumens am häufigsten. Vielfach klingen die Lähmungen in einigen Wochen spontan ab. Das spezifisch wirkende Diphtherieserum paralysiert die frei kreisenden Toxine.

Der schweren Diphtherie täuschend ähnlich sind die Erscheinungen bei der sog. Scharlachangina. Während jeder Scharlach von einer meist leichten Entzündung der Rachenschleimahut begleitet ist, handelt es sich hier um submucöse Phlegmonen, nekrotisierende Herde, die unter schmutzig gelben Belägen zu stinkenden Zerstörungen der Tonsille, der Gaumenbögen, des weichen Gaumens führen. Die Urheber sind Streptokokken, die durch das bisher unbekannte Scharlachvirus einen trefflich vorbereiteten Nährboden finden. Vor Verwechslung mit Diphtherie schützen die allgemeinen Scharlachsymptome.

Diphtheroiden Charakter zeigt ferner die Angina necrotica, die Plaut Vincent Angina. Hierbei bilden sich scharf umschriebene, membranöse Auflagerungen, die sich rasch abstoßen. Darunter wird eine scharfrandige, schmutzig weiße Geschwürfläche mit nekrotischen Gewebsfetzen in einer wenig entzündlichen Umgebung sichtbar. Prädilektionsstellen geben die oberen Mandelpole ab, von wo aus die Ulcerationen auf die Gaumenbögen, die Wangenschleimhaut und auch auf das Zahnfleisch in der Gegend der letzten Molaren übergehen.

Das Wesen dieser Angina ist ätiogisch vorläufig unklar. Die im Abstrich in Reinkultur zu findenden Mundspirochäten und fusiformen Bacillen sind auch in der normalen Mundflora, allerdings in geringer Zahl stets vorhanden. Die Schwere der Allgemeinerscheinungen wechselt individuell. Die Temperatur steigt meist nicht über 39°. Niemals kommt es zur Abscedierung. Die Tonsillaraffektion ist ganz überwiegend einseitig. Bei indifferenter Behandlung klingt der Prozeß in 2—3 Wochen ohne jede Narbenbildung ab. Für die Differentialdiagnose kommt Diphtherie, der luische Primäraffekt, zerfallene Papeln, Gummata und Neoplasmen in Frage. Ein Hauptkriterium gegen die Diphtherie bildet der bakteriologische Befund. Gegen den Primäraffekt spricht die nicht infiltrierte weiche Randpartie. Gegen sekundär luische Veränderungen wird das bei der Angina necrotica nicht selten multiple Auftreten der Ulcerationen herangezogen werden können. Das Gumma grenzt sich durch seine völlige Schmerzlosigkeit, ferner durch seine lange Zeit anhaltenden, derben Infiltrationen ab.

Die im Zusammenhang mit Knochenmarkserkrankungen auftretenden Tonsillaraffektionen haben schon mehrfach die Aufmerksamkeit auf sie gelenkt. So ist in letzter Zeit besonders auf die Angina agranulocytotica hingewiesen worden. Es sind dies schwere, nekrotisierende Anginen, die fast regelmäßig in kurzer Zeit tödlich verlaufen. Ein Erreger, eine Ursache ist nicht bekannt. Charakteristisch ist das Blutbild. Die weißen Blutkörperchen sind fast völlig geschwunden, während an den Erythrocyten, dem Hämaglobingehalt des Blutes sich keinerlei Veränderungen finden.

Herpesaffektionen mit den bekannten Bläscheneruptionen und den daraus entstehenden oberflächlichen, kleinen Substanzdefekten in der Schleimhaut kommen, wenn auch selten, im Rachen vor. Herpes verursacht heftige Schluckbeschwerden. Gleichzeitig mit dem Entstehen der Bläschen steigt die Temperatur an, um ebenso rasch abzuklingen.

Tuberkulose und Syphilis beherrschen im Rachen das Gebiet der chronischen Infektionskrankheiten. Ob es eine primäre Tuberkulose in den oberen Luftwegen gibt, erscheint fraglich. Die Infektion ist vorwiegend eine Kontaktinfektion von einer floriden Lungentuberkulose her. Auch ein hämatogener Infektionsmodus, der früher bestritten wurde, wird heute zugegeben. Die hintere und seitliche Rachenwand sind die am häufigsten befallenen Stellen. Seltener findet man im Anfang schon die lymphatischen Gewebe, z. B. Gaumen und Rachenmandel befallen. Doch hängt dieser Umstand damit zusammen, daß der tuberkulöse Infektionsherd in den Tonsillen zunächst latent bleibt. Er breitet sich unter der Oberfläche aus, um erst später die deckende oberflächliche Schicht zerfallen zu lassen. Andererseits werden frühzeitig von den Gaumenmandeln her das zugehörige Lymphfiltergebiet, die Lymphdrüsen des Halses infiziert. Die geschwollenen, tuberkulösen Halsdrüsen, Lymphoma tuberculosa colli, sind insbesondere bei Kindern ein bekanntes klinisches Bild. Auf der Rachenschleimhaut beginnt die Erkrankung mit flächenhafter, höckriger Infiltration. Bald schließt sich daran der Zerfall an, so daß ein kleines, zackiges Geschwür mit unterminierten Rändern entsteht, die meist in die Tiefe greifen. Besetzt sind die Wundränder mit Knötchen, wie zum Teil auch zerfallen. Die Geschwüre fließen zusammen. Es bildet

sich schließlich eine große Geschwürfläche, welche die Hinterwand, die Seitenwände, die Tonsillen, die Gaumenbögen und auch den Gaumen bedeckt. Die noch erhaltenen Schleimhautpartien kennzeichnen sich durch eine fast charakteristische Blässe aus. Im Beginn dieser Erkrankung sind keinerlei Beschwerden vorhanden, so daß meist erst ein vorgeschrittenes Stadium zur Untersuchung gelangt. Später können heftige Schluckbeschwerden den Patienten die Nahrungsaufnahme zur Qual machen. Stellenweise heilen die nekrotischen Stellen wieder ab. Sie hinterlassen strahlige, derbe, weiße Narbenzüge.

Die Diagnose wird im vorgeschrittenen Stadium kaum Schwierigkeiten machen. Im Anfang ist dagegen eine Unterscheidung von einer Lues kaum möglich. Eine allgemeine Körperuntersuchung, Lungenbefund, Blutuntersuchung, desgleichen die Probeexcision sichern die Beurteilung. Eine Mischinfektion von Tuberkulose und Lues ist nicht selten.

Da die Rachentuberkulose nie primär entsteht, sondern die Auswirkung florider Prozesse anderer Organe dargestellt, ist die Prognose als schlecht zu bezeichnen.

Demnach hat man sich bei der Behandlung vor allem darüber klarzuwerden, daß die Allgemeinbehandlung stets in den Vordergrund zu stellen ist. Ätzungen mit Milchsäure, galvanokaustische Zerstörungen örtlicher Prozesse, Jodkali innerlich, können die Heilungsprozesse im Rachen unterstützen. Anästhesin- und Orthoformmischungen werden dem Erkrankten die Nahrungsaufnahme nach Möglichkeit erleichtern. Mitunter bringt eine vorsichtig dosierte Röntgenbestrahlung längere Schmerzlinderung.

Auch der Lupus, diese eigenartige, lokale Form der Tuberkulose, befällt selten primär die Schleimhäute. Er gelangt in den Rachen meist auf dem Lymphwege und zwar von den Teilen der am häufigsten befallenen äußeren Nase oder der Wangen her. Sein bevorzugter Sitz im Schlunde sind das Gaumensegel, die Gaumenbögen und die hintere Rachenwand. Es bilden sich auf den Schleimhäuten zunächst Infiltrate in Form von hirsekorngroßen, papillären Exkreszenzen, die sich zu verschieden großen Plaques anordnen. Hieraus entstehen später die lupösen Geschwüre, die stets flach sind und gegenüber der Lues einen äußerst unregelmäßigen Verlauf zeigen. Diese Geschwüre besitzen ausgesprochene Tendenz zur Vernarbung und ähneln hierin den syphilitischen Erscheinungen. Ein Charakteristikum hat die Lupusnarbe darin, daß in ihr Nachschübe eintreten, was bei Lues nie der Fall ist. Die ausgiebigen Narbenbildungen führen besonders bei Lupus zu eingreifenden Verunstaltungen. Da es sich bei der lupösen Erkrankung um eine lokalisierte Tuberkulose handelt, so reagiert das Gewebe in der Geschwürsumgebung mit reichlicher Granulationsbildung. Diese kräftigen Granulationen sind zusammen mit den zerstreut liegenden hirsekorngroßen Knötchen für Lupus recht charakteristisch. Klinisch unterscheidet sich die lupöse Form von der Tuberkulose durch den fast schmerzlosen Verlauf. Reiht sich Knötchen an Knötchen, ist zudem ein Gesichtslupus vorhanden, was meist der Fall ist, so ist die Diagnose sicher. Auch ist der Kräftezustand der Lupösen kaum wesentlich beeinträchtigt. Bei dem hartnäckigen Charakter wird durchweg mit einer langen Erkrankungsdauer zu rechnen sein. Die Therapie beschränkt sich auf galvanokaustische Zerstörung der erkrankten Schleimhautstellen oder auf Ätzung mit Milchsäure. Auch hier unterstützt Jodkali die Heilung.

Für die Syphilis aller Stadien sind Gaumen und Tonsillen Prädilektionsstellen. Ein Primäraffekt auf der Rachenschleimhaut ist selten zur Beobachtung gekommen. Häufiger dagegen ist der Tonsillenschanker. Er tritt nur einseitig auf. Auf dunkelrot geschwollener Mandel liegt ein tiefes Geschwür mit höckrigem Grunde zum Teil bedeckt von mißfarbenen grauen, stinkenden Belägen. Die Ränder fühlen sich derb an. Die

Drüse im Kieferwinkel ist geschwollen, jedoch nicht schmerzhaft. Außer geringen Schwierigkeiten beim Schlucken sind die Patienten beschwerdefrei. In 4—5 Wochen ist der Schanker narbenlos abgeheilt.

Die Angina luica gehört zu den typischen Früherscheinungen der Lues. Während des ersten Ausbruchs der Roseolen stellt sich ein Katarrh des Rachens ein. Gaumen, Gaumenbögen, Uvula und Tonsillen sind gleichmäßig gerötet. Diese tiefrote Verfärbung setzt sich im Gegensatz zu der gewöhnlichen Angina mit einem schärferen Rand gegen die gesunden Schleimhautteile ab. Die Entzündungsform ist sehr hartnäckig. Außer einem Gefühl der Trockenheit im Halse fühlen sich die Erkrankten nicht belästigt. Im Verlauf der Angina syphilitica entstehen im Epithel flache Erosionen. Es finden sich oberflächlich erodierte Stellen mit grauen Belägen, die konfluieren und große Ausdehnung annehmen können. Unter der Schleimhaut kommt es zur Bildung von Papeln. Es trübt sich das deckende Epithel, so daß auf der Schleimhaut Flecken entstehen, die aussehen, als wenn diese Stellen mit Höllenstein geätzt sind. Plaques muqueuses. Tonsillen und Gaumensegel werden zuerst von diesen Plaques befallen. Heilen diese Stellen ab, so finden sich hier Narben. Indolente Submaxillar- und Nackendrüsenschwellungen bestärken den Verdacht der spezifischen Erkrankung.

Die Tertiär syphilitische Form befällt vorzugsweise die hintere und seitliche Rachenwand und die Gaumenmandeln. Diese gummösen Infiltrationen erscheinen als graugelbliche Erhebungen auf hochrot geschwollenem Grunde. Infolge Zerfalls entsteht eine sich rasch ausbreitende Geschwürsbildung mit scharf eingeschnittenen, tief geröteten, infiltrierten Rändern. Die Geschwürsfläche selber ist mit speckigem Belägen bedeckt. Sitzt das Gumma auf dem weichen Gaumen, so geht der Zerfall rasch in die Tiefe und in die Breite, eine serpiginöse Ulceration bedeckt den ganzen weichen Gaumen, so daß man mitunter das Gaumensegel völlig zerstört findet. Die meisten Perforationen liegen jedoch im harten Gaumen. Ulcerationen gleichzeitig am weichen Gaumen und an der hinteren Rachenwand lassen diese Teile miteinander verwachsen. Großstrahlige Narben sind für Syphilis charakteristisch. Derartige narbige Zerstörungen finden sich nur noch bei Lupus. Sind die Tonsillen luisch erkrankt, so wird eine Unterscheidung von einer tuberkulösen Erkrankung sehr schwierig sein. Man wird vor allem auf die Beschaffenheit der zerfallenden Randpartien zu achten haben. Klinisch ist die gummöse Infiltration der Gaumenmandel von einem Tonsillencarcinom nicht mit Sicherheit zu trennen. Die Probeexcision, sowie der Effekt der Diagnose ex juvantibus nach Jodkali bringen allein die Entscheidung.

Bei sachgemäßer antiluischer Behandlung klingen die luischen Rachenerscheinungen ab. Die narbige Entstellung und die Defekte mit ihren, mitunter erheblichen Funktionsstörungen unterliegen operativ plastischer Behandlung.

Ein merkwürdiges Krankheitsbild mit chronischem Charakter bietet die Hyperkeratosis pharyngis. Speziell an den Gaumenmandeln bildet sich ein zapfenartiges, verhornendes Epithel, kleine, gelbweise, dornartige Vorsprünge. Die Tonsille sieht aus, als wenn sie mit Stacheln besetzt wäre. Beschwerden verursachen die Gebilde nicht. Es sind harmlose Veränderungen, die ätiologisch mit den Leptotrixpilz in Zusammenhang gebracht werden. Sie bilden sich meist spontan zurück.

Gutartige Neubildungen im Rachen sind kleine Papillome, die als erbsengroße Gebilde am Gaumensegel, an den Rändern der Gaumenbögen, wie auch an den Tonsillen hängen. Die Tonsilla pendula ist ein lymphadenoider Polyp, der mitunter als Auswuchs an der Tonsille pendelt. Kavernöse Angione heben sich an den Gaumenbögen an der Uvula, sowie an der hinteren Rachenwand als dunkelrote höckrige, weiche Vorwölbungen ab. In den Dermoidcysten des Rachens sind bis-

weilen Zähne gefunden worden. Mischgeschwülste des Rachens, die auf gleicher Stufe mit dem Mischgeschwülsten der Parotis stehen, gelangen zwischen den Blättern des weichen Gaumens zur Entwicklung. Rachenfibrome, die am Rachendach ihren Ursprung haben, sind angiomatöse Fibrome. Sie werden wegen ihres unaufhaltsamen Wachstums schon zu den malignen Geschwülsten gerechnet, weil sie nicht nur den Rachenraum ausfüllen, sondern auch in die benachbarten Gebiete, selbst in die Schädelhöhle einwachsen können.

Die malignen Tumoren des Rachens, die Sarkome wie Carcinome, gehen fast sämtlich von den Gaumennadeln oder ihrer nächsten Umgebung aus. Echte Sarkome an den Tonsillen sind selten. Sie bleiben lange Zeit auf ihren Herd beschränkt und zeigen wenig Zerfallsneigung. Von dem Tonsillengewebe läßt sich dieser noch nicht zerfallene Tumor nur schwer abgrenzen. Schwellungen der regionären Lymphdrüsen fehlen oft. Eine einseitige Hypertrophie der Gaumenmandel bei Erwachsenen Patienten sollte stets den Verdacht auf ein Sarkom lenken.

Ein für die Tonsille charakteristischer Tumor ist das Lymphosarkom. Zunächst macht diese Geschwulst, welche fast stets beide Tonsillen ziemlich gleichmäßig befällt, den Eindruck einer einfachen Hypertrophie. Lediglich die Schwellung der Halsdrüsen, die bald große Pakete bilden, lassen an ein malignes Lymphosarkom denken. Das rasche Wachstum, der einsetzende Zerfall bestätigen die Diagnose. Auf Röntgenbestrahlung spricht dieser Tumor durchaus günstig an. Leider stellen sich auch hier oft Rezidive ein. Metastasen treten nur in lymphatischen Organen, z. B. Darm, Milz auf.

Das Tonsillencarcinom, nur selten findet sich ein Krebs an der Hinterwand des tieferen Rachenabschnitts, macht knotenförmige Infiltrate, die besonders frühzeitig zerfallen. Das zerklüftete, schmierige Geschwür hat täuschende Ähnlichkeit mit einem zerfallenen Gumma. Zur Differentialdiagnose wird man die regionären Halsdrüsen heranziehen können, die beim Carcinom zu kleinfaustgroßen, derben, verwachsenen Tumoren anschwellen. Im Frühstadium wird lediglich die histologische Untersuchung, im Verein mit einer Blutuntersuchung den entscheidenden Ausschlag geben.

Die Prognose des Schlundcarcinoms wie des Sarkoms ist äußerst ungünstigt. In fortgeschrittenem Stadium ist weder durch Operation noch durch Röntgen- und Radiumbestrahlung eine Dauerheilung zu erhoffen.

Sensibilitätsstörungen, wie Hypästhesien im Rachen sind bei neurasthenischen wie hysterischen Leuten sehr häufig. Der nach Berührung der hinteren Rachenwand nicht auslösbare Würgreflex gilt als ein charakteristisches Zeichen für Hysterie, sofern organische Schädigungen, z. B. Hirntumoren, luischen Schädelbasiserkrankungen, Tabes, Bulbärparalyse usw. auszuschließen sind. Überempfindlichkeit, sowie Parästhesien faßt man als örtlichen Ausdruck allgemeiner Überempfindlichkeit auf. Auch sie finden sich bei Hysterie und Neurasthenie. Diese Hyperästhesie kann derartig gesteigert sein, daß, wie schon erwähnt, der Anblick einer Zahnbürste Würg- und Brechreflexe auslöst. Lähmungen im Bereich des Rachens sind bei Hysterie selten. Hier ist die Lähmungsursache fast stets eine organische, begründet in einer bestehenden Bulbärparalyse, Hirnblutung usw. Die toxische Lähmungsneuritis bei Diphtherie schädigt peripher die Nervenendstellen. Tonische und klonische Krämpfe sind als Knollengefühl, Globus hystericus, als psychogen bedingt aufzufassen. Charakteristisch sind Schlundkrämpfe für Tetanus, wie für Tollwut. Tollwutkranke bekommen bereits beim Anblick von Wasser Schlundkrämpfe, Hydrophobie. *Thielemann.*

Rachitis. Die Rachitis ist eine Allgemeinerkrankung des Körpers, die ihren sinnfälligsten Ausdruck in einer Störung des Knochenwachstums infolge mangelhafter Verkalkung findet. Muskelzug wie -belastung wirken auf diese alterierten Knochen ein und schaffen die bekannten schweren Deformierungen des Skeletsystems; schwerste Verkrümmungen der Glieder, Verbiegung von Brustkorb und Wirbelsäule, verspäteter Fontanellenschluß wie Caput quadratum stellen sich dem Untersucher dar. Erhebliche Neigung zu Brüchigkeit der Knochen besteht öfter als man glaubt. Wie diese in der frühesten Jugend erworbene Krankheitsveränderungen — das Leiden befällt meist das 1.—3. Lebensjahr — sich noch in spätester Zeit aus seinen schweren Störungen erkennen lassen, ist bekannt. Je früher die Behandlung einsetzt, um so eher besteht die Aussicht, einer weitgehenden Progredienz des Leidens wirksam entgegentreten zu können. Beim Säugling ist abnorme Weite und verspäteter Schluß der großen Fontanelle (nach dem 14. Monat) sowie eine eigenartige Schädelweichheit stets ernstlicher Beachtung wert. Stets muß in diesen Fällen möglichst frühzeitig zur Klarstellung der Diagnose eine Röntgenaufnahme der Epiphysen, am besten am Handgelenk, in die Wege geleitet werden. Schwerste Veränderungen an den Epiphysen bei gewisser Kalkarmut und Verwaschenheit des Knochenbildes lassen sich bei Rachitis nachweisen; auch die Ausheilungsvorgänge einer Rachitis sind am besten radiologisch zu überwachen. Im übrigen wissen wir, daß Rachitis gewisse typische Komplikationen liebt, wie kongenitale Lues, Säuglingsanämie u. a.; vor allem auf latente Tetanie (Spasmophilie) ist zu fahnden, da bekannt ist, daß diese Stoffwechselnervenstörung mit der Rachitis in enger Wechselbeziehung steht. Wußte man früher schon aus Tierexperimenten, daß Ernährungseinflüsse für die Ätiologie der Rachitis ausschlaggebende Bedeutung darstellten, daß ein fettlöslicher Nahrungsstoff existierte, dessen Fehlen zur Rachitis führt, dessen Verabreichung Rachitis heilt, so ist in allerletzter Zeit Windaus und Pohl die Analysierung dieses antirachitischen Vitamins anscheinend endlich gelungen. Dasselbe entsteht aus dem Provitamin Ergosterin durch Einwirkung langwelliger ultravioletter Lichtstrahlen. Das läßt uns unsere Erfahrung verständlich erscheinen, daß neben alimentären Einflüssen, ungünstigen hygienischen Einflüssen — Mangel an Licht und Luft — eine wesentliche Bedeutung für die Entstehung der Rachitis zukommt. Seit Kenntnis dieser Ursache ersetzen wir in der Therapie das Sonnenlicht durch künstliche Lichtbestrahlung, besonders der Quarzlampe, wobei wir gelernt haben, die wirksamen Einflußquellen des Sonnenlichtes in besonders konzentrierter Form zu applizieren. So bilden Bestrahlungsbehandlung, Ernährungstherapie und Phosphorlebertran nebst Darreichung von Kalkpräparaten unser Hauptrüstzeug im Kampfe gegen die Rachitis.

Es liegt auf der Hand, daß eine Krankheit, die derartig weitgehende Einflüsse auf den Aufbau des Knochensystems gewinnt, auch an dem Aufbau der Zähne sich weitgehend auswirkt. Infolge der Weichheit der Knochen kommt es unter dem Muskelzug der ansitzenden Muskeln zur typischen Verbiegung. Am Unterkiefer zeigt der rachitische Kiefer in Gegend der Eckzähne eine winklige Abknickung, wodurch die Kiefergestaltung ein charakteristisches eckiges Aussehen erhält. In der Mitte des Unterkiefers besteht infolge Muskelzugs eine kleine Knickung nach hinten; der Unterkiefer selbst erscheint in der Längsrichtung verkürzt, der Alveolarfortsatz, und mit ihm die Krone der Zähne, sind zungenwärts geneigt. Am Oberkiefer stoßen die beiden Kieferhälften in der Mittellinie spitzwinklig zusammen, wodurch der Gaumen eine steile Wölbung erhält; die Schneidezähne überragen den Unterkiefer dachartig. Im Gegensatz zum lingualwärts geneigten Alveolarfortsatz des Unterkiefers biegt sich der Oberkiefer nach der Wangenseite zu, wodurch die Artikulation der Zähne erheblich

gestört wird. Eine Anomalie der Milcheckzähne schwerrachitischer Kinder wird von Hochzinger als „Eberzahn" beschrieben: Die Spitzen der abnorm langen Eckzähne überragen die Zahnreihe und sind konvex gebogen; andererseits kommen verkleinerte Zahnbildungen und Zapfenzähne bei Rachitis vor. Verzögerung im Durchbruch der Milch- wie Dauerzähne bilden bei Rachitis nichts Seltenes; dabei können bei verzögerter Dentition die Reihenfolge der Zähne bei Durchbruch gegenüber der Norm Abweichungen zeigen, selbst einzelne Zahngruppen im Milch- wie Dauergebiß ganz ausbleiben.

Aber auch die Struktur des Zahnes selbst wird alteriert. So sind auf Grund der Untersuchung Fleischmanns typische Einwirkung der Rachitis auf das Dentin allgemein anerkannt; die Zone des unverkalkten Dentins ist gegenüber der Norm stets verbreitert. Bei Heilung der Rachitis kommt es dann in den bisher unverkalkten Teilen, wie auch beim Knochen, gelegentlich zu übernormaler Kalkablagerung (Odontosklerose).

Überaus häufig sind ferner bei Rachitiden Schmelzhypoplasien beschrieben. Die Arbeiten Fleischmanns haben uns neuerdings die Anschauung verschafft, diese Hypoplasien auf innersekretorische Störungen, und zwar vorwiegend Störungen von seiten der Epithelkörperchen, zu beziehen. Schmelzhypoplasien würden also als Ausdruck der Spasmophilie anzusehen sein, die allerdings meist mit Rachitis verbunden zu sein pflegt. Fleischmann glaubt den wellenförmigen Verlauf der Anomalie, insofern Teile hypoplastischen Schmelzes mit normalem abwechseln, also das intermittierende Verhalten in der Ausbildung der Veränderung, nicht mit dem chronischen Verlauf der Rachitis in Einklang bringen zu können.

Die Ansicht Fleischmanns findet zweifellos in vielem aus den Forschungsergebnissen der innersekretorischen Störungen im Gebiet der inneren Medizin eine Stütze. Tatsächlich gewinnen die Epithelkörperchen engste Beziehungen zum Kalkstoffwechsel; aber auch Thymus und Thyreoidea zeigen solche an. So läßt sich doch noch nicht genügend übersehen, wie weit hier Störungen in der Wechselbeziehung der genannten Drüsen überhaupt ursächlich Anteil gewinnen. Erst länger durchgeführte Substitutionstherapie mit Parathyreoidea- bzw. Thymusgaben werden hier Klarheit verschaffen können.

Schließlich ist noch auf die Untersuchung Feilers über die sog. zirkulären Karies bei Rachitis zu verweisen, eine Erkrankung, die die Frontzähne des Milchgebisses befällt und als gürtelförmige Kalkverarmung an Dentin und Schmelz beginnt, um sich dann mehr flächenhaft, weniger in die Tiefe auszubreiten. Der Prozeß läuft auf der dem Vestibulum oris zugewandten Seite ab. Wenn die Zerstörung die Pulpa erreicht, bricht der Zahn ab (s. auch Ätiologie der Stellungsanomalien, Schulzahnpflege, offener Biß, Kieferkrompression).

Literatur: Römer, Oskar, in Henke-Lubarsch: Hdb. d. spez. path. Anatomie und Histologie **4**, 2. Abschn. *Slauck.*

Radisan ist ein von Schröder-Berlin empfohlenes Wurzelfüllmittel, bestehend aus Tetramethylester, der bei Eindringen in organisches Gewebe Kieselsäure abspaltet. Der Anwendung des Radisans liegt der Gedanke zugrunde, daß nach Zerstörung und Entfernung der Pulpa die noch im Kanal verbliebenen Reste verkieselt, anorganisiert und damit fäulnisunfähig gemacht werden. Die Verwendung des Radisans ist sowohl nach Devitalisation der Pulpa mit Arsen als auch nach Exstirpation unter Lokalanästhesie möglich. Das das Radisan eine starke Ätzwirkung besitzt, darf es mit der Schleimhaut nicht in Verbindung kommen und muß mit großer Sorgfalt verwandt werden. Das Rasidan wird in Ampullen geliefert und füllt in Gemeinschaft mit einem verkieselten Point den Wurzelkanal aus. Der Gang der Wurzelbehandlung weicht von dem sonst üblichen nicht ab. Der Erfolg des Verfahrens ist stark umstritten.

Radiumtherapie (Therapie mit radioaktiven Substanzen). Die Strahlenheilkunde (Radiotherapie) hat durch die Entdeckung der radioaktiven Elemente eine wertvolle Bereicherung erfahren, deren außerordentliche Bedeutung zwar schon aus den bisher mit ihrer Anwendung erzielten Erfolgen deutlich erkennbar ist, deren künftige Auswirkungen aber noch nicht zu übersehen sind. Mit der Vergrößerung der Erfahrungen und dem Ausbau der Bestrahlungstechnik mit radioaktiven Substanzen verbesserten sich die Resultate. Heute kann bereits festgestellt werden, daß die Ergebnisse der aufs feinste ausgearbeiteten chirurgischen Verfahren in vielen Fällen durch die Kombination mit der Strahlentherapie, insbesondere der Verwertung der biologischen Wirkung radioaktiver Substanzen, wesentlich günstigere wurden. Ebenso wie mit der Röntgenbestrahlung, an deren Stelle die hier zu besprechende Behandlung mit radioaktiven Stoffen mehr und mehr zu treten scheint, zuweilen erstaunliche Erfolge bei inoperablen Tumoren zu erreichen sind, lassen sich auch mit der sog. Gammastrahlentherapie sehr gute palliative Ergebnisse, vielfach sogar Heilungen herbeiführen.

So ist es verständlich, daß diese Methode der Strahlenanwendung auch im Fachgebiet des Zahnarztes an Bedeutung gewinnt, zumal — im Gegensatz zu den bösartigen Geschwülsten anderer Lokalisation — gerade die klinische Malignität der Tumoren der Mundhöhle und des Rachens eine rein operative Behandlung nur im Frühstadium aussichtsreich erscheinen läßt.

Bei der Beteiligung des Zahnarztes handelt es sich weniger um die Durchführung der Bestrahlung als um die Notwendigkeit, über die Anwendungsmöglichkeiten des neuen therapeutischen Hilfsmittels orientiert zu sein, vor allem aber um die Herstellung gewisser Vorrichtungen zum Befestigen der Strahlungsträger.

Unter diesen Gesichtspunkten genügt es, hier die wesentlichen Daten aus der Geschichte der radioaktiven Substanzen sowie ihre wichtigsten Eigenschaften kurz zu erörtern.

Im Februar 1896, kurz nach der Entdeckung der Röntgenstrahlen, berichtete der französische Physiker Becquerel über eigenartige Strahlen, welche ohne besondere Energiezufuhr von der Pechblende, einem schwarzen Uranmineral ausgehen und lichtundurchlässige Stoffe bis zu einem gewissen Grade zu durchdringen sowie die photographische Schicht zu schwärzen vermögen. Diese Beobachtungen gaben Veranlassung zu systematischen Untersuchungen der Uranmineralien, in welchen das Ehepaar Curie schon 1898 zwei bis dahin unbekannte Elemente mit sehr starken Strahlungsenergien entdeckte. Das zuerst isolierte radioaktive Element erhielt zu Ehren der Frau Curie, einer Polin, die Bezeichnung Polonium, während das etwas später aufgefundene, für die weiteren Forschungen wie für die therapeutische Verwertung viel bedeutsamere Element Radium genannt wurde.

Im Verlaufe der nunmehr einsetzenden intensiven Durchforschung des neuen Gebietes gelang es, allmählich rund 40 radioaktive Elemente zu bestimmen, von denen hier nur die therapeutisch wichtigsten genannt seien, nämlich das von Rutherford und Soddy 1902 entdeckte Thorium X, ferner das 1905 von Hahn gefundene Radiothor und das 1907 vom gleichen Forscher gewonnene Mesothorium.

Weitere Untersuchungen ergaben sehr bald, daß die verschiedenen radioaktiven Substanzen gewissen Gruppen angehören und durch zunächst unklare Vorgänge aus einander entstehen. Die von Rutherford und Soddy 1903 aufgestellte Zerfallstheroie, nach welcher die radioaktive Strahlung auf dem Zerfall, der Umwandlung der Atome beruht, brachte eine einleuchtende Erklärung der merkwürdigen Erscheinungen und führte zu einer Einordnung der erwähnten Stoffe in Reihen, den sog. radioaktiven

Zerfallsreihen des Urans, des Thoriums und des Aktiniums. Ein Element wird als radioaktiv angesehen, wenn es sich durch spontanen Zerfall seiner Atome in ein anderes Element verwandelt. Dieser Transformationsprozeß vollzieht sich unter Abgabe einer sogleich zu besprechenden komplexen Strahlung mit einer gewissen Geschwindigkeit, welche durch die sog. Zerfallskonstante bestimmt wird, die angibt, welcher Teil der Gesamtmenge des radioaktiven Elementes sich in der Zeiteinheit umwandelt. Die Zeitdauer, in welcher ein radioaktiver Körper zur Hälfte zerfallen ist, wird Halbwertszeit (auch Periode) genannt. Die Umwandlungsvorgänge dauern (z. B. beim Uranium beginnend) unter Durchschreitung der schon erwähnten Zerfallsreihe so lange, bis ein nicht mehr strahlendes Element (Radiumblei) erreicht ist (Abb. 2533).

Die Zerfallserscheinungen spielen sich im Kern des Atoms ab; durch die Änderung seiner Kernladung — die Kernladungszahl entspricht der formalen Ordnungszahl im periodischen System und bestimmt seinen chemischen Charakter — erfolgt die Umformung des Atoms und damit des Atomverbandes. Eine ausführliche Behandlung dieser Theroie, welche zusammen mit der modernen Auffassung des Atoms von Bohr eine völlige Umstellung in der Anschauung über den Bau der Materie bewirkt hat, ist hier nicht möglich. (Siehe Literaturangaben.)

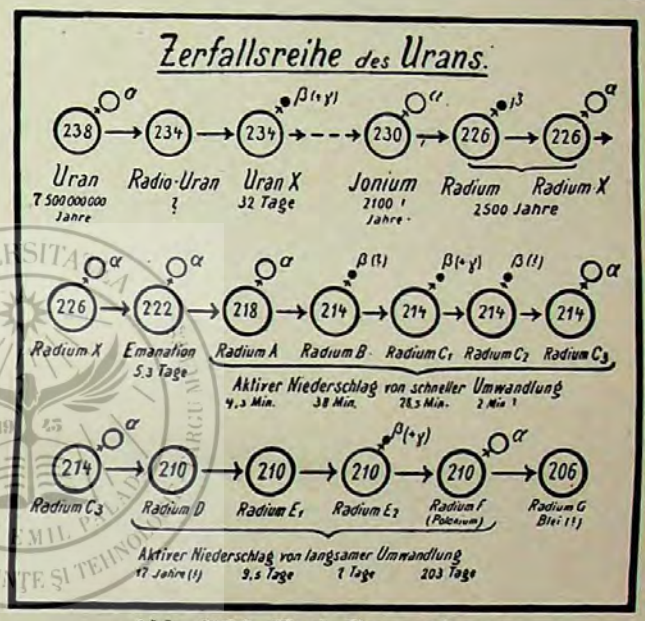

Abb. 2533. Nach Rosenberg.

Bei dem sehr eingehend erforschten Radium entwickelt sich durch regelmäßigen Spontanzerfall der Atome ein aus Alpha-, Beta- und Gammastrahlen zusammengesetztes Strahlengemisch. Die beiden erstgenannten sind corpusculärer Natur, d. h. kleine Massenteilchen, die sich durch ihre elektrische Ladung unterscheiden. Die positiv geladenen Alphastrahlen werden im magnetischen Felde nach dem negativen Pol abgelenkt, die aus Elektronen (negativer Elektrizität) — deren Masse etwa $^1/_{1800}$ des Wasserstoffs in der Einheit beträgt — bestehenden Betastrahlen zum positiven Pol. Nach Sommer machen die Alphastrahlen etwa 91% der Gesamtstrahlung aus. Sie werden mit einer Senkundengeschwindigkeit von 20000 km geradlinig von den radioaktiven Substanzen fortgeschleudert, haben aber nur ein geringes Durchdringungsvermögen, so daß schon ein schwaches Filter (0,07 mm Aluminium), bei dichteren Stoffen (z. B. Silber, Blei, Gold) eine noch dünnere Folie genügt, um sie unwirksam zu machen. Die Kenntnis dieser Tatsache ist für die Wahl der Filterung von Bedeutung.

Die Betastrahlen, etwa 4% der Gesamtstrahlung, verlaufen ebenfalls in geradliniger Bahn, jedoch unter bedeutend größerer, im Gegensatz zu den Alphastrahlen wechselnder Geschwindigkeit, die zwischen voller Lichtgeschwindigkeit und $^1/_3$—$^1/_5$ derselben schwankt. Aus diesem Grunde und infolge ihrer kleineren Maßenteilchen besitzen sie eine stärkere Durchdringungsfähigkeit, so daß z. B. eine Folie von 6 mm Aluminium notwendig ist, um sie abzufiltern, wenn sie therapeutisch nicht erwünscht sind.

Die Gammastrahlen werden wahrscheinlich durch die Betastrahlen erzeugt; sie sind massenlos, elektromagnetische Schwingungen wie die Röntgenstrahlen, lassen sich auch im Krystallgitter beugen. Sie können jedoch im elektrischen oder magneti-

schen Felde nicht abgelenkt werden. Durch ihre sehr kleine Wellenlänge haben sie ein stärkeres Durchdringungsvermögen als die härtesten Röntgenstrahlen, welche sich mit den modernen Röntgenapparaten hervorbringen lassen.

Auf die Frage der Sekundärstrahlenbildung und die weiteren Beziehungen zwischen Beta- und Gammastrahlen kann hier nicht näher eingegangen werden. Diese Punkte müssen aber bei der Filtertechnik Beachtung finden.

Die Erörterung anderer physikalischer Eigenschaften (Fluorescenz, Phosphorescenz auf Zinksulfid) sowie der mechanischen, chemischen und kolloidchemischen Wirkungen radioaktiver Strahlen würde den Rahmen einer Stichwortbearbeitung überschreiten. Als wichtigste physikalische Wirkungsweise der radioaktiven Strahlung sei dagegen ihre Fähigkeit zu ionisieren erwähnt, weil sie bei Meß- bzw. Dosierungszwecken eine Rolle spielt.

Bezüglich der biologischen Wirkungsweise der einzelnen Strahlen radioaktiver Stoffe gilt im wesentlichen die für die Röntgenstrahlen (s. Röntgentherapie) gegebene Darstellung. Walkhoff hat als erster die biologische Wirkung von Radiumbromid an seinem Unterarm in Gestalt einer Dermatitis festgestellt, die nach einer gewissen Latenzzeit auftrat.

Die biologischen Effekte der beiden Strahlenarten stimmen nicht ganz überein. Es ist nicht ausgeschlossen — hierauf deuten die Erfahrungen bei der Behandlung maligner Tumoren mit Gammastrahlung hin — daß letztere eine im Sinne der Heilung günstigere Wirkung haben (frequenzspezifischer Effekt). Die Intensität der radioaktiven Strahlung ist abhängig von der Menge und Art der strahlenden Substanz.

Vor allen anderen therapeutisch in Betracht kommenden radioaktiven Elementen hat das Radium den Vorzug einer sehr konstanten Strahlung, die darauf zurückgeführt wird, daß es, in geschlossenem Behälter aufbewahrt, nach etwa 1—$1^1/_2$ Monaten das radioaktive Gleichgewicht erlangt, d. h., daß im gleichen Zeitraum ebenso viele Umwandlungsprodukte entstehen wie zerfallen sind. Seine Halbwertszeit wird auf 1700 Jahre berechnet. Radium konnte in kleinen Mengen elektrolytisch isoliert werden, das Metall mit dem Atomgewicht 226 und der Ordnungszahl 88 oxydiert aber an der Luft sofort. Zur Herstellung von 1—2 g Radium in einem komplizierten Prozeß sind rund 10000 kg Pechblende notwendig. Im allgemeinen wird es auch nicht in der metallischen Form gebraucht, sondern als Bromid, Chlorid, Sulfat und Carbonat.

Wie aus der Abb. 2533 ersichtlich ist, bildet sich bei den Zerfallsvorgängen der Radiumsalze zunächst die therapeutisch sehr wichtige Radiumemanation, ein Gas von kleiner Halbwertszeit, das auch Radon genannt wird. Es ist fast überall auf der Erde in kleinen Mengen nachweisbar. Dieses biologisch stark wirksame Gas läßt sich in feine Glascapillaren oder in Metallnadeln einfüllen, die bei der intratumoralen Strahlenbehandlung zu beschreiben sind.

Die Emanation verwandelt sich beim weiteren Zerfall, ebenfalls durch Abgabe von Alphastrahlung in den radioaktiven Niederschlag, aus dem die übrigen Elemente der Uranreihe isoliert werden können, z. B. das stark durchdringende Strahlen aussendende Radium C.

Neben den Radiumsalzen finden auch Abkömmlinge der Thoriumreihe therapeutische Verwertung: Das schon erwähnte Mesothorium und das Thorium X. Mesothorium entsteht aus dem in Deutschland gewonnenen, aus Monazitsand extrahierten Thoroxyd. Es enthält gewöhnlich 20—25% Radium und wird von einigen Autoren als vollwertiger Ersatz für das teurere Radium gebraucht. Das Mesothorium wandelt sich unter Aussendung von Betastrahlen in das Radiothor um, aus dem sich das therapeutisch ebenfalls wichtige Thorium X isolieren läßt (Abb. 2534).

In ähnlicher Weise wie bei der Uranreihe gehen die Zerfallsprozesse der einzelnen Glieder der Thoriumgruppe vor sich. Über die Eigenschaften der Strahlen der Thoriumreihe sei hier nur gesagt, daß ihre Strahlung eine wesentlich größere Durchdringungskraft (Härte) — von Thorium X abgesehen — hat als die der Uranabkömmlinge. Ihre Lebensdauer (Halbwertszeit) ist jedoch bedeutend geringer; so beträgt jene des Mesothoriums z. B. nur $^1/_{300}$ der Zerfallszeit des Radiums.

Auf fast allen Gebieten der Medizin wird heute die biologische Wirkung radioaktiver Strahlungen therapeutisch verwendet, die schon seit langem ohne Kenntnis der eigentlichen Ursache — der Radiumemanation — in den natürlichen Heilquellen ausgenützt worden ist.

Diese Inhalations-, Trink- und Badekuren usw. haben auch für den modernen Zahnarzt Bedeutung (Stoffwechselsteigerung usw.). Hierüber findet der Praktiker eine ausführliche Darstellung in dem bei Steinkopff erschienenen ausgezeichneten Buch von Gudzent, in welchem auch die radioaktiven Bäder des deutschen Sprachgebietes aufgezählt werden.

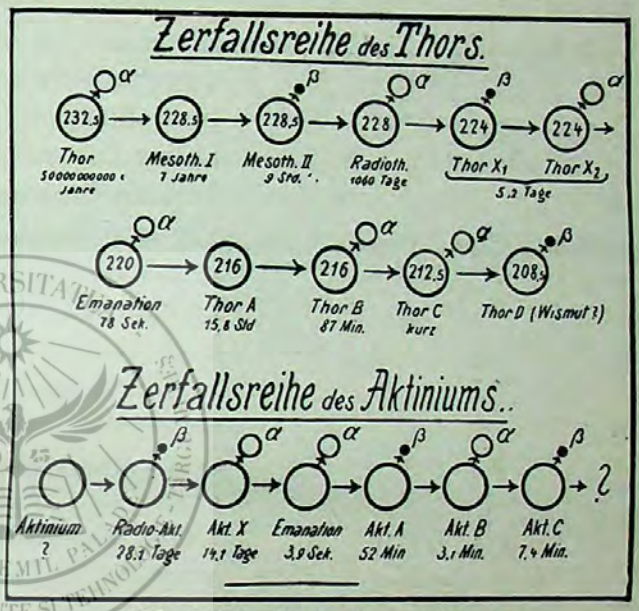

Abb. 2534. Nach Rosenberg.

Neben der eben genannten vielseitigen internen Anwendung der Radiumemanation, welche eine Allgemeinwirkung erstrebt, spielt die Verwertung der biologischen Effekte dieses Gases vor allem in der Bestrahlungstherapie, und zwar in der speziellen Form der intratumoralen Behandlung eine hervorragende Rolle.

Die Bestrahlungstherapie wird nach der Applikationstechnik, welche in den letzten Jahren ständig verbessert worden ist, zweckmäßig unterschieden in die Oberflächenbehandlung, wobei die noch zu besprechenden Träger der radioaktiven Stoffe entweder in Kontakt mit der zu bestrahlenden Fläche gebracht werden oder aus einer gewissen Distanz einwirken, und die intratumorale Behandlung, bei der die strahlende Substanz in den Tumor eingeführt wird.

Zur Verwendung kommen am häufigsten: das Radium bzw. seine Salze, die Radiumemanation, das Mesothorium und das Thorium X, sehr selten noch das Aktinum. Da die Gewinnung des Radiums und seiner Salze mit sehr hohen Kosten verknüpft ist, kostet doch 1 g Radium etwa 220000—240000 RM., sind in dem verarmten Deutschland nur geringe Mengen dieses Materials vorhanden. Es gelangt daher wie seine Emanation hauptsächlich in außerdeutschen Ländern zur Anwendung, während die deutschen Institute vorzugsweise mit Mesothorium und Thorium X zu arbeiten gezwungen sind.

Die aufgezählten Stoffe werden aus Gründen der Sparsamkeit, der Vermeidung von Verlusten usw. in absolut luftdichte Träger eingeschlossen, die heute meist aus Metall (Silber, Gold, Platin, Messing, Nickel), mit einer Wandstärke von Bruchteilen eines Millimeters bis zu mehreren Millimetern, bestehen und — je nach dem beabsichtigten Zweck — gleichzeitig die Aufgabe der Filterung haben, wodurch der Charakter der Strahlung sehr genau abgetupft werden kann. Erfordert es die besondere Aufgabe,

so lassen sich z. B. die Alpha- und Betastrahlen durch Verstärkung der Trägerwandung oder durch zusätzliche Kupfer-, Messing-, Aluminium- und Bleifilterung völlig ausschalten; demnach bleibt eine reine Gammastrahlung übrig, die größere Tiefenwirkung besitzt. Allerdings ist dann eine große Menge strahlender Substanz oder eine sehr lange Bestrahlung notwendig.

Naturgemäß sind die Formen der Träger und ihre radioaktive „Ladung" den speziellen Verwendungszwecken angepaßt. Sie können im einzelnen hier nicht beschrieben werden. Am bekanntesten sind die von Dominici angegebenen Röhrchen aus Edelmetall (Silber, Gold), in welche ein dünnes, die radioaktive Substanz in Pulverform enthaltendes, zugeschmolzenes Glasröhrchen geschoben wird. Die Metallhülse kann verschraubt oder verlötet werden. Eine ähnliche Konstruktion zeigt das Stickersche Normalsilberröhrchen (s. Abb. 2535). Die Dominici-Röhrchen, in welche an Stelle der radioaktiven Substanz auch Capillaren mit Radiumemanation in komprimiertem Zustand, also in hoher Konzentration gebracht werden können, haben sich besonders für die Bestrahlung der Mundhöhle und von Hohlorganen bewährt, wogegen sich plattenförmige Träger am besten für Hautbestrahlungen eignen. Vielfach wird neuerdings die radioaktive Substanz ohne Glasumhüllung in die aus Platin-Iridium bestehende Metallhülse eingefüllt. Levy hat vor kurzem im Korresp.bl. Zahnärzte 1930, H. 5 ein zahnärztliches Instrumentarium zur Radiumbestrahlung beschrieben, das von der Allgemeinen Radium-A.-G. hergestellt wird.

Abb. 2535[1]).
a = Stickersches Normalsilberröhrchen. b = Normalfilterröhrchen aus Blei 0,3 mm. c = Doppelfilterröhrchen.

Die röhrchenförmigen Träger aus Edelmetall, welche — wie auch andere Formen — vielfach zur Sicherung durch einen Faden oder zum Aneinanderschließen mit einer Öse oder einem Riegel versehen sind, werden beim Gebrauch mit einer als Filterzusatz wirkenden Schutzhülle umgeben, außerdem zur Abfilterung der unerwünschten weichen Sekundärstrahlen in dünnes Guttaperchapapier oder besser in ein Stückchen Gummi (Fingerling usw.) eingeschlagen, so daß der Träger auch sauber bleibt.

Eine andere Art von Radiumträgern, die radioaktiven Nadeln finden bei der Erörterung der intratumoralen Behandlung Berücksichtigung.

Die Kenntnis dieser Punkte ist für die Herstellung von Haltevorrichtungen für die Träger der radioaktiven Stoffe wichtig, welche sich im allgemeinen während der oft sehr lange dauernden Bestrahlungen ohne wesentliche Schwierigkeiten auf der vorher gereinigten Haut fixieren lassen (Heftpflaster, Binden usw.). Schwieriger gestaltet sich jedoch die Applikation der Träger auf Schleimhäuten, insbesondere jenen der Nasen-, Mund- und Rachenhöhle. Zwar könnte das Präparat an einem Griff durch den Patienten festgehalten werden, aber dies ist nur für kurze Zeit möglich. Ein Lagewechsel infolge Ermüdungserscheinungen usw. würde nicht nur eine unzureichende Herdwirkung zur Folge haben, sondern auch Schädigungen gesunder Gewebsabschnitte hervorrufen.

Albanus suchte diese Gefahren durch einen Halter mit federnden Krallen, einer Art Herffscher Klammer zu vermeiden, die sich in der Schleimhaut festzwicken lassen. Kuznitzky und Guhrauer haben den das Präparat umhüllenden Gummifingerling mit gutem Erfolge an beiden Enden auf der anästhesierten Schleimhaut festgenäht.

[1]) Abb. 2535—37 aus Dtsch. M. f. Zahnheilk. 1927.

Andere Autoren (Rapp, Freer u. a.) fertigten für Bestrahlungen des Rachenraums und des Kehlkopfes Haltevorrichtungen an, die aus einem Stirnband und einem entsprechend der Lokalisation des Tumors zurechtgebogenen Draht bestanden, an dessen Ende der Träger angebracht war. Dieses Verfahren kann sich für manche Fälle mit zahnlosen Kiefern als sehr zweckmäßig erweisen und ist dem Zahnarzt aus der Kieferbruchschienung geläufig.

Bei Bestrahlungen von Tumoren der Mundhöhle werden auf Vorschlag von Edling vielfach plastische Abdruckmassen (z. B. von Kerr oder von Stent) als Haltevorrichtung für den Träger verwendet, auch Gips ist empfohlen worden. Vom Pariser Radiuminstitut (Regaud u. a.) wird die Einbettung des Trägers in andere plastische Massen (z. B. Columbiawachs) angegeben. Diese Massen sind mit Rücksicht auf die unerwünschte Sekundärstrahlenbildung metallfrei. Berven berichtet, daß im Stockholmer Radiumhemmet die Fixation der Radiumtuben zur Behandlung von Geschwülsten der Mundhöhle von 1915 bis Anfang 1925 mit Hilfe der Kerrschen Abdruckmasse als Normalmethode geübt wurde. Berven stellt zuerst einen Abdruck des Tumorgebietes her, gegebenenfalls unter Oberflächenanästhesie, wobei die strahlenempfindlichen Organe in der Umgebung des Tumors möglichst durch die Kerr-Masse abgedrängt werden. Nunmehr placiert er die Radiumtuben dem Behandlungsgebiet entsprechend in dem Abdruck und fixiert sie mit plastischer Masse. Der Schutz der gesunden Umgebung der Geschwulst wird durch 2—3 mm dicke Bleifilterplatten bewirkt, die ebenfalls auf dem Applikator angebracht sind. Nach seiner Wiedereinführung in die Mundhöhle erhält der Halter noch Auflagerungen weiterer plastischer Massen, welche die anliegenden Weichteile von der Strahlungsquelle abhalten sollen.

Abb. 2536. Aus Stentsmasse hergestellter Radiumträger mit Bleikappe. (Nach Apffelstaedt.)

Die guten Erfahrungen der schwedischen und amerikanischen Radiologen, aber auch deutscher Autoren, welche den Gebrauch von plastischer Masse (Stents) empfohlen haben (Perthes, Schmiegelow, Albanus u. a.), beweisen, daß diese Applikationsmethode in vielen Fällen recht brauchbar ist.

Auf ihre Nachteile, die Möglichkeit von Verschiebungen und Verziehungen des Applikators mit ihren schon erwähnten Folgen, insbesondere auch die den Patienten sehr störende Plumpheit der Vorrichtung weisen Becker und später Apffelstaedt hin (s. Abb. 2536).

Handelt es sich außerdem um einen größeren Tumor in dem ohnehin knappen Raum, so kommt nur ein Applikator in Betracht, der möglichst bequem für den Patienten ist, also wenig Platz beansprucht, ferner leicht einzusetzen und zu entfernen ist. Dabei muß die Konstruktion stabil sein, damit nicht während der Bestrahlung Störungen eintreten können (Bruch, Verschlucken oder Aspiration des Trägers).

Schon 1911 ließ Forssell Haltevorrichtungen aus Hartgummi für Bestrahlungen in der Mundhöhle anfertigen. Später kamen durch Albanus und Sticker Apparate zur Verwendung, welche mit Klammern an den Zähnen befestigt wurden. Hiermit begann die Mithilfe des Zahnarztes, die heute auch in Anspruch genommen wird, wenn Haltevorrichtungen für eine Bestrahlung im Pharynx, im Kehlkopf oder im Nasenrachenraum usw., also außerhalb des engeren Fachgebietes, hergestellt werden

müssen. Die verschiedenen Konstruktionen können hier weder im einzelnen besprochen noch abgebildet werden. Ihre Form und Verankerung richtet sich nach den jeweiligen Verhältnissen, vor allem nach dem Zahnbestand. Klammern, Bänder, Kappen zur gleichzeitigen Bißerhöhung, um Platz für den Träger zu gewinnen, Kautschukplatten müssen zweckentsprechend angelegt oder ausgenützt werden. So zeigt z. B. die Abb. 2537 den Einbau eines Radiumröhrchens in eine Resektionsprothese.

Bei zahnlosen Kiefern kann versucht werden, den Träger an Platten mit Blöcken an Stelle der Zähne (Bißerhöhung bei Mundhöhlenbestrahlung) zu befestigen. Zur Verhütung von Verschiebungen infolge Ermüdung, Bewegungen usw. ist unter Umständen eine Kinnschleuder (Gummibinde) zweckmäßig, auch Tragantpulver zu verwenden. In Betracht kommen ferner intermaxilläre Schienen (Gunning, Port).

In ganz ungünstigen Fällen leistet manchmal die schon genannte extraorale Fixation an einem Stirnband oder einer Kopfkappe gute Dienste.

In der Mehrzahl der Fälle sind Zähne vorhanden, an welchen dann die Haltevorrichtung verankert werden kann. Bei Kehlkopf- oder Pharynxbestrahlungen läßt sich ein kräftiger Draht so anbiegen, daß der Kranke auch bei tiefsitzenden Tumoren keine allzu großen Beschwerden (Würgreiz) hat, die während der Bestrahlung im allgemeinen durch Cocainisierung ganz aufgehoben werden. In gleicher Weise kann der Haltedraht, an dessen Ende ein kleines, der Größe des zu verwendenden Trägers entsprechendes Körbchen gelötet wird, von den Ankerzähnen aus nach dem Nasenrachenraum oder aus der Mundhöhle heraus und in die Nase geleitet werden. Selbstverständlich erfolgt die Herstellung der Vorrichtung in Übereinstimmung mit dem Strahlentherapeuten. Sie wird eingeleitet mit der Sanierung der Mundhöhle. Nach Howkins sollen sogar sämtliche Metallfüllungen, Kronen und Brücken wegen der Sekundärstrahlenbildung entfernt werden. Verfasser sah bisher noch keine Schädigung durch Sekundärstrahlen, welche von Kronen oder Füllungen ausgingen. Eine sehr schöne Zusammenstellung von Haltevorrichtungen aller Art ist in den Arbeiten von Klein (Z. Stomat. **1921**, H. 12), von Becker (Vjschr. Zahnheilk. **1922**, 460—467) und von Apffelstaedt (Dtsch. Mschr. Zahnheilk. **1927**, 870) zu finden.

Abb. 2537. Resektionsprothese mit Radiumröhrchen nach Schröder.

Neben der soeben dargestellten Form der Oberflächenapplikation, bei der die radioaktive Substanz unter Zwischenschaltung von Filtern in Berührung mit dem zu bestrahlenden Gewebe gebracht wird (Kontaktbestrahlung), entwickelt sich in den letzten Jahren die Fern- oder Distanzbestrahlung mehr und mehr zu einer erfolgsicheren Methode der Oberflächenbehandlung.

Ebenso wie in der Röntgentherapie die Tiefendosis und Homogenität der Strahlung unter besserer Schonung der Haut erhöht werden kann durch Vergrößerung des Abstandes des Fokus von der Gewebsoberfläche, ist damit eine Steigerung des Strahlungseffektes auch bei der Behandlung mit radioaktiven Substanzen möglich. Dieses neue Verfahren ist von besonderer Bedeutung für die Behandlung der Tumoren der Mundhöhle, weil einerseits durch die Kontaktbestrahlung nur eine begrenzte Tiefenwirkung erhalten werden kann, andererseits aber die Raumverhältnisse vielfach eine Distanzvergrößerung zwischen Tumor und Strahlungsquelle nicht zulassen. Erst

durch die Fernbestrahlung wurde es möglich, auch diese Geschwülste erfolgreich anzugreifen.

Da jedoch die Strahlungsintensität mit dem Quadrat der Entfernung von der radioaktiven Substanz abnimmt, sind beträchtliche Mengen der letzteren notwendig, wenn sich die Bestrahlungszeit nicht ganz wesentlich verlängern soll. Der hohe Preis des für diese Applikationstechnik am besten geeigneten Radiums macht es erklärlich, daß vorzugsweise in Amerika, Belgien, Frankreich, Schweden usw. die Distanzbestrahlung auf ihre Brauchbarkeit geprüft worden ist. Schon 1917 beschrieb Janeway die erste Anwendungsform der Fernbestrahlung mit Hilfe des sog. „Radiumpacks", einiger Radiumemanationspräparate, die, mit $^1/_2$ mm Silber gefiltert, in einer aus 2 mm dickem Messing- oder Bleiblech hergestellten Dose vereinigt wurden. Der gewünschte Abstand des Radiumpacks von der Hautoberfläche wurde durch Zwischenlage von leichterem Material bewirkt. Er betrug gewöhnlich 3 cm bei oberflächlicher liegenden Geschwülsten; die verabreichte Dosis bewegte sich um 3 Grammstunden Radiumelement (s. Dosierung). Bei tiefsitzenden Tumoren wurde die Distanz auf 10 cm erhöht, ein im Hinblick auf die geringe Reichweite der Strahlung der Emanation großer Abstand; dabei erreichte die Dosis 18—24 Grammstunden Radiumelement.

In Kombination mit der anschließend zu betrachtenden intratumoralen Applikationstechnik hatten amerikanische Autoren nach Berven mit der Radiumpackfernbestrahlung „ausgezeichnete permanente und palliative Resultate, die den durch Röntgenbehandlung erzielten überlegen waren".

Eine der Anwendung von „Packs" ähnliche Methode ist die Technik Regauds und seiner Schule. Die Zwischenschicht besteht dabei aus der schon erwähnten plastischen Masse Columbia (Bienenwachs, Paraffin, Sägemehl), auf welcher dann die Radiumtuben, die eine Wandstärke von 1 mm Platin haben, gruppenweise placiert werden.

An Stelle der soeben beschriebenen Verfahren der Distanzbestrahlung sind neuerdings die mit Radiumkanonen auszuführenden Behandlungsmethoden getreten. Lysholm konstruierte schon 1922 eine solche Apparatur, die einen weitgehenden Schutz des Patienten vor schädlicher Bestrahlung ermöglicht und nur die zur Behandlung erforderliche Strahlenart durchläßt. Einen ähnlichen Aufbau zeigt die von Failla angegebene Radiumkanone; auf dem gleichen Prinzip beruhen auch die Radiumkanonen, welche Regaud und seine Schule, ferner Mayer und Cheval erfunden haben. Auf eine genauere Beschreibung dieser Apparaturen und die Wiedergabe von Abbildungen muß hier verzichtet werden.

Bemerkenswert erscheint nur, daß sie zum Teil für die gleichzeitige Behandlung von zwei Patienten eingerichtet sind, aber mit einem Einfallsfeld arbeiten. In Übereinstimmung mit der Röntgentechnik können ohne Hautschädigung größere Gammastrahlenmengen auch mit Hilfe der Kreuzfeuermethode in der Tiefe des Gewebes appliziert werden. Dabei wird der Tumor von mehreren nebeneinanderliegenden Feldern aus so bestrahlt, daß sich die Strahlenbündel in einer gewissen Tiefe (im Tumor) kreuzen und dort auf diese Weise eine starke Konzentration mit entsprechender Steigerung der biologischen Wirkung eintritt.

Auch hierfür sind Apparate, ebenfalls Radiumkanonen konstruiert worden, wie z. B. die Vorrichtung von Stenström, der Applikator von Mallet und Coliez, ferner die Konstruktion von Sluys (Brüssel).

Berven hat die genannten Apparaturen im Handbuch der gesamten Strahlenheilkunde (Lazarus) 2, 3. Lieferung ausführlich besprochen und mit Bildern belegt. Hierauf muß verwiesen werden. Die Frage, welcher der beiden Methoden (einziges

großes Einfallsfeld oder Kreuzfeuerverfahren mit mehreren kleinen Einfallsfeldern) der Vorrang gebührt, kann heute noch nicht entschieden werden.

Die heutige Form der intratumoralen Behandlung mit radioaktiven Substanzen reicht bis auf das Jahr 1903 zurück, als Strebel radiumhaltige Röhrchen in Tumoren einführte, um damit Geschwülste energischer angreifen zu können, welche sich der damaligen Oberflächenapplikation gegenüber resistent verhielten. 1905 stellte Blauel weitere Untersuchungen über diese Methode an, welche dann durch Morton, Abbe, Dominici u. a. ausgebaut wurde, jedoch sehr schwer auszuführen war, weil die damals gebrauchten Radiumtuben eine zu große Dimension hatten. Eine Verbesserung des Verfahrens bedeutete „das intratumorale Tunnelkreuzfeuer, die Radiopunktur" mit metallgefilterten, entfernbaren Capillaren, welches Lazarus 1913 angab.

In der Folgezeit wurden von Barcat mit Radium gefüllte Hohlnadeln zur intratumoralen Therapie verwendet, eine Methode, welche Regaud ausbaute. Die aus Stahl bestehenden Nadeln sind gewöhnlich 2,7 cm lang, die Wandstärke beträgt 0,4 mm, der Gesamtdurchmesser 1,75 mm; die aus Platin hergestellten Nadeln haben entsprechend der größeren Dichte des Platins eine dreimal so starke Filterwirkung. Regaud gebraucht Platinnadeln von 1 mm Wandstärke (s. unten).

Diese Nadeln können nicht im Gewebe belassen werden, besitzen deshalb zum bequemeren Herausziehen am Ende einen Knopf oder eine Öse, in welche ein Faden eingeführt ist. Infolge ihrer Größe sind sie nicht immer (z. B. in der Mundhöhle, Zunge usw.) ohne Beschwerden anwendbar.

Einen bedeutenden Fortschritt bildeten daher die wegen ihrer Kleinheit — sie sind nur 2—3 mm lang und 0,2—0,3 mm dick — kaum störenden Glascapillaren, welche Radiumemanation enthalten (sog. Radoncapillaren) und in dünne Metallfilter (Stevenson und Jolly 1916) eingeschlossen werden, aber auch „nackt" (Duane) zur intratumoralen Behandlung benutzt werden.

Die Applikation der sog. „bare tubes" oder „seeds", die gewöhnlich 1 Millicurie Radiumemanation umschließen, ist vorzugsweise in Amerika geübt und von Janeway, Quick, Failla u. a. ausgearbeitet worden. Mit Hilfe eines besonderen Trokars in und um den Tumor eingeführt, und zwar auf 1 ccm Geschwulstmasse eine Capillare, bleiben die „seeds" im Gewebe liegen und verkapseln sich oder werden ausgestoßen. Die Strahlung der Emanationsmenge erschöpft sich nach 132 Stunden.

Trotz der guten Erfolge der Radoncapillarentherapie, besonders bei bösartigen Geschwülsten der Mundhöhle, der genauen Dosierbarkeit und des geringen Wertverlusts bei etwaigem Abhandenkommen eines „seeds" befriedigte die Methode nicht ganz. Im Umkreise von rund 5 mm um jede Capillare entsteht nämlich als Folge der Betastrahlenwirkung eine starke Nekrose, die zu schweren Blutungen Veranlassung geben kann. Failla versuchte aus diesem Grunde die weiche Betastrahlung — die Alphastrahlen werden schon durch die Glaswand absorbiert — durch 0,1—0,3 mm Goldfilter unschädlich zu machen. In der Tat gelangen bei 0,3 mm Goldfilter nur noch die härtesten Betastrahlen sowie die Gammastrahlen ins Gewebe, während 99 % der ursprünglichen Betastrahlung ausgeschaltet werden. Versuche ergaben, daß die biologische Wirkung einer mit einem Millicurie gefüllten Radoncapillare erreicht wird durch einen 2 Millicurie Radiumemanation enthaltenden, mit Gold gefilterten „implant". Die Nekrose in der Umgebung der Goldnadeln, welche im Gewebe verbleiben können, ist sehr gering, etwa 60 % geringer (Berven) als jene bei den „bare tubes".

Während in den amerikanischen Kliniken die soeben beschriebene Methode fast ausschließlich verwendet wird, benutzt das Pariser Radiuminstitut Nadeln, die Radium in Substanz enthalten und aus Stahl, Platiniridium oder Platin, wie schon ausgeführt, bestehen und praktisch nur eine reine Gammastrahlung durchlassen. Die Länge der neuerdings fabrizierten Nadeln ist den jeweiligen Zwecken entsprechend verschieden; sie schwankt zwischen 1 und 2 cm, der Inhalt beträgt 10—15 mg Radiumelement. Die Nadeln werden in einem Abstande von 0,8—1 cm voneinander in und um den Tumor eingespießt. Hierdurch wird eine gleichförmige Durchstrahlung des ganzen Tumorgebietes erreicht, wobei die Elektivität der Gammastrahlung Schädigungen des gesunden Gewebes ausschließt (s. Abb. 2538). Die Bestrahlungszeit variiert zwischen 3 oder 4 bis zu 10 oder 12 Stunden.

Es muß hier noch auf die Verwertung einer anderen radioaktiven Substanz, des eingangs besprochenen Thorium X, zur intratumoralen Behandlung hingewiesen werden, weil in Deutschland die erfolgreiche Radoncapillarenbehandlung mangels einer genügenden Menge von Radium zur Herstellung der Emanation vorläufig kaum durchführbar ist.

Schon 1913 versuchte Lazarus, das Thorium X therapeutisch zu verwenden, und gebrauchte es in entfernbaren Metallcapillaren, welche die schädliche weiche Strahlung wegfiltrierten.

Es ist das Verdienst Halberstaedters, das Thorium X, das radioaktiv (Halbwertszeit, Aktivitätsdauer und Strahlenemission des aktiven Niederschlags) der Radiumemanation sehr ähnlich ist, als Ersatz für die Capillarentherapie herangezogen und so umgeformt zu haben, daß es in Gestalt von kurzen, 0,4 mm dicken Drahtstäbchen zur intratumoralen Therapie benutzt werden kann. Die zuerst von Halberstaedter in gemeinsamer Arbeit mit Wolf hergestellten Nacktstäbchen (ungefiltert) erzeugten ebenfalls Nekrosen. Deshalb versahen die beiden Autoren die Thoriumstäbchen in Anlehnung an die schon geschilderte Technik Faillas mit Goldhülsen von 0,3 mm Wanddicke. Die Form der Stäbchen und der Goldhülsen (Nadeln) ist aus den Abb. 2539—2541 ersichtlich. Sie werden mit verschieden starker Ladung, im allgemeinen mit 0,5 Millicurie pro Zentimeter Länge, ferner mit Ösen und Halte- bzw. Leitfaden geliefert. Der eine Faden dient zum Festnähen der Nadel, nachdem sie mit einem von Halberstaedter angegebenen Instrument eingeführt ist, der andere erleichtert das Aufsuchen derselben.

Abb. 2538. Sagittalschnitt der Zunge, die Implantation der wieder entfernbaren „Platinum Radon seeds" zeigend. (Nach Muir.)

Neuerdings verwendet Halberstaedter stumpfe, geschlossene, 1 cm lange, gefilterte Stäbchen, welche den Muirschen Platincapillaren nachgebildet sind; statt aus Platin von 0,3 mm Dicke besteht die Capillarwand aus 0,3 mm starkem Gold, ist außerdem auf der einen Seite zugespitzt, am anderen Ende mit einem Haltefaden armiert.

Für die Dosierung ist von Wichtigkeit, daß 1 Millicurie Thorium X bis zum Erlöschen seiner Aktivität 132,4 Milligrammstunden Radiumelementäquivalent aussendet.

Selbstverständlich muß die Hautstelle, an welcher die Spickung erfolgen soll, gereinigt, desinfiziert und anästhesiert werden. Da Jodtinktur die Strahlenempfindlichkeit der damit bestrichenen Partie erhöht, wird nach Simons Vorschlag Dijozol verwandt.

In diesem Zusammenhang muß noch die Radiumchirurgie gestreift werden, welche bestrebt ist, tiefliegende Tumoren durch operative Eingriffe einer möglichst wirksamen Radiumtherapie zugänglich zu machen, die allein oder in Kombination mit der Fernbestrahlung erfolgen kann. Die Radiumchirurgie hat die Grenzen der Radiotherapie beachtenswert erweitert und spielt heute in der Strahlenbehandlung von Tumoren des Rachens, des Kehlkopfs, des Uterus, der Blase, der Prostata und des Rectums eine wichtige Rolle. Die Radiumchirurgie ist besonders von Bayet im Brüsseler Radiuminstitut ausgebaut worden.

Die Dosierungsfrage bei der vorstehend kurz geschilderten sog. Starkbestrahlung mit radioaktiven Substanzen hat noch keine ganz befriedigende Lösung gefunden. Bis heute gibt es auch kein Meßinstrument, mit welchem die jeweils vom Körper ab-

Abb. 2539[1]). Selbstphotographie eines Nacktstäbchens; die Abbildung zeigt die gleichmäßige Verteilung der strahlenden Substanz im Stäbchen.

Abb. 2540. Mit 0,1 mm Gold gefiltertes Thorium-X-Stäbchen.

Abb. 2541. Thorium-X-Stäbchen, mit 0,3 mm Gold gefiltert, in Nadelform mit Halte- und Fixationsfäden.

sorbierte Strahlenenergie genau bestimmt werden könnte. Vielleicht lassen sich die noch bestehenden Schwierigkeiten durch eine internationale Normierung des radioaktiven Materials, der Träger, Filter usw. beseitigen. Die Dosiseinheit für die lösliche Form des Thorium X ist die elektrostatische Einheit (e. s. E.); seine unlösliche Verwendungsform (z. B. die Thorium-X-Stäbchen) wird nach Millicuries dosiert. Das Millicurie (mc) bzw. Curie gilt als Einheit für die Radiumemanation, in Frankreich auch für das Radium. Ein Curie ist dabei die Strahlung einer Menge Radiumemanation, welche sich mit 1 g Radium im radioaktiven Gleichgewicht befindet. Regaud berechnet die absorbierte Strahlenenergiemenge nach der Millicuriezahl der im Radiumträger zerfallenen Emanation (millicuries détruits = mcd), die pro Quadratzentimeter wirksam war.

Die zur Zeit gebräuchlichste Dosierungsmethode ist die nach Zeit und Milligrammelement (Milligrammelementstunde). Als Grundlage der Aktivitätsbewertung der einzelnen radioaktiven Substanzen gilt dabei die Aktivität des Radiumelements, welche für die verschiedenen Radiumsalze berechnet werden kann, auch für das Mesothorium, dessen Aktivität nicht nach seinem Gewicht, sondern nach der strahlenäquivalenten Menge eines Radiumsalzes bemessen wird. Die Gewichtsangaben für die einzelnen Präparate erfolgen also immer umgerechnet auf die Aktivität einer strahlenäquivalenten Menge Radiumelement. Die biologische Wirkung eines Präparates kann auch nach der Bestrahlungsdauer bestimmt werden, welche notwendig ist, um eine

[1]) Abb. 2539—41 aus Handb. d. Haut- u. Geschlechtskrankheiten 5 (1929).

Hautreaktion zu erzeugen. Auf weitere Einzelheiten der Dosierungsfrage, welche zum Teil noch umstritten ist, kann hier nicht eingegangen werden.

Indikationen. Von den sehr zahlreichen Anzeigen zur Behandlung mit radioaktiven Substanzen interessieren hier nur jene bei Erkrankungen des zahnärztlichen Fachgebietes. Eine wichtige Rolle spielt die Radiumtherapie bei der Behandlung bösartiger Tumoren der Mundhöhle. Sie wird hier entweder in Kombination mit der Operation (Vor- und Nachbestrahlung) oder bei inoperablen, vorgeschrittenen Formen ausschließlich angewandt. Durch die Nachbestrahlung ist die Rezidivzahl der operierten Fälle stark verkleinert worden.

Ferner sind Angiome, Naevi, Keloide, resistente Lupusknötchen, Eptheliome und Epuliden erfolgreich behandelt worden. Bei Epuliden scheint die Operation mit Nachbestrahlung zweckmäßiger zu sein.

Dauererfolge wurden auch erzielt durch Radium- oder Mesothoriumbestrahlung der Leukoplakie.

Levy hält auf Grund seiner Erfahrungen die Radiumbehandlung auch für angezeigt bei akuter und chronischer Periodontitis (Granulom und Cyste). Die Wirkung der Radiumstrahlen entspricht bei der akuten Periodontitis etwa dem Effekt der Röntgenstrahlen.

Zum Abschluß seien von den anderen Anwendungsformen der radioaktiven Substanzen nur erwähnt die Injektion radioaktiver Stoffe und die Behandlung mit radioaktiven Salben. Neuerdings wird auch in der Zahnheilkunde von einigen Autoren (Jugel, Chaim) die Schwachbestrahlung mit Radium-Kieferkompressen „Radiogen" bei Schwellungen der Weichteile, bei postoperativen Schmerzen, Wundinfektionen und vor allem bei Neuralgien empfohlen. Jugel haben sich die Kompressen als ausgezeichnetes Hilfsmittel bei der Paradentosenbehandlung erwiesen. Die Radiumkompresse enthält — in einem Kissen verteilt — die radioaktive Substanz und ist in Gummistoff eingenäht. Verfasser hat die Wirkung der Kompresse mit dem nötigen Mißtrauen bei neuralgiformen Schmerzen verschiedener Lokalisation und bei zwei Fällen mit entzündlicher Affektion des Kiefergelenks anwenden lassen. Fast in allen Fällen, auch bei den Kiefergelenkschmerzen, wurde von den Patienten eine auffallende Schmerzlinderung behauptet. Zur Prüfung der radioaktiven Strahlung fertigte Verfasser nunmehr die in der Abb. 2542 wiedergegebenen Radiogramme an. Eine ähnliche photochemische Wirkung wiesen auch die Radiophanampullen (Atophannatrium und Radiumchlorid) auf. Über beide Präparate müssen weitere Erfahrungen gesammelt werden.

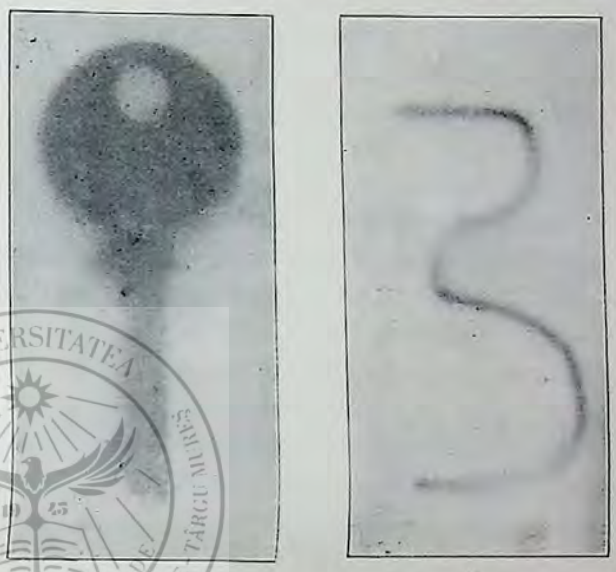

a b

Abb. 2542. Radiogramme einer Kieferkompresse „Radiogen". (a = 24 Std. b = 65 Std. Einwirkung.)

Literatur: Apffelstaedt, Dtsch. Mschr. Zahnheilk. **1927**, 865. — Bayet, Ref.-Festschr. **1925**, 289. — Becker, Vjschr. Zahnheilk. **1922**, 459. — Bervenim Handbuch der gesamten Strahlenheilkunde, Biologie, Pathol. und Therapie von Lazarus, **2**, 3. Lieferung (Bergmann). — Blessing und Weissenfels, Fortschr. Zahnheilk. **1927/28**. — Freer, Arch. Laryng. **33**. — Gudzent, Die Radiumtherapie, Methoden und Aussichten. (Steinkopff 1929.) — Halberstaedter, Z. Krebsforsch. 27, H. 1, 2 (1928). — Heiner, Med. Klin. **1928**, 735. — Jugel, Dtsch. zahnärztl. Wschr. **1930**, 523. — Klein, Z. Stomat. **1921**, H. 12. — Kumer und Wolf, Z. Stomat. **1926**, 12 u. Wien. klin.

Wschr. **1927**, 57. — Kuznitzky und Guhrauer im Handb. d. Haut- u. Geschl.-Krankh. von Jadassohn, Lichtbiologie u. Therapie usw. (Springer 1929.) — Lazarus, Med. Klin. **1927**, 309; Z. Rdsch. **1927**, 819; Korrbl. **1928**, 28; Z. ärztl. Fortbildung **1928** (14) 477. — Lassueur, Ref. Dtsch. Mschr. Zahnheilk. **1928**, 475. — Leist, Z. Stomat. **1927**, 1209. — Levy, Z. Rdsch. **1921**, Nr 24; **1924**, Nr 20; Korrbl. **1930**, 213; Z. Rdsch. **1930** Nr 18, 19, 22. — Logan, Ref. Dtsch. Mschr. Zahnheilk. **1930**, 258. — Leix, Fortschr. Zahnheilk. **2 I**, 554. — Lüscher, Schweiz. med. Wschr. **1928**, 69. — Matti, Schweiz. med. Wschr. **1927**, 1113. — Menegaux, Ref. Fortschr. Zahnheilk. **1929**, Lit.-Arch. 805. — Palumbo, Ref. ebenda **1925**, Lit.-Arch. 290. — Perthes, Arch. klin. Chir. **1921**. — Rapp, Strahlenther. **10**, 1. — Regaud, Med. Klin. **1929**, 624. — Rose und Howkins, Brit. dent. J. **50**, 817—824, 859—62; Ref. Mschr. Zahnheilk. **1930**, 800. — Rosenberg, Korresp.bl. Zahnärzte **1925**, 3 u. Z. Rdsch. **1930**, Nr 10. — Salinger, Amer. dent. Surgeon **1927**, 567. — Schmiegelow, Arch. Laryng. **33**. — Sommer, Marle, Lexikon d. ges. Ther. **2**. — Sticker, Z. Rdsch. **1915** Nr 27/28 u. Strahlenther. **10**, H. 2. — Walkhoff, Korrbl. **1928**, 30 (H. 10). — Weil, Ref. Fortschr. Zahnheilk. **3 II**, 460. — Werner, Lehrb. Strahlenther. **2** (Urban u. Schwarzenberg 1925). — Werner, Dtsch. Zahnheilk. **1928**, H. 71. — Wetterer, Handb. d. Röntg.- u. Rad.-Ther. (München 1919). — Wolf, Z. Stomat. **1926**, 9.

Schmidhuber.

Ranula (rana = Frosch), Fröschleingeschwulst, Bezeichnung für eine den Mundboden (wie beim Frosch) vorwölbende Geschwulst, insbesondere für eine Cyste der Unterzungenspeicheldrüse, für die der Name heute allein reserviert ist. Es handelt sich fast stets um Retentionscysten.

Rassenunterschiede (der Schädelform, Kiefer und Zähne einschl. Konstitutionstypen). In der morphologischen Beurteilung der menschlichen Erscheinung sind an sich durchaus verschiedene Betrachtungsarten möglich. Die Entwicklung der anatomischen Wissenschaft kennzeichnet sich dabei durch das starke Bestreben einen Normalzustand zu finden und darzustellen und die Abweichungen von ihm als Variationen zu beschreiben. Diese Normvorstellung ist aus dem häufigsten Vorkommen einer bestimmten Ausbildungsweise abgeleitet. Aber kein Individuum entspricht ihr völlig als Ganzes und in allen Teilen. Sie betrifft also ein Gedachtes, besteht nur als Idealisierung und kann unmöglich die Fülle aller formalen Befunde nach jeder Hinsicht begreifen und deuten. Als dann die vergleichend-anatomische Methode mit ihrer genetischen Betrachtungsweise in den Vordergrund des Interesses rückte, glaubte man in der Beurteilung der Form als geschichtlich Gewordenes eine sichere und eindeutigere Basis für die Beurteilung der Formerscheinungen überhaupt gefunden zu haben. So wertvoll auch die genetische Betrachtungsweise ist, es muß zugegeben werden, daß auch sie ihre Grenzen hat und über diese hinaus nichts Bestimmtes auszusagen vermag. Dasselbe gilt daher auch für die anthropologische Beurteilung, welche die Menschheit nach Rassen gliedert und die Formerscheinungen mit der Rassenzugehörigkeit in Zusammenhang setzt. Ihr Vorgehen stützt sich auf die einfache Feststellung, daß jedes lebende Wesen Vorfahren hatte und Nachkommen zeugen kann, und daß die genetisch nahe Verbindung in Familien, Familiengruppen, Rassen und Arten sich in einer größeren allgemeinen Ähnlichkeit der Formen bei den zugehörigen Individuen spiegelt. Auch sie gibt ohne weiteres zu, daß die Schwankungsbreite der individuellen Variation sehr groß ist, sucht deren Einzelerscheinungen aber nach Möglichkeit auf die Mischung der Gene und die Reaktion auf Umweltseinflüsse (Peristasewirkung) zu beziehen. Mit ihrer Aufstellung von sog. Rassemittelwerten geht sie ähnliche Wege wie die Anatomie mit ihrem Normbegriff. Wieder anders ist die Stellung der Konstitutionslehre, welche gerade das dem Individuum Eigene, die spezifische Wuchsart und Reaktionsweise stärker beachtet und in der wechselnden Proportionierung, dem Mehr oder Weniger an Masse und Reaktionsvermögen, der ausgesprochen individuell gearteten, unter innerer und äußerer Beeinflussung stehenden Merkmalskombination das Entscheidende sieht. Dabei ist es für sie im Grunde gleichgültig, ob ein Zustand sich von vornherein als ererbt manifestiert oder ob er erst

im Laufe des Lebens zustande kommt. Um sich nicht im Unendlichen zu verlieren, wird sie zur Zusammenstellung nach Konstitutionstypen gedrängt, wobei ihr Einteilungsschlüssel ein völlig anderer ist als jener der Anatomie und Anthropologie. Die Konstitutionslehre, soweit sie hier überhaupt in Betracht kommt (denn sie beschäftigt sich noch mit vielen Fragen, die jenseits der morphologischen Sphäre liegen), will an sich gegen die Berechtigung der anatomischen und genetischen Betrachtungsweise nichts aussagen, aber ihre Erkenntnisse warnen vor einer Überspannung jener anderen Anschauungsrichtungen und deuten darauf hin, daß das Arbeiten mit Normalbefunden und Rassenmitteln nicht unwichtige Tatsachen mehr oder minder vernachlässigt, die für die Gesamtbeurteilung zweifellos auch große Bedeutung haben.

Diese verschiedenen Betrachtungsarten beziehen sich auf denselben Gegenstand, die menschliche Physis. Ihre Erkenntnisse schneiden sich mannigfaltig, liegen aber nicht in gleichen Ebenen und sind daher nicht ohne weiteres miteinander in vollen Einklang zu bringen. Es wird je nach der Ausgangsbasis und dem beschrittenen Weg die Einsicht eine andere werden. Gefährlich wird es, wenn eine oder die andere Forschungsrichtung für sich das Primat fordert und die auf anderen Wegen gewonnenen Erkenntnisse gering achtet oder völlig negiert. Wir wünschten natürlich ein größeres Ineinanderverarbeiten aller gesicherten Tatsachen, müssen aber zugeben, daß für ein einheitlicheres Erfassen auf Grund einer vollkommen gleichmäßigen Beachtung aller wertvollen Ergebnisse aus den verschiedensten Teilrichtungen, die Zeit noch nicht gereift erscheint. Einerseits ist die Konstitutionslehre, obgleich bei geschichtlicher Betrachtung kein ausschließliches Kind der Gegenwart, in ihrem Ausbau den anderen Richtungen gegenüber noch weit zurück, ja kaum über tastende Anfänge hinaus gelangt, andererseits ist das Zeiturteil über die Bedeutung der Erbgebundenheit noch zu sehr von der älteren Anschauung beherrscht, wonach „Zustände" sich vererben sollen, während sich in Wirklichkeit nur Anlagen, Potenzen, Responsivitäten vererben, so daß sich in jeder Formerscheinung Phänotypus und Genotypus in noch keineswegs geklärter Bindung kombiniert. Daher besteht noch Unklarheit über den Anteil und die Bedeutung der individuellen Selbstgestaltung der Form, die Beeinflußbarkeit derselben durch endogene Faktoren (z. B. innere Sekretion) und äußere Bedingungen (Peristase), so daß noch viel Aufklärungsarbeit geleistet werden muß, ehe wir alle die Gestaltung bedingenden Umstände und die das Werden bestimmenden Faktoren richtig in ihrem gegenseitigen Verhalten werden abschätzen können.

Wir beginnen mit der Darstellung der **Konstitutionsunterschiede**, und zwar nicht, weil wir sie damit als an erster Stelle bedeutsam erachten, sondern um bei den Ausführungen über die Rassendifferenzen Wiederholungen zu ersparen. Die Fassung des Konstitutionsbegriffes ist noch keineswegs einheitlich. So oft auch bei der Betrachtung des Konstitutionellen die Vorstellung einer Erbgebundenheit mitspielt, die Betrachtungsweise z. B. der Wuchsform ist durchaus phänomenologisch. Daß Phänotypus und Genotypus sich aber keineswegs zu decken brauchen, ist eine der wichtigsten Erkenntnisse der Vererbungslehre. Wir lassen die Frage nach dem Grad der Erbgebundenheit in der konstitutionellen Erscheinung hier außer Betracht und verstehen unter Konstitutionstypen Individuengruppen mit allgemeiner Übereinstimmung im spezifischen Gesamthabitus. Diese Typen lassen sich besonders insoweit verhältnismäßig leicht aufstellen als sie über die Norm hinausgehen bzw. unter ihr bleiben (über- und unterwüchsiger Typus), und zwar entweder in bezug auf die Erscheinung des Körpers als Ganzes und mit allen seinen Teilen oder nur in bezug auf größere Teil-

momente (Abkömmlinge bestimmter Keimblätter, einzelne Organsysteme oder Gewebe, einzelne einheitliche Funktionen). Je nach den für ausschlaggebend erachteten Kriterien werden diese Konstitutionstypen recht verschiedenartig sein können. Hier kommen nur jene in Betracht, welche die Wuchsform des Kopfskelettes oder die Ausbildung des Zahnsystems betreffen. Die Abgrenzung gegenüber den pathologischen Verbildungen, die natürlich auch oftmals konstitutionell beeinflußt sind, ziehen wir enge und beschränken uns nur auf das Wesentlichste. Konstitutionstypen nach der allgemeinen Wuchsart hat man schon recht viele unterschieden und mit einer geradezu verwirrenden Fülle von Benennungen belegt. Besondere Bedeutung kommt dabei einem langwüchsigen schlanken und einem kleinwüchsigeren gedrungenen Körperbau zu, welche beiden Wuchsformen mit Weidenreich als leptosomatischer und eurysomatischer Typus bezeichnet sein sollen. Sie sind in extremer Ausbildung leicht auseinanderzuhalten, Jedem bekannt, bei beiden Geschlechtern zu finden und anscheinend durch alle Rassen durchgängig. Der erstere ist schon im Kindesalter durch große Magerkeit und Zartheit auffällig, meist schießen die Leptosomatiker in der Pubertätszeit rasch auf. Auch der andere kann durch genaue Messungen der Körperproportionen schon frühe festgestellt werden, entfaltet aber seine auffälligen Merkmale wesentlich langsamer und seine Neigung zu starkem Fettansatz meist erst nach dem 30. Lebensjahr. Daneben gehen eine ganze Reihe von Merkmalen anderer Art einher, wodurch sich die beiden Typen in den als rein erachteten Fällen scharf unterscheiden. Daher sind mehr oder minder als für die Leptosomatiker kennzeichnend auch jene Benennungen beliebt, die von einem asthenischen, respiratorischen, makroskelen, mikrosplanchnischen, hypotonischen oder hyperontomorphen (überwüchsigen) Typus sprechen, indessen sich die Vorstellung Eurysomatiker wenigstens einigermaßen mit jener eines apoplektischen, pyknischen, digestiven, brachyskelen, makrosplanchnischen, hypertonischen oder hypontomorphen (unterwüchsigen) Typus deckt. Aber es ist völlig ausgeschlossen, etwa alle Menschen in dem einen oder anderen der beiden Typen unterbringen zu wollen. Immer wird nur eine bestimmte Zahl, oft eine kleinere oder größere ihnen entsprechen und auch dann nur Wenige in sämtlichen charakteristischen Merkmalen des Typus, viel öfter nur in gewissen. Die Konstitution der meisten Menschen ist nach der Typenlehre diejenige einer mehr oder weniger ausgesprochenen Legierung aus den Merkmalen der einzelnen Wuchstypen. Eine zweifellos nicht ebenso bedeutsame Rolle, wie sie den beiden Hauptwuchsformen zugebilligt werden muß, ist zwei anderen Wuchsarten zuzumessen, die man als den muskulären (athletischen) Typus und als den cerebralen Typus bezeichnet hat. Der erstere weist eine sehr starke Ausbildung des gesamten Bewegungsapparates, besonders auch kräftige Körpermuskulatur auf, zeigt öfters recht harmonische Ausbildung der Proportionen und entspricht dann mehr oder minder dem Idealtypus der gedachten Norm, aber er kann auch auf der Basis einer leptosomatischen, noch öfters einer eurysomatischen Konstitution sich entfalten. Das letztere gilt auch vom cerebralen Typus, der sich durch besondere Größe des Hirnschädels namentlich in der Breitenrichtung, bei verhältnismäßig sehr stark entwickeltem Kopf (dem Rumpf gegenüber), auszeichnet, wennschon er sich besonders gern mit Brachykephalie verknüpft. Die beigefügte Abbildung nach Thooris drückt in absichtlich etwas übertriebener Darstellungsweise die hervorstechendsten Merkmale der vier Typen nach der Auffassung der neueren französischen Autoren aus. Die gänzlich verschiedene Kopf- und Halsform wird dadurch einigermaßen klar. Der Gesichtsschnitt — für manche Forscher gilt er geradezu als eine Art konstitutionelle Visitenkarte — ist bei dem respiratorischen Typus rautenförmig, d. h. in der Kinn- und Stirngegend dem hohen und breiten Mittelgesicht gegen-

über verschmälert, beim digestiven und cerebralen Typus läßt sich von einem mehr dreieckigen Gesichtsschnitt sprechen mit großer unterer Breite beim ersteren, mit großer oberer beim letzteren, indessen die allgemeine Kontur des Gesichtes beim muskulären Typus mehr ausgesprochen rechteckig erscheint. Dabei nehmen die Franzosen als Ursache für die Entstehung dieser Typen ausgesprochene Umweltsbeziehungen an und denken an eine formgestaltende Prävalenz, sei es der Atmungs- oder Verdauungswerkzeuge, der Körpermuskulatur oder des Gehirns, woraus ja auch die Benennung ihrer Typen hervorgeht. Dagegen kann mancherlei eingewandt werden, aber für die Schulung des Auges zur Erkennung typischer konstitutioneller Unterschiede im Kopf- und Halsbereich ist die Darstellungsweise recht wertvoll. Allerdings deckt sich der ausgeprägte Leptosomatiker nicht vollkommen mit dem Type respiratoire, denn für ersteren ist eine besonders große Länge und namentlich Breite bloß des mittleren Gesichtsabschnittes durchaus nicht die Regel. Frauen neigen im allgemeinen eher mehr zum eurysomatischen Typus, so daß sich hier dasselbe wiederholt,

Type respiratoire. Type digestiv. Type musculaire. Type cérébral.

Abb. 2543. Gesichtschnitt bei den hauptsächlichen Wuchstypen nach Thooris. (Umzeichnung aus Weidenreich.)

was die Anthropologie mit der stärkeren Neigung des an sich ja durchschnittlich kleineren Weibes zur Brachycephalie beschreibt.

Die Hauptunterschiede im Formenverhalten des Kopfes und damit auch des Schädels bei den beiden Haupttypen sei nach Weidenreich in der Zusammenstellung auf S. 2402 angeführt.

Die Typendiagnose würde bei Anwendung der Kretschmerschen Konstitutionsformen teilweise etwas anders lauten, aber da dort weniger Gewicht auf ausschließlich morphologische Besonderheiten, denn auf die Korrelation zwischen morphologischer und psychischer Konstitution gelegt ist, kann nicht näher darauf eingegangen werden. Man sei sich immer klar, daß alle Konstitutionsschemata noch sehr vorläufigen Charakter tragen. So gilt auch die Kombination zwischen Langgesicht und Langschädel, Breitgesicht und Breit-Rundschädel nur sehr cum grano salis. Es ist den Anthropologen seit langem klar, daß die Wuchsform des Gesichtsschädels durchaus nicht in engster Bindung an jene des Gehirnschädels gekettet ist. Die Langgesichter mit ihrem im allgemeinen weniger massiven Schädelbau, der also eher zu graciler Ausführung neigt, und die Breitgesichter mit ihrem oft massig konstruierten Schädel (die wuchtigsten Formen im Knochenbau des Schädels trifft man übrigens nicht selten bei mehr oder minder athletischem Wuchstypus) können ebensowohl, wenn auch nicht in gleicher Häufigkeit bei dolicho-, meso- und brachycephalem Hirnschädel gefunden

	Leptosomatischer Typus	Eurysomatischer Typus
Kopfform	lang, schmal	kurz, breit
Gesichtsschnitt	längsoval	kreisförmig (Vollmondgesicht)
Längenbreitenverhältnis des Gesichtes	leptoprosop, Index über 88	euryprosop, Index unter 84
Stirn	schmal, hoch	breit, niedrig
Augenbrauenbogen	geschwungen	flach, gestreckter
Augenabstand	gering	weit
Augenöffnung	weit	mehr geschlitzt
Augenhöhleneingang	rund, hoch, Index (am Schädel) über 85	eckig, niedrig, Index (am Schädel) unter 76
Nase	vorspringend, lang, schmal, Rücken gerade oder konvex (Adlernase), leptorrhin, Index (am Lebenden) unter 70.0	flach, kurz, breit, Rücken gerade oder konkav (Stumpfnase), chamaerrhin, Index (am Lebenden) über 85,5
Wange und Jochbein	weniger ausgeprägt	stark ausladend
Zahnbogen	lang, schmal	breit, hufeisenförmig
Gaumen	lang, schmal, hochgewölbt (?)	kurz, breit, flach
Mund	klein	groß
Lippen	gewulstet	dünn
Kinn	spitz, schmal	abgerundet, breit
Hals	lang, dünn	kurz, breit

werden. Das spricht scheinbar gegen die durchgängige Bedeutung der konstitutionellen Typen im Gesichtsschnitt und für die anthropologische Auffassung, wonach der Hirnschädel zur Feststellung von Rassenunterschieden viel geeigneter sei. Aber im Grunde prägt sich darin nur die Tatsache aus, daß die Formbestimmung des Oberschädels, die wesentlich vom Gehirnwachstum abhängig ist, und jene des Gesichtsabschnittes, wo viel zahlreichere Einzelfaktoren bei der Selbstgestaltung im Laufe der Ontogenie mitspielen (an erster Stelle Kieferwerkzeuge, dann aber immer auch Orbitalorgane und Atmungsapparat um nur das Wichtigste zu nennen), unter recht verschiedenartigen einzelnen Umständen ihren inneren Ausgleich in der Gesamtkonstruktion des Kopfgerüstes finden können. Wenn die Rassenanthropologie daher dem Verhalten des Gesichtsteiles am Schädel nicht ebenso großes Gewicht beizulegen pflegt wie dem Hirnschädelverhalten, so findet das seine Begründung in der stärkeren Variabilität des ersteren aus konstitutionellen und wohl auch funktionellen Gründen. Unseres Erachtens ist selbstverständlich auch im Hirnschädelverhalten das konstitutionelle Moment wirksam, wenn es sich hier auch weniger markiert als im Verhalten des Gesichtsschädels das rassenmäßige Moment, neben dem hier das konstitutionelle oft noch stärker hervorsticht. Weidenreich gibt auf S. 126—128 seines instruktiven Buches über Rasse und Körperbau eine sehr auffällige Zusammenstellung von Schädeln, die bei gänzlich heterogener Rassenzugehörigkeit im Gesichtsschnitt die größte Übereinstimmung zeigen und weist damit die große Bedeutung des konstitutionellen Verhaltens im Gesichtsschädelbau nach, worauf hier nachdrücklich hingewiesen sei.

Im allgemeinen besteht dennoch zwischen Kopf- und Körperwuchs eine gewisse, wenn auch keineswegs vollkommene Harmonie, aber die Legierungen sind auch am Kopf durchaus häufig festzustellen und können ihn entweder als Ganzes dem übrigen Körper gegenüber unproportioniert erscheinen lassen oder ihn in der

Zusammensetzung aus seinen Teilabschnitten mehr oder weniger atypisch ausgeführt zeigen.

Wieweit das innersekretorische Moment für das Zustandekommen der hauptsächlichen Wuchstypen verantwortlich zu machen ist, welche Blutdrüsen durch ihre Säfte dabei besonders wirksam sind, ist noch nicht erwiesen. Aber es gibt einen konstitutionellen Spezialtypus, den man den akromegaloiden Habitus nennt, der auf einer gesteigerten Tätigkeit des Vorderlappens der Hypophyse beruht und eine recht deutliche Annäherung an das Krankheitsbild der echten Akromegalie hervorgehen läßt. Bei hochgewachsenen grobknochigen Menschen fallen dann ein mächtiger stark vorragender Unterkiefer, starke Arcus zygomatici und große Weitheit der pneumatischen Höhlen am Schädel auf, während die Nase plump und dick und die Lippen stark wulstig sind. Auch die Hände können schon etwas tatzenartiges an sich haben. Mitunter sieht man einzelne Erscheinungen dieser hyperpituitären Konstitution im Pubertätsalter nur vorübergehend auftreten. Daraus also ist zu schließen, daß einem genaueren Durchforschen der hormonalen Wirkungen für das Verstehen der Wuchstypen noch größere Bedeutung zukommen mag als wir sie bis heute erkannt haben. Unterfunktion der Nebenschilddrüsen wird mit herabgesetztem Kalkstoffwechsel in Zusammenhang gebracht (Schmelzhypoplasien, rachitische Kiefer), Unterfunktion der Thyreoidea soll Verlangsamung des Zahndurchbruches zur Folge haben. Unzweifelhaft ist auch der Einfluß der Genitalhormone auf den Skeletwuchs; bei Unterfunktion kann eunuchoider Hochwuchs bisweilen mit auffälliger Größe der oberen Mittelincisiven entstehen; bei Überfunktion und Frühreife tritt nach gesteigerter Wuchsperiode überfrühes Sistieren des Wachstums auf. In allen solchen Fällen ist aber die essentielle Bedeutung einer bestimmten Blutdrüse wegen der weitgehenden Koppelung des gesamten hormonalen Systemes noch nicht endgültig gesichert.

Es ist durchaus wahrscheinlich, daß umfangreiche Untersuchungen über das konstitutionelle Moment im Kieferwachstum, dem Zahndurchbruch, dem Zahnwechsel noch unerwartete Zusammenhänge aufzudecken vermögen, aber es muß gefordert werden, daß solche mit allen Kautelen sorgfältigster Beobachtung und zielsicherer Experimentierung an Tieren durchgeführt werden. Es fehlt gerade auf dem zahnärztlichen Gebiet hier noch stark an folgerichtigem Handeln. Mit isolierten Einzelbeobachtungen und spekulativen Seitensprüngen aber kann kein wertvoller Fortschritt erreicht werden.

Rassenunterschiede. Man gliedert die Hominiden der Gegenwart meist in Rassen (Haupt- und Unterrassen), hält also an der alten Linnéschen Auffassung einer rezenten Menschenart (Spezies) fest. Dagegen werden die fossilen Hominiden zum Teil als selbständige Arten (Homo heidelbergensis, H. primigenius) aufgefaßt. Vielfach wünscht man jedoch die außerordentlich schwierige Frage, wo die Grenzlinie zwischen Hauptrassen und Spezies zu ziehen sei, völlig zu umgehen und bringt dann auch für den diluvialen Menschen in der Namengebung durch das Beiwort nur die Herkunft, den Fundort zum Ausdruck.

Der diluviale Mensch. Was wir über die Schädelform, Kiefer und Zähne der nach heutiger Auffassung ältesten Hominiden wissen, ist verhältnismäßig wenig. Die Zahl dieser Funde ist gering, die erhaltenen Teile sind oft recht fragmentarisch. So kommt es auch, daß nicht für alle Funde sicher festzustellen ist, ob sie mit Recht den Hominiden zuzuzählen sind oder zu unter den rezenten Anthropomorphen nicht mehr auftretenden Anthropoiden gehören. Das gilt von dem berühmten Schädeldach aus Java, das unter dem Namen Pithecanthropus erectus gewaltiges Aufsehen gemacht hat und nach manchen Autoren auch von dem Unterkiefer von Piltdown

(in Sussex), an dessen Hominidennatur einzelne festhalten, während andere sie bestreiten. Aber über einen wichtigen Fund, den des Unterkiefers von Heidelberg, der 1907 in den Mauerer Sanden gefunden worden ist, herrscht nur die eine Meinung, daß er nach dem Kronenrelief seiner Molaren und aus anderen namentlich die Zähne betreffenden Merkmalen unbedingt in die menschliche Reihe gehöre, obgleich die Formgestalt seines Unterkiefers viele äffische Merkmale aufweist. Der Fund entstammt dem ältesten Diluvium und steht vorläufig isoliert da, doch kommt er, wenn auch nicht in allen Einzelheiten, manchen Zuständen beim Neandertalmenschen aus dem mittleren Diluvium unzweifelhaft nahe. Der Kiefer ist plump und massig, völlig kinnlos, sein Körper lang und hoch und vor allem an der Basis breit und abgeflacht, der steil aufstrebende Ramus sticht besonders durch gewaltige Breite hervor. Im Gegensatz zu dem von den Menschenaffen bekannten Verhalten ist dagegen der Kiefer-, Alveolar- und Zahnbogen sehr schön gleichmäßig gerundet und der Abstand der beiden Kondylen voneinander im Verhältnis zur Unterkieferlänge recht groß. Die Größe seiner Zähne ist im Vergleich zu den Kiefermaßen keineswegs groß (wohl aber im Vergleich mit dem rezenten Menschen, wo ihre Dimensionen nur in Einzelfällen eben noch erreicht werden), steht aber stark über den Mittelmaßen der Gegenwart und in dem großen labio-lingualen Durchmesser aller Frontzähne in vollem Gegensatz zu dem Verhalten beim heutigen Menschen aller Rassen. Dabei sind die Wurzeln der Vorderzähne der Kieferrundung entsprechend stark nach rückwärts gekrümmt und an allen Zähnen die Pulpahöhlen und Wurzelkanäle auffallend weit. Der Größe nach differieren die drei Molaren wenig, der zweite ist etwas stärker als der erste und dritte, letzterer auf der linken Seite etwas kleiner als auf der rechten. Der Fünfhöckertypus der Molarenkrone mit dem sog. „Dryopithecusmuster“ ist vor allem an Molar 1 und Molar 3 sehr schön ausgeprägt. Alle Zähne haben im Kiefer gut Platz, hinter dem Weisheitszahn besteht noch ein Trigonum postmolare, und da der Kronenumriß der Molaren mehr rundlich-oval als rechteckig gestaltet ist, kommt es an den Approximalflächen nicht zu so breitflächiger Berührung wie meistens beim rezenten Menschen.

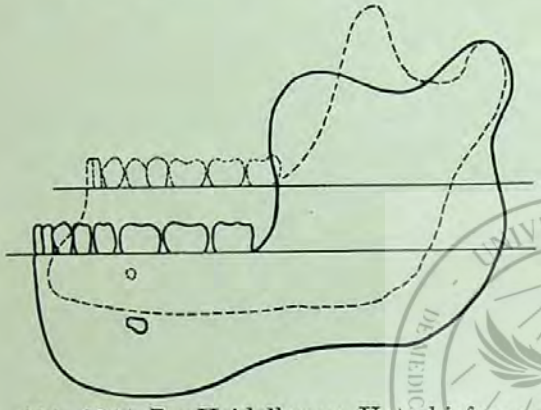

Abb. 2544. Der Heidelberger-Unterkiefer und jener eines rezenten Europäers (gestrichelt) so ineinander gezeichnet, daß sich die Kieferköpfchen decken und die Alveolarebenen parallel laufen. (Nach Walkhoff.)

Über den sog. Neandertalmenschen (auch Homo primigenius genannt) haben im Laufe der Jahre sich stark mehrende Funde, sei es von mehr oder minder fragmentarischer Art, sei es nahezu vollständiger Schädel (La Chapelle-aux-Saints, Le Moustier) und Skelette uns reichliche Aufklärung vermittelt. Die Namensbezeichnung dieses sehr wichtigen Formenkreises knüpft an den Fund der sog. Neandertalkalotte in einer Grotte zwischen Düsseldorf und Elberfeld (1856), ein lange Zeit umstrittenes und doch in seiner Formgestalt außerordentlich charakteristisches Schädeldach, an. Auch die Spyschädel (Funde bei Namur 1887) und vor allem die zahlreichen diluvialen Menschenreste aus Krapina in Kroatien (1889—1905) haben große Berühmtheit erlangt. Neuerdings treten fast jedes Jahr weitere Funde aus den verschiedenen Ländern des mittleren und südlichen Europas und z. T. auch Vorderasiens zu den alten hinzu, die bei mancherlei Unterschieden im einzelnen in der Hauptsache doch alle einem einheitlichen Formentypus zugehören. Die hervorstechendsten Merkmale der Neandertal-

rasse sind ein langer, die Größe des rezenten Menschen in dieser Richtung übertreffender, in der Basisbreite nicht nennenswert vom heutigen Verhalten abweichender, aber in der Höhenrichtung wenig entwickelter Hirnschädel[1]) mit fliehender Stirne[2]), also geringer Entfaltung des Stirnhirnes, mit kräftigen und langen Tori supraorbitales, mit weiten, oft rundlichen oder etwas mehr quergedehnten Orbitaleingängen, mit einer großen, ebensowohl hohen als breiten Apertura piriformis nasi und mit allgemeiner (Ganzgesichts-) Prognathie der Kiefer, die dem Gesichtsteil das Aussehen einer kurzen rundlichen Menschenschnauze verliehen haben muß. Am Unterkiefer ist die schöne gleichmäßige Rundung des Heidelbergers schon einer gewissen Abflachung der Vorderfläche im Symphysengebiet gewichen und viele Fälle zeigen schon die Zeichen der Bildung eines sog. Negativkinnes. Zahnbogen, Zahnform und Zahngröße unterscheiden sich von dem altdiluvialen Verhalten kaum, so daß Walkhoff, der sich stark bemüht hat, die Unterschiedlichkeiten gerade der Kieferwerkzeuge in den verschiedenen Abschnitten der Diluvialperiode herauszuarbeiten, zu der Vorstellung kam, daß zwar von einer relativen, in dorsaler Richtung erfolgten Kieferverkürzung, nicht aber von einer allgemeinen Zahnreduktion gesprochen werden dürfe. So wenigstens für die meisten Funde. Doch zählt man auch einzelne Fundstücke zur Neandertalrasse, die schon etwas abweichender sich verhalten, wie vor allem die Ehringsdorfer Unterkiefer, wo eine deutliche Reduktion der Weisheitszähne und eine alveoläre Prognathie der Frontzähne darauf hinweisen, daß die Zahnreihe bei der Größe der Zähne im Vergleich zu dem etwas verkürzten Kiefer schon gewisse Schwierigkeiten im Kampf um den Raum gefunden hat. Das Trigonum postmolare ist bei allen Neandertalern verschwunden.

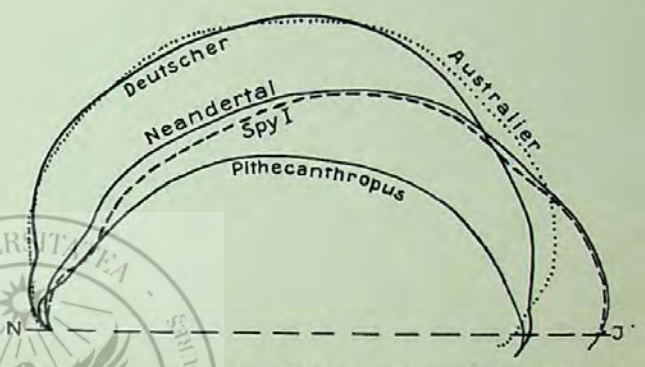

Abb. 2545. Die allmähliche Höhenentfaltung und Entwicklung der Stirnneigung des Hirnschädels von Pithecanthropus über den diluvialen Menschen (Spy- und Neandertalfund) zum rezenten Menschen (Australier und Deutscher), bezogen auf den Nasionpunkt und die Nasion-Inion-Ebene. (Kombiniert nach Martin und Sobotta.)

Übrigens darf man sich diese bei aller Gemeinsamkeit in bezug auf gewisse, vom rezenten Menschen stark abweichende Formverhältnisse, nicht als völlig einheitlich vorstellen. Gerade im Verhalten des Gesichtsskelettes bestehen teilweise recht beträchtliche Unterschiede nicht nur zwischen den Objekten von verschiedenen Fundorten, sondern zum Teil auch zwischen den einzelnen Individuen von gleichen Fund-

---

[1]) Am instruktivsten drückt sich dieses Verhalten im sog. Kalottenhöhenindex aus; über dessen Berechnungsweise und andere hier vorkommende technische Ausdrücke siehe den Abschnitt Schädelmessung. Derselbe ist

bei Pithecanthropus	34,2
als höchster bei rezenten Anthropomorphen gefundener Wert	37,7
bei der Neandertalgruppe Einzelwerte zwischen	40 und 44
als niedrigster bei einem rezenten Menschen (Australier) gefundener Wert	47,5
als Mittelwert für den rezenten Menschen	59

[2]) Der Grad der Stirnneigung kann durch verschiedene Winkelmaße zum Ausdruck kommen, etwa durch den Winkel zwischen der Glabella-Bregma-Geraden und der Glabella-Inion-Linie. Dieser Winkel erreicht bei rezenten Menschenaffen höchstens 39,5°, bei Pithecanthropus 34—38°, je nach Annahme des nicht genau erkennbaren Bregmapunktes, bei Neandertalern zwischen 44° und 52° und ist beim rezenten Menschen fast immer recht erheblich größer. Nur in seltenen Fällen kann bei einzelnen Individuen niedriger Rassen die Oberschwelle der Primigeniusgruppe als Minimalwert noch erreicht werden.

stätten. Die verbreitete Neigung, solche Abweichungen sofort auf verschiedene Rassen beziehen zu wollen, hat sich auch hier geltend gemacht, und manche Autoren haben danach die Neandertalrasse in mehrere Unterrassen zerlegt. Aber die Differenzen der Einzelbefunde sind im allgemeinen nicht größer als wie wir sie auch innerhalb einer rezenten Rasse finden; sie bewegen sich auch in gleichen Richtungen wie hier, und so konnte sich Weidenreich dahin äußern, daß es sich wohl mehr um Konstitutionsunterschiede handeln dürfte und daß für den diluvialen Menschen so wenig wie irgendwo für den gegenwärtigen die Vorstellung vom Bestehen einer „reinen" Rasse zutreffen könne. Wer sich ein gutes Bild von der Kopfform und dem Gesichtsschnitt beim Neandertaler machen will, greife zu den Abbildungen, die nach sorgfältig abgewogenen und vorzüglich gelungenen Rekonstruktionsversuchen McGregor vor ganz kurzem veröffentlicht hat. Da seine Darstellungen urheberrechtlich geschützt sind, ist ihre Wiedergabe an dieser Stelle nicht möglich, aber ein besonderer Hinweis auf sie soll nicht unterbleiben.

Mit dem älteren Diluvium verschwindet in Europa der Neandertaltypus. Andere Formen treten auf, die dem rezenten Homo sapiens so nahestehen, daß man sie in dessen Formenkreis einreiht. Die Fundorte Cro-Magnon (Périgord), Combe-Capelle (sog. „Aurignacmensch"), Furfooz, Obercassel, Offnet (in Schwaben) und viele andere zeigen uns neben weit reichlicheren und einer höheren Stufe zugehörigen Kulturspuren als beim Neandertaler auch ein völlig anderes morphologisches Verhalten. Der Schädel ist hoch gewölbt, die fliehende Stirne verschwunden, ein positives Kinn ausgebildet, die Kiefer sind schon mehr oder weniger orthognath geworden. Zugleich geben die Zahnbogen im durchschnittlichen Verhalten unzweifelhaft etwas verkleinerte Zähne zu erkennen, die mit breiteren Approximalflächen sich berühren und deren labio-lingualer Durchmesser im Frontzahnbereich sich verkleinert hat. Der Kopftypus des heutigen Menschen hat sich also in den entscheidenden Grundzügen vor und in dem jüngeren Diluvium ausbilden müssen, und da in dieser Periode sich unter den europäischen Funden solche vorfinden, die deutlich negroide Züge aufweisen (Grimaldirasse), dürfte auch schon die speziellere Aufgliederung der Menschheit damals weit fortgeschritten gewesen sein. Welches die genaueren genetischen Beziehungen zwischen der Sapiensgruppe und dem Neandertaler sind, ist höchst problematisch. Vermutlich ist der letztere nicht völlig verdrängt worden und erloschen, sondern lebt in verändertem, durchmischtem Zustand in späteren Rassen fort. Aber da uns aus den nichteuropäischen Erdteilen erst äußerst wenig vom fossilen Menschen bekannt geworden ist und in der Diluvialzeit Europas große Teile mit Eis bedeckt waren, also für die Ausbreitung des Menschen, und damit auch für das Verfolgen ihrer stammesgeschichtlichen Beziehungen sehr ungünstige Verhältnisse vorliegen, bleibt außerordentlich vieles über die Entstehung der heutigen Menschheit, ganz besonders jene in ferneren Erdteilen und über das Zustandegekommensein ihrer Gliederung vorläufig noch im Dunkeln.

In aller Kürze sei in bezug auf die hier im Vordergrund stehende Spezialfrage, die Ableitung des rezenten Verhaltens der Kieferwerkzeuge, in ihrem vermutlichen Entwicklungsgang nach Walkhoffs Auffassung gekennzeichnet. Nach ihm haben die Änderung der Ernährungsweise, die Eroberung des Feuers und der Erwerb einer artikulierten Sprache die allergrößte Bedeutung gehabt. Der Heidelberger lebte wohl noch ganz wie die Anthropomorphen, von denen ihn aber das Fehlen einer Eckzahnvergrößerung deutlich scheidet. Eine Spina mentalis war bei ihm nicht vorhanden, eine artikulierte Sprache hat er wohl nicht gekannt. Spätestens mit dem Beginn der Moustérienperiode, also mit dem Erscheinen der Neandertaler, ist die

pithecoide Rundung der Vorderfläche des Unterkiefers einer gewissen Abflachung gewichen, die auch die Wurzeln der Frontzähne gerader werden ließ. Im Unterkiefer ging das Tuberculum postmolare verloren, noch aber fanden die großen Zähne in wohlgeformten Zahnbogen Platz. Auch ein großer labio-lingualer Durchmesser bleibt an den Vorderzähnen. Der ganze Kieferapparat stand, wenn auch dem Heidelberger gegenüber vermindert, noch unter sehr starken Kraftwirkungen, was sich in der massiven Ausführung des Unterkiefers, wie des Oberkiefers gegenüber den im allgemeinen viel schmächtigeren Verhältnissen bei der Sapiensgruppe bemerkbar macht. Wohl kommen auch bei dieser in vereinzelten Fällen unter Naturvölkern noch sehr kräftige Kiefer und selbst gleich große Zahnbogen und Zähne wie bei der Neandertalrasse vor, aber das sind seltene Ausnahmen und nie fehlt es dann an anderen Merkmalen, die den Schädelbau im übrigen von den diluvialen Zuständen abweichend zeigen. Fassen wir Heidelberger und Neandertaler zusammen, dann ist der Abstand beider Kondylenmittelpunkte voneinander beim älteren diluvialen Menschen 120—125 mm, gegenüber etwa 100 mm oder weniger im Mittel beim rezenten, der Abstand des Kondylenmittelpunktes von der Schneide der unteren J 1 dort 110—124 gegen 100 mm und weniger hier, die Breite des unteren Alveolarbogens bei verschiedenen Neandertalern 52—58, beim rezenten rund 45 mm, die Länge desselben dort 44—53, hier nur 40 mm; auch am oberen Alveolarbogen sind die Maße entsprechend verkleinert. Dieser Größenreduktion zwischen dem frühdiluvialen und dem spätdiluvialen sowie rezenten Menschen gegenüber ist die Kieferreduktion zwischen Heidelberger und Neandertaler relativ geringer, aber sie fällt zusammen mit den ersten Andeutungen einer Kinnbildung, das allerdings noch ein Negativkinn bleibt, und mit dem Erscheinen der Anfänge einer Spinamentalisbildung. Es ist wohl anzunehmen, daß der Neandertaler schon eine Art Sprache besaß. An sich scheint der Sprung zwischen seinem morphologischen Verhalten und jenem beim spätdiluvialen Menschen recht groß. Aber er wird gemildert durch die sog. Übergangsformen, die bald mehr nach der alten, bald mehr nach der neuen Seite neigen. Eine Übergangserscheinung ist wohl die sekundäre alveoläre Prognathie und die Weisheitszahnreduktion beim Ehringsdorfer. Diese Zustände resultieren aus dem Mißverhältnis zwischen den schon reduzierten Kiefern und der noch nicht reduzierten Zahnreihe, wie es überhaupt eine charakteristische Erscheinung ist, daß der tragende Teil, die Kiefergrundkonstruktion, auf die veränderten Lebensbedingungen rascher anspricht und also in der Ontogenie eher in reduziertem Maßstabe zur Ausbildung kommt als der Zahnapparat, der den abgewandelten Bedingungen anscheinend erst langsamer zu folgen vermag. Daher fällt dem Alveolarteil, der sich ja wenigstens teilweise direkt aus den Zahnsäckchen entwickelt, die Rolle

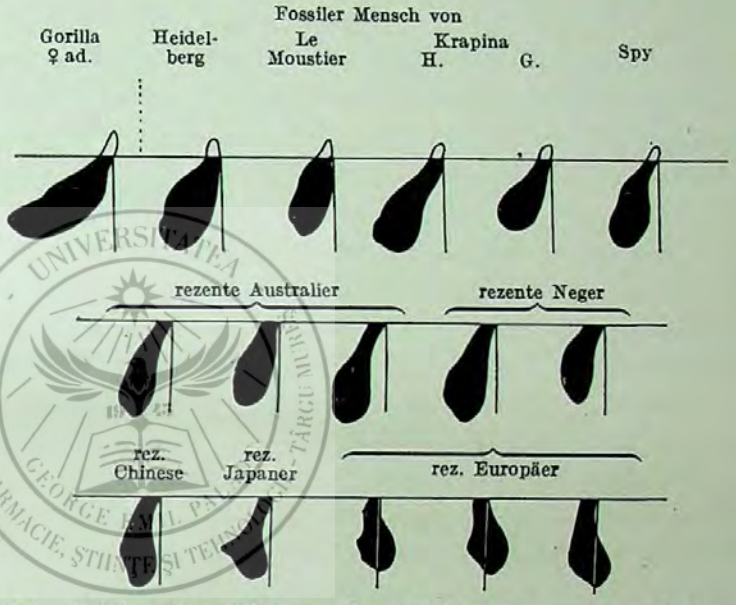

Abb. 2546. Unterkiefermedianschnitte, bezogen auf den Alveolarhorizont und die Senkrechte im Infradentalpunkt zur Darstellung der Kinnentwicklung. (Nach Klaatsch.)

einer den Ausgleich vermittelnden Haltevorrichtung der Zähne zu, die im einzelnen in verschiedener Weise sich mit dem Kieferkörper verbinden kann. Inwieweit der Erwerb der Sprachfunktion bei der Umbildung des Kieferbaues mitgespielt haben mag, bleibt noch fraglich. Es scheint mir aber recht zweifelhaft, ob diesem Moment jene hervorstechende Bedeutung zukommen kann, die ihm Walkhoff zugeschrieben hat, der das menschliche Kinn, ebenso wie Robinson, geradezu als Teilglied des für die artikulierte Sprache notwendigen Mechanismus betrachten möchte. Es ist wahrscheinlicher, daß die veränderte Zugrichtung der zubeißenden Kaumuskeln, die aus der Verschmälerung der Kieferbreite bei gleichzeitiger relativer Vergrößerung der Hirnschädelbreite sich eingestellt haben muß, für die Kinnentstehung bedeutsamer war als die skeletgestaltende Rückwirkung der allerdings etwas verstärkten Mundbodenmuskulatur (vgl. auch Wegener).

Bei den Menschen des Spätpaläolithicums ist zu der Kieferreduktion eine Verkürzung der Zahnreihen und eine durchschnittlich nicht unbeträchtliche Abnahme der Zahngröße hinzugekommen, so daß sich zunächst wieder eine vollkommene Harmonie zwischen Kiefer- und Zahnverhalten spiegeln konnte. Aber da gleichzeitig auch sonst große Fortschritte im Schädelbau und namentlich auch eine starke Gehirnvergrößerung aufgetreten sind, da nun schon deutlich ganz verschieden gerichtete Entwicklungswege sich bemerkbar machen, herrscht gleichwohl nichts weniger als Uniformität. Der „Kampf der Zähne um den Raum" fand unter den veränderten Umständen einen gewissen Ruhezustand, und noch manifestieren sich jene gehäuften Stellungsanomalien und Zahnreduktionen nicht, die für den fortgeschritteneren Kulturmenschen so charakteristisch sind. Das orthognathe Kieferverhalten ist eingeleitet, aber nicht in jenem Grade ausgebildet wie bei den höchsten rezenten Rassen. Im heutigen Verhalten zeigen die eigentlichen Naturvölker noch manche Relationen, die der Stufe der Kieferwerkzeuge des jungdiluvialen Menschen entsprechen, bei den Kulturvölkern aber hat aus weiter verminderter Kaufunktion jener Kampf um den Raum erneut und verstärkt eingesetzt und zu einer Menge von Erscheinungen geführt, welche in Wurzelverschmelzungen, Zahnreduktion, Durchbruchsretardation, völligem Unterbleiben des Zahndurchbruches für einzelne Zähne, nicht mehr angelegt werden von solchen, in Stellungs- und Artikulationsanomalien, unschönen Zahnbogen usw. zu erkennen geben, daß bei den weiter verkleinerten und abgeschwächten Kieferbildungen ein richtiger Ausgleich mit den für sie eigentlich zu großen Zähnen nicht mehr recht möglich ist. So sind einige Zähne (Weisheitszähne, obere Seitenincisiven, vielleicht auch die zweiten Prämolaren im Dauergebiß) auf den Aussterbeetat gesetzt, und manche Autoren versuchen sich schon in der Aufstellung der typischen Zahnformel des Zukunftsmenschen, die dem Verhalten bei allen Katarrhinen, auch den Anthropomorphen und älteren Hominiden gegenüber nun allerdings etwas gänzlich Neues, entstanden als Folge starker Funktionsverminderung der Kauwerkzeuge, darstellen würde.

Der rezente Mensch. a) Allgemeines. Es ist dem unbefangenen Auge ohne weiteres klar, daß die heutige Menschheit eine rassenmäßige Gliederung aufweist. Die Menschen, namentlich jene aus weit entfernten Erdteilen, weisen andere Formen und Farben auf als jene, die uns umgeben. Für die Wissenschaft besteht die Aufgabe, diese Unterschiede in möglichst exakter Form zum Ausdruck zu bringen. Handelt es sich dabei nur darum, weit auseinanderstehende Gruppen allgemein zu kennzeichnen, dann ist die Aufgabe nicht allzu schwer. Die Kombination bestimmter äußerer Form- und Farbenmerkmale und die charakteristische geographische Verbreitung bestimmter Menschengruppen geben klare Anhaltspunkte für die Aufstellung der Hauptrassen. Sehr viel schwieriger kann es werden, wenn es heißt für kleinere Gruppen die entschei-

denden Merkmale zu umreißen oder aus Knochenfunden allein die Gruppenzugehörigkeit einwandfrei festzustellen. Auch da ist die Wissenschaft schon ein gutes Stück vorwärtsgekommen, aber da es ihr in vielen Fällen nicht möglich ist, etwa für jeden Schädel unbekannter Herkunft die genaue Rassenzugehörigkeit sicher festzustellen, zeigt sich eben doch, daß man von der Anthropologie gelegentlich auch mehr verlangen kann als sie zu leisten vermag. Es spielen in der Erscheinung der individuellen Formen so vielerlei Momente ineinander (Alterszustand, Geschlechtsverhalten, Rassenzugehörigkeit, individuelle Konstitution, funktionelle Einflüsse usw.), daß es nicht wunderbar ist, wenn selbst die exaktesten Messungen und die ausgearbeitetsten Klassifikationsschemata uns oftmals nur eine Antwort erlauben, die mehr das ausschließt, was nicht in Frage kommen kann als das, was vorliegt, nach seiner genetischen Zugehörigkeit kennzeichnet. In allen Rassen verwischen zahlreiche individuelle Variationen die Umrisse der Einzelmerkmale und nie dürfen solche allein als rassenspezifisch gelten. Wie man auf eine bestimmte Krankheit nicht aus einem Symptom schließen kann, so wenig bei einer Rasse. Merkmalskombinationen, aus denen wieder, wie bei den Symptomen der Krankheiten, bald dieses, bald jenes Glied ausfallen und bald dieses oder jenes erhöhten Wert haben kann, entscheiden. Es kommt hinzu, daß sich diese Kombinationen in der Geschichte einer Rasse verschieben und allmählich ändern können, daß auch örtliche Einflüsse mitspielen, daß sich vor allem an den Grenzen geschlossener Populationen die Rassenabkömmlinge mischen und somit die Verhältnisse in ständigem Fluß gesehen werden müssen. Dies trotzdem auch darüber kein Zweifel bestehen kann, daß manche Anlagen mit enormer Zähigkeit durch lange Zeiträume bewahrt werden und sich im Bild der Einzelnen wie der Gruppen, bei aller Variation und geringerer Typik flüssigerer Eigenheiten sehr klar äußern.

Die Wertschätzung der einzelnen Merkmale ist für die Rassendiagnostik erfahrungsgemäß eine recht verschiedene. Haut- und Haarfarbe sind sicher kennzeichnendere Faktoren als die Formgestalt der Kiefer und das Verhalten der Zahnbogen; der Hirnschädel scheint größere Bedeutung zu besitzen als das Gesichtsskelet. Bedeutung kommt ferner der vielfach festzustellenden Korrelation unter bestimmten Merkmalen vor. Starke allgemeine Prognathie des Gesichtes und geringer Kinnvorsprung sind ebenso korreliert wie das Gegenstück bei starker Orthognathie. Und doch kann man wieder nicht sagen, daß in jedem Einzelfall der Grad der Ortho- bzw. Prognathie und der Grad der Kinnausbildung völlig übereinstimme. Die einzelnen Form- und Größenverhältnisse korrelieren also mit anderen (nicht allen) Merkmalen nur bis zu einem gewissen Grad, können sich aber vielfach außerdem in mannigfaltiger Weise kombinieren. Man muß dabei immer im Auge behalten, daß, wenn wir uns so ausdrücken, wie es eben geschah, wir es a posteriori taten, d. h. von den Einzelmerkmalen des ausgebildeten Zustandes ausgingen, während in der Natur die Merkmale verschieden zustande kommen, jeder Zustand aus bestimmten Anlagen und aus die Entwicklung beherrschenden Einflüssen entspringt, und da beide wohl fast nie völlig gleichartig sein werden, muß daraus jene unendliche Mannigfaltigkeit entspringen, die in letzter Linie jedes Individuum vom anderen unterschieden sein läßt und trotzdem einer vom Speziellsten abstrahierenden Darstellungsweise erlaubt, Gemeinsamkeiten geringeren oder größeren Grades aufzudecken.

Es ist schon im Abschnitt „Anthropologie“ geschildert worden, wie das Wachstum des Kopfskelettes in der Ontogenie zunächst ganz vorwiegend vom Wachstum des Gehirnes bestimmt wird, während erst später und viel langdauernder das Gesichtsgerüst voluminösere Entfaltung nimmt und größere Bedeutung für die gesamte Formung des Kopfes erlangt. In allen Phasen dieser im Laufe der Entwicklungsperiode

sich abspielenden beträchtlichen Form- und Größenwandlungen des Ganzen und der Teile muß jeweils ein gewisser Gleichgewichtszustand am Schädel realisiert sein, der in Abhängigkeit von all den Ansprüchen steht, die an jenes Stadium gestellt werden. Die großen Verschiedenheiten im ausgebildeten Zustand sind sicher zum Teil auf an sich im einzelnen etwas verschieden gerichtete Entwicklungstendenzen, auf zeitliche Verschiebungen zwischen dem Grad des Wachstumes der Einzelglieder, auf Korrelationen zum gesamten Körperbau usw., zum anderen aber auch auf äußere Einflüsse, die während der Einzelentwicklung die Individuen verschieden treffen, zurückzuführen. Ein sehr gutes Beispiel für den Anteil der letzteren auf die Formung des Gesichtsskelettes geben die rachitischen Kiefer, für jenen auf den Gehirnschädel die hydrocephalen Gestaltungen ab. Aber sehen wir von den unzweifelhaft auf pathologische Faktoren rückführbaren Abweichungen ab, dann bleibt noch immer die Tatsache, daß die relativ größere Härte oder Weichheit der Knochen und der Grad der Muskelwirkung keineswegs so nebensächlich für das Zustandekommen des fertigen Zustandes sind, wie man leicht annimmt. Die entscheidendsten Faktoren für die Formprägung sind jedoch sicherlich innere, und das Erbmoment, wenn auch nicht für die spezielle Ausführung in allen letzten Einzelheiten, so doch für die Entwicklungsrichtung, in der sich die Gestaltung vollzieht, in jedem Einzelfall ausschlaggebend. Innerhalb dieser Gestaltungsbedingtheit aber gibt es einen, gerade am Kopfskelet nicht ganz kleinen Spielraum für die konkrete Realisierung ebensowohl aus Wirkung der Erbtendenzen wie unter gleichzeitigen moderierenden Einflüssen von seiten der Umwelt. Man erachtet ihn — ob mit vollem Recht, bleibt immerhin fraglich — als am Gehirnschädel geringer wie für das Gesichtsskelet.

b) Der Gehirnschädel. Die großen individuellen Formunterschiede des Oberschädels beim Neugeborenen hat man mit Vorliebe auf den verschiedenen Geburtsmechanismus und seine Folgen bezogen. Man ist hierin viel zu weit gegangen. Es steht außer Frage, daß auch bei künstlicher Geburt durch Kaiserschnitt die Kopfformen der Neugeborenen schon weitgehende Differenzen aufweisen und somit keineswegs eine allgemeine Gleichförmigkeit in frühester Jugend besteht. Offenbar ist schon im Stadium der primordialen Schädelbasis die differenzierende Wirkung verschiedener Erbanlagen maßgebend. Damit sind also schon speziellere Entwicklungstendenzen eingeleitet, und wenn auch die allgemeine Ausgestaltungsweise des Schädels in der Wachstumsperiode bei den verschiedenen Rassen sich im ganzen sehr gleichartig vollzieht, so sind eben schon die Ausgangsbasen abweichend. Es lassen sich beim Neugeborenen auch etwas voneinander abweichende Gehirngrundformen unterscheiden und auch die genauere Lage des Gehirns und seiner Hauptlappen innerhalb des Kopfes ist in den Einzelfällen nicht völlig gleich. Bezüglich der Schädelbasis des Neugeborenen kommen gestrecktere und mehr winklig geknickte, breitere und schmälere Typen zur Feststellung, und sieht man von der sehr großen Plastizität des Neugeborenenschädels ab, untersucht man nicht eingetrocknete Präparate, sondern frische Objekte mit praller Spannung der Gehirnkapsel, dann vermag das geübte Auge unschwer zu erkennen, daß die Unterschiede der Einzelfälle im Zustand des Gehirnschädels beim Neugeborenen kaum kleiner sind als die Unterschiedlichkeit der Befunde bei den Erwachsenen, obgleich sie sich hier teilweise in etwas anderer Richtung bewegen. Es liegt ja auch zwischen dem Zustand des Neugeborenen und dem des Erwachsenen die ganze lange Spanne eines Wachstums, das am Hirnschädel am meisten in die Höhe, etwas weniger in die Länge und am geringsten in die Breite geht, dabei durchaus nicht etwa nach allen drei Richtungen gleichzeitig und proportional abgestuft sich vollzieht, sondern auch hier wieder, am stärksten in den beiden ersten Lebensjahren, sich in deutlicher

Parallele zu dem weiteren Gehirnwachstum vollzieht. Wie sich im frühen Kindesalter gerade die Stirnwölbung in Zusammenhang mit der Stirnlappenentfaltung des Gehirns herausformt, ist an Kleinkindern leicht zu beobachten, und wenn gerade in den ersten Jahren das Breitenwachstum am Gehirnschädel im Vordergrund steht, obgleich es dann später gegenüber dem langsameren und ständigeren Längen- und namentlich Höhenwachstum stark ins Hintertreffen kommt, so drückt sich auch darin die relativ stärkere Volumentfaltung bestimmter Großhirnabschnitte aus.

Es ist noch nicht allzu lange her, daß man bei der vergleichenden Hirnforschung der Menschenrassen, vor allem auf das unendlich variable, und offenbar für die Rassenforschung relativ unwichtige Windungs- und Furchenverhalten am Großhirn das Hauptaugenmerk legte. Heute, wo wir wissen, daß in der Großhirnrinde ganz bestimmte, histologisch wohlgekennzeichnete Rindenfelder mit funktionell verschiedener Bedeutung bestehen, wo für einzelne dieser Felder im Ausdehnungsgrad scharfe Rassenunterschiede erkannt sind (was für das Windungsverhalten nicht möglich war), wo wir gelernt haben aus gleichem Gehirngewicht und gleicher Lappengröße nicht ohne weiteres mehr auf Gleichartigkeit zu schließen, weil histologisch Verschiedenartiges in gleichem Raum untergebracht sein kann, nähert sich die Zeit, wo auch die Beurteilung der Hirnschädelformen nicht mehr als ausschließlich osteologisches Problem erscheinen wird. Im Augenblick freilich läßt sie sich noch nicht in engster Relation zur Hirnforschung darstellen, aber es kann kaum mehr einem Zweifel unterliegen, daß zwischen der Rassengestaltung des Hirnschädels und der Rassenform der Gehirne viel tiefgehendere Beziehungen bestehen als ältere Auffassungen annahmen, die noch die Gehirnform als durch die Schädelgestalt bedingt erachteten. Das wichtigste, formbedingende Moment am Kopfe liegt sicher weit mehr bei dem Gehirn als bei dem Knochengerüst, wenn auch dessen Beziehungen zur Muskulatur, zu statischem Ausgleich usw. keineswegs gering bewertet sein sollen.

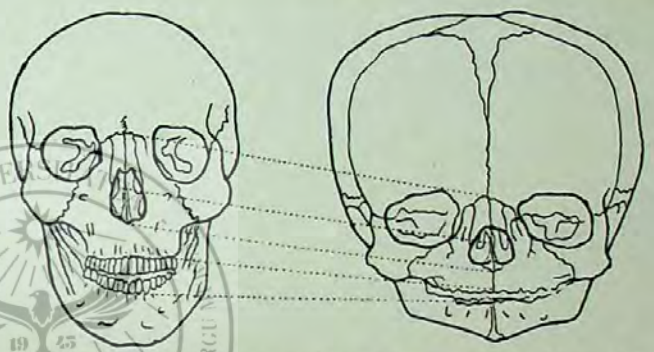

Abb. 2547. Schädel vom Erwachsenen und Neugeborenen in der Norma frontalis auf gleiche Größe bezogen, um die starken Wachstumsverschiebungen zu zeigen. (Nach Langer.)

Vielfach hat man auf die Schädelkapazität, also den vom Gehirn und seinen Hüllen beanspruchten Raum im Hirnschädel, großes Gewicht gelegt. Sie kann nur eine ähnliche Bedeutung haben wie etwa das Vergleichen der verschiedenen Gehirngewichte. Ihr Mittel beträgt beim europäischen Neugeborenen 370, beim erwachsenen Mann 1450, bei der Frau 1300 ccm. Den europäischen Maßen kommen am nächsten die Kulturvölker Ostasiens, die ozeanischen Gruppen und die Ureinwohner Amerikas, tief unter dem europäischen Mittel stehen die Australier und die kleinwüchsigen Weddas und Andamanen. Natürlich stehen diese Mittelzahlen in einer gewissen Relation zur jeweiligen mittleren Körpergröße. Die verhältnismäßig kleinwüchsigen Neandertaler hatten wahrscheinlich keine wesentlich geringere Kapazität als der rezente Mensch, ihr Gehirn wird also kaum kleiner gewesen sein als heute, aber weniger vielseitig leistungsfähig ist es sicher gewesen. Bei Pithecanthropus wird die Kapazität dagegen mit um 900 ccm angenommen. Die Variationsbreite der Kapazität ist namentlich bei den Kulturrassen sehr groß. So läßt sich weder auf sie noch auf das Hirngewicht eine systematische Rasseneinteilung stützen.

Mit dem Formenverhalten des Gehirnschädels steht es auf den ersten Blick nicht viel anders. Wir finden unter allen Rassen individuell wechselnde Schädelformen, aber dennoch gibt das Formenverhalten und geben die absoluten und verhältnismäßigen Messungen in Gemeinschaft mit anderen Rassensymptomen wertvolle Anhaltspunkte für die Rassendiagnostik ab. Nur darf man nie bloß auf ein Moment abstellen wollen. Nähme man z. B. den größten horizontalen Schädelumfang als Prüfmaß an, es würde sich zeigen, daß die Rassendifferenz sowohl in den Mittelzahlen wie den Variationsbreiten auffällig klein ist, beim Neandertaler aber ein relativ großes absolutes Maß vorkommt. Nimmt man die absolute Schädellänge, Breite oder auch Höhe, dann werden sich die Variationsbreiten der verschiedenen Rassen fast immer gegenseitig überschneiden. Erst im Vergleich der Verhältniszahlen und deren Mittelwerten für die einzelnen Gruppen schälen sich allmählich deutlichere Unterschiede heraus. Auch auf sie ist kein absoluter Verlaß, sie können ja nur das durchschnittliche, nicht das im Individuellen sich ausprägende Verhalten zum Ausdruck bringen, außerdem können sie immer nur einzelne, nie alle in Betracht kommenden Relationen, die wirksam sind, berücksichtigen.

Die Hirnschädelbreite ist nach umfassenden Messungen mehr von der absoluten Gehirngröße, die Länge mehr von der Körpergröße beeinflußt. Großer Wuchs zeigt eine gesteigerte Tendenz zu Dolichocephalie, daher auch die größere Neigung zur Brachycephalie beim Weib. Aber als allgemeingültigen Schlüssel darf man auch diese Durchschnittserfahrung nicht nehmen. Dolichocephalie und Brachycephalie sind aber keine einheitlichen und eindeutigen Erscheinungen, sie können durch große Länge oder Kürze, sei es des präaurikularen, des postaurikularen oder beider Abschnitte am Neurocranium bedingt sein, wobei die Lage des Gehirns im Kopf und seine Grundform Einfluß haben (occipito- und frontopetaler Typus der Hirnform nach Froriep). Indem die Lage der Meßpunkte für die größte Schädelbreite sehr wechselnd sein kann, ist auch von vornherein klar, daß die Erkenntnis, welche das Arbeiten mit dem sehr viel angewandten Längenbreitenindex nur eine beschränkte Auskunft über die Proportionierung in beiden Richtungen und damit kein konkretes Bild der tatsächlichen Schädelform geben kann. Im ganzen überwiegen die Dolichocephalen bei den Negroiden Afrikas, der Südsee und Australiens, auch die Eskimos sind ausgesprochen langköpfig, während Brachycephalie bei den zentralen und östlichen Asiaten, an der Nordwestküste Amerikas und in den Alpenländern Europas im Vordergrund steht. In Europa gilt ebensowohl die dem Körperwuchs nach große nordische, wie die kleine mediterrane Rasse als im Mittel dolichocephal (Index am Lebenden im Mittel 76—79 bzw. 73—76), während die große dinarische Rasse (Index am Lebenden im Mittel 81—86) in etwas geringerem Grad und die kleinwüchsige alpine Rasse (Index 85—87) im Mittel höchst ausgesprochen Brachycephalie aufweisen. Dabei ist die mittlere Gesichtsgestalt eben dieser Gruppen der Proportionierung nach wieder anders, bei der nordischen Rasse lang und schmal, der dinarischen sehr lang und mittelbreit, der mediterranen nicht lang, aber auch nicht besonders breit und bei der

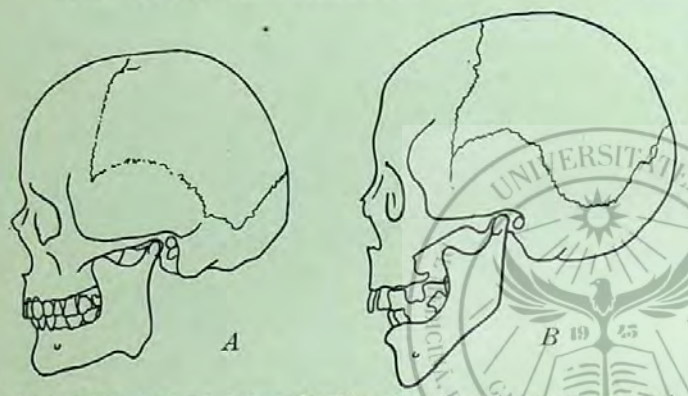

Abb. 2548. Schädel eines breitgesichtigen (euryprosopen) Tirolers (*A*) und eines schmalgesichtigen (leptoprosopen) Tirolers (*B*), beide in der Norma lateralis. (Nach Martin.)

alpinen breit und rundlich. Wie groß aber die individuellen Abweichungen von diesen als Rassenkennzeichen geltenden Verhältnissen sind, liegt auf der Hand, und es ist noch lange nicht ausgemacht, daß es sich bei der Verwischung der Typen nur um Rassenmischungen handelt, wie solche sicherlich im Lauf der Geschichte der europäischen Völker und der Menschheit überhaupt eine große Rolle gespielt haben. Schon das europäische Beispiel lehrt deutlich, daß die Hirnschädelform und Proportionierung niemals als ausschlaggebendes oder alleiniges Unterscheidungsmerkmal in der Rassenforschung gelten darf und nur neben anderen möglichst zahlreichen Kriterien benutzt werden sollte, wogegen öfters gesündigt worden ist. Geschichtlich betrachtet geht in Europa eine fortschreitende Verschiebung zugunsten der Brachycephalie vor sich, deren Ursachen noch nicht klar erkannt sind. Die Neandertaler waren meist stark dolichocephal, aber schon unter den Krapinafunden ist teilweise Kurzschädligkeit erkennbar. Vom Neolithicum an gibt es reichlich dolicho-, meso- und brachycephale Formen.

Zur Beurteilung der relativen Höhenentfaltung des Neurocraniums arbeitet man gewöhnlich mit dem Längenhöhen- und Breitenhöhenindex, doch kommt auch der Kalottenhöhenindex in Betracht, der namentlich für die Vergleiche zwischen primitiven Formen und anthropomorphen Zuständen wertvolle Einblicke vermittelt. Sein Wert ist unter den rezenten Menschen bei den Australiern am kleinsten, aber immer noch sehr erheblich größer als beim Neandertaler, der eben nach der Höhenentfaltung des Gehirns weit tiefer steht. Übrigens kommen bei Mikrocephalen, also bei abnorm kleiner Gehirnausbildung, Schädelformen vor, die weitgehend an den Neandertaltypus anklingen (Mollison, der Fall Mesek). Nach dem gewöhnlichen Längenhöhenindex ist die Hochköpfigkeit der Eskimos, gewisser Nordamerikaner, Japaner und Nordchinesen am ausgesprochensten, während bei reinen Mongolen, Ostiaken, Australiern, Guanchen, rezenten Nordeuropäern und frühhistorischen europäischen Formen niedriger Hirnschädelbau im Mittel typisch ist. Die Mehrzahl der Rassen ist mittelhochköpfig.

Von Wert kann auch die Beziehung verschiedener Breitenmaße aufeinander sein (Breitenindices), wobei am häufigsten der transversale Frontoparietalindex zur Verwendung kommt, der die kleinste Stirnbreite in Prozenten der größten Hirnschädelbreite ausdrückt. Weichen die absoluten Maße wenig voneinander ab, dann ist natürlich der Index klein (vor allem mongolische und alpine Rundköpfe), er steigt mit größeren Differenzen und gibt die größten Zahlen bei den schmalschädligen Eskimos, Amerikanern, Weddas, Negern und Australiern.

c) Gesichtsschädel. Indem der Gesichtsteil des Kopfgerüstes während der Wachstumsperiode ganz besonders große und tiefgehende Umgestaltungen erfährt, dabei sehr stark vom Verhalten der jeweiligen Bezahnung und der Kraftwirkung der an ihm Angriff habenden Muskulatur abhängt, kommt er erst mit dem Abschluß der zweiten Dentition in einen verhältnismäßigen Beharrungszustand. Vorher befindet er sich in ständiger starker Umformung, auch nachher wird er keineswegs starr. Die Kautätigkeit spannt seine Nähte und beansprucht die Festigkeit seiner kompliziert gebauten Knochenkonstruktion auf Druck und Spannungen. Daher zeigt das Gesichtsskelet immer starke individuelle Abweichungen von der sog. Norm und ist im allgemeinen für die Rassendiagnostik nicht allzu bedeutsam. Eine durchgehende Korrelation zwischen seiner Proportionierung und jener des Gehirnschädels besteht nach Martin nicht. Dabei ist nicht zu vergessen, daß der Gesichtsschädel aufwärts nur bis zur Nasenwurzel reicht, in dem aber, was der Laie das Gesicht nennt, auch die Stirnregion, die zum Gehirnschädel gehört, eine beträchtliche Rolle spielt. Die Anthropologie

aber versteht unter Gesichtshöhe nur den Abstand zwischen Nasenwurzel und Kinn, wobei natürlich auch das jeweilige Höhenmaß der Zähne in die Wagschale fällt und eine gleiche Gesichtshöhe unter verschiedenen Verhältnissen (große Ober- und kleine Untergesichtshöhe z. B. beim Neandertaler, oder kleine Obergesichts- aber große Untergesichtshöhe z. B. beim Australier) bestehen kann. Sehr große absolute Gesichtsbreite (Jochbogenbreite) ist besonders charakteristisch für Eskimo und nordamerikanische Indianer. Nach dem Verhältnis von Höhe und Breite des Gesichtes zueinander unterscheidet man lepto-, meso- und euryprosope Typen. Daß dabei das konstitutionelle Moment stark mitspielt, wurde schon erwähnt. Besonders breitgesichtig sind im Rassenmittel die Maori, besondere Langgesichtigkeit kommt unter Europäern, Guanchen, Chinesen und Japanern vor, während die Eskimos hier schon in die Mittelgruppe rücken. Es bestehen aber recht große individuelle Unterschiede und dabei geht die Variabilität des Gesichtsskelettes mehr nach der Höhe als nach der Breite. Der hochgebaute Typus ist ja auch der Jugendform gegenüber stärker abweichend, der niedrigere ursprünglicher.

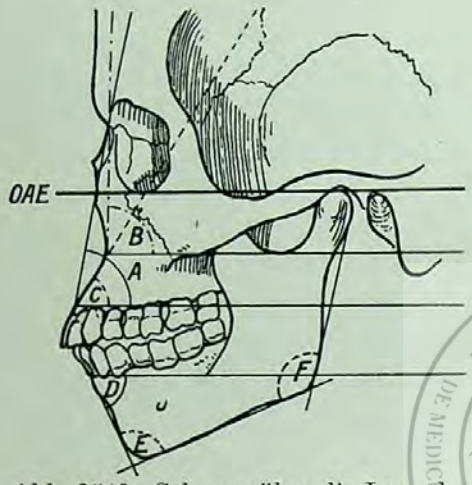

Abb. 2549. Schema über die Lage der Profilwinkel. *OAE* = Frankfurter Ohraugenebene, *A* = Ganzprofilwinkel, *B* = nasaler Profilwinkel, *C* = alveolärer Profilwinkel, *D* = Profilwinkel des Unterkiefers, *E* = Kinnwinkel auf die Unterkieferkörperbasis bezogen, *F* = Astwinkel des Unterkiefers. (Abgeändert nach Martin.)

Sehr wichtig ist das Verhalten der Gesichtsschädelprofilierung, die entweder bei seitlicher Betrachtung oder auf Horizontalebenen bezogen, gute Einblicke in den Gesamtaufbau vermittelt. Die sagittale Profilierung gibt Auskunft über den vorhandenen Grad von Pro- bzw. Orthognathie, wobei sich in den Mittelwerten deutliche Rassendifferenzen erkennen lassen. Es ist zu unterscheiden zwischen Ganzgesichtsprognathie, wobei Ober- und Unterkiefer in gleicher Weise und gleichem Grade vorgeschoben sind (Neandertaler), Obergesichtsprognathie (vorgeschobener Oberkiefer), nasaler Prognathie (vorgeschoben nur der nasale Abschnitt des Oberkiefers), alveoläre Prognathie (vorgeschoben nur der Alveolarteil desselben), totale Unterkieferprognathie (Progenie), alveoläre Unterkieferprognathie und Prodentie, wenn nur die Zähne mit ihren Kronen, nicht aber der Alveolarteil mit den Wurzeln vorgeschoben ist. Prodentie kommt bei Orthognathen anscheinend als natürlicher Zustand bei den Weddas öfters vor, vielfach ist sie aber als Folge künstlicher Eingriffe zu betrachten und kann als solche rassenmäßige Verbreitung haben (gewisse Neger). Ausgesprochen prognathe Rassen nennt Martin die Neandertaler, Australier, Papuas und bemerkt, daß sie zugleich eher ortho- als prodent seien. Auf seinen Angaben fußt auch die folgende Zusammenstellung nach den verschiedenen Profilwinkeln:

Nach dem Ganzprofilwinkel (Winkel zwischen der Nasion-Prosthionlinie und der Ohraugenebene [OAE]) sind prognath die Negroiden Afrikas, Ozeaniens und Australiens, mesognath die vorderindischen und ostasiatischen Typen, Marianen und Ägypter, an der Grenze von Ortho- und Mesognathie stehen die Mongolen Zentralasiens, ausgeprägt orthognath sind die europäischen Gruppen und Guanchen.

Nach dem sog. Mittelgesichtswinkel (vgl. Abb. 2549 *B*) macht sich die Steilstellung stärker bemerkbar, jetzt sind die Negroiden schon mesognath und rücken die

Mongoloiden und anderen asiatischen Gruppen in die orthognathe Reihe, d. h. ihre allgemeine Prognathie beruht auf dem Vorgeschobensein der Alveolarpartie.

Nach dem alveolären Profilwinkel wird die Variationsbreite am größten. Die alveoläre Prognathie ist vor allem als individuelle Erscheinung zu werten, findet sich aber bei manchen Rassen relativ oft und stark ausgeprägt. Vor allem bei Australiern, Papuas, Negern, schon weniger ausgesprochen bei Ägyptern, Vorderindern und Ostasiaten, dann im Abstand bei Mongoloiden und seltener bei allen übrigen Rassen. Natürlich betreffen alle diese Angaben die Rassenbeurteilung nach den Mittelwerten.

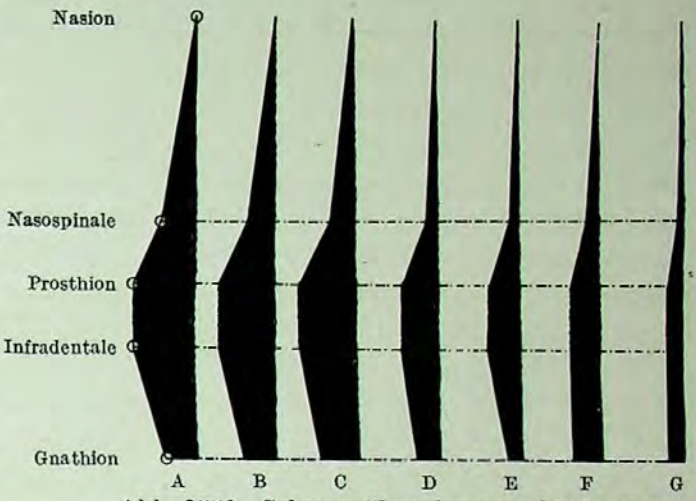

Abb. 2550. Schema über den verschiedenen Anteil von nasaler und alveolarer Prognathie bei A Australier, B Kamerunneger, C nordostafrikanischem Neger, D Battak, E Wedda, F Ägypter, G Graubündner. (Umzeichnung nach Lüthy.)

In Abb. 2550 ist nach Lüthy ein Schema dieser verschiedenen Profilierung des Gesichtsschädels gegeben, wobei die Zähne nicht eingezeichnet wurden und die Verbindungen zwischen den medianen Hauptmeßpunkten nur durch Gerade dargestellt sind. Dadurch wird eine Herausschälung des Entscheidenden möglich, während reale Profilbilder durch verschiedenes Größenverhalten, abweichende Gestaltung des Nasenstachels und der äußeren Nase, nicht ebenso leicht die hervorstechenden Charakteristica prognather und orthognather Entfaltungen erkennen lassen. Namentlich die geringere oder stärkere Ausbildung der Nase, die unabhängig von der Kieferbildung geschieht, beeinflußt das Bild der Profilerscheinung recht stark (Abb. 2551). Aus Abb. 2550 ergibt sich, daß die Orthognathie alpiner Europäer vor allem auf dem Verhalten des Mittelgesichtes beruht und daß in dieser Hinsicht die als prognath bezeichneten Weddas ihre Prognathie eigentlich nur wegen des alveolaren Verhaltens besitzen. Die Prognathie der afrikanischen Neger resultiert aus dem vorspringenden Mittelgesicht und dem vorspringenden Alveolarteil, jene der Australier und Papuas stärker aus dem Vorspringen des Mittelgesichtes. Die sexuelle Differenz bezüglich der sagittalen Profilierung ist in der Regel gering und nicht bestimmt gerichtet. Noch genauer als nach der eben angegebenen Weise läßt sich die Profilierung des Gesichtsschädels durch Vergleich des vorderen Winkels an dem Nasion-Prosthion-Basion-

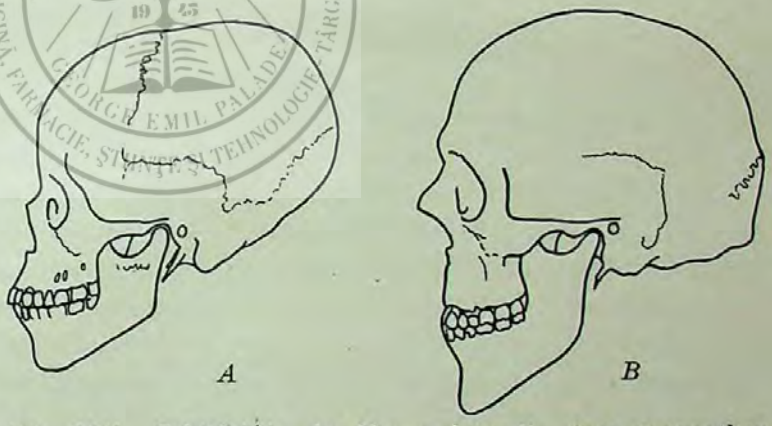

Abb. 2551. Schädel in der Norma lateralis eines prognathen Kamerunnegers (A) und eines orthognathen Schweizers (B). Ersterer mit geringer Länge des präaurikularen Hirnschädelabschnittes, geringer Gesichtstiefe und stärkerer Frontalrichtung der Gesichtspartie, letzterer mit langem präaurikularem Abschnitt, großer Gesichtstiefe und stärkerer seitlicher Abrundung des Gesichtsschädels. (Nach Martin.)

Dreieck, also ohne Bezugnahme auf eine Horizontalebene, zum Ausdruck bringen, aber diese Messungen können genau nur an median halbierten Schädeln ausgeführt werden.

Die Profilierung des Gesichtsskelettes in horizontaler Richtung gibt Auskunft über das stärkere oder geringere Vorragen der seitlichen Skeletpartien, vor allem der Jochbeine und über die Richtung der Orbitae. Das Gesicht kann ja mehr frontal gestellt oder stärker nach seitwärts abgerundet sein. Dabei sind dann die Jochbeine recht verschieden geformt, entweder mehr winklig geknickt mit facialer und temporaler Fläche oder im ganzen mehr rundlicher gewölbt. Beim Erwachsenen geht mit einer größeren Rundung des Gesichtes in horizontaler Richtung in der Regel eine kräftigere Entfaltung der Kaumuskulatur einher, während der winkligere Typus eine Abschwächung derselben anzeigen soll. In letzterem Fall ist oft auch die Fossa canina tief, wie insbesondere bei Europäern und Melanesiern, wogegen sie bei allen Mongolen wenig in Erscheinung tritt.

d) Zahnbogen- und Gaumenverhalten. Während bei den Anthropomorphen der obere Zahnbogen sich ausgesprochen U-förmig und langschenklig verhält, kann für sein Verhalten bei den verschiedenen Menschenrassen von irgendwelcher Regelform nicht gesprochen werden. Man unterscheidet upsiloide, ellipsoide und paraboloide Gestaltung und kann solche, allerdings in vermindertem Grad der Ausbildung, auch an dem oberen Alveolarfortsatz feststellen. Am weitaus häufigsten sind parabolische Formen, am seltensten elliptische, wo also am hinteren Ende der Zahnreihen eine leichte Zubiegung derselben sich bemerkbar macht. Nach Martin sollen über 70% der Menschheit entweder parabolische oder U-Form aufweisen. Von gesicherten Rassendifferenzen weiß er nichts zu berichten. Ich glaube auch nicht, daß wir ohne gleichzeitige Rücksichtnahme auf die jeweilige Neigung der Kaufläche am Gebiß (und zwar ebensowohl in transversaler wie in sagittaler Richtung) die Bedeutung des im einzelnen so wechselvollen Zahnbogenverhaltens verstehen werden, denn es resultiert aus der relativen Größe und Lage der beiden Basalkonstruktionen in Ober- und Unterkiefer zueinander, dem sich eben die Zahnstellung anpassen muß, um ein taugliches Werkzeug hervorzubringen. Hier aber fehlt es noch völlig an Rassenuntersuchungen, welche auf diese wichtigen funktionellen Beziehungen Rücksicht nehmen; mit der genauen Beachtung der Abkauungsweise an den Zähnen bei den Natur- und Kulturvölkern ist aber schon ein verständnisvolleres Eindringen in diese Zusammenhänge angebahnt. Natürlich hängt damit auch die Frage nach der Bedeutung der Gaumenform zusammen, die nach anthropologischer Auffassung ziemlich unabhängig von der Gesichtsform sein soll und innerhalb beträchtlicher Grenzen variiert, also im ganzen wenig für die Rassenforschung in Betracht kommen kann. Eine relativ breite Gaumengestalt (Brachystaphylie) wird den Mongolen, ein mehr langer Gaumen (Leptostaphylie) den Negern zugeschrieben, während die Europäer vorwiegend meso- oder leicht brachystaphylin sind. Die sehr großen Differenzen in der Gaumenhöhe haben anscheinend nur insofern eine gewisse Rassenbedeutung, als gegenüber einem Verhalten mit gleicher Höhenentwicklung zwischen den Prämolaren und solcher zwischen dem ersten und zweiten Molaren (fast horizontaler Gaumen der europäischen Alpinen) bei Asiaten die hintere Höhe oft deutlich größer gefunden wird. Auch hier ist nur bei schärfer die funktionellen Momente mitberücksichtigender Forschung größerer Erkenntnis zu erwarten. Es ist wenig wahrscheinlich, daß das Gaumenverhalten von der allgemeinen Gesichtsform so sehr unabhängig sein kann wie z. B. Martin anzunehmen scheint. Wenn ein Einzelglied, wie es der Knochengaumen innerhalb der Gesamtkonstruktion des Kiefergerüstes ist, das unzweifelhaft starken

Einfluß auf die Gesichtsform hat, durch im Einzelfall ungleiche Belastung zu Umformung und Anpassung gezwungen wird, wie es ja die pathologischen Gaumenformen so sehr klar zu erkennen geben, dann ist eben ein vergleichendes Beurteilen auf Grund von Mittelzahlen gänzlich ungeeignet, über die wahren Beziehungen desselben zu dem Gesamtapparat Auskunft zu geben. Daß das Auftreten einer flachen Gaumenform mit einer starken Ausbildung des Sinus maxillaris oft zusammenfällt, ist nicht so zu deuten, als ob die Sinusbildung den Gaumen abgeflacht habe, sondern umgekehrt, daß die Gaumenkonstruktion des Einzelfalles die Ausbildung einer großen pneumatischen Höhle erlaubte.

e) Unterkiefer. Er ist als bewegliches Glied in dem Apparat der Kieferwerkzeuge selbstverständlich in engen Relationen zum Oberkiefer und dessen verstrebenden Hilfskonstruktionen zu beurteilen, dabei aber als sehr wichtiger Angriffspunkt für mächtige Muskeln in seiner Form stark abhängig von deren jeweiligem Entfaltungsgrad und ihrer Zugrichtung. Wir haben schon an anderer Stelle (vgl. Abschnitt Anthropologie S. 152) von seiner allgemeinen Gestalt und ihrer Ableitung gesprochen. Eine relative Abhängigkeit seines Kondylenabstandes von der Schädelbasisbreite ist unverkennbar, was nicht auch gleiche Abhängigkeit von der größten Schädelbreite bedeutet, indem diese ja viel mehr vom Breitenwachstum des Gehirnes bestimmt wird. Ebenso ist die Unterkieferlänge in Abhängigkeit von der Hirnschädellänge, besonders von derem präaurikularen Abschnitt. Selbstverständlich sind die jeweiligen Dimensionen auch in Beziehung zur Lang- und Breitgesichtigkeit und haben starken Einfluß darauf. Bei sehr langem Gesicht kann dabei eine auffallend große Neigung der Kauebene und damit eine im ganzen recht steile Lagerung des Unterkiefers im Kopfe zustande kommen (Abb. 2551), die in statischer Hinsicht mehr Interesse verdient als ihr bisher zugewandt worden ist. Folgende Tabelle nach Martin orientiere über einige wichtige Maße:

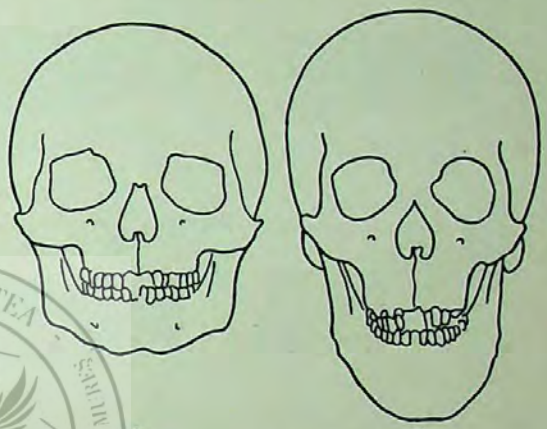

A *B*

Abb. 2552. Schädel in der Norma frontalis mit extremer Breitgesichtigkeit (Hypereuryprosopie) eines Russen (*A*) und mit extremer Schmalgesichtigkeit (Hyperleptoprosopie) eines Schweizers (*B*). (Nach Martin.)

	Kondylenabstand [1]) mm	Unterkieferlänge mm	Winkelbreite mm
Homo Heidelbergensis	131	120	110
Homo Mousteriensis (noch nicht ausgewachsen)	118	115	88
Australier	122	112	103
Melanesier	119	102	96
Peruaner	118	99	96
Neger	112	106	93
Chinesen	120	102	101
Deutsche	120	107	102

Da das Verhalten der Symphysenregion beim altdiluvialen und rezenten Menschen so große Unterschiede zu erkennen gibt, liegt die Vermutung nahe, daß in bezug auf das Kinnverhalten sich große Differenzen bei den verschiedensten Rassen der

[1]) Maße nicht zwischen den Kondylenmittelpunkten, sondern zwischen den Condylia lateralia genommen.

Gegenwart finden möchten. Sie sind wegen des Vorkommens außerordentlich zahlreicher individueller Schwankungen, aber im ganzen recht verschwommen. Auf gewisse Korrelationen zum Gehirnschädel wurde aufmerksam gemacht. Die markanteste Kinngestaltung (stark positives Kinn mit Kinndreieck und meist auch Kinnhöckern) geht mit hohem Grad von Orthognathie einher und hat beim europäischen Menschen ihre stärkste Ausbildung. Aber auch das, in der Regel die Incisionsenkrechte (auf die Alveolarebene) nicht erreichende Kinn der Australier, das als Negativkinn zu bezeichnen ist, kann an sich ein stark gegliedertes Relief aufweisen. Martin hat völlig recht, wenn er die stark komplexe Natur der verschiedenen Kinnformen betont und dabei 1. die Größe des Unterkieferbasalwinkels, 2. den Grad des Vorspringens oder Zurücktretens der vorderen Teile des Unterkieferkörpers und 3. auch die Stellung der Vorderzähne und ihres Alveolarteiles zum Körper als Momente, die für einen verschiedenen Grad der speziellen Kinnausbildung in Betracht kommen, erwähnt. Daß dazu noch das Verhalten der Mundbodenmuskulatur (Walkhoff) und namentlich der zubeißenden Kaumuskeln (Toldt, Wegener) als gestaltmitbewirkender Kräfte gehören, ist schon früher erörtert worden. Die bisherige Rassenforschung hat zwar der Ableitung des Kinnes vom kinnlosen Zustand des Heidelbergers viel Aufmerksamkeit geschenkt, aber eine scharfe, die funktionellen Momente exakt berücksichtigende Analyse der mannigfaltigen Kinnformen bei den rezenten Rassen noch nicht gegeben. Ganz leicht wird ja auch die Lösung dieser Aufgabe nicht sein, die jeweils das Verhalten des ganzen Schädels und der an ihm angreifenden Muskeln mitberücksichtigen muß.

Abb. 2553. Die sog. Rassentypen des menschlichen Unterkiefers nach Puccioni. *A* kaukasischer, *B* australischer, *C* mongoloider, *D* indianischer, *E* negroider, *F* Hottentottentypus. Die Zähne sind nicht gezeichnet.

Die Höhenentfaltung des Kieferkörpers und Astes, die Dicke des ersteren und die Breite des Ramus schwanken innerhalb der rezenten Rassen fast ebenso beträchtlich wie der Ausbildungsgrad der ausgesprochenen Muskelfortsätze (Anguluspartie, Proc. coronoides). Nachdem wir andern Ortes (S. 153) die Grundkonstruktion des Unterkiefers beschrieben haben, können wir hier nur andeuten, daß offenbar die jeweilige Stärke, Länge und Krümmungsweise des unteren Basalbogens, zusammen mit dem Grad der Muskelausbildung, für das Zustandekommen verschiedener Unterkieferformen ausschlaggebend werden. Eine recht eigenartige Kieferform, der sog. Schaukelkiefer, gekennzeichnet durch mehr oder weniger weitgehende Abrundung des Angulusgebietes und dementsprechend konvexen Körperbasisrand, kommt bei einzelnen Rassen verhältnismäßig häufig (Maori, Moriori, Eskimo), nie aber als regelmäßige Erscheinung zur Beobachtung, bei anderen (auch den rezenten Europäern) ist sie sehr selten. Das Muskelverhalten solcher Fälle ist leider noch nicht verfolgt. Für die weißen und gelben Kulturvölker ist eine schlanke Ausbildung, geringe Breite und steile Stellung der Rami im Mittel ebenso kennzeichnend wie für die niedrigen

und dunkleren Rassen der Gegenwart im Allgemeinen das Gegenteil. Allerdings machen die Zwergrassen teilweise eine Ausnahme.

Gegenüber den drei verschiedenen Krümmungsarten des oberen Zahnbogens ist der untere Zahnbogen fast immer parabolisch, weist aber bei wechselnder Unterkieferlänge und verschiedenem Basiswinkel verschiedene Grade seiner Schenkelspreizung auf. Bei Raumbehinderung, also Mißverhältnis zwischen Zahngröße und Kiefergröße (höhere Rassen der verschiedenen Kulturkreise) tritt statt schöner Krümmung nicht selten eine gewisse Knickung zwischen seiner frontalen Partie (mit den Vorderzähnen) und den Postcaninenreihen auf. Leichte Grade dieses Zustandes leiten zu unzweifelhaft pathologischen mit schärferer Ausprägung über. Aber diese

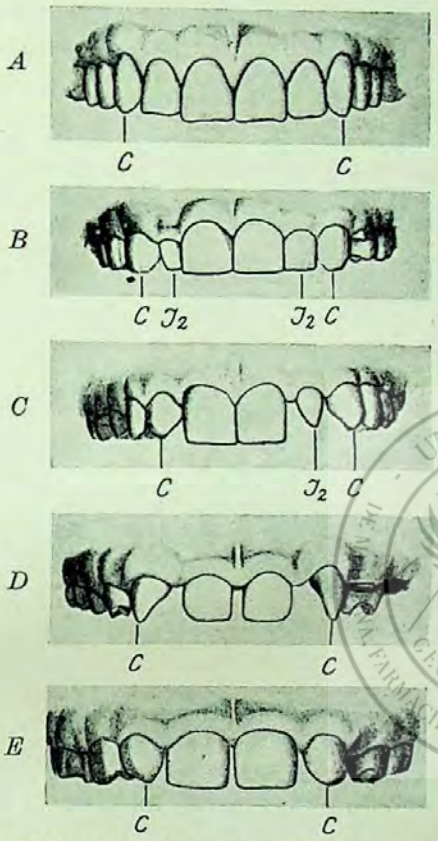

Abb. 2554. Der Reduktionsvorgang im oberen Schneidezahnbereich durch fünf Einzelbefunde versinnbildlicht. *A* normales Verhalten, *F* völliges Fehlen der Seitenschneidezähne und ungewöhnliche Breite der mittleren, zugleich auch Verbreiterung der Caninen. (Nach Bluntschli.)

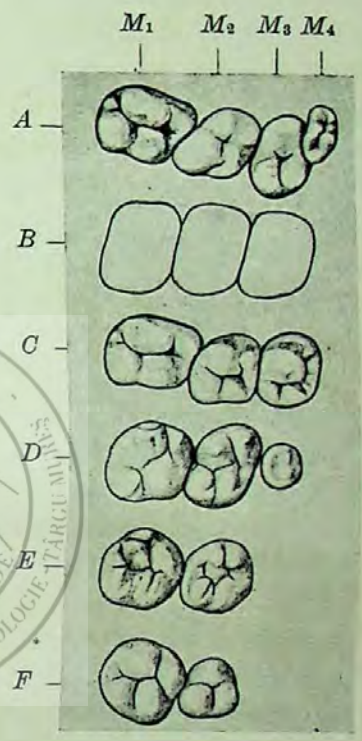

Abb. 2555. Schema des Reduktionsprozesses im Molarenabschnitt des menschlichen Oberkiefers. *A* Befund mit vier Molaren, *B* Spymensch, *C* der Weisheitszahn gering, *D* stark reduziert, *E* der M_3 fehlt, *F* Reduktionserscheinungen am M_2. (Nach Bluntschli.)

Besonderheiten bleiben stets in Zusammenhang mit dem Verhalten des oberen Zahnbogens zu betrachten und sind selbstverständlich nur Teilerscheinung des jeweiligen Artikulationsverhaltens.

f) Bißweise und Zähne. Sehr umfangreiche und sorgfältige Forschungen haben sich bemüht, die Frage zu klären, wieweit wir von Rassenunterschieden im Bau- und Formenverhalten der Zähne und ihrem Zusammenwirken im einheitlichen Bißmodus sprechen dürfen. Sehen wir zunächst von einzelnem ganz ab, dann ist zu sagen, daß es durchgehende scharfgeprägte Rassenunterschiede nicht gibt, daß auch der Bißtypus innerhalb fast aller Rassen verschieden sein kann. Nach der Zahnzahl besitzen alle Rassen als Norm dieselbe Formel, aber unverkennbar ist, daß bei den höheren Rassen sich relativ oft Reduktionserscheinungen zeigen, die vor allem die Weisheitszähne und oberen Lateralincisiven (viel seltener auch den Prämolarenbereich) betreffen.

Unterzahl dieser Zähne und Verkümmerungsformen derselben sind bei niederen Rassen äußerst selten, bei der nordischen Rasse aber ist Rückbildung der oberen J 2 in 6% der Fälle beobachtet worden und sicher ist die Zahl der Fälle, wo die M 3 nicht mehr zum Durchbruch, oder gar nicht mehr zur Anlage kommen, für europäische Völker noch viel größer. Es sind da schon Zahlen genannt worden, die nicht ganz glaubhaft klingen (Talbot: 42% beim europäischen Mann und 58% bei der Frau), aber unzweifelhaft ist, daß beide genannten Erscheinungen bei niederen Rassen sehr viel seltener sich finden, während gerade umgekehrt das Auftreten vierter Molaren (namentlich im Oberkiefer) bei Australiern, Neukaledoniern, Tasmaniern oft, bei Negern nicht gerade selten festgestellt worden ist, bei Europäern aber eine ganz große Seltenheit bedeutet. Überzahl kommt auch im Schneidezahnabschnitt vor, im Milchgebiß öfter als im Dauergebiß, ist aber im ganzen recht selten; ob dabei bei primitiven Rassen häufiger, steht nicht fest. Läßt sich schon aus den gemachten Angaben auf einen Reduktionsvorgang an den Zahnreihen schließen, der bei den höheren Rassen weitergediehen ist, so kommt man auf dieselbe Feststellung, wenn man vom Vergleich der Zahngrößen, der Länge des Zahnbogens, vom Wurzelverhalten oder dem Kronenrelief der Zähne ausgeht.

Nach der Zahngröße hat man groß-, mittel- und kleinzähnige Rassen unterschieden und auch aus der Relation zwischen Dentallänge (Länge der Postcaninenreihe) und Schädelbasislänge einen Dentalindex aufgestellt, während eine andere Vergleichsweise mit einem mittleren Zahnbogenindex (Zahnbogenbreite in Prozenten der Zahnbogenlänge) arbeitet. Es hat sich gezeigt, daß die Zahngröße mehr individuelles als Rassenmerkmal ist, obgleich sich sagen läßt, daß die Australier, Papuas, Timoresen, Dschagga zur Makro-, die Altägypter und Birmanen zur Mikro-, die Europäer der Gegenwart (im starken Gegensatz zu den Neandertalern) zur Mesodontie neigen.

Von Bedeutung wäre eine stärkere Beachtung des relativen Größenverhaltens der einzelnen Molaren zueinander, ausgedrückt nach dem Umfang ihrer Kauflächen. De Terra gibt zwar eine Zusammenstellung, die ganz deutlich erweist, daß beim rezenten Menschen alle Zwischenformen zwischen Stärkenzunahme nach hinten, gleicher Größe aller drei Molaren, größter Kaufläche an M 2 und Stärkenabnahme nach hinten schon von M 1 ab, sowohl im Ober-, wie (mit Ausnahme des letztgenannten Falles) im Unterkiefer vorkommen können, aber leider liegen lange nicht genug Einzelbeobachtungen vor, um zu erkennen, ob dieser Verschiebungsvorgang in der Ausdehnung der jeweils größten Belastung — denn große Zähne sind an sich zu stärkerer Kauleistung befähigt — innerhalb der einzelnen Rassen verschieden weit gediehen ist, oder ob auch hier die individuellen Schwankungen so groß sind, daß sich die Grenzen völlig verwischen. Es scheint aber festzustehen, daß die Volumabnahme der hinteren Molaren keine spezifische Erscheinung der europäischen Rasse ist, sondern auch schon bei großzähnigen vorkommt. Volumengleichheit der Molaren ist nirgends häufig.

Auch das speziellere Höckerverhalten der Mahlzähne zeigt keine deutliche Rassendifferenz, obgleich Gruppen mit relativ großen Zähnen geringere Neigung zur Höckerreduktion aufweisen. Der zweite obere Molar hat bei Australiern in 81%, bei Europäern nur in 53% Vierhöckertypus, derselbe Zahn im Unterkiefer bei jenen in 73%, bei Lappen in 15% und bei übrigen Europäern nur in 6% Fünfhöckergestalt, auch ist sein Vierhöckertypus schon von einzelnen Neandertalern bekannt und sogar beim Heidelberger angedeutet. In der Regel ist auch an im Kronenrelief reduzierten Zähnen immer noch der spezifische Hominidencharakter erkennbar, obgleich es namentlich an stark abgeschliffenen Zähnen, wie sie vor allem bei Naturvölkern, die ihre Körnerfrucht mit steinernen Handmühlen schleifen, so daß in das Mehl immer

auch Quarz- und Sandkörnchen kommen, die mitgekaut werden müssen, schwieriger werden kann, genauere Beurteilungen durchzuführen.

Bezüglich des Wurzelverhaltens ist noch viel weniger von Rassenbesonderheiten zu sprechen, vielleicht mit Ausnahme der aus der Reduktion des ganzen Gebisses verständlichen Tatsache, daß der obere Weisheitszahn bei den großzähnigen und allen negroiden Rassen meist dreiwurzelig gefunden wird, bei den höheren Kulturrassen aber sehr stark zu Wurzelverschmelzung neigt und meist einwurzelig ist.

Da schon für den Neandertaler in einzelnen Fällen Scherenbiß (Psallidodontie) festgestellt werden konnte, allerdings neben Zangenbiß (Labidodontie) in anderen, der für die Anthropomorphen als sehr charakteristisch gilt, kann man nicht sagen, daß ersterer aus der Abnahme des ursprünglich großen labio-lingualen Durchmessers der Frontzähne entsprungen sei, aber es ist doch wahrscheinlich, daß Zusammenhänge zwischen beiden Erscheinungen vorliegen, nur sind sie nicht unbedingt korreliert. Zangenbiß ist jedenfalls bei Australiern die Regel, Scherenbiß bei Europäern weitaus am häufigsten, nach Martin in fast 80% aller Fälle. Dieser gibt auch folgende Prozentzahlen nach Welcker an, für Labidodontie: Amerikanische Indianer 93—84, Papua 57, Neger 53, Malaien 52, Deutsche 16, Lappen 13, Chinesen 11%; für Psallidodontie: Deutsche 79, Chinesen und Japaner 50, Neger 40, Malaien 22, Hottentotten 10, amerikanische Indianer 6%. Dachbiß (Stegodontie), wobei die unteren Incisiven von den oberen, flach vorspringenden, überragt werden ist in der Regel nur eine individuelle Erscheinung; aber bei Chinesen und Japanern (33%), Hindus (20%) und Malaien (5%) schon von gewisser Rassenbedeutung. Opisthodentie mit starker Verkürzung des Unterkiefers und damit Zurückliegen der unteren Incisivenschneiden, und Hiatodentie, wobei die unteren Incisiven die Berührungsmöglichkeit mit den oberen verloren haben, sind sicher als ausgeprägte pathologische Bißformen anzusehen, bei manchen Völkern (erstere bei Malaien in 19%, letztere bei Negern in 3, bei Malaien in 2%) aber verbreitet. Es liegt nahe, daran zu denken, daß besondere kulturbedingte Einflüsse bei ihrem Zustandekommen mitspielen. [Abschluß des Manuskriptes Okt. 1927.]

Literatur: Neben besonderem Hinweis auf Martin, Lehrb. d. Anthropologie (1914 u. 2. Aufl. 1928), seien aus einer Fülle von Büchern und Einzelaufsätzen genannt: Adloff, Das Gebiß des Menschen und der Anthropomorphen (1908). — Bauer, J., Vorlesungen über allg. Konstitution u. Vererbungslehre (1923) u. Phänomenologie u. Systematik der Konstitution. Hdb. d. norm. u. path. Physiologie **17** (1926). — Boule, Les hommes fossiles (Paris 1923). — Fischer, E., Fossile Hominiden, Rassenmorphologie, Rassen u. Rassenbildung. Hdb. d. Naturw. **4** u. **8** (1913). — Fischer, E., u. Mollison, Anthropologie in Kultur der Gegenwart, 3. Teil, 5. Abt. (1923). — Kretschmer, Körperbau und Charakter (1926). — Mc Gregor, Restoring Neandertal Man. Natural History of the American Mus. **26** (1926). — Mollison, Kopfform des Mikrocephalen Mesek. Z. Morph. u. Anthrop. **25** (1926). — Robinson, The Story of the Chin, Smithson. Report (Washington 1915). — Schwarz, R., Anthropologie in Misch, Fortschr. d. Zahnheilk. **1926** u. **1928.** — de Terra, Odontographie der Menschenrassen. Naturw. Diss. Zürich 1905. — Walkhoff, versch. Aufsätze in Arch. f. Anthrop., N. F. **17** (1918); Dtsch. Mschr. Zahnheilk. **43** (1925); Dtsch. Zahnheilk. **1925**, H. 66. — Wegener, Zweck u. Ursache der menschl. Kinnbildung. Z. Morph. u. Anthrop. **26** (1926). — Weidenreich, Rasse u. Körperbau, Berlin 1927 und Schädelfund von Weimar-Ehringsdorf, Jena 1928. — Werth, E., Der fossile Mensch (1921).

Bluntschli.

Rationalisierung der zahnärztlichen Arbeit (vgl. auch Arbeitsstätte, Instrumentarium und Schulzahnpflege). Die nachfolgenden Zeilen sollen einen Überblick geben über die Rationalisierung der zahnärztlichen Arbeit und der Zahnheilkunde selbst. Wohl selten kann man in einem Fach vor allem einer Disziplin der Medizin den Wert ermessen, der in der praktischen Durchführung der Arbeitsrationalisierung liegt, und seltener noch wird man einem Erfolg der Rationalisierung begegnen, wie er gerade in dem Zweig der Zahnheilkunde greifbar geworden ist. Das konnte geschehen durch die

Rationalisierung der Methoden in der bisher geübten zahnärztlichen Arbeit und dann durch die Umstellung der zahnärztlichen Arbeit selbst, indem an Stelle der Behandlung oder Heilung bestehender Leiden die Verhütung und Vorbeugung entstehender Leiden trat.

Die Aufgaben der zahnärztlichen Tätigkeit sind zu bekannt, als daß ich sie hier aufzählen müßte, auch dürfte das Ziel der zahnärztlichen Arbeit, das in der Erreichung eines Zustandes völliger Saniertheit sämtlicher Gebisse in hygienischer, funktioneller und kosmetischer Hinsicht liegt, keiner Unterstreichung bedürfen, doch scheint es mir wegen der nachfolgenden Besprechung notwendig, bei der privaten und klinischen Behandlung Grenzen zu ziehen zwischen der Heilung bestehender Leiden einzelner unter Berücksichtigung der durch jeden Fall gegebenen Eigenart und dem bei der Vorbeugung und Verhütung der Zahn- und Zahnbetterkrankungen in systematisch durchgeführter Untersuchung und Behandlung erreichten, sich auf die Gesamtheit beziehenden sozialhygienischen Effekt. Daß in beiden Fällen die Persönlichkeit und Individualität des Menschen durch diese Auffassung der verschiedenartigen Arbeiten gewahrt bleibt, ist selbstverständlich, niemals wird der Patient zu einer „Nummer" werden, oder die Arbeit, was die persönlichen Belange des Patienten angeht, sich schematisieren lassen. Damit dürfte ganz klar ausgedrückt sein, daß die Rationalisierung sich ausspricht in der Besserung und Änderung der Arbeitsmethodik und der Umstellung der Arbeitsweise und nicht in der Unterdrückung der persönlichen Eigenart des Patienten. Die beiden Kapitel, die es zu besprechen gilt, gliedern sich demnach in:

A. Verringerung der Arbeit bei gleicher Leistung und dadurch erzielte Einsparung,
B. Vermehrung der Leistung bei geringst aufzuwendender Arbeit und dadurch erreichte Einsparung.

Zu A. Die Verringerung der Arbeit bei gleichbleibender Leistung wird erreicht durch die Anpassung der Arbeit an die psycho-physische Organisation des Menschen und durch die Anpassung des Menschen an die Arbeit. Das wird leicht verständlich, wenn wir uns speziell mit der Frage der Anpassung der Arbeit an den Menschen beschäftigen. Ich schließe mich dabei der von Erismann-Moers in ihrer „Psychologie der Berufsarbeit und der Berufsberatung" gegebenen Einteilung an. Danach läßt sich diese Anpassung erreichen:

1. Bei freier Bewegung (allgemeine Bewegungstechnik),
2. bei an die Maschine gebundener Bewegung (Anpassung der Maschine an den Menschen),
3. in den Nebenumständen der Arbeit,
4. in der zeitlichen Arbeitsverteilung,
5. in der qualitativen Arbeitsteilung,
6. in den Entlohnungsverhältnissen,
7. durch Anregung der Arbeitsenergie (Gewinnung des Interesses an der Arbeit und der Arbeitsfreude).

Unter 1 und 2 führt Erismann die Bewegungsersparnis, die Leichtigkeit der Bewegung und die Zweckmäßigkeit der Bewegungsfolge auf. Ein Blick in die Arbeitsräume der Zahnärzte genügt, um zu erkennen, wie verschwenderisch mit der psychophysischen Energie umgegangen wird und welche Betriebskapitalien erarbeitet werden müssen, um sich eine solche Vergeudung von Kraft erlauben zu können. In erster Linie fällt es auf, wieviel unnötige Bewegungen beim Ablauf der Arbeit dadurch ausgeübt werden müssen, daß die Anordnung des Mobiliars so unglücklich gewählt wurde, daß keine andere Art der Behandlung möglich ist, und dann ist es erstaunlich, wie,

ohne daß Instrumente und Maschinen auf psychotechnischer Grundlage entstanden, die bei jeder Behandlung erforderlichen oder benötigten Instrumente und Maschinen wegen ihrer technischen Ausführung in einer Weise sich um den Arbeitsplatz des Zahnarztes gruppieren, daß sie, anstatt eine Erleichterung für die Arbeit darzustellen, eine Erschwerung bedeuten. Die erste Tätigkeit — das Waschen der Hände — verlangt in den meisten Sprechzimmern eine Entfernung des Arbeitenden vom Arbeitsplatz, weil die Montage des Waschbeckens an der entgegengesetzten Wand, evtl. sogar in der entgegengesetzten Ecke des Zimmers, durchgeführt wurde. Die Stellung des Instrumentenschrankes macht einen Gang vom Arbeitsplatz zum Schrank notwendig, der Platz des Sterilisators desgleichen, und das nicht nur einmal bei der Arbeit, sondern mehrere Male, besonders wenn das Instrumentarium für die Behandlung weniger umsichtig zusammengestellt wurde. So kann es sich ereignen, daß ein solcher Weg von 4 m hin und zurück wegen einer Nervnadel oder wegen ein wenig Guttapercha zum provisorischen Verschluß ausgeführt werden muß, was selbstverständlich einen Verlust an Zeit, also eine Verlängerung der Behandlung bedeutet und damit auch gleichzeitig eine Beeinflussung der Arbeit wegen der dauernden Ablenkung der Aufmerksamkeit und dadurch, daß während kritischer Augenblicke erforderliches Instrumentarium zu weit fort liegt, als daß es direkt zur Verfügung stände. Solche umfangreiche Bewegungen während unserer Arbeit sind gänzlich unnötig und müssen in Fortfall gebracht und durch raumzeitlich kürzeste Bewegung ersetzt werden, durch gewählte, dem Zweck entsprechende Anordnung des Inventars. Dazu muß man auch den Mut haben, Inventar von der Zimmerwand abzuziehen und in unmittelbarer Nähe des Arbeitsplatzes aufzustellen. Trat bisher die Ersparnis bei größeren Bewegungen des gesamten Körpers in Erscheinung, so gilt das gleiche Problem der Bewegungsersparnis auch für die auf dem Arbeitsplatz ausgeführten Bewegungen des Körpers oder einzelner Teile. Es ist unzweckmäßig, einen Weg, für dessen Zurücklegung eine Bewegung der Hand ausreichen würde, durch eine Bewegung des gesamten Körpers ausführen zu lassen. Das trifft in demselben Augenblicke zu, wo die Höhe unseres Instrumententisches und Schwebetischchens nicht unserer Größe angepaßt ist und deshalb eine Beuge- oder Streckbewegung verlangt. Sollen darum Einsparungen gemacht werden, so müssen wir sowohl unser Instrumentarium in der Höhe und Größe unserer körperlichen Beschaffenheit anpassen, als auch die Verteilung des Instrumentariums so vornehmen, daß wir bei einem häufiger benötigten Instrument wie Spiegel, Sonde, Bohrer usw. den kürzesten Weg auszuführen haben. Wie eine Reihe von Versuchen zeigte, tritt durch die bloße Umstellung des vorhandenen Mobiliars nicht allein eine größere Ruhe bei der Arbeit ein, sondern die Qualität der Arbeit wird auch eine bessere, weil die Aufmerksamkeitsablenkung eine geringere ist.

Wie schon gesagt, spielt auch die Leichtigkeit der Bewegung in ihrer Ausführung bei unserer Arbeit eine Rolle. Es ist keineswegs gleichgültig, ob ich, räumlich gesprochen, eine gleich große Bewegung in der Vertikalen oder in der Horizontalen, von rechts nach links oder von vorne nach rückwärts und umgekehrt ausführe. Die Bewegung auf gleicher Höhe und in gleichem Körperabstand ist die leichtere, die am wenigsten ermüdende, im Vergleich zu den übrigen aufgezählten. Wir haben uns diese Beobachtung auch bei der Anordnung unseres Instrumentariums und unserer Maschinen oder ihrer Bedienungshebel zur Erleichterung unserer Arbeit zu eigen zu machen. Daß damit auch die Leichtigkeit der Bewegung und die Zweckmäßigkeit der Bewegungsfolge in engem Zusammenhange stehen, erkennt man unschwer, wenn man daran denkt, wie bei den während der Arbeit notwendigen Bewegungen Um-

stellungen in der Bewegungsrichtung bei entfernt liegenden Anfängen für die Bewegungen Erschwerungen bedeuten. Vergleiche z. B. die deutsche Schrift und die lateinische Schrift mit ihren charakteristischen, durch das Schnellschreiben hervorgerufenen Abänderungen, oder in der zahnärztlichen Arbeit die Umstellung der Bewegungen beim Wechsel der Maschinen und Instrumente (Bohrmaschine, Reflektor, Handinstrumente, Watteträger, Abstrichbehälter, Wasserspritze, Speichelsauger usw.). Eine Arbeitsersparnis erzielen wir auch dadurch, daß wir, anstatt mit zwei Händen, eine Arbeit nur durch eine Hand ausführen lassen. So ist das Unterbringen von Instrumenten in Schubladen des Schwebetischchens darum unzweckmäßig, weil zum Herausnehmen von Instrumenten stets beide Hände notwendig sind, denn eine Hand muß das bewegliche Tischchen festhalten, weil es sonst dem Zuge der anderen folgen oder auch die jeweilige Lage der Schublade eine Drehung notwendig machen würde, was neben der größeren Bewegungstechnik auch zur Ablenkung der gesamten Aufmerksamkeit führt. Wie der Schwebetisch das im kleineren illustriert, so der Instrumentenschrank im großen. Er soll, ohne daß eine Körperbewegung ausgeführt werden muß, sich in jeder Stellung durch Hand- bzw. Armbewegung erreichen lassen. Seine mittleren Schubfächer oder -laden genießen vor den anderen den Vorzug, weil sie die geringste Bewegung erfordern. Unser Instrumentarium muß darum auch der Häufigkeit des Gebrauchs entsprechend so in dem Schrank verteilt sein, daß in seiner Mitte die gebräuchlichsten und an seinen Seiten die weniger gebrauchten Instrumente untergebracht sind (unter Mitte ist natürlich nicht die geometrische Mitte des Schrankes gemeint, sondern eine Höhe, die der Ellenbogenhöhe des Arbeitenden entspricht). Durch eine solche Anordnung sind wir in der Lage, schneller ein Instrument zu fassen, als eine Assistenz es holen und überreichen kann, und dann gleich mit der Arbeitshand; ein Umtausch aus der linken in die rechte Hand ist nicht notwendig.

Daß die übersichtliche Anordnung der Instrumente die Arbeit erleichtert, hat jeder erfahren, daß sie am zweckmäßigsten ist, wenn die Instrumente quer zur Blickrichtung gelagert sind, ist weniger beachtet worden. Dabei ist vornehmlich an das Handinstrumentarium gedacht, das mit seinen Griffen bei allen Instrumenten fast gleich ist und nur am Arbeitsende Unterschiede zeigt. Auch ist es nicht gleichgültig, ob das Instrumentarium in einem offenen Gefach oder in einer Lade, die jedesmal geöffnet werden muß, untergebracht ist; so hat sich der Rolladen- oder Klappenverschluß als zweckmäßig erwiesen im Vergleich mit dem Türverschluß oder der Unterbringung des Instrumentariums in Schubladen; das jedoch nur für den Teil des Schrankes, der über Ellenbogenhöhe liegt, umgekehrt für den Teil, der unterhalb der Ellenbogenhöhe sich befindet. Aus diesem Grunde sehen wir auch das fahrbare Instrumententischchen trotz seiner Einteilung meist nur auf der obersten Platte benutzt.

Daß nach den Erkenntnissen über die Bewegungsersparnis das vielerseits empfohlene Sitzen bei der Behandlung ohne Hinderung möglich ist, ist nach den obigen Ausführungen über Anordnung des Mobiliars und des Instrumentariums verständlich.

Die Arbeit verlangt nur noch ein Stehen am Arbeitsplatz selbst, weil von ihm aus alles für die Behandlung Erforderliche zu erreichen ist. Dieses Stehen, wenn es auch nur einen Nebenumstand der Arbeit darstellt, spielt doch eine so große Rolle, daß es unser Arbeiten bei langem, andauerndem Verharren in der gleichen Stellung beeinträchtigt. Durch den Wechsel der Arbeit in stehender und sitzender Stellung, also in Beanspruchung und Ausruhen der Beine und Füße, wird dieser sonst die Arbeit erschwerende Nebenumstand eliminiert. Die Beleuchtung des Zimmers und des Arbeitsobjektes stellt ebenfalls ein Moment dar, das wir zu den Nebenumständen der Arbeit rechnen, und die zahlreichen Versuche, dem hemmenden Einfluß ungenügender

Beleuchtung abzuhelfen, sind zu bekannt, als daß ich darauf selbst einzugehen hätte. Jedes Geräusch in der Umgebung, sei es durch Telephon oder Hausklingel, durch das Geräusch, das die Maschinen verursachen oder durch den Lärm von der Straße, alle sind dazu angetan, wenn sie auch nicht zur Arbeit gehören, doch eine Minderung der Leistung durch Beeinflussung der Aufmerksamkeit herbeizuführen, wenn auch diese Beeinflussung durch Gewöhnung unbewußt wird. Gerade die Nebenumstände der Arbeit, welche es auch immer sein mögen, verlangen unsere Beachtung, damit sie auf ein Minimum beschränkt werden.

Die zeitliche Verteilung der Arbeit ist besonders dazu angetan, die Vereinfachung und zeitliche Kürzung der zahnärztlichen Arbeit zu zeigen. Ich möchte das durch ein paar Beispiele illustrieren. Bei jeder Wurzelbehandlung benötigen wir mit Watte umwickelte Miller-Nadeln. Der Vorgang des Wattewickels ist während der Arbeit äußerst hinderlich und zeitraubend, ob das Wickeln nun von der Assistenz oder dem Zahnarzte vorgenommen wird, weil es eine Umstellung der Aufmerksamkeit von einer Arbeitsleistung auf eine andere notwendig macht. Die Arbeit wird so häufig unterbrochen, als das Wickeln notwendig ist, was bewußt oder unbewußt als störend empfunden wird. Die Güte der Arbeit leidet, weil man auf den Gebrauch von ein oder zwei Nadeln verzichtet und vorzeitiger den Reinigungsakt beendet, als man das in dem Falle getan haben würde, wo die Nadeln bereits vorbereitet zur Stelle gewesen wären. Die Manipulation des Wattewickelns gehört nicht zur Wurzelbehandlung und auch nicht zur eigentlichen zahnärztlichen Tätigkeit und soll von der Durchführung der Wurzelbehandlung zeitlich getrennt werden, damit eine Beeinflussung der Arbeit oder Ablenkung der Aufmerksamkeit dadurch ausgeschaltet wird. — Ein anderes Beispiel. Wie häufig erlebt man es, daß die Miller-Nadeln und die Exstirpationsnadeln so aufbewahrt werden wie sie vom Depot bezogen werden. Je nach Bedarf wird während der Arbeit das Glasröhrchen herbeigeholt, geöffnet, eine Nadel herausgenommen, das Glasröhrchen wieder geschlossen und fortgelegt. Die Aufbewahrung der Bohrer in Fabrikumhüllung verlangt, daß man zuerst die gewünschte Schachtel sucht, den Bohrer herausnimmt, sie verschließt und wieder zurückgibt. Wieviel angenehmer ist die Arbeit bei einem offenen Behälter mit Nervnadeln oder einem Bohrerständer, der, geordnet nach Größe und Art, die Bohrer enthält. Die Aufbewahrung der Papierscheiben so, daß man sie nur von der Seite sieht, erschwert das Aussuchen ungemein, die Aufbewahrung in offener Form so, daß man von oben auf die Scheiben sieht, läßt die Scheiben nicht allein leichter greifen, sondern erspart auch jedes unnötige Aufheben weiterer Scheiben. Und Guttapercha, Fletcher, Wachs, Vaseline stehen meist so in den Schränken, wie sie bezogen wurden, anstatt daß sie in Tages- oder Wochenquanten aufgestellt sind. Die großen Mengen erfordern Platz und finden im Instrumentenschrank keinen Raum. Durch Entnahme kleinerer Mengen aus dem Materialienschrank wird die Arbeit durch Aufmerksamkeitsablenkung und unnötige Bewegung erschwert. Hier bedeutet die Übersicht über den Verbrauch der Materialien und die Ordnung und Bereitstellung erforderlicher Mengen in unmittelbarer Nähe des Arbeitsplatzes eine gewaltige Ersparnis an Kraft und Zeit.

Wenn oben von der Arbeitsteilung neben der zeitlichen Arbeitsverteilung die Rede war, so ist hier an die Mithilfe einer Schwester oder Helferin gedacht, der wir bestimmte, durch sie leicht auszuführende Maßnahmen zuteilen. Die Vorbereitung der Arbeit, soweit sie die Arbeitsverteilung angeht, läßt sich fast ganz durch die Helferin ausführen und erfordert unsere Anwesenheit im Sprechzimmer nicht. Die Pflege und die Aufbereitung des Instrumentariums, die Wartung des Patienten und der Wechsel der Instrumente ist ebenfalls Sache der Helferin; sie hat mit der rein

zahnärztlichen Tätigkeit nichts zu tun. Es ist oft erstaunlich zu sehen, wie großen Wert die Zahnärzte darauf legen, daß sie alle Arbeiten möglichst selbst ausführen, um die Bezahlung einer geschulten Kraft zu sparen. Sie übersehen dabei ganz, daß die Einsparung von 20 oder 40 Mark die Ausgabe einer viel größeren Summe durch unrationelle Arbeit verursacht, wenn wir von Kraft- und Zeitvergeudung absehen, die auch ein beträchtliches Maß ausmacht. Ebenso wie wir uns seit Jahren daran gewöhnt haben, alle technischen Arbeiten, die nicht unbedingt in unserem Sprechzimmer ausgeführt werden müssen und die die Gegenwart des Patienten nicht erfordern, in das Laboratorium zu geben und dort fertigstellen zu lassen, ebenso sollten wir uns bemühen, bei allen konservierenden Maßnahmen, die ja im Sprechzimmer durchgeführt werden müssen, die Arbeiten in solche zu teilen, die vom Zahnarzt direkt ausgeführt werden müssen, und solche, die mit der Helferin gemeinsam ausgeführt werden können, sei es das Zementanrühren, Amalgambereiten und in die Kavität tragen, Füllung der Wasserspritze und Berieselung des Arbeitsfeldes und vieles andere mehr. Im allgemeinen läßt man durch die Helferin nur das ausführen, was ohne ihre Hilfe nicht durchzuführen ist, man sollte sich aber vielmehr daran gewöhnen, sie auch zur Erleichterung anderer Maßnahmen anzulernen, weil durch diese Arbeitsteilung die Qualität der Arbeit bei gleichzeitiger zeitlicher Kürzung eine Besserung erfährt.

Die aus der früheren Zeit übernommene Methodik der Arbeit stellt häufig enorme Forderungen an den Ausübenden. Es werden Fähigkeiten verlangt, die durch Änderung der Arbeitsmethode eliminiert werden und dadurch die Arbeit erleichtern. So werden große Anforderungen an unser Schätzvermögen gestellt. Das Schätzen der Tiefe einer Bewegung, die Empfindung eines Widerstandes durch ein Instrument, die Bohrung eines Frontzahnes zur Aufnahme eines Stiftes, die Präparation eines Ringes für eine Krone sind einige Beispiele, die das Gesagte zu illustrieren imstande sind. Die Änderung der Injektionsspritze durch Aufbringung von mehreren Marken macht jedes Schätzen von Größenmaßen überflüssig; die Durchleuchtung eines Frontzahnes, die den Verlauf des Wurzelkanales erkennen läßt, genügt, um das Schätzen der Achsenrichtung des Zahnes beim Bohren durch die Bohrerführung dem Kanal entlang überflüssig zu machen. Bei der Montage eines Kronenringes sind wir auf das Schätzen angewiesen, wenn wir unser Urteil über den guten Sitz des Ringes abgeben sollen. Die Spannung bzw. das Klemmen des Ringes am Zahn, die Unmöglichkeit, eine Nadelspitze zwischen Ring und Zahn durchzuführen, genügen uns als Kriterien, um den Sitz eines solchen Ringes als gut zu bezeichnen. Daß er oft alles andere als gut ist, zeigt der Leuchtstab, dessen Licht auch bei solchen „gemeint gut anliegenden Ringen“ im Ringinnern zu erkennen ist, wogegen der wirklich passende Ring kein Licht durchläßt. Die einfache Leuchtprobe erspart jedes Tasten und Schätzen, sie ist das einzige Kriterium für das genaue Anliegen des Ringes am Zahn. — Die Beleuchtung der Approximalräume intraoral gibt sofortigen Aufschluß über den Randschluß einer Füllung und die Freiheit des Zwischenraumes, wogegen Zähne und Füllungen, die der Kritik mittels Sonde und Spiegel standgehalten haben, im Röntgenbild oder bei intraoraler Beleuchtung sich als fehlerhaft darstellen. Erinnere ich nur an die Fortschritte moderner Zahnheilkunde, die in der Umstellung der Arbeit von der Methode der Kavitätenpräparation durch Bohrer und Schmelzmesser zu der schnelleren und einfacheren Präparation durch Steinchen liegt, so ist der Wert zu erkennen, der durch die Änderung der Arbeitsmethodik sich ergibt.

Ebenso wie wir die Arbeit dem Menschen anpassen, müssen wir auch bei der Rationalisierung der Arbeitsweisen an die Anpassung des Menschen an die Arbeit denken, wozu gerade der letzte Hinweis überleitet. Durch zweckmäßige Lehr- und

Lernmethoden läßt es sich erreichen, daß die alten, empirisch gefundenen Arbeitsweisen abgelöst werden durch Methoden, die, im Vergleich zu diesen, rationeller sind. Dazu gehört ein speziell auf das zahnärztliche Studium eingestellter Unterricht, der geeignet ist, dem Schüler die Grundlagen für die spätere Berufsausbildung zu geben. Hierbei ist weniger der Wert auf die Abgrenzung des Wissensstoffes zu legen oder die Absolvierung bestimmter Kurse, als vielmehr darauf, daß man sich darüber klar wird, welche Schwierigkeiten aus der Natur des Gegenstandes erwachsen und welche Schwierigkeiten dem durch die psychischen und körperlichen Anlagen des Menschen entgegenstehen. Die Festsetzung des Wissensstoffes wird unbedingt eine Verlängerung des Studiums zur Folge haben, da bei der stets fortschreitenden Wissenschaft und dem heute geübten Unterricht es nicht möglich ist, das gesamte Gebiet zu übermitteln. Doch sind der Verlängerung des Studiums Grenzen gesetzt, und man wird über Schwierigkeiten nicht Herr werden, wenn man nicht eine Umstellung des Unterrichts eintreten läßt. Im zahnärztlichen Lehrgegenstande liegt ein dem gewöhnlichen Leben fremdes Gebiet vor. Aus teils abstrakten, teils konkreten und räumlich komplizierten Dingen setzt sich der Stoff zusammen. Auf kleinstem Gebiet und unter erschwerten Bedingungen wird exakteste Arbeit gefordert, die nur unter Benutzung von Instrumenten und Maschinen bewerkstelligt werden kann. Die vom Schüler geforderten Eigenschaften und Fähigkeiten, wie räumlich zu denken, konkrete Dinge sich vorzustellen, komplizierte Bewegungen gedanklich zu verfolgen, sind Fähigkeiten, die meist nur wenig ausgebildet und geübt sind und die erst geweckt werden müssen. Auf diese Besonderheiten hat der Unterricht zu achten und sich einzustellen. Demonstrationsmaterial, Bildmaterial und Vortrag müssen dieser Eigenart angepaßt sein, jede praktische Arbeit im Arbeitsgange besprochen und demonstriert werden, und der einzelne Handgriff, der Gebrauch von Instrumenten, die Art des Instrumentariums eine eingehende Begründung und wissenschaftliche Erläuterung erfahren. Die Besprechung von Fehlern und Fehlerquellen hat einen weiten Raum einzunehmen, kurz, Lehr- und Lernmethoden lassen sich nicht von einem Fach auf das andere übertragen, sondern verlangen, wie auf allen übrigen Gebieten, so auch für die Zahnheilkunde, ihre ganz besondere Behandlung.

Daß dabei die Berufsberatung und die Förderung Geeigneter auch eine Rolle spielt, dürfte nach den Erkenntnissen der letzten Jahre verständlich sein. Es darf dabei nicht übersehen werden, daß die von der praktischen Ausübung des Berufes geforderten Eigenschaften nicht allein den guten Zahnarzt ausmachen, sondern neben den geistigen und körperlichen Eigenschaften allgemeine Charaktereigenschaften zur erfolgreichen Ausübung des Berufes vorhanden sein müssen, ja, daß sogar bei der Begutachtung und Prüfung der Eignung von Anwärtern durch den Psychologen auf die allgemeinen Charaktereigenschaften mehr Wert zu legen ist als auf die rein geistigen und körperlichen Eigenschaften und Fähigkeiten, wogegen dem zahnärztlichen Berater in der Leistung des Bewerbers eine Handhabe zur Beurteilung gegeben ist.

Zu B. Vermehrung der Leistung bei geringst aufzuwendender Arbeit und dadurch erreichte Einsparung.

Wurde bisher an einzelnen Beispielen und in groben Umrissen gezeigt, in wie mancher Beziehung die altgewordene Zahnheilkunde in ihrer praktischen Ausübung und Arbeitsweise am Patienten reformbedürftig ist und wie manche Reform erst in den Anfängen steckt, so kann aber erfreulicherweise auch mitgeteilt werden, wie manche Bestrebungen im Gange sind, durch Typisierung und Normalisierung des Instrumentariums der unübersehbaren Vielheit des jetzigen Instrumentariums ein Ende zu machen, und wie durch rationellen Großbetrieb der Laboratorien umständ-

liche langwierige und schwierige Einzelherstellung von Arbeiten abgelöst wird durch billigere, durch Ausnutzung bester Arbeitskräfte bessere und durch Aufteilung der Arbeit leichtere Massenherstellung, ohne der Individualität Abbruch zu tun oder „Massenware" zu liefern. So hat z. B. die Firma Krupp, Essen, eine Gebißmacherei eingerichtet, in der von Spezialarbeitern (Gebißmachern) Gebißbasisplatten in nicht rostendem Stahl hergestellt werden, nach den von den Zahnärzten gelieferten Modellen. Das Material hat einmal den Vorteil, an Festigkeit, Zähigkeit und Haltbarkeit den Kautschuk und das Gold zu übertreffen, zum anderen, billiger zu sein und die Arbeit durch die Spezialisierung den Vorteil, viel exakter durchgeführt zu sein als eine Einzelarbeit bei geringerer Erfahrung. Die Erfahrung weniger Jahre genügte, um neben der stets wachsenden Zahl derjenigen, die sich dieser Herstellungsart bedienten, zu beweisen, eine qualitativ wieviel bessere Arbeit bei geringerer Mühe und kleinerem Kostenaufwand allein durch die Rationalisierung und Zentralisierung möglich ist. In dieser Richtung muß natürlich weiter gearbeitet werden, und sicherlich wird sich auf manchem Gebiet, z. B. Orthodontie, eine Erleichterung und Verbesserung schaffen lassen, die bei der jetzigen Dezentralisation einfach unmöglich ist. Allerdings dürfen wir dabei nicht vergessen, daß es sich, wie eingangs dargelegt, hierbei immer nur um die Heilung bestehender Schäden handelt und deswegen einmal auch der Rationalisierung ein Ziel gesetzt ist, wo bei höchstgestellter Leistung durch gewaltige Vermehrung der Zahl der Arbeitskräfte es möglich ist, die Sanierung zu erreichen. Doch ist das praktisch einfach unmöglich und steht auch in keinem Verhältnis zu dem erreichten Ziel. Wie ich Kantorowicz entnehme, wären beispielsweise zur Sanierung von 10000000 deutscher Staatsangehöriger im 30. Lebensjahre 78000 Zahnärzte nötig, eine Zahl, der in Wirklichkeit nur die Zahl von 8000 Zahnärzten gegenübersteht. Es ist einfach nicht auszudenken, auf welche Weise eine solche Vermehrung der Zahnärzteschaft ermöglicht werden soll. Andererseits steht fest, daß die jetzigen Zahlen (selbst 30000 Zahnärzte für New York) nicht ausreichen, um auf die übliche Weise die Karies, auszurotten, und deswegen das Zahnheilwesen aller Länder in eine aussichtslose Lage geraten ist. Es muß darum, soll überhaupt etwas erreicht werden, umgelernt werden, der gesamte Aufgabenkreis muß anders betrachtet werden als bisher, nicht durch Mehrung der Arbeit soll das Ziel erreicht werden, sondern durch Minderung der Arbeit, im wirklichen Sinne des Wortes: durch Rationalisierung. Und wenn ich nun berichte, daß nach den Angaben Dauges die prophylaktische Behandlung aller Kinder Rußlands, die Bauernkinder mit eingerechnet, d. h. die Sanierung ihrer Mundhöhlen und systematische Gesunderhaltung ihrer Kauapparate, bei richtig angewandter Methodologie nicht mehr als 2500 Zahnärzte beanspruchen würde oder zur Sanierung der obigen 10000000 deutscher Staatsangehörigen bei Frühsanierung nur 2000 Zahnärzte, dann kann man verstehen, wie unproduktiv selbst die rationellste Arbeitsweise ist, wenn sie sich mit der Heilung bestehender Krankheiten befaßt, wie aber umgekehrt ihre Produktivität ins Unermessene gesteigert wird, wenn die Heilkunde selbst rationalisiert wird und sich die Arbeit der Vorbeugung zukehrt. Das illustriert in unübertroffener Weise die Behandlung der verbreitetsten Zahnerkrankung, der Karies oder Zahnfäule. Bisher sah man nur den entstandenen Schaden und besserte ihn in mühevoller und kunstvoller Arbeit aus bei großem Zeit- und Kostenaufwand. Nun ist aber Tatsache, daß jeder große Schaden sich aus einem kleinen Schaden entwickelt hat, und die Behandlung oder Besserung eines kleinen Schadens einen verhältnismäßig viel geringeren Aufwand an Zeit, Kraft und Mühe, wie auch an Kosten erfordert als der große Schaden, der in vorgeschrittenen Stadien sogar eine Heilung nicht mehr möglich macht. Wenn darum die Behandlung eines

Schadens schon einsetzt, wenn er sich noch im Anfangsstadium befindet, so ist damit gegenüber der Behandlung im vorgeschrittenen Stadium viel gewonnen, weil in gleicher Zeit bei viel geringerer Mühe eine viel größere Anzahl von einzelnen Schäden behoben werden kann. So einleuchtend dieser Gedankengang ist und so begeistert Straßburg unter Professor Jessen 1902 und eine Reihe von anderen Städten nach dem gleichen Vorbild zur Einrichtung von Schulzahnkliniken übergingen, so falsch war gleichzeitig der Weg, der dabei eingeschlagen wurde. Man machte nämlich den Fehler, anzunehmen, daß die kleinen Schäden sich in der Jugend fänden und demnach die Jugend zu behandeln sei. Nun beträgt aber die Schulzeit acht Jahre. Während dieser Zeit von acht Jahren entwickelt sich nicht nur ein Schaden, sondern diese Zeit genügt, um einen Zahn bis zur völligen Zerstörung zu führen. Wenn darum zur Erreichung des Zieles lediglich mehrere Privatpraxen zu einer Klinik vereinigt und die Methoden der Privatpraxis auf die Jugend ausgedehnt wurden, so stellte die Behandlung der Jugendlichen nichts anderes dar als die in späterem Alter: die Arbeitskraft eines einzelnen kam nur wenigen zugute und nur wenige Heilungen konnten erzielt werden; neue Schäden bildeten sich aus, der Aufgabenkreis wurde stets größer statt kleiner. Um eine einfache zeitliche Verlegung der Arbeit auf die Jugend konnte es sich nicht handeln, die Arbeit mußte vielmehr der Überwachung des Zeitpunktes der Entstehung des Schadens und der Heilung auch des kleinsten Schadens gelten. Eine solche Arbeit muß natürlich in der Schulzeit beginnen, sie kann aber nur dann zu einem Ziele führen, wenn sie im systematischen Aufbau vom jüngsten Jahrgang ab geschieht. Systematische Schulzahnpflege (Kantorowicz) ist der einzige Weg zur praktischen Durchführung und Erreichung des Sanierungszieles. Nicht darf das Kind zum Arzt kommen, wenn es Schmerzen hat, sondern der Arzt muß zum Kind gehen, ehe es Schmerzen hat und seine Schäden heilen, ehe Schmerzen sich zeigen, dann ist es möglich, durch kleine Maßnahmen bei geringen Kosten die großen Schäden und die noch viel größeren Kosten zu vermeiden und — was sozial von größter Wichtigkeit ist — alle an den Segnungen der Zahnpflege teilnehmen zu lassen, während sonst nur Wenige und Bevorzugte den Luxus eines sanierten, völlig bezahnten Gebisses sich leisten können. Aus diesen kurzen Darlegungen bereits erhellt, daß eine andere Arbeitsmethode zur Bekämpfung der Karies als die der systematischen Zahnpflege unrationell ist und deswegen ihre Daseinsberechtigung verloren hat.

Kantorowiczs Verdienst ist es, auf den Wert der planmäßigen Behandlung hingewiesen und durch systematische Behandlung (zuerst der Ruhpoldinger) später der Bonner Schuljugend den Beweis für die Richtigkeit dieser Idee erbracht zu haben. Heute ist sie in den Städten Dresden, Mainz, Solingen, Ohligs, Berlin-Zehlendorf, Berlin-Schöneberg, Rheydt, Barmen, Wiesbaden, Wien u. a. eingeführt.

Die Methode der planmäßigen Schulzahnpflege ist so einfach wie der Gedanke der prophylaktischen Behandlung. Die Kinder des ersten Schuljahres (im ersten Schuljahre brechen die ersten bleibenden Zähne durch) werden während der Schulzeit in der Schule untersucht und jedes, auch nur mit der kleinsten Zahnerkrankung behaftete Kind, wird während der Schulzeit in die Klinik bestellt und behandelt. Nach Abschluß der Behandlung gilt der Jahrgang als saniert. Da die Untersuchung und die evtl. notwendige Behandlung alle halbe Jahre wiederholt wird, wird das Kind und sein Jahrgang durch die ganze Schule begleitet, während neu in die Schule eintretende Kinder in die Schulzahnpflege im geichen Sinne einbezogen werden. Da die Schule gleichzeitig 7—8 Jahrgänge umfaßt, ist nach einer 7—8jährigen Arbeitszeit die gesamte Jugend der betreffenden Schule saniert, d. h. jedes Kind verläßt mit vollständigem und gesundem Gebiß die Schule. Die Möglichkeit, die Kinder auch noch während

der Fortbildungsschulzeit bis zum 18. Lebensjahre unter Kontrolle zu haben (in Bonn durchgeführt), läßt die Sanierung auch bis zum 18. Lebensjahre beibehalten.

Zur Sanierung einer 5000 Kinder zählenden Jugend wird ein Zahnarzt benötigt, der während der Schulzeit in fünfstündiger täglicher Behandlungszeit mit einer Schwester die Sanierung durchführt oder mehrere bei entsprechend kürzerer Arbeitszeit. Für jedes Kind wird eine besondere Behandlungskarte, die bei ihrer Übersichtlichkeit gleichzeitig die Grundlage für die zur Erkennung der erreichten Leistung erforderliche Statistik ergibt (Jahresstatistik, Leistungsstatistik), geführt. Der Träger der Schulzahnpflege ist entweder die Gemeinde oder die Krankenkasse, die auch haupt- oder (bei kleineren Gemeinden) nebenamtlich den Zahnarzt anstellen.

Auf Grund dieser Rationalisierung war es möglich, 98% Bonner Schulkinder zahngesund und vollbezahnt aus der Schule zu entlassen, welche Zahl zu erreichen in einem späteren Alter nur bei Aufbringung großer Kosten und Mühen und einem Heer von Ärzten möglich ist.

Wenn nun auch im Vergleich zur Gesamtzahl aller Kinder die Zahl der behandelten relativ klein ist, der Weg ist aber gefunden, das Ziel zu erreichen, das sich die Zahnheilkunde und ihr Stand gesteckt hat. Und wie hier die Karies erfolgreich bekämpft wurde, so werden zur Zeit am Bonner Universitätsinstitut Methoden ausgearbeitet, die auf die frühe Behebung orthodontischer Unregelmäßigkeiten gerichtet sind, weil neben der Karies die Stellungs- und Bißanomalien, die bis über 50% bei Schulkindern vorhanden sind, den Grund späterer Leiden innerhalb des Gebisses aber auch der gesamten Konstitution abgeben können. War es bisher nötig, bei der Behandlung jeden zweiten Tag eine Sitzung von wenigstens einer halben Stunde vorzunehmen, so ist auf Grund einer abgeänderten besseren Apparatur das gleiche Resultat der Regulierung zu erreichen bei nur einer Sitzung in 14 Tagen oder 3 Wochen und einer viel geringeren Zeit der Sitzung. Die Folge ist, daß in der gleichen Zeit die Quantität der Arbeit eine viel größere ist bei geringerer und weniger mühevoller Arbeit.

Daß die Erziehung der Kinder während der Schulzeit zur regelmäßigen Zahnpflege auch zu einer Beibehaltung der Zahnpflege im späteren Alter führt und damit ein wichtiges Prophylacticum für die Erkrankungen des Zahnfleisches und Kieferknochens gegeben ist, dürfte klar sein, wenngleich bisher die Prophylaxe der Erkrankungen des Zahnbettes noch zu wenig bekannt und ausgearbeitet ist, als daß sie schon mit in den Kreis rationeller Arbeitsmethoden einbezogen werden könnte.

Immerhin aber zeigt das Bestreben, sei es aus sozialen Empfindungen oder arbeitsrationalistischen Erwägungen geboren, mit möglichst geringen Kräften ein höchstes Ziel zu erreichen, wie man auch in der Zahnheilkunde auf dem Marsche ist, und es mag die Zeit nicht mehr fern liegen, wo die Segnungen der praktischen Durchführung der Ideen sich am Volkskörper spürbar machen. *Balters.*

Rechtsgeschäften, Die Nichtigkeit von. Ein Rechtsgeschäft, das gegen die guten Sitten verstößt, ist nichtig. — Wettbewerbsverbote zwischen Approbierten und Nichtapprobierten: Das Reichsgericht vertritt den Standpunkt, daß für Ärzte ein vertragsmäßiges Wettbewerbsverbot kraft ihrer Berufstellung an sich schlechthin gegen die guten Sitten verstoße und führt zur Begründung aus, das eigentümliche und entscheidende Gepräge dieses Berufs liege darin, daß er fundamentale, allgemeine, öffentliche Zwecke, nämlich die der Gesundheitspflege, auf Grund staatsseitig geforderter und gewährleisteter wissenschaftlicher Vorbildung unter besonderer Verantwortung zu erfüllen habe. Er sei Träger geistiger Kräfte im Dienste des Gemeinwohls, und deshalb seien Wettbewerbsabkommen zwischen Ärzten im besonderen

Maße anstößig. Es zieme nach allgemeiner Anschauung den Vertretern dieser wissenschaftlichen, staatlich geordneten, den wichtigsten Gemeininteressen dienendem Berufe nicht, der Berufsausübung irgendeine Beschränkung aufzuerlegen oder auferlegen zu lassen. Dieser Beruf müßte frei sein kraft der ihm innewohnenden sittlichen Würde im öffentlichen Interesse; es verletzte das öffentliche Interesse unmittelbar, wenn für die Ausübung dieses Berufes private Monopole irgendwelcher Art geschaffen und diese der Allgemeinheit gewidmeten Funktion in privatem Interesse und zu Nutzen irgendwie gehemmt und gebunden würden.

Verstoßen vertragliche Wettbewerbsverbote zwischen Zahnärzten gegen die guten Sitten und sind nichtig, so gilt dies nicht zwischen nichtapprobierten Personen. Das Reichsgericht hat die Nichtigkeit von Wettbewerbsverboten zwischen Zahnärzten insbesondere auf deren öffentlich-rechtliche Stellung gestützt. Diese Voraussetzungen treffen für Nichtapprobierte nicht zu. Sie gelten als Gewerbetreibende, welche die Zahnheilkunde auf Grund der Gewerbefreiheit rein geschäftsmäßig ausüben und hierbei den für Gewerbetreibende gültigen Vorschriften unterliegen. Dabei macht es keinen Unterschied, ob sie ausländische Approbationen oder Lizenzen besitzen. Für die Beziehungen zwischen ihnen und ihren Angestellten finden die §§ 133ff. GO. Anwendung. Hiernach sind Vereinbarungen, durch die der Angestellte nach Beendigung des Dienstverhältnisses in seiner gewerblichen Tätigkeit beschränkt wird, für den Angestellten nur insoweit verbindlich, als die Beschränkung nach Zeit, Ort und Gegenstand nicht die Grenze überschreitet, durch welche eine unbillige Erschwerung seines Fortkommens ausgeschlossen wird. Hierauf kann aber der Angestellte die Nichtigkeit der gesamten Konkurrenzbeschränkung nicht stützen; denn da nur das Übermaß der Beschränkung unzulässig ist, hat der Richter die Beschränkung und ebenso die Vertragsstrafe auf das zulässige Maß herabzumindern.

Ehrenwörtliche Bindungen und Konventionalstrafen zwischen Zahnärzten: Verschiedentlich verpflichten sich die Mitglieder zahnärztlicher Vereine ehrenwörtlich oder gegen Konventionalstrafen zur Einhaltung bestimmter Preise in der Praxis oder zu einem bestimmten Verhalten. Auch solche Bindung ist nichtig, weil die Gefahr, wegen ganz geringfügigen und durchaus nicht unehrenhaften Handlungen des Ehrenwortbruches geziehen und dadurch in seiner bürgerlichen Stellung und seinem Fortkommen stark geschädigt zu werden, die ehrenwörtliche Beschränkung der Vertragspflichten als unsittlich erscheinen läßt. Die Unsittlichkeit wird auch nicht dadurch beseitigt, daß derartige Abkommen nicht ausschließlich die Förderung des Geldinteresses der Beteiligten, sondern daneben auch die Förderung ihrer Standesinteressen bezwecken.

Diese Rechtslage nimmt den Zahnärzten nicht die Möglichkeit, sich durch Zusammenschluß und gemeinsames Handeln günstigere Existenzbedingungen zu schaffen. Durch eine Disziplinarordnung haben sie die Möglichkeit gegen Mitglieder Geldstrafen zu verhängen, sie aus dem Verein auszuschließen usw.

Die Nichtigkeit von Niederlassungsbeschränkungen: Es verstößt gegen die sittliche Würde und die öffentlich-rechtliche Bedeutung des Arztberufes, daß ein Arzt in der Freiheit der Niederlassung von der Genehmigung eines ärztlichen Verbandes abhängig sein soll. Gerade weil letzterer den idealen Zweck verfolgt, den ärztlichen Stand ethisch und gesellschaftlich zu heben, darf die ideale und ethische Seite des Arztberufes auch in der Person des Vertragsgegners nicht angetastet werden. Und gerade die ethische und öffentlich-rechtliche Bedeutung des Berufes fordert, daß jedem Arzte die Wahl des Niederlassungsortes völlig frei bleibt, wobei die Standeswidrigkeit eines Eindringens in den Besitzstand eines Berufsgenossen hier außer Betracht bleiben soll.

Ebenso nichtig sind Vereinbarungen von einem Zahnarzt mit seinem Assistenten, wonach sich letzterer nach Ablauf der Dienstzeit nicht am gleichen Ort oder in einem bestimmten Umkreis während einer vereinbarten Zeit niederlassen darf.

Sind aus derart unwirksamen Verträgen, welche die Beschränkung der Freizügigkeit bei Ärzten zum Gegenstand haben — also bei beiderseitiger Sittenwidrigkeit —, Zahlungen geleistet, so kann deren Rückzahlung nicht gefordert werden.

Ausbildung von Laien: Wie das Reichsgericht wiederholt ausgesprochen hat, ist der Ärzteberuf kein freies Gewerbe. Durch die hervorragende Bedeutung, welche er für das allgemeine Wohl hat, wird er aus dem Rahmen des gewöhnlichen Erwerbslebens herausgehoben. Die Stellung des Arztes hat infolge des Interesses der Allgemeinheit an einer guten Gesundheitspflege einen öffentlich-rechtlichen Charakter. Mit dieser Stellung ist es unvereinbar, daß der Arzt seinen Beruf ausschließlich oder auch nur vorwiegend in privatem Interesse ausübt. Ein Arzt, der in rechtsgeschäftlichem Verkehr diese Schranke überschreitet und sich lediglich oder auch nur hauptsächlich von der Absicht bestimmen läßt, seinen Beruf zu einer Quelle des Gelderwerbs zu machen, setzt sich nicht nur mit den Anschauungen seiner Standesgenossen, sondern auch mit den allgemeinen Sittenanschauungen in Widerspruch. Schließt er daher Verträge ab, aus deren Inhalt hervorgeht, daß er damit in überwiegendem Maße den Zweck verfolgt, seine beruflichen Kenntnisse und Erfahrungen zum Geldverdienen auszunutzen, so verstoßen sie gegen die guten Sitten und sind deshalb nichtig.

Beschlüsse des Vereinsbundes vom Jahre 1906:

1. Den Mitgliedern der Bundesvereine ist es verboten, Personen, welche nicht die Vorbildung zum zahnärztlichen Studium besitzen, zu irgendeiner Ausbildung anzunehmen.

2. Die Mitglieder des Vereinsbundes dürfen nur solche Ärzte zahnärztlich ausbilden, welche sich verpflichten, die zahnärztliche Approbation zu erwerben.

3. Ärzte, welche als Spezialfach Zahnheilkunde ohne zahnärztliche Approbation ausüben, bleiben von der Mitgliedschaft eines zahnärztlichen Vereins, sowie vom Besuche ihrer wissenschaftlichen Sitzungen ausgeschlossen.

Diese Grundsätze gelten noch heute. Seit einiger Zeit ist sogar die Ausbildung von Personen als Lehrlinge in der zahntechnischen Zahnheilkunde ausdrücklich untersagt.

Umstände, die bei nichtigen einzelnen Vertragsbestimmungen den ganzen Vertrag rechtsunwirksam machen: Es sind in vorstehenden Ausführungen eine Reihe von Fällen angeführt, in denen Vertragsbestimmungen als gegen die guten Sitten verstoßend angesehen und daher für nichtig erklärt wurden. Es ist nun weiter zu prüfen, ob beim Vorhandensein solcher vertraglicher Bestimmungen der ganze Vertrag hinfällig wird oder unter Ausschluß der unsittlichen Bestimmungen rechtswirksam bleibt. Die Antwort auf diese Frage ist von den Einzelumständen abhängig. Ist ein Teil eines Rechtsgeschäftes nichtig, so ist das ganze Rechtsgeschäft nichtig, wenn nicht anzunehmen ist, daß es auch ohne den nichtigen Teil vorgenommen sein würde. Es kommt demnach darauf an, ob die Parteien den in Frage stehenden Vertrag auch ohne dessen nichtigen Teil geschlossen hätten. Wird diese Frage nach den Umständen des Falles bejaht, so bleibt der Vertrag mit Ausnahme der gegen die guten Sitten verstoßenden Bestimmungen bestehen, wird sie verneint, so ist der ganze Vertrag nichtig.

Das Reichsgericht hat in mehreren, einen Dienstvertrag mit Wettbewerbsverbot und Strafabrede betreffenden Entscheidungen die Anwendbarkeit des § 139 BGB. mit der Begründung verneint, daß die Verpfändung des Ehrenwortes kein bloßes, dem Vertrage hinzutretendes Verstärkungsmittel, keine Nebenabrede sei, die unbeschadet

des Wettbewerbsverbotes ausgeschieden werden könne, sondern in Verbindung mit der Vertragsstufe die einheitliche Grundlage für das Wettbewerbsverbot bilde. Seine Ausführungen lassen jedoch nicht erkennen, daß es die ehrenwörtliche Bestärkung eines Versprechens und das Versprechen selbst für begrifflich untrennbar und deshalb die Wirksamkeit des Versprechens im Falle der Sittenwidrigkeit der ehrenwörtlichen Bestärkung für schlechthin ausgeschlossen halte. Jedenfalls hat es in einer späteren, einen gleichen Dienstvertrag betreffenden Entscheidung den Standpunkt eingenommen, daß es lediglich Tatfrage sei, ob zwischen Ehrenwort und Verpflichtung ein unlöslicher Zusammenhang bestehe oder nicht, und daß die Nichtigkeit der ehrenwörtlichen Bestärkung die der Verpflichtung selbst nicht notwendig nach sich ziehe.

Die Nichtigkeit von Praxisverkäufen: Nach der Auffassung des Reichsgerichts ist nicht jede zwischen Ärzten getroffene Vereinbarung über die entgeltliche Übertragung der ärztlichen Praxis von dem einen auf den anderen schlechthin und unter allen Umständen als gegen die guten Sitten verstoßend zu erachten, sondern es kommt in dieser Hinsicht auf die näheren Umstände des einzelnen Falles an, namentlich auf die Höhe und Art der bedungenen Zahlung des von dem kaufenden Arzte für die Überlassung der Praxis zu entrichtenden Entgeltes. In Fällen, in denen dem Verkauf einer zahnärztlichen Praxis keine schwerwiegenden Bedenken, namentlich bezüglich der Höhe und der Art der Entrichtung des Kaufpreises entgegenstanden, sind Vereinbarungen über die Übertragung einer derartigen Praxis vom Reichsgericht schon mehrfach nicht gegen die guten Sitten verstoßend erachtet und demgemäß für rechtswirksam erklärt worden. Für die Beurteilung der Frage, ob ein Vertrag den guten Sitten widerspricht, ist nicht bloß der objektive Inhalt des Geschäfts maßgebend, sondern die Gesamtheit der im Zeitpunkt des Vertragsschlusses vorhandenen Verhältnisse von dem besonderen Standpunkt der Vertragschließenden unter Berücksichtigung ihrer Bedürfnisse, Anschauungen und Zwecke in Betracht zu ziehen.

Wird die Praxis nicht zwischen Zahnärzten verkauft, sondern sind Verkäufer etwa die Erben eines Zahnarztes, so liegen die Verhältnisse wesentlich anders. Für die Erben gelten alle diejenigen Momente, die aus Standesgründen oder solchen öffentlich-rechtlicher Natur dem Praxisverkauf entgegenstehen könnten, nicht. Solchen Verkäufen kann der Einwand des § 138 BGB. kaum entgegengesetzt werden.

Die Ausnutzung des Abhängigkeitsverhältnisses des Patienten: Ein Verstoß gegen die guten Sitten kann schließlich darin liegen, daß ein Arzt die Abhängigkeit eines Patienten von ihm benutzt, um sich ein ungebührlich hohes Honorar auszubedingen. Das gleiche gilt, wenn die Abhängigkeit in Wirklichkeit gar nicht vorhanden ist, sondern nur in der Phantasie des Patienten besteht. Solche Fälle kommen tatsächlich vor! Ein Zahnarzt hatte noch während des Laufs der chirurgischen Behandlung (Zahnwurzeleiterung) von seiner Patientin, die damals besonders an Depression und Angstgefühlen litt und sich auch über ihre Erkrankung sehr aufregte, den außergewöhnlich hohen Betrag von 60000 M. (nicht etwa während der Inflation) für seine Behandlung verlangt und ihn auch von der Patientin, die sich vom Beklagten abhängig fühlte und befürchtete, von ihm im Stich gelassen zu werden, versprochen erhalten. Daß dieses an eine Erpressung grenzende Verhalten die ärztliche Standesehre gründlich verletzte, und daß das unter den damaligen Verhältnissen abgegebene Versprechen mit den Geboten des Anstandes und der guten Sitten in schroffem Widerspruch stand, kann keinem Zweifel unterliegen. *Meier.*

Redressement forcé. Unter Redressement forcé versteht man das gewaltsame Geraderichten eines Zahnes unter Anwendung so großer Kräfte und innerhalb so kurzer

Zeit, daß die Bewegung des Zahnes im Knochen nicht durch biologischen Umbau der Alveole, also Apposition und Resorption erfolgt, sondern auf dem Wege der Fraktur der die Bewegung hindernden Knochenpartie oder Zerreißung des Periodontes.

Aus dieser Begriffsbestimmung kann schon gefolgert werden, daß das Verfahren mit den heutigen Anschauungen und Zielsetzungen der Orthodontie in einem nicht lösbaren Widerspruch steht, und es erweist sich, daß auch fast sämtliche Autoren von der Empfehlung dieser Methode, die früher viel geübt wurde, abgerückt sind, so daß man sie heute selten noch erwähnt findet.

Sicherlich wird jedoch das Redressement forcé noch hier und da ausgeübt, und sicherlich finden sich Fälle, in denen eine soziale Indikation oder örtliche oder zeitliche Umstände einen Anlaß bieten, von der schonenden Regulierung zugunsten der gewaltsamen Redression Abstand zu nehmen.

Im allgemeinen handelt es sich um zwei typische Fälle: 1. ein Zahn ist um seine Längsachse gedreht, 2. ein Zahn ist um seine horizontale Achse gedreht. 1. Wenn im ersten Falle der Zahn gewaltsam gedreht wird, legt er je nach dem Winkel der Abweichung von der Normalstellung einen bis 90^0 betragenden Weg zurück. In diesem Falle werden die Periodontalfasern, die in der Richtung der Drehung verlaufen, gespannt und zerrissen. Inwieweit die Pulpengefäße torquiert werden, läßt sich von vornherein nicht sagen. Eine Reihe von Autoren berichten von dem Absterben der Pulpa, geprüft durch den Induktionsstrom, während andere ihre unverminderte Vitalität festgestellt haben.

Ein Anwachsen einer zerrissenen Pulpa ist ausgeschlossen. Das Periodont dürfte, da die Bedingungen die denkbar besten sind, per primam heilen, wenn äußere Verletzungen des Zahnfleisches und der Alveole oder schwere Quetschungen vermieden werden. Es liegt hier freilich ein Fall von Implantation vor, bei dem jedoch der günstigste Fall autoplastischer Pflanzung gegeben ist: lebendes Implantat in einem sterilen Wundbett, denn der Zahnanteil des Periodonts dürfte lebendig bleiben. Es ist daher anzunehmen, daß Resorption der Wurzel, die sonst den Dauererfolg einer Implantation in hohem Maße beeinträchtigt, ausbleiben wird.

Der Pulpentod, mit dem gerechnet werden muß, und dessen Prüfung nicht unterlassen werden darf, ist für den modernen Zahnarzt keine Gegenindikation gegen ein sonst empfehlenswertes Verfahren, da an jugendlichen Schneidezähnen, an denen das Verfahren zumeist ausgeübt wird, die Wurzelbehandlung mit einem an Sicherheit grenzenden Erfolg durchgeführt werden kann.

Trotz aller dieser für die Operation sprechender Momente kann eine Garantie für die sichere Einheilung nicht gegeben werden. Man tut also gut, das Verfahren auf jene Fälle zu beschränken, in denen ein Verlust des Zahnes tragbar ist, wo also praktisch nur Redressement forcé oder Extraktion und prothetischer Ersatz in Frage kommt. In allen anderen Fällen dürfte die Regulierung am Platze sein.

Über die Ausführung des Verfahren wird später berichtet.

2. Der Zahn ist um seine horizontale Achse gekippt. Meist handelt es sich um palatinal stehende Frontzähne, die durch den Biß des Gegenkiefers in ihrer Stellung fixiert sind. Die Alveolarwand auf der Außenseite ist dann meist stark verdickt. Wird der Zahn durch Gewalt an seinen ihm zukommenden Platz bewegt, so findet auf der Seite, nach welcher er sich bewegt, eine schwere Quetschung des Periodonts und eine Fraktur des Knochens statt. Auf der Seite, von welcher er sich wegbewegt, wird das Periodont zerrissen, und es entsteht hier ein sich mit Blutkoagulum füllender, bis an die Wurzelspitze reichender Spalt, der bei Ablösung der Anheftungsstelle des Epithels mit der Mundhöhle kommuniziert und infiziert wird, im anderen Falle steril

bleibt. Die Wurzelspitze macht je nach der Geschicklichkeit des Operateurs mehr oder minder große Exkursionen durch. Es gelingt sicherlich, wie dies weiter unten ausgeführt wird, die Drehung des Zahnes um die Wurzelspitze herbeizuführen, doch ist nicht hiermit zu rechnen, so daß jedesmal der Abriß der Pulpa in Erwägung gezogen werden muß. Für die Einheilung liegen im allgemeinen günstige Bedingungen vor, wenn auch nicht so gute wie im Fall 1, weil hier der meist palatinal gelegene breite Spalt ein Herabwachsen des Epithels und damit eine tiefe Taschenbildung ermöglicht.

Es gelten also die gleichen eingeschränkten Indikationen wie im Fall 1, die dadurch noch mehr eingeengt werden, weil mit der Möglichkeit einer Fraktur des Zahnes bei ungeschickter Ausführung der Operation gerechnet werden muß.

Operationsmethode. Wesentlich ist, daß der Zahn an möglichst hohem Querschnitt unterhalb des Schmelzes von der Zange gepackt wird, und daß die Bauchung der Zangenschnäbel so groß ist, daß sie den Schmelz selbst nicht drücken. Es empfiehlt sich, Bleifolie in die Zangenschnäbel zu tun, um den Druck gleichmäßig auf die Zahnkrone und den Schmelz zu verteilen, damit keine Stücke abgesprengt werden. Beachtet werden muß folgendes: Während des Redressements soll ein Druck in der Längsrichtung des Zahnes ausgeübt werden, damit die Wurzelspitze möglichst an Ort und Stelle bleibt. Die Ausführung soll ganz allmählich vorgenommen werden, so daß der Widerstand des Knochens ganz langsam überwunden wird.

Bei palatinal stehenden Zähnen empfehlen einige Autoren die äußere Alveole mit einem Bohrer einzuschlitzen, was entweder submucös nach Abheben des Zahnfleisches vorgenommen werden kann, oder es wird vorher das Zahnfleisch geschlitzt und der Knochen dem Blicke zugänglich durchbohrt. Dann kann man während des Redressements die Vorgänge bei der Knochendehnung und Infraktion verfolgen.

Vor der Ausführung hat man sich natürlich zu vergewissern, ob der Zahn in die vorhandene Lücke hineinpaßt und ihn evtl. mit Sandpapierscheiben entsprechend zu verschmälern.

Nach der Ausführung der Operation, die in Lokalanästhesie vorgenommen werden soll, ist der Zahn durch Ligatur oder Drahtschiene in seiner Stellung zu fixieren. Nach 2—3 Wochen kann die Schienung entfernt werden, doch bleibt der Zahn noch einige weitere Wochen locker und schmerzhaft.

Die Zeit hat über das Verfahren ihr Urteil gesprochen. Die moderne Orthodontie verfügt über so sichere Methoden, um in den einfachen Schulfällen, in denen ein Zahn nur in eine vorhandene Lücke hineingebracht werden muß, sichere Erfolge zu erzielen, daß dem Redressement forcé eine eigentliche Existenzberechtigung heute nur in den oben charakterisierten Fällen zukommt, in denen ein Verlust des Zahnes tragbar ist, weil er ohnedies extrahiert oder prothetisch ersetzt werden sollte, oder äußere Momente eine kunstgerechte Regulierung unmöglich machen.

Literatur: Fritzsche, Die operative Behandlung der Stellungsanomalien, Dtsch. Mschr. Zahnheilk. **1907**. — Gassmann, Zur Indikation des Redressement forcé, Dtsch. Mschr. Zahnheilk. **1912**. — Kneisel, Dtsch. Vjschr. Zahnheilk. **1868**. — Kunert, Über das Redressement forcé, Dtsch. Mschr. Zahnheilk. **1904**. — Weiteres s. Orthodontische Literatur. *Kantorowicz.*

Reflexe. Unter Reflex (lat.: reflectere = umbiegen) versteht man eine Reaktion, die auf einen von außen gesetzten Reiz unmittelbar, regelmäßig „maschinenmäßig" einsetzt. Der Reiz kann die äußere Haut, die Schleimhaut oder Sinnesorgane treffen, er wird auf sensiblen, zentripetalen Bahnen zum Zentralnervensystem geleitet, hier umgeschaltet, er verläßt Gehirn oder Rückenmark auf zentrifugalen, motorischen oder sekretorischen Bahnen (Reflexbogen). Die Reaktion kann eine Muskelbewegung, eine Sekretion oder eine Hemmung sein. Der Reflex erscheint oft zweckmäßig, er

kommt ohne Vermittlung des Bewußtseins — Empfindungen, Gefühle — zustande. Die Zeit, die von der Einwirkung des Reizes bis zur Auslösung der Reaktion verstreicht, wird als Reflexzeit bezeichnet, sie beträgt im allgemeinen Bruchteile von Sekunden. Reflexe können auch gehemmt werden durch anderweitige Reize, wenn sie genügend intensiv sind: wenn es etwa bei der Zahnbehandlung nicht gelingt, vor Schmerz die Zähne fest zusammenzubeißen, reflektorisch, so wird man die Hände krampfhaft zusammenballen. Preyer unterscheidet noch zwischen alt ererbten, paläophyletischen Reflexen — Adaption der Pupille an die Helligkeit — und erblichen Reflexen jüngeren Datums (neophyletischen Reflexen): Lidschluß nach Berührung des Auges. Die Reflexe sind zwar dem Willen nicht unterworfen, der Ablauf der Reaktion kann aber bewußt unterdrückt werden.

1. Der erste sich in der Mundhöhle findende Reflex ist der Saugreflex; bei Berührung der Lippen oder der Zunge beginnt das neugeborene Kind unmittelbar zu saugen. Es ist möglich, daß in späterer Zeit die Erfahrung mitspielt, daß nämlich nach Berührung der Brustwarze süße Milch auf die Zunge gelangt, der Hunger gestillt wird, daß also ein lustbetontes Ereignis eintritt. Für die Tatsache des Saugens als eines reflektorischen Vorganges spricht die von Preyer gemachte Beobachtung, der einem Kinde, das unmittelbar nach Austritt des Kopfes schrie, das also noch nicht völlig geboren war, einen Finger in die Mundhöhle führte und auf die Zunge drückte. Das Schreien hörte sofort auf, es begann lebhaftes Saugen. Hier liegt also zweifellos ein paläophyletischer Reflex vor, ebenfalls beim Schluckakt, dessen Reflexbahn schon vor der Geburt durch Verschlucken von Fruchtwasser gangbar wird. Der Saugreflex verliert sich bereits nach kurzer Zeit.

2. Dagegen bleibt der Schluckreflex erhalten; er ist ein Kettenreflex und zerfällt in eine willkürliche Phase — Bildung des Bissens und Beförderung gegen den Rachen — und in den eigentlichen reflektorischen Schluckakt, der durch Reizung der zentripetalen Nerven an den Schluckstellen der Zungenwurzel (beim Menschen) ausgelöst wird (s. Stichwort: Verdauung).

3. Der Zahnfleischreflex besteht in Zusammenpressen der Ober- bzw. Unterlippe bei Berührung des Zahnfleisches mit Instrumenten; besonders stark tritt der Reflex bei Behandlung der unteren Zähne mit Bohrer oder bei Beseitigung des Zahnsteines in die Erscheinung: die Hand des Operateurs wird durch Kontraktion des M. orbicularis oris völlig von den Zähnen abgedrängt. Zwar ist dieser Reflex weitestgehend dem Willen unterworfen, doch man erreicht sichere Ausschaltung durch Anästhesie der zentripetalen Nerven.

4. In ähnlicher Weise wird besonders bei Behandlung unterer Frontzähne die Zunge reflektorisch in die Nähe der behandelten Stelle geführt, der Reflex läßt sich aber auch durch Übung willkürlich unterdrücken.

5. Bei einzelnen Individuen findet sich ein ausgesprochener Buccinatorreflex: bei instrumenteller Berührung der oberen Backenzähne kontrahiert sich der Buccinator, legt sich eng an die Zahnreihen an und erschwert hierdurch die Behandlung außerordentlich. Auch hier hilft, wie beim Zungenreflex, die Anästhesierung der zentripetalen Bahnen.

6. Wird das Gaumensegel mit einem weichen Gegenstand berührt, so hebt es sich; wird dieser Reiz verstärkt, so treten reflektorisch Würgbewegungen auf, es ist dies der Gaumenreflex. Durch verschiedene zahnärztliche Maßnahmen kann er ausgelöst werden, so durch Berühren des weichen Gaumens mit Instrumenten, mit Spanngummi, Watte; besonders leicht aber beim Abdrucknehmen mit Gips oder plastischer Masse. Die Abdrucklöffel sind daher stets so zu beschicken und einzuführen,

daß eventueller Überschuß nicht auf das Gaumensegel läuft; der Löffel ist also zuerst hinten anzulegen. Ein zweckmäßig geformter Löffel (Ehricke) schneidet mit seinem hinteren Rande die Masse ab. Läßt man während des Abdrucknehmens den Patienten ruhig durch die Nase atmen, so kann der Reflex auch vermieden werden, da sich das Gaumensegel hebt und so nicht unmittelbar mit dem Fremdkörper in Berührung kommt. Durch Pinseln des weichen Gaumens mit 10% Cocain oder durch Gurgeln mit einigen Tropfen 8proz. Mentholspiritus auf ein Glas Wasser kann der Gaumenreflex auch ausgeschaltet werden. Plattenprothesen sollen die „Ah-Linie" (Grenze des harten und weichen Gaumens) nicht überschreiten.

7. Durch Reizung der hinteren Rachenwand oder auch der Zungenwurzel wird der Rachenreflex erzeugt, er bewirkt Würgbewegungen, bei stärkerem Reiz kann sogar Erbrechen erfolgen; Berührung der Zungenwurzel kann beim Abdruck durch Loslösen von Gipsstücken, bei konservierender Behandlung durch Einlegen von Watterollen unter die Zunge leicht eintreten. Bei sehr sensiblen Patienten genügt schon die Einführung von Watte an den Ober- oder Unterkiefer, um Würgbewegungen hervorzurufen. Der Reflex ist dem Willen unterworfen und kann infolgedessen, ebenso wie der Gaumenreflex, hierdurch abgeschwächt, durch Anwendung von Cocain ganz ausgeschaltet werden.

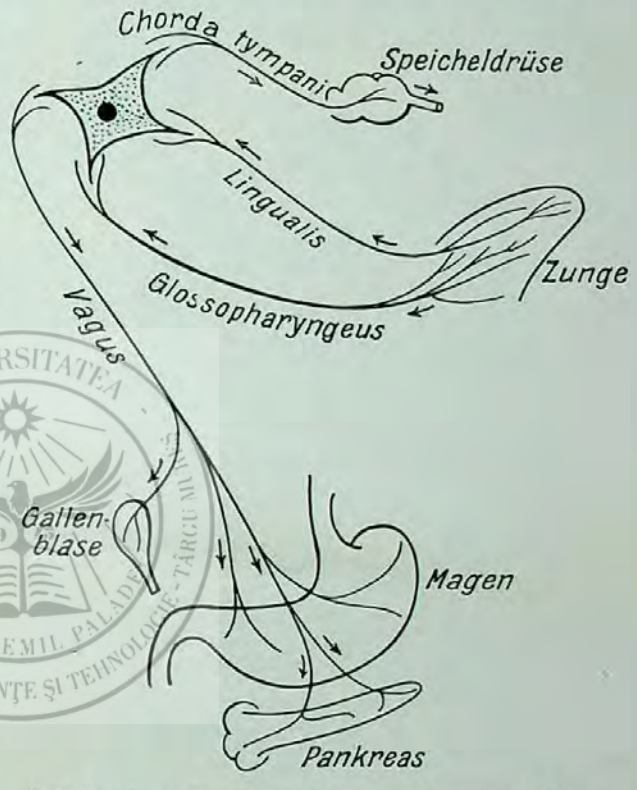

Abb. 2556. Schema der Geschmacksreflexbahnen. (Nach Pickerill.)

8. Auf reflektorischem Wege kann die Speichelsekretion erhöht werden. Dieser Speichelreflex kann durch Reizung der Sinnesnerven — Opticus, Olfactorius, Acusticus — ausgelöst werden; man spricht dann von psychischer Sekretion, besonders einem hungrigen Individuum kann durch Riechen, Erblicken bestimmter Speisen, auch durch geeignete Erzählungen „das Wasser im Munde zusammenlaufen". Während der zahnärztlichen Behandlung trägt möglicherweise durch Öffnen des Mundes ein Muskeldruck auf die Speicheldrüsen zu erhöhter Sekretion bei. Man beobachtet aber sehr oft, daß besonders bei schmerzhaften Eingriffen, wie Bohren im Dentin, unmittelbar aus den Ausführungsgängen ein Strahl klaren Speichels ausgespritzt wird.

9. Über die Reflexbahnen, die zwischen Mundhöhle und Verdauungstraktus verlaufen, gibt das beifolgende Schema Aufschluß, das Pickerill entnommen ist.

Literatur: Pickerill, The Prevention of Dental Caries and Oral Sepsis (New York 1924). — Preyer, Die Seele des Kindes (Leipzig 1912). *Türkheim.*

Regio ramificatoria. Gegend des Wurzelendes, in dem sich nach neueren Forschungen viele Verzweigungen des Pulpenkanals finden, die für die Pulpenexstirpation insofern von Bedeutung sind, als aus ihnen die Pulpa niemals exstirpiert werden kann, somit nach Pulpenexstirpation die gleichen Beziehungen zum periapikalen Gewebe vorliegen wie nach Pulpenamputation. Siehe Pulpa, Nekrose und Gangrän.

Regulierungsapparate. Nach der Feststellung der Lokalisation und der Ausprägung der Stellungsabweichungen der Zähne und Kiefer im konkreten Fall, vermittelt durch die orthodontischen diagnostischen Methoden der Gebißanalyse (s. unter „Gebißanalyse") und der Profilbetrachtung (s. unter „Photographie, orthodontische"), gilt es, den Plan der Behandlung aufzustellen und die notwendigen Zahnbewegungen nach Richtung und Größe zu bestimmen, welche die vorliegende Kieferanomalie zu einer funktionellen und kosmetischen Norm überführen sollen. In sinngemäßer Kombination, in kontinuierlichem Ablauf sollen die Zahnbewegungen dem Behandlungsziel zustreben, und es ist für den Orthodonten zweifellos die wichtigste Arbeit der ganzen Behandlung, diesen Bewegungsablauf vor dem Behandlungsbeginn — möglichst schriftlich — in allen Einzelheiten niederzulegen. Erst nach dieser gedanklichen Lösung der Aufgabe, die ein jeder orthodontischer Fall in immer wechselnder Form stellt, ist

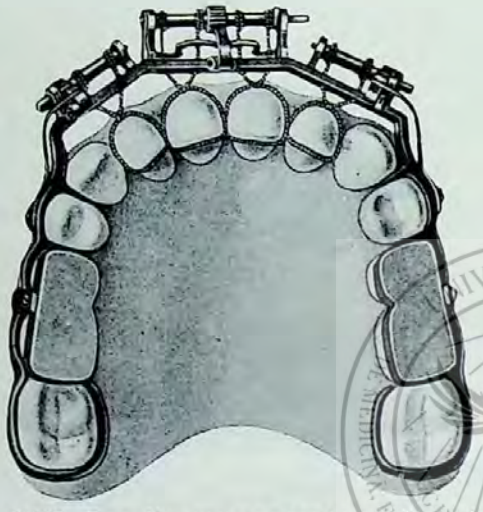

Abb. 2557. Regulierungsapparat nach Carabelli (1842), der wahrscheinlich nie Verwendung gefunden hat. (Aus Pfaff.)

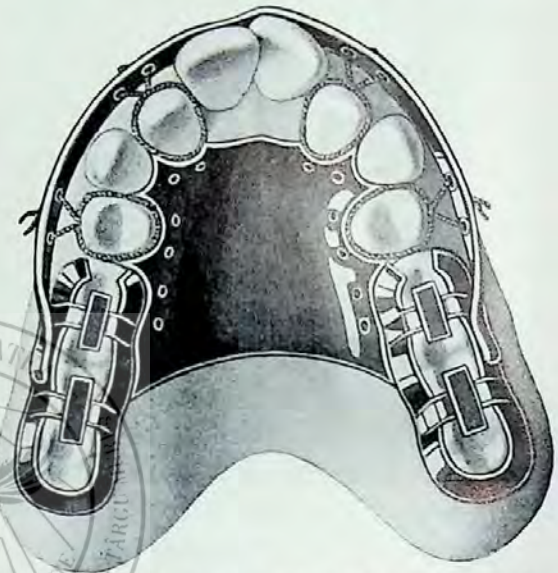

Abb. 2558. Expansionsapparat nach Linderer (1848). (Aus Pfaff.)

an die praktische Ausführung zu denken. Erst dann sind die Behandlungsmittel zu wählen und die Art und Zusammensetzung der Apparatur zu bestimmen.

I. Historische Entwicklung. 1. Die Vorangleperiode. Von Celsus (30 v. Chr. bis 50 n. Chr.) stammt die erste Anweisung zur Behebung einer unregelmäßigen Zahnstellung. Er empfiehlt ebenso wie etwas später Galen (um 180 n. Chr.) zur Raumschaffung im Zahnbogen die Extraktion oder das Ausfeilen von Zähnen, zum Hereindrücken von Zähnen, die außerhalb der Zahnreihe stehen, den Fingerdruck. Durch lange Jahrhunderte herrscht der Einfluß Galens und noch zu Anfang des 17. Jahrhunderts verwendet Fabricius Galensche Methoden, trennt im Engstand stehende Zähne mit der Feile oder entfernt einzelne mit dem Pelikan.

Erst Mitte des 18. Jahrhunderts tauchen mit Fauchard und Hunter besondere Regulierungsmaschinen auf, die für jeden einzelnen Fall besonders erfunden wurden. Mit ihnen war es möglich, auf die Zähne in bestimmter Richtung Kräfte einwirken zu lassen; da man diesen Apparaten aber noch recht wenig zutraute, suchte man den Widerstand, den die zu bewegenden Zähne ausübten, dadurch zu verringern, daß man sie vor Einsetzen der Apparatur mit dem Pelikan lockerte. Ganz allmählich machte man zu dieser Zeit die Beobachtung, daß es möglich ist, einen Zahn selbst über Strecken von mehreren Millimetern zu bewegen, wenn die Kräfte der Apparatur lange genug

wirken. Diese von Hunter ausgesprochene Erkenntnis bedeutete den Beginn einer neuen Epoche der orthodontischen Behandlung.

In der Folgezeit werden bis zu Anfang unseres Jahrhunderts eine Unsumme verschiedener Regulierungsapparate angegeben. Die verschiedensten mechanischen Möglichkeiten werden erwogen und in immer wieder wechselnder Form angewandt. Als Kraftquelle benutzt man in erster Linie den intermittierenden Druck der Schraube oder den konstanten Zug federnder Hebel (Abb. 2558—2561). Daneben findet sich auch die Ausnutzung der expandierenden oder schrumpfenden Kräfte quellender Materialien, wie Holzkeile und Seidenfäden, und auch schon früh die Verwendung der schiefen Ebene unter Ausnutzung der natürlichen Kaukräfte. Die recht komplizierten Apparate Carabellis (1842), der versuchte, mit Hilfe von Zahnrädern und Miniaturwinden die Zähne in die Zahnreihe hineinzuziehen (s. Abb. 2557), wechseln mit Kautschukplatten mit einvulkanisierten Druckschrauben oder U-förmig gebogenen Federdrähten (Abb. 2559) oder mit plumpen, bißsperrenden Kappenapparaten, deren Schrauben gewaltige Druckkräfte vermittelten (Abb. 2561). Die Behandlungsapparatur dieser noch gar nicht so lange entschwundenen Epoche war noch recht roh und voluminös, ihre Anwendung schmerzhaft und ihre Erfolge bescheiden.

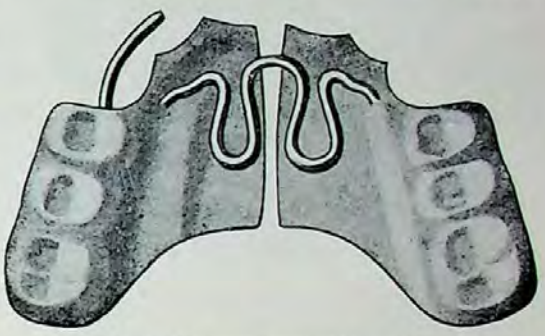

Abb. 2559. Dehnungsplatte nach Coffin (1882). (Aus Pfaff).

Entsprechend der oberflächlichen diagnostischen Erkennung der Stellungsabweichungen, die sich meist — wie die Einteilungen der Anomalien damaliger Zeit

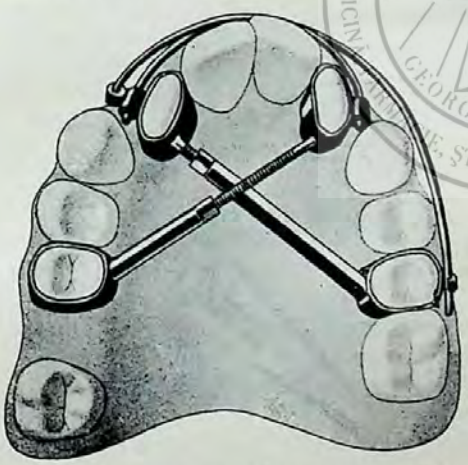

Abb. 2560. Apparatur zur Protrusion und Drehung der seitlichen Schneidezähne nach Angle (1892). (Aus Pfaff.)

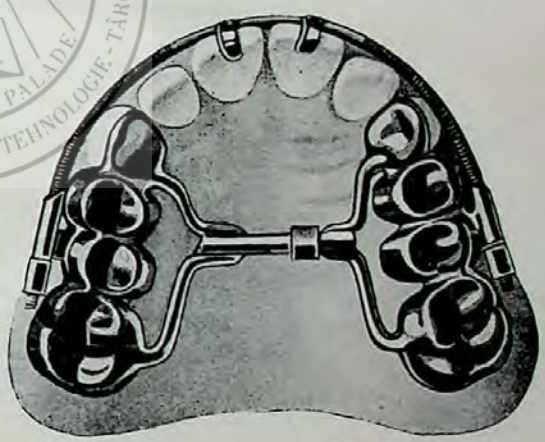

Abb. 2561. Dehnungsschraube nach Heydenhauß (1903). (Aus Pfaff.)

(Carabelli, Welcker, Iszlai) beweisen — auf den Schiefstand der vorderen Zähne beschränkt, waren auch die Behandlungsmittel primitiv und nur zur Durchführung einzelner Bewegungen geeignet. Am häufigsten waren noch die Vorrichtungen zur Dehnung der Kiefer, die dann freilich auch nur diese Bewegungen und zwar meist in sehr unzureichender und eingeschränkter Weise durchführen konnten (keine selektive Bewegung).

Unter den unzähligen Konstruktionen, die der Erfindungssucht der wenigen orthodontisch tätigen Zahnärzte ihr Dasein verdankten, konnte sich ein bestimmtes

System nicht durchsetzen. Ein jeder Orthodont pflegte für die geplanten Bewegungen seine Apparatur zu konstruieren, die den beabsichtigten Zweck, und zwar nur diesen mehr oder weniger vollkommen erfüllte. Wenn auch allmählich die Entwicklung manche Verbesserung brachte und sowohl die Befestigung der Apparatur stabiler und die Kraftübertragung auf die Zähne sicherer gestaltete, so konnte sich doch kein einzelner Apparatetyp durch besondere Vorzüge aus der großen Masse herausheben. Ein System der orthodontischen Behandlung, mit dessen Hilfe es möglich gewesen wäre, alle notwendigen Bewegungen durchzuführen, war noch nicht gegeben.

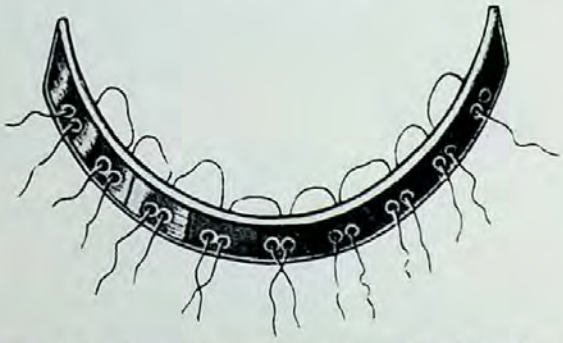

Abb. 2562. Regulierungsapparat nach Fauchard (1728). (Aus Pfaff.)

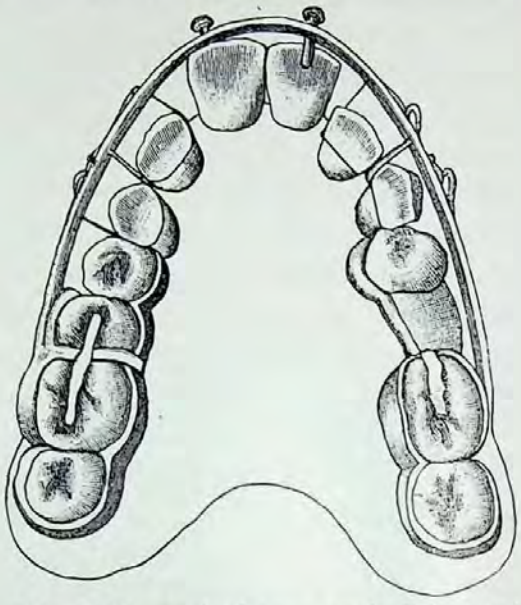

Abb. 2563. Außenbogen nach Schangé (1850). (Aus Pfaff.)

2. Die klassische Angleschule. Mit dem Beginn dieses Jahrhunderts beginnt auch ein neuer Abschnitt der orthodontischen Diagnostik und Therapie. In scharfer Verurteilung der alten oberflächlichen Betrachtungsweise einzelner im Frontgebiet liegender Symptome lenkt Angle den Blick auf die große Bedeutung der Molarenokklusion und ihre Abweichungen. Nicht mehr der Schiefstand einzelner Zähne soll den Orthodonten interessieren, sondern alle Abweichungen, in erster Linie die Bißanomalien, sind zu beheben. Das Behandlungsziel ist wesentlich weitergesteckt und verlangt vollkommenere Mittel.

Abb. 2564[1]). Expansionsbogen nach Angle.

Abb. 2565. Schraubband nach Angle zur Befestigung des Bogens.

In Anlehnung an verschiedene Konstruktionen von Metallbögen (Fauchard 1728, Schangé 1850, Harris 1850, s. Abb. 2562 und 2563) konstruierte Angle seinen Expansionsbogen, einen an den Enden mit Gewinde versehenen federnden Draht, der an der Außenseite der Zahnreihe bogenförmig vorbeiläuft und mittels besonderer Schraubbänder an den ersten Molaren befestigt wird. Die Übertragung der Bogenelastizität auf die zu bewegenden Zähne geschieht durch Drahtligaturen, die um die

[1]) Die Abb. 2564, 2565, 2571—2602 sind entnommen aus G. Korkhaus, Moderne orthodontische Therapie. 2. Aufl.

Zähne geschlungen werden. Die Einfachheit und vielseitige Anwendungsmöglichkeit des Anglebogens verdient volle Anerkennung; mehr noch als das wiegt der Vorteil der fabrikmäßigen Herstellung der wenigen Apparateteile, die in jedem Dentaldepot käuflich sind

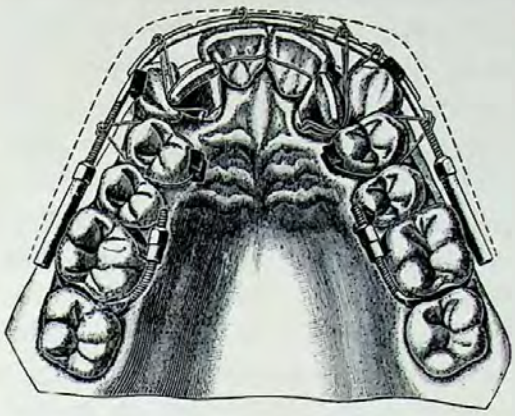

Abb. 2566. Expansionsbogen nach Angle. Anwendung von Gummikeilen zwecks kontinuierlicher Spannung der Ligaturen. (Aus Angle.)

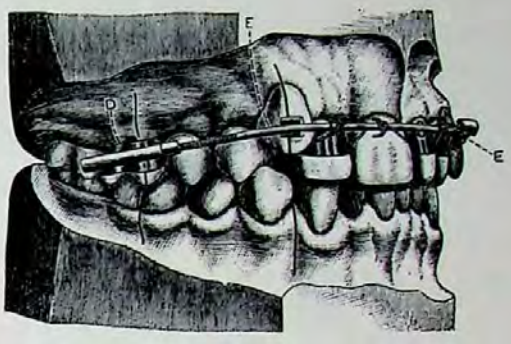

Abb. 2567. Oberer Expansionsbogen in situ. (Nach Angle.)

(Abb. 2564 u. 2565). Dadurch wird der Zahnarzt der lästigen Selbstanfertigung enthoben. Diesen Momenten verdankt der Anglesche Expansionsbogen eine außerordentlich schnelle Verbreitung und ein Übergewicht über alle Konstruktionen der Vorzeit. Die Federkraft des Anglebogens bedingt die transversale Expansion (Abb. 2566 und 2567) oder die Kompression des Kiefers, als Nebenwirkungen auch im gewissen Maße eine sagittale Verkürzung (Retrusion) oder Verlängerung (Protrusion) des Zahnbogens, ferner die vertikale Verkürzung bzw. Verlängerung der Frontzähne (Abb. 2568). Durch Drehen der Muttern an den Bogen-

Abb. 2568. Verkürzung der Unterkieferfrontzähne durch die vertikale Spannung des Außenbogens von Angle.

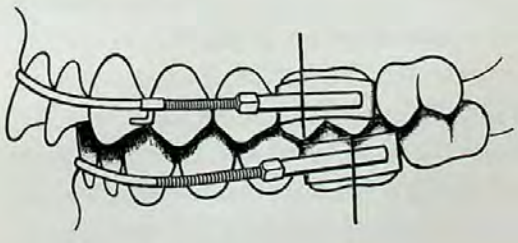

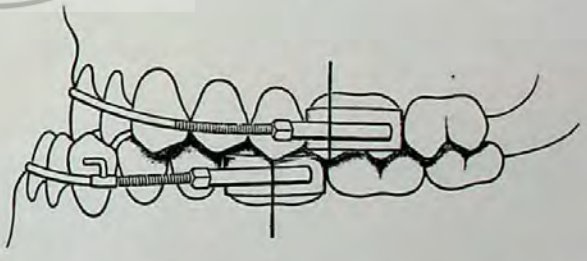

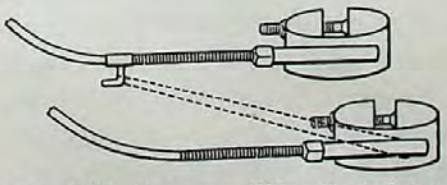

Abb. 2569. Intermaxilläre Verankerung zur Behandlung des Distalbisses. (Nach Angle.)

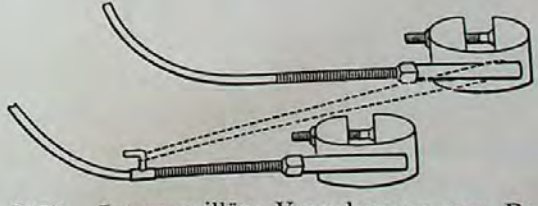

Abb. 2570. Intermaxilläre Verankerung zur Behandlung des Mesialbisses. (Nach Angle.)

enden wird der Bogen stärker gestreckt, intermaxilläre Züge bedingen bei genügender distaler Bewegungsfreiheit eine stärkere Verkürzung der Zahnbogenlänge ohne Beeinflussung der Molaren. Die von Baker angegebenen intermaxillären Gummizüge erweitern das Anwendungsgebiet des Expansionsbogens. Sie geben der Verankerung

durch Übergang auf den Gegenkiefer eine größere Sicherheit und sind ein unentbehrliches Hilfsmittel zur Bißverschiebung (Abb. 2569, 2570).

Zum erstenmal wird dem Orthodonten ein Behandlungsgerät gegeben, das eine Universalapparatur darstellt, mit dem es möglich ist, alle gewünschten Zahnbewegungen durchzuführen. Trotz aller dieser Vorzüge wurde im Laufe der wachsenden Erfahrung auch eine Kritik laut. Allmählich machten sich Mängel und unangenehme Eigenschaften des Anglebogens bemerkbar, die dann der Anlaß zur Verbesserung wurden. Diese Mängel waren in erster Linie begründet in der verhältnismäßigen Starrheit des alten Anglebogens und der dementsprechend groben Einwirkung, weiterhin in der Art der Kraftübertragung, die mit Hilfe von Ligaturen auf die Zähne geschah und zu häufigen Sitzungen zwang, da die Ligaturen mindestens ein- bis zweimal wöchentlich nachgezogen werden mußten. Unangenehm bemerkbar machte sich auch die ungünstige Kräfteverteilung des Expansionsbogens, dessen Wirkungsweise die am häufigsten vorzunehmende „anteriore Expansion" nur auf indirekte Weise und mit großen Schwierigkeiten durchführte, und ferner auch die ungenügende Berücksichtigung der Kosmetik. Auch die bei schnellerem Vorgehen häufig gemachte Beobachtung, daß die zu bewegenden Zähne unter dem Zuge des Bogens in ihre Bewegungsrichtung hineinkippen, statt ihre normale Achsenneigung beizubehalten, wurde als ungünstig empfunden und der ungenügenden Verankerung der Apparatur mittels der Ligaturen zugeschrieben.



Abb. 2571. Verfeinerung der Bogendimension durch Verwendung hochelastischer Edelmetallegierungen. Querschnitte in 5facher Vergrößerung. 1. Expansionsbogen aus Neusilber. 2. Expansionsbogen aus Edelmaterial. 3. Aderer „Ideal"-Bogen mit flexibler Mitte und abgeflachten Enden. 4. Miniaturbogen nach Körbitz mit aufgelöteten Gewinderöhrchen. In Verbindung mit Attachments: 5. Vertikaler Bandbogen nach Angle. 6. Horizontaler Bandbogen nach Angle. 7. Rundbogen nach Angle. 8. Federchen am Lingual- und Hochlabialbogen (Mershon, Lourie).

3. Methoden zur Verbesserung der Angle-Apparatur. Nachdem die Oppenheimschen Untersuchungsergebnisse über die Natur der Gewebeveränderungen nach orthodontischen Maßnahmen gezeigt hatten, daß die orthodontische Zahnbewegung nicht lediglich ein mechanisches Problem darstellt und daß „nur ganz geringe, den physiologischen Einflüssen gleichkommende Kräfte" eingesetzt werden dürfen, wenn man einen Dauererfolg erhalten will, suchte man die Einwirkung der Regulierungsapparatur auf die Zähne biologischer zu gestalten durch die Benutzung hochwertiger Edelmetallegierungen. Der amerikanischen Metallurgie gelang es, während des Krieges Goldplatinlegierungen zu finden, die eine kleine, aber hochgradige Elastizität aufweisen, d. h. die Anwendung feinster Federkräfte zulassen. Sie haben außerdem die angenehme Eigenschaft, eine Hartlötung zu gestatten, ohne ihre Elastizität merklich einzubüßen. Durch die Verwendung dieses Materials ist es möglich, die Dimensionen der Apparatur ganz bedeutend herabzusetzen. Der dicke Neusilberbogen ist in Amerika längst verlassen. Von einem Durchmesser von 1,4 mm, den der alte Expansionsbogen gehabt hatte, ging man auf 1,0 und 0,8 mm, ja bei Verwendung einer zwangsläufigen Kraftübertragung mittels Vollbänder und besonderen Befestigungsvorrichtungen auf 0,6 und 0,5 und schließlich bei den Fingerfederchen des Lingualbogens nach Mershon sogar auf 0,4—0,5 mm herunter (Abb. 2571). Zugleich wandelte sich auch die alte An-

schauung, daß es notwendig sei, mit den Kräften der Regulierungsapparatur den Widerstand der Zähne gewaltsam zu brechen, in die neue Auffassung, daß fein abgestimmte, kontinuierlich wirkende Wachstumsreize genügen, um die orthodontische Zahnbewegung zu erreichen. Diejenige Apparatur ist am besten, die den Zahn in ähnlicher Weise wie bei den physiologischen Zahnbewegungen, beim Durchbruch und bei der Zahnwanderung, bewegt, d. h. so, daß der Umbau der Alveole mit den Bewegungen des Zahnes gleichen Schritt halten kann.

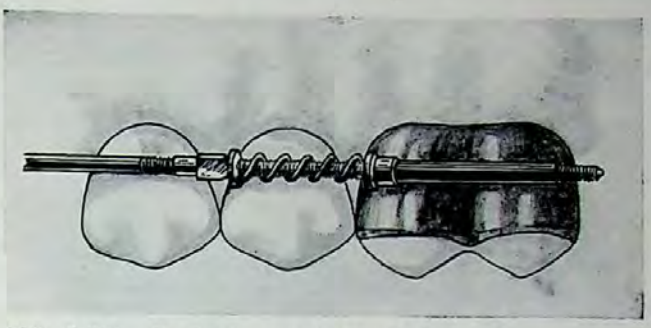

Abb. 2572. Sagittal gerichtete Federkraft am Anglebogen (Grünberg).

In gleicher Richtung liegen auch die Verbesserungsbestrebungen hinsichtlich der Schrauben an den Bogenenden, deren intermittierenden Druck man als unbiologisch auszuschalten suchte. So legte Grünberg (1914) zwischen Bogenmutter und Ankerröhrchen eine Spiralfeder, wodurch der Bogen auch in sagittaler Richtung kontinuierlich wirkende Kräfte ausüben konnte (Abb. 2572). Eine ähnliche Anordnung stammt von Tacail, die den Vorteil hat, daß sie sich auf den Millimeter genau einstellen läßt, so daß also die Zähne eine im voraus bestimmte Strecke durchlaufen (Abb. 2573).

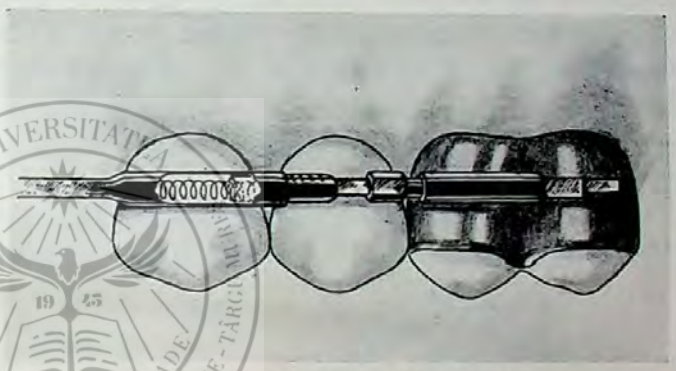

Abb. 2573. „Pufferfeder" nach Tacail.

Young suchte an Stelle der Gewindeenden die hochgradige Elastizität des modernen Edelmetallbogens selbst zur Kieferstreckung auszunutzen. Er legte vor die Molarenbefestigung eine U- oder V-förmige Biegung in den Bogendraht, durch deren allmähliche Öffnung der Bogen verlängert wird, also eine frontalgerichtete Spannung erhält (Abb. 2574). Auch an anderen Stellen des Bogens kann durch Einschaltung derartiger Schlingen die Möglichkeit einer Streckung oder Verkürzung besonderer Teile des Zahnbogens geschaffen werden. Leider ist die Technik des Ausbiegens der Schlinge nicht so einfach wie dies den Anschein hat, da allzu leicht dabei die Richtung des Bogens verändert wird.

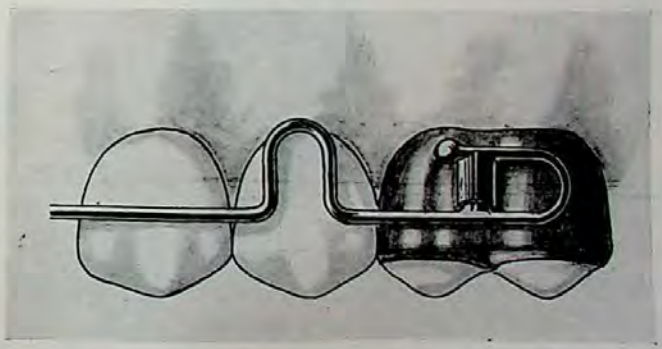

Abb. 2574. U-Schlinge zur sagittalen Streckung des Zahnbogens nach Lowe-Young.

Zweckmäßiger ist deshalb eine Anordnung von Arnold, weil sie die Gefahren der U-Schlinge vermeidet. Eine dünne elastische Drahtschlinge ist am Außenbogen etwa 1 cm vor dem Ankerröhrchen angelötet und sucht den Bogen mit feinen kontinuierlichen Kräften aus den Röhrchen herauszudrücken (Abb. 2575).

Im besonderen Maße konzentrierten sich die Verbesserungsversuche des Anglebogens auf die Verminderung oder gar völlige Ausmerzung der Ligaturen als Kraftübertragungsmittel. Um bei der Expansion nicht sämtliche Seitenzähne anbinden zu müssen, wurden von verschiedener Seite (Andresen, Zielinsky, Pullen) Verlängerungen der Schraubspindeln der Ankerbänder empfohlen. Diese Spindelverlängerungen liegen den Lingualflächen der zu bewegenden Seitenzähne an und werden mit einer einzigen interdentalen Ligatur zwischen Eckzahn und Prämolar auf jeder Seite mit dem Außenbogen verbunden (Abb. 2576).

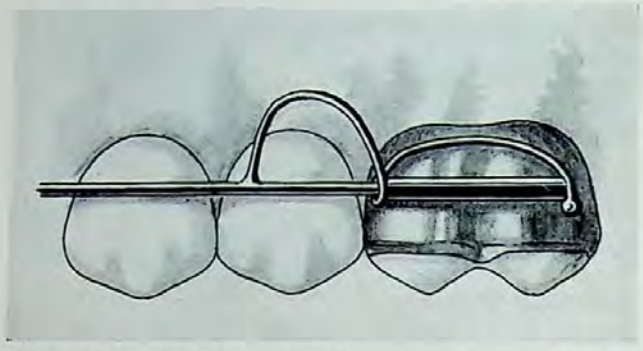

Abb. 2575. Feder zur Kieferstreckung am Außenbogen nach Arnold.

Bereits 1910 hatte Körbitz in ähnlicher Weise eine Apparatur für die frühzeitige Dehnung im Milchgebiß angegeben, die jede Ligatur vermeidet. Die Spindelverlängerung ist gelenkig angebracht und läuft in ein kleines Röhrchen am Eckzahnband aus (Abb. 2577). Mittels eines Gummizuges werden der Eckzahn und damit sämtliche Seitenzähne dem etwas abstehenden Bogen angenähert. Dieser Frühdehnungsapparat von Körbitz erfüllt bereits eine Reihe von Bedingungen, die heute an einen Regulierungsapparat gestellt werden müssen: er vermeidet Ligaturen, übt schwache kontinuierliche Kräfte aus und erlaubt Sitzungen in größeren Abständen.

Von Knoche und Simon ist etwa gleichzeitig der Expansionsbogen mit Spindel-

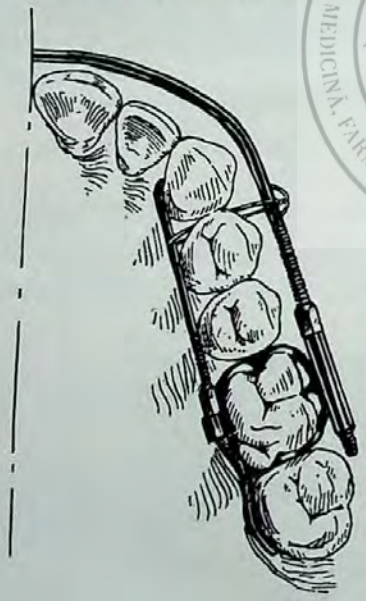

Abb. 2576. Schraubspindelverlängerung zur Vermeidung von Ligaturen.

Abb. 2577. Frühdehnungsapparat nach Körbitz (1910).

verlängerung in interessanter Weise modifiziert worden durch eine besondere Ausnutzung der Bogenelastizität als Kraftquelle. Um bei der Expansion ein Herausdrehen der distalen Kanten der Ankermolaren zu vermeiden, ist gleichzeitig mit der Spannung des Expansionsbogens eine Abbiegung der Bogenenden nach innen notwendig. Übertreibt man nun diese Abbiegung, so werden die Molaren zu einer Drehung um ihre Längsachse gezwungen und außerdem die Spannung der Bogenabknickung auch auf Prämolaren und Eckzähne durch eine Spindelverlängerung übertragen (Abb. 2578). Durch eine

Ligatur möglichst weit mesial oder durch eine besondere Dicke und Härte des Innendrahtes (2-mm-Balken, Simon) wird einer Durchbiegung vorgebeugt. Mit Hilfe dieser Bogenabknickung ist es möglich, die sonst so unsichere und schwierige Dehnung im vorderen Teile des Zahnbogens in bevorzugter Weise durchzuführen, freilich auf dem Wege der Molarendrehung.

Simon hat in den letzten Jahren dieses mechanische Prinzip weiter ausgebaut und durch die Verwendung des nichtrostenden Wipladrahtes die Apparatur wesentlich verbessert. An Stelle des dicken Balkens drückt bei dem neuen Federbalken-Apparat Simons ein herausnehmbarer Lingualdraht auf die Seitenzähne und bewirkt eine „anteriore Expansion" auch ohne Drehung der Befestigungsmolaren (Abb. 2579 und 2580); im Gegenteil können die Molaren unverändert an ihrer Stelle bleiben oder sogar eine umgekehrt gerichtete Drehung erhalten.

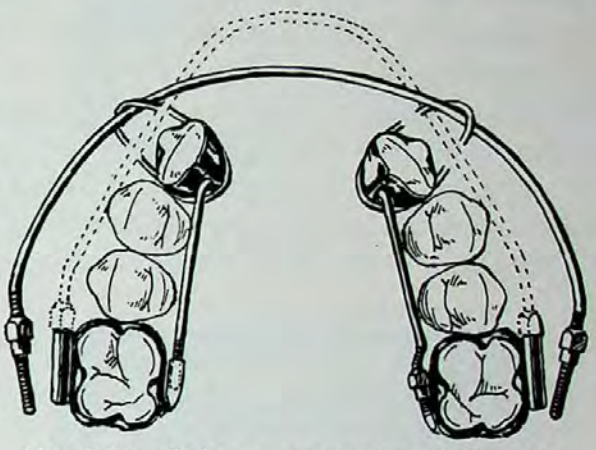

Abb. 2578. Dehnungsapparat nach Knoche.

Die Nichtlötbarkeit des Wiplamaterials zwingt freilich zu umständlichen und komplizierten Biegungen. Die Befestigung geschieht durch besondere Schraubbänder mit Hilfe eines vertikalen Röhrchens, das dem Bogendraht eine schloßartige Verbindung erlaubt (Abb. 2579). Zur Streckung und Verkürzung des Bogens dienen U-Schlingen, die zwischen dem Schloß und dem Häkchen für die intermaxillären Züge eingeschaltet sind. Die Vorzüge des Apparates liegen in den guten Eigenschaften des Materials, das korrosionsfrei, federnd, bei großer Widerstandsfähigkeit noch verhältnismäßig gut biegsam und außerdem billig ist. Als Nachteile ist außer der Nichtlötbarkeit des Wiplamaterials, die bei einem Bruch immer eine Neuanfertigung zur Folge hat, auch die starre Befestigung an den Ankermolaren anzusprechen. Die dadurch gegebene intramaxilläre Verankerung bietet Gefahren und ist z. B. bei der Verkürzung des Zahnbogens (Retrusion der Frontzähne) der alten Methode, welche den Bogen mit Hilfe intermaxillärer Züge ohne eine Beeinflussung der Molaren distalwärts bewegte, sicherlich unterlegen. Auch das Ausbiegen der U-Schlinge ist nicht leicht und kann unerwünschte Spannungen erzeugen.

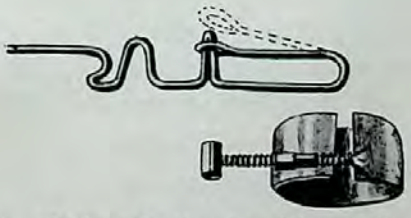

Abb. 2579. „Federröhrchenband" und Befestigung des „Federbalkenapparates" nach Simon.

Abb. 2580. Federbalkenapparat mit herausnehmbaren Lingualbalken in Aufsicht (Simon).

Der Kampf gegen die Ligaturen als Kraftübertragungsmittel ging noch andere Wege. Um die hygienischen Nachteile der Ligaturen auszuschalten, ließ man sie an den Häkchen eines Vollbandes nur an der buccalen Seite angreifen, so daß sie überhaupt nicht mehr mit der Gingiva in Berührung kommen. Sämtliche zu bewegenden

Zähne werden in dieser Weise umbändert. Case hat eine Reihe dieser Bänder angegeben und auch von Körbitz stammt ein derartiges Band, das er wegen der Ähnlichkeit des Doppelhakens mit einer Schiffsklampe „Klampenband" nennt und das eine vielfache Anwendungsweise erlaubt.

Mittels besonderer Attachments, die an die Vollbänder angelötet werden und in die der Bogen einspringt, gelingt es, die Ligaturen überhaupt auszuschalten. Ein feiner hochelastischer Edelmetallbogen wird allen Unregelmäßigkeiten des Zahnbogens angebogen und erhält erst, nachdem er überall passiv liegt, Spannung (Abb. 2581). Es ist verständlich, daß man aus der großen Mehrheit, die aus der Umbänderung aller zu bewegenden Zähne erwächst, möglichst viele Vorteile zu ziehen suchte. Durch eine besondere Ausgestaltung der Befestigungsvorrichtungen, in die der Bogen einspringen soll, suchte man die Verankerung stabiler zu machen und jede unerwünschte Kippung eines Zahnes zu vermeiden. Mit der Ausschaltung der Ligaturen als Kraftübertragungsmittel verband sich die Forderung des „Bodily movement", d. h., durch eine zwangsläufige Verbindung des kraftspendenden Bogens mit den Zähnen wird auch die Wurzel-

Abb. 2581. Ligaturenlose Apparatur (Case).

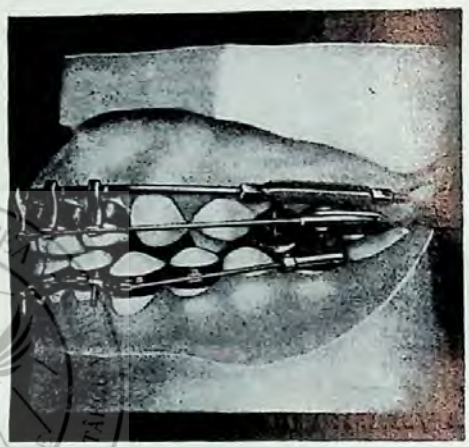

Abb. 2582. Doppelbogen zur Bodilybewegung nach Case.

partie der Zähne mit beeinflußt und eine Erhaltung der alten Achsenrichtung garantiert. Unter der Fahne der „körperlichen" Bewegung der Zähne hat sich aus kleinen Anfängen heraus in den letzten 15 Jahren in Amerika die moderne Angle-Schule entwickelt, die ich kurz als die Schule der „körperlichen" Bewegung bezeichnen möchte. Die wesentlichsten Konstruktionen dieser Schule werden noch beschrieben werden.

Ihr gegenüber steht eine zweite Hauptgruppe von Orthodonten, die der Lösung des Problems, unter Vermeidung von Ligaturen kontinuierliche und sanft wirkende Bewegungsreize einzusetzen, auf andere Weise nahezukommen sucht. Jedes Kraftübertragungsmittel wird in recht einfacher Weise dadurch vermieden, daß an die Stelle des Zuges, wie ihn der Anglebogen bei der Expansion ausübt, der Druck gesetzt wird. Da nach der Anschauung dieser Gruppe die Kippung der Zähne ein Zeichen einer zu schnellen Bewegung und einer zu großen Krafteinwirkung darstellt und die Reaktionsart des Organismus bei dem Umbau des Alveolarfortsatzes sich der Beeinflussung durch den Orthodonten entzieht, so ist jede Ausschaltung dieses wertvollen Indikators unzweckmäßig. Die Apparate dieser zweiten großen Gruppe, die ich als die „biologische Schule" bezeichnen möchte, greifen deshalb wie die Ligatur des alten Anglebogens nur an einem Punkte der Zahnkrone an, freilich in der wesentlich günstigeren Art der einfachen Berührung. Durch eine möglichst weitgehende Verringerung der Dimension sind die Regulierungskräfte so verfeinert, daß eine langsame Bewegung des Zahnes

unter gleichzeitigem Umbau seiner Alveole erfolgt. Eine Kippung wird auch hier vermieden, da die funktionellen Kräfte des Kauaktes immer wieder aufrichtend wirken.

Diese beiden Hauptschulen moderner orthodontischer Therapie stehen seit einigen Jahren in heftigem Kampf miteinander. Die mechanisch eingestellte Schule der körperlichen Bewegung streitet mit den biologischen Behandlungsmethoden von Mershon und Lourie. In den folgenden Abschnitten sollen die hauptsächlichsten Regulierungsapparate beider Schulen beschrieben werden.

II. Die moderne Schule der körperlichen Bewegung. Kennzeichnend für die Einstellung dieser Schule ist ein Beispiel von Case, der den Zahn mit einem in der Erde steckenden Pfahl vergleicht und an diesem Beispiel als die Ursache des unangenehmen Kippens die ungünstige Kraftübertragung beim Expansionsbogen verantwortlich macht, da hierbei die Ligatur nur an einem Punkte der Zahnkrone angreift. Von Case wurde zur Verhinderung des Kippens das „Bodily movement" gefordert, d. h. eine zwangsläufige Bewegung des gesamten Zahnes unter völliger Erhaltung seiner Achsenneigung. Er empfahl dazu seinen Doppelbogen, der mit Hilfe von Strebenbändern, die um die zu bewegenden Zähne gelegt wurden, an zwei möglichst weit voneinander entfernt liegenden Punkten der Zahnlängsachse angreifen konnte (Abb. 2582). Die Bearbeitung des Problems von der andern Seite her, d. h. in der Tendenz der Ligaturenausschaltung, brachte besondere Befestigungsmöglichkeiten, mit deren Hilfe eine zwangsläufige Verankerung auch nur mit einem Bogen möglich war. Diese Apparatur war ursprünglich lediglich als eine Art aktiver Retentionsapparat gedacht, der während der Retentionszeit die in ihre

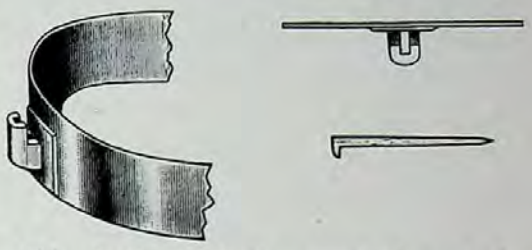

Abb. 2583. Befestigungsattachment des vertikalen Bandbogens (Angle).

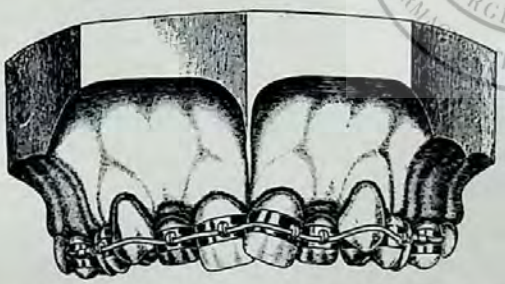

Abb. 2584. Vertikaler Bandbogen nach Angle (1916).

Abb. 2585. Bandbogen nach Angle.

normale Lage hineingekippten Zähne aufrichten und den Alveolarfortsatz zur Nachentwicklung anregen sollte. Allmählich wurde die „körperliche Kontrolle" eine immerbetontere Forderung der Angle-Schule, so daß der „Working retainer" auch schon zur aktiven Behandlung empfohlen und angewendet wurde. Die Handhabung dieses ersten Angleschen Bodily-Apparates (1912) war aber so schwierig, seine Konstruktion und mechanische Wirkungsweise wies außerdem recht große Unzulänglichkeiten auf, so daß er sich nicht einführen konnte. Von einer näheren Beschreibung sei deshalb hier abgesehen.

1. Vertikaler Bandbogen von Angle. In dieser Konstruktion bot Angle den Orthodonten eine wesentliche Verbesserung. Es handelt sich um einen feinen, äußerst elastischen Platingoldbogen in Bandform, 0,55 mm stark und 0,9 mm breit, der an seinen ebenfalls abgeflachten Enden Gewinde trägt und mit feindimensionierten Schraubbändern an den Molaren befestigt wird. Dieser Bogen wird durch besondere,

an die Vollbänder der zu bewegenden Zähne gelötete Vorrichtungen zwangsläufig mit den Zähnen verankert (Abb. 2583). Er wird mit seiner Kante von der Schneide her eingelegt und durch kleine vierkantige Splinte fixiert. Da der Bandbogen genau in den Winkel hineinpaßt, wird jeder Zahn körperlich gefaßt, und Krone und Wurzel können getrennt oder zusammen nach Belieben beeinflußt werden. Nachdem der Bogen sämtlichen Unregelmäßigkeiten des Zahnbogens völlig passiv angelegt worden ist (Abb. 2584 und 2585), erhält er für jeden Zahn eine Spannung, die der Größe und Richtung der geplanten Bewegung dieses Zahnes entspricht. Da außer dieser Spannung immer wieder Nebenwirkungen auch für die anderen Zähne, an denen der Bogen verankert wird, resultieren, so ist also nach jeder Aktivierung für eine Kompensierung der unerwünschten Gegenkräfte zu sorgen, eine Aufgabe, deren Durchführung nicht sehr leicht ist. Alle Bewegungen senkrecht zur Richtung des Bogens, wie z. B. Buccal-Lingual-Bewegungen, Verlängerung und Verkürzung usw. lassen sich unschwer durchführen. Eine Schwierigkeit ergibt sich nur bei der mesialen oder distalen Bewegung der Zähne, da der Bogen in dieser Richtung durch die Befestigungs-

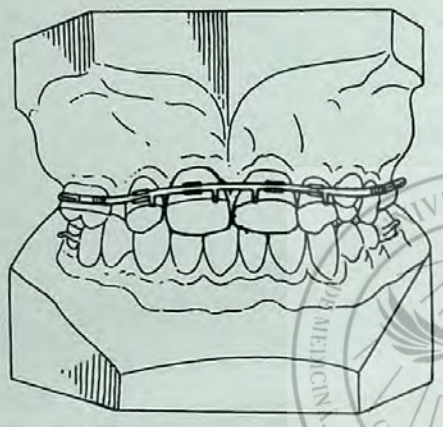

Abb. 2586. Schlitzröhrchenapparat nach McCoy.

Abb. 2587. Bodilybewegung mit dem Schlitzröhrchenapparat.

vorrichtungen gleiten kann und alle Hilfsmittel, auch in dieser Richtung die Verankerung starr zu gestalten, recht unvollkommen sind.

Bei der Aktivierung des Bogens muß immer der Gedanke vorherrschend sein, nur ganz zarte Kräfte zu entfalten, die lediglich als Wachstumsreiz auf den Kiefer wirken. Alle Anhänger des Bandbogens und besonders Angle selbst betonen dies immer wieder. In Wirklichkeit scheinen aber die ausgelösten Kräfte recht groß und gewaltsam für die Bewegung des Zahnes in Gegend der Wurzelspitze zu sein. Bei der neuesten Form körperlich bewegender Apparatur hat Angle aus diesen Gründen wieder zu dem alten Kraftübertragungsmittel der Ligatur gegriffen; er läßt an Stellen starker Unregelmäßigkeiten den Bogen etwas von den Zähnen abstehen und bewegt erst allmählich durch eine Ligatur die betreffenden Zähne heran, ehe der Bogen in das genau passende Attachment eingelegt wird. Die Bogenspannung wird auf diese Weise in wesentlich sanfterer Art auf den Zahn übertragen, als dies durch eine starre Verbindung möglich wäre.

Trotz seiner schwierigen Handhabung und der subtilen Technik, die der Bandbogen verlangt, hat er in der modernen Angle-Schule viele Freunde gewonnen und wird auch heute noch viel angewandt, obwohl das mechanische Prinzip der Bodily-Apparatur inzwischen wieder weiter entwickelt wurde.

2. Schlitzröhrchenapparat von McCoy. Ganz allgemein zeigt sich in den letzten Jahren das Bestreben, die vertikale Einführung in die Verankerungsvorrichtungen

der einzelnen zu bewegenden Zähne, welche im Widerstreit steht zu der horizontalen Befestigung an den Molaren, aufzugeben zugunsten einer ebenfalls horizontal gerichteten Verankerung. Von den verschiedenen Methoden (Case, Robinson, Mc Coy) fällt das Mc Coysche Verfahren als außerordentlich einfach und zweckmäßig auf. Er verwendet als Attachments in Edelmetall hergestellte Schlitzröhrchen und lötet sie in horizontaler Richtung an die Vollbänder der zu bewegenden Zähne. Ein feiner Rundbogen wird von diesen Schlitzröhrchen aufgenommen und durch die Federung festgehalten. Diese Befestigungsart erlaubt an sich noch keine körperliche Beeinflussung. Sie wird erst durch kleine vertikale Stiftchen vermittelt, die am Bogen so angelötet sind, daß sie auf die labiale Seite des betreffenden Zahnes drücken (Abb. 2586 und 2587). Der Apparat vereinigt also die Möglichkeiten des Außenbogens mit Ligaturen (Kippen der Zähne mit nachträglicher Aufrichtung durch den Kauakt) und des Bandbogens Angles (Körperliche Bewegung).

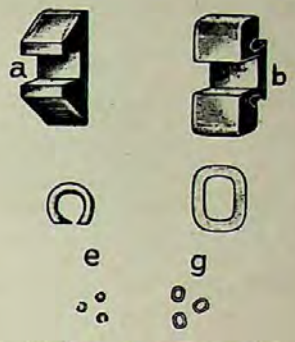

Abb. 2588. Apparateteile des neuen Angleschen Bandbogens. a) Tie bracket (meist für Frontzähne). b) Alignment bracket (meist für Seitenzähne). e) Ösen zur Ligaturenbefestigung. g) Zwischenscheiben zur Kieferstreckung.

Alle Bewegungen in transversaler, sagittaler und vertikaler Richtung, welche senkrecht zum Verlaufe des Bogens gerichtet sind, lassen sich unschwer durchführen. Gleichzeitig sind Drehungen mit Hilfe besonderer Rotationsarme, die das Mc Coysche Attachment nach beiden Seiten hin besitzt, möglich. Nur für die Bewegungen der Zähne in mesiodistaler Richtung am Bogen entlang, entstehen die gleichen Schwierigkeiten wie beim Bandbogen. Andererseits sind die Anwendungsmöglichkeiten nicht unwesentlich erweitert durch die Verwendung feinster Fingerfederchen, die vom Außenbogen ausgehen und in den Schlitzröhrchen eine sichere Angriffsstelle finden. Ungestört durch die Bewegungen der Zunge, Lippe und Wange können sie auf diese Weise ihre Sonderaufgaben erfüllen, einzelne palatinal verdrängte Zähne hervorholen, andere verlängern oder verkürzen.

3. Horizontaler Bandbogen von Angle. Auch die neueste Anglesche Schöpfung weist eine horizontale Befestigungsart auf. Er verwendet wieder einen Bandbogen, der jedoch mit seiner Fläche nicht vertikal, sondern horizontal verläuft, so daß seine Kante den Labialflächen der Zähne zugewandt ist (Abb. 2588). Die Verankerung an den zu bewegenden Zähnen geschieht durch besondere fabrikmäßig hergestellte Winkel, deren genau abgepaßter Ausschnitt den Bogen aufnimmt und seine Spannung auf den ganzen Zahn überträgt. Auch hier bestehen ähnlich wie bei der Mc Coyschen Schlitzröhrchenapparatur Rotationsösen, die gleichzeitig mit der durchzuführenden Bewegung jede erforderliche Drehung um die Längsachse gestatten (Abb. 2589).

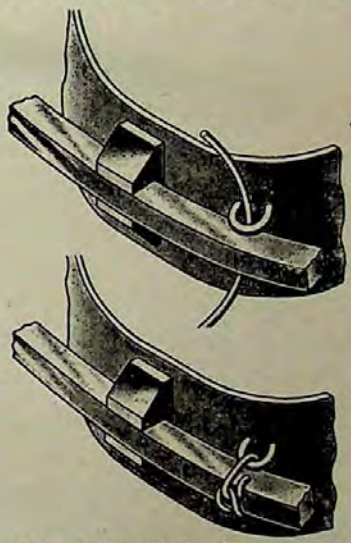

Abb. 2589. Befestigungsvorrichtung für den horizontalen Bandbogen.

Zweifellos weist dieser neue horizontale Bandbogen gegenüber dem alten vertikalgerichteten wesentliche Verbesserungen auf. Die horizontale Befestigungsvorrichtung an den Zähnen erleichtert die Einführung und stellt für die vertikalen Bewegungen und für die lingolabiale Wurzelbewegung zartere Kräfte zur Verfügung, da sie der Fläche nach geschieht. Überhaupt ist für den Anfang der Bewegung durch die Zwischen-

schaltung von Ligaturen zwischen Bogen und Zahn die Krafteinwirkung sanfter gestaltet. Die mesiodistale Kippung der Zähne (am Bogen entlang), die beim alten Bandbogen und bei der Mc Coyschen Apparatur nur schwierig durchzuführen war, soll mit größter Sicherheit zu bewirken sein.

Der Bandbogen weist eine außerordentlich feine Dimension auf (0,56 × 0,71 mm). Nach Anglescher Anweisung erhält er gleich zu Beginn die Normalform, die der Zahnbogen am Schluß der Behandlung aufweisen soll. Zur Bestimmung des frontalen Bogens werden von der Mitte des Bogendrahtes nach beiden Seiten hin die Breitenmaße der mittleren und seitlichen Schneidezähne und der mesialen Eckzahnhälfte abgetragen, so daß die Lage der Eckzahnknicke gegeben ist. Zu der nicht ganz leichten Aufgabe, den Bandbogen um seine Kante sauber und exakt zu biegen, hat Angle besondere Spezialinstrumente ersonnen (Abb. 2590). Die Befestigung an den Molaren geschieht durch Vierkantröhrchen, die in horizontaler Richtung an den Molarenbändern angelötet sind. Ein kleiner Anschlag an den Bogenenden verhindert ein Zurückgleiten oder gestattet dieses in beschränkter Weise je nach Art der gestellten Aufgaben.

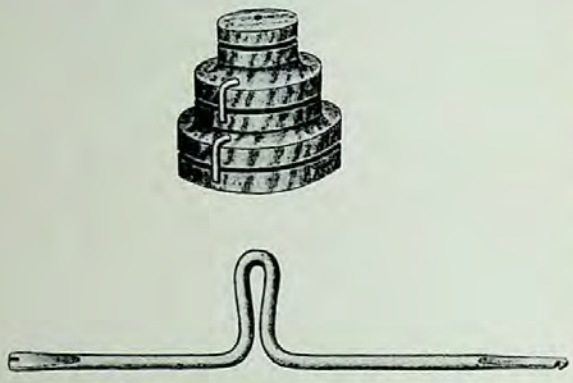

Abb. 2590. Instrumente zum Biegen des Bandbogendrahtes um die Kante (Angle).

Durch Einlegen des Bogens in die Attachments oder durch Ligaturenverbindung wird die Federung des Bogens auf alle zu bewegenden Zähne übertragen und Bewegungen in buccaler bzw. labialer Richtung, Verkürzungen, Verlängerungen und gleichzeitige Drehungen ausgeführt (Abb. 2591 und 2592). Außer diesen „Bewegungen erster Ordnung", wie Angle sie genannt hat, wird durch Biegungen in der Längsrichtung des Bogens ein mesiodistales Aufrichten eines oder mehrerer Zähne erreicht (Bewegungen zweiter Ordnung). Gerade die dadurch gegebene Möglichkeit, sämtliche Seitenzähne auf einer oder beiden Kieferseiten durch eine derartige elastische Spannung des Bogens gleichzeitig distalwärts zu kippen, soll ein Hauptvorzug des neuen horizontalen Bandbogens sein, mit dessen Hilfe die Behandlung des Distalbisses eine wesentliche Erleichterung erfahren soll. Eine Distalbewegung der oberen Zahnkronen sei in einem derartigen Ausmaße möglich, daß auf eine Mesialbewegung des Unterkiefers und auf die Anwendung intermaxillärer Gummizüge verzichtet werden könne (?).

Abb. 2591 u. 2592. Horizontaler Bandbogen in Lage (nach Angle).

In gleicher Weise wie der alte Bandbogen erlaubt auch der horizontale durch eine Verbiegung in der Querrichtung (Torquierung, Verwindung) eine Bewegung der Zahnkrone oder Zahnwurzel lingual- oder labialwärts (Bewegungen dritter Ordnung). Auch

diese Kippbewegung läßt sich durch entsprechende Torquierung des Bogens an bestimmter Stelle bei mehreren Zähnen durchführen.

In der vollen Ausnutzung der verschiedenen mechanischen Möglichkeiten des horizontalen Bandbogens, der zu gleicher Zeit eingesetzten, kippenden oder körperlich wirkenden Spannungen zeigt sich der Meister dieses Behandlungsgerätes, mit dem es möglich sein soll, höchst komplizierte Anomalien in Rekordzeiten von wenigen Monaten zu behandeln. Die Handhabung ist sicherlich alles andere als einfach. Gegenüber der alten vorsichtigen Anweisung, die Gegenkräfte, die bei der Spannung des Bandbogens für jeden einzelnen Zahn entstehen, in nutzbringender Weise zu verwenden oder sie zu kompensieren, wird hier dem Bogen zu Anfang eine Normalform gegeben. Mit der Vermehrung der mechanischen Möglichkeiten sind auch die Schwierigkeiten verstärkt, die darin liegen, die verschiedenartigsten Kraftauswirkungen des Bogens, die in verschiedenster Richtung einhergehen und sich gegenseitig beeinflussen können, zu durchschauen und in ihrer Wirkung abzuschätzen.

Anderseits muß der neue horizontale Bandbogen als die vollkommenste, bisher angegebene Behandlungsapparatur der körperlichen Bewegung angesehen werden. Er besitzt alle mechanischen Eigenschaften, die man sich wünschen kann, und er hat nur den einen großen Fehler, daß er in der Lösung der mechanischen Frage die wesentlich wichtigere biologische Seite der orthodontischen Zahnbewegung vernachlässigt.

4. Kritik der körperlich-wirkenden Apparate. Es ist eigentlich erstaunlich, daß man bis in die letzte Zeit hinein lange Jahrzehnte orthodontische Therapie getrieben hat, ohne sich um die Veränderungen in der Umgebung des Zahnes zu bekümmern. Erst 1910 zeigte die klassische Arbeit Oppenheims im Tierexperiment, daß jede orthodontische Zahnbewegung erst möglich ist durch eine Resorption der Alveolenwand in der Bewegungsrichtung und durch eine gleichzeitige Apposition an der Gegenseite. Eine körperlich wirkende Apparatur, bei der der Zug oder Druck des Bogens auch auf die Wurzel übertragen wird, verlangt einen plötzlichen schnellen Umbau der gesamten Alveole; niemand hat aber bisher die Frage aufgeworfen, wie der Organismus diese plötzliche Umordnung, zu der man ihn zwingt, bewerkstelligt. Man beruhigt sich mit der Versicherung, daß die Dimensionen der modernen Edelmetallbögen sehr fein seien, und daß man entsprechend zarte Kräfte anwende, die nur „physiologische Zahnbewegungen" bewirken können.

Mit einer physiologischen Zahnbewegung kann man aber die körperliche Bewegung in keiner Weise vergleichen. Bei den Bewegungen der Zähne beim Durchbruch oder bei der Zahnwanderung in Extraktionslücken hinein liegen andere Verhältnisse vor als bei der Anwendung eines Bodily-Apparates, der alle Zähne in eine starre Verbindung mit dem Bogen hineinzwängt. Abwesenheit von Schmerz und Zahnlockerung, gleichzeitiger Umbau der Alveole, völlige Erhaltung der Kaufunktion und der Einflüsse der Umgebung, freie Beweglichkeit und Reaktionsfähigkeit des Zahnes, das sind in der Hauptsache die Merkmale einer physiologischen Zahnbewegung, die damit auch die Art einer idealen Behandlung kennzeichnen. Die orthodontische Zahnbewegung ist keineswegs ein rein mechanisches Problem und läßt sich nicht rein mechanisch durchführen. Die Gesetze eines im Erdboden steckenden Pfahls, mit dem Case den Zahn verglichen hat, sind etwas andere als die des vom lebenden Knochen umgebenen Zahnes. Die Zähne einer Leiche werden auf die kunstvollste Mechanik einer Regulierungsapparatur nicht mehr reagieren; immer ist die orthodontische Zahnbewegung an das Leben gebunden, an die Tätigkeit unzähliger lebender Zellen, die den Umbau des Alveolarknochens bewirken. Ihre Tätigkeit kann nur durch die Apparatur angeregt werden, ohne daß es in der Hand des Orthodonten liegt, das Tempo der Knochenreaktion

zu beeinflussen. Der Schwerpunkt der orthodontischen Zahnbewegung liegt also auf biologischer Seite; sie stellt ein biomechanisches Problem dar, wobei die Betonung auf die erste Silbe zu legen ist.

Da das Tempo der Bewegung abhängig ist von der Geschwindigkeit des Knochenumbaus, so erscheint es abwegig, durch eine besonders kunstvolle Mechanik die Zahnbewegung erzwingen zu wollen. Recht interessante Röntgenuntersuchungen von Ketcham, die jetzt an einem außerordentlich großen Material von 500 selbstbehandelten orthodontischen Fällen vorliegen, zeigen den recht betrüblichen Befund, daß in etwa 20 % der behandelten Fälle Wurzelresorptionen als Zeichen unbiologischen Vorgehens festzustellen waren, und daß es besonders die körperlich wirkenden Apparate Angles sind, die diese unangenehmen Erscheinungen hervorgerufen haben. Die Verwendung des Stiftröhrchenapparates und des Bandbogens Angles war in über 30 % der damit behandelten Fälle von Wurzelresorptionen gefolgt, die des alten Expansionsbogens mit Ligaturverankerung in nur 9 %, während der Lingualbogen von Mershon nur in etwa 3 % derartige Folgen zeitigte. Diese Statistik spricht eine deutliche Sprache, sie ist eine beredte Anklage gegen die körperlich wirkenden Apparate der modernen Angle-Schule.

Über die Größe des Bewegungsreizes, d. h. unserer Regulierungskräfte, die wir anwenden können, ohne Schaden anzurichten, wissen wir nichts Bestimmtes; sie variiert sicher in einer ziemlich großen Breite. Unsere Hauptaufgabe muß es sein, sie in keinem Falle zu groß zu nehmen, denn wir besitzen keinen Indikator, der uns eine Überdosierung mit Sicherheit angibt. Das immer herangezogene Kontrollzeichen des Schmerzes dürfte auch nicht genügen, da es sich durch Gewöhnung verschiebt; Spannungen, die im Anfang als Schmerz empfunden werden, werden später ohne Beschwerden ertragen.

In einer möglichst feinen Dosierbarkeit der Regulierungskräfte liegt deshalb das Ziel der zweiten Gruppe der amerikanischen Orthodonten.

III. Moderne biologische Behandlungsmethoden. Aus den Regulierungsapparaten dieser Gruppe hebt sich besonders der Lingualbogen von Mershon und der Hochlabialbogen von Lourie hervor. In der geschickten Kombination beider Apparatetypen sind alle Möglichkeiten einer biologischen orthodontischen Zahnbewegung gegeben.

1. Lingualbogen von Mershon. Der Lingualbogen besteht aus einem Hauptbogen, einem Schloß, das diesen Hauptbogen fest an den Molarenvollbändern befestigen soll verschiedenen hochelastischen Federchen, die an dem Hauptbogen angelötet sind und einen leichten, beständigen Druck auf die zu bewegenden Zähne ausüben, und schließlich kleinen, senkrecht an den Hauptbogen gelöteten Führungsdornen, die ein Abrutschen der Federdrähte an den schrägen Lingualflächen der Zähne verhindern sollen (Abb. 2595). Der Hauptbogen dient als Operationsbasis für die elastischen Federchen, er ist ein 0,9 oder 1,0 mm dicker Draht einer Platingoldlegierung und erhält nur eine Spannung, wenn die Ankermolaren bewegt oder gedreht werden sollen. Die Befestigung des Bogens geschieht durch besondere Vertikalschlösser, von denen das zuerst von Mershon angegebene Halbrundschloß noch vielfach angewendet wird (Abb. 2593a). Wegen seiner verschiedenen Unzulänglichkeiten besteht aber in den letzten Jahren die Tendenz, federfreie und fabrikmäßig hergestellte Schlösser zu verwenden (Aderer, Korkhaus, s. Abb. 2593b und 2593c). Es ist verständlich, daß die Festigkeit des Schlosses von allergrößter Bedeutung ist, da sich jeder noch so geringe Spielraum in einer großen Labilität im vorderen Teil des Lingualbogens bemerkbar machen muß.

Die eigentlichen aktiven Teile des Lingualbogens sind die Fingerfederchen, die einen Durchmesser von 0,4—0,5 mm haben und die aus einer Goldplatinlegierung besonders hochgradiger Elastizität bestehen (Abb. 2594). Ein besonderer Vorzug dieses Materials ist, daß sich die Federung durch die Hartlötung kaum verringert und daß es möglich ist, dem Material durch Anlassen in ähnlicher Weise wie beim Stahl seine volle Elastizität wiederzugeben. Diese Federchen legen sich mit zarter Kraft den Lingualflächen der Zähne an und üben einen kontinuierlichen Stimulus in bestimmter Richtung auf die Zähne aus, so daß diese allmählich an ihre richtige Stelle hineinwandern. Eine außerordentliche große Zahl verschiedener Federformen sind von amerikanischer Seite angegeben; es genügen aber für alle Bewegungen drei verschiedene

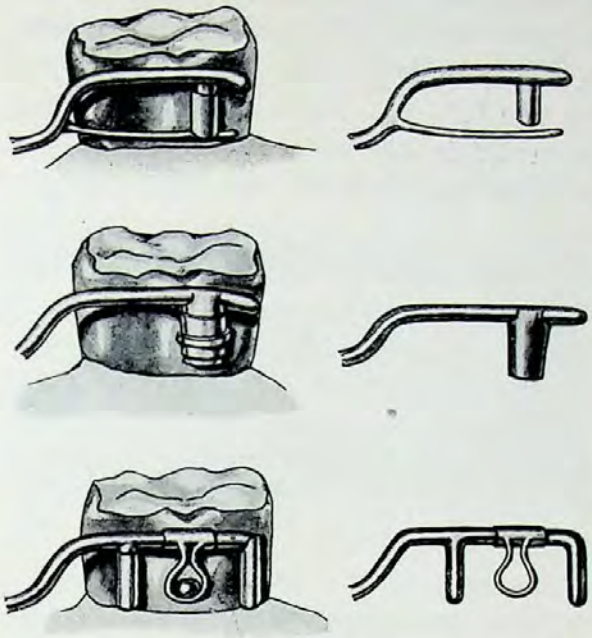

Abb. 2593. Lingualschlösser. Obere Reihe: nach Mershon, mittlere Reihe: nach Aderer, untere Reihe: nach Korkhaus.

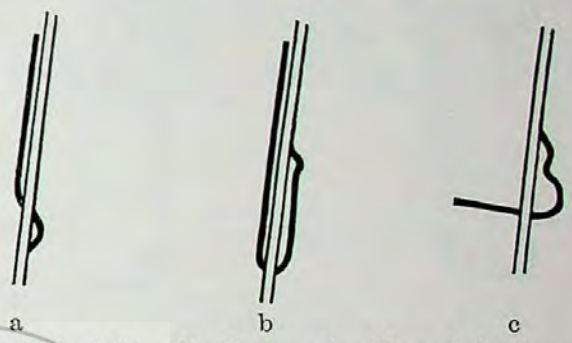

Abb. 2594. Die Formen des Fingerfederchens nach Korkhaus. a = Einfaches Federchen. b = Zurücklaufendes Federchen. c = Zwischenfederchen.

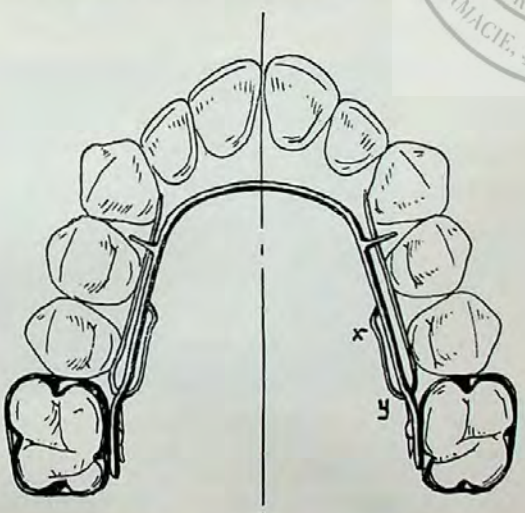

Abb. 2595. Lingualbogen zur bilateralen Expansion des Kiefers.

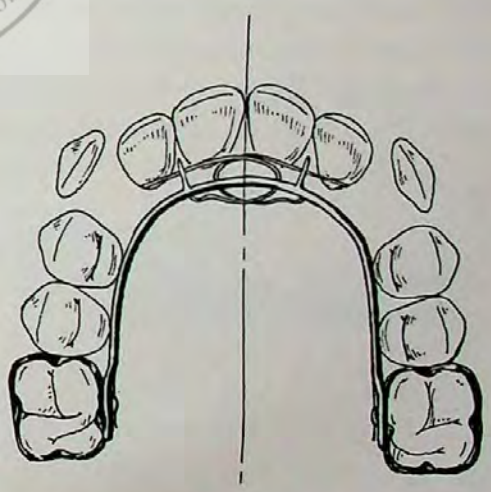

Abb. 2596. Protrusionsbewegung der Frontzähne.

Typen, deren Aktivierungsweise der Orthodont natürlich voll beherrschen muß. Da bei den meisten Kieferanomalien mehrere Bewegungen zu gleicher Zeit durchgeführt werden, so trägt der Lingualbogen meist mehrere Fingerfederchen verschiedener Art, die eine ihrer besonderen Aufgabe angepaßte und nach Größe und Richtung genau bestimmte Wirkung entfalten.

2. Hochlabialbogen von Lourie. In manchen Fällen kommt man mit dem Lingualbogen zur Behebung der Abweichungen nicht aus. Sind Bewegungen von außen nach innen, d. h. also in palatinaler oder lingualer Richtung durchzuführen, wie z. B. die Retrusion der oberen Frontzähne, oder ist die intermaxilläre Verankerung zur Bißverschiebung oder zur Widerstandsverstärkung der unteren ersten Molaren notwendig, so findet als Ergänzung der Hochlabialbogen Verwendung (Abb. 2601). Er hat eine Dicke von 0,9—1,0 mm und besteht aus dem gleichen Edelmetall wie der Lingualhauptbogen. In halber Höhe der Wurzeln läuft er von dem Molaren um den ganzen Alveolarfortsatz herum bis zu dem Ankermolaren der anderen Seite. Kleine vertikale Dorne ziehen zu den Labialflächen der oberen Frontzähne herunter und legen sich hier auf.

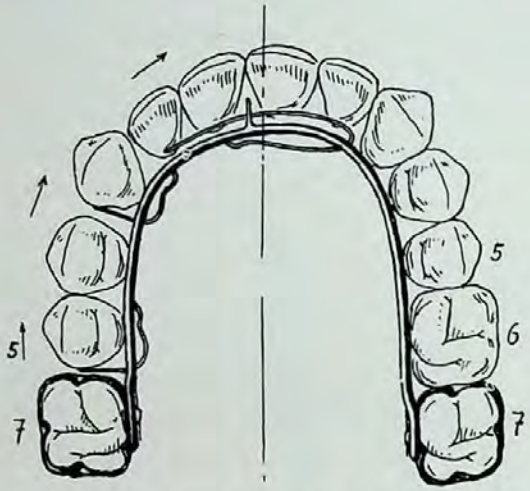

Abb. 2597. Einseitige Mesialbewegung der Zähne.

Lourie läßt seinen Hochlabialbogen gleich vor dem Molarenband hochsteigen (Abb. 2600) und befestigt ihn hier zuweilen mit Hilfe eines Vertikalschlosses, d. h. also zwangsläufig. Bei der Retrusion oder Drehung der oberen Frontzähne, die der Hochlabialbogen meist durchzuführen hat, ist die Verankerung rein intramaxillär; die Aktivierung geschieht durch Spannen der kurzen Vertikaldorne. Gegenüber dieser Konstruktion scheint mir eine Modifikation vorteilhafter zu sein, wobei der Hochlabialbogen in horizontalen Rundröhrchen verschieblich an den Molarenbändern befestigt ist und bis zum ersten Prämolaren in Höhe des Zahnfleischrandes verläuft, um dann erst im Bajonettknick bis zur halben Wurzelhöhe hochzusteigen und an gleicher Stelle der anderen Seite in umgekehrter Biegung wieder zu dem Molaren zurückzukehren (Abb. 2601). Ein Anschlag an den Bogenenden vor den Molarenröhrchen begrenzt die Bewegungsfreiheit des Bogens in sagittaler Richtung oder hebt sie überhaupt auf. Häkchen an den Bajonettbiegungen können inter-

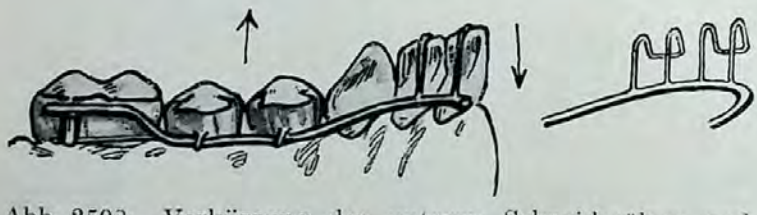

Abb. 2598. Verkürzung der unteren Schneidezähne und Verlängerung der Prämolaren mit dem Lingualbogen.

Abb. 2599. Drahtgittervorbißfläche am Lingualbogen zur Verkürzung der unteren Frontzähne und Mesialverbindung des Unterkiefers. (Nach Lowe-Young.)

maxilläre Gummizüge aufnehmen, so daß nun zur Retrusion oder Drehung der oberen Frontzähne alle Möglichkeiten der intermaxillären Verankerung Verwendung finden können, ohne daß die oberen Ankermolaren beeinflußt werden. Dieser modifizierte Hochlabialbogen mit seiner mesiodistalen Gleitmöglichkeit ist eine unentbehrliche Hilfe bei der Behandlung des Distalbisses. Der Zug der intermaxillären Gummiringe wirkt sich in dieser Anordnung besonders schonend aus, da er erst durch den Puffer der elastischen „Finger" auf die Vorderfläche der Frontzähne übertragen wird.

Soll ein oberer Frontzahn bei der Retrusion noch um seine Längsachse gedreht werden, so wird der Angriffspunkt auf die vorstehende Kante der Vorderfläche gelegt, was meistens genügt. Soll die Drehung auf der Stelle erfolgen, so läßt sie sich vorteilhaft in einer geistreichen Kombination des Hochlabialbogens mit dem Lingualbogen ausführen; ein Lingualfederchen oder ein an entgegengesetzter Stelle der Lingualfläche angreifender Dorn des Lingualbogens wirkt dem Druck des Hochlabialfederchens entgegen (s. Abb. 2602).

Lingualbogen und Hochlabialbogen besitzen sehr ähnliche und gleich gute Eigenschaften. Während sich in der amerikanischen Orthodontie noch kein System moderner

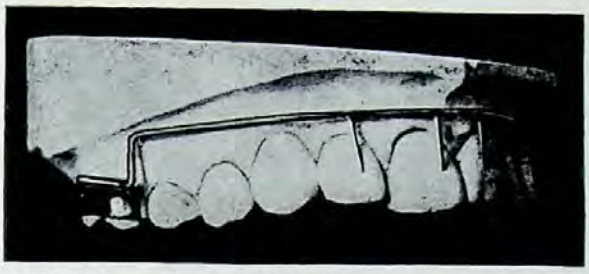

Abb. 2600. Hochlabialer Bogen nach Lourie.

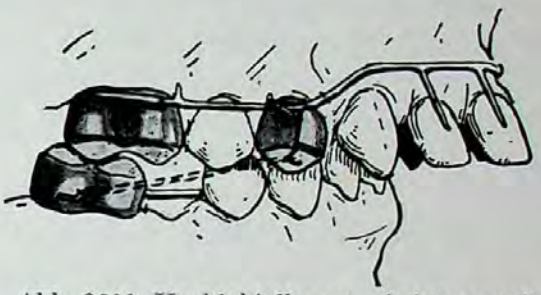

Abb. 2601. Hochlabialbogen mit intermaxillären Gummizügen (Korkhaus).

biologischer Behandlungsmethoden herauskrystallisieren konnte, bietet sich in der sinnvollen Zusammenarbeit dieser beiden Regulierungsapparate ein derartiges recht einfaches und vorteilhaftes System. Ganz allgemein kann gesagt werden, daß Zahnbewegungen von lingual nach buccal und solche in Richtung des Bogenverlaufs durch den Lingualbogen und Zahnbewegungen in lingualer Richtung durch den Hochlabialbogen bewirkt werden, der auch die intermaxilläre Verankerung übernimmt. Diese Arbeitsverteilung entspricht durchaus dem Prinzip der Schubwirkung, die nicht deshalb vorteilhafter ist, weil sich der Zahn etwa auf Schub physikalisch oder biologisch anders verhält als auf Zug, sondern weil durch diese Art der Kraftübertragung jedes besondere Verankerungsmittel vermieden wird und sich nur auf diese Weise eine wirklich freiläufige und damit biologische Bewegung ermöglichen läßt. Es ist ein angenehmer Zufall, daß für den größten Teil der Bewegungen das Behandlungsgerät auf die Innenseite des Zahnbogens gelegt werden kann, also unsichtbar ist; mit dieser Innenlage ist aber nichts prinzipiell Wesentliches gegeben. Die Prinzipien der modernen biologischen Behandlungsmethoden lassen sich auf der Außenseite des Alveolarfortsatzes ebenso getreu berücksichtigen: Kraftübertragung durch Berührung, zarte, als Wachstumsreiz empfundene Kräfte, übersichtliche und einfache Dosierung der Regulierungskräfte, elektive Wirkung, d. h. größte Wirkung an der Stelle, wo auch die Abweichung am stärksten ist, und möglichst gleichzeitiger Ablauf aller notwendigen Zahnbewegungen; alle diese Bedingungen erfüllt der Hochlabialbogen bei sachgemäßer Anwendung ebenso wie der Lingualbogen.

Abb. 2602. Drehung eines Schneidezahnes mit dem Lingualbogen und dem hochlabialen Bogen.

Auf Einzelheiten der Anwendung kann an dieser Stelle verständlicherweise nicht eingegangen werden. Die Abb. 2595—2599 zeigen die Durchführung einiger typischer Bewegungen. Bei einem jeden orthodontischen Fall darf erst nach eingehender diagnostischer Untersuchung der Behandlungsplan aufgestellt werden. Art und Reihenfolge der notwendigen Zahnbewegungen liegen damit fest. Die nächste Überlegung führt zu

*

der Zusammenstellung der Behandlungsmittel. Es gilt, die zweckmäßigste Apparatur zu suchen, welche die gestellte Aufgabe in einfachster und rationellster Weise, d. h. mit möglichst weitgehender „reciproker Verankerung" löst. Die geschickte Erledigung dieser Denkaufgabe ist der Angelpunkt der ganzen orthodontischen Behandlung, von dem der Erfolg im großen Maße abhängig ist. Sie muß natürlich ebenso wie das Zusammenlöten der wenigen Apparateteile durch den orthodontisch tätigen Zahnarzt selbst erfolgen.

Regulierungsapparate für die Behandlung des Diastemas siehe unter „Diastema". Apparate für die Retentionszeit siehe unter „Retention". *Korkhaus.*

Remineralisation. Wiederverkalkung von entkalktem oder mangelhaft verkalktem Schmelz durch Aufnahme von Kalksalzen aus dem Speichel. Von Head und Pikeril aufgestellte Lehre, aus der Andresen therapeutische Konsequenzen gezogen hat, indem er ein Remineralisationspulver zusammengestellt hat, das als Zahnpulver verwandt, die Karies verhüten soll.

Reparaturen im Munde kommen nur in Betracht bei festen Brücken und beziehen sich entweder auf Ersatz zerbrochener Porzellanfacetten oder Verbindung der Teile einer gebrochenen Brücke durch behelfsmäßige Verschraubung.

Ersatz von Zahnfacetten. Der Bruch wird im allgemeinen verursacht durch eine zu schwache Schutzplatte, die sich unter dem Kaudruck des Gegenbeißers verbiegt und dadurch das Porzellan sprengt. Es gibt mannigfache Zahnsorten, welche einen Ersatz leicht ermöglichen, z. B. die nach dem Steele-Prinzip gebauten Facetten. Auch bei diesen ist es notwendig, den Antagonisten so zu beschleifen, daß eine übermäßige Belastung vermieden wird.

Handelt es sich um genietete Zähne, so muß ein sauberer Stentsabdruck der von Porzellanresten befreiten Rückenplatte genommen, in einem harten Material ausgegossen (Amalgam, Zement) und eine neue Facette ausgesucht und eingeschliffen werden. Die Vernietung geschieht im Munde mit der Kaiserschen Nietzange. Beschleifung des Gegenbeißers ist Voraussetzung eines Erfolges.

Sitzen die Stifte fest an der Rückenplatte (gelötete Stifte), so lassen sich Aschsche Reparaturzähne mit Vorteil verwenden. Diese enthalten an der Stelle der Krampons einen Hohlraum, in den die Krampons einzementiert werden.

In Kästchen befestigte Zähne, die heute wegen der Unsicherheit ihrer Befestigung immer mehr abkommen, lassen sich unschwer wieder einzementieren, nachdem die Ursache der Loslösung, die ermittelt werden muß, beseitigt ist.

Reparaturen von Plattenprothesen. 1. Reparaturen an Kautschukprothesen. Leider ist man relativ häufig gezwungen, an Kautschukplatten Reparaturen vorzunehmen. Sehr oft ist der Sprung, Bruch oder herausgefallene Zahn auf einen Fehler in der Anfertigung zurückzuführen, sei es, daß der Kautschuk unsachgemäß verarbeitet oder der Zahn schlecht im Kautschuk befestigt wurde. Ein schlechter Abdruck oder ein beschädigtes Modell kann die Ursache für eine ungleichmäßige Belastung und Durchbiegung der Kautschukplatte und deren „unerklärlichen Bruch" darstellen. In diesem Fall ist es eine vergebliche Arbeit, die Plattenfragmente einfach zusammenzusetzen; in absehbarer Zeit wird die Platte an derselben Stelle wieder brechen. Hier hilft nur eine Neuanfertigung der ganzen Prothese, wobei die Porzellanzähne der alten Prothese wieder verwendet werden können, also eine sog. „Umarbeitung". Hier sei angegeben, wie man die Zähne aus dem vulkanisierten Kautschuk entfernt: Kautschuk und Zähne werden mit rosa Modellierwachs überzogen und in der Flamme er-

wärmt, bis der Kautschuk weich ist, daß die Zähne leicht herausgebrochen werden können. Der Wachsüberzug wird deswegen angebracht, um das Brennen und Rußen des Kautschuks zu verhindern. An den Haltevorrichtungen der Zähne (Krampons, Löcher) bleiben fast immer einzelne Kautschukteilchen haften, die man mit spitzen Instrumenten sorgfältigst entfernen muß, um den Halt im neuen Kautschuk nicht zu beeinträchtigen. Aus den feinen Seitenkanälen der Lochzähne läßt sich der Kautschuk mit Instrumenten nur schwer beseitigen. Man kann sich die Arbeit dadurch erleichtern, daß man diese Zähne in konzentrierte Salpetersäure legt, wodurch der Kautschuk aufgelöst und erweicht wird. Kramponzähne dürfen nur dann auf diese Weise gesäubert werden, wenn die Stifte aus Gold oder Platin sind.

An der gebrochenen Platte ist nicht immer zu erkennen, warum der Bruch erfolgt ist. Gibt der Patient an, daß die Prothese geschaukelt hat, so darf man mit ziemlicher Sicherheit annehmen, daß ungleichmäßige Belastung und Durchbiegung die Ursache war. Damit soll nur gesagt werden, daß im Zweifelsfall eine kleine Anamnese aufgenommen werden soll. — Bei partiellen Prothesen kann eine harte, unnachgiebige Unterlage an einer Stelle (noch vorhandene Zähne) die Ursache für den Sprung oder Bruch der Platte sein, die nach erfolgter Reparatur beseitigt werden muß, da sonst immer wieder an dieser Stelle eine abnorme Durchbiegung der Platte eintreten muß.

Ist der Bruch der Kautschukplatte noch frisch, so daß die einzelnen Bruchflächen noch sehr scharfkantig und genau sind, können die Bruchstücke zusammengefügt und ihre Lage durch Auftropfen von hartem Klebewachs oder Siegellack auf die Bruchlinie fixiert werden. Die so zusammengesetzte Platte wird in einen kleinen Gipsberg gedrückt, nachdem man die Unterseite der Prothese, an welcher kein Spalt zwischen den Fragmenten sichtbar sein darf, mit Gipsbrei bestrichen hat, um die Bildung von Luftblasen an der Modelloberfläche zu verhindern.

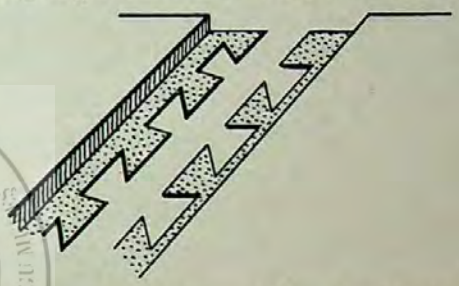

Abb. 2603. Die Herrichtung des Bruchspaltes für die Kautschukreparatur.

Sind die Bruchteile abgerundet oder sehr dünn, so daß man für das Zusammenfügen keine Führung mehr hat, muß das Modell nach einem Abdruck hergestellt werden. Ebenso ist das Abdrucknehmen notwendig, wenn einzelne kleine Bruchstücke verlorengegangen sind.

Für beide Fälle (1. Modell nach der Prothese, 2. Modell nach einem Abdruck) ist der weitere Arbeitsgang der gleiche:

Ist der Bruch ein ausgedehnter, z. B. die Platte in der Längsrichtung zerbrochen, empfiehlt es sich, von beiden Bruchrändern etwa 1 mm abzusägen, um eine möglichst kräftige Verbindungsschicht neuen Kautschuks einbringen zu können. Man muß bei allen Kautschukreparaturen bedenken, daß der neue Kautschuk mechanisch verankert werden muß, weil der schon einmal vulkanisierte Kautschuk beim zweiten Vulkanisieren nicht mehr flüssig wird und mit dem Reparaturkautschuk nicht zusammenfließt. Die beiden Fragmente werden in ihrer Bruchrandzone 0,3—0,5 cm breit mit dem Stichel oder der Fräse in der ganzen Ausdehnung des Bruches angerauht, wobei gleichzeitig Kautschuk abgetragen wird etwa in halber Plattendicke. Der Übergang von dem angerauhten Streifen nach dem glatten Kautschuk muß scharf abgesetzt sein; bis hierher wird der neue Kautschuk reichen. Um den Absatz möglichst scharfkantig zu machen, kann man mit einem scharfen Stichel oder besser umgekehrt kegelförmigen Bohrer die Grenze nachziehen. Ist die Grenze zwischen angerauhtem und glattem Kautschuk unscharf, so werden dünne Teile des Reparatur-

kautschuks auf der glatten Prothesenfläche liegen, sich von dieser abheben, so daß Speichel und Speisereste in diesem Zwischenraum sich festnisten können. Außerdem können diese scharfrandigen Kautschukteile den Patienten belästigen.

In die beiden angerauhten Streifen werden die einander gegenüberliegenden Schwalbenschwänze eingesägt. Bei sehr kleinen Reparaturen, wo die Schwalbenschwanzverankerung entsprechend klein sein muß, verwendet man an Stelle der Laubsäge besser einen dünnen Fissurenbohrer. Die so vorbereiteten Bruchstücke werden auf das Modell zurückgebracht, der durch Aussägen und Anrauhen entstandene Zwischenraum mit rotem Modellierwachs ausgefüllt, das Ganze in die Cuvette eingegipst und wie jede Kautschukarbeit zu Ende geführt.

Kleinere Reparaturen können auf einfachere Weise ausgeführt werden: Nachdem das Modell hergestellt ist, die Bruchränder angerauht und mit Schwalbenschwänzen versehen sind, werden die Teile, auf welche der Reparaturkautschuk zu liegen kommt, mit einer dicken Lösung von Kautschuk in Benzin oder Chloroform bestrichen. (Wird die Reparatur in Rosakautschuk ausgeführt, muß selbstverständlich die Lösung nur aus Rosakautschuk und Benzin bestehen). Der ganze ausgesparte Zwischenraum wird mit kleinen, gut plastischen Kautschukstückchen ausgestopft und die Oberfläche mit angewärmten Instrumenten geglättet. Bei dieser Modelliermethode, die auch als „Kaltstopfen" bezeichnet wird, muß man besonders darauf achten, daß die einzelnen Kautschukstücke gut der Modelloberfläche angedrückt und unter sich kräftig kondensiert werden, weil ein nachträgliches Pressen des Kautschuks in der Cuvette nicht vorgenommen wird. Modell mit fertiggestopfter Kautschukplatte wird in eine zusammengesetzte Cuvette gebracht, die vollkommen mit Gips gefüllt wird. Mit der Modelliermethode lassen sich bei sorgfältigem Arbeiten einwandfreie Resultate erzielen und der Arbeitsgang wird wesentlich abgekürzt. Besondere Reparaturen an buccal und labial gelegenen Plattenteilen lassen sich so sehr leicht ausführen.

Abb. 2604. Vorguß mit Gips.

Soll an einer Stelle nur ein Sprung repariert werden, wird nach der Prothese das Gipsmodell hergestellt. Nach einer allgemein üblichen Methode wird der Riß eingesägt, die Umgebung angerauht und am besten kalt gestopft. Es empfiehlt sich, bei größeren Einrissen und Sprüngen die Kautschukplatte, nachdem das Modell hergestellt ist, entsprechend den Sprung auseinanderzubrechen und wie ein „Bruch" weiterzubehandeln, da man die Ausdehnung des Risses nicht immer genau erkennen kann, infolgedessen die Gefahr besteht, daß die Reparatur nicht ausgedehnt genug ausgeführt wird.

Soll ein herausgefallener Zahn wieder befestigt werden, so bringt man diesen zunächst genau an seine Stelle und fixiert ihn mit Klebewachs. Die Zahnstellung wird durch einen kleinen Vorguß aus Gips gesichert, der Zahn anschließend entfernt und der Kautschuk in der Zahnumgebung angerauht und mit Unterschnitten (Bohrer!) versehen. Auch in diesem Fall ist das „Kaltstopfen" zu empfehlen. — Ist der alte Zahn verlorengegangen oder unbrauchbar, wird ein neuer in Form und Farbe genau passender Zahn an die betreffende Stelle mit Klebewachs fixiert und dann ebenfalls in seiner Stellung mit einem Vorguß gesichert. — In besonders eiligen Fällen können einzelne Zähne auch mit Zement, Amalgam oder leichtflüssigem Metall befestigt werden; solche Reparaturen sind aber nicht von großer Haltbarkeit. Die Vulkanisierzeit kann durch die Verwendung von sog. Reparaturkautschuk, der in 30 Minuten härtet, abgekürzt werden.

Bevor man eine auffallende Reparatur an einer Kautschukplatte ausführt, soll man immer die ganze Platte und die Zähne nachsehen, ob nicht noch irgendwo eine Beschädigung, z. B. ein loser Zahn, vorhanden ist, die gleichzeitig mit repariert werden kann, nicht daß man nach kurzer Zeit schon wieder genötigt ist, eine neue Reparatur vorzunehmen. Die wiederholte Flickarbeit wird einen schlechten Eindruck auf den Patienten machen; außerdem ist zu bedenken, daß der alte Kautschuk durch wiederholtes Vulkanisieren brüchig und spröde, die ganze Prothese also weniger widerstandsfähig wird.

Soll an eine Kautschukplatte ein ganz neuer Zahn oder eine neue Klammer angesetzt werden, so wird die Kautschukplatte in dem betreffenden Abschnitt etwa 0,5 cm ausgesägt, dem Patienten wieder eingesetzt und mit der Prothese Abdruck genommen. Das Aussägen ist absolut notwendig, da sich der Knochen und auch das Schleimhautpolster nach der Zahnextraktion verändert hat. Dies ist meistens auch deutlich dadurch erkennbar, daß die Platte in dem entsprechenden Teil hohlliegt. Alle hohlliegenden Teile müssen vor dem Abdrucknehmen weggesägt oder gefräst werden. Der weitere Verlauf dieser Arbeit ist wie bei einer Reparatur (vgl. Abb. 2604).

Besonders bei totalen Prothesen, die vielleicht zu bald nach den Zahnextraktionen angefertigt wurden oder der Alveolarfortsatz infolge ungleichmäßiger Kaudruckverteilung partiell stark geschwunden ist, ist es nötig, eine Korrektur der der Schleimhaut aufliegenden Prothesenfläche vorzunehmen. Die Prothese muß „unterfüttert" werden. Die Prothese dient als Abdrucklöffel. Es handelt sich nur darum, welches Abdruckmaterial am geeignetsten ist. Von mancher Seite wird Kerrmasse empfohlen. Diese hat aber den Nachteil, daß in den dünnen Schichten die Schleimhaut zu stark komprimiert wird und so neue erhöhte Druckzonen geschaffen werden, in welchen der Alveolarfortsatz oder Kieferkörper wiederum verstärkt resorbiert wird, so daß bald ein neues Unterfüttern notwendig ist. — Mit einem Gipsabdruck wird man diesen Nachteil wohl vermeiden, da der Gipsbrei viel plastischer als Kerr ist; man verzichtet aber auf die Möglichkeit des genauen Funktionsabdruckes. Am zweckmäßigsten geht man so vor, daß man von der ganzen Prothesenunterfläche etwa 1 mm abträgt und in diese dann Bohrlöcher und Unterschnitte anbringt. Darauf wird schwarze Guttapercha in der ganzen Ausdehnung etwa 2 mm dick aufgetragen und die Prothese eingesetzt. Man läßt den Mund schließen und achtet auf die Okklusionsstellung der Zahnreihen. Nach einigen Mund- und Unterkieferbewegungen sieht man nach, ob an manchen Stellen zu viel oder zu wenig Guttapercha aufgetragen war. Der Überschuß quillt an den Prothesenrändern hervor. Nachdem die notwendigen Korrekturen ausgeführt sind, läßt man den Patienten die Prothese mit der Guttapercha 24 Stunden tragen. Nach nochmaliger Kontrolle auf gleichmäßigen Halt (Kipprobe! s. Abschnitt „Plattenprothese und Abdruck") und Saugfähigkeit wird die Prothese verkehrt, mit den Zahnreihen nach unten in die Kuvette eingebettet, so daß nur die Guttapercha zu sehen ist. Nach dem Gegenguß wird die Guttapercha entfernt und durch Kautschuk ersetzt.

2. Reparaturen an Metallplatten. Ein Bruch einer Metallplatte aus Gold kommt selten vor, eigentlich nur bei gegossenen Platten, in welchen ein Gußfehler war. Das einfache Zusammenkleben der beiden Bruchstücke ist nicht möglich, da die Bruchflächen zu schmal sind. Man stellt sich also nach einem Abdruck ein Modell her, auf welchem die Fragmente zusammengeklebt und dann eingebettet werden. Die ganze Bruchlinie wird mit einem dünnen Goldblechstreifen bedeckt, der mit der Platte verlötet wird. Umständlich wird diese Reparatur, wenn die Zähne mit Kautschuk auf der Metallplatte befestigt sind. Diese müssen vor dem Löten entfernt werden.

Ihre Stellung wird in einem Vorguß festgelegt, so daß sie nach dem Löten wieder in ihre alte Lage zurückgebracht und neu mit Kautschuk befestigt werden können. Sind die Zähne mit Zement fixiert, müssen sie ebenfalls vor dem Löten entfernt werden, indem man die ganze Platte in Salzsäure kocht, wodurch der Zement gelöst wird.

Ein Riß in der Metallplatte wird mit einer sehr dünnen Metallsäge erweitert. Den Spalt läßt man mit Lot ausfließen.

Reparaturen an Kautschukteilen der Metallplatte werden wie bei der Kautschukplatte ausgeführt. Das Ersetzen von beschädigten Zähnen, die mit Zement oder Schwefel befestigt sind, ist ebenfalls sehr einfach. Der neue Zahn wird genau aufgeschliffen und einzementiert. nachdem alle alten Zement- und Zahnreste entfernt sind. — Ist ein angelöteter Zahn zu ersetzen, so werden die Stifte des zerbrochenen Zahnes herausgebohrt, wodurch Kanäle geschaffen werden, durch welche die Stifte des neuen Zahnes gesteckt werden, so daß sie auf der Rückseite der Schutzplatte leicht umgebogen und verlötet werden können. Sind in einem solchen Falle z. B. die Molaren mit Kautschuk befestigt, wird man eher die Nietmethode oder ähnliches anwenden, um das Abnehmen der im Kautschuk sitzenden Zähne zu vermeiden.

Neue Zähne werden an die Metallplatte entsprechend der vorhandenen Befestigungsmethode angebaut. Kommt Kautschuk in Betracht, wird die Basis des neuen Zahnes mit diesem hergestellt. Eine innige Verbindung ist durch Bohrlöcher und Unterschnitte mit benachbartem alten Kautschuk zu sichern. — Soll der Zahn ohne Kautschuk befestigt werden, muß meist für ihn eine kleine Metallbasis, die mit der alten Platte verlötet wird, gestanzt werden. Das gleiche ist nötig, wenn zwischen anzubringendem Zahn und Metallplatte ein zu großer Zwischenraum vorhanden ist, der sekundär vielleicht erst dadurch hergestellt wurde, daß ein Teil der Platte abgesägt werden mußte, weil er infolge Schwundes des Alveolarfortsatzes hohl lag. (Das „Weichlöten" mit Zinn bei Reparaturen an Metallplatten, besonders an solchen aus Gold, ist nicht zu empfehlen, da hierdurch Korrosionserscheinungen verursacht würden.

Literatur: Siehe Plattenprothese. *Wannenmacher.*

Resektion (reseco = ausscheiden), s. Wurzelspitzenresektion, s. Kieferresektion, s. Extraktion der Zähne.

Resektionsprothese (s. Kieferprothese).

Resilenz (resilio = zurückspringen, kleiner werden), in der amerikanischen Prothetik neuerdings auch in Deutschland viel gebrauchter, von Hanau eingeführter Begriff, der die Nachgiebigkeit der Schleimhaut auf Zug und Druck bezeichnet. Für die Prothetik ist diese Resilenz insofern bedeutungsvoll, als sie den Prothesen, die nicht an natürlichen Feilern befestigt sind, einen nur schwankenden Sitz gestattet, der bei der Artikulation in Betracht kommt.

Resorption der Wurzel, Geschichtliches. Die frühere Meinung bei jeder Art von Wurzelresorption ging dahin, daß es sich um Druckerscheinungen handelte. Später sagte man sich, daß doch gewisse chemische Vorgänge — nicht nur mechanische — auch dabei eine Rolle spielen müßten; man dachte teils an Milchsäure, teils an Salzsäure. Liesegang hält eine vermehrte zelluläre „Atmung", eine vermehrte Kohlensäureproduktion für gegeben und sieht darin die mögliche Erklärung für die Säureherkunft. Neben diesen Ansichten geht seit langem noch die Vorstellung einher, daß auch umspülender Eiter durch Arrosion das Wurzelvolumen vermindern könne, eine Vorstellung, gegen die mit Recht erhebliche Bedenken erhoben werden.

Wesen und Ursachen der pathologischen Wurzelresorption. So zahlreich die Arbeiten über Resorption von Zahnsubstanzen in den letzten Jahren gewesen sind, und so bedeutungsvoll die Aussprache dadurch wurde, daß auch Fachpathologen regen Anteil daran nahmen, so herrscht heute völlige Übereinstimmung eigentlich nur in dem Punkte, daß der Abbau ein zellulärer sei, d. h. durch Osteoclasten erfolge, die aber nicht ausschließlich Riesenzellen sein müßten. Was aber nun eigentlich zum Abbau führt, darüber gehen die Meinungen noch auseinander.

Im wesentlichen kann man heute drei Richtungen unterscheiden: die eine knüpft sich an Gottlieb und ist mit dem Schlagwort: Plantat, bzw. Mauserungsgesetz, gekennzeichnet; die zweite knüpft sich an Pommer und seine Schüler Lang und Bauer, hier könnte man als Schlagwort angeben: gesteigerter Blutdruck; die dritte Richtung wird durch Siegmund und Weber vertreten; hier lautet das Schlagwort: resorptive Entzündung.

Gottlieb steht auf dem Standpunkt, daß unter physiologischen Verhältnissen an der Wurzeloberfläche immer nur Anbau zu finden sei; jeder Abbau an der Wurzeloberfläche bedeute schon eine Störung des physiologischen Geschehens; verursacht könne ein Abbau entweder werden durch pathologische äußere Reize, die unter physiologischen Verhältnissen nicht vorhanden seien, oder aber infolge des Gesetzes der Mauserung, d. h.: abgebaut würden alle die Stellen, die mauserungsreif würden. Im übrigen bezeichnet es Gottlieb als Regel, daß mit Ausnahme des rein apikalen Teiles Resorptionen an der Zementoberfläche zu den seltenen Befunden zu zählen seien.

Lang und Bauer heben im Anschluß an die Osteoclastentheorie von Pommer die große Bedeutung des gesteigerten Blutdrucks für die Abbauvorgänge hervor; mit der Steigerung des Blutdrucks besonders im Gebiet der kollateralen Gefäße würden in der Gewebeflüssigkeit quantitative und qualitative Änderungen sowie eine Erhöhung des Gewebedrucks geschaffen, die den zellulären Abbau auslösen. Die Erhöhung des Drucks kann bedingt sein durch funktionell-mechanische Momente, durch Raumbeengung infolge Knochenanlagerung, dann aber auch unter pathologischen Verhältnissen durch entzündliche und irritative bzw. kombinierte Momente.

Weber begründet die Berechtigung zur Anwendung des Entzündungsbegriffes bei der Resorption folgendermaßen: Hyperämie, Mobilisierung von Uferzellen zu Osteoclasten, Bindegewebsneubildung finden wir bei jeder akut verlaufenden Resorption; alle die aufgezählten Veränderungen liegen aber in derjenigen Reaktion des Gefäßbindegewebsapparates, die im allgemeinen als Entzündung und zwar resorptive Entzündung bezeichnet wird. Siegmund betont, daß auch die innerhalb des Rahmens physiologischer Regulationen liegenden Abbauprozesse deutlich ihren in Richtung des Entzündungsvorganges liegenden Charakter erkennen lassen, da im Prinzip die Ausbildung des knochenabbauenden Resorptionsgewebes aus dem ortsständigen retikulären Bindegewebe vollständig jeder andern örtlichen mesenchymalen Gewebsaktivierung im Verlauf von Aufsaugungsprozessen entspreche. Für die Resorption spielt nach Siegmund das Auftreten abbaufähiger dystrophischer Gewebskomplexe an Stellen herabgesetzter Gewebsqualität die wichtigste auslösende Rolle. Die Knochenatrophie kann auf verschiedensten Wegen zur Ausbildung gelangen. Welche qualitativen und quantitativen Änderungen der Spannungsverhältnisse diejenigen Stoffwechselverhältnisse schaffen, welche Abbau- bzw. Anbau zur Folge haben, läßt sich nach Siegmund im einzelnen noch nicht übersehen. Soweit Resorptionen im Bereiche von Entzündungsherden auftreten, ist nach Siegmund das primäre der intensiv gestörte örtliche Gewebsstoffwechsel und die veränderte funktionelle Beanspruchung infolge des veränderten Gewebedrucks; dies hat zur Folge eine Schädi-

gung des Knochengewebes selbst und dadurch erst werden die abbauenden zellulären Leistungen ausgelöst. Jedenfalls „aus sich heraus ist das Bindegewebe in der Umgebung des Knochens nicht befähigt, resorbierende Leistungen auszuüben. Es bedarf dazu einer Aktivierung, die (wie anderorts) zustande kommt durch das Angebot abbaufähigen Materials".

Im ganzen klafft zwischen der Auffassung von Siegmund und Weber einerseits und Gottlieb andererseits gar kein so großer Unterschied, als es im ersten Augenblick scheinen mag, namentlich dann nicht, wenn man die Vorstellung Gottliebs von dem Zahne als einem Plantat heranzieht. „Als solches steht es (das Plantat) zum umliegenden Bindegewebe in einem gewissen Verhältnis, welches abhängig ist von der



Abb. 2605. Pathologische Wurzelresorption, retinierter Eckzahn, Hämatoxylin-Eosin-Färbung, schwache Vergrößerung. Nur an der Stelle, wo noch lebhafte Resorptionsvorgänge stattfinden, ist das Gewebe stark durchblutet (Bezirk x); im rechten Teil des Bildes, wo Anbau wieder stattfindet (Bezirk y), ist keine Hyperämie mehr vorhanden. D = Dentin, O = Osteoclastensaum, Z = Zement.

Qualität des Plantats und dem Zustand des Bindegewebes. Es kann in einem indifferenten Verhältnis zum Bindegewebe stehen oder die Bildung von Osteoclasten oder Osteoblasten anregen" (Kotányi). Also auch hier eigentlich der Gedanke, daß — durch qualitative Änderung der Plantatoberfläche — abbaufähiges Material angeboten wird und dadurch dann die abbauenden zellulären Leistungen ausgelöst werden.

Nach eigenen Beobachtungen muß ich gestehen, daß es in der Tat Bilder gibt, die den Resorptionsvorgang auch ohne Nachbarschaft infektiöser und sonstiger Entzündungsherde doch in die Richtung der resorptiven Entzündung verweisen. Besonders deutlich dürfte das in Abb. 2605 zum Ausdruck kommen. Hier handelt es sich um einen retinierten jugendlichen Eckzahn, dessen äußere Wurzelhaut keine Besonderheit aufwies. In den Zahnkörper hinein war ein blind endender Stollen getrieben, dessen Wände z. T. in Abbau, z. T. in Anbau (Zement) sich befanden. Unser Bild bringt den Übergang von Abbaubezirken zu Anbaubezirken. Soweit die Resorption

reicht, ein überaus starkes Hervortreten und pralles Gefülltsein der Capillaren (Hyperämie), das gegen den Stolleneingang hin wie abgeschnitten da ist, wo die Resorption aufhört und die Apposition anfängt. Also außen am Periodontium und im mit Zement ausgekleideten Eingangsteil des Stollens keine Hyperämie, in dem blind endenden Teil, soweit abgebaut wird, um so stärkere Hyperämie.

Nach andern Bildern allerdings scheint es keineswegs so überzeugend, daß gesteigerter Stoffwechsel und mit ihm einhergehende Abbauleistung ohne weiteres der resorptiven Entzündung gleichzustellen sei; es fehlt vor allem der deutliche histologische Nachweis der Hyperämie, es fehlt auch eine irgendwie nennenswerte Zellvermehrung.

Makroskopische Erscheinungsformen. Je nach dem Orte und Umfang der Resorption kann das makroskopische Bild recht verschieden sein. Die ganz feinen Resorptionsbuchten, denen wir gar nicht selten an der Zementoberfläche begegnen, sind mit bloßem Auge meist überhaupt nicht erkennbar. Auffälliger sind schon die Abbaufolgen an der Wurzelspitze, indem die glatte Kuppe oder bei zierlichen Wurzeln

Abb. 2606. Abb. 2607. Abb 2608. Abb. 2609. Abb. 2610.

Abb. 2606—2610.. Verschiedene Resorptionsformen: Abb. 2606 starke Wurzelresorption, Abb. 2607 tiefe Resorption in Gegend der Bifurkation, Abb. 2608 Resorptionsrinne in halber Wurzelhöhe, Abb. 2609 Resorptionen an der Krone eines retinierten Weisheitszahnes. Abb. 2610 flache Resorptionsmulden an einem retinierten Eckzahne.

die fein ausgezogene Spitze fehlt und statt dessen am Apex sich eine rauhe, unregelmäßig begrenzte, oft scharfkantige Fläche findet. Charakteristisch und jedem Praktiker bekannt ist das Aussehen, das die mit einem Granulom behafteten Wurzelspitzen oft zeigen: oberhalb des Granulomansatzes meist noch eine ausgesprochene Zementverdickung und dann, gegen das Foramen zu, plötzlich eine stärkere Verjüngung, eine rauhe, zackige Spitze. Noch sinnfälliger wird natürlich die Resorption, wenn sie zum Verlust eines größeren Wurzelstückes oder gar einer ganzen Wurzellänge geführt hat — eine bei chronischer apikaler Wurzelhautentzündung nicht eben seltene Erscheinung. Am Zahne Abb. 2606 ist ein solcher, durch chronische Entzündung bedingter weit fortgeschrittener Abbau zu erkennen; die distale Wurzel des betreffenden Molaren ist annähernd um $^1/_3$, die mesiale Wurzel dagegen um gut $^2/_3$ ihrer natürlichen Länge verkürzt. Der Zahn trug eine große Amalgamfüllung, die Wurzelbehandlung war offenbar höchst ungenügend gewesen.

Ein ganz anderes Bild bietet der Zahn Abb. 2607 (ob. 2. Molar). Die Krone ist wohl stark abgekaut, die Kaufläche aber hart und glänzend; das Kronenpulpacavum ist nicht eröffnet; auch sind die Wurzelspitzen selbst anscheinend völlig frei von Resorption. Um so auffälliger ist die tiefe Resorptionsbucht, die sich von der Bifurkation aus, diese selbst noch stark verbreiternd, auf zwei Wurzeln ausdehnt und zur Er-

öffnung der Wurzelkanäle geführt hat. Auch hier dürfte der Ausgangspunkt in einer chronischen Entzündung zu suchen sein, die als marginelle Parodontitis begann und nach Erreichung der Bifurkation hier in weitem Ausmaß zum Abbau führte. Eine dritte, wiederum ganz anders gelagerte Erscheinungsform der pathologischen Wurzelresorption ist mit dem Zahn Abb. 2608 veranschaulicht. Dieser Zahn, ebenfalls ein oberer 2. Molar, hat eine vollkommen intakte Krone, nur ganz minimale Abnutzungserscheinungen sind an den Höckern zu sehen; auch deutet nichts an dem Zahn darauf hin, daß etwa eine marginale Parodontitis vorgelegen hätte. In der Mitte der distalbuccalen Wurzel jedoch sehen wir eine tiefe Resorptionsrinne, die fast aussieht, als sei sie mit einem feinen Hohlmeißel ausgeschlagen. Auf diese eigentümliche Resorptionsform wird bei dem Absatz „histologisches Bild" noch ganz besonders einzugehen sein.

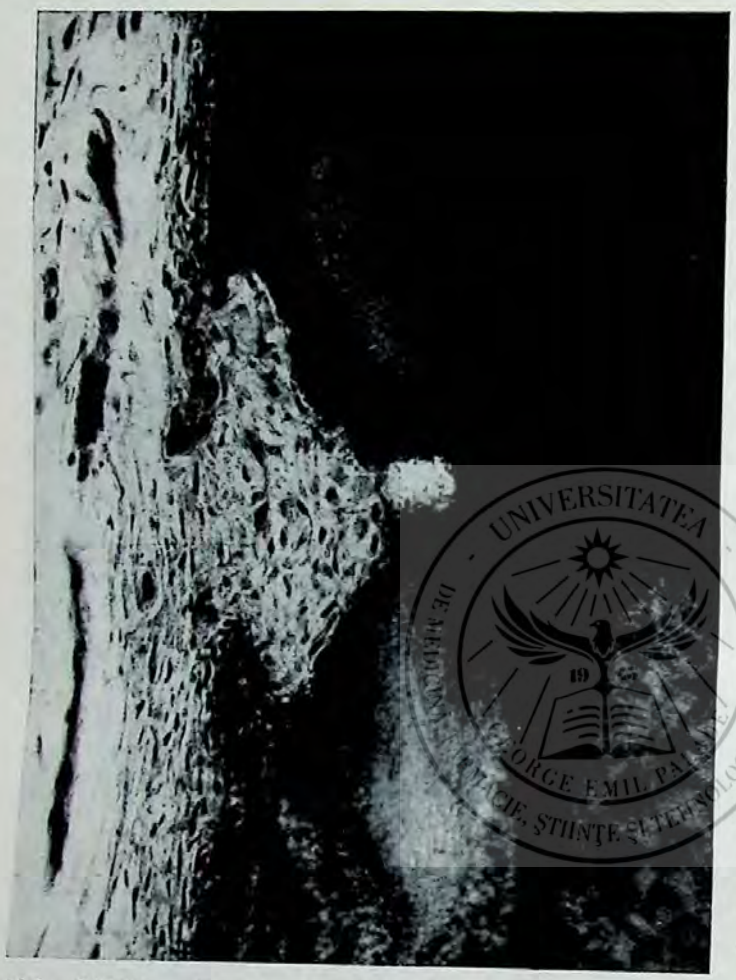

Abb. 2611[1]). Pathologische Wurzelresorption, oberer erster Molar, Hämatoxylin-Eosin-Färbung, mittlere Vergrößerung. Die Bucht ist nur flach, entzündliche Erscheinungen in der Nachbarschaft fehlen. Z = Zement, P = Periodontium.

Eine vierte Gruppe von Wurzelresorptionen wird in den Zähnen Abb. 2609 u. 2610 gezeigt. Diesmal handelt es sich um retinierte Zähne, und zwar um einen unteren Weisheitszahn (Abb. 2609), bei dem der größte Teil der Krone und ein Teil des coronalen Wurzelabschnittes abgebaut wurde, und um einen oberen Eckzahn (Abb. 2610), der, ebenfalls im coronalen Teil der Wurzel, mehrere ungleich tiefe Resorptionsbuchten aufzuweisen hat.

Das mikroskopische Bild. Zunächst sei eine der kleinen Resorptionsbuchten wiedergegeben, wie wir sie häufig an der Wurzeloberfläche auch bei Zähnen finden, die frei von Periodontitis sind. In Abb. 2611 jedenfalls fehlen deutliche Anzeichen einer Entzündung. Allerdings mag die Abbauzeit selbst schon einige Zeit zurückliegen. Daß der Durchmesser der Bucht im Innern der Zementlamelle größer ist, als der Eingang zur Bucht, das ist eine oft wiederkehrende Erscheinung. Im Gegensatz zu diesem älteren Prozeß soll in Abb. 2612 der Abbau in vollem Gange gezeigt werden. Hier ist zweifellos die Entzündung der Wurzelhaut, die sich u. a. in dem großen Zellreichtum kundgibt, das primäre gewesen. Wir sehen mehrere ganz kleine Lakunen, in denen die Osteoclasten in Riesenzellenform liegen; zum Teil entspricht eine Bucht einer einzigen Riesenzelle. Im unteren Abschnitt des Bildes hat der Abbau bereits einen etwas größeren Umfang angenommen. In noch viel stärkerem Ausmaße kommt

[1]) Abb. 2611 und 2612 aus Euler-Meyer, Pathohistologie der Zähne. 1926.

die Wurzelresorption bei chronischer Periodontitis in Abb. 2613 zum Ausdruck. Es ist das Aussehen einer Wurzelspitze, wie wir es oft bei Granulomen haben. Das Granulom selbst ist in diesem Falle bei der Extraktion abgerissen, wir sehen aber beiderseits die ebenfalls noch stark infiltrierten Ansatzstellen an der Wurzelhaut. Ungefähr so weit reicht auch die Zementbekleidung, am Apex aber ist sie vollständig abgebaut und auch ein Teil des Dentins resorbiert, der Eingang in den Wurzelkanal ist ebenfalls stark erweitert.

Wenn wir bei lange bestehender Wurzelhautentzündung nach Pulpatod derartige Wurzelresorptionen sehen, wie sie auch in Abb. 2613 im makroskopischen Bilde gezeigt wurden, so kann uns das nicht sehr wundernehmen; um so eigenartiger wirkt ein weitgehender Abbau von Wurzeln bleibender Zähne bei lebender Pulpa und einem von deutlichen Entzündungserscheinungen freien Periodontium. Der Abbau kann entweder in der Form erfolgen, daß die Wurzelspitze annähernd gleichmäßig verkürzt wird und so gewissermaßen eine Querschnittsläsion entsteht, wie dies in Abb. 2614 ersichtlich ist, oder aber die Wurzelspitze wird ungleichmäßig von allen Seiten her angegriffen, dann entsteht ein Bild, wie es in Abb. 2615 wiedergegeben ist. In diesen beiden Fällen war die Pulpa schon atrophisch; wir bekommen aber gar nicht selten auch Bilder zu Gesicht, bei denen von Atrophie nichts zu sehen ist und eine gut aussehende und funktionierende Odontoblastenschicht bis zur Resorptionsfläche reicht. Der Abbau läuft nicht ununterbrochen ab; es treten vielmehr bald an der ganzen Fläche, bald an einzelnen Stellen Pausen und Umschlag zur Apposition ein. Auch in Abb. 2614 ist bei genauerem Betrachten eine geringe Zementanlagerung an der Resorptionsstelle zu erkennen.

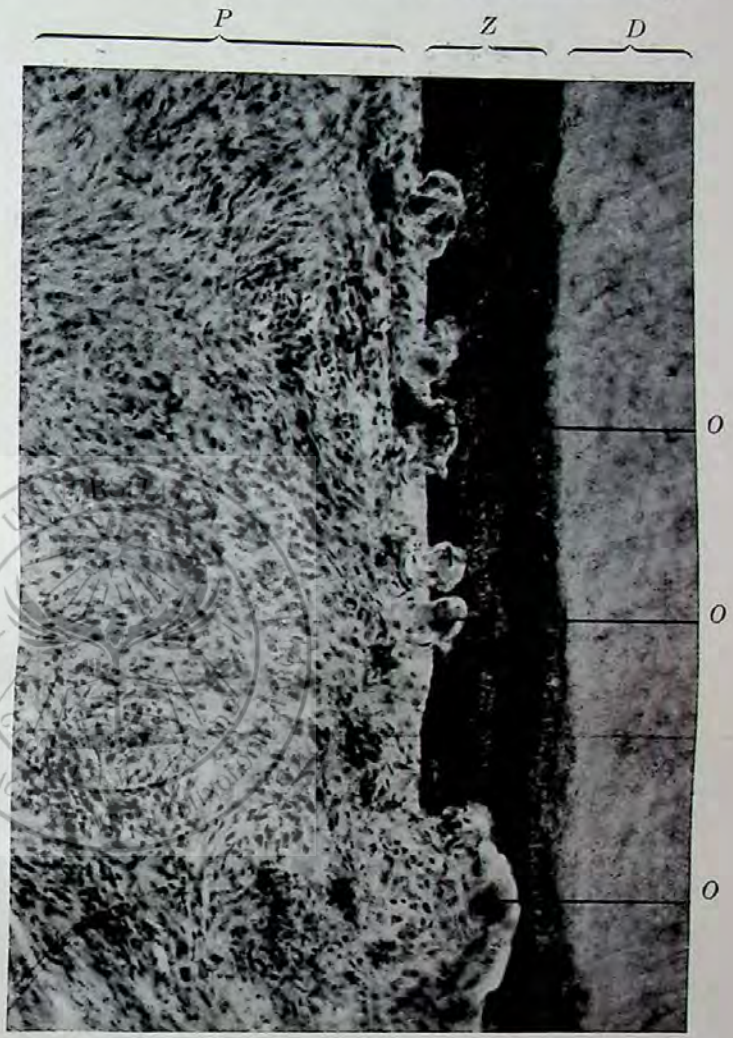

Abb. 2612. Pathologische Wurzelresorption, oberer erster Molar, Hämatoxylin-Eosin-Färbung, mittlere Vergrößerung. Die Resorption ist im vollen Gange, es finden sich Osteoclasten = *O* in allen Buchten und Entzündungserscheinungen im Periodontium — Zellanhäufungen. *Z* = Zement, *D* = Dentin, *P* = Periodontium.

Ebenso eigentümlich wie der fortschreitende Abbau bei Zähnen mit lebender Pulpa von der Wurzelspitze her, ist die progressive Resorption von der Seite der Wurzel her, für die uns in diesem Ausmaß eine sichere Erklärung fehlt, zumal es sich auch hier um sonst anscheinend gesunde, in normaler Reihe stehende und normal funktionierende Zähne handeln kann. Daß z. B. ein gesunder, seitlicher oberer Schneidezahn weitgehend resorbiert werden kann, wenn ein retinierter Eckzahn gegen ihn vorrückt, ist verständlich. Um derartige Fälle handelt es sich aber nicht; gemeint sind hier

vielmehr die Bilder, für die der erkennbare Anlaß zum progressiven Abbau fehlt, weshalb Verfasser dafür den Ausdruck „idiopathische Wurzelhautwucherung" vor-

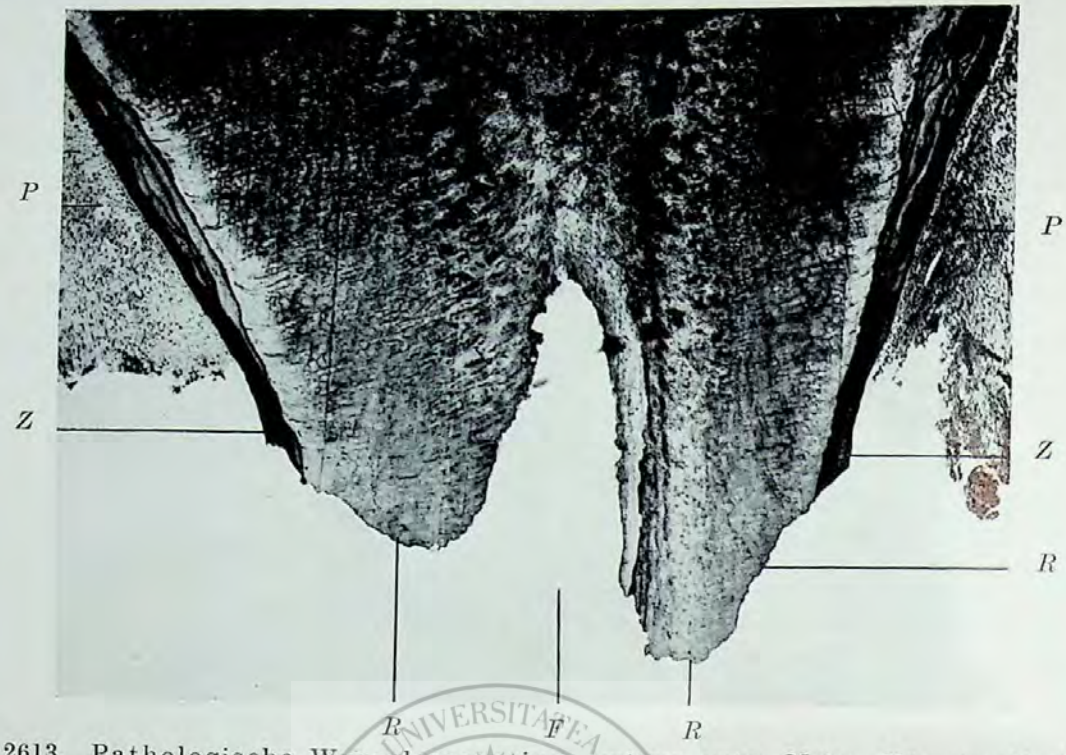

Abb. 2613. Pathologische Wurzelresorption, unterer erster Molar, Hämatoxylin-Eosin-Färbung, ganz schwache Vergrößerung. P = Periodontium, Z = Zement, R = Resorptionsfläche, F = erweitertes Foramen apicale.

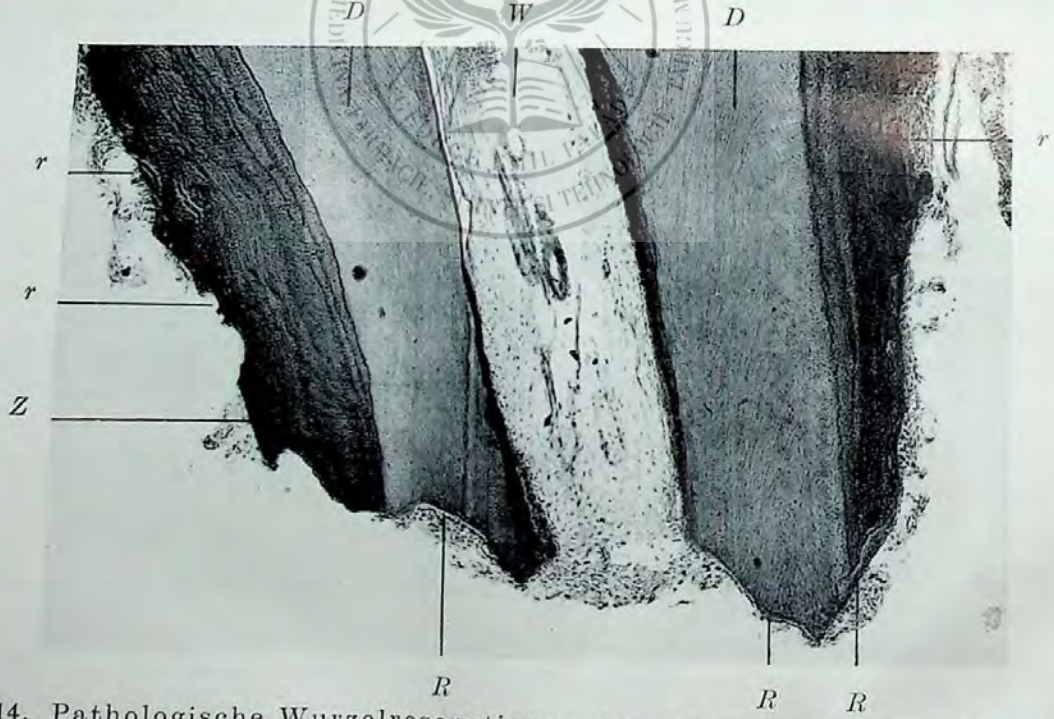

Abb. 2614. Pathologische Wurzelresorption, unterer erster Schneidezahn, Hämatoxylin-Eosin-Färbung, ganz schwache Vergrößerung. Die Resorption trägt die Wurzelspitze in der Hauptsache horizontal ab. Z = Zement, D = Dentin, W = Wurzelkanal, R = Resorptionsfläche, geringere Resorption = r an den Seitenflächen.

geschlagen hat. Daß der Abbau als solcher unter Hyperämie und Zellwucherung einhergehen kann, wie dies Weber angegeben hat und gleich auch im Bilde gezeigt wird, ändert an der Rätselhaftigkeit nicht viel. Bemerkenswert ist, daß die gleiche Er-

scheinung auch bei Hunden und Katzen nicht selten ist und so leichter in situ studiert werden kann. Auch die folgenden Illustrationen stammen von Tieren.

Abb. 2616 gibt ein sehr gutes Übersichtsbild von einem Anfangsstadium; es handelt sich um den Querschnitt durch die Wurzel eines unteren Schneidezahnes samt Umgebung bei einem Hunde. Zwei Drittel der Wurzelperipherie erscheinen normal; die Zementschicht ist ganz gleichmäßig, der Periodontalraum ist annähernd gleich breit, die Anordnung der Sharpeyschen Fasern eine gute. Anders das letzte Drittel der Peripherie im Bilde unten. Hier ist durch die Resorption der regelmäßige Verlauf des Zementgürtels plötzlich unterbrochen und der Abbau hat bereits die Zement-Dentingrenze überschritten. Schon bei dieser schwachen Vergrößerung fällt der größere Blutreichtum im Resorptionsbereich in das Auge; während im gesunden Periodontium nur vereinzelt ein Gefäß zu sehen ist, sind sie um so zahlreicher im Abbaubezirk; auch fallen sie hier durch die Erweiterung und pralle Füllung auf. In Abb. 2617 ist aus diesem Abschnitt eine stärkere Vergrößerung wiedergegeben; man sieht mehrere Riesenzellen dem Dentin anliegen und sieht nun auch noch deutlicher die große Zahl von Gefäßen. Es fällt weiter auf, daß anscheinend eine völlige Umstellung der Faseranordnung eingetreten ist; soweit überhaupt Fasern erkennbar sind, ziehen sie jedenfalls nicht von der knöchernen Alveolarwand zum Zahn, sondern richten sich nach den Gefäßen oder verlaufen parallel zur Wurzeloberfläche. Zweifellos liegt auch eine Zellvermehrung vor; der Art nach handelt es sich jedoch ausschließlich um Fibroblasten und mobilisierte Gefäßwandzellen. Lymphocyten sind kaum vorhanden. Sehr ungleich ist das Verhalten der knöchernen Alveolarwand; an einigen Stellen sind ebenfalls Riesenzellen zu sehen; an anderen Stellen wieder ist durch Apposition der Periodontalraum auf seiner normalen Breite erhalten. Die Pulpa weist eine atrophische Odontoblastenschicht auf, sonst ist sie ohne Besonderheit. In der Längsrichtung betrachtet hört die Resorption etwa in der Mitte der Wurzel auf, dann folgen nach coronal normale Verhältnisse, nach apikal dehnt sich die Resorption bis zur Wurzelspitze herunter aus.

Abb. 2615. Pathologische Wurzelresorption, oberer erster Molar, Hämatoxylin-Eosin-Färbung, ganz schwache Vergrößerung. Die Resorptionen rücken ganz unregelmäßig von den Seiten her gegen den Wurzelkanal = *W* vor.

In Abb. 2618 sehen wir ähnliches an einem Längsschnitt (dieses Präparat stammt von einem Katzenmolaren). Hier ist eine Pause in der Resorption eingetreten gewesen und die ganze umfangreiche Resorptionsbucht ist mit einer annähernd gleichmäßigen Zementschicht ausgekleidet. Auch hier ist wieder durch reichliche Knochen-

neubildung der Periodontalraum auf die normale Breite beschränkt. Bei diesem Zahn ist die Odontoblastenschicht in der Pulpa noch wesentlich besser erhalten.

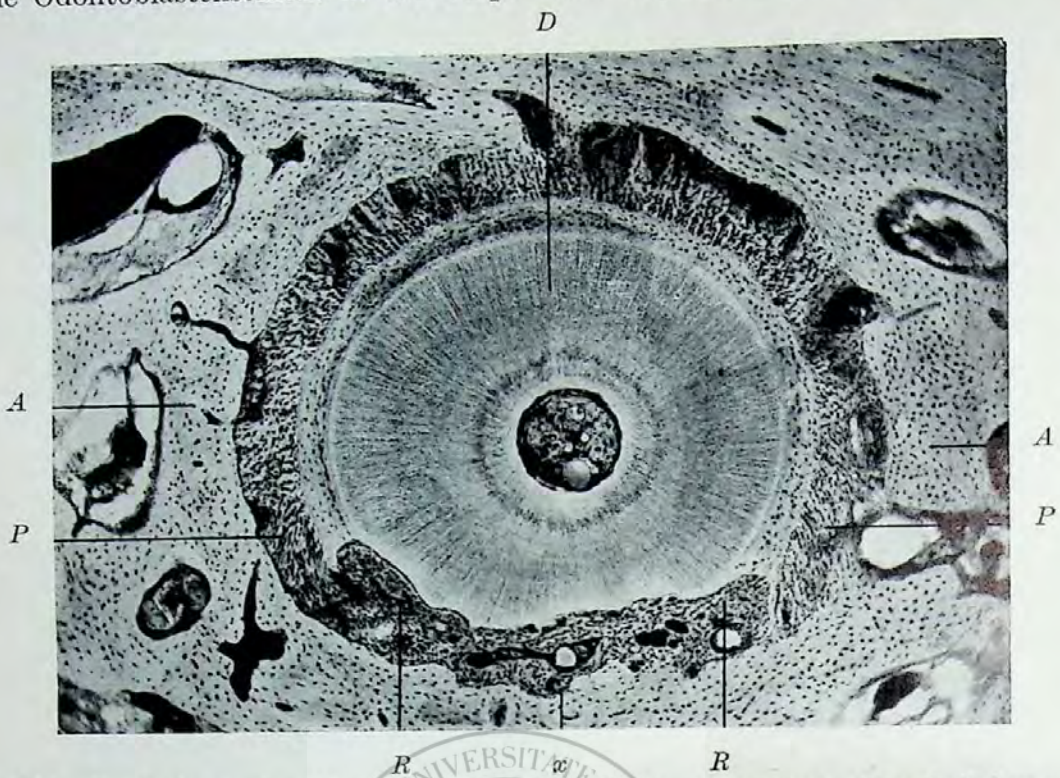

Abb. 2616. Pathologische Wurzelresorption, Hund, Querschnitt, Karminfärbung, ganz schwache Vergrößerung. A = Alveolarwand, P = Periodontium, D = Dentin, R = Resorptionen, die bis ins Dentin reichen. Im Gebiet der Resorptionen Hyperämie.

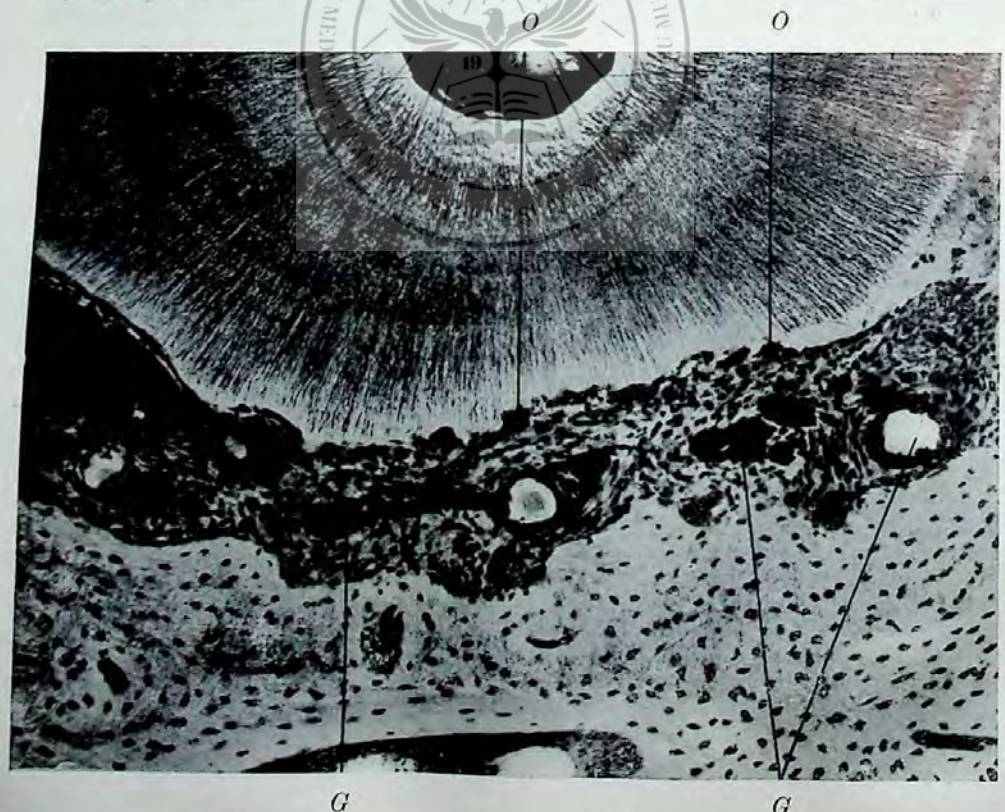

Abb. 2617. Stärkere Vergrößerung der Stelle x aus Abb. 2616. Man sieht jetzt die Resorptionsfläche mit Osteoclasten = O besetzt und erkennt deutlicher die pralle Füllung der Gefäße = G.

So sehr man in den Fällen, wie sie mit Bild 2616—2618 illustriert worden sind, auf Vermutungen hinsichtlich der Ätiologie angewiesen ist, so viel klarer liegt die Ursache für

die Resorption in den Fällen, in denen eine traumatische Schädigung der Wurzelhaut und auch der Hartsubstanzen stattgefunden hat. Nach Replantationen z. B. ist ein weitgehender Abbau von Zement und Dentin eine regelmäßige Erscheinung; ebenso tritt bei Frakturen der Wurzel (ohne Infektion) wenigstens an vielen Stellen der Bruchflächen Resorption ein. Ferner ist kein Zweifel, daß differente Wurzelfüllungsmaterialien am Foramen apicale gelöst werden und, indem sie in Lösung das apikale Periodontium durchdringen, in diesem die Bedingungen zur Resorption schaffen. Als Beispiel mag Abb. 2619 dienen. Das Präparat stammt von einem Hunde, bei dem ein Wurzelkanal mit Jodoformchlorphenolpaste gefüllt und die Wurzelspitze unter aseptischen Kautelen reseziert worden ist. Nicht nur an der Resektionsfläche, sondern auch seitlich bis hoch hinauf war die Wurzel innerhalb einiger Wochen stark resorbiert worden.

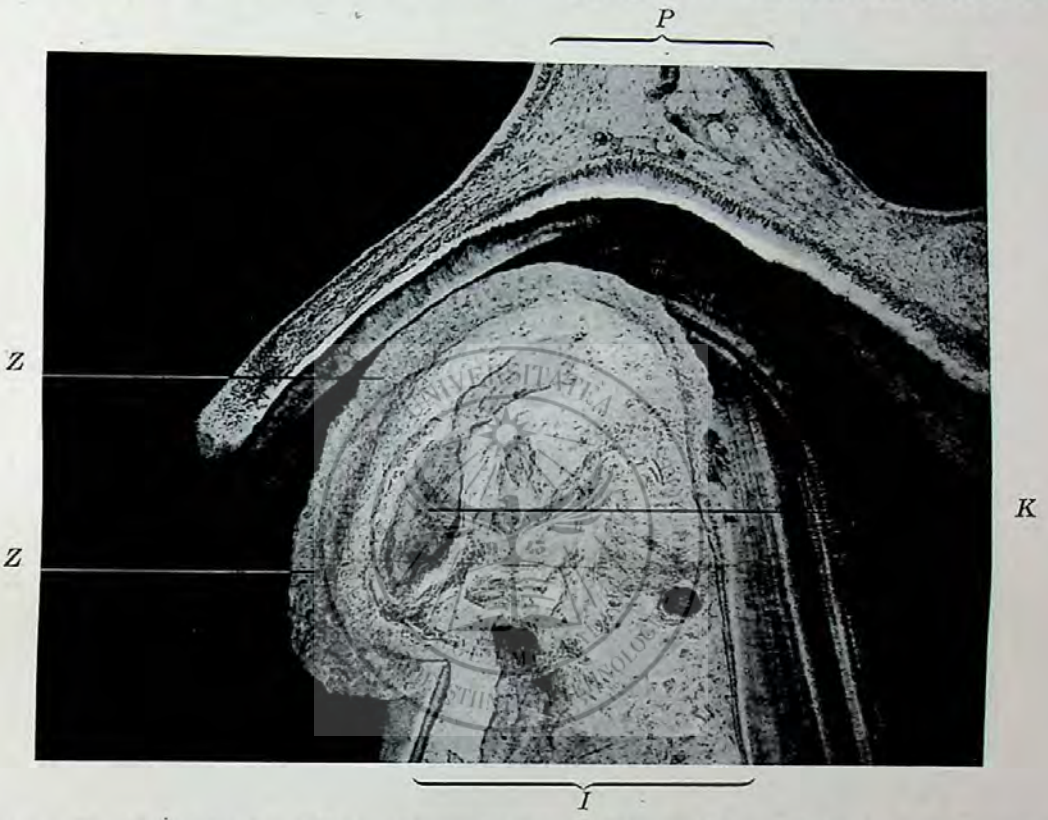

Abb. 2618. Pathologische Wurzelresorption, Katze, Schmorlfärbung, ganz schwache Vergrößerung. Resorptionspause, die große Resorptionsbucht ist mit Zement = Z ausgekleidet. Die Knochenneubildung = K erstreckt sich in die Resorptionsbucht. I = Interradikalraum, P = Pulpa.

Daß bei retinierten Zähnen umfangreiche Resorptionen auftreten können, ist nicht nur mit Abb. 2605, sondern auch mit Abb. 2606 — 2610 belegt worden. Weitgehenden Abbau an Wurzeln finden wir ferner auch bei Kiefertumoren; bei Epuliden ist dieser Vorgang schon mehrfach beobachtet worden; bei Sarkom und Carcinom wurde er von Hofer und dem Verfasser beschrieben. Abb. 2620 zeigt das Bild einer Zahnwurzel, die von einem carcinomatös gewordenen Mischtumor fast völlig umschlossen war. Nur eine kleine Wurzelhautpartie blieb frei und hier fehlte auch jeder Abbau. Bei Carcinom und Sarkom hört die Resorption der Wurzel in der Regel dann auf, wenn die Tumormassen mit der Hartsubstanz der Zähne in unmittelbare Berührung treten. Offenbar werden die Osteoclasten nicht von den Geschwülsten selbst, sondern von ihrem Stützgewebe geliefert. Indessen findet man auch bei den Tumoren oft dicht neben Resorption vorübergehend Apposition, allerdings auch nur unter der Voraussetzung, daß noch reifes Bindegewebe vorhanden ist.

Bisher war ausschließlich von der pathologischen Wurzelresorption in dem Sinne die Rede, daß der Abbau an der Oberfläche oder am Apex vor sich geht. Nun gibt es aber auch noch eine Resorption, die im Innern der Wurzel an der Kanalwand beginnt und zu einer erheblichen Verbreitung des Kanales führen kann. Dieser Abbau, der nicht zu verwechseln ist mit demjenigen, welcher von eindringendem periodontalen Gewebe bewerkstelligt wirkt, geht von der chronisch entzündeten Pulpa aus. Wie sich hier das mikroskopische Bild darstellt, zeigt Abb. 2621. Man sieht rechts das chronisch entzündliche Gewebe, in das die Pulpa umgewandelt worden ist und links eine mächtige Resorptionsbucht an der Kanalwand. Der Abbau war, wie die dichte Besetzung mit Riesenzellen zeigt, zur Zeit der Extraktion noch in vollem Gange. Bemerkenswert ist, daß das Resorptionsgewebe eine erheblich geringere Zellzahl und eine viel bessere Durchsetzung mit Fibrillen aufweist wie das entzündliche Gewebe der Pulpa.

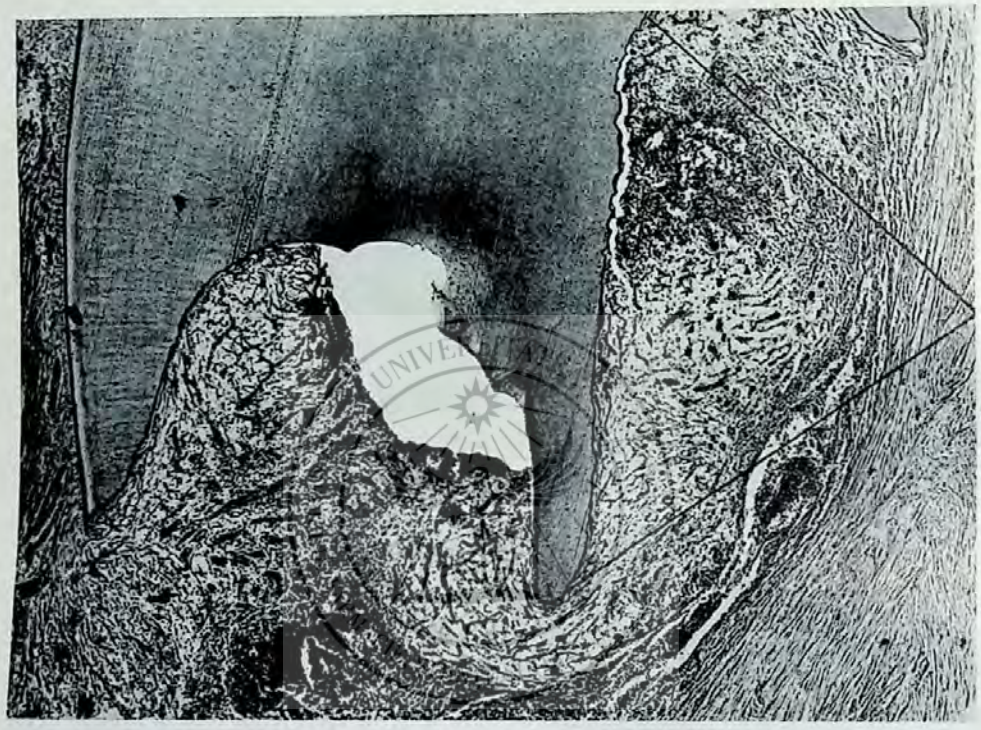

Abb. 2619. Pathologische Wurzelresektion, Hund, Hämatoxylin-Eosin-Färbung, ganz schwache Vergrößerung. Starke Resorption nicht nur am Foramen apicale, sondern vor allem auch bei *R* an der rechten Seitenfläche, durch die Wirkung des Wurzelfüllmaterials — Jodoformchlorphenolpaste — hervorgerufen.

Diagnose. Das sicherste Mittel zur Feststellung einer Wurzelresorption ist und bleibt das Röntgenogramm. In Abb. 2622 und 2623 sind zwei charakteristische Aufnahmen wiedergegeben, wie wir sie gerade bei chronischer apikaler Periodontitis so häufig zu Gesicht bekommen. Bei Abb. 2622 handelt es sich um einen oberen mittleren und seitlichen Schneidezahn, welche beide am Apex eine kleine Aufhellung zeigen. Daß hier eine Entzündung auftreten mußte ist klar, nachdem am seitlichen Schneidezahn nur ein sehr bescheidener, am mittleren überhaupt kein Versuch zur Wurzelbehandlung gemacht worden war. Beiden Schneidezähnen fehlt die Kuppe der Wurzelspitze; sie ist durch Abbau verlorengegangen. In diesem Falle erscheint die Resorptionsfläche ziemlich glatt, so daß es fast aussieht, als ob eine Wurzelspitzenresektion gemacht worden wäre, was bestimmt nicht geschehen war. Der gleichmäßige Abbau dürfte eher davon herrühren, daß das Granulationsgewebe sich nur auf das Kuppenbereich selbst beschränkte und sich nicht auch seitlich an der Wurzelspitze ausgedehnt hatte. Bei Abb. 2623 ist der apikale Herd wesentlich größer, er reicht auch seitlich von der

Wurzel viel weiter herab. Hier hat denn auch die Resorption sich nicht auf die Kuppe beschränkt, sondern an der ganzen Peripherie der Wurzelspitze eingesetzt, wodurch diese nicht wie bei 2622 abgeplattet erscheint, sondern ganz spitz zuläuft, ähnlich wie das in den Mikrophotogrammen in Abb. 2613 und 2615 gezeigt wurde. In diesem Falle ist nachträglich die Wurzelfüllung vorgenommen und dabei etwas Füllungsmaterial in das Granulationsgewebe hineingepreßt worden, was bei Resorption der Wurzelspitze sehr leicht vorkommen kann.

Umfangreichere Resorptionen, besonders an einwurzeligen Zähnen, machen sich, falls sie auf periodontitischer Basis beruhen, bald durch eine Lockerung des Zahnes

Abb. 2620. Pathologische Wurzelresorption im Carcinom, oberer Prämolar, Hämatoxylin-Eosin-Färbung, ganz schwache Vergr. Ruine einer Wurzel = *W* in den Tumormassen eingebettet.

geltend, wobei aber differentialdiagnostisch eine marginelle Parodontitis auszuschließen ist. Handelt es sich nun um mehrwurzelige Zähne, bei denen nur eine Wurzel resorbiert wurde, so fehlt meist das Symptom der Lockerung. Erstaunlich fest können selbst bei hochgradigem Wurzelabbau Zähne bleiben, die von der „idiopathischen" Resorption befallen wurden oder bei lebender Pulpa und fehlender infektiöser Periodontitis genau wie Milchzähne resorbiert werden. Der hauptsächlichste Grund dafür ist wohl der, daß, wie dies auch die Mikrophotogramme zum Teil bestätigten, eine nennenswerte Verbreitung des Periodontalraumes nicht damit verbunden zu sein pflegt, da die Knochenapposition ungefähren Schritt hält.

Von sonstigen Erscheinungen sind schließlich noch zu nennen die veränderte Klangfarbe beim Beklopfen der betreffenden Zähne und gewisse Wahrnehmungen, die man bei der Wurzelbehandlung macht. Über den letzteren Punkt wird in dem Abschnitt praktische Bedeutung noch mehr auszuführen sein.

Zur Therapie. Hierzu ist wenig zu sagen. Bei Resorption an Zähnen mit lebender Pulpa und fehlender Periodontitis fehlt uns so lange jede Möglichkeit der Beeinflussung, als die kausale Genese im Dunkeln ruht. Es ist das um so bedauerlicher, als die Prognose gerade dieser Form recht schlecht zu sein pflegt. Wenn der

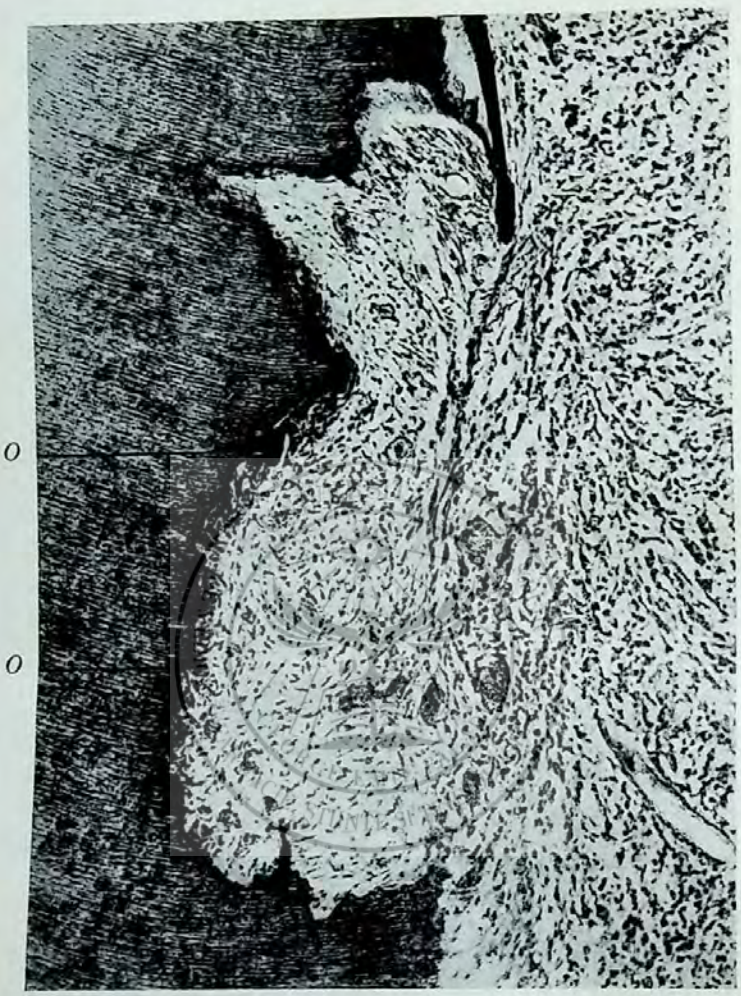

Abb. 2621. Pathologische Wurzelresorption im Wurzelkanal, Hämatoxylin-Eosin-Färbung, schwache Vergrößerung. Man sieht die Resorptionsbucht mit Osteoclasten = *O* besetzt und in der Umgebung der Bucht entzündliche Zellinfiltrationen.

Abbau sich oberflächlich nicht zu weit ausdehnt und nahe der Wurzelspitze sich vollzieht, gelingt es mitunter, durch Abtragung der ganzen Wurzelspitze nach vorausgegangener Nekrotisierung und Behandlung der Pulpa den Zahn zu erhalten. In den Fällen von Wurzelresorption bei chronischer Periodontitis mag häufig die konservative Behandlung allein genügen, wenn es sich um geringen Zahnsubstanzverlust handelt. Bei umfangreicheren Resorptionen aber gebe ich doch der chirurgischen Behandlung d. h. Freilegung und Ausräumung des Entzündungsherdes, Glätten der meist sehr rauhen Wurzelspitze und Füllung des Kanals von der Wunde her mit Amalgam dem Vorzug.

Praktische Bedeutung. Zu diesem Punkte ist etwas mehr zu sagen, wie zum vorhergehenden. Ein praktisches Beispiel mag dies erläutern: ein linker oberer seitlicher Schneidezahn wurde kariös und akut pulpitisch. Die (kurze!) Arsenikapplikation

rief eine sehr starke Periodontitis hervor, gegen die keine Behandlung half; im Gegenteil, jedes neue Medikament führte immer wieder rasch zu einem Ansteigen der Beschwerden. Der Patient bestand schließlich auf Entfernung; schon bei der ersten leichten Bewegung der Zange trat eine Wurzelfraktur ein. Die zurückgebliebene Wurzel ließ sich aber dann unschwer herausbefördern. Die Betrachtung der Bruchflächen und das Aneinandersetzen der beiden Wurzelhälften ergab, daß von mesial her an der Grenze zwischen apikalem und mittlerem Wurzeldrittel eine etwa linsengroße Resorptionshöhle gewesen war, die einerseits zu breiter Kommunikation mit dem Kanal geführt hatte, so daß jedes Medikament seitlich hindurchwirken mußte, andererseits die Wurzel an dieser Stelle so stark geschwächt hatte, daß die Fraktur unvermeidlich war.



Abb. 2622.

Abb. 2623.

Abb. 2622 u. 2623. Pathologische Wurzelresorption. Bei Abb. 2622 ist die Kuppe der Wurzelspitze am mittleren und seitlichen Schneidezahn verlorengegangen, bei Abb. 2623 seitliche flache Resorptionsbucht am seitlichen Schneidezahn in einem Granulom.

Ein anderes Beispiel, ebenfalls von Resorption bei lebender Pulpa, diesmal Abbau vom Apex her: ein rechter oberer 1. Molar hatte eine akute partielle Pulpitis. Nach Arsenikaapplikation ließ sich die Pulpa aus den buccalen Wurzeln glatt und schmerzlos exstirpieren; im palatinalen Kanal dagegen löste schon das tiefere Einführen der gezahnten Nadel heftige Schmerzen aus. Erneute Arsenikeinlage, kurz darauf setzte eine sehr schmerzhafte Periodontitis ein. Die anschließende Exstirpation förderte nur ein Stückchen Pulpa heraus und führte zu heftiger Blutung. Bei Hochgehen mit der Nadel harter Widerstand. Röntgenaufnahme: die palatinale Wurzel war fast zu $^2/_3$ ihrer Länge resorbiert!

Auch bei der apikalen Wurzelresorption auf chronisch-entzündlicher Basis macht sich die praktische Bedeutung hauptsächlich bei der Behandlung geltend. Es wird vielfach gar nicht mit der Möglichkeit einer erheblichen Wurzelverkürzung gerechnet und infolgedessen werden Instrumente und Medikamente genau so weit vorgeschoben, wie man dies bei Wurzeln von normaler Länge tut; da sich hier im apikalen Bereich meist Granulationsgewebe befindet, so macht dies auch keine Schwierigkeit; um so kräftiger fällt aber dann die Reaktion in unerwünschtem Sinne aus und es ist kein Zweifel, daß so manche der akuten Exazerbationen, die während einer Wurzelbehandlung auftreten, auf derartige Verhältnisse zurückzuführen sind. Um so dringender ist zu raten, daß in allen zweifelhaften Fällen eine Röntgenaufnahme gemacht wird.

Literatur: Bauer, W., Erg. Zahnheilk. **4**, H. 1. — Ders., Z. Stomat. **25**, H. 3 u. 8; **26**, H. 3. — Gottlieb, Z. Stomat. **25**, H. 4. — Kotanyi, Z. Stomat. **24**, H. 11. — Lang, Vjschr. Zahnheilk. **24**, 489. — Oppenheim, Z. Stomat. **22**, H. 10. — Weber, Dtsch. Mschr. Zahnheilk. **25**, 812. — In den meisten der vorstehenden Arbeiten finden sich weitere Literaturangaben. Eingegangen 15. XI. 26. *Euler.*

Retention (orthodontisch). Künstlich in eine neue Stellung gebrachte — regulierte — Zähne haben so lange das Bestreben, in ihre alte Stellung zurückzukehren, bis sich die im Kieferknochen und den Weichteilen durch die einwirkenden mechanischen Kräfte gesetzten Spannungen ausgeglichen haben. Um dies Rezidivieren der behandelten Stellungsanomalie zu verhindern, müssen die regulierten Zähne oder Zahngruppen nach Aufhören der Krafteinwirkung noch längere Zeit festgehalten — retiniert werden. Hierzu läßt man entweder die zur Korrektur benutzten Apparate passiv liegen, d. h. man hält die Zähne an ihnen fest, ohne daß eine Kraftentfaltung stattfindet, oder, was bei längerer Retention meist vorzuziehen, man fertigt besondere

Vorrichtungen, Retentionsapparate, an. Diese sollen die Zähne nicht vollkommen starr fixieren, sondern nur in der Richtung auf die ursprüngliche Stellung einen Widerstand darstellen, im übrigen aber die Zähne dem Einfluß der Funktion möglichst weitgehend überlassen. Dieser Einfluß gleicht nicht nur die Spannungen in der Spongiosa rascher aus, sondern kann unter Umständen kleine Abweichungen vorteilhafter korrigieren als die Kunsthilfe. Die Funktion kann nicht nur durch aktive, d. h. Kraft ausübende Vorrichtungen am Retentionsapparat unterstützt werden (die zeitliche Grenze zwischen Behandlungs- und Retentionsstadium ist manchmal fließend), sondern auch durch Massage, Gymnastik u. ä. (s. Übungstherapie).

Von den Rezidiven infolge unzulänglicher Retention sind natürlich die infolge unzulänglichen Behandlungsergebnisses zu trennen: Zahnstellungen, bei denen intramaxillärer oder intermaxillärer Kontakt fehlt, rezidivieren auch nach längster Retentionsdauer. Wo, wie in Abb. 2624, die oberen Schneidezähne nicht den unteren anliegen, werden sie alsbald durch den Lippendruck wieder disloziert. Aber auch bei vorhandenem Ruhebiß kann falsche Artikulation unter Umständen Rezidive herbeiführen (Abb. 2625). Derartige Mißerfolge haben nichts mit der Retention zu tun.

Abb. 2624. Wegen mangelhafter Okklusion nicht dauernd retinierbarer Zustand. (Aus Körbitz.)

Abb. 2625. Wegen falscher Artikulation — zu tiefer Überbiß der Frontzähne — rezidivierte obere Protrusion. (Aus Knoche.)

Die Retentionsapparate zerfallen nach ihrer Konstruktion in festsitzende und abnehmbare, sowie Mischungen beider. Für die Retention einzelner Zähne und kleiner Zahngruppen sind die festsitzenden stets vorzuziehen, für Retention ganzer Zahnreihen aus psychologischen Gründen trotz hygienischer und kosmetischer Vorzüge der abnehmbaren meist.

Bei der Herstellung der Retentionsapparate ist zunächst zu überlegen, in welcher Richtung die zu retinierenden Zähne bewegt sind, in welcher sie also Wanderungstendenz haben, der der Apparat entgegenwirken soll. In nicht ganz einfach gelagerten Fällen soll ein Studienmodell zum Vergleich mit dem Ausgangsmodell genommen werden. Einzelne Zähne werden zweckmäßig mit Bändern versehen, an die den Nachbarzähnen anliegende Dorne angelötet sind. Ist z. B. ein seitlicher Schneidezahn aus der Lingualstellung nach labial gebracht worden, liegen die Dorne dem Eck- und mittleren Schneidezahn labial an (Abb. 2626). Es genügt nicht, den Dorn nur einseitig anzubringen, da dann die andere Seite zurückwandert und der Zahn eine gedrehte Stellung einnimmt (Abb. 2627). Das analoge gilt von palatinal bewegten Zähnen, nur daß dann natürlich die Dorne den Palatinalflächen anzuliegen haben. Sind Zähne gedreht worden, müssen die Dorne auf den Nachbarzähnen entsprechend der Drehrichtung der eine labial, der andere lingual angebracht werden; (Abb. 2628) nur einseitige Fixation genügt auch dann nicht, wenn eine Seite des Zahns am Platz geblieben war, die Drehung also nicht um die wirkliche Längsachse, sondern um eine exzentrische stattgefunden hatte (Abb. 2629).

In bezug auf die Lage der Dorne in axialer Richtung ist die Nebenwirkung zu berücksichtigen, die durch das Gleiten auf den gewölbten Zahnflächen entstehen kann: Soll der zu retinierende Zahn verkürzt werden, lege man den Dorn oberhalb der

Abb. 2626.

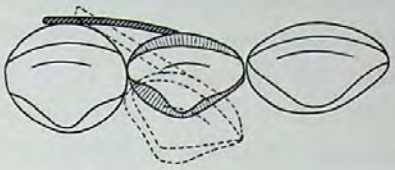

Abb. 2627.

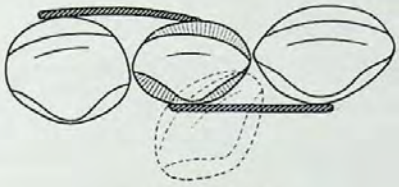

Abb. 2628.

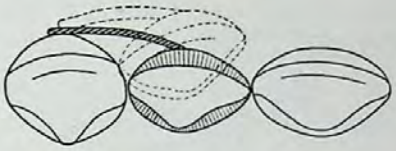

Abb. 2629.

Abb. 2626—2629. Spornretention einzelner Zähne. Abb. 2626 Retention eines labial bewegten Zahns, Abb. 2627 Rezidiv nach unzureichender — einseitiger — Retention, Abb. 2628 Retention eines gedrehten Zahns, Abb. 2629 Rezidiv nach unzureichender Retention.

größten Wölbung, bzw. des Kontaktpunktes, soll er verlängert werden, unterhalb, soll er unverändert bleiben, auf die Wölbung (Abb. 2630—2632). Durch das Gleiten auf der Wölbung tritt ein leichtes Zurückgehen des retinierten Zahnes ein (Abb. 2633),



Abb. 2630.

Abb. 2631.

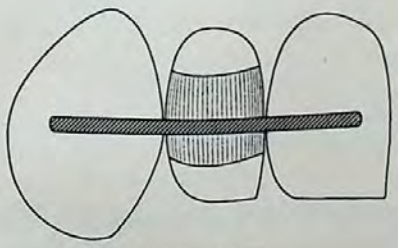

Abb. 2632.

Abb. 2633.

Abb. 2630—2633. Bewegungen bei Spornretention je nach Spornlage. Abb. 2630 Verkürzungen, wenn Sporn über der größten Wölbung liegt, Abb. 2631 Verlängerung, wenn Sporn unter der größten Wölbung liegt, Abb. 2632 keine Bewegung, wenn Sporn auf der größten Wölbung liegt, Abb. 2633 leichtes Rezidiv, das sich mit Verlängerung bzw. Verkürzung kombiniert.

das entweder von vornherein durch entsprechendes Überregulieren zu berücksichtigen oder durch gelegentliches Nachziehen der Dorne zu kompensieren ist. — Die Dorne sollen etwas über die Mitte der Nachbarzähne herausragen, an den Enden gut abgerundet und zwar zur Vermeidung von Decubitus leicht gewölbt sein, aber doch zur Vermeidung von Kariesgefahr möglichst punktförmig aufliegen.

Es ist daran zu denken, daß das Zurückstreben des retinierten Zahns auf die Träger der Dorne eine Kraft ausübt, deren Wirkung nach den allgemeinen Grundsätzen der Verankerung berücksichtigt werden muß: entweder müssen die Nachbarn geeignet sein, diesen Druck auszuhalten (stationäre Verankerung) oder der auf sie ausgeübte Druck muß sie in erwünschtem Sinne beeinflussen (reziproke Verankerung). In Abb. 2634 sind die beiden Schneidezähne gleichsinnig gedreht: man erkennt ohne weiteres, daß der vom großen Schneidezahn ausgehende, dem kleinen aufliegende Dorn diesem in erwünschtem Sinne, nämlich mit der mesialen Kante nach palatinal beeinflußt, während bei entgegengesetzt stattgehabter Drehung keine Retention der mesialen Kanten stattfände, sondern diese zurückgehen könnten. In diesem Fall wird man entweder die beiden Zähne mit untereinander verlöteten Bändern versehen, die

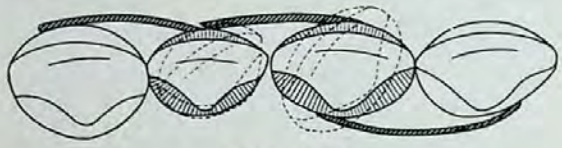

Abb. 2634.

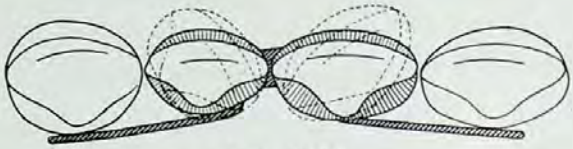

Abb. 2635.

Abb. 2634 u. 2635. Gemeinsame Retention nebeneinanderstehender Zähne. Abb. 2634 bei gleichsinniger Drehung, Abb. 2635 bei entgegengesetzter Drehung.

natürlich den seitlichen entsprechend anliegende Dorne haben müssen (Abb. 2635) oder die entsprechende Gruppenretention wählen (s. z. B. Abb. 2645 u. 2646).

Eine Retention einzelner, mesial bzw. distal bewegter Zähne kommt zunächst in Frage, wenn eine Lücke geöffnet worden ist, sei es für einen impaktierten Zahn, sei es für eine Prothese. Zum Offenhalten der Lücke setzt man auf die beiden ihr benachbarten Zähne Bänder, zwischen denen sich eine Spreize aus nicht zu schwachem Draht befindet. Da diese Vorrichtung einen ziemlich langen Hebel darstellt, werden durch die Eigenbewegung der in ihre alte Stellung zurückstrebenden Zähne die Bänder leicht losgelöst, wenn die Spreize beiderseitig verlötet ist. Besser lötet man sie einseitig an und läßt sie am andern Band in einem etwa 3 mm langen Röhrchen ruhen; der geringe Spielraum, der hierbei immer vorhanden, genügt, um den Druck auf das

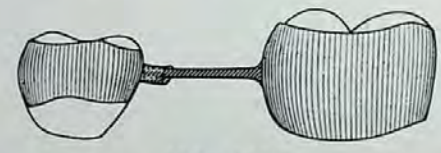

Abb. 2636.

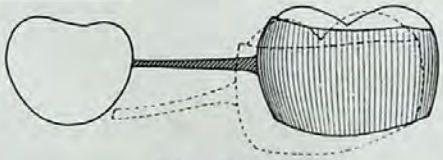

Abb. 2637.

Abb. 2636 u. 2637. Vorrichtung zum Offenhalten von Lücken. Abb. 2636 gesichert durch Lage des Dorns in Röhrchen, Abb. 2637 unsicher (Gefahr des Kippens oder Ausweichens).

Zement abzuschwächen (Abb. 2636). Die Spreize einfach dem andern Zahn oder einem Band aufliegen zu lassen, genügt nicht — die Bewegungstendenz des Zahns würde sich in eine Kippung nach axial oder cervical (Abb. 2637) umsetzen. Soll die Lücke durch eine Prothese geschlossen werden, macht man als Retention eine abnehmbare; eine etwaige feste Brücke soll aus dem eben erwähnten Grunde erst nach vollständigem Festwerden der Zähne angefertigt werden[1]). Erfolgt die Retention erst, nachdem die Lücke durch den impaktiert oder außerhalb der Reihe gewesenen Zahn geschlossen ist, kommt Gruppenverankerung in Frage.

[1]) Allenfalls die einseitig festen, auf der anderen Seite durch einen in eine Gußfüllung versenkten Zapfen verankerten Brücken (Sachs, Brown, Boedecker) können früher gemacht werden, da sie den Zähnen Eigenbewegung gestatten und doch bei richtiger Konstruktion Wanderungen verhindern.

Ist eine Lücke künstlich geschlossen worden, z. B. ein Diastema zwischen den mittleren Schneidezähnen, verlötet man die beiden Bänder, die den Apparat getragen haben. Ist eine Extraktionslücke geschlossen worden, was ja fast stets von distal her erfolgt (außer durch einen impaktiert gewesenen Zahn), erübrigt sich meist eine Retention wegen des Drucks der weiter distal stehenden Zähne. Nötigenfalls setzt man ebenfalls verlötete Bänder.

Einzelne verlängerte Zähne müssen nur dann retiniert werden, wenn künstliche Kräfte angewandt sind; hat man nur ein Durchbruchshindernis beseitigt (einen Milchzahnrest entfernt, eine Lücke geöffnet oder erweitert u. dgl.) und die Verlängerung dem Wachstum überlassen, ist besondere Retention des gewachsenen Zahns natürlich unnötig. Dagegen bedarf ein künstlich verlängerter Zahn besonders langdauernder Retention. Das einfachste Verfahren wird durch drei verlötete Bänder auf ihm und seinen beiden Nachbarn (Abb. 2638) dargestellt. Das Band auf dem verlängerten Zahn unterliegt besonders stark der Lockerungsgefahr und muß sorgfältigst angepaßt sein. Eleganter ist die Verbindung der beiden Nachbarn durch einen Steg, den ein oder besser zwei gebogene Dorne am mittleren Band von okklusal umgreifen (Abb. 2639). Verlängerte Prämolaren und Molaren, soweit sie nicht am Ende der Zahnreihe stehen,

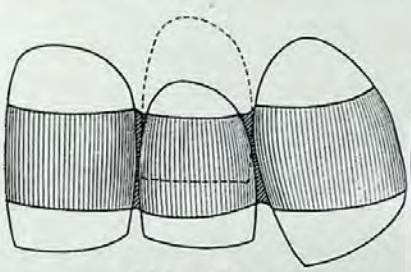

Abb. 2638.

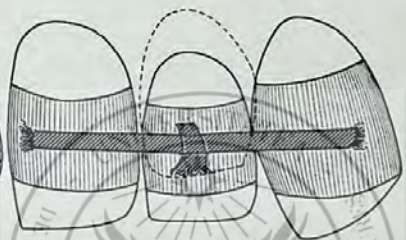

Abb. 2639.

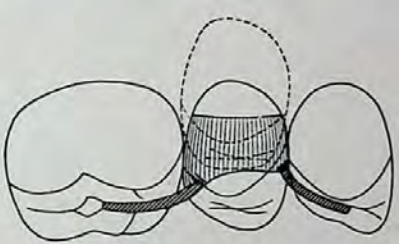

Abb. 2640.

Abb. 2638—2640. Retention künstlich verlängerter Zähne. Abb. 2638 drei verlötete Bänder — Gefahr des Ablösens eines Bandes —, Karies und Rezidiv; Abb. 2639 an zwei Bändern auf den Nachbarzähnen ist ein Draht befestigt, der von einem Haken am verlängerten umgriffen wird — sicherer als a; Abb. 2640 Retention eines verlängerten Prämolaren durch Sporne auf den Kauflächen der Nachbarn.

können ein Band erhalten, von dem aus zwei Dorne in den Fissuren bzw. über dem Eckzahntuberculum liegen (Abb. 2640). Auch an Frontzähnen läßt sich bei geeigneter Zahnform eine ähnliche Vorrichtung anbringen.

Verkürzte Zähne werden häufig durch den Biß retiniert, doch muß man darauf achten, daß sie nicht nach labial oder lingual ausweichen können, besonders wenn die Anomalie mit einer Labial- oder Lingualstellung vergesellschaftet war. Ein Prämolar z.B. der buccal biß und verlängert war (Abb. 2641), wird durch die Vorrichtung Abb. 2631 an der Buccalwanderung gehindert — die Verkürzung bleibt durch den Biß retiniert (Abb. 2642). Die Verkürzung von einzelnen Schneidezähnen sichert man durch eine Aufbißplatte, die jedenfalls am oberen befestigt wird, einerlei, ob er selbst oder sein Antagonist verkürzt worden ist (Abb. 2643). Zweckmäßig wird zur Vermeidung labialen Ausweichens nicht nur die Platte schräg zur Okklusionsebene gelegt, sondern palatinale Dorne (Abb. 2631) angebracht. Werden verkürzte Seitenzähne nicht vom Biß gehalten — infolge fehlenden oder defekten oder künstlich verlängerten Gegenzahnes — erhalten die Nachbarn Bänder, von denen Dorne in seine Fissuren greifen (Abb. 2644).

Die Retention einzelner Zähne kommt in Frage nach symptomatischen Behandlungen, als Bestandteil größerer Retentionsapparate und als einstweilige Retention, wenn in anderen Teilen des Gebisses die Behandlung fortgesetzt wird. Ähnliches gilt von der Retention von Zahngruppen. Wie schon bei der Drehung erwähnt, kann

man zwei, allenfalls drei nebeneinanderstehende, gleichsinnig bewegte Zähne mit verlöteten Bändern versehen und zusammen retinieren. Hierbei kann recht häufig die Reziprozität ausgenutzt werden. Haben z. B. die beiden mittleren Schneidezähne palatinal, die seitlichen labial gestanden, kann man die mittleren mit Bändern ver-

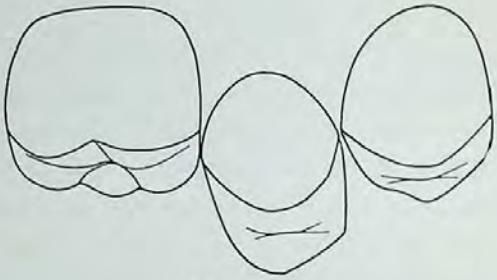

Abb. 2641.

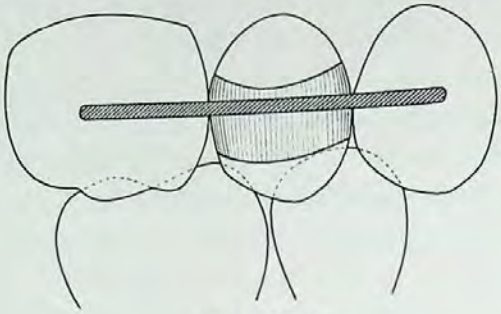

Abb. 2642.

Abb. 2643.

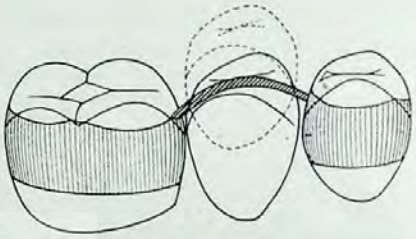

Abb. 2644.

Abb. 2641—2644.. Retention künstlich verkürzter Zähne. Abb. 2641 Prämolar ist aus labialer und verlängerter Stellung reguliert; zur Retention genügt, wenn (Abb. 2642) die Labialwanderung durch einen den Nachbarn anliegenden, an einem Vollband befestigten Dorn verhindert wird — die Verkürzung wird durch den Biß retiniert; Abb. 2643 Retention künstlich verkürzter Schneidezähne durch Aufbiß; Abb. 2644 Retention eines künstlich verkürzten Prämolaren bei fehlendem oder unzureichendem Gegenbiß durch einen über seine Kaufläche laufenden Draht — Befestigung an Bändern auf dem Nachbarn.

sehen, die Dorne den seitlichen aufliegen lassen und so alle vier retinieren (Abb. 2645). Oder man setzt die Bänder auf die seitlichen und verbindet sie durch einen den mittleren palatinal anliegenden Draht (Abb. 2646). Welche Form man wählt, hängt von den Umständen ab: waren z. B. die seitlichen auch um die Längs- oder Querachse ge-

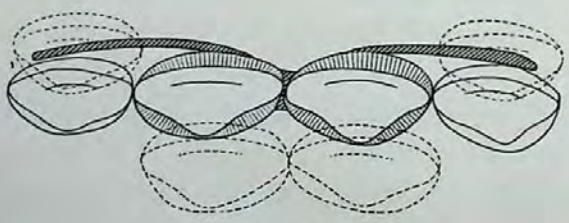

Abb. 2645.

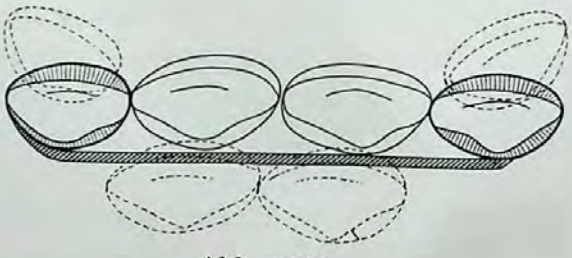

Abb. 2646.

Abb. 2645 u. 2646. Gruppenretention mehrerer Schneidezähne. Abb. 2645 Bänder auf den labial bewegten mittleren, Sporne auf den lingual bewegten seitlichen Schneidezähnen; Abb. 2646 Bänder auf den seitlichen, verbunden durch einen den mittleren lingual anliegenden Draht; nötig, wenn zugleich Nebenbewegungen (z. B. Drehung) der seitlichen zu retinieren sind.

dreht, wird man die zweite vorziehen, da die erste nicht sicher genug wäre. — In ähnlicher Weise lassen sich auch die für andere Einzelabweichungen angegebenen Methoden auf kleine Gruppen ausdehnen.

In anderen Fällen dagegen sind besondere Methoden für Gruppenretentionen angezeigt. Als Beispiel sei die Retention der unteren Front angeführt: Haben die beiden

Canini zu nahe aneinander gestanden, so daß die Schneidezähne in zu starkem Bogen (oder übereinandergeschoben) angeordnet waren (Abb. 2647), erhalten sie nach erfolgter Regulierung Bänder, die durch einen lingualen Bügel verbunden werden. Labial bekommen diese Bänder nach distal offene, flache Häkchen, zwischen denen eine Seidenligatur oder ein Gummiring gespannt werden kann. Zur Anlegung dieser Retention ist es erforderlich, daß die Canini ausreichenden transversalen Abstand haben

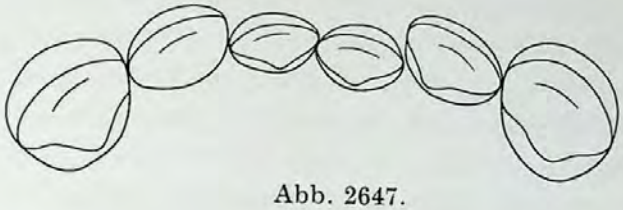

Abb. 2647.

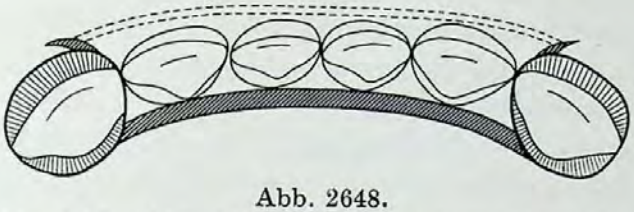

Abb. 2648.

Abb. 2649.

Abb. 2650.

Abb. 2647—2650. Retention der unteren Frontzahndehnung. Abb. 2647 Engstand der unteren Frontzähne mit Drehungen usw. läßt sich nach Herstellung des Eckzahnabstands nach Abb. 2648 retinieren, wobei kleine Abweichungen der Schneidezähne durch den labialen Gummi ausgeglichen werden; Abb. 2649 lingualer Bügel und labialer Gummi in gleicher Höhe — keine Kippung; Abb. 2650 durch verschiedene Lage in axialer Richtung können Kippungen bzw. Aufrichtungen bewirkt werden.

(von den mesialen Kontaktpunkten gemessen die Summe der Schneidezahnbreiten) und richtig gedreht sind. Nicht erforderlich ist es, daß die vier Schneidezähne ganz korrekt stehen. Der labiale Gummiring drückt sie nämlich an den lingualen Bügel und wenn dieser richtig geformt ist, wird die Stellung korrekt (Abb. 2648). Er soll eine ganz schwache Wölbung haben, die man bei der Konstruktion des unteren Frontabschnitts nach Körbitz findet; für die praktische Ausführung empfiehlt dieser, den

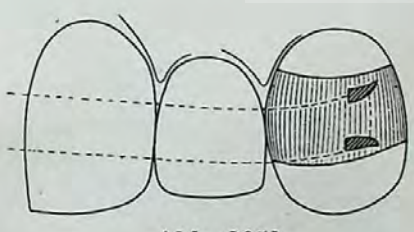

Abb. 2651.

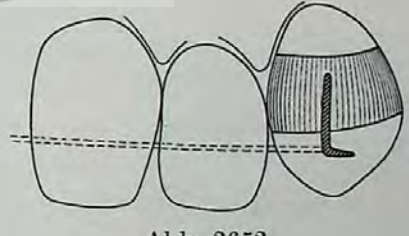

Abb. 2652.

Abb. 2651 u. 2562. Lagerung des Gummiringes zur Retention nach Abb. 2647—2650 in besonderen Fällen. Abb. 2651 Doppelhaken am Eckzahnband bewirkt Lage des Gummis ober- und unterhalb der größten Zahnwölbungen; Abb. 2652 verlängerter Haken bewirkt Lage unterhalb der größten Wölbung, führt gegebenenfalls zu Verkürzung und Aufrichtung der Schneidezähne.

Draht über eine entsprechend große Flasche zu biegen. Zu beachten ist die gegenseitige Lage von Bügel und labialer Ligatur: Liegen beide in gleicher Höhe — zweckmäßig unmittelbar über den Papillen — (Abb. 2649), erfolgt außer dem Druck gegen den Bügel keine Nebenwirkung, liegt aber der Bügel mehr cervical, die Ligatur okklusal, werden die Zähne verkürzt und etwas lingual gekippt, was oft erwünscht sein kann (Abb. 2650). Da diese Nebenwirkung an den mittleren Incisiven stärker ist, als an den seitlichen, muß der Bügel etwas stärker gewölbt und in der Mitte eine Spur höher gelagert sein.

Sinngemäß kann diese Konstruktion auch für die Aufrechterhaltung einer oberen Frontbreite nach Dehnung verwandt werden. Der Bügel ist dann nach dem Verlauf der unteren Schneidekanten zu biegen und muß so gelegt werden, daß er den Biß nicht sperrt. Besonders ist darauf zu achten, daß die unteren Eckzähne nicht gegen die Lotstellen beißen. Beim Anbringen der Eckzahnhaken ist daran zu denken, daß auf den stark gewölbten Labialflächen die Ligatur leicht rutscht; sie drückt dann entweder auf die Papillen oder gleitet ab. Mittel dagegen sind — je nach der Lage des Falles — das Anbringen von zwei Dornen, so daß die Ligatur ober- und unterhalb der größten Wölbung liegen kann (Abb. 2651) oder ein Winkelhaken, der sie nahe der Schneidekante verlaufen läßt (Abb. 2652); dieser besonders bei kurzen Eckzähnen. Endlich kann man gegebenfalls die Verbindung zwischen den Eckzähnen labial legen, wobei natürlich die transversale Ligatur entfällt.

Abb. 2653. Zerlegbarer Apparat zur Retention der Dehnung. (Aus Körbitz.)

Die Retentionsapparate für ganze Zahnbogen, die nach vollständigen Behandlungen erforderlich sind, setzen sich aus den bereits geschilderten Einzel- und Gruppenretentionen zusammen. Für die meisten Fälle ist das Haupterfordernis die Aufrechterhaltung der Bogenbreite, der erfolgten Dehnung, so daß ein typischer Retentionsapparat, der in einem hohen Prozentsatz der Fälle Verwendung findet, sich aus dem in Abb. 2647—2650 gezeigten entwickelt: Die Eckzahnbänder erhalten auf der palatinalen Seite nach distal offene Röhrchen, in die an den Molarenbändern, bzw. deren Spindeln, angelötete Drähte genau hineinpassen (Abb. 2653). Eine direkte Verbindung der Molaren durch einen transversalen Bügel, die im Unterkiefer ohnehin unmöglich ist, erübrigt sich auch im Oberkiefer fast immer, da die Dehnung der Molarengegend geringer zu sein pflegt, als die der vorderen Partie, überdies meist schon im Anfang der Behandlung erfolgt und daher genügend gesichert ist.



Abb. 2654. Intermaxilläre Retention des nach mesial verschobenen Unterkiefers. (Umzeichnung nach Dewey aus Knoche.)

Hat eine Mesialverschiebung des Unterkiefers stattgefunden, läßt sich der Apparat leicht zur Retention dieser Bewegung ergänzen: Das obere Eckzahnband und das untere Molarenband erhalten möglichst nahe dem okklusalen Rand Häkchen (Abb. 2654), zwischen denen ein intermaxillärer Gummiring gespannt wird (selbstverständlich auf beiden Seiten, außer nach einseitiger Bißverschiebung). Die Häkchen sollen möglichst okklusal liegen, um den Gummizug horizontal wirken zu lassen (sonst Gefahr der Verlängerung!); erforderlichenfalls wählt man am Eckzahn den Winkelhaken. Das Molarenhäkchen soll möglichst weit mesial sitzen, damit der Gummizug auch der Tendenz zur Mesialkippung des Molaren entgegenwirkt, die fast immer vorhanden ist. Die intermaxillären Gummiringe werden anfänglich noch ständig, später nur nachts und dann in immer größeren Zwischenräumen getragen; bei Anzeichen von Zurücksinken des Unterkiefers werden sie sogleich wieder ständig getragen. Unterstützt wird ihre Wirkung durch geeignete Kiefergymnastik (s. Übungstherapie).

Nach erfolgter Distalverschiebung des Unterkiefers und nach Einregulierung der Mittellinie (z. B. bei einseitigen Bißverschiebungen) wird die Anbringung des Gummizuges sinngemäß modifiziert: im ersten Fall durch Umkehrung (vom unteren Eckzahn zum oberen Molaren); im zweiten dadurch, daß ein weiterer Gummizug vom oberen zum unteren Eckzahn schräg in der erforderlichen Richtung nachts getragen wird. — Auch zur Retention einzelner stark verlängerter Zähne wird der intermaxilläre Zug gelegentlich mit Vorteil verwendet, wenn eine der in Abb. 2638—2649 gezeigten Anordnungen nicht angezeigt erscheint. Es bleibt dann einfach der zur Regulierung verwendete Apparat (z. B. Abb. 2655) liegen und der Gummizug wird allmählich verringert. Es muß aber stets an die Wirkung auf die Ankerzähne gedacht werden, deshalb der Zug auf möglichst viele verteilt und gelegentlich mit der Verankerung gewechselt werden. Zur Retention des behandelten offenen Bisses genügt in der Regel der intermaxilläre Zug allein nicht; man läßt besser den Behandlungsapparat liegen.

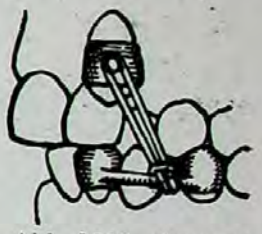

Abb. 2655. Apparat zur Herabziehung des Eckzahns mit intermaxillärer Ligatur. (Aus Kranz-Barthelmae.)

Für die Retention der Bißverschiebung sind — vor allem von Angle — Kombinationen von Molarenspornen empfohlen worden (Abb. 2656 u. 2627). Ihre Anwendung ist im allgemeinen verlassen, weil sie, wie leicht einzusehen, zu Kippungen der Molaren führen und außerdem ihre Wirkung unsicher ist. Als Ergänzung des intermaxillären Zuges können sie gelegentlich verwendet werden, z. B. wenn die Befolgung der Anordnungen für diesen unverläßlich erscheint.

Von den abnehmbaren Retentionsapparaten sei der von Andresen angegebene erwähnt, der besonders nach Behandlung von unteren Distalverschiebungen sehr vorteilhaft als letzter Retentionsapparat verwendet werden kann, wenn, wie recht häufig, die Patienten auf Entfernung der „Maschine" drängen: Auf einem Gipsabdruck wird im Oberkiefer eine dem Gaumen bedeckende und den Lingualflächen der Zähne bis nahe an die Kaufläche anliegende Wachsplatte modelliert, in die zwei bzw. vier die Schneidezähne von okklusal übergreifende Häkchen eingeschmolzen werden. Den

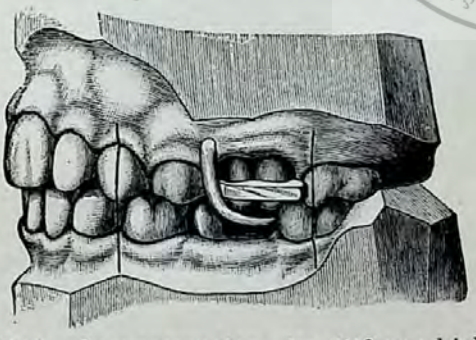

Abb. 2656. Spornretention der Bißverschiebung. (Aus Angle.)

Abb. 2657. Spornretention der Bißverschiebung. (Aus Angle.)

Zähnen des Unterkiefers wird ebenfalls von lingual eine Wachsplatte angepaßt, die aber die Weichteile freiläßt. Die Modelle werden in Okklusion gesetzt, die Wachsteile miteinander verschmolzen und eine Kautschukplatte nach dem Wachsmodell hergestellt. Sie retiniert die Breite, die mesio-distalen Beziehungen und die Okklusionshöhe mit Sicherheit (Abb. 2658 u. 2659). Erscheinen die Häkchen nicht stark genug, um auch die Abflachung der Front festzuhalten, kann man statt dessen jederseits zwischen Eckzahn und seitlichem Schneidezahn okklusal einen Draht von lingual her durchgehen lassen, der den Schneidezähnen in Papillenhöhe anliegt. (Abb. 2660).

Wieweit der Retentionsapparat für die ganze Zahnreihe durch Einzel- oder Gruppenretentionen ergänzt werden muß, lehrt in jedem einzelnen Fall der Vergleich des ersten und des letzten Modells.

Retentionsapparate, die die Zähne vollkommen starr fixieren, wie etwa fortlaufend gestanzte Kappen, sind veraltet, weil sie den heutigen Anforderungen auf Einfluß der Funktion zur feineren Einstellung nicht mehr entsprechen. Auch die von Herbst empfohlenen, sehr massiven Apparate (Bißlenker, Okklusions- und Retentionsscharnier), haben sich weniger eingeführt. Abb. 2661 zeigt das Retentionsscharnier in situ; die Beschränkung der seitlichen Beweglichkeit, die übermäßige Belastung der Ankerzähne und die Belästigung des Patienten durch den Apparat sind die Haupteinwendungen, die gegen ihn erhoben werden.

Abb. 2658.

Über die Retentionsdauer lassen sich absolute Angaben nicht machen. Im allgemeinen ist sie umgekehrt proportional der Regulierungsdauer: hat man rasch, mit starken Kräften reguliert und dadurch mehr Verbiegungen als Umformungen der inneren Knochenstruktur hervorgerufen, muß man länger retinieren, als wenn man langsam,

Abb. 2659.

Abb. 2660.

Abb. 2658—2660. Abnehmbarer Apparat zur Retention nach Behandlung der Angleschen Klasse IIa — Retrusion des Unterkiefers, Kontraktion des Oberkiefers, Protrusion der oberen Schneidezähne —. Abb. 2658 der Apparat im ganzen; Abb. 2659 der Apparat eingesetzt — man beachte den Wulst zur Retention der unteren Zähne. Abb. 2660. Der Apparat modifiziert mit einer Spange statt der Häkchen zur besseren Retention der oberen Frontzähne. (Aus Andresen.)

mit mehr den physiologischen angenäherten Kräften gearbeitet hat. Amerikanische Autoren, die mit den „finger-springs" der Lingualapparate regulieren, sind der Meinung, daß bei richtiger Handhabung (die durch Ausbleiben jeder Kippwirkung bewiesen wird) eine Retention überflüssig sei. Ceteris paribus neigen Verlängerungen von Zähnen mehr zum Zurückgehen als Verkürzungen, Distalverschiebungen mehr als Mesialverschiebungen. Drehungen gehen leicht zurück. Es empfiehlt sich immer, die Retentionsapparate nicht auf einmal zu entfernen, sondern nach und nach, wenn man beobachtet hat, daß die von der Apparatur befreiten Zähne in ihren Stellungen bleiben. Immer aber sind normale Verhältnisse in bezug auf Okklusion, Artikulation, Atmung und sonstige Funktion für ein Dauerergebnis unerläßlich. Hierzu gehört auch

die Unterdrückung etwa bestehender Angewohnheiten wie Fingerlutschen, Lippenbeißen und dergleichen.

Die Technik der Herstellung von Retentionsapparaten unterscheidet sich nicht von der anderer orthodontischer Apparaturen. Nur ist die Wahl von Edelmetallen noch mehr anzuraten: nicht nur wegen der Korrosionsgefahr und des Aussehens der oft lange liegenden Bänder, sondern weil die Drähte starken Druck auszuhalten haben und daher leicht durchgebogen werden, wenn sie durch Lötungen weich geworden sind, was bei unechten Metallen ja unvermeidlich ist, sobald sie hart gelötet werden. Ist die Verwendung von Edelmetallen untunlich, muß man die Drähte stärker dimensionieren und etwaige weich gewordene Stellen ausserdem durch Bearbeiten mit der Streckzange oder vorsichtiges Hämmern wieder zu härten suchen. Gelegentlich kann man Hartlötungen durch Zinnlötungen in folgender Weise ersetzen und dadurch das Weichwerden des Drahtes vermeiden: sollen zwei Drähte aneinandergelötet werden, so führt man sie beide in ein passendes Röhrchen, von ca. 4 mm Länge ein, in dessen Mitte sie sich treffen. In diesem Röhrchen werden sie mit Zinnlot (Tinol) verlötet. Ähnlich kann man ein Röhrchen an ein Band hart anlöten und in dem Röhrchen den Draht mit Zinn fixieren. Sicherer bleibt aber immer die Verwendung der speziellen orthodontischen Edelmetallierungen, die ja nicht verlorengehen, sondern nur Umschmelzungskosten machen, nachdem sie ihren Zweck erfüllt haben. — Die gleichzeitige Verwendung von edlen und unedlen Metallen sowie Zinnlötungen an Edelmetallen führen durch Auftreten elektrolytischer Vorgänge sehr rasch zum Bruch.

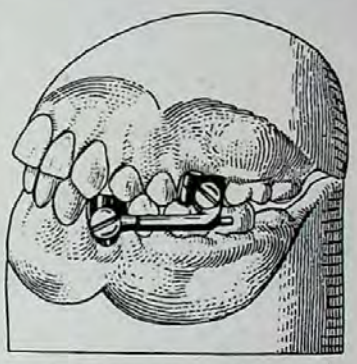

Abb. 2661[1]). Retentionsscharnier für Distalakklusion des Unterkiefers.

Literatur: Andresen, Z. zahnärztl. Orthop. 10, 121. — Angle, Okklusionsanomalien der Zähne, 2. deutsche Aufl., 393f. (Berlin, Meußer 1913). — Dewey, Practical Orthodontia, 4. Aufl., 299f. (St. Louis, Mosby 1921). — Herbst, Mechanik der Kieferorthopädie, 1. Aufl., 198 (München, I. F. Lehmann 1923). — Körbitz, Z. zahnärztl. Orthop. 1911, 335, 336. — Kranz-Barthelmae, Einführung in die Orthodontie, 2. Aufl., 200, 213 (Berlin, Meußer 1927). — Pullen in Johnson: Operative Dentistry, 4. Aufl., 1001f. (Philadelphia, Blakiston 1923). *Knoche.*

Retention. Unter Zahnretention versteht man den Zustand, daß ein oder mehrere Zähne, ohne durchzubrechen, im Kiefer ganz oder teilweise verbleiben.

Wir haben hiervon abzusondern den Zustand des verzögerten Durchbruchs, der sich niemals auf einzelne Zähne, sondern entweder das ganze Gebiß oder ganze Zahngruppen bezieht. Während der verzögerte Durchbruch im allgemeinen auf dem störenden Eintreten von allgemeinen Faktoren, wie Rachitis oder Störungen der inneren Sekretion, z. B. beim Kretinismus, beruht und mechanische Ursachen für das Ausbleiben des Durchbruchs nicht auffindbar sind, liegen der Zahnretention im allgemeinen mechanische Ursachen zugrunde, also Verlegung des Durchbruchsweges. Gelegentlich wird man nicht unterscheiden können, ob Retention oder verzögerter Durchbruch vorliegt, im allgemeinen aber läßt sich die begrifflich scharfe Unterscheidung in der Natur verifizieren.

Wir unterscheiden zwischen Halb- und Ganzretention. Erstere liegt vor, wenn nur ein kleiner Teil der Kronenfläche durchbricht, letztere, wenn die ganze Krone von Zahnfleisch oder Knochen bedeckt bleibt. Retention kommt vor im Milch- und im bleibenden Gebiß. Die Milchzahnretention ist freilich in der Mehrzahl der Fälle

[1]) Aus: Herbst, Mechanik der Kieferorthopädie, 1923.

wohl eine Verlagerung schon durchgebrochener Zähne in die Tiefe, die dadurch zustande kommt, daß der Sechsjahrmolar sich mesial vorwärts schiebt und der zweite Milchmolar durch Verwandlung des Schubes an seinen schrägen Seitenflächen in einen abwärts gerichteten Druck gleichsam auf orthodontischem Wege in die Tiefe versenkt wird.

Doch scheint auch, wie aus der Arbeit Weißblatt hervorgeht, echte Milchzahnretention vorzukommen.

Die Ursachen der echten Zahnretention hat Luniatscheck schon im Jahre 1906 übersichtlich zusammengestellt. Sie sind:

I. Primäre Verlagerung von Zahnkeimen.

1. Zu große Entfernung vom Durchbruchsort.
2. Falsche, meist quere Richtung des Zahnkeimes.

Abb. 2662. Kretinen (Geschwister) 10 Jahre

Abb. 2663. 19 Jahre

Abb. 2664. Normalkiefer eines Erwachsenen

Abb. 2662—2664. Kiefer zweier Kretinen (Geschwister) im Vergleich zu einem Normalkiefer. Bei der Jüngeren (10 Jahre) ist das Milchgebiß noch vollkommen erhalten; bei der 19jährigen besteht folgende Gebißformel: $\frac{6\ V\ IV\ III\ .\ 1/1\ II\ III\ IV\ V\ 6}{6\ .\ 4\ .\ 2\ 1/1\ II\ .\ 4\ .\ 6}$.

II. Behinderung des Zahndurchbruchs.

1. Verbildung des Zahnkeimes durch Zwillingsbildung, Überzahl von Zähnen, abnorme Größe, Verbiegung der Wurzel usw.
2. Störung während der Zahnbildungsperiode.

a) Verletzung des Zahnfollikels und seine Verdrängung durch Traumen.
b) Konstitutionelle Erkrankung, Rachitis, Lues.
c) Entzündung des Zahnfollikels.
d) Umwandlung des Follikels in eine Cyste.

3. Verdrängung der Zahnanlage durch Geschwülste.

III. Heredität.

IV. Verwachsung von Zahn mit Kieferknochen.

Wir werden einige dieser Ursachen zweckmäßig unter verzögertem Durchbruch abzuhandeln haben, so II 2b, doch ist sonst seiner Aufstellung kaum etwas hinzuzufügen.

Der Häufigkeit nach geordnet werden von der Retention befallen die Eckzähne, die Prämolaren, die Weisheitszähne, sodann die übrigen Zahnsorten. Die retinierten Zähne können ausgebildet sein und normale Form aufweisen, sie können aber auch mißgebildet sein, und vielfach ist die Mißbildung zugleich die Ursache für die Retention selbst. Nicht allzu selten betrifft die Retention auch überzählige Zähne selbst, wie diese auch wieder durch Einengung des Platzes der Anlaß sein können, daß die normalen Zähne retiniert bleiben.

Abb. 2665. Halbretention eines Milchmolaren. Dieser dürfte durch den Schub des $\overline{|6}$ in die Tiefe versenkt worden sein.

Da es einheitliche Ursachen für die Retention, wie dies aus der obigen Aufstellung erhellt, nicht gibt, müssen die Ursachen der Retention nun im einzelnen bei den verschiedenen Zahngattungen verfolgt werden.

Abb. 2666. Halbretention eines $\underline{|V}$ im Modell. Die Krone des V ist intakt.

Eckzähne. Betroffen werden fast nur die oberen Eckzähne, die Retention der unteren ist eine Seltenheit. Ihr Keim liegt weit oberhalb des Alveolarfortsatzes, der Weg, den er bis zum Durchbruch zurückzulegen hat, ist ein verwickelter und kann durch mannigfache Umstände verlegt werden. Der Durchbruch der Eckzähne wird überhaupt erst ermöglicht durch die im Milchgebiß zwischen den Frontzähnen sich entwickelnde Lückenbildung. Diese tritt auf zwischen 3 und 2, während distal vom Milcheckzahn eine Lückenbildung normalerweise nicht auftritt. Die mesiale Lücke wird in Anspruch genommen von dem bleibenden seitlichen Schneidezahn, der bleibende Eckzahn, der breiter ist als sein Vorgänger im Milchgebiß, aber muß auf die Lückereflektieren, die dann entsteht, wenn der erste Prämolar durchgebrochen ist, denndieser ist schmäler als der erste Milchmolar.

Abb. 2667.

Abb. 2668.

Abb. 2667 u. 2668. Retinierte überzählige Zapfenzähne zwischen den $\underline{1|}$ $\underline{|1}$. Bei Abb. 2668 hat sich eine Cyste um den Zapfenzahn gebildet, die den Verlust von $\underline{|1}$ zur Folge gehabt hat.

Abb. 2669.
Retinierter Zahn im Unterkiefer.

Eine Retention kann demnach dadurch eintreten, daß vorzeitig der Milcheckzahn oder der erste Milchmolar entfernt wird. Im ersteren Fall nimmt der seitliche Schneidezahn sofort den Platz des Milcheckzahnes für sich in Anspruch, und eine Lückenbildung

zwischen 3 und 2 tritt überhaupt nicht auf. Vorzeitiger Verlust des 4 aber führt zu einer Verkleinerung seines Platzes. Zwar bricht der Prämolar noch normal durch, die Lückenbildung für den 3 aber fehlt, und dieser bricht hochlabial halbretiniert durch; in besonders ungünstigen Fällen kann er ganz retiniert werden.

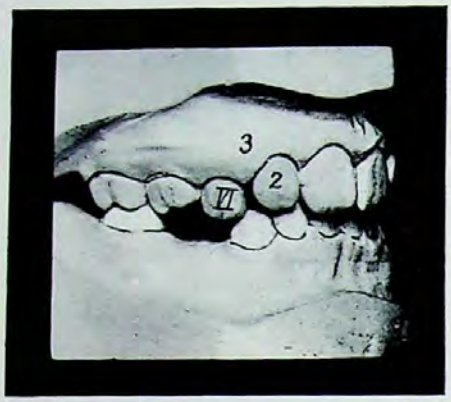

Abb. 2670. Hochlabialer Durchbruch des Eckzahnes durch vorzeitige Entfernung des Milcheckzahnes und Inanspruchnahme seiner Lücke durch den seitlichen Schneidezahn.

Abb. 2671. Hochlabialer Durchbruch durch vorzeitige Entfernung des 1. Milchmolaren und mesialem Durchbruch des $\underline{|4}$.

Abb. 2672.

Abb. 2673.

Abb. 2674.

Abb. 2675.

Abb. 2676.

Abb. 2672—2676. Eckzahnretention im Oberkiefer. Abb. 2672, 2674 u. 2676 mit Resorption und Ausstoßung des Milcheckzahnes. Abb. 2673 u. 2675 Milcheckzahn teilweise resorbiert aber noch fest im Knochen. Resorption des Milcheckzahnes findet auch statt, ohne unmittelbare Nachbarlage des retinierten bleibenden Zahnes.

Doch sind das Momente, welche die eigentliche Eckzahnretention, wie sie aus den Röntgenbildern hervorgehen, nicht verschulden. Diese müssen wir wohl auf eine primäre Keimverlagerung beziehen, für die selten mechanische Momente angeführt werden können. Der Zahn stellt sich mit seiner Achse quer und hat nun gar keine

Möglichkeit mehr, durch Wachstum in seiner Längsrichtung an seinen ihm zukommenden Platz zu gelangen. Er kann entweder ganz palatinal oder ganz labial von den Milchzähnen liegen, oder er kann sich zwischen ihnen durchschieben und mit seiner Wurzel palatinal mit seiner Krone labial liegen, wie auch umgekehrt. Bei rein palatinaler Lage kann er weit nach hinten bis in die Gegend der 2 Prämolaren verirrt sein.

Der Milchzahn kann als persistierender Zahn im Alveolarfortsatz feststehen bleiben, doch kann er auch nach Wurzelresorption ausfallen, ohne daß durch die Nachbarschaft des 3 ein Anlaß zur Resorption vorzuliegen scheint.

Abb. 2677. Retinierter Eckzahn im Oberkiefer in Prämolarengegend.

Abb. 2678.

Abb. 2679.

Abb. 2678 u. 2679. Eckzahnretention und Resorption des Milcheckzahnes.

Daß primäre Keimverlagerungen eine Retention durch abwegige Durchbruchsrichtung herbeiführen können, wird durch den Umstand wahrscheinlich, daß die Retention beiderseitig vorkommt.

Die Pathologie der Retention der Prämolaren bietet weniger Interesse, da diese wohl stets durch Raummangel infolge Lückenschluß nach vorzeitigem Verlust des 4 oder 5 herbeigeführt wird.

Die Retention der Weisheitszähne rührt ein ganzes Bündel von Fragen auf, die jedoch an anderen Stellen des Handwörterbuches ihre Beantwortung finden.

Abb. 2680.

Abb. 2681.

Abb. 2680 u. 2681. Beiderseitige Eckzahnretention im Oberkiefer.

Abb. 2682. Beiderseitige Retention des $\frac{4|4}{}$ im Oberkiefer.

Die eigentliche Ursache haben wir in einer phylogenetischen Rückbildung des Unterkiefers zu sehen. Während hinter jedem anderen Zahne die Schleimhaut sich horizontal weiter fortsetzt, steigt sie hinter den unteren Weisheitszähnen senkrecht in die Höhe, weil hier die vordere Kante des aufsteigenden Astes sich bei den rückgebildeten Europäerkiefern bis in die Region des Weisheitszahnes vorzuschieben pflegt. Der Zahn kann demnach bedeckt sein entweder nur von Schleimhaut oder auch noch von Knochen. Zu beachten ist, daß jeder Weisheitszahn sich als Keim im aufsteigenden Ast entwickelte, er also nur dadurch überhaupt zum Durchbruch gelangen kann,

daß der aufsteigende Ast sich, soweit er den Keim des Weisheitszahnes bedeckt, zurückbildet. Ob individuelle funktionelle Verhältnisse hierfür maßgebend sind oder vielmehr, was wahrscheinlicher ist, phylogenetische, ist vorläufig gänzlich ungewiß.

Während seiner Entwicklung hat der Weisheitszahn eine ausgesprochen schräg vorwärts geneigte Stellung. Da die retinierten Weisheitszähne zum Teil diese Stellung beibehalten, werden wir die Ursache für diese Retentionen in dem Ausbleiben der Aufrichtung des Zahnkeimes zu suchen haben. Daß hier eine allgemeine Wachstumshemmung vorliegt, geht daraus hervor, daß meist die schräg vorwärtsgerichtete Stellung des Weisheitszahnes kombiniert ist mit einer Bedeckung durch Knochen, also ausbleibender Knochenrückbildung des aufsteigenden Astes.

Abb. 2683. Schleimhautretention des unteren Weisheitszahnes. Schleimhaut steigt hinter unteren Weisheitszahn senkrecht in die Höhe.

Wir können demnach folgende auf Hemmung beruhende Retentionsarten unterscheiden. Schleimhautretention beruht darauf, daß die Schleimhaut sich über dem Zahn nicht zurückziehen kann. Knochenretention beruht darauf, daß der aufsteigende Ast sich nicht zurückgebildet hat und den Zahn mit Knochen bedeckt. Aufrichtungsretention beruht darauf, daß der Weisheitszahn sich nicht aufgerichtet hat.

Vielfach finden sich mehrere dieser Retentionsarten kombiniert.

Ist die Krone des Weisheitszahnes schräg vorwärtsgerichtet, so stemmt sie sich bei ihrem Durchbruch gegen den 7 an und findet hier oft ein absolutes Hindernis für ihre Vorwärtsbewegung. Vielfach gleitet der Weisheitszahn aber an schrägen Flächen des 7 ab und stellt sich quer entweder nach innen oder außen, Lageveränderungen, die für die chirurgische Behandlung der Retention von der größten Bedeutung sind, der Erklärung im allgemeinen jedoch keine Schwierigkeiten bieten. Der gehemmte Wachstumstrieb äußert sich in einer Krümmung der Wurzeln, die meist der

Abb. 2684.

Abb. 2685.

Abb. 2684 u. 2685. Beim Europäerkiefer steht der Weisheitszahn im Schatten des aufsteigenden Astes, beim Negerkiefer steht er frei.

natürlichen Anlage entsprechend nach distal wachsen, nachdem ihre Tendenz zum Längenwachstum an den Gebilden des Mandibularkanals einen Widerstand gefunden hat. Diese Wurzelkrümmungen sind ebenfalls chirurgisch bedeutungsvoll, pathologisch jedoch ohne Interesse. Sie kommen übrigens bei sämtlichen retinierten Zähnen vor.

Die Retention der übrigen Molaren, die recht selten ist, ist bisher kaum aufgeklärt. Es dürfte sich, da Hindernisse für den Durchbruch in Form von Milchzahn-

wurzeln oder Einengung der Durchbruchslücke nicht in Betracht kommen, wohl stets um nicht näher zu erklärende primäre Keimverlagerung handeln.

In seltenen Fällen findet man Schneidezähne und untere Eckzähne retiniert. Eine individuelle Erklärung zu finden, ist vielfach unmöglich, wenn nicht offensichtliche Ursachen, wie Verbildung oder Wurzelkrümmung, etwa durch traumatische Keimschädigung oder Zwillingsbildung den Zusammenhang offenbaren.

Abb. 2686. Weisheitszahn entwickelt sich im aufsteigenden Ast und in ausgesprochen schräger Lage. Beachte auch Resorption des ⌈V ohne angelegten Prämolaren!

Überzählige Zähne finden sich begreiflicherweise oft retiniert, ebenso wie sie häufig die Ursache für die Retention normaler Zähne abgeben. Einige instruktive Fälle bilde ich ab. (Abb. 2667).

Einiger seltener Ursachen der Retention sei hier noch gedacht. Es sind Verwachsung zwischen Knochen und Zahn, doch steht dahin, was als Primäres anzuschuldigen ist. Daß Geschwülste die Ursache für das Durchbruchshindernis abgeben können, ist selbstverständlich. Ein instruktives Beispiel findet man im Abschnitt Elephantiasis gingivae.

Klinik der Retention. Die Retention an und für sich braucht keinerlei krankhafte Erscheinungen zu bieten. Im Grunde handelt es sich doch nur darum, daß ein Zahn länger als normal im Kiefer verbleibt und ebensowenig wie der normale Zahn vor seinem Durchbruch Krankheitserscheinungen auslöst, ebensowenig tut dies der retinierte. Ihn als Fremdkörper zu werten, der vom Körper eliminiert wird, wäre abwegig. Es müssen jeweils besondere Umstände eintreten, welche die Umwandlung vom physiologischen Produkt in ein krankhafte Reaktionen Auslösendes bewirken.

Abb. 2687. Retention des Weisheitszahnes durch ausbleibende Aufrichtung.

Diese sind leicht zu durchschauen, wenn der retinierte Zahn vereitert, präziser ausgedrückt, wenn sich in seiner Umgebung eine Eiterung abspielt. Die Infektion kann auf verschiedenen Wegen an ihn herantreten. Der häufigste ist die Fortleitung

Abb. 2688.

Abb. 2689.

Abb. 2690.

Abb. 2688—2690. Retention des Weisheitszahnes. Abb. 2688 Schleimhautretention. Abb. 2689 Knochenretention. Abb. 2690 Aufrichtungsretention.

von einem Granulom eines Nachbarzahnes, beim Weisheitszahn die Infektion von der Zahnfleischtasche, die sich über seiner Kaufläche befindet; bei älteren Personen kann nach der Rückbildung des Alveolarfortsatzes der retinierte Zahn so dicht unter die

Oberfläche der Schleimhaut treten, daß die Schleimhaut durch den Druck zwischen zwei harten Körpern verletzt wird und einer Infektion Durchlaß gewährt. Die lockere Verbindung zwischen dem vereinigten Schmelzepithel und seiner bindewebigen Umgebung scheint der Eiterung wenig Widerstand zu bieten. Von einem Hohlraum, der die Krone des retinierten Zahnes umgibt, zu welcher Annahme das Röntgenbild vielleicht verführen könnte, dürfte allerdings anfangs keine Rede sein, doch dürfte die Verbindung eine so lose sein, daß die pericoronale Eiterung sehr schnell einen

Abb. 2691.

Abb. 2692.

Abb. 2693. Retinierter oberer Schneidezahn.

Abb. 2691 u. 2692. Retention des Weisheitszahnes. Abb. 2691 Durchbruchshindernis im ausladenden Höcker des $\lceil 7$. Abb. 2692 Transversallagerung des $\lceil 8$.

solchen Hohlraum erzeugt, in dem die Krone des retinierten Zahnes nunmehr als infizierter Fremdkörper liegt und weitere Eiterungen unterhält. Diese Eiterungen können, je nach der Weichteilbedeckung des Kiefers, verschiedenen Charakter annehmen. Im Frontzahngebiet wird meist nach anfänglichem subperiostalen Absceß die harmlose Zahnfleischfistel auf den Fremdkörper deuten; im Gebiet der Weisheitszähne aber können sich alle die Komplikationen abspielen, die im Abschnitt perimaxilläre Phlegmonen beschrieben sind.

Abb. 2694.



Abb. 2695.

Abb. 2694 u. 2695. Follikulare Zahncyste um retinierte Zähne.
Abb. 2694. Eckzahn mit Follikularcyste. Abb. 2695. 2. Prämolar unten mit Follikularcyste.

Da ohne Röntgenaufnahmen die Ursachen der mit der Eiterung verbundenen Schmerzen nicht zu erkennen sind, sind diese Entzündungen häufiger Anlaß für Fehldiagnosen, so der Annahme einer Trigeminusneuralgie, was verhängnisvolle therapeutische Mißgriffe zeitigen kann.

Eine häufige Erscheinung ist die Entwicklung von follikulären Cysten aus dem Schmelzorgan des retinierten Zahnes. Es ist gelegentlich sehr schwer zu entscheiden, was als Primäres anzusehen ist, die cystische Entartung oder die Retention. Es dürfte wohl beides vorkommen, wenn auch die Annahme, daß nach völlig abgeschlossener

Zahnentwicklung das Schmelzorgan noch eine Cyste zu formieren imstande ist, Schwierigkeiten birgt. Der Cystenhohlraum der follikularen Cyste dürfte nämlich wohl von der Schmelzpulpa seinen Ausgang nehmen und das Cystenepithel identisch sein mit dem äußeren Schmelzepithel. Es müßte also die entscheidende Umwandlung des Schmelzorganes in eine Cyste zu einer Zeit eingetreten sein, als sich die Vereinigung von äußerem und innerem Schmelzepithel zum vereinigten Schmelzepithel noch nicht vollzogen hat. Bei solch früher Entstehung der Cyste ist die Annahme berechtigt, daß die Cystenbildung den primären Anlaß zur Retention darstellt.

Abb. 2696. Unterer Eckzahn mit Follikularcyste.

Ebensowenig eindeutig erklärt wie die Cystenbildung bei retinierten Zähnen sind die resorptiven Vorgänge, welche sie auslösen. Wenn sich eine Infektion des retinierten Zahnes bemächtigt hat, geht das Eindringen des Granulationsgewebes in die Hartgebilde des Zahnes mit den Erfahrungen konform, die wir in ähnlichen gelagerten Fällen von Resorption abgestorbener Knochenpartien im entzündeten Bindegewebe besitzen. Den Schmelz werden wir als leblos zu betrachten haben, und die Resorption geht immer vom Schmelz oder der Schmelzdentingrenze aus, zieht sich dann allerdings auch in das Innere des Dentinkörpers hinein, der bei retinierten Zähnen, da die Pulpa stets lebt, ebenfalls stets belebt ist. Wir werden uns hier der Gottliebschen Hypothesen von der verringerten Vitalität der Gewebe infolge der Verkalkung erinnern, ohne freilich damit erklären zu können, wieso die Resorption eine Strecke weit in das Dentin eindringt, um plötzlich die Zerstörung einzustellen und die gegrabenen Gänge wieder durch Knochenzement auszufüllen. Daß die Qualität des Dentins hier eine entscheidende Änderung erfahren haben sollte, ist ebensowenig wahrscheinlich, wie die Annahme, daß das Bindegewebe seine aggressiven Eigenschaften plötzlich, ohne daß eine lokale Ursache erkennbar wäre, zugunsten des Aufbaues geändert haben sollte.

Abb. 2697. Resorptionserscheinungen an einem retinierten Eckzahn. In der Pulpa (rechts) 2 concentrische geschichtete Dentikel. Von links Resorptionsbucht bis zur äußersten Pulpadecke vordringend. Von links her schiebt sich dem Granulationsgewebe Knochen nach.

Die Resorption kann sich, wie schon gesagt, tief in den Zahn hinein erstrecken, die Pulpa eröffnen, wenn sie auch oft vor der innersten Dentinlage stehenbleibt

welche der Resorption, die gleiche Erscheinung ist bei der Resorption von Wurzelspitzen erkennbar, einen besonders starken Widerstand entgegenzusetzen scheint. Die Resorption wirkt als starker Reiz. Das Dentin wird transparent, und im Innern der Pulpa bilden sich Dentikel, die wir im allgemeinen als Reaktion auf äußere Reize aufzufassen gewohnt sind.

Oft jedoch auch werden retinierte Zähne resorbiert, ohne daß eine Infektion den äußeren Anlaß hierfür ergibt. Da die Theorie, daß hier der retinierte Zahn einen Fremdkörperreiz darstellt, nichtssagend ist, weil sie das zu Erklärende als Erklärungsgrund benutzt, wir jedoch keine andere Erklärung kennen, muß die Beantwortung der Frage nach der Ursache der Resorption vorläufig als ungeklärt zurückgestellt werden.

Der resorptiven Periode pflegt oft eine Periode des Anbaues zu folgen, und merkwürdigerweise kann das neugebildete Knochenzement wieder der Resorption anheimfallen. Die tieferen Lagen dieses Knochens, die eigentlich von jeder Ernährung abgeschnitten sind, führen wohl stets nicht mehr lebende Knochenzellen, eine ähnliche Erscheinung, wie wir sie bei dickeren Zementlagen kennen. Das Bild, das ein in Resorption befindlicher retinierter Zahn bietet, ist deshalb ein höchst eigenartiges, stets interessantes. Man kann an ihm sämtliche Stufen der Resorption von Knochen und Dentin zugleich mit den Phasen des Anbaues studieren.

Abb. 2698. Retinierter Zahn führt zu Resorption.

Unter den klinischen Symptomen, welche die Aufmerksamkeit des Zahnarztes auf den retinierten Zahn hinlenken, seien als harmloserer und leicht verständlicher Folgen gedacht der Schmerzen, welche der Druck einer Prothese im Zahnfleisch erzeugt, wenn sich unterhalb des Zahnfleisches ein retinierter Zahn befindet.

Der Wachstumsdruck des retinierten Zahnes kann zu Verdrängung von Nachbarzähnen führen und auch deren Lockerung bedingen. Wenn sich der retinierte Zahn gegen Wurzeln stemmt, so können diese der Resorption unterliegen. Wohlgemerkt muß natürlich zwischen beiden Zähnen noch eine Schicht Bindegewebe liegen, weil der Druck eines harten Körpers wohl eine Abnutzung, niemals jedoch eine Resorption hervorrufen kann, die nur vom lebenden Gewebe ihren Ausgang nimmt.

Die bedeutungsvollsten Erscheinungen retinierter Zähne sind neuralgieforme Schmerzen, zu denen sie Anlaß geben. Da wir unter einer echten Neuralgie einen Zustand verstehen, der nicht durch zum mindesten erkennbare äußere Momente veranlaßt wird, werden wir hier nicht von echten Neuralgien sprechen können. Die Erscheinungen können aber durchaus, was Intensität und Art der Schmerzen, vor allem das periodische Auftreten, endlich Häufigkeit der Anfälle betrifft, denen der Neuralgie gleichen. Wieder entzieht es sich unserer Kenntnis, was den Anlaß zu diesen Schmerzen darstellt. Wenn freilich sich Entzündungen in der Umgebung des retinierten Zahnes abspielen, ist die Erklärung eine ungezwungene, was aber bei einem reaktionslos im Kiefer liegenden Zahne Schmerzursache darstellen soll, ist ungewiß. Daß der Druck, den ein solcher Zahn auszuüben imstande ist, hier gelegentlich herangezogen werden kann, erklärt nur wenige Fälle; denn vielfach handelt es sich um Zähne, bei denen sich zurzeit des Auftretens der Schmerzen keinerlei Änderungen in der Umgebung vollzogen haben.

Therapie. Die Retention als solche erfordert keine Therapie, soweit sie nicht zu Erscheinungen führt, die eine Abhilfe erheischen. Drei Methoden kommen in Betracht: die Entfernung, die Regulierung, die Transplantation.

Die Entfernung erfolgt durch chirurgischen Eingriff und ist unter Extraktion beschrieben. Wenn durch Röntgenbilder die in mehrfachen Ebenen aufgenommen werden müssen, die Lage des retinierten Zahnes vor Inangriffnahme der Operation geklärt ist, bereitet die Entfernung meist keine großen Schwierigkeiten. Nur die Entfernung der Weisheitszähne, die in Amerika fast zu einer Spezialisierung geführt hat, erfordert ein hohes Maß von Kenntnissen und operativer Gewandtheit.

Ob eine Einregulierung des retinierten Zahnes in seinen ihm zukommenden Platz zweckmäßig ist, muß von Fall zu Fall entschieden werden. Voraussetzung ist stets, daß genügender Platz für den Zahn vorhanden ist oder geschaffen werden kann, eine Frage, die zu entscheiden die Orthodontie berufen ist. Die Regulierung des Zahnes selbst erfolgt durch Zug einer Feder oder eines Gummibändchens an einem in der Krone festzementierten Haken. Der Zahn wird freigelegt, die Krone von allen sie bedeckenden Knochen befreit, was die Regulierung wesentlich beschleunigt und ein kleines Häkchen in der Krone nach Bohrung eines entsprechend großen Loches befestigt. Mit dem Zuge kann schon einige Tage danach begonnen werden. Die Behandlung hat entsprechend den Regeln der Orthodontie zu erfolgen.

Die Transplantation von Eckzähnen kann vielfach in Frage kommen. Voraussetzung ist wieder vorhandener Platz, der aber auch durch Beschleifung der beiden Nachbarzähne sowohl wie des retinierten Zahnes um 1—2 mm verbreitert werden kann. Weiter ist notwendig, daß die Entfernung des Zahnes ohne Fraktur und die Implantatstelle nicht wesentlich durch Quetschung geschädigt wird. Die Erfolge der Implantation sind im allgemeinen gute.

Literatur: Bauer, Zur Kenntnis der Zementauflagerung am Schmelz retinierter Zähne. Z. Stomat. 1926. — Bertzbach, Seltener Fall eines verlagerten Sechsjahrmolaren. Dtsch. zahnärztl. Wschr. 1929. — Fliege, Retention der zweiten Molaren im Unterkiefer. Dtsch. Mschr. Zahnheilk. 1929. — Glahn, Retinierte Eckzähne und ihre Behandlung. Vjschr. Zahnheilk. 1927. — Kantorowicz, Klinische Zahnheilkunde (Berlin 1 29). — Rohrer, Röntgenol. Untersuchung verlagerter Eckzähne. Dtsch. zahnärztl. Wschr. 1928. — Port-Euler, Lehrbuch der Zahnheilkunde (München 1929). — Weisblatt, Zur Kasuistik der Zahnretention. Dtsch. Mschr. Zahnheilk. 1929.

Kantorowicz

Rhinolalia (ris, rinos [gr.] = die Nase, laleo [gr.] = reden), Näseln. Man unterscheidet eine R. aperta und eine R. clausa. Bei der R. aperta, bei der der für die Phonation vieler Laute erforderliche Verschluß gegenüber der Nasenhöhle nicht hergestellt werden kann (Spaltbildungen, Gaumenperforation, Lähmungen), entweicht die zur Erzeugung der Laute zusammengedrückte Luft in der Mundhöhle zum Teil durch die Nase.

R. clausa, verstopftes Näseln. Bei dieser kann bei den Lauten M, N, NG, bei denen etwas Luft durch die Nase normalerweise entweicht, durch die Verstopfung der Nasengänge diese Luft nicht die Nase passieren. Die Folge ist eine tote, verstopfte Sprache wie beim Zuhalten der Nasenöffnung. Bei der Anfertigung der Obturatoren lag die Schwierigkeit darin, den **Obturator** gerade so dem Gaumen anzupassen, daß weder die R. aperta noch R. clausa auftrat.

Rhodankali (NCSK), Sulfocyankalium. Vermutlich Zerfallsprodukt des Eiweißes, das sich konstant in einigen Ex- und Sekreten, z. B. Speichel und Urin findet. Von einer Reihe Autoren wurde das Rhodankali als zur Kariesfrequenz in Beziehung gebracht und als Immunstoff angesehen. Es hat sich jedoch herausgestellt, daß es weder desinfiziert noch Beziehungen zur Kariesfrequenz besitzt und auch bei Schwangerschaft nicht vermehrt ist. Bei Rauchern ist es stark vermehrt (Näheres s. Speichel).

Richmondkrone, nach dem Namen des Erfinders s. Stiftzähne.

Ringersche Lösung, nach dem Namen des Erfinders. Physiologische, aus verschiedenen Blutsalzen bestehende Lösung, welche in noch höherem Grade auf osmotischen Spannungsdifferenzen beruhende Schädigung der Gewebe vermeidet, als es die gewöhnliche physiologische Kochsalzlösung tut (s. Anästhesie, lokale. Allgemeines).

Robiczekfüllung, nach dem Autor genannte Methode, Amalgam im Zahne dadurch zu befestigen, daß es in eine noch nicht erhärtete Zementfüllung eingeknetet wird. Heute in den Hintergrund getretene, jedoch für ausgedehnte Cavitäten mit schwachen Wänden vortrefflich geeignete Füllmethode, die die Vorteile der Amalgamfüllung mit denen der Zementfüllung verbindet.

Röntgenkunde, zahnärztliche. Inhaltsverzeichnis: **Physik** S. 2494. — **Apparatur** S. 2498, Röntgenröhren S. 2498, Hochspannungsapparate S. 2501, Hochfrequenzapparate S. 2506, Hilfsvorrichtungen S. 2507, Phototechnik S. 2515. — **Projektionslehre** S. 2524, Allgemeine Gesichtspunkte S. 2524, Projektionsverhältnisse und Technik bei intraoralen Aufnahmen S. 2528, Projektionsverhältnisse und Technik bei extraoralen Aufnahmen S. 2533, Stereoskopische Aufnahmen S. 2538. — **Diagnostik** S. 2541. Allgemeine Diagnostik (Normale Anatomie) S. 2541, Spezielle Diagnostik (Pathologie) S. 2548, a) Chirurgie: Chirurgie der Zahnumgebung S. 2548, Chirurgie des Kieferknochens S. 2555. Chirurgie der Geschwülste S. 2561, Kontrolle und Prophylaxe chirurgischer Maßnahmen S. 2564, b) Konservierende Zahnheilkunde S. 2567, c) Prothetik S. 2570, d) Orthodontie S. 2572.

Physik[1]). Die X- oder Röntgenstrahlen sind elektromagnetische Ätherschwingungen; sie unterscheiden sich von den gleichartigen Lichtstrahlen und elektrischen Wellen nur durch ihre viel geringere Wellenlänge. Die größte Länge besitzen die elektrischen Wellen, die zwischen Kilometern bis 1 mm schwanken; ihnen folgen in der Wellenlängenreihe die Wärme- und die Lichtstrahlen (Ultraviolettstrahlen) von ein zehntel bis ein hunderttausendstel Millimetern. Die Röntgenstrahlen beschließen die Reihe mit Wellenlängen vom einhunderttausendstel bis einhundertmillionstel Millimeter und noch weniger, wobei die Wellenlängen der heute gebrauchten Röntgenstrahlen sich zwischen 0,000000 15 und 0,000000 03 mm bewegen.

Diese elektromagnetischen Ätherschwingungen werden überall da erzeugt, wo Elektronen — die kleinsten elektrisch geladenen um den Atomkern kreisenden Teilchen — in ihrer Bewegung durch eine äußere Energieeinwirkung irgendwie plötzlich gestört werden, z. B. wenn sie mit einem fremden Elektron zusammenstoßen. Bei kleineren Energien, bei denen nur die Oberfläche des Atoms gestört wird, kommt es zu Wärme- und Lichtwirkungen. Zur Emission von Röntgenstrahlen kommt es erst bei großen Energien, die nahe an den Atomkern vordringen, und welche Erschütterungen auslösen, die sich mit einer Geschwindigkeit fortpflanzen, welche etwa ein Drittel der Lichtgeschwindigkeit (300 000 km in der Sekunde) beträgt. Um somit Röntgenstrahlen zu erzeugen, ist einerseits ein Elektronenstrom, andererseits eine die Elektronen treibende Kraft, und drittens eine Bremsfläche nötig, an der der Aufprall der Elektronen stattfinden kann.

Elektronen entstehen bei der Atomzerlegung unter dem Einfluß des elektrischen Stromes in einer stark evakuierten Glasröhre. Wird z. B. eine gewöhnliche Geißlersche Röhre, in die zwei Elektroden (— Kathode, + Anode) eingeschmolzen sind, auf weniger als $^1/_{100\,000}$ ihres normalen Druckes luftleer gemacht und mit einem hochgespannten Strom beschickt, so kommt es unter dem noch in der Röhre befindlichen Gasatomen zu Zusammenstößen, wodurch die Atome in ihre Bestandteile Ionen und

[1]) Aus verlagstechnischen Gründen wurden einzelne Abbildungen von den im gleichen Verlag erschienenen Büchern: Balters, Leitfaden der zahnärztlichen Röntgenkunde und Cieszyński, Röntgenologie übernommen.

Elektronen zersprengt werden. Je höher die zugeführte elektrische Stromspannung („Anregungsspannung") ist, desto energischer und rascher vollzieht sich diese Abstoßung, desto energischer und durchdringungsfähiger („härter") werden die erzeugten Strahlen. Umgekehrt nimmt die Durchdringungsfähigkeit der Strahlen ab (sie werden „weicher") je langsamer der Aufprall der Elektronen vor sich geht.

Um die für die praktische Röntgenologie in Betracht kommende schnelle Elektronenbewegung zu erzeugen, kommen zwei Methoden in Betracht. Bei der einen Art werden die hochgespannten Ströme durch Glasröhren geleitet, die bis auf geringe Mengen luftleer gemacht sind. Die Elektrizitätsleitung in solchen Röhren[1]) = Ionenröhren vollzieht sich als sog. „unselbständige Strömung", indem die wenigen, noch in der Röhre befindlichen Gasatome durch das Aufprallen einzelner Elektronen oder Ionen in positiv geladene Atome = positive Ionen und in negative Elektronen gespalten werden. Es entsteht damit die sog. Stoßionisation. Die positiven Ionen werden von der (—) Kathode angezogen und bilden die Anodenstrahlen, die frei gewordenen negativen Elektronen werden von der Kathode abgestoßen und werden zu Kathodenstrahlen. Die Stoßionisation und die Kathodenstrahlen sind somit verschieden, je nachdem noch mehr oder weniger restierende Gasatome in der Röhre vorhanden sind (Gasrest) und dementsprechend hängt die Wirksamkeit einer solchen Ionenröhre von dem höheren oder geringeren Vakuum ab.

Die zweite Art der Erzeugung schnell bewegter Elektronen besteht darin, daß die hochgespannten Ströme durch möglichst hoch evakuierte Röhren geleitet werden. Da durch ein Vakuum elektrische Entladungen ohne weiteres nicht hindurchgehen und somit keine Abspaltung von Elektronen vor sich gehen kann, muß auf andere Weise eine Elektronenbildung hervorgerufen werden. Dies geschieht durch Einbau eines glühenden Körpers in die Kathode (Glühdraht), der entsprechend den Erfahrungen in der Physik Elektronen abgibt, und zwar in um so größerer Menge, je höher die Temperatur steigt. Der durch solche Röhren hindurchgeschickte hochgespannte Strom erzeugt dann die hohe Elektronengeschwindigkeit. Die Geschwindigkeit ist abhängig von der Spannung des angewendeten Stromes (z. B. bei 350 kV = 240000 km/sec). Im Gegensatz zu den Ionenröhren ist bei diesen Elektronen- oder Glühkathodenröhren die Elektrizitätsleitung eine „selbständige Strömung", indem hier die Elektronen nicht erst durch den die Röhre durchfließenden Strom, sondern ganz unabhängig von diesem durch einen glühenden Metalldraht erzeugt werden. Der bei den Ionenröhren zur Stromleitung nötige Gasrest ist somit bei den Elektronenröhren nicht nur entbehrlich, sondern muß zur Erzeugung einer möglichst reinen selbständigen Strömung, soweit erreichbar, ganz entfernt werden (möglichst vollkommenes Vakuum).

Mit der Erzeugung eines Elektronenstromes von sehr hoher Geschwindigkeit sind jedoch noch keine Röntgenstrahlen vorhanden. Diese haben folgenden physikalischen Vorgang zur Voraussetzung. Werden entsprechend den vorstehenden Ausführungen in einer hochevakuierten Glasröhre Elektronen erzeugt, so erfahren diese infolge ihrer negativen Aufladung an der negativen Elektrode (Kathode) eine Abstoßung; es entstehen Kathodenstrahlen, welche die Kathode senkrecht zu deren Fläche verlassen und nahezu geradlinig verlaufen und die außerdem die Eigenschaft besitzen, an der gegenüberliegenden Röhrenglaswand Fluoreszenz zu erzeugen. Die wichtigste Eigenschaft der Kathodenstrahlen ist jedoch die von Wilhelm Röntgen 1895 entdeckte Fähigkeit, bei Aufprall auf einen harten Gegenstand (Glaswand) eine andere Strahlenart entstehen zu lassen: die X- oder Röntgenstrahlen (Abb. 2699). Kathodenstrahlen und Röntgenstrahlen sind voneinander grundverschieden. Während es sich bei

[1]) Näheres unter Röntgenröhren im Abschnitt: Röntgenapparatur.

den Röntgenstrahlen um eine Wellenstrahlung handelt, sind die Kathodenstrahlen Elektronenstrahlen. Die Röntgenstrahlen kommen dadurch zustande, daß durch den Elektronenstrom bei seinem mit großer Geschwindigkeit sich vollziehenden Aufprall auf eine feste Materie eine Erschütterung des Äthers entsteht; die Ätherteilchen geraten hierbei in Schwingungen von bestimmten, ungemein kleinen Wellenlängen und lassen hierbei Röntgenstrahlen entstehen.

An den Röntgenstrahlen sind verschiedene physikalische, chemische und biologische Eigenschaften zu unterscheiden, die für ihre praktische Anwendungsmöglichkeit von großer Bedeutung sind.

Physikalische Eigenschaften. Die Röntgenstrahlen durchdringen einen Körper um so leichter, je geringer dessen Atomgewicht und je niedriger sein spezifisches Gewicht (Dichte) ist. Die Widerstandsfähigkeit eines Körpers gegenüber den Röntgenstrahlen ist somit nicht proportional seiner Dicke und Dichtigkeit. Hierauf beruht auch die Absorption der Röntgenstrahlen durch organisches Gewebe. Die im wesentlichen aus Kohlenstoff, Stickstoff, Wasserstoff und Sauerstoff bestehenden Weichteile mit relativ geringem Atomgewicht setzen den Röntgenstrahlen weniger Widerstand bezüglich ihrer Durchdringungsfähigkeit entgegen, als die ein höheres Atomgewicht besitzenden Calcium- und Phosphorverbindungen der Knochen. Die verschieden große Durchdringungsfähigkeit der Röntgenstrahlen bzw. Widerstandsfähigkeit der einzelnen Körperteile erfährt in praxi eine Berücksichtigung, wo es gilt, nicht erwünschte Strahlen der stets aus härteren und weicheren Strahlen bestehenden Strahlenkegels z. B. durch sog. Filter abzufangen (Aluminiumfilter zur Ausschaltung der die Haut schädigenden weichen Strahlen).

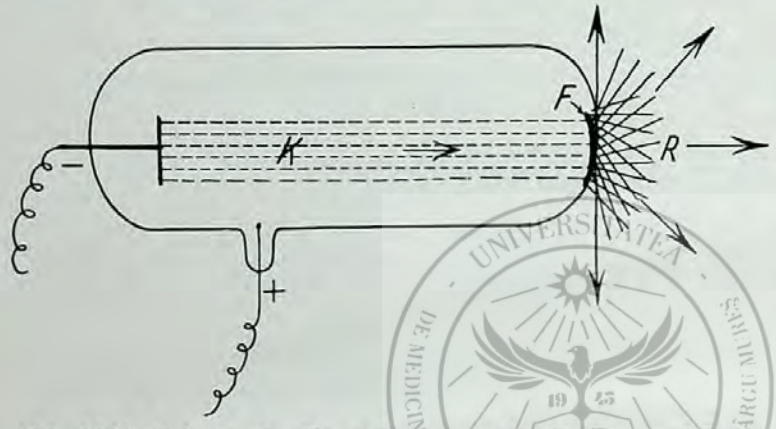

Abb. 2699. Schema der Entstehung von Kathoden- und Röntgenstrahlen. K = Kathodenstrahlen, die an der Kathode entstehen und senkrecht zu deren Flächen geradlinig verlaufen. F = Fluorescenz, die an der von den Kathodenstrahlen getroffenen Röhrenfläche auftritt. R = Röntgenstrahlen, die von der Auftrefffläche der Kathodenstrahlen (Glaswand) ausgehen und sich nach allen Seiten hin ausbreiten.

Die Röntgenstrahlen — sie können im Gegensatz zu den Kathodenstrahlen vom Magneten nicht abgelenkt werden — verlaufen von der Entstehungsstelle (Fokus) geradlinig nach allen Seiten ebenso wie die Lichtstrahlen. Infolge dieser geradlinigen Ausbreitung lassen sich Schattenbilder nach Art der Zentralprojektion[1]) erzeugen. Somit wird der darzustellende Gegenstand, entsprechend der Entfernung vom Fokus bzw. von der photographischen Platte, mehr oder weniger vergrößert — verzerrt — dargestellt.

Ferner bringen die Röntgenstrahlen gewisse Körper zum Aufleuchten. In der Praxis wird diese Fluorescenz angewendet einmal bei der sog. Durchleuchtung, indem der zu untersuchende Körperteil zwischen Röntgenröhre und einen Bariumplatincyanürschirm gebracht wird. Die Eigenschaft des Bariumcyanürs, beim Auftreffen von Röntgenstrahlen aufzuleuchten wird dazu benutzt, die verschiedene Dichtigkeit der zu untersuchenden Körperteile auf dem Schirm für die Dauer der Durchleuchtung sichtbar zu machen. Einen anderen fluorescenzfähigen Körper, das wolframsaure Calcium be-

[1]) Schattengesetz bei punktförmiger Lichtquelle.

nutzen wir zur Verstärkung der Strahlenwirkung bei röntgenphotographischen Aufnahmen. Die der Platte dicht anliegende „Verstärkerfolie" leuchtet während der Röntgenstrahleneinwirkung auf und unterstützt hierbei die Belichtung der photographischen Plattenschicht.

In dem Körper, in welchen die Röntgenstrahlen absorbiert werden, entstehen abermals Röntgenstrahlen, die sog. Sekundärstrahlung (Abb. 2700—2703). Diese Sekundärstrahlung entsteht in der Glaswand der Röhre (Glasstrahlung), ferner durch den zu untersuchenden Körper selbst und durch die Umgebung des Aufnahmeobjektes. Nicht nur zur Vermeidung einer Verschleierung der Röntgenbilder, sondern zur Vermeidung unerwünschter Nebenwirkungen ist diese Sekundärstrahlung möglichst auszuschalten, wenn man sie nicht wie z. B. bei der therapeutischen Bestrahlung zur Unterstützung der Wirkung absichtlich heranziehen will. Die Aus-

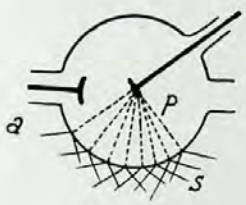

Abb. 2700.

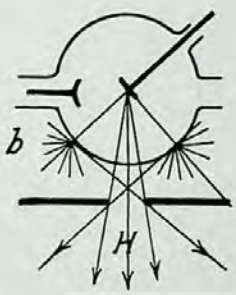

Abb. 2701.

Abb. 2702.

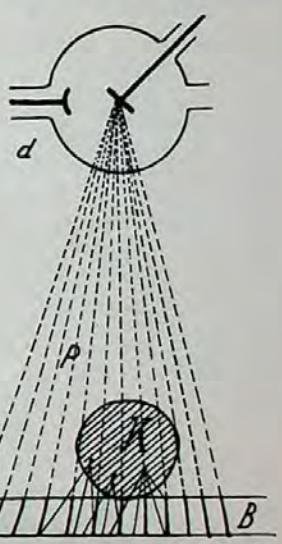

Abb. 2703.

Abb. 2700—2703. Schema der Primär- und Sekundärstrahlen.

Abb. 2700. P = Primärstrahlung. S = Sekundärstrahlung. Abb. 2701. H = Hauptstrahl. Querblende im Strahlengang. Abb. 2702. Quer- und Längsblende im Strahlengang. Abb. 2703. Anordnung der Bucky-Blen de (B). Durch die Stellung der kulissenförmigen Blenden werdenddie vom Körper (K) ausgehenden Sekundärstrahlen weitgehen ausgeschaltet. P = Primärstrahlen. S = Sekundärstrahlen.

schaltung geschieht durch Umhüllung der Röhre mit einem Bleimantel, der den Röntgenstrahlen nur eine bestimmte Austrittsöffnung gestattet und ferner durch Abdeckung des Objektes selbst; die bei den Röntgenaufnahmen von der Unterlage gegen die Rückseite der Platte oder des Films wirkenden Strahlen können durch Unterlegen einer Bleifolie ausgeschaltet werden. Um möglichst nur gleichgerichtete Röntgenstrahlen durch das Objekt zu senden, können wir sog. Blenden einschalten, die den Strahlungsverlauf auf ein gewünschtes Maß eindämmen (Abb. 2700).

Chemische Eigenschaften. Die chemische Wirkung der Röntgenstrahlen, die auf einer Veränderung bestimmter Körper beruht, findet ihre praktische Auswirkung besonders in der Röntgenphotographie. Nach der Belichtung einer photographischen Platte vollzieht sich, jedoch immer erst im Entwickler, eine Zersetzung der die lichtempfindliche Schicht bildenden Silbersalze; es tritt eine Schwärzung der entwickelten Platte ein. Hierbei zeigt sich die Durchdringungsfähigkeit der Röntgenstrahlen als besonders energisch, indem die photographische Emulsion von ihnen vollständig durchdrungen wird, während die gewöhnlichen Lichtstrahlen diese Schicht nur oberflächlich angreifen können. Auf dieser intensiven Durchdringungsfähigkeit beruht die Möglichkeit, Photoplatten zu verwenden, die auf beiden Seiten mit einer photographischen Emulsion beschickt sind und die durch die Summation der beiden Schwärzungsschichten — indem diese sich gegenseitig verstärken — ein kontrastreicheres Bild ergeben.

Die biologischen Eigenschaften der Röntgenstrahlen beruhen auf einer chemischen Veränderung des Eiweißmoleküls der lebenden Zelle, und zwar stets im Sinne einer Schädigung, die je nach der Röntgenempfindlichkeit der betreffenden Zellart verschieden groß ist. Die noch bisweilen vertretene Anschauung, daß kleine Röntgendosen Funktion und Wachstum der Zelle steigern, mittlere lähmen und große töten (Arndt-Schulz Regel) besteht nicht mehr zu Recht und ist dahin zu berichtigen, daß die Röntgenstrahlen stets als Zellgift wirken. Auf die aus der biologischen Wirkung der Röntgenstrahlen sich ergebenden Schädigungen (Röntgenverbrennung) und therapeutischen Effekte ist an anderer Stelle näher eingegangen.

Literatur: Buky, G., Die Röntgenstrahlen und deren Anwendung (Leipzig-Berlin 1924). — Glasscheib, die Röntgentechnik (Berlin 1929). — Rosenthal, J., Röntgenphysik (in Rieder-Rosenthal: Lehrb. d. Röntgenkunde 1) (Leipzig 1925). *Hauberrisser.*

Apparatur. 1. Röntgenröhren. Das Prinzip der zu unterscheidenden beiden Röntgenröhrentypen: Ionenröhren und Elektronenröhren wurde schon im Abschnitt Röntgenphysik erörtert.

Das Schema einer modernen Röntgenröhre, wie sie alle Typen mit kleinen Unterschieden wiedergeben, zeigt Abb. 2704.

Die Kathode (*A*) ist in einem röhrenförmigen Ansatz angeordnet. Der Kathode gegenüber befindet sich die Anode (*B*) und in der Mitte der kugelförmigen Ausbuchtung der Röhre ist die Antikathode (*C*) angeordnet, auf deren Metallklotz die Kathodenstrahlen auftreffen (abgebremst werden). Die Anode und die Antikathode sind außerhalb der Röhre miteinander leitend verbunden. Diese Verbindung ist zum Ausgleich der negativen Aufladung der Antikathode nötig. Da nämlich die negativ geladenen Kathodenstrahlen beim Aufprall auf die Antikathode negative Elektronen abgeben, lädt sich diese allmählich negativ auf und es würde zu einer elektrostatischen Abstoßung der neu auftreffenden Kathodenstrahlen kommen, die Beseitigung dieser sich auf der Antikathode ansammelnden negativen Ladung wird auf einfache Weise durch eine Drahtverbindung zwischen Antikathode und Anode erreicht. Das positive Potential der Anode kann sich somit mit dem negativen der Antikathode ausgleichen. Durch die Hohlspiegelform der Kathode vereinigen sich die Kathodenstrahlen in einem Punkt der Antikathode, dem Brennpunkt (Fokus). Die Wichtigkeit der Forderung, daß der Fokus möglichst klein sei, um scharfe Bildkonturen zu erzeugen, erhellt aus Abb. 2705.

In Abb. 2705a werden die von dem punktförmigen Fokus (*F*) ausgehenden Röntgenstrahlen (*R*) auf die Platte (*P*) einen scharf begrenzten Schatten liefern. Ist der Fokus aber z. B. kreisförmig, so werden die Röntgenstrahlen (z. B. von 1 und von 2) die Körperkontur unter verschiedenen Winkeln treffen und eine unscharfe Begrenzung des Körpers auf die Platte hervorbringen (Abb. 2705b).

Der mit der Sammlung der Kathodenstrahlen auf einem Punkt der Antikathode entstehende Nachteil der großen Wärmeentwicklung, die ein Schmelzen dieser verursachen würde, wird dadurch beseitigt, daß der Elrektonenstrom auf einen Metallblock mit möglichst hohem Schmelzpunkt (Platin, Wolfram) geleitet und daß außerdem noch eine besondere Kühlung der Antikathode vorgenommen wird. Diese Kühlung erfolgt entweder durch Wasser, das den Platinblock und seinen Träger umspült (Abb. 2706) oder dadurch, daß der Träger der Fokusplatte aus einem dicken Metallstab von hoher Leitfähigkeit (Kupfer) gefertigt wird, der die gesamte auf der Antikathode abgeschiedene Wärmemenge auf schnellstem Wege aus der Röhre nach außen fortleitet. Diese Wärmeabgabe an die kühle Außenluft wird noch durch die Oberflächenvergrößerung des äußeren Kupferstabendes in Gestalt von mehreren Rippen erleichtert (Abb. 2707).

In den gashaltigen Ionenröhren ändert sich bei längerem Gebrauch die Qualität der Strahlen, d. h. die durch den Gasgehalt (Luft) der Röhre und durch die anliegende Spannung bestimmte Anzahl der Elektronen. Dadurch, daß die in der Röhre befindlichen Gasatome (Gasrest), sowohl durch ihren Verbrauch als auch durch die Aufnahmefähigkeit der von den Polen abgesprengten Metallteilchen allmählich absorbiert werden, nimmt im Verlauf des Gebrauchs der Gasgehalt (Luft) immer mehr ab.

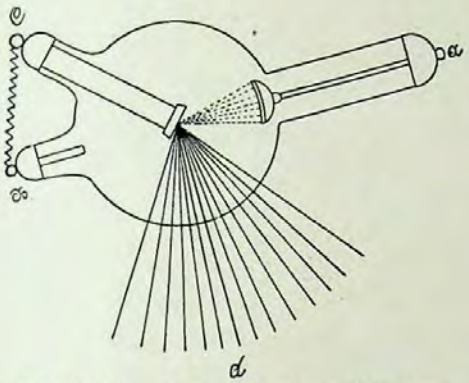

Abb. 2704. Schema einer Röntgenröhre und des Strahlenganges.
a = Kathode (—) B = Anode (+)
c = Antikathode d = Röntgenstrahlen.

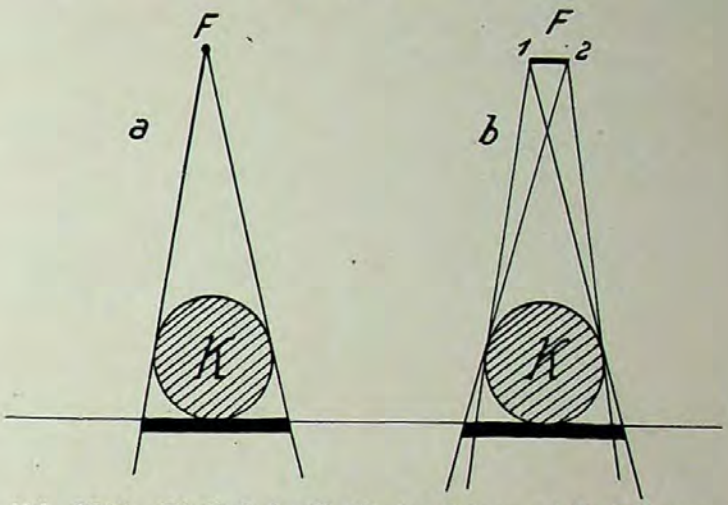

Abb. 2705. Einfluß der Größe des Fokus auf die Schattenschärfe. a) Punktförmiger Fokus erzeugt scharfe Schattengrenzen des Körpers usw. b) Kreisförmiger Fokus erzeugt unscharfe Schattengrenzen; die Körperkonturen werden sowohl durch die von 1, als auch von 2 ausgehenden Strahlen abgebildet.

Die Folge dieser Veränderung ist auch eine Abnahme der Ionisation. Da mit letzterer aber die Anzahl der gespaltenen Atome geringer wird, müssen zur Erzielung eines genügenden Stromes höhere Spannungen an die Röhre gelegt werden. Die Folge ist eine schnellere Bewegung der Elektronen und eine Verkleinerung der Wellenlänge der Röntgenstrahlen, somit ein Härterwerden der Strahlen. Schließlich kann überhaupt keine Ionisation mehr vor sich gehen, d. h. die Röhre läßt keinen

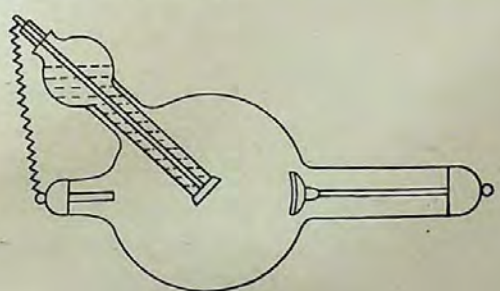

Abb. 2706. Schema einer Röntgenröhre mit Wasserkühlung. Die Antikathode ist mit einem wassergefüllten Kühlcylinder umgeben.

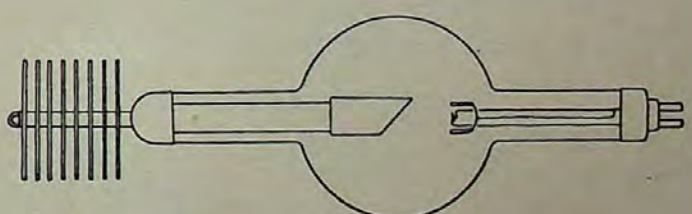

Abb. 2707. Schema einer Röhre mit Luftkühlung. Erleichterung der Abkühlung der Antikathode durch Oberflächenvergrößerung (scheibenförmige Rippen).

Strom mehr durch. Durch verschiedene Vorrichtungen kann einer solchen luftleeren „hart" gewordenen Röhre wieder Luft (Gas) zugeführt werden, sie kann wieder regeneriert werden. Das Prinzip einer solchen Regeneriervorrichtung zeigt Abb. 2708 (Regenerierumg nach Bauer), Das durch eine kleine Quecksilbersäule verschlossen gehaltene Ventil A, das aus einem für Luft, nicht aber für Quecksilber, durchlässigen Tonplättchen besteht, wird durch Zurückdrängung mittels Luft von der kleinen Handpumpe B aus frei und läßt Luft in die Röhre übertreten.

Vermittels der Regeneriervorrichtungen wird es ermöglicht, die harte Röntgenröhre den vorliegenden Aufgaben durch Regulierung des Luft- (Gas-)Gehaltes jeweils anzupassen.

Die Umständlichkeit der Handhabung dieser Röhren zeitigte Verbesserungen, die es ermöglichen, mit einer Röhre den verschiedenen Anforderungen in Qualität und Quantität der Strahlen zu genügen. Dieser Fortschritt ist in den Elektronenröhren (Coolidge-Röhren) gegeben.

Wie oben schon ausgeführt, handelt es sich bei dieser Art Röntgenröhren um luftleere Röhren, in denen der Elektronenstrom durch eine zum Glühen gebrachte Drahtspirale erzeugt wird. Die schematische Anordnung einer solchen Röhre, bei der die beiden Pole Anode (zugleich Antikathode) und Kathode einander gegenüberstehen, zeigt Abb. 2707. In der Kathode ist eine Glühdrahtspirale aus Wolframmetall eingebaut (Abb. 2709), die auf der gegenüberliegenden Antikathode (2) den Brennfleck erzeugt und die vermittels eines besonderen, niedrig gespannten Stromes in Glut versetzt wird. Abb. 2710 zeigt das Schaltungsschema für den Heizstrom einer Coolidge-Röhre. Durch Änderung der Heizstromspannung kann die Zahl der erzeugten Elektronen geändert werden, durch Abstufung der Hochspannung ist die Qualität der Röntgenstrahlen variabel, daher passen sich die Coolidge-Röhren jeder Anforderung in der Praxis an. Die hierfür gebauten Apparate gestatten in einfacher Weise, die Härte der Röntgenröhren und die Intensität des durchfließenden Stromes unabhängig voneinander zu regulieren. Die Stromintensität wird um so größer, je höher die Temperatur des Glühdrahtes ist (Regulierung des Heizstromes), die Röhrenhärte wird um so größer, je höher die an der Röhre liegende Stromspannung gewählt wird (Einschaltungen mehr oder weniger Primärwindungen des Hochspannungstransformators).

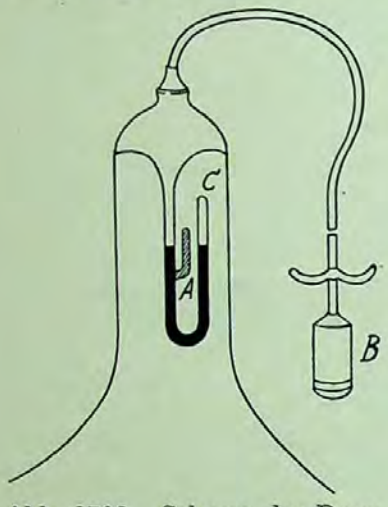

Abb. 2708. Schema der Regeneriervorrichtung nach Bauer. Durch Betätigung der Handpumpe *B* wird das Quecksilber in dem Schenkel *C* hochgedrückt und gibt das Tonplättchenventil *A* frei.

Die verhältnismäßig umfangreichen Coolidge-Röhren, besonders die mit Wasserkühlung, die auch besondere Haltevorrichtungen erfordern, erwiesen sich für die bei Zahn- und Kieferaufnahmen notwendige Vielgestaltigkeit der Einstellungen weniger zweckmäßig. Aus den besonderen Anforderungen heraus entstand als weiterer bedeutender Fortschritt in der Röhrenkonstruktion die sog. Media-Dentalröhre (Fa. Müller, Hamburg) bei der die Kathode und die Antikathode senkrecht zueinander angeordnet sind, so daß der Hauptstrahl (*R*) in der Richtung der Röhrenlängsachse austritt (s. Abb. 2711 u. 2712). Die dadurch erzielte kleinere und handlichere Röhrenform gestaltete die notwendige erhöhte Beweglichkeit.

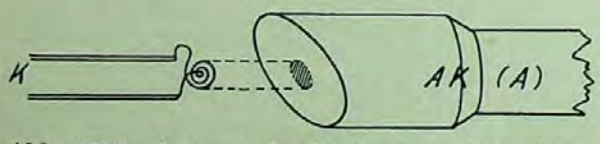

Abb. 2709. Schema der Kathode und Antikathode einer Coolidge-Röhre. *K* = Kathode (*K*). *AK* = Antikathode (zugleich Anode) (*AK*—*A*).

Schließlich ist noch eine weitere Verbesserung in Gestalt des strichförmigen Brennfleckes zu erwähnen. Bei der Anordnung des Glühdrahtes als Flachspirale wird dieser Form entsprechend ein kreisrunder Brennfleck auf der Antikathode erzeugt; durch die neuere Anordnung als Schnecken- oder Federspirale wird ein strich-

förmiger Brennfleck hervorgebracht (Abb. 2713). Die volle Wirkung dieser Verbesserung ergibt sich vollends dadurch, daß dieser Brennfleck nicht auf einer zur Kathode in einem Winkel von 45° geneigten Antikathode gebildet wird, sondern auf einer nur um 20° geneigten Fläche. Der Strich erscheint somit in der Hauptstrahlrichtung als Punkt und damit entsteht ein sehr scharfer Brennfleck mit erhöhter

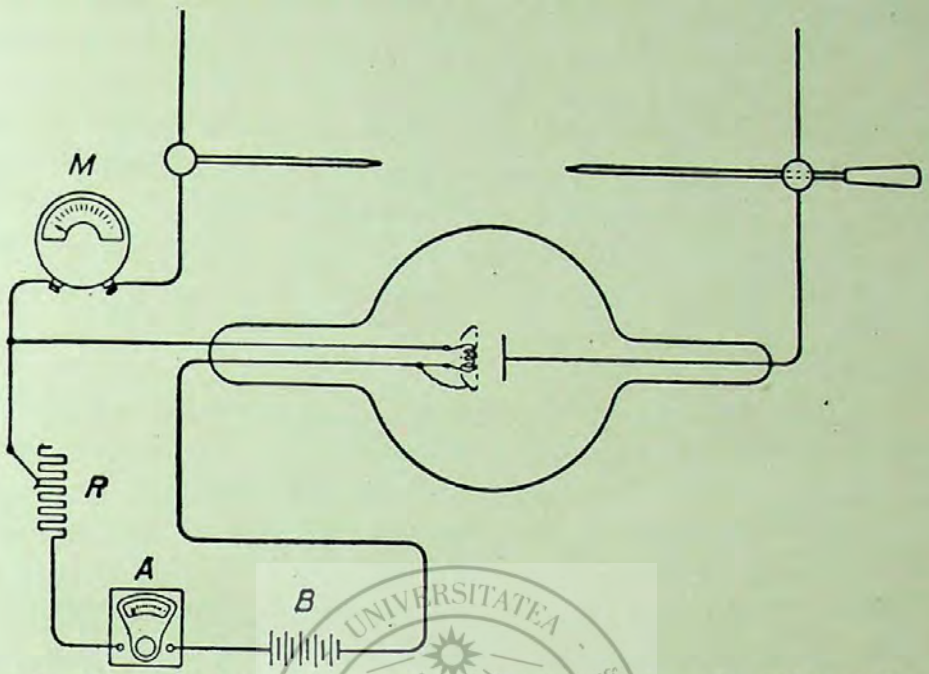

Abb. 2710. Schaltungsschema für den Heizstrom einer Coolidge-Röhre.

Wirkung, da dieser bedeutend stärker belastet werden kann als ein runder, scheinbar gleich großer Brennfleck (Abb. 2714 u. 2715).

2. Hochspannungsapparate. Der von den Elektrizitätswerken gelieferte Wechsel- oder Gleichstrom von etwa 110—220 Volt Spannung genügt nicht ohne weiteres für den Betrieb einer Röntgenröhre. Die hierzu nötige hohe Spannung von etwa

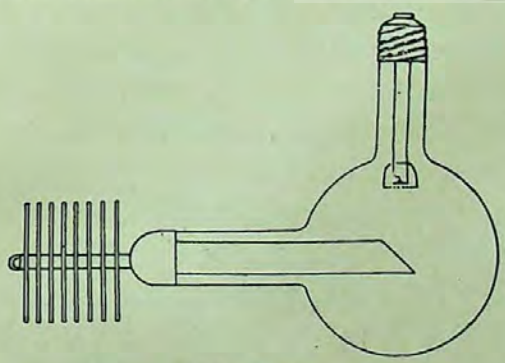

Abb. 2711.

Abb. 2712.

Abb. 2711 u. 2712. Media-Dental-Röhren. Kathode und Antikathode sind rechtwinkelig zueinander angeordnet.

50 K.V. muß durch besondere Apparate erzeugt werden, unter Ausnutzung der Induktionswirkung zweier strombeschickter Drahtspiralen, wobei bei einer Stromänderung gleichgerichtete (Öffnungsstrom) bzw. entgegengesetzt laufende (Schließungsstrom) Stromstöße erfolgen. Die Spannungsdifferenz wird um so größer, je mehr Windungen die Drahtspiralen besitzen und je schneller die Stromstöße erfolgen. Die bei der Öffnung dem Primärstrom gleichlaufende, bei der Schließung entgegengesetzte Richtung des erhaltenen Induktionsstromes ist jedoch zur Durchleitung durch die Röntgenröhre

ungeeignet, es kommen nur Stromstöße der gleichen Richtung, und zwar die eine höhere Spannung aufweisenden Öffnungsströme in Betracht; andernfalls würde Kathode und Anode ständig wechseln und kein ständiger Kathodenstrahlenstrom erzeugt werden. Diese Ausschaltung des Schließungsstromes kann durch Unterbrechung der Leitung (s. Abb. 2716) vermittels einer Funkenstrecke geschehen. Der Stromübertritt kann von der Spitze zur Platte, aber wegen des vergrößerten Widerstandes nicht von der Platte zur Spitze erfolgen. Statt einer Funkenstrecke kann auch eine sog. Drossel- oder Ventilröhre (auch hier sind entsprechend den Röntgenröhren Ionen- und Elektronenröhren zu unterscheiden), der Röntgenröhre vorgeschaltet werden. Die eine der beiden Elektroden besteht aus einem Glühdraht, der als Kathode (—) geschaltet dem Strom nur geringen Widerstand bietet, als Anode (+) dagegen umgekehrt wirkt.

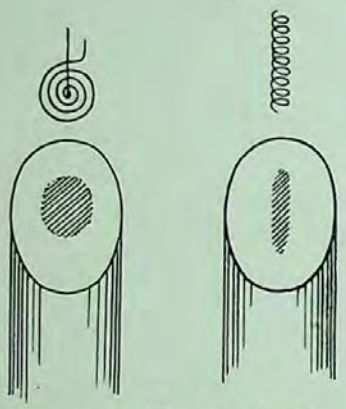

Abb. 2713. Einfluß der Kathodenform (Glühdraht) auf den Brennfleck. Flachspirale ergibt einen kreisförmigen, Federspirale einen strichförmigen Fokus.

Induktorapparate mit Unterbrecher. Zur Hervorbringung der nötigen, möglichst häufigen Öffnungen und Schließungen des Primärstromes werden sog. Unterbrecher verwendet, die automatisch die Stromstöße auslösen. Diese Apparate können nur bei Gleichstrom arbeiten, etwa im Ortsnetz vorhandener Wechselstrom muß erst in Gleichstrom umgeformt werden. Die Unterbrecherverbesserungen des einfachen Platinkontaktunterbrechers (Neefscher Hammer), auf die im einzelnen nicht näher eingegangen werden kann, arbeiten entweder als Quecksilberunterbrecher, bei denen die Stromunterbrechung teils durch einen rotierenden Quecksilberstrahl, teils durch Eintauchen eines rotierenden Plättchens erfolgt, oder als elektrolytische Unterbrecher (Wehnelt-Unterbrecher), bei dem der Strom über eine Platin- und eine Bleielektrode durch verdünnte Schwefelsäure geleitet wird. Die sich an der Platin-

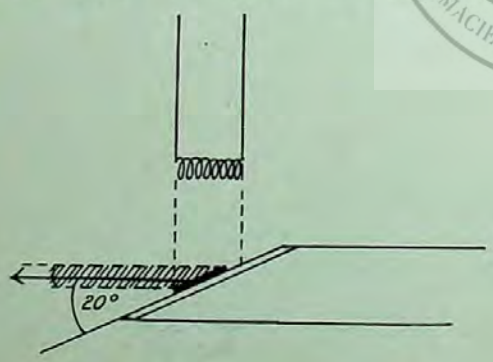

Abb. 2714. Punktförmiges Strahlenbündel bei einer Neigung der Antikathodenfläche von nur 20°.

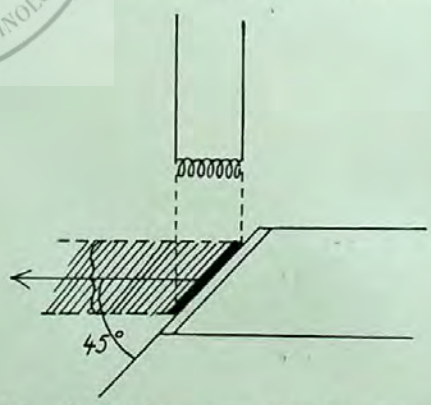

Abb. 2715. Strichförmiges Strahlenbündel bei einer Neigung der Antikathodenfläche von 45°.

spitze durch Zerlegung des Elektrolyten (Säure) bildende, den Strom unterbrechende kleine Dampfblase wird bei erhöhter Öffnungsspannung durchschlagen und dadurch wird der Strom wieder geschlossen und so fort in schneller Folge.

Unterbrecherlose Apparate. Im Gegensatz zu den Unterbrecherapparaten stehen die unterbrecherlosen oder Gleichrichterapparate. Der Unterschied gegenüber dem Induktorapparat besteht darin, daß er keine besonderen Unterbrechervorrichtungen für den primären Strom besitzt. Liefert das Ortsnetz einen Wechselstrom, so wird dieser direkt in die Primärspule eines Transformators geschickt, wo er in der

Sekundärspule einen hochgespannten Wechselstrom induziert. Steht dagegen ein Gleichstrom zur Verfügung, so muß dieser zunächst in einen niedrig gespannten Wechselstrom umgewandelt werden (nur ein solcher erzeugt im Transformator Induktionswirkung), was durch den Umformer geschieht. Der durch diesen erhaltene hochgespannte Wechselstrom kann nicht direkt der Röntgenröhre (Ionenröhre) zugeführt werden, sondern er muß vorher die Gleichrichtervorrichtung (Transverter) passieren. Dieser besteht im Prinzip aus einem rotierenden Stab, der bei der Drehung an festen Kontakten vorbeistreicht. Der Transverter dreht sich genau im Takte des Stromwechsels und dadurch kann diejenige Phase des Wechselstroms, die die Röntgenröhre in der falschen Richtung durchfließen würde, abgefangen und in der der anderen Phase gleichen Richtung umgeleitet werden. Das Stromschema eines einfachen Röntgentransverters (Koch und Sterzel) ist aus Abb. 2717 ersichtlich. Der aus einem rotierenden Stab bestehende Gleichrichter R, der genau synchron mit dem Wechselstrom (Umformer) rotiert, verbindet im Augenblick der gewünschten Stromrichtung die beiden Klemmen K_1 und K_2 bei der entgegengesetzten, unerwünschten Stromphase steht er quer in Stellung R_1; ein Stromübergang und ein Durchfließen der Röhre ist nicht möglich.

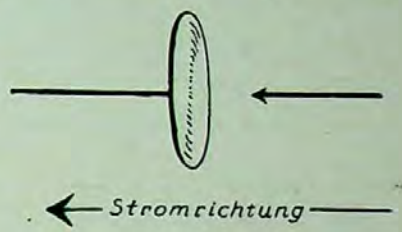

Abb. 2716. Schema einer einfachen Funkenstrecke.

Bei Verwendung einer Elektronen-(Coolidge-)Röhre vereinfacht sich ein unterbrecherloser Apparat noch weiter, weil der Hochspannungsgleichrichter entbehrlich wird insofern, als die Unterdrückung der einen Phase des hochgespannten Wechselstroms durch die Glühkathode der Elektronenröhre selbst erfolgt. Der Stromdurchgang von der Kathode zur Anode erfolgt hierbei ohne weiteres vermittels der von der Kathode abgestoßenen und von der Anode aufgenommenen Elektronen. Der umgekehrte Weg ist aber nicht möglich, weil dann der zur Anode werdende Pol des negative Elektronen erzeugenden Glühdrahtes diese sofort aufnimmt. Die ganze Anlage für den Betrieb einer Elektronenröhre besteht somit nur aus einem Transformator, der den Wechselstrom in hochgespannten Wechselstrom umsetzt und einem zweiten Transformator, der den für die Glühkathode nötigen niedrig gespannten Heizstrom erzeugt. Die Abb. 2718 zeigt die vereinfachte Schaltungsanlage für den Betrieb einer Elektronenröhre mit Wechselstrom.

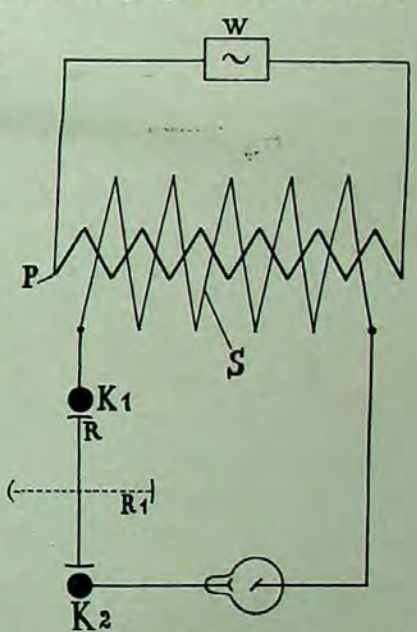

Abb. 2717. Schema eines einfachen Röntgentransverters (Koch u. Sterzel).

Spezialapparate für Zahn- und Kieferaufnahmen. Zahn- und Kieferaufnahmen können an sich mit jedem Röntgenapparat angefertigt werden, doch sind einerseits sehr hohe Spannungen entbehrlich, andererseits erfordern die vorliegenden Projektionsverhältnisse eine besonders große Beweglichkeit und Einstellungsmöglichkeit der Röntgenröhre.

Für die Praxis haben sich demgemäß Apparattypen herausgebildet, die die elektrische Anordnung auf kleinem Raum und in beweglichem Gehäuse enthalten, und die den Wechselstrom für die Coolidge-Röntgenröhre direkt zuführen. Im ganzen genügt eine Stromstärke von 20 Milliampere, und eine Spannung von 50 K.V. Bei den modernen Sprechzimmerapparaten kann der die Spannung erzeugende Transfor-

mator primär unmittelbar an die Lichtleitung angeschlossen werden, falls diese Wechselstrom führt. Bei vorhandenem Gleichstrom genügt die Vorschaltung eines kleinen Gleichstrom-Wechselstrom-Einankerumformers, der an einer beliebigen Stelle der Wohnung oder des Hauses (Keller) aufgestellt werden kann. Außerdem enthalten diese Apparate noch einen Stufentransformator, der die vorhandene Netzspannung (110 bzw. 220 Volt) auf die erforderliche Höhe transformiert. Dadurch kann ein solcher Apparat an verschiedene Netzspannungen angeschlossen und z. B. bei Ortswechsel ohne weiteres wieder verwendet werden. Die Bedienung dieser Apparate beschränkt sich auf wenige, leicht erlernbare Handgriffe. Die Einschaltung der Röntgenröhre geschieht durch einen an einem besonderen Kabel freibeweglichen Fuß- bzw. Handzeitschalter. Letzterer gestaltet die vorherige Feststellung der beabsichtigten Belichtungszeit, nach deren Ablauf die Röhre automatisch durch Öffnung des Primärstromkreises ausgeschaltet wird.

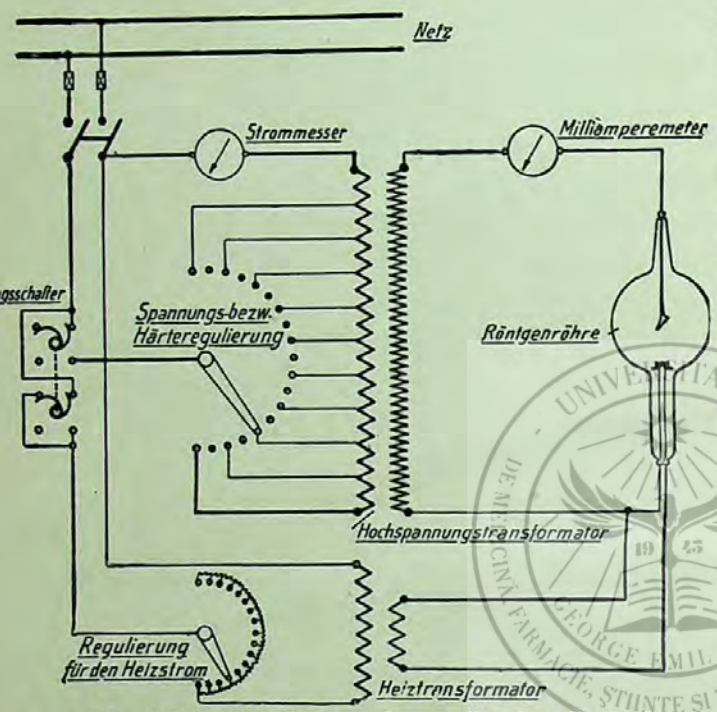

Abb. 2718. Schaltungsschema für den Betrieb einer Coolidge-Röhre mit Wechselstrom.

Gefahren. Die ausgedehnte Verbreitung der Röntgenapparate in der Praxis und die Bedienung durch teilweise mangelhaft vor- und ausgebildetes Personal, erfordert die Erwähnung der durch die Röntgenstrahlen und durch die Apparatur möglichen Gefahren, um Arzt und Patient vor Schaden zu bewahren.

Die von seiten der Strahlen selbst drohenden Gefahren bestehen in der Hauptsache in Schädigungen der Haut, bei denen zu unterscheiden ist zwischen einer akuten Form nach einmaliger Bestrahlung (Überdosierung), denen besonders der Patient ausgesetzt ist und chronischen Schädigungen, die besonders Arzt und Röntgenpersonal betreffen.

Wichtig ist die Kenntnis der sog. Frühreaktion, der leichtesten und harmlosen Hautschädigung, die nach jeder Belichtung auch nach einer kurzen Zahnaufnahme auftreten kann und sich in einer etwa 24 Stunden nach der Bestrahlung bzw. Belichtung auftretenden leichten Rötung und Schwellung der betreffenden Hautstelle charakterisiert. Diese Hautreaktion besteht in einer vorübergehenden teilweisen Lähmung der Hautcapillaren und pflegt ohne jede Behandlung innerhalb 24 Stunden wieder zu verschwinden. Den nur geringen Schmerz lindern kühlende Verbände. Besonders helle Blondinen disponieren zu derartigen Frühreaktionen und sind zweckmäßig vor Röntgenaufnahmen auf etwaige Hauterscheinungen aufmerksam zu machen. Eine ernstere Schädigung ist das akute Röntgenerythem, das immer die Folge einer Überdosierung ist und das verschiedene Formen von einer leichten Braunpigmentierung der Haut bis zur Ausbildung eines Geschwürs aufweisen kann. Nach einmaliger Überdosierung und auch nach wiederholten schwachen Belichtungen (Kumulierung) kann an der betreffenden Hautstelle Haarausfall für 6—8 Wochen Dauer auftreten.

Durch wiederholte Einwirkung selbst kleiner Dosen, wie sie in der Zahnheilkunde gebräuchlich sind, kann eine chronische Schädigung in Gestalt der chronischen

Röntgendermatitis sich ausbilden. Eine äußerst hartnäckige nicht beeinflußbare Hautschädigung, die in einem Rissigwerden der Haut unter Verlust der Schweißdrüsen und in einer abnormen Brüchigkeit der Nägel besteht. Aus der Röntgendermatitis kann sich bei weiterer Dauer der Schädigung das Röntgencarcinom entwickeln. Den Arzt und das Röntgenpersonal betreffen chronische Organschädigungen in Form einer allmählichen Änderung des Blutbildes (leichte Abnahme der Leukocyten-Leukopenie), einer möglichen Schädigung der Geschlechtsdrüsen (Azoospermie) und besonders nervöse Störungen (Kopfschmerzen, leichte Ermüdbarkeit), die auf die Einwirkung der Luftzersetzung in Röntgenräumen (Bildung von Ozon und nitrosen Gasen) zurückzuführen sind.

Neben der vorstehend erwähnten direkten Strahlenwirkung kommt noch eine indirekte Strahlenwirkung in Betracht, die besonders bei den modernen Coolidge-Röhren zum Ausdruck kommt; da sich in diesen die Röntgenstrahlen überallhin (auch von der Rückseite der Antikathode aus, sog. Stielstrahlung) ausbreiten. Sicherer Röhrenschutz der ständig zu überprüfen ist, ist daher besonders zum Schutz des Arztes dringend geboten.

Auch die Röntgenapparatur selbst, als Träger der Hochspannung, bürgt Gefahren in sich. Besonders die modernen unterbrecherlosen Apparate können im Falle einer Berührung dadurch gefährlich werden, daß der Körper an den hochgespannten Wechselstrom angeschlossen wird und dadurch, wenn nicht einen tödlichen Stromschlag, doch in jedem Falle ernste Verbrennungen erleiden würde. Ein solcher Körperstromschluß kann auch leicht durch den Fußschalter herbeigeführt werden, wenn dieser durch zufälliges Anstoßen, Umfallen usw. geschlossen wird. Jede Berührung des so geschlossenen Stromkreises bedeutet unmittelbare Lebensgefahr. Auch die bei den beweglichen Sprechzimmerapparaten veränderliche und niedrige Kabelführung ist leicht einer unbeabsichtigten gefahrdrohenden Berührung ausgesetzt.

Sicherheitseinrichtungen. Durch Anwendung der zur Verfügung stehenden Sicherheitseinrichtungen kann den möglichen Röntgenschädigungen und Gefahren wirksam begegnet werden.

Gegen die direkten Strahlenschädigungen, die im wesentlichen aus der Überschreitung der Hauteinheits-Dosis (H.E.D.) erfolgen, besteht der wirksamste Schutz in der grundsätzlichen Anordnung vorgeschalteter Filter, für die in der mundärztlichen Röntgendiagnostik (nur diese kommt für die tägliche Praxis in Frage; Röntgentherapie ist Sache des Röntgenfacharztes) in Betracht kommenden Strahlenmengen genügt ein Aluminiumfilter von 0,5—1 mm. Die Vorschaltung eines Filters tut der Genauigkeit der Bildzeichnung keinerlei Eintrag. Im übrigen ist ein Mindestabstand von Haut-Fokus von 35 cm einzuhalten.

Gegen Überdosierungen bei den in der Zahnheilkunde selten notwendig werdenden Durchleuchtungen, die durch zu lange Ausdehnung der Beobachtungszeit und durch mangelhafte Adaption bei vermehrter Röhrenbelastung zustande kommen, schützt eine genaue Halbminutenzeitangabe durch eine Kontrollperson (Schwester) oder eine Weckuhr.

Die indirekten Strahlenschädigungen sind bei den modernen Röntgenapparaten weitgehendst durch festen Einbau der Röhre in eine Bleiglaskapsel berücksichtigt. Trotzdem ist von Zeit zu Zeit die Prüfung des Röhrenschutzes dringend geboten, die nach den Angaben von Pordes einfach und von jedem Praktiker durchführbar ist. Hierzu braucht nur im verdunkelten Raum bei eingeschalteter Röntgenröhre, dieser ein einfacher Durchleuchtungsschirm von allen Seiten vorgehalten werden, wobei dieser Schirm nicht aufleuchten darf. Tritt Fluorescenzlicht auf, dann ist der Röhrenschutz

an dieser Stelle undicht. Den erwähnten nervösen Störungen wird am zweckmäßigsten durch Anordnung der Röntgeneinrichtung in einem besonderen Raum oder wenigstens durch häufige Lufterneuerung im Röntgenraum begegnet.

Die Gefahren durch elektrische Schädigungen der Hochspannungsapparate sind besonders zu beachten. Bei den beweglichen, für jede Aufnahme an den Operationsstuhl herangerollten Röntgenapparaten sind gewissenhaft nach jeder Benutzung sämtliche Schalter auf „Null" zu stellen und die Wandstecker grundsätzlich zu entfernen. Man gewöhne sich und sein Personal daran, die Ein- und Ausschaltung des Apparates stets in einer ganz bestimmten zur Gewohnheit werdenden Reihenfolge vorzunehmen, um nicht einen Schalter zu übersehen, der bei der nächsten Benutzung verhängnisvoll werden könnte.

Die größtmögliche Sicherheit gegen elektrische Unfälle bietet die Zwischenschaltung eines Sicherheitsapparates (Securo, der Fa. Sanitas), welcher, noch ehe eine Berührung erfolgt, die automatische Abschaltung der Hochspannung durch Öffnung des Primärstroms des Transformators bewirkt. Die Ausschaltung erfolgt hierbei so schnell, daß der Hochspannungsstrom keine Zeit findet, im Körper der berührenden Person eine nennenswerte Stromstärke zu erreichen. Eine Berührung verursacht nur einen kaum fühlbaren Schlag.

3. Hochfrequenzapparate. In den letzten Jahren wurde die Röntgenapparatur noch durch eine neue Konstruktion bereichert, die dadurch charakterisiert ist, daß statt der Umwandlung des Leitungsstroms in Hochspannungsstrom vermittels eines Transformators Hochfrequenz- oder sog. Teslaströme in Teslaspulen als Transformatoren den Strom auf die erforderliche hohe Spannung bringen und so den umfangreichen und schweren Öltransformator entbehrlich machen. Die störende Begleiterscheinung der Hochfrequenz-Hochspannungsleitung, das starke Sprühen der Hochspannungszuleitung zur Röntgenröhre, wodurch auch elektrische Schläge zustande kommen können, ist bei dem Apparat nach du Prel[1]) (der als erster das Prinzip der Teslaströme für den Betrieb der Röntgenröhren nach Röntgen wieder aufnahm) dadurch aufgehoben, daß die Achse der Teslaspule als Röhren tragender Stativarm ausgebildet wurde, wodurch die Länge der Hochspannungsleitung auf wenige Zentimeter verkürzt wurde. Im übrigen ist eine zufällige Berührung hochgespannter und gleichzeitig hochfrequenter Stromleitungen ungefährlich.

Der geringe Energiebedarf von 700 Voltampère zur Erzielung eines Röhrenstromes bis zu 10 Milliampère bei einer Effektivspannung von 45 K.V. ermöglicht den großen Vorteil des Anschlusses an gewöhnliche Lichtleitungen mit Wechselstrom. Bei Gleichstromleitung ist nur ein kleiner Umformer nötig.

Eine zweite Type[2]) der Hochfrequenzapparate gestattet Lichtleitungsanschluß sowohl an Gleichstrom wie auch an Wechselstrom. Diese doppelte Verwendungsmöglichkeit bedeutet eine weitere Verbilligung und Vereinfachung. Außerdem ist noch bei diesem Apparat die Teslaspule in das Röhrengehäuse verlegt, somit ist überhaupt keine Hochfrequenzleitung von der Teslaspule zur Röntgenröhre vorhanden und damit ein elektrischer Schlag ausgeschlossen.

Beide Apparattypen werden für die Spezialzwecke der Mund-Zahn-Kieferkrankheiten als bewegliche Pultapparate gebaut, deren Stativ und Röhrenträger den bewährten Dental-Apparaten entsprechen. Der Kontrastreichtum, der mit den Hochfrequenzapparaten hergestellten Bildern befriedigt vollkommen; nur die Belichtungszeiten sind gegenüber den Aufnahmen mit größeren Apparaten durchschnittlich etwa

[1]) Firma du Prel G. m. b. H., München S 50, Forstenrieder Str. 1.
[2]) Firma Erbe, Fabrik elektromed. Apparate, Tübingen.

um die Hälfte länger, ein Nachteil, der gegenüber der sonstigen Leistungsfähigkeit und besonders des billigen Preises (die betriebsfertigen Apparate kosten etwa 2000 ℳ) nicht ins Gewicht fällt (Abb. 2719 u. 2720).

4. Hilfsvorrichtungen. Die besonderen Verhältnisse der Röntgendarstellung des Schädelgebietes: die engbegrenzten Teilobjekte, die stets mehr oder minder große Entfernung des Objektes von der Platte und nicht zuletzt die besonderen Lagebeziehungen zwischen Objekt und Platte machen die Verwendung besonderer Hilfsvorrichtungen notwendig. Diese haben sich der besonderen, bei jeder Aufnahme verschiedenen Lage des Objektes und damit der Lagerung des Patienten selbst, ferner der Lagerungs-

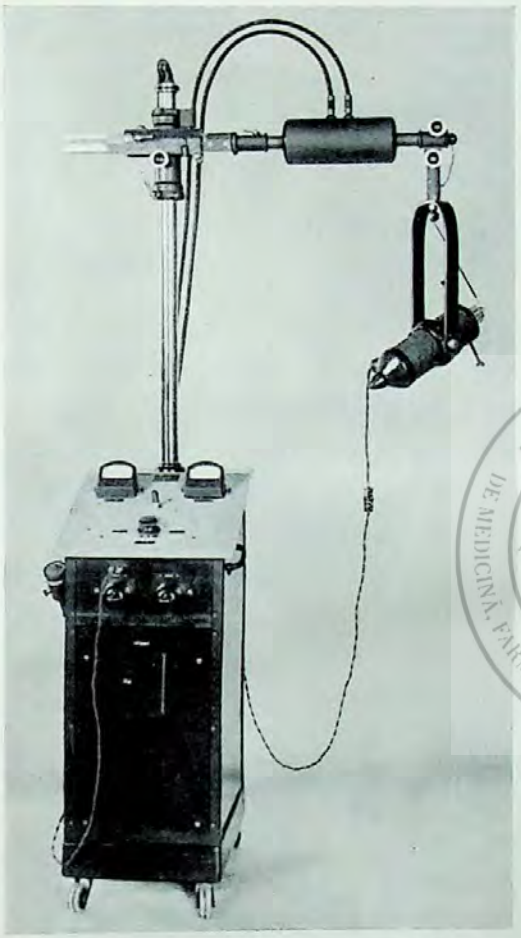

Abb. 2719. Hochfrequenzapparat (Fa. du Prel). Tesla-Spule am Stativarm angeordnet.



Abb. 2720. Hochfrequenzapparat (Fa. Erbe). Tesla-Spule in das Röhrengehäuse eingebaut.

möglichkeiten des Films bzw. der Platte und vor allem den besonderen Lagebeziehungen zwischen Hauptstrahlrichtung, Objekt und Platte, anzupassen. Demnach berücksichtigen die gebräuchlichen Hilfsvorrichtungen die Lagerung des Kopfes, die Lagerung des Films und die Einstellungsmöglichkeit des Hauptstrahles.

Hilfsvorrichtungen zur Lagerung des Patienten. Zur Lagerung des Kopfes kommt es für intraorale Aufnahmen nur darauf an, daß der am besten in sitzender Stellung befindliche Patient während der Aufnahme eine Stütze für den Kopf erhält, denn Objekt und Film liegen gegenseitig fest. Diese Forderung erfüllt irgendeiner der gebräuchlichen Kopfhalter, entweder der Operationsstuhl oder ein besonderer als „Aufnahmestuhl" verwendeter Stuhl mit einfacher Rückenlehne, an der ein Kopfhalter angeschraubt werden kann. Eine besondere Festlegung des Kopfes erübrigt sich hierbei. Dagegen ist bei den intraoralen Aufnahmen aus Zweckmäßigkeitsgründen

die Lagerung so vorzunehmen, daß die aufzunehmende Zahnreihe horizontal steht. Dies ist ohne Schwierigkeit nach dem Augenmaß festzustellen, genaue Einstellung ermöglicht die von Simpson angegebene Bißplatte (Abb. 2721) zur Einstellung des Kiefers nach der Bißebene. Diese Bißplatte, die zwischen den Zahnreihen festgehalten wird, besteht aus einer rechteckigen Metallplatte, die an einer Schmalseite zwei zueinander senkrecht stehende kleine Bussolen trägt, nach denen ohne weiteres die genaue Horizontaleinstellung der Bißebene ermöglicht wird. Den gleichen Zweck erfüllt (nach Praeger) auch ein gewöhnlicher Mundlöffel, in

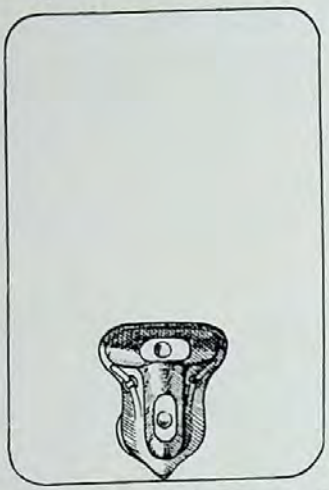

Abb. 2721. Bißplatte nach Simpson mit 2 Bussolen.

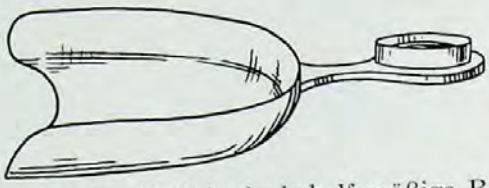

Abb. 2722. Abdrucklöffel als behelfsmäßige Bißplatte. (Nach Praeger.)

dessen (aufwärtsgebogenem) Stiel behelfsmäßig eine kleine Bussole, wie solche an Photoapparaten angebracht sind, eingefügt wird (Abb. 2722).

Bei den extraoralen Aufnahmen sind die Fehlerquellen dadurch vermehrt, daß das Objekt nur in wenigen Fällen der Platte nahe anliegen kann, daß somit selbst ganz geringe Verschiebungen den Erfolg in Frage stellen können. Die sich daraus notwendig ergebende, möglichst unverschiebliche Lagerung des Kopfes auf der Platte wird in der Praxis auf verschiedene Weise erreicht.

Abb. 2723. Schädelaufnahme in sitzender Stellung. (Fixierung des Kopfes mit der Schlitzbinde nach Robinsohn.)

Die Lagerung des Patienten auf einem Aufnahmetisch, die für Schädelaufnahmen immer eine gewisse Zwangslage erfordert, ist in unserem Fachgebiet ziemlich verlassen, da die modernen Spezialröntgenapparate eine weitgehende Beweglichkeit der Röntgenröhre gestatten. Die üblichen Schädel-Plattenaufnahmen erfolgen in sitzender Stellung, wobei der Patient seinen Kopf über ein Tischchen (Höhe etwa 65 cm) beugt und seinen Kopf auf dessen Platte auflegt (Abb. 2723). Zur Fixierung des Kopfes gegen die Platte hat Robinsohn eine einfache Schlitzbinde angegeben, die um den Kopf des Patienten geschlungen wird und deren beiderseits über den Tischrand herabhängenden Enden mit kleinen Sandsäcken beschwert werden (s. Abb. 2723). Diese Hilfsvorrichtung kann sich jeder Praktiker aus einer breiten Cambridgebinde ohne Mühe selbst herstellen, wie die nebenstehende Skizze zeigt (Abb. 2724). Das etwas umständliche Anlegen und Belasten der Schlitzbinde vermeidet der von Verfasser angegebene Kopfnetz-

halter, bei dem der Kopf durch ein kleines Kopfnetz und leichte Gummizüge gegen die Plattenkassette fixiert wird (Abb. 2725). Das Netz birgt noch den Vorteil in sich, daß die für die Einstellung wichtigen Kopf- bzw. Gesichtsteile nicht verdeckt werden. Besondere Kopfhaltevorrichtungen durch verstellbare Pelotten wurden noch von Simpson u. a. angegeben und seien der Vollständigkeit halber erwähnt. Diese Apparate sind kostspielig, etwas umständlich in der Bedienung und haben sich in Deutschland nicht eingebürgert.

Abb. 2724. Schlitzbinde nach Robinsohn (schematisch).

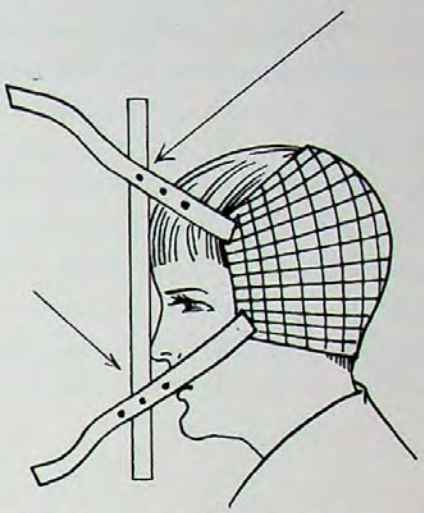

Abb. 2725. Kopfnetzfixierung. (Nach Hauberrisser.)

Abb. 2726. Intraorale Aufnahme. Fingerfixierung des Films durch den Patienten (Oberkiefer).

Abb. 2727. Fingerfixierung des Filmes bei einer intraoralen Aufnahme am Unterkiefer.

Hilfsvorrichtungen zur Lagerung des Films bzw. der Platte. Zur Erzielung einer guten Bildschärfe ist der Film bzw. die Platte dem Aufnahmeobjekt möglichst zu nähern und in der günstigsten Lage festzuhalten.

Bei den intraoralen Aufnahmen wird gewöhnlich diese Fixierung des Films während der Aufnahme durch den Patienten selbst vorgenommen, indem der Daumen

oder der Zeigefinger der kontralateralen Hand den Film an den Alveolarfortsatz andrückt, während die übrigen Finger das zu belichtende Feld nicht bedecken dürfen (Abb. 2726 u. 2727). Im Unterkiefer wird besonders bei den Aufnahmen der Frontzähne die Fixierung durch den Finger dadurch erschwert, daß hierbei der Mund verhältnismäßig weit geöffnet werden muß und daß ferner infolge der Spannung der Mundbodenmuskulatur bei der Mundöffnung der untere Filmrand einen schmerzenden Druck auf die empfindliche Schleimhaut ausübt. Die Folge dieser Empfindlichkeit ist eine meist ungenügend tiefe Lagerung des Films und damit ein mangelhaftes Aufnahmeresultat. Zur Vermeidung dieser Schwierigkeit ist die Verwendung von Filmhaltern zu empfehlen, wie sie von Hauptmeyer, Pordes, Cieszyński, Hauberrisser u. a. angegeben wurden (Abb. 2728—2730). Sämtliche Modelle dieser Filmhalter bestehen im wesentlichen aus einem zwischen der Zahnreihe zu haltenden Aufbißstück (Kork), an dem der Film befestigt werden kann. Das Modell Cieszyńskis, ein mit einer Platte zur Aufnahme des Films und mit einem Handgriff versehener Kork, ferner der behelfs-

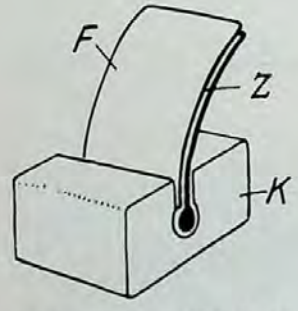

Abb. 2728. Filmhalter nach Hauptmeyer.
K = Aufbißkork.
Z = Zinnplatte.
F = Film.

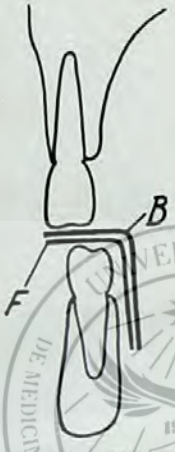

Abb. 2729. Filmhalter nach Pordes.
B = Bleiplatte, rechtwinklig abgebogen für Aufbiß.
F = Film.

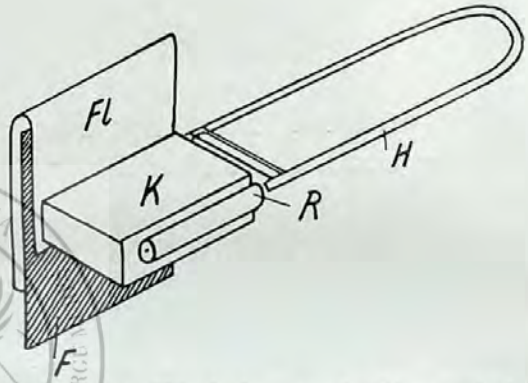

Abb. 2730. Filmhalter nach Cieszyński (schematisch).
K = Aufbißkork.
R = Rahmen mit Flügelansatz (Fl).
F = Film.
H = abnehmbarer Handgriff.

mäßige Halter nach Pordes, eine rechtwinklig gebogene Bleiplatte, welcher der Film angebogen und durch Aufbiß fixiert wird, eignen sich nur für Aufnahmen im Bereich des Unterkiefers. Das Modell Hauptmeyers, das aus einem Aufbißkork mit Schlitz zur Aufnahme des Films besteht, ist auch im Oberkiefer zu verwenden; bei flachem Gaumen muß allerdings der Film stark gebogen werden, was eine unerwünscht starke Verzerrung des dargestellten Objekts (s. unten) zur Folge hat. Den Gebrauch gleicherweise für Ober- und Unterkiefer gestattet die Anordnung der Aufbißplatte beim Filmhalter nach Hauberrisser, bei welchem durch verschiedene Anordnung des die Filmplatte aufnehmenden Schlitzes der Film auch bei flachem Gaumen ohne Verbiegung zur Aufnahme eingestellt werden kann (Abb. 2731—2735).

Die obenerwähnte möglichste Annäherung des Films an den aufzunehmenden Zahn sucht eine in letzter Zeit von Scherbel empfohlene Methode dadurch zu erreichen, daß nicht der ebene, halbstarre Film in den Mund eingelegt, sondern daß dieser auf einem vorher anzufertigenden Gipsmodell nach den Konturen der Zahnkrone und des Alveolarfortsatzes geprägt wird. Der dann genau anliegende Film wird während der Aufnahme zwischen den Zahnreihen festgehalten. Das umständliche Verfahren kann nur besonderen Fällen vorbehalten bleiben.

Für die Fixierung der Plattenkassette zu extraoralen Aufnahmen sei auf das im vorhergehenden Abschnitt über die Lagerung des Patienten Gesagte Bezug genommen. Die dort besprochene gegenseitige Fixierung von Kopf und Kassette kann, besonders für die Schädelaufnahmen unseres Fachgebiets noch ergänzt werden. Außer der Lagerung der Kassette auf einer wagerechten Tischfläche bietet eine Auflage, wie sie Balters unter Benutzung der Kopfstütze des Operationsstuhles bevorzugt und wobei

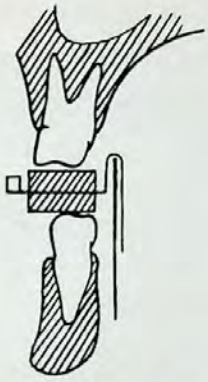

Abb. 2731. Lage bei Unterkieferaufnahmen.

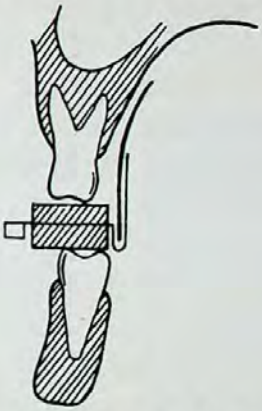

Abb. 2732. Lage im Oberkiefer bei hohem Gaumen.

Abb. 2733. Bei flachem Gaumen.

Abb. 2731—2733. Filmhalter nach Hauberrisser (schematisch).

der Patient quer auf dem Stuhle (nach Abnahme der Armlehne) sitzt (Abb. 2736), für diesen mehr Bequemlichkeit.

Eine noch größere Anpassungsfähigkeit zwischen Kassette und Kopf des Patienten bietet eine leicht herstellbare Kassettenlagerung für den sitzenden Patienten nach Hauberrisser. Die einfache Vorrichtung besteht aus einem einfachen, vertikal beweglichen Holzrahmen, dessen die Kassette tragende Vorderwand horizontal und

Abb. 2734. Filmhalter nach Hauberrisser in situ (Aufbißkork mit schrägem Einschnitt bei flachem Gaumen).

Abb. 2735. Filmhalter nach Hauberrisser in situ (Aufbißkork mit geradem Einschnitt bei hohem Gaumen).

vertikal verstellbar ist. Jeder nötigen Schräglagerung des Kopfes zur Platte kann nachgegeben werden, ohne den Kopf des Patienten, der aufrecht auf einem Schemel sitzt, in eine unbequeme Lage bringen zu müssen. Die Plattenfläche richtet sich nach dem Kopf und nicht umgekehrt! Aus der beigegebenen Abb. 2737—2739 ist die Anordnung ohne weiteres zu ersehen. Diese Anwendung ist besonders bei stark beleibten oder bei sehr nervösen Patienten, bei Schweratmigkeit usw., wobei jede Zwangslage mit stark vornübergebeugtem Kopf vermieden werden muß, als bewährt zu empfehlen.

Hilfsvorrichtungen zur Einstellung des Hauptstrahles. Besonders in unserem engeren Fachgebiet, wo es auf die möglichst sichere Erfassung engbegrenzter Gewebsteile ankommt, sind Hilfsvorrichtungen notwendig, die eine genaue Einstellung des Hauptstrahls zum Aufnahmeobjekt, somit eine gesicherte Lagerung der ganzen Röntgenröhre während der Aufnahme gewährleisten.

Die Vorbedingung zur Röhrenlagerung erfüllen Stative und Röhrenhalter, deren Konstruktion die Einstellung und Fixierung der Röhre in allen notwendigen Stellungen, somit Bewegungen in vertikaler und horizontaler Richtung, außerdem Kippbewegungen zur Erzielung der jeweils nötigen Neigungswinkel gestatten. Das grundlegende Stativmodell ist das nach Lambertz-Dieck (Abb. 2740), dessen Anordnung im wesentlichen auch bei den neueren Modellen (Cieszyński, Rosenthal, Wappler u. a.) beibehalten ist. Für unsere besonderen Belange erwies es sich als notwendig, Feineinstellungen zu ermöglichen. Diese zeitigten die Anordnung mehrerer Gelenke mit Gradeinteilung zur Registrierung und Wiederauffindung einer einmal gewählten Einstellung. Die Einführung für die stomatologische Röntgenologie besonders gebauter Spezialapparate und die für die Praxis meist maßgebende Raumfrage brachten in neuerer Zeit die Kombinationsröntgenapparate, bei denen das Stativ und der Röhrenträger fest mit dem eigentlichen fahrbaren Apparat verbunden sind. Als bewährteste deutsche Modelle dieses Typs sind der Dentograph (Sanitas), der Heliodor (Siemens-Reiniger Veifa) und der Ritter-Apparat zu nennen. Eine abweichende Konstruktion zeigt der Dental-Aristos-Apparat nach Weski, bei dem das Stativ mit Horizontal-vertikal-Gelenkführungen durch ein frei schwebendes ausbalanciertes Doppelpendel ersetzt ist, das die Röhre mit einem Handgriff in die gewünschte Stellung zu bringen gestattet und ohne Feststellvorrichtung in dieser Lage hält. Das Einstellen mit der frei schwebenden Röhre stellt allerdings größere Anforderungen an das Augenmaß und Schätzungsvermögen als die mit Gelenken und Gradeinteilung versehenen Stative vom Lambertz-Typ. Als Spezialstativ mit genauer Meßeinrichtung für Kontroll- und Fernaufnahmen sei noch die Anordnung des Stativs nach Hauberrisser[1]) erwähnt.

Abb. 2736. Benutzung der Kopfstütze des Operationsstuhles zur Kassettenlagerung (nach Balters).

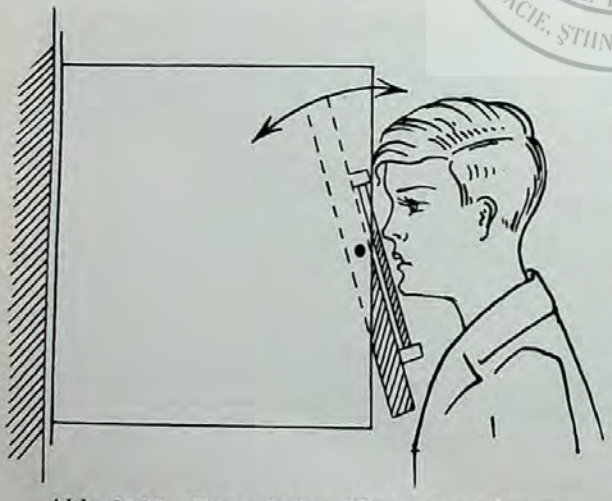

Abb. 2737. Beweglicher Kassettenrahmen. (Nach Hauberrisser.)

Zur genauen Einstellungsmöglichkeit des Hauptstrahls selbst muß dessen Richtungsverlauf besonders markiert sein. Namentlich bei den großen Röhren, bei denen die Hauptstrahlrichtung senkrecht zur Röhrenlängsachse verläuft, ist ein solches Hilfsmittel unentbehrlich. Der Tubus allein gewährleistet bei den für Zahn- und Kieferaufnahmen in Betracht kommenden kleinen Zonen keine hinreichende Genauig-

[1]) Elektrizitäts-Gesellschaft „Sanitas", Berlin W 24.

keit. Die einfache Einstellvorrichtung nach Ciescynski-Dieck, die den Anforderungen an Genauigkeit entspricht, besteht aus einem einfachen Metallbügel, der die Tubusöffnung umgreift und einen ausziehbaren Metallstab trägt, der genau die Richtung des Hauptstrahls bezeichnet. Zur Aufnahme wird der Bügel nach der Seite umgeklappt und gibt den Weg für die austretenden Strahlen frei. Bei den Spezial-Dentalröntgenröhren (Abb. 2711 u. 2712), bei denen der Hauptstrahl in Richtung der Längsachse der Röhre austritt, kann der Hauptstrahl im allgemeinen ohne Schwierigkeit nach dem Augenmaß eingestellt werden. Es empfiehlt sich aber auch bei den

Abb. 2738. Extraorale Unterkieferaufnahme mit dem beweglichen Kassettenrahmen nach Hauberrisser.



Abb. 2739. Kassettenrahmen nach Hauberrisser. Der Rahmen mit Kassette ist in vertikaler und horizontaler Richtung beweglich.

Dental-Röhren an der Aluminiumfilterhaube einen kleinen, umklappbaren Einstellstab anzubringen, den jeder Mechaniker mit geringen Kosten herstellen kann (Abb. 2741). Die Präzision der Aufnahmen wird dadurch wesentlich unterstützt.

Mit der festgelegten Verlaufsrichtung des aus der Röhre austretenden Hauptstrahls ist aber der für die Aufnahme jeweils günstigste Auftreffwinkel (bei Zahnaufnahmen nach der Isometrieregel Cieszyński-Dieck, s. unter Projektionslehre) noch nicht gegeben. Hierfür eignet sich zur Unterstützung des Augenmaßes der allerdings nur für die oberen Frontzähne zu verwendende Einstellwinkel nach Dieck, der durch einen Stab die Verlaufsrichtung des Hauptstrahls mechanisch anzeigt, sobald die Winkelhalbierende zwischen Zahnachse und Filmebene nach dem Augenmaß eingestellt wird. Eine Verbesserung des Dieckschen Instrumentes zeigt der von Schindler angegebene Einstellzirkel dadurch, daß auch die Winkelhalbierende automatisch

angezeigt wird, sobald die beiden Einstellstäbe an dem Gaumen bzw. an der Zahnlängsachse angelegt werden. Diese automatische Zeigereinstellung wird durch gelenkige Anordnung der Einstellstäbe in einem Parallelogramm erzielt, dessen Diagonale die Winkelhalbierende bildet, die auch bei Änderungen der Winkel stets gleich bleibt (Abb. 2742 u. 2743). Die Anwendung dieser Einstellvorrichtungen ist einigermaßen umständlich und zeitraubend und konnte sich in der Praxis auch nicht einbürgern. Man pflegt sich im allgemeinen mit der Einstellung des nötigen Einfallswinkels durch Augenmaß zu begnügen. Für Fälle, in denen es auf eine genaue Einstellung des Hauptstrahls zur Filmebene ankommt, und vor allem bei Aufnahmen, die nach einiger Zeit zur Kontrolle der therapeutischen Maßnahmen oder zur Überwachung eines vorhandenen pathologischen Prozesses unter genau den gleichen Projektionsverhältnissen wiederholt werden müssen, versagt diese sich auf das Augenmaß stützende Aufnahmemethode, da schon Verschiebungen von einigen Millimetern bei der Kleinheit des Aufnahmeobjektes zu Fehldeutungen führen müssen. Eine rein automatische Einstellung des Hauptstrahls unter Ausschaltung des bekanntlich auch individuell verschiedenen Augenmaßes erlaubt die einfache Anordnung des Filmhalters nach Hauberrisser, dessen Handgriff zugleich Richtungszeiger für den Hauptstrahl ist. Hierbei wird die geringe Richtungsdivergenz der Zahnachse einerseits, der Filmebene andererseits unberücksichtigt gelassen und der Hauptstrahl senkrecht auf die Filmebene geleitet, was für die Praxis vollkommen genügt. Die Form des Handgriffs ist hierbei so gestaltet, daß die Verlängerung genau auf die Mitte der Aufbißplatte und damit zugleich orthoradial auf den aufzunehmenden Zahn zeigt. Der Richtungsstab des Handgriffs stellt sich bei der Einlagerung des Films in die Mundhöhle stets automatisch senkrecht zur Filmebene, zeigt orthoradial auf den aufzunehmenden Zahn und stellt zugleich die Einfallrichtung des Hauptstrahls dar (Abb. 2744).



Abb. 2740. Röhrenstativ nach Lambertz-Dieck.



Abb. 2741. Richtungsstab (umklappbar) zur Einstellung des Zentralstrahles.

Bei den extraoralen Schädelaufnahmen genügt für die beiden Hauptebenen bei der oben beschriebenen Kopflagerung im allgemeinen die durch die Einstellvorrichtung am Tubus bzw. durch die Längsachse der Dentalröhre gegebenen Richtung des Hauptstrahls. Für die Darstellung einzelner Kieferbezirke, die eine Schräglagerung des Kopfes erfordern, ist es besonders für den Anfänger schwierig, die Richtung des Hauptstrahls mit dem gewünschten Kieferabschnitt (der durch die Weichteile verdeckt ist und nicht direkt anvisiert werden kann) in Übereinstimmung zu bringen. Als sehr zweckmäßiges Hilfsmittel hat Cieszyński eine selbst anzufertigende Einstellkappe angegeben, die ein Diagramm zur Einstellung des Hauptstrahls für die typischen Aufnahmen der Kiefer trägt. Diese Einstellkappe wird dem Patienten so auf den Kopf gesetzt, daß die seitlich eingezeichnete Vertikallinie die Frontalebene des Schädels deckt, und daß die Horizontallinie mit der Frankfurter Horizontalen parallel verläuft. Liegt nun der Kopf auf der Kassette, so zeigt das auf der Kappe befestigte Diagramm ohne

weiteres die benötigte Richtung des Hauptstrahls an, nach dem zur Aufnahme der Kopf entsprechend gedreht werden muß (Abb. 2745 u. 2746).

Für extraorale Spezialaufnahmen, z. B. zur isolierten Darstellung des Kiefergelenks, der Nebenhöhlen, der Sella usw. ist es sehr schwierig, nach dem Augenmaß den Verlauf des Hauptstrahls durch den Schädel hindurch auf das gewünschte Objekt einzustellen. Hierfür eignet sich zum sicheren „Zielen" der Einstellbügel nach Precht-Hauberrisser, mit welchem der Hauptstrahl durch den Schädel hindurch mechanisch auf jeden beliebigen Punkt an der Außenfläche des Schädels eingestellt werden kann. Die Methode kann noch präziser gestaltet werden, wenn man sich an einem Modellschädel den Ein- und Austrittspunkt des Hauptstrahls festlegt und diesen Punkt dann auf den Patienten überträgt. Dieser Einstellbügel besteht aus einem von jedem Mechaniker leicht herstellbaren Drahtbügel mit einem verschiebbar angeordneten, die Verlaufsrichtung des Hauptstrahls darstellenden Stab (Abb. 2747). Dieser Stab zeigt genau auf das Ende des Bügels, das den Austrittspunkt bzw. den Auftreffpunkt des Hauptstrahls bezeichnet. Wird der Bügel mit dem Ende (*B*) unter den Kopf auf diese bezeichnete Stelle geschoben, so zeigt zwangsläufig der Stab (*S*) und somit auch der Hauptstrahl auf Punkt *B*. Einen weiteren nicht zu unterschätzenden Wert bietet dieses Verfahren dadurch, daß infolge des engbegrenzten Aufnahmefeldes auch entsprechend kleine Platten Verwendung finden können, was die Aufnahmekosten erheblich verringert.

5. Phototechnik. Die Kenntnis des Röntgenapparates, seiner Bedienungstechnik und die zweckmäßige Anwendung der verschiedenen Hilfsapparate bieten noch keine volle Gewähr für einwandfreie Röntgenbilder. Ein Teil des Erfolges kommt noch der Phototechnik zu, für die in folgendem die wichtigsten Hinweise gegeben seien.

Einen wesentlichen Faktor bildet die richtige Wahl der Belichtungszeit. Da diese Belichtungs- (Expositions-) Zeiten von verschiedenen Umständen abhängen, wie Stromintensität (Stromspannung), Dicke der zu durchdringenden Weichteilschicht, Konsistenz des Aufnahmeobjektes, Entfernung Fokus—Film, Qualität der Filme, können für die verschiedenen Fälle allgemeingültige Regeln und Belichtungstabellen nur insoweit angegeben werden, als sie dem Anfänger einen ungefähren Anhalt zu vermitteln vermögen. Jeder Praktiker muß speziell die für seinen Röntgenapparat maßgebenden Belichtungszeiten durch einige Probeaufnahmen mit einem bestimmten Filmmaterial festlegen, ehe er klinische Röntgenaufnahmen ausführt.

Die Belichtungszeit muß mit der Dicke des Objektes oder mit der Vergrößerung der Entfernung zunehmen, wenn das gleiche Bildresultat erzielt werden soll. In praxi ist die Verlängerung der Expositionszeit möglichst zu vermeiden, um den Erfolg der Aufnahme nicht durch etwaige Unruhe des Patienten in Frage zu stellen. Die erwünschte Abkürzung der Expositionszeit läßt sich erreichen entweder durch Erhöhung der Emulsionsempfindlichkeit des Filmmaterials oder durch Zunahme der Stromintensität.

Die an eine gute Röntgenplattenemulsion zu stellende Forderung der sog. steilen Gradation (möglichst ansteigender Winkel der graphischen Schwärzungskurve) und einer hohen Empfindlichkeit gegen Röntgenstrahlen, d. h. die für den geringsten sichtbaren Platteneindruck nötige minimale Lichtenergie, konnte erst erfüllt werden, als es gelang (Schleußner), die Bromsilberemulsionen für Röntgenplatten zu sensibilieren und damit eine Erhöhung der Absorption der Röntgenstrahlen und eine weitere Steigerung der Empfindlichkeit zu erzielen.

Die außerdem noch gefundene Möglichkeit, die Aufnahmefilme auf beiden Seiten mit der strahlenempfindlichen Schicht zu versehen — die beiden Schichten verstärken sich gegenseitig (Potenzierung) —, gestattete, die Belichtungszeit bis zu einem Viertel

der sonst nötigen Expositionszeit herabzusetzen. Der gleiche Effekt der doppelseitig aufgetragenen Emulsion wird bei Platten für extraorale Aufnahmen durch die Verwendung von sog. Verstärkungsfolien erzielt, die der Platte angelegt werden. Bei gleichzeitiger Verwendung von doppelt begossenen Filmen und Verstärkungsfolien wird diese Wirkung noch weiter erhöht; ein für die Praxis offensichtlicher Vorteil, der die Geduld des Patienten nur Sekunden beansprucht und die Lebensdauer der Röhre wesentlich verlängert.

Abb. 2742. Einstellwinkel nach Dieck.

Die Stromintensität ist insofern von Bedeutung, als damit die Qualität der Strahlen wechselt. Mit der Zunahme der Kilovoltzahl werden die Strahlen kurzwelliger; diese werden wiederum vom Körper und von der Emulsion der Platte (Film) weniger absorbiert. Die bei harten Strahlen sich ergebenden geringen Bildkontraste werden wieder ausgeglichen, durch die Doppelemulsionsschicht der Doppelfilme, bei denen der Kontrastreichtum erhöht wird. Ein weiterer Vorteil der doppelt begossenen Filme besteht somit in der Möglichkeit erhöhter Stromintensität bei gleichzeitiger weiterer Abkürzung der Belichtungsdauer.

Als Anhalt für die Belichtungszeiten und Stromintensität bringt die folgende Tabelle die Daten für die in der mundärztlichen Praxis wohl meist benutzten Agfa- und Doneo- (Schleußner-) Röntgenfilme.

Objekt	Abstand in cm	Härte kV	Milliampere	Expositionszeit (Sek.) ohne Verstärkerfolie bzw. einseitig begossener Film	Expositionszeit (Sek.) mit 2 Folien bzw. doppelt begossener Film
Schädel:					
a) occipitofrontal	60	53—55	20	10—12	3—4
b) lateral	60	51—53	20	8—10	2—3
c) Schräglage	60	52—54	20	9—12	2,5—3,0
Zähne	35—40	40—45	20	1,5—3,0	0,3—1,0

Dunkelkammertechnik. Die Entwicklung und weitere Behandlung der Röntgenfilme hat im Dunkelraum zu geschehen. Die Einrichtung einer kleinen Dunkelkammer — es genügt die Größe einer Telephonzelle — läßt sich ohne große Kosten wohl in jeder Praxis einrichten, sei es durch entsprechende Verdunkelungseinrichtung eines geeigneten Raumes oder durch Einbau einer kleinen Zelle in eine Korridorecke oder dergleichen. Laufendes Wasser ist in der Dunkelkammer zwar erwünscht, aber nicht

Bedingung. Man scheue bei Einrichtung einer Dunkelkammer jedoch nicht die geringen Kosten, die eine fachmännische Nachprüfung der absoluten Lichtdichtigkeit der Kammer und der Dunkelkammerlampe (Rubin-Kobaltglas, rotes Fensterglas ist ungeeignet) verursacht. Eine kleine lichtdurchlässige Ritze in der Wand, selbst ein ungeschütztes Schlüsselloch, können die Ursache für mißlungene Bilder abgeben.

Läßt sich in einer Praxis eine Dunkelkammer nicht einrichten oder würde sich wegen zu geringen Bedarfes eine solche nicht lohnen, so sei dem Praktiker empfohlen, seine Röntgenfilme bei einem Photographen oder bei einem Photoarbeiten ausführenden Fachgeschäft verarbeiten zu lassen, was nur ganz geringe Kosten verursacht und gute Resultate verbürgt. Der Gebrauch eines „Dunkelkammerersatzes" in Gestalt eines sog. „Dunkelkammerkastens" kann, wenigstens für Anfänger, nicht empfohlen werden. Diese Behelfsvorrichtungen bestehen im wesentlichen aus einem innen zu beleuchtenden Kasten mit einer Rubinglasscheibe, zur Beobachtung des Entwicklungsvorganges von außen und einem Sack, durch den unter Lichtabschluß die Hände durchgestreckt werden können. Da die Manipulationen des Entwickelns, Fixierens, Wässerns auf engstem Raum vorgenommen werden müssen, ist das Arbeiten umständlich und nicht leicht. Die Abb. 2748 zeigt die Anordnung eines solchen Dunkelkammerkastens und den Gebrauch desselben.

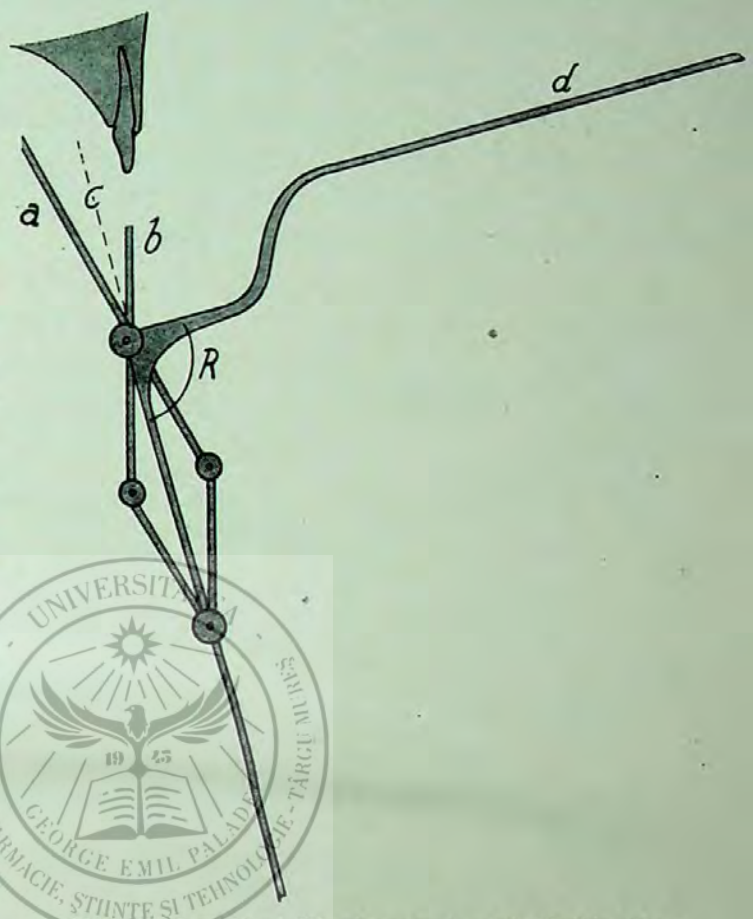

Abb. 2743. Einstellinstrument nach Schindler.
a = Filmebene. *b* = Zahnachse. *c* = Halbierungslinie von *a* u. *b*. *d* = Richtung des Hauptstrahls senkrecht auf *c*.

Das Entwickeln. Der an den Entwicklungsprozeß in der Röntgenphotographie zu stellenden Forderung, bei den fertigen Bildern größte Kontraste bei größtmöglicher Klarheit der hellsten Stellen zu erzeugen, entsprechen als in der Praxis bewährt nur die zwei Entwicklertypen: Rodinal- und Metholhydrochinonentwickler. Das Optimum der Entwicklungszeit wird beim Rodinal schon nach drei Minuten erreicht; beim Metholhydrochinon (Agfa Rapid) liegt die optimale Zeit bei etwa 5 Minuten. Der sich beim Metholhydrochinon etwas langsamer abspielende Entwicklungsvorgang macht diesen Entwickler besonders für die Praxis geeignet, da hier der Entwicklungsvorgang leichter kontrolliert werden kann.

Beim Einlegen der Filme in die Flüssigkeit muß sofort die ganze Oberfläche des Films bespült werden, andernfalls entstehen störende Streifen. Zunächst erscheinen die den Röntgenstrahlen am wenigsten Widerstand bietenden Partien als Schwärzungen, in zweiter Linie werden die feineren Strukturverhältnisse sichtbar. Der Entwicklungsvorgang läßt sich am besten auf hellem Untergrund (weiße Porzellanschale) verfolgen.

Es empfiehlt sich während der ersten 1—2 Minuten auch die Einwirkung des roten Lichtes auszuschalten und die Schale zu bedecken. Die Schale wird besonders während der ersten Entwicklungsperiode ein wenig bewegt, damit die mit der Schicht in Berührung kommende Lösung immer wieder erneuert wird, andernfalls tritt bei unbeweglicher Flüssigkeit an den stärker belichteten Stellen infolge der reichlichen Bromsilberausscheidung eine Verzögerung der Entwicklung ein, die hellsten Lichter würden zu wenig geschwärzt werden. Die Entwicklung kann als abgeschlossen gelten, wenn die Tonabstufungen deutlich erkennbar sind und die Lichtpartien in der Durchsicht gegen das Rotlicht fast undurchsichtig erscheinen[1]). Das Bild soll sogar eine stärkere Schwärzung als scheinbar notwendig, also eine geringe Überentwicklung zeigen, denn bei der nachfolgenden Behandlung im Fixierbad verliert das Bild durch Entfernen des nicht verbrauchten Bromsilbers wieder an Dichte.

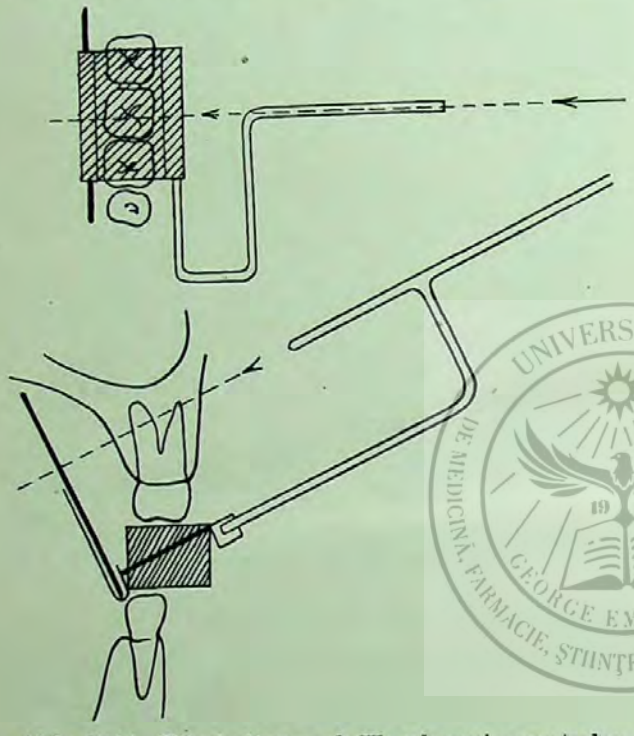

Abb. 2744. Filmhalter nach Hauberrisser (schematisch). Stellung des Handgriffstabes ist zugleich Orthoradialrichtung des Hauptstrahles.

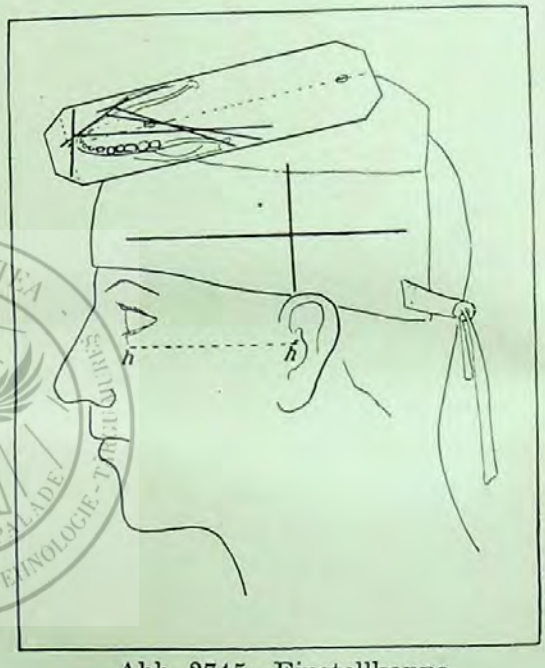

Abb. 2745. Einstellkappe nach Cieszyński in situ.

In neuester Zeit hat sich in der Röntgenphototechnik die durch die Firma Agfa propagierte sog. „Schnellentwicklung im Trog" gut eingeführt. Diese Entwicklungstechnik unterscheidet sich von der „Standentwicklung" dadurch, daß sie nicht wie diese mit stark verdünnter Entwicklungslösung innerhalb einer halben bis einer Stunde langsam durchgeführt wird, sondern daß normale Entwicklerlösungen (Rodinal 1 : 10, Metholhydrochinon 1:4/:5) verwendet werden und damit der Entwicklungsprozeß in etwa 5 Minuten durchgeführt wird. Da erfahrungsgemäß bei Abschätzen der Zeit die Entwicklung stets zu früh abgebrochen wird, empfiehlt sich besonders für den Anfänger der Gebrauch einer einfachen Uhr (Eier-Sanduhr). Die für Röntgenphotographien in der Zahnheilkunde (Filmgröße 3 × 4, 4 × 5) zweckentsprechenden Hartgummitröge sind in praktischer Anordnung bereits im Handel (Fa. Siemens-Reiniger-Veifa, Agfa, Kodak). Man kann sich jedoch leicht einen derartigen Trog improvisieren durch Ver-

[1]) Das Bild muß vollkommen „durchentwickelt" werden, da bei den Röntgenaufnahmen die Bromsilberschicht von den *X*-Strahlen ganz durchdrungen wird, im Gegensatz zu der gewöhnlichen Photographie, bei der die Sonnenlichtstrahlen nur die oberflächliche Silberschicht schwärzen.

wendung einer gewöhnlichen Steingutschale oder eines feuerfesten Kochgeschirres, worin diese Trogentwicklung der Filme, diese an einem Draht aufgehängt, ebensogut durchgeführt werden kann.

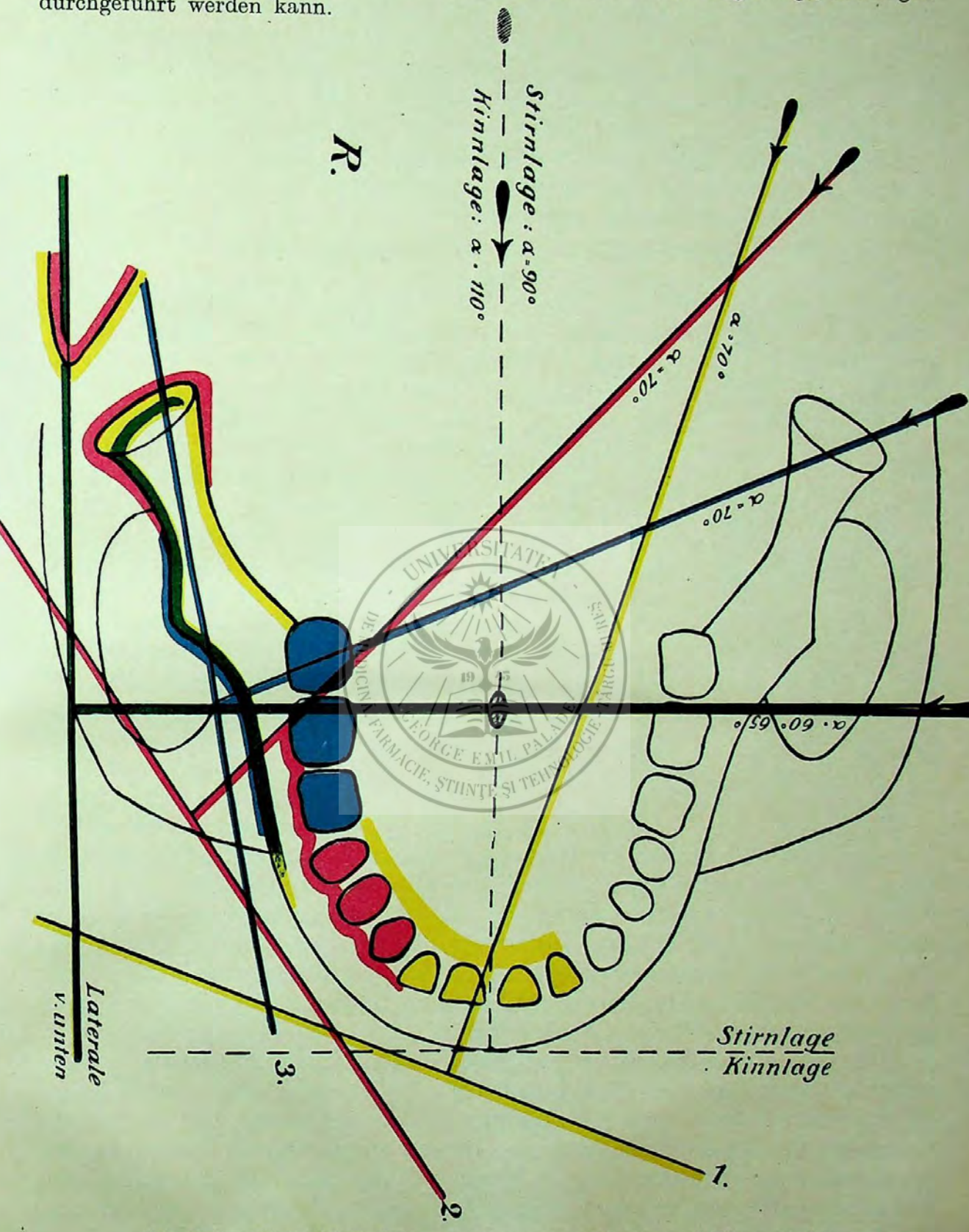

Abb. 2746. Einstellblatt (Diagramm) zur Einstellkappe nach Cieszyński.

Als zweckmäßigste Temperatur für den Entwicklungsvorgang hat sich eine solche von 18, höchstens 20° C, erwiesen. Man vermeide erhebliche Wärmedifferenzen zwischen Entwickler-, Abspül- und Fixierbadflüssigkeit und vor allem Temperaturen

unter 12° C, da sich sonst der chemische Prozeß nicht abspielen kann. Auch höhere Temperaturen sind zu vermeiden, damit nicht die Gelatineschicht des Films (Gelatine schmilzt schon bei 30° C) aufweicht und von der Unterlage abschwimmt. Es ist nötig, die Temperaturen bei Beginn der Arbeit mit dem Thermometer zu prüfen. Durch vorheriges Spülen der Schalen mit warmem bzw. kaltem Wasser entsprechend der Jahreszeit und Lufttemperatur kann die erforderliche Flüssigkeitstemperatur besser erzielt werden als durch direktes Anwärmen der Bäder.

Nach beendeter Entwicklung ist der Film gründlich in reinem Wasser (etwa $^1/_5$ Minuten) abzuspülen, ehe er in das Fixierbad gelegt wird. Durch das Abspülen soll vermieden werden, daß erhebliche Reste der Entwicklerflüssigkeit in das Fixierbad gelangen, dessen Wirksamkeit dadurch beeinträchtigt und frühzeitig unbrauchbar gemacht würde.

Fixieren. Während des Fixierens darf nur gelbes, kein Tageslicht zutreten, andernfalls würden dichroitische Schleier (gelb und rötlich) auftreten und das Bild verderben. Da sich die letzten Reste des Bromsilbers im Fixiernatron nur schwer lösen, soll das Fixieren noch etwa 5—10 Minuten fortgesetzt werden, auch wenn die sichtbaren Bromsilberreste (weißliche Flecken) schon verschwunden sind. Als Normalzeit für Fixieren kann 15 Minuten gelten, in praxi empfiehlt es sich, den Prozeß 20—30 Minuten auszudehnen. Wesentlich ist, sich schon nach einigen Minuten zu überzeugen, ob nicht etwa der Film am Boden der Schale liegt und so eine allseitige Bespülung des Films verhindert wird. Ein Säurezusatz zum Fixierbad ist zweckmäßig, weil sich dadurch das Bad lange Zeit klar erhält und die an der Filmschicht haftenden Entwicklerspuren neutralisiert werden.

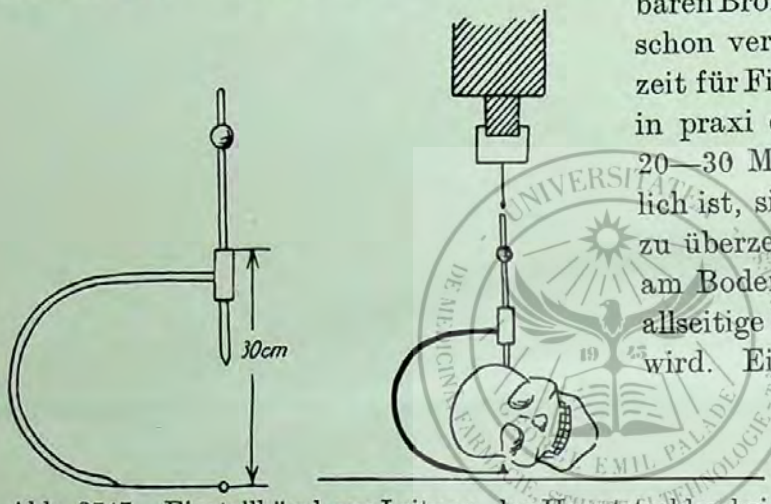

Abb. 2747. Einstellbügel zur Leitung des Hauptstrahles bei Schädel-Teilaufnahmen.

Sehr wesentlich für den Erfolg ist die Beobachtung peinlichster Sauberkeit, da schon wenige Tropfen des Fixierbades den Entwickler verderben würden. Die für Entwickler und Fixierbad bestimmten Schalen müssen als solche beschriftet werden oder durch ihre Farbe (z. B. für Entwickler zweckmäßig weiß, für Fixierbad schwarz oder Glas) jede Verwechslung ausschließen. Ein z. B. in der Fixierbadschale angesetzter Entwickler schließt von vornherein einen Erfolg aus, da auch an der gereinigten Schale sich noch Spuren des Fixierbades befinden.

Wässern. Nach dem Fixieren müssen die Filme gründlich gewässert werden, andernfalls krystallisiert das Fixiernatron beim Trocknen aus. Besonders zu Anfang des Wässerns soll das Wasser einige Male ganz abgeschüttet werden, um jede Spur des Fixiersalzes von der Schicht zu entfernen. Rascher und gründlicher vollzieht sich die Wässerung bei senkrecht aufgehängten Filmen, weil das noch an den Platten haftende Fixiernatron schwerer als Wasser ist und zu Boden sinkt. Das Wässern ist mindestens über $^1/_2$ Stunde auszudehnen, andererseits ist vielstündiges Wässern, z. B. über Nacht zu vermeiden, weil die Gelatineschicht darunter leiden würde. Nach dem Wässern werden die Filme nochmals mit dem Wasserstrahl scharf abgespült oder mit einem triefend nassen Wattebausch vorsichtig abgewischt, um etwa anhaftende Unreinigkeiten oder Niederschläge aus dem Waschwasser zu entfernen.

Trocknen. Das schließlich folgende Trocknen der Negative soll in einem staubfreien, mäßig warmen, gut durchlüfteten Raum vorgenommen werden. Der Trocknungsprozeß dauert 2—6 Stunden. Durch den Kaltluftstrom eines elektrischen Ventilators (Fön) kann die Trocknung wesentlich abgekürzt werden. Zu widerraten ist das Trocknen in der dumpfen Luft der Dunkelkammer oder am offnen Fenster bei naßkalter Witterung. Besonders im Sommer können sich durch den Einfluß der Feuchtigkeit auf dem Film Bakterienkulturen bilden, die schwarze oder helle Punkte auf der Schicht entstehen lassen, zuweilen ausgesprochene Löcher in die Gelatine hineinfressen. Auch ist strahlende Wärme (Warmluftventilator) oder die Nähe der Heizung zu vermeiden, da die Gelatine schon bei etwa 30° C schmilzt. Ist es nötig, Glasplatten sehr schnell zu trocknen, dann stellt man die Platten wenige Minuten senkrecht auf Filtrierpapier, um das oberflächliche, am unteren Plattenrand sich ansammelnde Wasser abzusaugen und legt sie dann für die Dauer von 10 Minuten in 95proz. Alkohol. Die Trocknung geht dann an der Luft ohne Wärmeanwendung in wenigen Minuten vor sich, weil das Wasser aus der Schicht verdrängt ist und der Alkohol schnell verdunstet. Besonders betont sei, daß Filme auf diese Weise nicht schnell getrocknet werden dürfen; der Alkohol würde das Zelluloid der Filme lösen.

Abb. 2748.
Dunkelkammerkasten.

Die Handhabung der Filme bei den vorgenannten photo-technischen Arbeiten wird erleichtert durch Gebrauch geeigneter Filmklammern, von denen die Modelle den Vorzug besitzen, welche die Filmschicht nicht durch eine scharfe Klammerfeder verletzen, sondern die den Film nur an der Kante festhalten (s. Abb. 2749). Einfacher und billiger ist das Durchstechen einer Filmecke mit einer gewöhnlichen Stecknadel, die dann während des ganzen Behandlungsprozesses als Handgriff dient, ohne die Finger mit einer der Flüssigkeiten in Berührung bringen zu müssen.

Die Arbeit in der Dunkelkammer erleichtert wesentlich die neuartige Dunkelkammerlampe der Firma Agfa mit einem orangefarbenen statt Rubinglasfenster. Dieser Filter bietet die gleiche Sicherheit für das photographische Aufnahmematerial, wie das Rotlicht und gestattet dabei durch seine bedeutend größere Helligkeit ein angenehmeres und sicheres Arbeiten. Einen weiteren Vorteil der Lampe bietet ihre Schwenkbarkeit, wodurch zum erhöhten Schutz der Filme während des Anfangsstadiums der Entwicklung, in bequemer Weise das Fenster abgedreht und die entsprechenden Arbeiten bei abgeblendetem, indirektem Licht vorgenommen werden können. Nur zur Prüfung der Entwicklungsreife braucht der Film der vollen Lichtstärke ausgesetzt zu werden.

Wesentlich für die spätere Aufbewahrung ist eine geeignete Bezeichnung der Filme schon in der Dunkelkammer. Die geringen Ausmaße der Zahnfilme gestatten nur eine kurze Bezeichnung mit einer Nummer oder zweckmäßiger mit dem Anfangsbuchstaben des betreffenden Patienten, evtl. noch unter Beifügung des aufgenommenen Zahnes ($\lfloor\overline{3}$, $\overline{6}\rfloor$). Bei größeren Filmen bzw. Platten (Schädelaufnahmen) hat sich die Beschriftung auf den ganzen Namen des Patienten, das Datum der Aufnahme und auf den aufgenommenen Schädelabschnitt zu erstrecken. Die Bezeichnung wird vor dem Entwickeln vorgenommen und wird an einer, das Aufnahmeobjekt (Kieferabschnitt) nicht

störenden Stelle angebracht, die man sich schon vor der Aufnahme auf der Filmumhüllung markiert hatte. Die neuen Agfa-Filme sind an einer Ecke mit einem Loch versehen, das auch auf der Außenseite durch einen schwarzen Punkt bezeichnet ist. Danach kann der Film schon bei der Aufnahme im Munde so gelagert werden, daß dieser Punkt das Aufnahmeobjekt nicht verdeckt. Die Beschriftung in der Dunkelkammer wird dann an der durchlochten Filmkante angebracht. Die oft nach dem Entwickeln schwer lesbare Bezeichnung wird in einfacher Weise dadurch gut lesbar erhalten, daß noch vor dem Entwicklerbad die Beschriftung mit einer Zelluloidacetonlösung überzogen wird.

Diese Lösung kann sich jeder Praktiker dadurch selbst in einfacher Weise herstellen, daß ein alter abgewaschner Film-Celluloid in kleine Stückchen geschnitten und im Verhältnis 1 : 10 in Aceton aufgelöst wird. Mit der so erhaltenen dickflüssigen Lösung wird die Bleistiftbeschriftung einmal überpinselt; die den noch trocknen Film bedeckende, durchsichtige Schicht ist für den Entwickler unangreifbar und bleibt daher weiß, die Schrift ist deutlich lesbar.

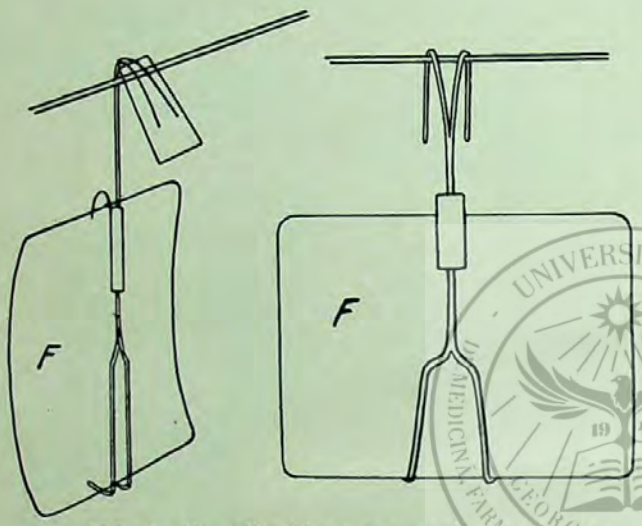

Abb. 2749. Filmklammer nach Simpson.

Bildfehler. Da es bei der Analyse von Röntgenaufnahmen in erhöhtem Grade bei den kleinen räumlichen Verhältnissen der Zahn- und Kieferaufnahmen auf sehr feine Strukturunterschiede ankommt, können durch unsachgemäße Behandlung des Films in fertigem Bilde sehr störende Fehler auftreten, auf deren häufigste im folgenden hingewiesen sei.

Ein Grauschleier, der das Negativ gleichmäßig verwaschen erscheinen und die Kontraste zwischen Licht und Schatten verschwinden läßt, liegt außer durch Überbelichtung meist darin begründet, daß zu lange entwickelt wurde oder daß die Entwicklerflüssigkeit zu warm war. Schon Temperaturen von 20° lassen diesen Grauschleier in Erscheinung treten. Außerdem kann ein häufiges Herausnehmen der Filme aus dem Entwickler und auch Nachprüfen zu nahe vor der Lampe durch Luftoxydation eine Verschleierung herbeiführen.

Ein sog. Gelbschleier bildet sich ebenfalls bei zu langer Entwicklungszeit und vor allem bei Gebrauch eines alten und verbrauchten Entwicklers.

Der dichroitische Schleier, der sich in der Durchsicht als gelbe bis orangefarbene Flecken kennzeichnet, bildet sich dann, wenn Entwicklerlösung in das Fixierbad gelangt.

Eine Marmorierung und Streifung entsteht, wenn das Entwicklerbad durch Spuren von Kupfersalzen verunreinigt wurde. Dies kann bei Verwendung von improvisierten Klammern oder Nadeln aus Messingdraht entstehen. Die verwendeten Nadeln oder Klammern müssen daher aus Nickel oder rostfreiem Stahl bestehen.

Kleine runde, glasklare Flecken sind die Folge von Luftbläschen, die sich an der Filmoberfläche festgesetzt und an dieser Stelle die Entwicklereinwirkung verhindert haben; zur Vermeidung dieses Fehlers sind die Filme beim Einlegen einige Male hin und her zu bewegen.

Verstärken und Abschwächen. Negative, die infolge fehlerhafter Belichtung oder Entwicklung schwach sind, d. h. zu wenig Gegensätze zwischen Licht und Schatten zeigen, können durch Verstärkung auf chemischem Wege verbessert werden. Ob dies Aussicht auf Erfolg hat, kann man daran erkennen, wenn man die Filme gegen das Licht betrachtet und Pauspapier dahinterhält. Wird dadurch das Bild verbessert und treten die Details besser hervor, dann wird die Verstärkung Erfolg haben. Das Verfahren ist ziemlich umständlich und wird bei hellem Licht vorgenommen. Das vorher zwei Minuten im Wasser eingeweichte Negativ wird zuerst in den Quecksilberverstärker gelegt, dessen Zusammensetzung aus:

Hydrargyrum bichlorat.	1,0
Aqua dest.	15,0

besteht. Das Negativ nimmt in der (in Bewegung zu haltenden) Lösung zuerst eine silbergraue, dann eine weiße Färbung an und wird so lange darin belassen, bis die Dichte den gewünschten Grad erreicht hat. Dann folgt eine gründliche, mindestens $^1/_4$ Stunde lange Wässerung. Schließlich muß der neugebildete weiße Niederschlag wieder geschwärzt werden, was durch Einlegen in verdünnte Ammoniaklösung (Liqu. Ammon. caust. 10 %) bis zur gleichmäßigen Schwärzung geschieht. Die Sublimatlösung läßt sich wiederholt verwenden, das Schwärzungsmittel wird nach einmaliger Benutzung fortgeschüttet. Verstärkte Platten sind weniger haltbar und verderben im Laufe der Jahre.

Überbelichtete, zu dicht gewordene Negative, die bei Durchsicht nur bei starkem Licht noch Details erkennen lassen, können abgeschwächt werden, indem der schwarze Silberniederschlag durch chemische Mittel zum Teil aufgelöst wird. Das Negativ wird dadurch dünner und klarer. Auch das Abschwächen (Film vorher zwei Minuten in Wasser legen) erfolgt bei hellem Licht und am besten in einer weißen Schale, um den Fortgang in der Durchsicht gegen die weiße Bodenfläche leichter beurteilen zu können. Zur Abschwächung wird eine Lösung von Blutlaugensalz gebraucht in der Zusammensetzung:

I. Rotes Blutlaugensalz	5 g	(im Dunkeln haltbar)
Aqua dest.	100 ccm	
II. Fixiernatron	20 g	
Aqua dest.	200 ccm	

Beide Lösungen werden erst unmittelbar vor Gebrauch im Verhältnis 10 (I) : 100 (II) gemischt. Schon nach etwa $^1/_2$ Minute beginnt das Negativ in den Schatten klarer zu werden, indem sich Ferrocyansilber bildet, das im Fixiernatron löslich ist. Jede $^1/_4$ Minute wird das Bild in der Durchsicht kontrolliert, dann abgespült und gründlich ($^1/_2$ Stunde lang) gewässert. Da die Lösung noch etwas nachwirkt, soll die Abschwächung lieber etwas zu früh beendet werden, zu lange Abschwächung verdirbt das ganze Bild.

Betrachtung. Die Kontrolle bzw. Besichtigung des fertigen Röntgenbildes für die Analyse soll nach vollkommener Trocknung vorgenommen werden. Erst dann treten die Details vollkommen hervor. Außerdem ist der nasse Film mit erweichter Schicht zu leicht Beschädigungen ausgesetzt. Die Besichtigung wird am besten vor einer beleuchteten Matt- oder Milchglasscheibe und unter Vorschaltung einer Lupe von mindesten vierfacher Vergrößerung vorgenommen. Die Details werden hierbei am besten bei Gebrauch eines sog. Betrachtungskastens erkannt, der eine gleichmäßige Beleuchtung des Bildes und eine Ablenkung gegen seitlichen Lichteinfall gestattet. Abb. 2750 zeigt einen einfachen Betrachtungskasten, der leicht und billig selbst herzustellen ist.

Aufbewahrung. Die zur Nachkontrolle, zur wissenschaftlichen Auswertung und für die Krankengeschichte nötige Aufbewahrung der Filme kann in einfachster Weise in Briefumschlägen geschehen, auf denen die nötigen Daten: Namen des Patienten, Datum der Aufnahme, klinische und Röntgendiagnose usw. vermerkt sind. Der Einheitlichkeit halber empfiehlt sich ein entsprechender Vordruck oder Gummistempel. Bei Reihen bzw. Übersichtsaufnahmen ist es zweckmäßig, die Einzelfilme übersichtlich derart aufzubewahren, daß sie zwischen zwei Glasplatten befestigt werden. Auf eine Glasplatte (etwa 13 × 18) klebt man zwei Papier- oder Leukoplaststreifen so auf, daß zwischen diesen die Filme eingeschoben werden können. Eine zweite Glasplatte deckt die Filme und wird mit der ersten Platte durch Papierstreifen verklebt. In neuerer Zeit sind praktische Karten[1]) mit Zelluloidfenstern für einen und mehrere Zahnfilme im Handel, die den nötigen Vordruck für die Beschriftung tragen und gleichzeitig die Filme vor Beschädigung schützen. Die Karten werden zweckmäßigerweise in einer Kartothek aufbewahrt.

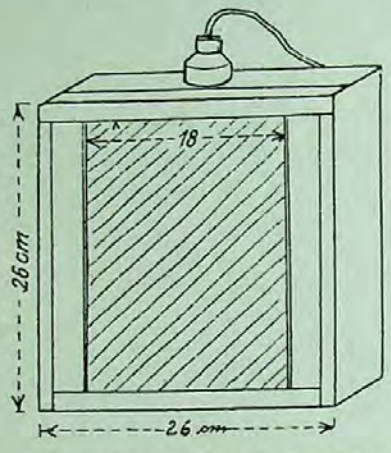

Abb. 2750. Einfacher Betrachtungskasten.

Literatur: Bucky, Die Röntgenstrahlen und ihre Anwendung (Leipzig, Teubner 1924). — Ciescynski, Zahnärztliche Röntgenologie (Leipzig 1926). — Hauberrisser, Fortschr. Zahnheilk. **2**, 574 (1926); **3**, 560, 570 (1927); **4**, 614, 615 (1928); **5**, 600 (1929). — Liesegang, Der photographische Prozeß (Frankfurt a. M. 1924). — Rosenthal, Röntgenphysik. In Rieder-Rosenthal: Lehrb. der Röntgenkunde 1 (Leipzig 1925). — Scherbel, Z. Stomat. **25**, Nr 3, 192 (1927).
Hauberrisser.

Projektionslehre. I. Allgemeine Gesichtspunkte. Zur Beurteilung der Projektionsverhältnisse im Bereich der Zähne und der Kiefer sind zunächst die physikalischen Eigenschaften der Röntgenstrahlen, ihre geradlinige und radiäre Ausbreitung vom Fokus aus zu berücksichtigen. Demgemäß wird das Objekt (Zahn) in verschiedener Weise abgebildet werden: je nach der Größe des Einfallwinkels, unter dem der mittlere Strahl des Strahlenbündels (Zentral- oder Hauptstrahl) dieses erreicht, und ferner, je näher oder weiter das Objekt vom Fokus entfernt ist. Hierbei erleiden alle auf der senkrechten Verbindungslinie Fokus—Platte liegenden Schattenpunkte keine Veränderung ihrer Lage; das gleiche gilt für die Punkte des Objektes, die der Platte (Projektionsebene) unmittelbar aufliegen. Dagegen verändern die Schattenbilder sämtlicher anderer Punkte ihre Lage, entsprechend der Gesetze der Zentralprojektion.

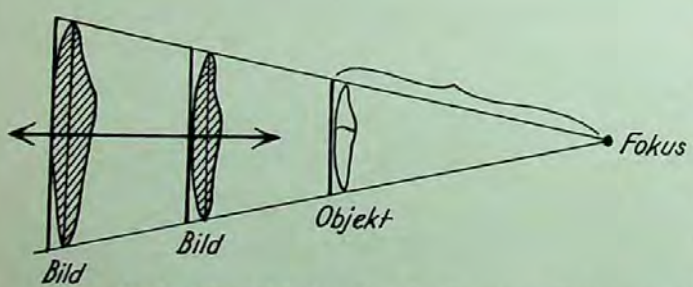

Abb. 2751. Gleichbleibende Entfernung Fokus und Objekt. Bildgröße veränderlich je nach Entfernung des Films.

Bezüglich des Einflusses der Entfernung nimmt bei gleichbleibender Entfernung von Fokus und Objekt der projizierte Bildschatten an Größe zu, je weiter sich die Projektionsebene (Filmplatte) entfernt und umgekehrt (Abb. 2751). Bei gleichbleibender Entfernung von Fokus und Projektionsebene wird bei Verschiebung des dazwischenliegenden Objekts das Bild entsprechend der Annäherung oder Entfernung zum Fokus größer bzw. kleiner werden (Abb. 2752). Bei gleichbleibenden Verhältnissen vom Objekt und Projektionsebene endlich wird der

[1]) Zu beziehen von den Firmen Agfa und Siemens-Reiniger-Veifa.

Bildschatten um so größer werden, je näher der Fokus heranrückt, um so kleiner, je weiter dieser sich entfernt (Abb. 2753).

Die sich aus Vorstehendem ergebenden günstigsten Projektionsverhältnisse: senkrechtes Auftreffen des Zentralstrahles auf das Objekt und zugleich auf die Projektionsebene und zweitens unmittelbare Anlagerung des ganzen Objektes an die Projektionsebene, lassen sich aber bei den besonders gelagerten Projektionsverhältnissen am Schädel nur in vereinzelten Fällen ermöglichen. Wegen der vorhandenen Krümmungen, noch dazu in verschiedenen Ebenen, stellen sich erhebliche Schwierig-

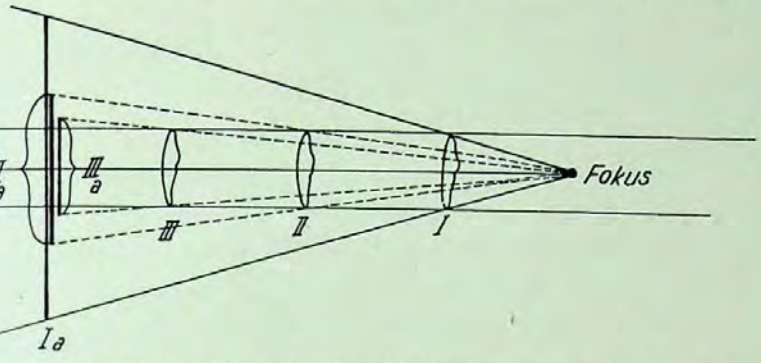

Abb. 2752. Gleichbleibende Entfernung Fokus — Film. Bildgröße veränderlich je nach Entfernung des Objektes.

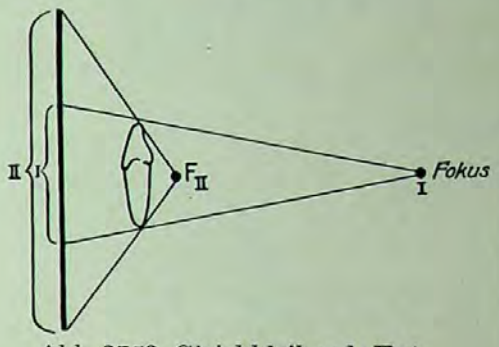

Abb. 2753. Gleichbleibende Entfernung Objekt — Film. Bildgröße veränderlich je nach Entfernung des Fokus.

keiten in den Weg. Die stets mehr oder minder große Verzerrung, die das Objekt auf dem Bildschatten aufweist, kann jedoch bei geeigneter Leitung des Zentralstrahles und Lagerung des Objektes weitgehend gemildert werden. Entsprechend der besonderen örtlichen Verhältnisse muß bei Zahn- und Kieferaufnahmen die Lagerung der Projektionsebene (Film) fast stets in einem Winkel zum Aufnahmeobjekt (Zahn) erfolgen. Eine Verzerrung des Objekts wird dabei stets erfolgen müssen, sei es, daß der Hauptstrahl senkrecht zum Objekt, oder senkrecht zur Projektionsebene eingestellt wird (Abb. 2754 u. 2755). Dieser Fehler kann dadurch abgeschwächt werden, daß

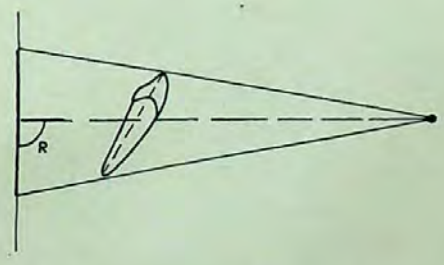

Abb. 2754. Zentralstrahl und Bildebene stehen ⊥ zueinander.

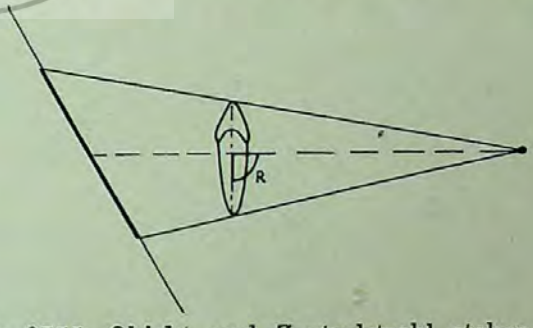

Abb. 2755. Objekt und Zentralstrahl stehen ⊥ — zueinander.

eine mittlere Auftreffebene für den Zentralstrahl gewählt wird. Eine einfache geometrische Konstruktion ergibt, daß Objekt und Schattenbild dann gleich groß bleiben, wenn der Zentralstrahl senkrecht auf die zwischen Längsachse des Objekts und Filmebene liegende Halbierungs-Ebene auftrifft, wenn somit Objekt und Filmebene die Schenkel eines gleichschenkligen Dreiecks bilden (Abb. 2756). Diese von Cieścynski und Dieck (Isometrieregel, Cieszyński-Dieckscher Gesetz) gemachte Beobachtung gilt als Grundlage für alle intraoralen Zahnaufnahmen. Bei den üblichen Aufnahmen mit dem Alveolarfortsatz angelagertem Film spielt die Isometrieregel praktisch kaum eine Rolle. In diesen Fällen kann der Hauptstrahl, ohne wesentliche Verzerrungen

hervorzurufen, senkrecht auf die Filmebene gelenkt werden. Nur bei Lagerung des Films in Bißebene ist die Berücksichtigung der Isometrieregel Vorbedingung einer richtigen Projektion. Besonders ist zu beachten, daß der Hauptstrahl auf die Wurzelspitze und nicht auf den Kronenteil des aufzunehmenden Zahnes gerichtet wird, da sonst entsprechend der Zentralprojektion Verzerrungen eintreten würden. Die Abb. 2757 veranschaulicht die Bedeutung der Zentralstrahleinstellung.

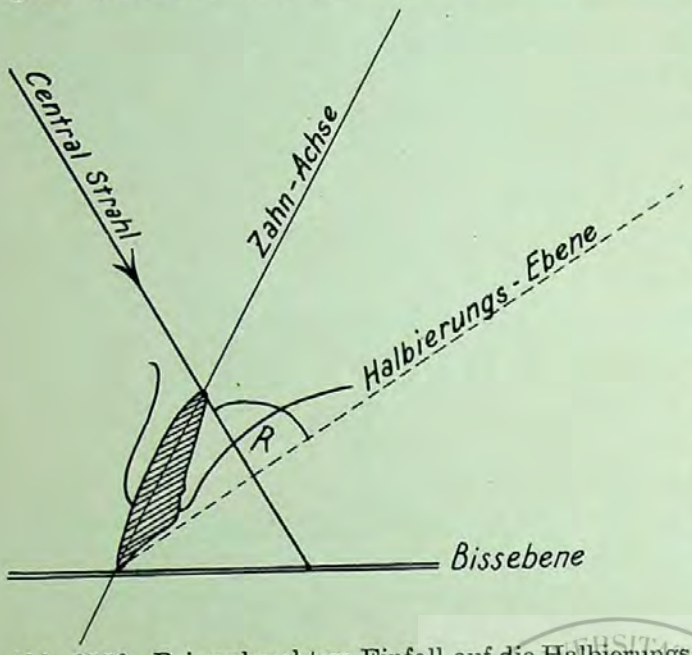

Abb. 2756. Bei senkrechtem Einfall auf die Halbierungsebene bildet der Zentralstrahl die Basis eines gleichschenkeligen Dreieckes, dessen gleiche Schenkel Zahn und Zahnschatten bilden.

Das Cieszyński-Diecksche Gesetz berücksichtigt nur die Fehlerquellen, die sich aus der Topographie Zahn—Film in vertikaler Richtung ergeben. Die besonderen Verhältnisse des Alveolarfortsatzes erfordern bei Zahnaufnahmen auch die Berücksichtigung der Verzerrungs- und Verzeichnungsmöglichkeit in horizontaler Richtung. Innerhalb des Zahnbogens muß somit für jeden Zahn bzw. für jede Zahngruppe der Zentralstrahl sowohl entsprechend der Isometrieregel auf den Film gerichtet sein, als auch mit der Radialebene zusammenfallen, die der betreffende Zahn innerhalb des Zahnbogens einnimmt; er muß orthoradial zum Zahn verlaufen.

Die Abb. 2758 zeigt die verschiedenen Radialebenen des Zahnbogens, die mit der orthoradialen Einstellung zusammenfallen und zugleich senkrecht zu den Tangenten des Zahnbogens verlaufen. Diese Einstellung genügt für einwurzelige Zähne; bei den mehrwurzeligen Prämolaren und Molaren besonders im Oberkiefer ergibt die orthoradiale Einstellung eine teilweise Überlagerung von Wurzelteilen, die die Diagnose z. B. eines Einschmelzungsherdes an einer einzelnen Wurzelspitze sehr erschweren können. Die erwünschte Trennung von einzelnen Zahnteilen läßt sich erreichen durch eine absichtliche Abweichung von der orthoradialen Einstellung, indem der Hauptstrahl in distaler oder medialer Richtung gegen den Zahn bzw. gegen den Film verschoben wird: Distal bzw. medial exzentrische Einstellung (Abb. 2759). Schließlich ist noch eine dritte, die axiale Einstellungsrichtung zu nennen, bei der der Zentralstrahl in der allgemeinen Richtung der Längsachse des Objektes verläuft. Das Schattenbild des in Bißebene liegenden Films zeigt hierbei eine starke Verkürzung des Objekts (Abb. 2760).

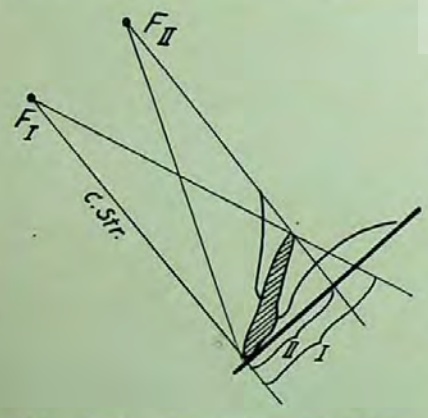

Abb. 2757. Zentralstrahl-Richtung auf die Schneidekante des Zahnes ergibt Verzerrung nach der Länge. Zentralstrahl-Richtung auf die Wurzelspitze ergibt günstige Projektionsverhältnisse.

Von den verschiedenen, zwischen 0° und 90° möglichen Einfallwinkeln kommen in praxi als Projektionsebenen für den Zentralstrahl drei Hauptrichtungen in Betracht, je nachdem die Zahnhalsgegend (etwa 20°), die Wurzelgegend (etwa 45°) oder das

periapikale Gewebe (etwa 60°) Gegenstand der Röntgenuntersuchung sein soll (Abb. 2761).

Die Bildverzerrung wird praktisch verwertet einmal bei der Bestimmung der wirklichen Länge eines Wurzelkanals, die z. B. bei der Ausbohrung eines Wurzelkanals für einen Wurzelstift wichtig sein kann. Hierbei wird nach der Methode von Cieszyński-Dieck eine Sonde (Millernadel) in den Wurzelkanal eingeführt, die vorher vom Schaftansatz bis zur Spitze auf eine bestimmte Länge (z. B. 15 mm) ab-

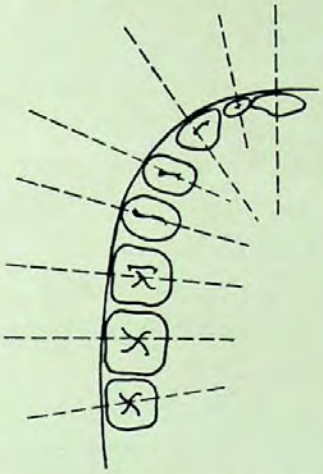

Abb. 2758. Verschiedene Radialebenen innerhalb des Zahnbogens (Orthoradialebenen).

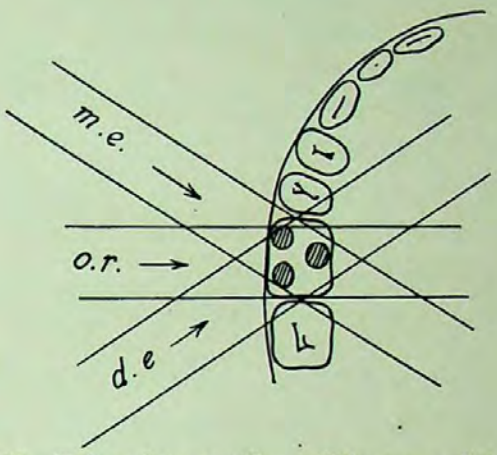

Abb. 2759. Bei mehrwurzeligen Zähnen ergibt die orthoradiale Einstellung des Zentralstrahles eine teilweise Überlagerung der Wurzeln. Durch distal bzw. medial exzentrische Einstellung können die Wurzeln einzeln dargestellt werden. *o.r.* = orthoradiale, *m.e.* = medial exzentrische, *d.e.* = distal exzentrische Einstellung.

geschnitten wurde. Der Schatten der Nadel auf dem Röntgenbild wird ebenfalls gemessen. Da nach einer einfachen Proportion sich der Zahn zum Zahnschatten verhält wie die Sonde zum Sondenschatten, ergibt sich die Gleichung:

$$\text{Zahnlänge} = \frac{\text{Zahnschatten} \times \text{Sondenlänge}}{\text{Sondenschatten}}.$$



Abb. 2760. Axiale Einstellung.

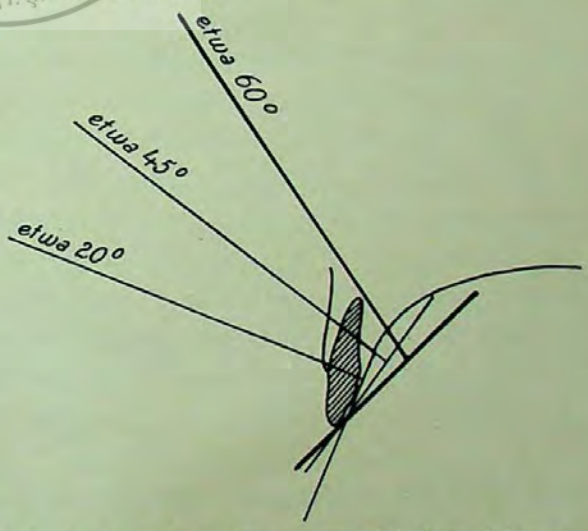

Abb. 2761. Die drei Hauptprojektionsrichtungen.

Eine weit wichtigere Rolle spielt die Berücksichtigung der durch verschiedene Projektion erhaltenen Verzeichnung des Objekts bei der Feststellung der topographischen Lage z. B. eines Krankheitsherdes zu einer Wurzel oder zur Bezeichnung der topographischen Lage eines retinierten Zahnes zur Außenwand des Kieferknochens. Durch den Vergleich mehrerer Aufnahmen (in Radialebene und in axialer Richtung)

kann die wirkliche Lage zeichnerisch rekonstruiert werden. Bei diesem von Hauberrisser angegebenen Verfahren werden die beiden durch orthoradiale und axiale Projektion gewonnenen Schattenrisse an einem spitzen Winkel von beliebiger Größe (etwa 35°) so aufgetragen, daß der orthoradiale Aufriß auf dem schrägen, der axiale Aufriß auf dem wagerechten Schenkel liegt. Auf den Winkelschenkeln werden entsprechend der Markierungspunkte (Wurzelspitze, oberer, unterer Rand des Herdes usw.)

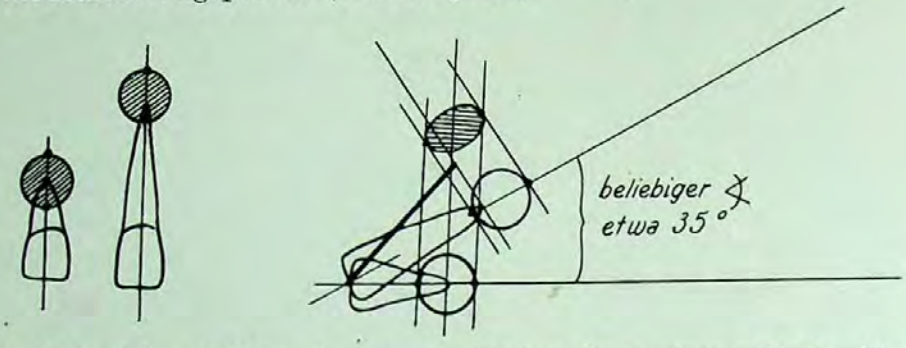

Abb. 2762. Rekonstruktion der topographischen Lage eines apikalen Herdes. (Nach Hauberrisser.)

Senkrechte errichtet. Die Schnittpunkte der gleichsinnigen Senkrechten ergeben die topographischen Beziehungen zwischen Zahn und Krankheitsherd. Abb. 2762 veranschaulicht diese einfache, mit wenigen Strichen auszuführende Konstruktion. Bei einer Modifikation dieser Methode (Präger) werden beide Aufnahmen auf den in Bißebene gelagerten Film unter verschiedenen Einfallwinkeln (55° und 70°) vorgenommen. Durch die auf einer Geraden aufgetragenen Markierungspunkte werden entsprechend der beiden Winkel Parallele gezogen, deren Schnittpunkte analog der Methode nach Hauberrisser die topographischen Anhaltspunkte ergeben.

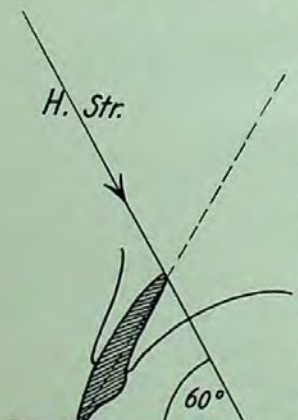

Abb. 2763. Filmlagerung in Bißebene zur Aufnahme der Frontzähne; Zentralstrahl etwa im Winkel von 60°.

II. Projektionsverhältnisse und Technik bei intraoralen Aufnahmen. Unter Berücksichtigung der im vorhergehenden Abschnitt beschriebenen allgemeinen Projektionsverhältnisse sind für die intraoralen Röntgenaufnahmen zur Gewinnung brauchbarer Bilder noch bestimmte technische Schwierigkeiten zu berücksichtigen und zu überwinden. Der in die Mundhöhle einzulegende Film verursacht besonders bei nervösen Patienten, auch ohne daß der Filmrand den weichen Gaumen berührt, zuweilen einen Würge- und Brechreiz, der den regulären Verlauf der Aufnahme erheblich stören kann. — Dieser Zustand kann meist schon durch ruhiges Zureden, durch tiefe, langsame Nasenatmung überwunden werden. In schwereren Fällen wird der Brechreiz durch Validol (10—15 Tropfen auf einem Stück Zucker oder in einem Schluck Wassers) oder durch Pinselung des Velum mit einer 10proz. Cocainlösung mit Sicherheit ausgeschaltet.

Die Fixation des Films während der Aufnahme, die, wie schon erwähnt[1]), durch den Patienten selbst oder durch einen Filmhalter vorgenommen werden kann, erfordert insoweit besondere Aufmerksamkeit, als der Film nur leicht an den Alveolarfortsatz angedrückt werden soll, ohne ihn stark durchzubiegen und ohne die Ecken umzuknicken. Dadurch würde das Bild verzerrt werden. Die einzelnen Zähne bzw. Zahngruppen erfordern ihrer Lage im Zahnbogen entsprechend auch besondere Einstellungen des Films.

[1]) Siehe Abschnitt Röntgenapparatur, Hilfsvorrichtungen zur Lagerung des Films.

Im Oberkiefer bietet die Darstellung der Frontzähne insofern eine Schwierigkeit, als selbst ein kleiner Film (3 × 4 cm) mit seinen oberen Ecken die Gaumenschleimhaut erheblich belästigt und bei nur einigermaßen enger Gaumenwölbung ohne starke Durchbiegung nicht angelegt werden kann. Daher ist für das Frontzahngebiet die Filmlagerung in Bißebene, wobei ein etwas größerer Film (4 × 5 cm) Verwendung findet, das Gegebene, vorausgesetzt, daß der darzustellende Zahn genau orthoradial und unter einem dem Cieszyński-Dieckschen Gesetz entsprechenden Einfallswinkel (60°) aufgenommen wird (Abb. 2763). Die richtige orthoradiale Einstellung zeigt sich auf dem Röntgenbild darin, daß die beiderseits des aufgenommenen Zahnes liegenden Interalveolarsepten genau gleich breit erscheinen.

Die Prämolaren verursachen bezüglich der Filmlagerung keine großen Schwierigkeiten, da der Film in der Vertikal-Ebene in naher Übereinstimmung mit den Längsachsen des Objekts gebracht werden kann. Die dem Gaumenbogen entsprechende Vertikalkrümmung ist durch entsprechende Schräglagerung leicht auszugleichen. Eine besondere Berücksichtigung verlangt der 1. Prämolar wegen seiner beiden, bei orthoradialer Einstellung sich deckenden Wurzeln,

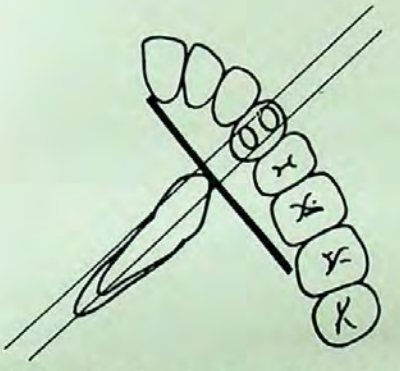

Abb. 2764. Orthoradiale Einstellung erzeugt bei mehrwurzeligen Zähnen Überdeckung der Wurzeln (die palatinale Wurzel erscheint stets länger).

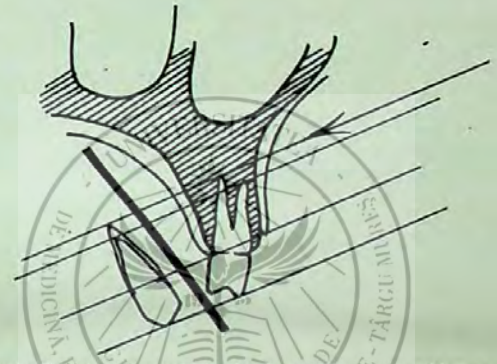



Abb. 2765. Exzentrische Einstellung bringt die einzelnen Wurzeln isoliert zur Darstellung.

wobei der kürzere Wurzelschatten der buccalen, der längere der palatinalen Wurzel entspricht. Wird nur eine Aufnahme beabsichtigt, so empfiehlt sich beim Prämolar I zur Darstellung des Wurzelgebietes grundsätzlich, diese in medial-exzentrischer Richtung auszuführen. Hierbei werden die beiden Wurzeln nebeneinander projiziert, wobei wieder der länger erscheinende Wurzelschatten der palatinalen Wurzel angehört (Abb. 2764 u. 2765). Beim Prämolar II ist daran zu denken, daß nicht selten ein vorderer Recessus der Oberkieferhöhle in unmittelbarer Nähe der Wurzelspitze liegen kann. Auch ist hier eine teilweise Überschattung durch den Processus cygomaticus dann möglich, wenn dieser sehr tief nach vorn (Rassenverschiedenheiten) gelagert ist.

Der erste Molar erfordert zur Erzielung einer brauchbaren Aufnahme die Berücksichtigung und die Kenntnis der hier in Betracht kommenden topographischen Verhältnisse; sowohl seine drei Wurzeln als auch deren Lage zur Oberkieferhöhle erschweren die Darstellung auf dem Film. Außerdem stellen sich dem Strahlengang auch noch der Processus cygomaticus maxillae, der gerade oberhalb des Molaren I ansetzt, hindernd in den Weg. Durch verschiedene Schrägprojektionen in vertikaler Richtung, und durch medial- und distal-exzentrische Projektion in horizontaler Ebene kann die Darstellung der einzelnen Zahnabschnitte und die Differenzierung der Wurzeln, auf die es in den meisten Fällen ankommt, erreicht werden. Um dem Schatten des Jochbogenansatzes auszuweichen, kann eine möglichst horizontale Projektion ge-

wählt werden. Dieses Verfahren ist jedoch nur bei hohem Gaumen und hochgelegenem, schmalem Jochbogen (Langschädel) anwendbar, der eine annähernd vertikale Lagerung des Films gestattet. In allen anderen Fällen ist die Projektion so zu wählen, daß der Hauptstrahl schräg von oben durch die Oberkieferhöhle hindurch gegen die Wurzelspitzen des Molar I gerichtet ist. Die Abb. 2766 zeigt die Projektionsverhältnisse in der Gegend des Molaren I und das sich ergebende Röntgenbild. Um die bei einem hohen Gaumen bestehenden, für die isolierte Darstellung der Wurzeln des Molaren I und deren Beziehung zum Antrumboden weitaus günstigeren Verhältnisse auch bei mäßig gewölbten Gaumen nachzuahmen, kann unter Beobachtung einer Horizontalprojektion der Film vertikal und möglichst parallel zur Zahnachse gestellt werden, indem zwischen Zahnkrone und Film eine Watterolle gelegt, oder der vom Verfasser angegebene Filmhalter verwendet wird; eine Aufnahmetechnik, die Abb. 2767 veranschaulicht.

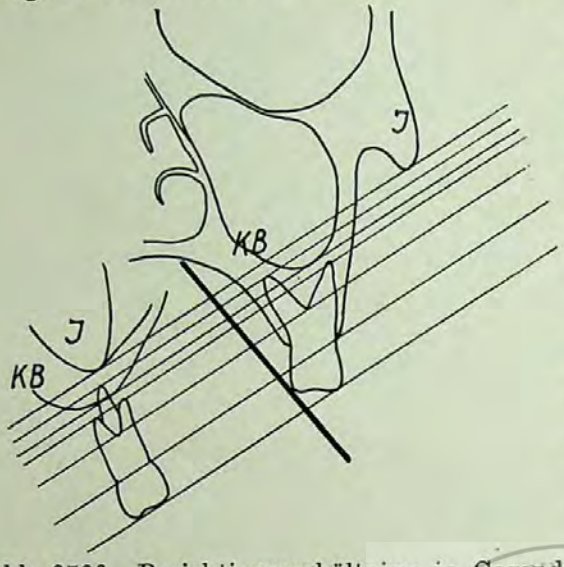

Abb. 2766. Projektionsverhältnisse in Gegend des M I bei Gaumen angelegtem Film. J = Jochbogen. KB = Boden der Kieferhöhle.

Für den Molar II gelten die gleichen Einstellungsgrundsätze wie für den Molar I, also ein Einstellungswinkel von etwa 60° bei gaumenanliegendem, etwa 10° bei annähernd senkrecht gestelltem Film.

Die Darstellung der oberen Weisheitszähne unterliegt bezüglich der Technik einer Abweichung, wenn die übliche Lagerung des Films wegen zu großer Schwierigkeiten (Kieferklemme, flacher Gaumen, starker Würge- und Brechreiz) nicht gelingen sollte. Hier bewährt sich eine Aufnahmetechnik mit einer Projektion des Weisheitszahnes durch die Orbita (Balters), bei der der Film in Bißebene zwischen den Zahnreihen liegt und der Hauptstrahl in einem Winkel von etwa 65° den Molar III trifft (Abb. 2769 u. 2770). Man erhält so eine stark verkürzte Zeichnung des Weisheitszahnes, die aber die Wurzeln hinlänglich isoliert zeigt. Bemerkt sei, daß diese Aufnahme zugleich eine klare Darstellung der palatinalen Wurzel des Molaren II und des Verlaufes des Can. pterygopalatinus ergibt. Für die Darstellung der oberen Molare II und III, besonders deren palatinalen Wurzeln eignet sich auch sehr gut die von Parma beschriebene Methode, bei der der Film in Bißebene gelagert und der Zentralstrahl in einem Winkel von etwa 45° orthoradial gegen den oberen Rand des Arc. zygomat. (dicht oberhalb der Sutura zygomatico-temporalis) gerichtet wird. Bei dieser Aufnahme erscheinen die beiden Molaren in der geräumigen fossa temporalis; auch die Bodenlamelle der Oberkieferhöhle ist deutlich erkennbar.

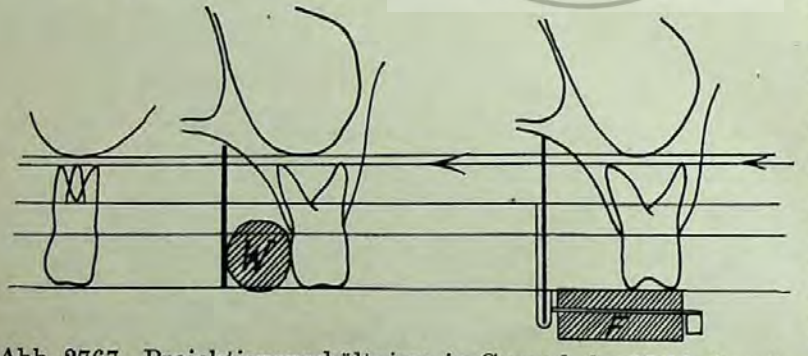

Abb. 2767. Projektionsverhältnisse in Gegend des M I bei senkrecht gestelltem Film. W = Watterolle. F = Filmhalter (Hauberrisser).

Gute Übersichtsbilder im Bereich der Oberkieferzähne sind durch intraorale Aufnahmen für die Frontzähne durch die schon erwähnte Aufnahme auf einen in

Bißebene liegenden Film der Größe 4×5 cm (besser 5×6 cm) zu erzielen. Durch die gleiche Filmlagerung mit axialer Hauptstrahlrichtung und orthoradialer Einstellung auf die Wurzelspitze des ersten Prämolaren gewinnt man eine klare Übersicht über das Gebiet vom Eckzahn bis zum Prämolar II. Die ganze Molarengegend kann ebenfalls mit einer Plattenlagerung in Bißebene bei orthoradialer, etwas medial exzentrischer Einstellung auf Molar I gewonnen werden.

Abb. 2768. Aufnahmetechnik zur Darstellung des oberen Weisheitszahnes (nach Balters).

Im Unterkiefer bestehen einfachere Projektionsverhältnisse insofern, als dem darzustellenden Kieferknochen außer der verhältnismäßig dünnen Muskelauflage keine Gebilde vorgelagert sind, die sich bei der Projektion störend bemerkbar machen und besonders berücksichtigt werden müßten. Hier ist die für eine Röntgenaufnahme günstigste Lage: Film parallel zur Zahnlängsachse und zugleich dem Objekt möglichst nahe anliegend im allgemeinen zu erreichen. Nur bei den Schneidezähnen sind die Verhältnisse etwas erschwert, da hier der Ansatz des M. genioglossus an der Spina ment. int. eine genügende Tieflagerung des Films verhindert und ein Abbiegen lingualwärts bedingt. Ein senkrecht zur Zahnlängsachse geleiteter Zentralstrahl würde die Wurzelspitzen auf dem Film nicht mehr zur Darstellung bringen. In diesem Falle trifft die richtige Projektion den Zahn schräg von unten in einem Winkel von etwa 20° (Abb. 2770).

Bei der Einstellung zur Aufnahme des Eckzahnes macht sich außer der Mundboden- und Zungenmuskulatur noch das empfindliche Frenulum linguae und ferner die starke Krümmung des Zahnbogens und damit die erhebliche Raumbeschränkung störend bemerkbar. Der zu starke, schmerzhafte Druck auf das Frenulum wird weitgehend durch die abgerundeten Ecken der neueren Filmpackungen ausgeglichen. Eine scharfe Abbiegung des Films in der Horizontalebene wird zweckmäßig vermieden und statt dessen, unter Verzicht auf eine möglichst intensive Anlagerung des Films an den Alveolarfortsatz, die Lagerung (unter Zuhilfenahme des Filmhalters) ohne Abknickung im rechten Winkel zur Radialebene des Caninus vorgenommen (Abb. 2771). Läßt sich, besonders bei empfindlichen Patienten, der Film nicht am Alveolarfortsatz anlegen, kann dieser bei sämtlichen Frontzähnen auch in Bißebene gelagert werden. Der Zentralstrahl verläuft hierbei zur Filmebene etwa in einem Winkel von —70°, eine Richtung, die über den Apex des aufzunehmenden Zahnes gegen den äußeren Orbitalrand zeigt (anatomische Einstellung nach Parma).



Abb. 2769. Projektion des Weisheitszahnes bei der Aufnahmetechnik durch die Orbita.

Bei den Prämolaren und den Molaren I und II bestehen für die Projektion und für die Filmlagerung die günstigsten Verhältnisse im ganzen Kieferbereich, da hier der Film parallel zur Zahnlängsachse und gleichzeitig parallel dem Alveolarfortsatz eingelagert und außerdem die Strahlenrichtung senkrecht zur Zahn- und Filmebene eingestellt werden kann. Hier bestehen auch die günstigsten Voraussetzungen für den Gebrauch eines Filmhalters: Durch einfachen Kieferschluß kann bei entspannter Mundbodenmuskulatur der Film vollkommen schmerzlos und ruhig gelagert werden.

Der Weisheitszahn bietet zwar für die Projektion ebenfalls günstige Verhältnisse, stellt aber durch seine topographische Lage der Einlagerung des Films zuweilen wegen der Mundboden- und Zungenmuskulatur und wegen dem häufig eintretenden Brech- und Würgereiz erhebliche Schwierigkeiten entgegen. Wenn bei sehr weit rückwärtsliegendem Molar III die Einführung des Filmhalters Schwierigkeiten begegnet, leistet oft eine von Pordes angegebene Aufnahmetechnik gute Dienste. Hierzu wird ein rechtwinklig geformter Film (4 × 5 cm) so abgeknickt, daß die obere rechtwinklig abgebogene Fläche zwischen die



Abb. 2770. Projektionsverhältnisse im Bereich der unteren Schneidezähne. *a* = Strahlengang senkrecht zur Zahnachse. Wurzelspitze wird nicht mehr abgebildet. *b* = Strahlengang schräg von unten (20°). Wurzelregion wird vollständig auf den Film projiziert.

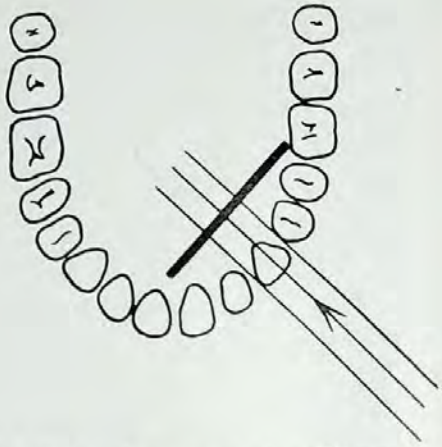

Abb. 2771. Lagerung des Filmes zur Aufnahme des Eckzahnes. (Wegen der starken Krümmung des Zahnbogens wird auf eine Anlagerung des Filmes an den Eckzahn verzichtet.)

Zahnreihen zu liegen kommt; der senkrechtstehende, zu belichtende Teil liegt dem Alveolarfortsatz an. Durch die besondere Art der Abknickung reicht die Filmecke sehr weit nach rückwärts und kann so das Bild eines selbst sehr weit distal und im aufsteigenden Ast schrägliegenden Weisheitszahnes noch aufnehmen (Abb. 2772). Um besonders die Beziehungen des Weisheitszahnes zur seitlichen Knochenwandung zur

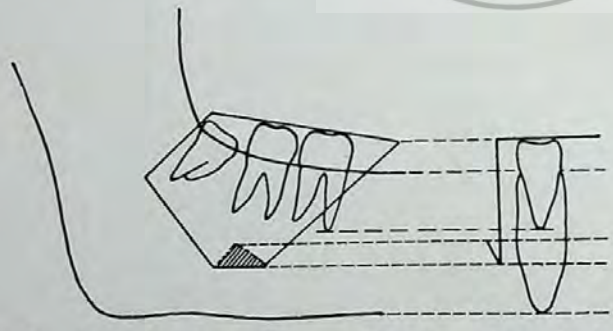

Abb. 2772. Aufnahmetechnik nach Pordes zur Aufnahme eines unteren Weisheitszahnes. Die Abbildung zeigt rechts die Abknickung und Lagerung des Films.

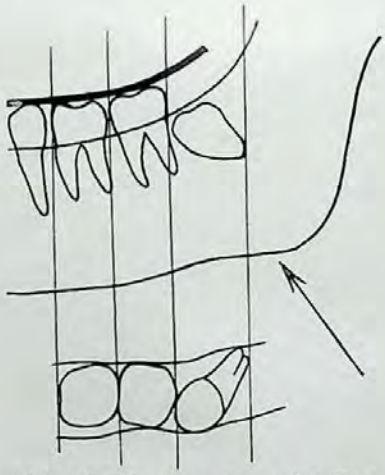

Abb. 2773. Angulo-axial-Projektion einer Weisheitszahnaufnahme.

Darstellung zu bringen, empfiehlt sich außer der genannten Technik noch die Darstellung in „angulo-axialer" Projektion, bei welcher der in Bißebene gelagerte Film vom Strahlenbündel von schräg unten und rückwärts getroffen wird. Das Ergebnis einer derartigen angulo-axialen Aufnahme zeigt Abb. 2773, die einen schrägliegenden, nach buccal verlagerten Dens sapiens erkennen läßt.

Übersichtsaufnahmen lassen sich ohne Schwierigkeit bei Verwendung größerer (4 × 5 cm), rechtwinklig abgebogener, durch Aufbiß fixierter Filme für die seitlichen Kieferpartien vom Prämolar I bis Molar III gewinnen. Ferner kann übersichtlich der innere Unterkieferrand und der Mundboden im Bereich der Frontzähne und

ersten Prämolaren gut zur Darstellung gebracht werden, wenn der Film in Bißebene gelagert und die Projektion von unten bei extrem rückwärts gebeugtem Kopf mit Zentralstrahlrichtung gegen die Spina ment. int. vorgenommen wird.

Für Untersuchungen, die sich auf die für Auge und Sonde schwer erreichbaren Approximalflächen und für die Darstellung der Dentitionsverhältnisse erstrecken, besonders aber für den Nachweis einer beginnenden Alveolaratrophie (Paradentose), bei denen das Hauptgewicht der Untersuchung auf den Kronen- und Halsteil der Zähne und auf den oberen Rand des Alveolarfortsatzes gelegt wird, hat sich eine Aufnahmemethode sehr bewährt: die Interproximalaufnahmen. Bei dieser Aufnahmetechnik werden besonders vorbereitete Filme mit „Aufbißflügeln" (Bite-wing-Film) verwendet, die durch Aufbiß auf diese festgehalten, gleichzeitig ein Bild der oberen und unteren Zahnkronen, der oberen Hälften der Wurzeln und des Alveolarkammes ergeben. Mit 3—5 Aufnahmen können auf diese einfache, für den Patienten wenig lästige Aufnahmemethodik sämtliche Zähne dargestellt werden, während durch Einzelfilme zur Aufnahme des Gebiß-Röntgen-Status 8—10 Aufnahmen nötig sind. Die Bißflügelfilme werden von der Kodak-Gesellschaft, Berlin in den Handel gebracht. Abb. 2774—2776 zeigt einen Röntgenstatus mit Hilfe dieser Approximalaufnahmen.

Abb. 2774. Paradentose-Status mit nur 5 Interproximalaufnahmen.

III. Projektionsverhältnisse und Technik bei extraoralen Aufnahmen. Zum Verständnis der ziemlich komplizierten Projektionsverhältnisse bei den Schädelübersichtsaufnahmen, bei denen es hauptsächlich auf die Darstellung der Nebenhöhlen der Nase, der Oberkieferhöhlen, der Siebbeinzellen, der Keilbeinhöhle und der Stirnhöhle, ferner auf die Feststellung etwaiger pathologischer Prozesse in diesen Höhlen, bzw. auf deren Verhältnis zum Gebiß und auf ihre gegenseitigen Beziehungen ankommt, ist die topographische Anatomie der einzelnen Schädelabschnitte heranzuziehen. Die Projektion der verschiedenen Höhlen auf die Platte stellt sich danach so dar, daß der Sinus frontalis getrennt für sich abgezeichnet wird, die Siebbeinzellen und die Keilbeinhöhle decken sich zum Teil, und zwar so, daß auf der Plattenprojektion die hinteren Siebbeinzellen die Keilbeinhöhle seitlich überlagern. Die Oberkieferhöhlen werden oben von dem unteren Rand der Orbita, medial von der äußeren Nasenwand und lateral vom Ansatz des Processus zygomaticus, begrenzt; sie heben sich ziemlich scharf auf dem Röntgenbild ab, weil in der Projektionsrichtung keine überschattenden Knochenteile liegen.

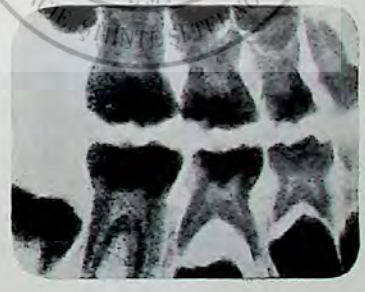

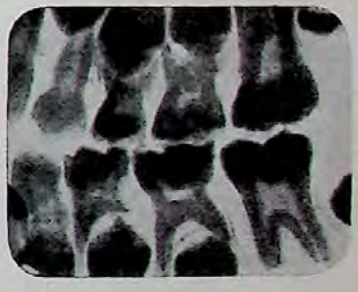

Abb. 2775. Abb. 2776.
Abb. 2775 u. 2776. Interproximalaufnahme (Dentition).

Durch die zahlreichen auf einer Schädelaufnahme neben- und übereinander projizierten Skeletteile stellt sich ein solches Röntgenbild zunächst als ein Gewirr vielfach sich überschneidender Linien und sich überdeckender Schatten und Aufhellungen dar. Zur Deutung dieser komplizierten Bilder ist besonders für den An-

fänger die Orientierung an Hand des von Brunzlow angegebenen Schemas von Vorteil (Abb. 2777). Die diesem Schema entsprechenden Linien sind in Abb. 2778 halbseitig eingetragen. Zur Orientierung bei Schädelübersichtsaufnahmen empfiehlt es sich, stets zunächst die Begrenzungslinien der vorderen und der hinteren Schädelbasis als Ausgangspunkt aufzusuchen, die beide in charakteristischer Form verlaufen. Die vordere Schädelbasis zeichnet sich als eine geschwungene Linie, ähnlich einer nach oben offenen, wagerecht liegenden geschwungenen Klammer ⌣ ab; die hintere Schädelbasis verläuft in einer mehr gestreckten Wellenlinie. Die innerhalb dieser beiden Begrenzungslinien sichtbaren zahlreichen Linien erklären sich unschwer aus den zahlreichen Falten, Verdickungen und Leisten, die sich am Boden der Schädelgruben eines skelettierten Schädels befinden.

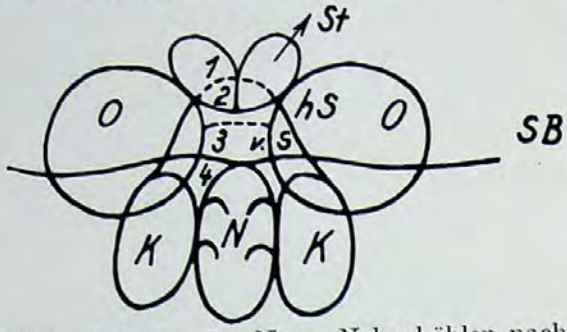

Abb. 2777. Schema der Nasen-Nebenhöhlen nach Brunzlow. *O* = Orbitalrand. *K* = Kieferhöhle. *St* = Stirnhöhle. *SB* = Schädelbasis. *hS* = seitliche Grenze der hinteren Siebbeinzellen. *vS* = seitliche Grenze der vorderen Siebbeinzellen. *2* = Lamina cribrosa. *1*, *3*, *4* = Obere und untere Grenze der Keilbeinhöhle.

Abb. 2778. Schema nach Brunzlow auf eine Schädelaufnahme zur leichteren Orientierung übertragen.

Die bei der röntgenologischen Darstellung der einzelnen Schädelabschnitte durch extraorale Aufnahmen bestehenden Schwierigkeiten sind dadurch charakterisiert, daß die Röntgenstrahlen nicht nur, wie dies bei dem im Mund gelagerten kleinen Film der Fall ist, das darzustellende Objekt mit seiner unmittelbaren Knochenumgebung und die geringe bedeckende Weichteilschicht (Wange) durchdringen, sondern daß sie den ganzen Schädel passieren müssen, ehe sie die gewünschten Kieferpartien und die Platte erreichen (Abb. 2779 a, b, c). Dazu kommt noch der besondere anatomische Bau der Kiefer, der bei seitlichen Aufnahmen eine Überschattung korrespondierender Kieferteile hervorruft und ferner die Lage der Halswirbelsäule, deren Schatten bei Aufnahmen in sagittaler Richtung das ganze Frontzahngebiet und die Nasenhöhle, bei seitlichen Aufnahmen den aufsteigenden Kieferast und die Kiefergelenksgegend störend beeinflußt.

Aus diesen Verhältnissen entsteht die Forderung, den Röntgenstrahl so zu leiten, daß er die kompakten Knochenmassen des Schädels (Schädelbasis) und die gegen-

seitige Überdeckung einzelner Kieferteile möglichst vermeidet. Dieser günstigste Strahlengang schreibt wiederum einige wenige, ganz bestimmte Kopflagerungen und

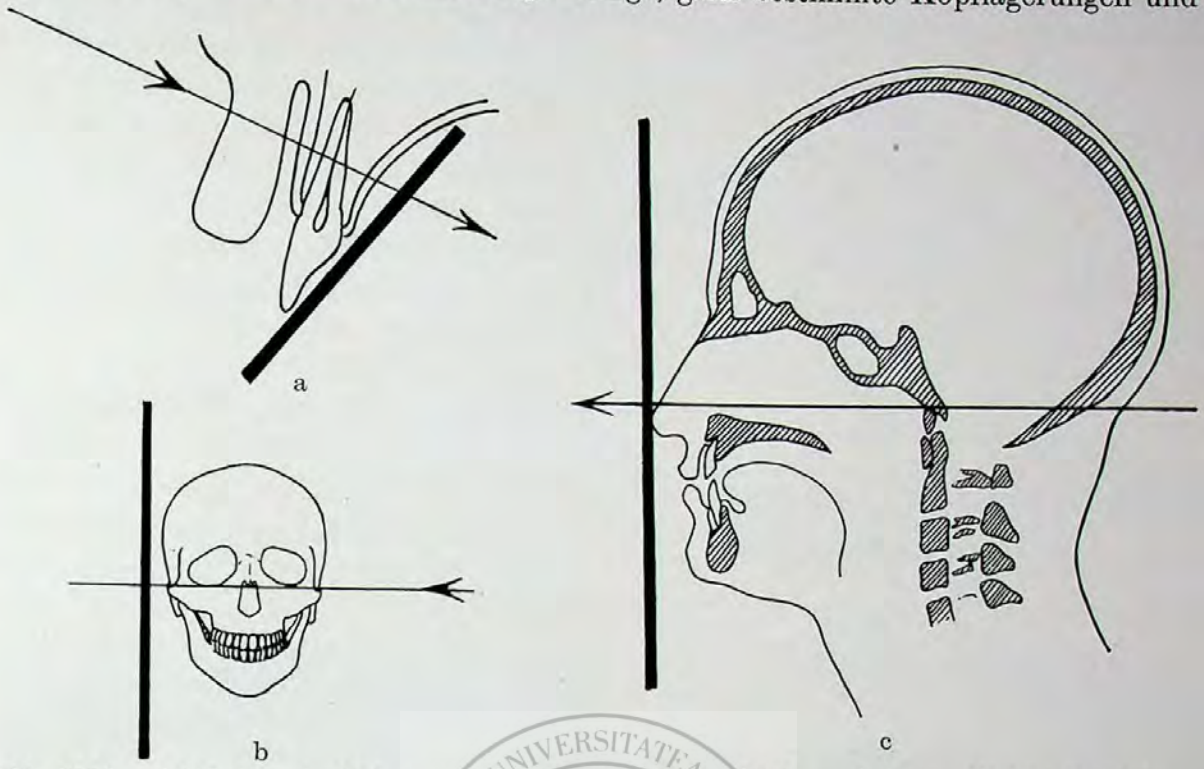

Abb. 2779. a) Röntgenstrahl hat nur das Untersuchungsobjekt und dünne Weichteilschicht zu durchdringen. b) Überdeckung korrespondierender Kieferteile. c) Störende Überschattungen durch Schädelbasis und Halswirbelsäule.

Einstellrichtungen für den Zentralstrahl vor, je nach der Lage des Kieferbezirkes, der zur Darstellung kommen soll.

Den mund-kieferärztlichen Zwecken entsprechen hauptsächlich zwei Aufnahmemethoden:

Die Occipito-Frontalaufnahme, bei der der Kopf des Patienten mit der Pfeilnaht senkrecht zur Platte gelagert ist, dient zur Darstellung des ganzen Gesichtsskelets, besonders der Nebenhöhlen. Die hierbei besonders störenden Schatten der Schädelbasis und des Hinterhauptes können aus dem Strahlengang herausprojiziert werden, wenn die Schädelbasis möglichst kranialwärts verschoben wird und wenn die Gesichtslagerung auf Stirn-Nasenspitze erfolgt. Die Protuberantia occipit. und damit die ganze Schädelbasis kann noch weiter aus der Projektion gerückt werden, wenn diese Schädellage noch durch eine Schräglagerung der Plattenkassette unterstützt wird (Abb. 2780). Die Lagerung Stirn-Nasenspitze wählen wir, wenn besonders die oberen Partien des Gesichtsschädels, die Stirnhöhle, die Siebbeinzellen und die Keilbeinhöhle und Oberkieferhöhlen sichtbar gemacht werden sollen, während die (seltener angewendete) Lagerung des Gesichts auf Kinn-Nasenspitze in Betracht kommt, wenn hauptsächlich die unteren Partien, außer den Oberkieferhöhlen besonders der untere Teil der Nase, der Nasenboden Gegenstand der Untersuchung bilden.

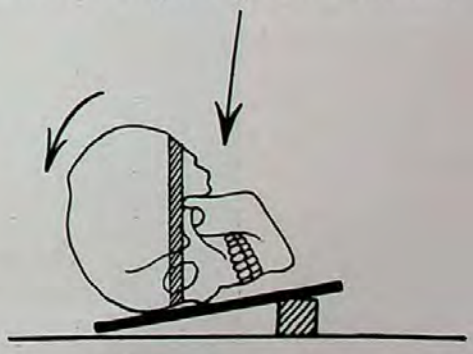

Abb. 2780. Ausschaltung der störenden Schädelbasis (schraffiert) durch Kranialwärtsdrehung und durch Schräglagerung der Plattenkassette.

Die Darstellung einzelner Kieferteile des Unterkiefers, besonders des Kieferwinkels, des aufsteigenden Kieferastes und des Kiefergelenks, macht eine besondere Kombination von Schädellagerung und Einfallwinkel des Hauptstrahles nötig, aus der sich die Schrägaufnahmen entwickelt haben. Zur möglichst weitgehenden Annäherung des darzustellenden Kieferteiles an die Platte und zur möglichsten Wegprojizierung der störenden Halswirbelsäule ist eine bestimmte Schräglagerung des Schädels nötig, die einerseits durch Drehung um die Vertikalachse und durch extreme Streckung der Halswirbelsäule (Hilfsdrehgriff nach Pordes, Abb. 2781 u. 2782), außerdem noch durch Schräglagerung der Platte und andererseits durch einen Strahleneinfallswinkel von „schräg unten" erreicht wird. Abb. 2783 veranschaulicht die Lagerung des Patienten (auf Tisch) für eine Schrägaufnahme, Abb. 2784 die gleiche Aufnahme im Sitzen mit Hilfe des beweglichen Kassettenrahmens nach Hauberrisser.

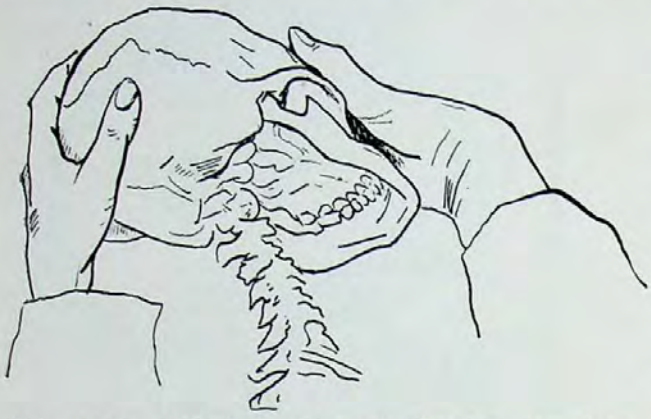

Abb. 2781. Hilfsdrehgriff nach Pordes zur Ausschaltung der störenden Halswirbelsäule bei Übersichtsaufnahme des Unterkiefers.

Abb. 2782. Übersichtsaufnahme einer Unterkieferhälfte durch Schrägaufnahme. (Hilfsdrehgriff nach Pordes).

Als weniger häufig anzuwendende dritte Aufnahmemethode ist noch die seitliche (Profil-) Aufnahme zu nennen, bei der die Sagittalebene parallel zur Platte verläuft. Diese Aufnahmen beschränken sich auf die seitliche Darstellung des Nasenbodens, des harten Gaumens und der Sella turcica, deren Gestalt z. B. bei der Akromegalie eine

Rolle spielt. Die bei den lateralen Aufnahmen unvermeidlichen Überlagerungen der korrespondierenden Kieferabschnitte lassen sich durch einen schräg von unten zwischen die beiden Unterkieferhälften geleiteten Strahlengang ausschalten (Abb. 2785).

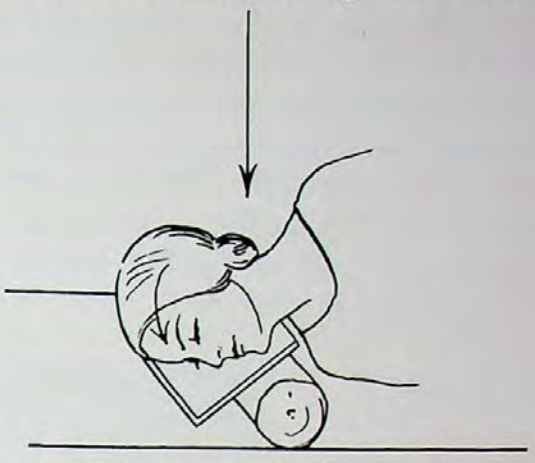

Abb. 2783. Lagerung des Patienten für eine Schrägaufnahme (Aufnahme im Liegen).

Die oft wichtige, möglichst klare Darstellung des Kiefergelenks und seiner Umgebung läßt sich mit einer einfachen Schrägaufnahme nicht immer erreichen. Hierzu wurden besondere Einstellungsmethoden angegeben, die zwar mehr oder minder schwierig sind, jedoch sehr befriedigende Resultate ergeben. Bei der von Pordes zur isolierten Darstellung des Kiefergelenkes angegebenen Spezialeinstellung wird der Hauptstrahl bei exakter Lagerung der Pfeilnaht parallel zur Platte durch die Incisura semilunaris der kontralateralen Seite bzw. durch die Mitte des vom unteren Jochbeinrand mit dieser Incisur begrenzten Halbbogens geleitet und um ein weniges

Abb. 2784. Schrägaufnahme im Sitzen mit Hilfe des beweglichen Kassettenrahmens nach Hauberrisser.

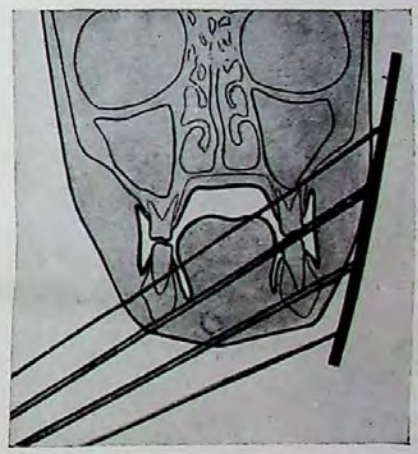

Abb. 2785. Strahlengang schräg von unten zur Vermeidung von Überlagerungen (nach Balters).

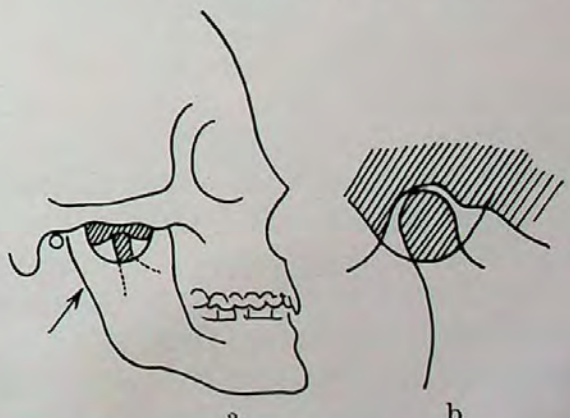

a b

Abb. 2786. a = Projektion des Kiefergelenks nach Pordes; Kiefergelenk innerhalb der Lücke zwischen Proc. zygom. und Incis. semilunar. b = Diagramm der Kiefergelenkaufnahme.

nach hinten und oben eingestellt. Zur Erleichterung wird der Einstellpunkt für den Hauptstrahl nach Palpation des Kieferköpfchens und des Processus zygomaticus mit

Fettstift auf der Haut des Patienten markiert. Das Ergebnis dieser Aufnahmemethode zeigt Abb. 2786.

Zur genauen Darstellung der Fossa mandibulae, des Processus condyloideus und des Processus coronoideus, die besonders bei Frakturen und Luxationen im Bereich des Kiefergelenks wertvoll wird, ermöglicht die Aufnahmemethode nach Hauberrisser eine deutliche Darstellung des Gelenkhalses, des Gelenkspaltes, der Fossa mandibulae und außerdem des Processus coronoideus. Hierbei wird der Zentralstrahl durch den weit geöffneten Mund schräg von vorn und unten (Visierpunkt etwa 1 cm über der Kaufläche des zweiten unteren Molaren) gegen das auf der Platte aufliegende Kiefergelenk geleitet wird. Abb. 2787 u. 2778 zeigt die Einstellung dieser Aufnahme und deren Ergebnis. Erwähnenswert ist noch die einfache Aufnahmemethode nach Parma, bei der der Zentral-

Abb. 2787. Einstellung zur Kiefergelenkaufnahme nach Hauberrisser.

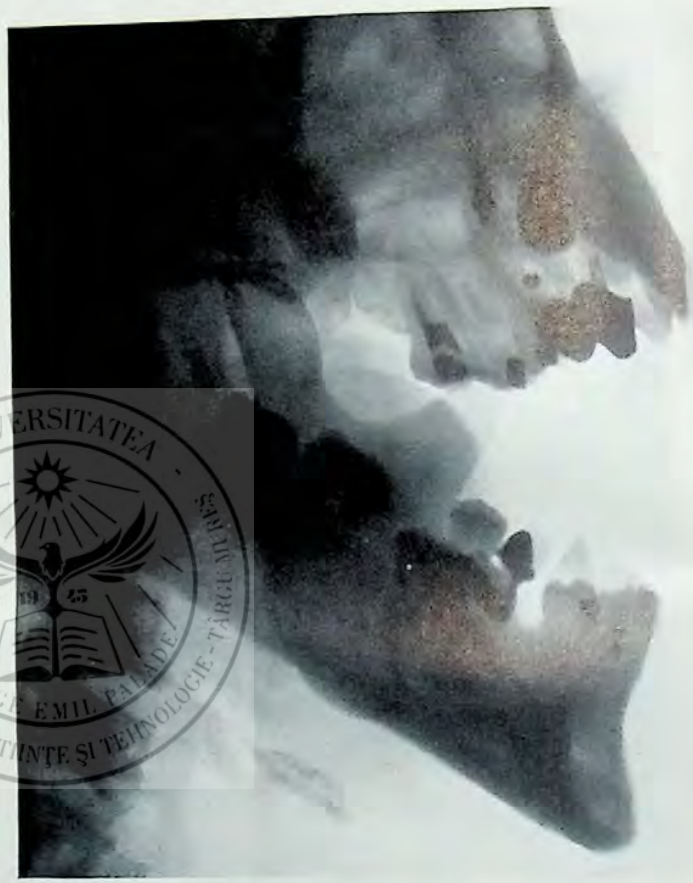

Abb. 2788. Darstellung des Kiefergelenks nach Hauberrisser.

strahl senkrecht auf die parallel zur Sagittalebene gelagerte Kassette geleitet wird. Durch möglichste Annäherung der Röhre (ohne Tubus) an den Patienten werden die dem Röhrenfokus naheliegenden Knochenteile derart vergrößert und durchleuchtet, daß sie im Bilde praktisch nicht zur Darstellung gelangen, während die dem Film anliegenden Teile gute Zeichnung aufweisen (Abb. 2789).

IV. Stereoskopische Aufnahmen. Die vollkommenste Ausnutzung einer Schädelaufnahme in räumlicher Beziehung, wie es zur Lokalisation z. B. eines Fremdkörperschattens (Steckschuß) oder zur Beurteilung der Topographie pathologischer Prozesse an den Kiefern oder im Bereich der Nebenhöhlen (Cysten, Tumoren) wünschenswert ist, bietet die stereoskopische Aufnahmemethode, bei welcher zwei unter verschiedenem, dem Augenabstand (7,5 cm) entsprechenden Einfallwinkel gewonnene Bilder vermittels eines besonderen Betrachtungsapparates zu einem Raumbild zusammengefaßt werden.

Die hierfür nötigen komplizierten und kostspieligen Apparate (Stativ, Stereowechselkassette, Betrachtungsapparat) können für die mund-kieferärztliche Praxis im allgemei-

nen heute noch nicht in Betracht kommen. Einen Ausweg, das ausgezeichnete Hilfsmittel einer Stereoaufnahme auch mit einem einfachen Röhrenstativ sich nutzbar zu machen, gab Cieszyński an, bei dem mit Hilfe der schon erwähnten Cieszyńskischen Kopfkappe für extraorale Kieferaufnahmen einwandfreie Stereokieferaufnahmen erzielt werden können. Das Prinzip dieser Modifikation besteht darin, daß der sonst (entsprechend des Augenabstandes) durch Verschiebung und Kippung der Röhre erzielte sog. Divergenzwinkel[1]) für den Platten-Fokusabstand von 50 cm auf dem Diagramm der Einstellkappe eingezeichnet wird. Die beiden Stereoaufnahmen können nun entweder so vorgenommen werden, daß bei stets gleich gelagertem Kopf der Hauptstrahl bei der ersten Aufnahme z. B. in Richtung der Linie 2 (s. Abb. 2790), bei der zweiten Auf-

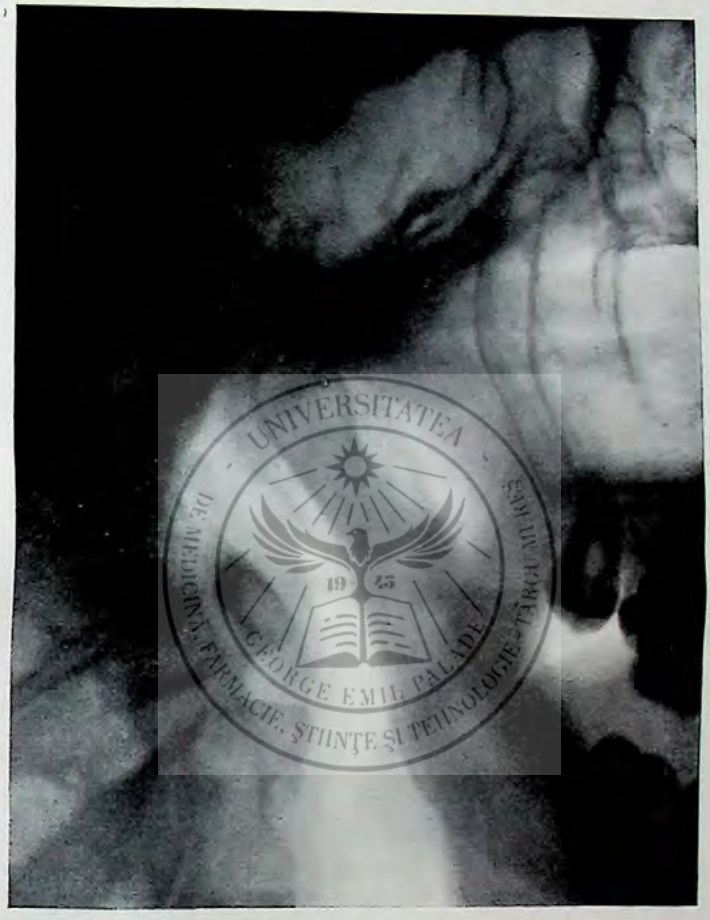

Abb. 2789. Aufnahme des Kiefergelenks durch die Nahaufnahme nach Parma.

nahme in Richtung der Linie 2a eingestellt wird, oder die Röhre bzw. der Hauptstrahl bleibt unbeweglich, und der Kopf des Patienten wird in die Richtung 2 bzw. 2a gedreht. Der Effekt, nämlich zwei unter einem entsprechend dem Divergenzwinkel verschiedener Einfallwinkel gewonnene Bilder, ist bei beiden Methoden der gleiche (Abb. 2790).

Dieses Prinzip läßt sich auch für intraorale Stereoskopaufnahmen verwenden. Hierfür hat Cieszyński entsprechend der Einstellkappe eine Bißplatte aus Metall zur Einstellung des Hauptstrahles angegeben, die in Bißebene im Munde gehalten wird, und auf der die Richtungen für den Zentralstrahl entsprechend dem Divergenzwinkel angebracht sind (Abb. 2791). Diese etwas umständliche Einstellung mittels Kappe und Bißplatte läßt sich durch eine einfachere, für die Praxis vollkommen genügende Aufnahmemethode ersetzen, indem die aufzunehmende Kieferpartie (der Film ist ent-

[1]) Der Divergenzwinkel ist der Winkel, welcher durch die Verschiebung der Hauptstrahlrichtung um den Augenabstand (7,5 cm) bei der ersten und zweiten Aufnahme gebildet wird, wobei der Hauptstrahl jedesmal auf den gleichen Punkt des Objekts gerichtet ist.

weder dem Alveolarfortsatz angelagert oder liegt in Bißebene) zunächst orthoradial eingestellt und hiernach die Röhrenstellung festgelegt wird. Zur ersten Aufnahme wird die Röhre von dem bezeichneten Punkt aus zunächst um einen halben Augenabstand (37 mm) nach rechts, zur zweiten Aufnahme von der eben eingenommenen Stellung um einen ganzen Augenabstand (7,5 cm) nach links verschoben. Es wird also mit anderen Worten einfach eine medial-exzentrische und eine distal-exzentrische Aufnahme gemacht. Wichtig ist, daß das Objekt, der Kopf des Patienten, während der beiden Aufnahmen und während des Filmwechsels unverrückbar festgehalten wird, was am einfachsten durch Fixierung mit der oben beschriebenen Robinsohnschen Schlitzbinde geschieht.

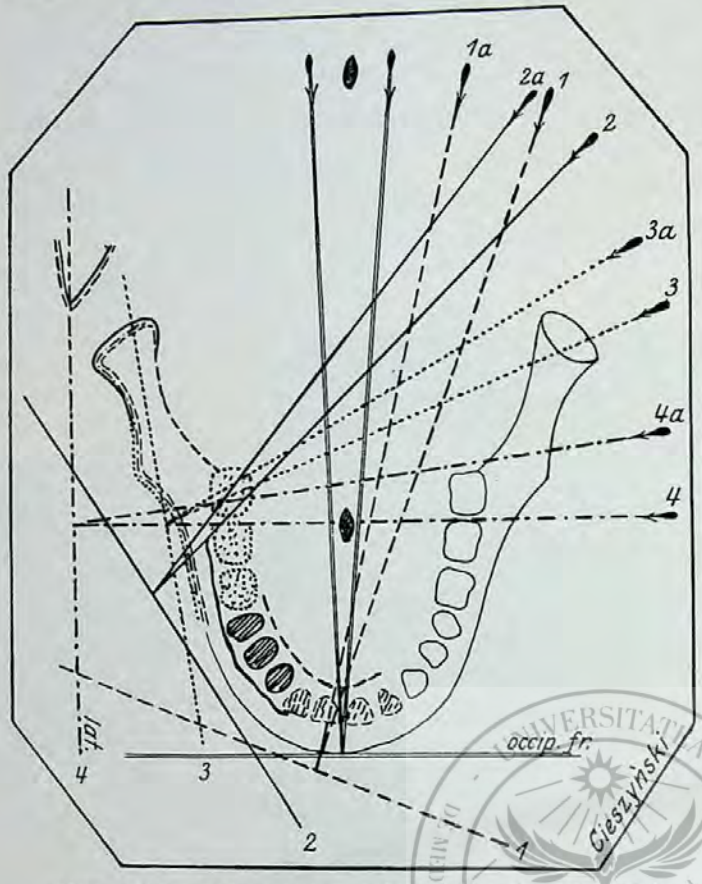

Abb. 2790. Diagramm auf der Kopfkappe nach Cieszyński für extraorale Stereoaufnahmen.

Zur Betrachtung der so erhaltenen Bilder bedient man sich zweckmäßig eines einfachen Stereoskops, wofür sich das bekannte Instrument nach Brewster besonders eignet. Für die Betrachtung größerer Filme (über 9×12) ist die Zuhilfenahme eines Spiegelstereoskops (z. B. des Stereoskiagraphen nach Hasselwander) oder der Gebrauch eines Stereobinokels (Fa. Elektromed. Werkstätten München) notwendig. Für die Benutzung eines einfachen Stereoskops müssen die größeren Formate zuerst verkleinert werden.

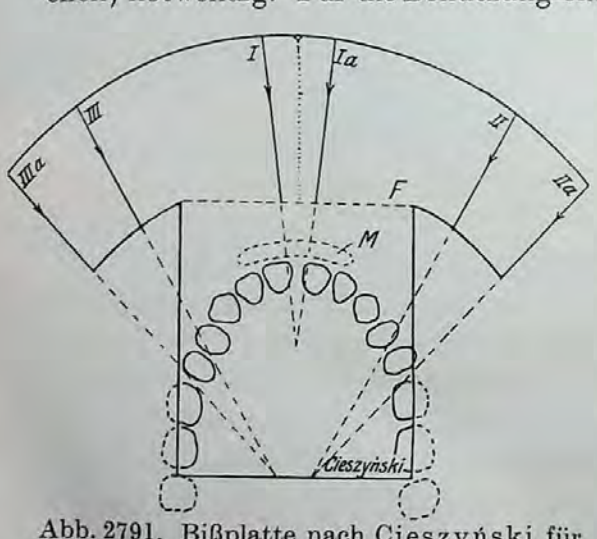

Abb. 2791. Bißplatte nach Cieszyński für intraorale Stereoaufnahmen.

Es erübrigt sich sogar jegliche Apparatur, wenn man nach dem Vorschlag W. Meyers den von rechts aufgenommenen Film in die rechte Hand, den von links aufgenommenen in die linke Hand nimmt und beide Filme ohne Apparat nebeneinander mit halbgestrecktem Arm so vor die zunächst auf einen Hellpunkt fixierten Augen bringt, daß die Mitte der Filme genau in die Blickrichtung des zugehörigen Auges kommt. Nach meist nur geringfügigen Verschiebungen der Filme gelingt es nach einiger Übung unschwer, die beiden getrennten Bilder „ineinanderfließen" und in unseren Augen sich stereoidentisch decken zu lassen.

Literatur: Balters, Leitfaden d. zahnärztl. Röntgenk. (Berlin, H. Meusser 1925). — Cieszyński, Zahnärztl. Röntgenologie, 2. Aufl. (Leipzig, Joh. Ambros. Barth 1926). — Hauberrisser, Zahnärztl. Rdsch. **1926**, Nr 15. — Ders., Fortsch. Zahnheilk. **3**, Lf. 7, 562 (1927) u. **6**, Lf. 7, 540 (1930). — Meyer, W., Zahnärztl. Wschr. **32**, Nr 13, 599 (1929). — Parma, Zahnärztl. Röntgendiagnostik (Berlin-Wien, Urban & Schwarzenberg 1929). — Praeger, Zahnärztl. Rdsch. **1926**, 613. *Hauberrisser.*

Diagnostik. I. Allgemeine Diagnostik. Zur erschöpfenden Auswertung („Lesen") eines Röntgenogrammes, somit zur richtigen Analyse der gewonnenen Aufnahme ist zunächst die Beherrschung der Normalverhältnisse der Zähne und der Kiefer Voraussetzung. Aus Zweckmäßigkeitsgründen sei empfohlen, bei der Betrachtung einer Röntgenplatte eine bestimmte Reihenfolge einzuhalten, damit bei den vorliegenden kleinen Raumverhältnissen kein wichtiges Detail übersehen wird. In der Reihenfolge: Zahn, Pulpa, Periodontalspalt, Aveolarseptum, Knochen, Nachbargebilde werden die einzelnen Strukturelemente von Zahn und Kiefer genau durchgemustert. Auf diese Weise werden dann auch kleine Einzelheiten (z. B. Dentikel, Veränderungen im Periodontalspalt) bemerkt werden. Die Untersuchung soll erst nach Trocknung der Filme, nur vor einer beleuchteten Milchglasscheibe und mittels einer guten Leselupe vorgenommen werden (Betrachtungskasten, den man sich auch billig selbst anfertigen lassen kann, siehe Abb. 2750, Abschnitt Röntgenapparatur S. 2524).

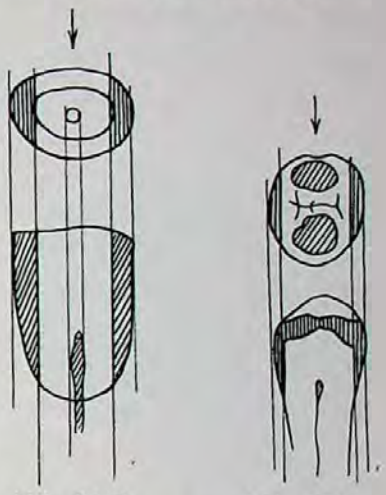

Abb. 2792. Abb. 2793.

Abb. 2792 u. 2793. Hervortreten der Schmelzzeichnung besonders an den Stellen, die den Röntgenstrahlen eine größere Dichte bieten.

Das Normalbild eines Zahnes zeigt im Röntgenbild die Hartsubstanzen entsprechend ihrem verschiedenen Gehalt an anorganischer Substanz deutlich differenziert, ebenso hebt sich das ganze Zahnbild, da die harten Zahnsubstanzen an Härte den Knochen übertreffen, deutlich von diesem ab. Das Dentin zeigt sich im Negativ als homogenes hellgraues Gebilde. Entsprechend seiner Härtedifferenz ist der Schmelz deutlich als hellere Kuppe über dem Kronenteil des Dentinkerns zu unterscheiden, besonders an den Stellen, an denen sich dem Röntgenstrahl eine größere Dichte bietet, also an den approximalen Flächen und an den Kauhöckern, besonders wenn (z. B. bei den Prämolaren) bei orthoradialer Einstellung sich zwei Höcker decken (Abb. 2792 u. 2793). Das Zement, da in seiner Härte dem Dentin nahestehend, kann sich nicht besonders von diesem abheben und ist am normalen Zahn nicht zu differenzieren. Nur pathologische Veränderungen des Zementes (Hyperzementosen) lassen sich an der Verbreiterung der Wurzelkontur feststellen.

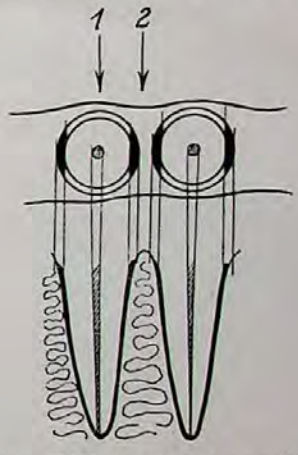

Abb. 2794. Differenzierung zwischen Pulpa und Periodontium: *1* = Die Pulpa wird vom Röntgenstrahl erst nach Durchdringung von Alveolarcompacta + Dentinschicht erreicht. *2* = Weg zum Periodontium führt für den Röntgenstrahl nur durch die Alveolarcompacta + Spongiosa.

Die Pulpa als weiches Gebilde läßt die Strahlen fast ungehindert durch und zeigt sich demnach als dunkler Streifen innerhalb des Dentinbildes. Auch das Periodontium hebt sich entsprechend seiner bindegewebigen Struktur als dunkle, scharf begrenzte Linie ab[1]). Diese Linie erscheint wiederum deutlich dunkler als das Bild der Pulpa, weil das Periodontium durch eine dünne Knochen-Spongiosaschicht leichter von den Röntgenstrahlen erreichbar ist und weil diese nicht vorher eine überlagernde Dentinschicht durchdringen müssen (Abb. 2794).

[1]) Da in der Praxis stets die Originalaufnahmen, also die Negative, analysiert werden, beziehen sich die Bezeichnungen „hell, dunkel, Schatten" in den folgenden Ausführungen stets auf das Negativ.

Die dem Periodontalspalt entsprechende dunkle Begrenzungslinie des Zahnes muß normalerweise die ganze Alveole ohne Unterbrechung umsäumen. Eine Ausnahme bildet nur das noch nicht voll ausgebildete Alveolenende noch in Entwicklung begriffener Zähne, in dessen Bereich natürlich auch die Periodontallamelle fehlen muß und ferner Molarenwurzeln, die in die Kieferhöhle hineinreichen oder die Bodenlamelle berühren (s. unten) (Abb. 2795).

Abb. 2795.

Bei *1* = Unterbrochener Periodontalspalt: keine Veränderung der Spongiosa an der Wurzelspitze = Wurzelspitze berührt den Antrumboden. Bei *2* = zieht der Periodontalspalt ohne Unterbrechung um die Wurzelspitze = keine Verbindung mit dem Antrumboden.

Analog der normalen Zahnstruktur bilden sich natürlich auch alle Füllungen je nach der Dichte verschieden deutlich im Röntgenbild ab. Porzellan-, Silicat- und Zementfüllungen bieten naturgemäß den Röntgenstrahlen weniger Hindernisse als Metallfüllungen; von ersteren wird man nur einen etwas dunkleren Schatten gegenüber der Dentinzeichnung finden, während die ein stärkeres Hindernis bildenden Metallfüllungen die lichtesten Bildteile darstellen.

Die Wurzelfüllungen geben zum Teil gegenüber der normalen Pulpa gar keinen oder nur einen ganz geringen Helligkeitsunterschied im Röntgenbild, wie z. B. eine Paraffin-Tymolfüllung (Rumpel) oder ein Elfenbeinstift (Schröder), während jegliche Beimengung von Zinkoxyd, von Jodoform oder Guttapercha ein deutliches, den Metallfüllungen ähnliches Schattenbild liefern (Abb. 2796).



Abb. 2796. Helligkeitsunterschiede verschiedener Füllungsmaterialien. *1* = intakte Pulpa. *2* = Jodoform-Campher-Wurzelfüllung (Walkhoff). *3* = Jodoform-Zement-Wurzelfüllung, Stein-Zement-Verschluß. *4* = Guttapercha-Wurzelfüllung.

Am Kieferknochen ist deutlich die dichtere Compacta von der Spongiosa zu unterscheiden. Erstere gibt einen Helligkeitsgrad ähnlich dem Dentin, letztere zeichnet sich als feines scharf gezeichnetes Maschenwerk ab. Bei normalen Verhältnissen erscheinen demnach die Alveolen von einem feinen weißgrauen Strich = Alveolarcompacta eingerahmt; zwischen diesen Begrenzungslinien breitet sich das in den Alveolarsepten im allgemeinen horizontal, im übrigen Knochen nach allen Richtungen verlaufende Netz der Spongiosabälkchen aus (Abb. 2797). Die Stärke der Alveolarcompacta ist individuell verschieden, innerhalb des gleichen Gebisses sind jedoch die Verhältnisse gleich. Für einen Vergleich z. B. bei einer pathologischen Veränderung dieses Knochenanteils sind die Strukturverhältnisse der benachbarten gesunden Zähne heranzuziehen. An den Stellen, an denen die glatte, verhältnismäßig dünne Kieferknochenschicht der Alveolarfortsätze durch Verstärkungsleisten (z. B. Ansatz des Processus zygomaticus, spina mentalis, linea obliqua) überlagert wird, erscheint die Knochenzeichnung heller, also dichter und verliert die netzförmige Struktur (Abb. 2798). Die Spina nasalis zeichnet sich auf dem Röntgenbild in sagittaler und

lateraler Projektion deutlich ab, hierbei ist zu erwähnen, daß die zackig erscheinenden Ränder nicht pathologische Veränderungen darstellen, sondern normalen Verhältnissen entsprechen. Der Canalis incisivus und das Foramen incisivum ergeben in der Knochenstrukturzeichnung dieser Gegend einen Schatten, der entsprechend der zahlreichen Variationen, denen dieser Kanal und das Foramen unterworfen sind, verschieden groß und verschieden ausgeprägt sein kann (Abb. 2799).

Der Canalis mandibularis kann als dunkler Streifen unter den Wurzeln der Prämolaren und Molaren erkannt werden. Wegen der überlagernden starken Corticalis heben sich jedoch die Begrenzungskonturen meist nicht scharf ab, die untere Kontur bleibt meist

Abb. 2797. Compacta- und Spongiosazeichnung kommt besonders bei den leeren Alveolen deutlich zum Ausdruck. (Skelettschädel.)

Abb. 2798. Undeutliche Spongiosastruktur entsprechend der Verdichtungszone an der Linea obliqua.

Abb. 2799. Deutlich erkennbarer Canalis incisivus und Foramen incisivum.

deutlich erkennbar (Abb. 2800). Das als rundlicher Schatten normalerweise zwischen den Wurzelspitzen der unteren Prämolaren erkennbare Foramen mentale ergibt entsprechend seiner anatomischen Form (schräger Verlauf durch die Compacta) kein allseitig scharf begrenztes Bild, auch hier ist meist nur die untere Kontur schärfer ausgeprägt.

Zur Deutung der Oberkieferhöhlen müssen die verschiedenen anliegenden Knochenteile berücksichtigt werden, die in die Oberkieferhöhle hinein projiziert wer-

Abb. 2800. Schmaler, tiefliegender Canalis mandibularis. Undeutlich ausgeprägter Foramen mentale.

Abb. 2801. Undeutlich ausgeprägter Can. mandib. Verdichtungszone entsprechend der Linea obliqua.

Abb. 2802. Deutlich ausgeprägter, weiter Canal. mandibularis.

den. Bei einer Normalaufnahme dieser Gegend (intraorale Aufnahme) zeichnet sich deutlich oberhalb der Zahnwurzeln bzw. teilweise diese schneidend, die Bodenlamelle der Oberkieferhöhle als eine nach oben konkave bogenförmige Linie ab (siehe Abb. 2795).

Normalerweise liegt die vordere Ausbuchtung der Kieferhöhle in der Gegend des Molar I und senkt sich zwischen die Wurzeln der Molarzähne hinein. Seltener wird eine abnorm kleine Kieferhöhle beobachtet, bei der zwischen Wurzelspitzen und Bodenlamelle eine Spongiosadicke von etwa $^1/_2$ cm gefunden wird. Bei fehlenden Zähnen kann eine ausgedehnte Atrophie des Processus alveolaris eingetreten sein, so daß die

Bodenlamelle der Kieferhöhle nur noch von einer schmalen Knochenbrücke bedeckt ist (Abb. 2803).

Einer über der Bodenlamelle gelegenen keilförmigen Aufhellung entspricht die Basis des processus zygomaticus; die vom unteren Rande der Verdichtungszone nach molarwärts ziehende Linie stellt den unteren Jochbogenrand dar. Die Beziehungen der Molarenwurzeln, besonders die des Molar I zur Oberkieferhöhle bedürfen einer besonderen Beachtung. Meist scheint bei solchen Aufnahmen die palatinale Molarenwurzel ins Antrum zu reichen. Für die Beurteilung der tatsächlichen Verhältnisse muß der Periodontallinie besondere Aufmerksamkeit geschenkt werden (s. auch Abb. 2795). Ist die scharfe helle Linie ohne Unterbrechung um die Wurzelspitzen herum deutlich zu verfolgen, dann handelt es sich nur um die besonderen Projektionsverhältnisse und es besteht somit keine Kommunikation mit der Oberkieferhöhle. In den nicht allzu seltenen Fällen, in denen eine Wurzelspitze so nahe an den Sinus maxillaris heranreicht, daß keine trennende Knochenlamelle, nur die (intakte) Kieferhöhlenschleimhaut dazwischenliegt, kann die Periodontallinie unterbrochen sein, das Fehlen irgendwelcher apikaler Einschmelzungsherde und vor allem die klinische Untersuchung (mit Faradischem Strom) haben dann pathologische Veränderungen auszuschließen. Ferner sind derartige Bildergebnisse durch Kontrollaufnahmen in abweichender Projektionsrichtung zu ergänzen. Einen Anhalt für die Dicke der trennenden Knochenschicht bei derartigen Bildern bietet der Abstand der buccalen Wurzelspitzen von der Bodenlinie der Kieferhöhle. Dieser Abstand entspricht im allgemeinen auch dem der palatinalen Wurzelspitze vom Antrumboden (Abb. 2804).

Abb. 2803. Atrophie des Alveolarfortsatzes nach Zahnverlust; Zahnlückenbucht der Oberkieferhöhle.



Abb. 2804. Beziehung der Oberkieferhöhle zu den Zahnwurzeln und das sich ergebende Röntgenbild. *J* = Jochbahnen. *KB* = Bodenlamelle der Kieferhöhle.

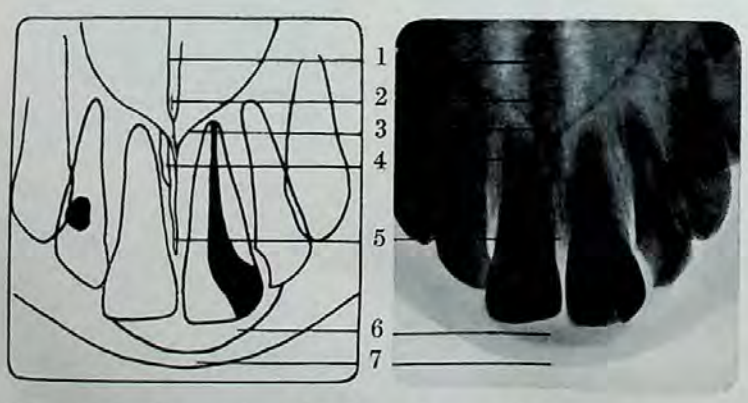

Abb. 2805. Übersichtsbild des oberen Frontzahngebietes. *1* = Septum nasi. *2* = Spina nasalis. *3* = Übergang vom Alveolarfortsatz zur Gaumenplatte. *4* = For. incisivum und Can. incisivus. *5* = Sut. intermaxill. *6* = Kontur der Nase. *7* = Kontur der Oberlippe.

Die Deutung des Übersichtsbildes (Intraoralfilm 4 × 5, Lagerung in Bißebene) des Frontzahngebietes erfordert die Berücksichtigung verschiedener in der Projektion liegender Nachbargebilde, die Veranlassungen zu Fehldeutungen geben können.

Bei den Aufnahmen der oberen Frontzähne zeigt sich (bei Verwendung von Films, die die Lippen überragen) unterhalb des Zahnschattens eine geschwungene

Linie, die der Oberlippe entspricht und daran unten anschließend eine nur schwach ausgeprägte bogenförmige (henkelförmige) Aufhellung, die den Nasenknorpeln angehört. Zwischen den mittleren Schneidezahnwurzeln, etwa in der Höhe der Wurzelspitzen, liegt das als kleiner runder oder länglicher, mehr oder weniger deutlich ausgeprägter Schatten erscheinende Ostium des Canalis incisivus (Abb. 2805).

Wird dieses Ostium dicht an eine Wurzelspitze projiziert, kann es Veranlassung zur Verwechslung mit einem Granulom geben. Vergleich mit der klinischen Diagnose und gegebenenfalls eine zweite Kontrollaufnahme (in verschiedener Projektionsebene) kann einen derartigen Irrtum ausschließen. Etwas weiter oberhalb zeigt sich als eine verschieden scharf ausgeprägte, zackenförmige Knochenverdichtung, die Spina nasalis anterior und noch weiter darüber ein schmaler heller Streifen, der dem Septum nasalis entspricht.

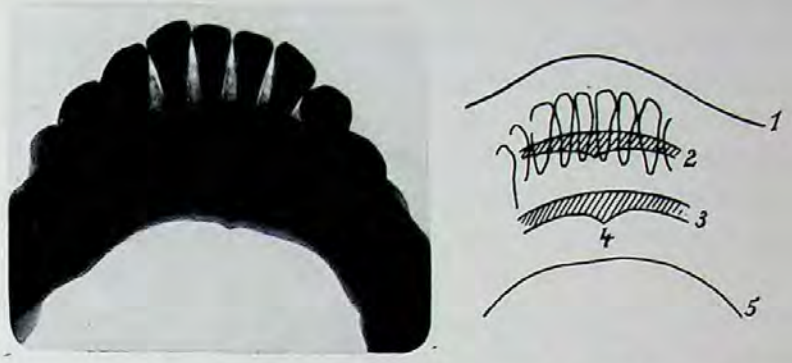

Abb. 2806. Übersichtsbild der unteren Frontzahngegend. *1* = Kontur der Unterlippe. *2* = Corticalis des vorderen Unterkieferrandes. *3* = Corticalis des hinteren Unterkieferrandes. *4* = Spina mentalis post. *5* = Kontur der Zunge.

Die Übersichtsaufnahmen der unteren Frontzähne mit der Kinngegend (Film in Bißebene, Projektion nach dem Cieszyński-Dieckschen Gesetz) zeigen zunächst in schöner Übersicht die vier Schneidezähne. Bei genügender Filmgröße ist über den Schneidekanten der Unterlippenrand durch einen schwachen helleren Streifen angedeutet. Der Kieferknochen bietet eine für diese Gegend charakteristische Zeichnung: Ungefähr die Mitte der Alveolarsepten, welche die übliche zarte Struktur zeigen, wird durch einen querverlaufenden Verdichtungsstreifen geschnitten. Dieser Aufhellungsstreifen entspricht der Corticalis des vorderen Kieferrandes. Daran schließt sich nach unten ein Streifen normaler Spongiosazeichnung, der wiederum nach unten durch einen etwas breiteren Aufhellungsstreifen (Verdichtungsstreifen) begrenzt wird, der in der Mittellinie außerdem noch eine dreiecksförmige Verbreiterung erfährt. Dieser untere Begrenzungsstreifen entspricht der Corticalis des hinteren Unterkieferrandes, die Verbreiterung in der Mitte bezeichnet die Spina mentalis posterior (Abb. 2806).

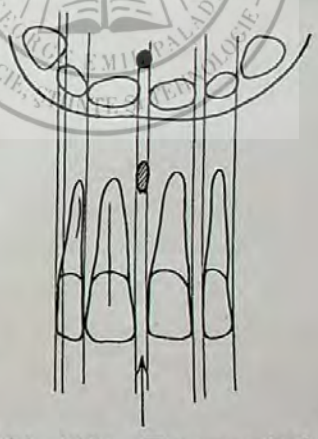

Abb. 2807. Foramen incisivum bei orthoradialer Einstellung an physiologischer Stelle.

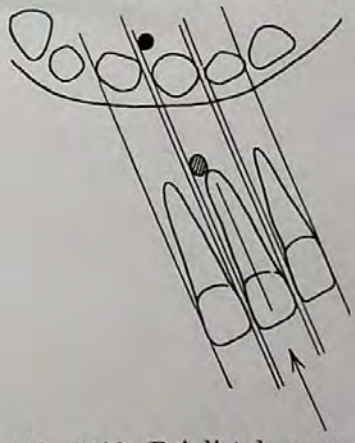

Abb. 2808. Bei distal exzentrischer Einstellung wird das For. incis. auf eine Wurzelspitze projiziert und täuscht ein Granulom vor.

Anschließend an die Beschreibung der Charakteristica des Normalbildes muß der Vortäuschung pathologischer Verhältnisse Erwähnung getan werden, die durch Fehldeutung verschiedener Projektionen zustande kommen kann. So können besonders die Foramina incisivi und mentales Einschmelzungsherde im Knochen (Granulom, Cysten) dann vortäuschen, wenn ihre Projektion (ungenaue orthoradiale Einstellung) mit der der Wurzelspitze des Nachbarzahnes zusammenfällt (Abb. 2807

u. 2808 zeigen solche Verhältnisse). Ein solcher Irrtum kann besonders dann unterlaufen, wenn ein canalis incisivus sich nach oben erweitert oder wenn das foramen mentale anormal (zwischen P_{II} und M_I) gelegen oder besonders groß und ausgeprägt im Röntgenbild erscheint. Bei deutlicher Ausprägung des Canalis incisivus kann (bei exzentrischer Einstellung) eine Deckung dieser mit dem Periodontalspalt zustande kommen und so ein pathologisch verbreitertes Periodontium oder sogar einen Einschmelzungsherd im Bereich der Alveole vortäuschen.

Ähnlichen Täuschungen können zuweilen die Projektionen von normalen Höhlen, besonders der Oberkieferhöhle, unterliegen. Die nicht selten vorhandenen tiefreichenden Recessus und die Ausbreitung nach vorn bis zu den Prämolaren kann zu Verwechslungen mit Cysten Anlaß geben, wenn nicht genau die Periodontlinie beachtet wird. Auch die dunklen, dem unteren Nasengang entsprechenden Felder, die bei Übersichtaufnahmen (mit in Bißebene gelagertem Film) oberhalb der Zahnalveolen erscheinen und je nach der Größe des Einfallwinkels bis an die Wurzelspitze heranreichen können, dürfen nicht als Cysten oder als Ostitis beurteilt werden. Bezüglich der Ostitis sei erwähnt, daß diese einen unscharfen, allmählichen Übergang zum ge-

Abb. 2809. Verzerrte, scheinbar abgeknickte Zahnwurzeln.



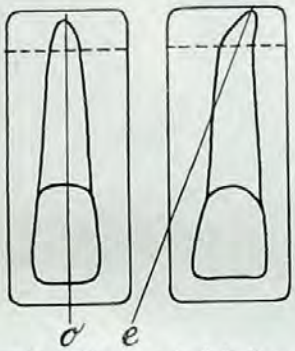

Abb. 2810. Durch Abknickung des Filmes wird bei exzentrischer Einstellung die Wurzelspitze in einem Winkel zur Längsachse des Zahnes projiciert und erscheint auf dem gestreckten Film als abgeknickt.

sunden Knochen zeigt, während der normale Nasengang eine mehr oder weniger scharfe Begrenzung durch die Incisura nasalis erkennen läßt.

Zuweilen kann, besonders in der Gegend der unteren Frontzähne, eine scheinbare Knickung der Wurzelenden beobachtet werden. Diese besonders bei in Frage stehenden Zahnentfernungen wichtige Verzerrung ist die Folge einer Abknickung des Films einerseits und schräge Projektion andererseits (Abb. 2809 u. 2810).

Für alle diese Fälle muß wiederholt betont werden, daß zur Bildanalyse stets der klinische Untersuchungsbefund (Prüfung der Vitalität der Pulpa) weitgehend heranzuziehen ist. In Zweifelsfällen muß eine Kontrollaufnahme, gegebenenfalls in einer anderen Projektionsrichtung (z. B. medial oder distal exzentrisch) Klarheit schaffen, wie überhaupt von zwei Aufnahmen in verschiedenen Ebenen weitgehendst Gebrauch gemacht werden soll.

Die Auswertung der komplizierten Röntgenbilder des Zahnkiefergebietes, welche sämtliche für die Diagnose und Therapie wesentlichen Einzelheiten berücksichtigt, wird erst vollständig, wenn das Röntgenogramm nicht nur vor der Leuchtscheibe durchgemustert wird, sondern wenn diese Betrachtungsergebnisse auch in einer schematischen Skizze niedergelegt werden. Ein solches Vorgehen hat einmal erzieherischen Wert, indem es den Betrachter zwingt, das Röntgenogramm systematisch durchzusuchen und ihn nichts übersehen läßt, ferner bietet es dem Röntgenlaboratorium die Möglichkeit, dem eine Aufnahme veranlassenden Praktiker, der über keinen eigenen

Röntgenapparat verfügt, zugleich mit dem Röntgenogramm ein Diagramm zu übersenden, auf dem die ganze Röntgenanalyse vermerkt ist. Diese Methode der Bildanalyse, die von Robinsohn und Spitzer angeregt wurde, umfaßt die sog. Platydiagraphie bzw. die Diagnostographie. Die Platydiagraphie wandelt das röntgenperspektivische, fokal projizierte Einzelbild in eine Flachprojektion um und faßt die verschiedenen Einzelbilder in einem Übersichtsbild zusammen, auf dem das ganze Gebiß, die Kieferknochen und Nebenhöhlen flächenhaft ausgebreitet erscheinen (Abb. 2811 zeigt das in Anlehnung an das Robinsohnsche Schema vom Verfasser angegebene und in der Praxis bewährte Platydiagramm).

Die Diagnostographie legt den erhobenen Röntgenbefund nach einheitlichem Schema im Platydiagramm nieder. Diese graphische Charakterisierung der normalen und pathologischen Verhältnisse nach Robinsohn wird durch folgende Signaturen gegeben:

1. Konturzeichnung der Außencompacta, Jochbeinschatten.
2. Konturzeichnung der Zahnaußenfläche und der Alveolarwand, der Pulpakammer und der Wurzelkanäle, der natürlichen Kanäle: des Canalis mandibularis und Canalis incisivus, der natürlichen Hohlräume des Kiefers, der Nasenhöhle: linguale Begrenzung der Basis des oberen Alveolarfortsatzes.
3. Hyperostotische, sklerotische Innencompacta.
4. Destruierte Außencompacta.
5. Destruiertes Alveolarfach.
6. Verkalkte Apposition über der Außencompacta, Callusbildung, Exzementose.
7. Deckender Schatten, darüberliegender Knochen.
8. Natürliche Hohlräume (nicht punktieren).
9. Unscharf begrenzte Resorptionsherde der Zähne und des Kieferknochens. (Karies, Granulome.)
10. Scharf begrenzte Resorptionsherde der Zähne und des Kieferknochens. Cysten.
11. Sequester im Resorptionsherd.
12. Spezifische schwere, besonders metallische Füllungen: Amalgame, Goldfüllungen Metallsplitter und Projektile.
13. Spezifisch leichtere Füll- und Ersatzmaterialien. Zemente.
14. Silicatfüllungen, Porzellan.
15. Weichteilschatten.

1,2 — — — arabische Zahlen: Zahlensymbole für die bleibenden Zähne.
I usw., römische Zahlen: Symbole für die Milchzähne.

Nicht durchgebrochene bleibende oder Milchzähne werden, soweit sie im Kiefer liegen, schraffiert.

Abb. 2812 zeigt ein Röntgenogramm und das dazugehörige Diagnostogramm.

II. Spezielle Diagnostik. a) Chirurgie. 1. *Chirurgie des Zahnes und seiner Umgebung.* Bei Zahnentfernungen ist in der täglichen Praxis die vorherige Röntgen-

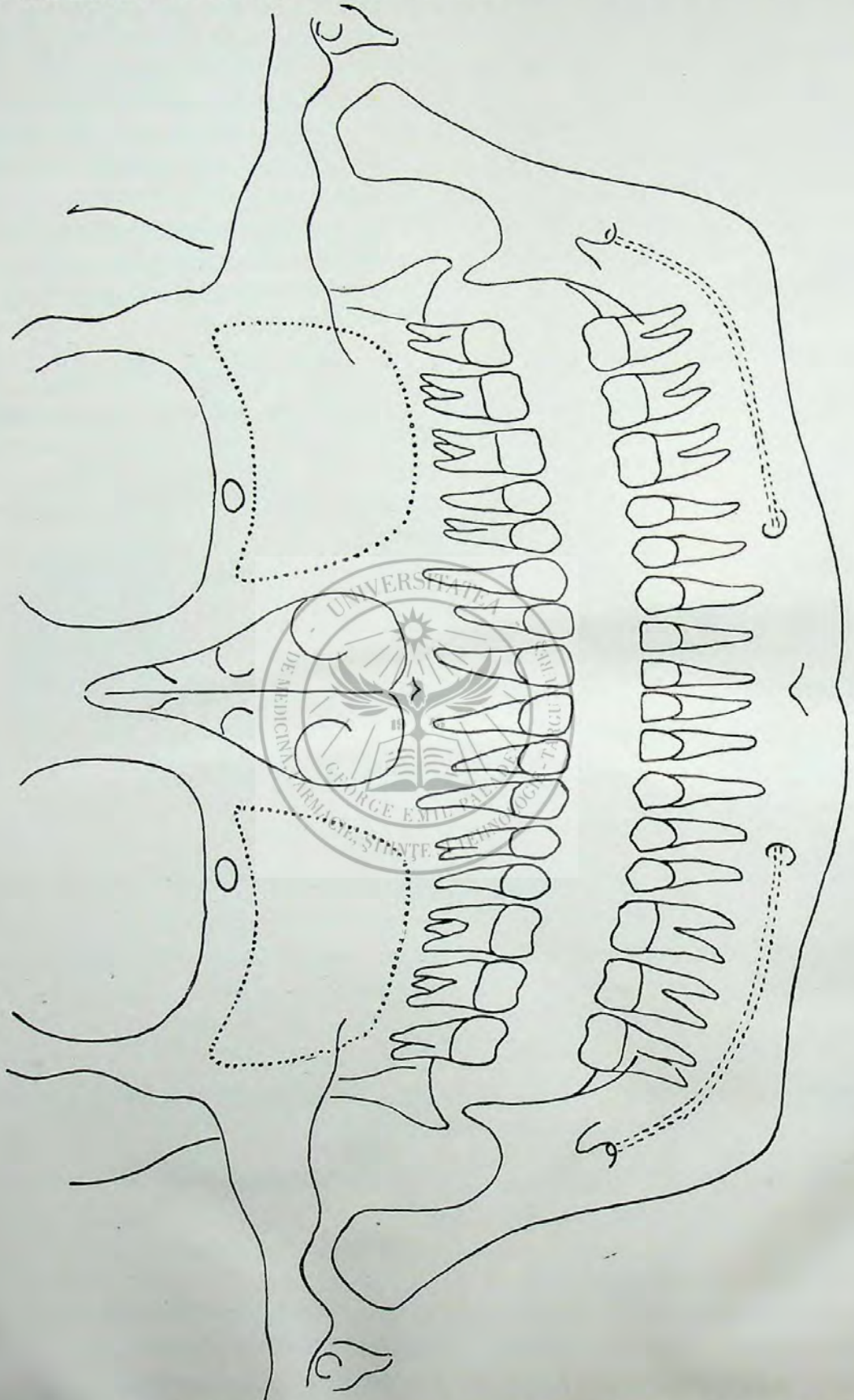

Abb. 2811. Platydiagramm. (Nach Hauberrisser.)

aufnahme generell nicht durchführbar, wenn sie auch besonders im Gebiet der Prämolaren und Molaren zur Aufklärung abnorm geformter Wurzeln, wenn irgend möglich, herangezogen werden sollte. Dringend zu empfehlen ist eine Röntgenaufnahme dann,

wenn es sich um die Entfernung noch einzeln stehender Prämolaren und Molaren im Oberkiefer handelt. Das Röntgenbild allein kann hier bei der häufig vorhandenen Resorption des angrenzenden Alveolarfortsatzes und bei Ausbildung eines tiefen Recessus der Kieferhöhle vor einem Fehlgriff durch Eröffnung der Kieferhöhle schützen, wenn mit der Zahnentfernung gleichzeitig eine Resektion der Alveole (Nivellierung des Alveolarfortsatzes für eine Prothese) verbunden werden muß (Abb. 2813).

Wird ein Zahn wegen eines Granuloms entfernt, dann hat die nachfolgende Röntgenaufnahme die Aufgabe der Kontrolle einer restlosen Entfernung des Granuloms durch die erfolgte Auslöffelung der Alveole. Bei richtig ausgeführter Exkochleierung zeigt die leere Alveole eine scharfe Begrenzungslinie, während bei zurückgebliebenen Granulomresten in der Gegend der Wurzelspitze noch ein unscharf begrenzter Bezirk sichtbar ist.

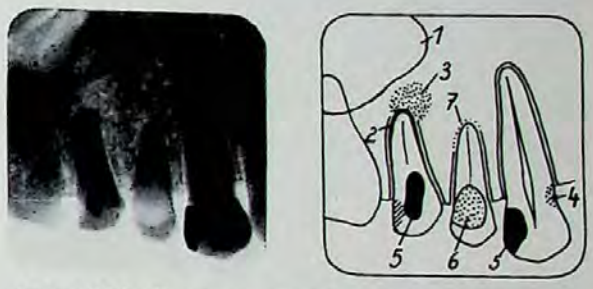

Abb. 2812. Röntgenaufnahme mit dem dazugehörigen Diagnostogramm. *1* = Boden der Oberkieferhöhle. *2* = Hypercementose. *3* = Unscharf begrenzter Einschmelzungsherd (Granulom). *4* = Versteckte Karies. *5* = Metallfüllungen. *6* = Tiefe Karies. *7* = Destruierte Alveolarcompacta.

Zahnfrakturen erfordern, wenn bei einem Extraktionsversuch eingetreten, die sofortige Ausmeißelung der Wurzelreste, wobei nicht in allen Fällen die Unterlassung einer Röntgenaufnahme als Kunstfehler angesprochen werden kann. Ein solcher liegt jedoch vor, wenn der Patient von einem frakturierten Zahn oder von einer Wurzel zu befreien ist, nachdem schon Schmerzen und Schwellung aufgetreten sind und das Operationsfeld schon unübersichtlich geworden ist. In diesen Fällen erscheint die Unterlassung einer Röntgenaufnahme zur Aufklärung der vorliegenden morphologischen und topographischen Verhältnisse nicht entschuldbar. Gleicherweise unerläßlich ist das Röntgenbild in den nicht seltenen Fällen, in welchen unter- bzw. innerhalb von Brücken karieszerstörte Pfeiler durchgebrochen sind, durch die veränderten Druckverhältnisse Schmerzen ausgelöst werden und als Fremdkörper Entzündungen und Eiterungen unterhalten.

Abb. 2813. Tiefstand des Kieferhöhlenbodens, schwache Spongiosaschicht über den Wurzelspitzen.

Abb. 2814. Fraktur eines als Brückenpfeiler dienenden P I.

Abb. 2815. Längsfraktur einer Prämolarwurzel; Einkeilung des Frakturstückes.

Die Abb. 2814 bietet einen bemerkenswerten Befund: An einer zweigliedrigen Brücke $\underline{34}\rfloor$ hat das distale, mit einer Stiftzahnkrone versehene Glied die Wurzel gesprengt, die frakturierte buccale Wurzel ist distal gekippt; außerdem zeigt die Alveole $\lfloor\underline{5}$ beiderseits einen ausgedehnten Entzündungs- und Einschmelzungsherd.

Eine Längsfraktur der Wurzel eines Prämolaren mit gleichzeitiger Einkeilung des Frakturstückes infolge eines Traumas zeigt Abb. 2815. Hier ergab eine tiefgreifende Amalgamfüllung das auslösende Moment, einerseits durch Schwächung der Zahnkrone, andererseits im Sinne einer Keilwirkung. Das Röntgenbild läßt die im

Interdentalraum eingekeilte Metallfüllung und die die Hälfte der Kronenhöhe betragende Dislokation in der Längsrichtung deutlich erkennen.

Seltene Querfrakturen zeigen die Abb. 2816 u. 2817, die beide durch Trauma entstanden sind. In der Abb. 2816 handelt es sich um eine Schußverletzung (Infanteriestreifschuß — Querschläger?) dicht unterhalb der Nase gegen ⌊1. Eine Behandlung des frakturierten Zahnes hat wegen mangelnder Beschwerden nach der Verwundung nicht stattgefunden. Ein infolge des vermuteten Pulpentodes später vorgenommener Trepanationsversuch ergab eine lebende reagierende Pulpa.

Bei Abb. 2817 lag ebenfalls ein Trauma vor. Der deutlich erkennbare Querbruch der Wurzel im oberen Drittel ist zwanglos erklärlich durch die hier bestehende Alveolaratrophie, die genau bis zur Frakturstelle reicht. Bei der starken Hebelwirkung des knochenentblößten unteren Wurzelteiles mußte das noch festsitzende obere Wurzeldrittel an dieser Stelle frakturieren.

Für die röntgenologische Unterscheidung eines Wurzelrestes und eines Knochensequesters, deren Entfernung nötig wird und für die schon der klinische Befund (Anamnese, Sitz der Schmerzen, Fistel) gewisse Anhaltspunkte bietet, möge

Abb. 2816.

Abb. 2817.

Abb. 2816 u. 2817. Querfraktur der Zahnwurzel.

Abb. 2818. Wurzelrest in einer Alveole.

als Hinweis dienen, daß ein Wurzelrest meist an seiner charakteristischen Form, an seiner scharfen Begrenzung und zuweilen an einem noch erkennbaren Wurzelkanal und an einer Periodontumhüllung erkannt werden kann (Abb. 2018). Ein Knochensequester dagegen zeigt unregelmäßige Gestalt und verschwommene Struktur. Eine erst beginnende Sequestrierung ist daran zu erkennen, daß sich innerhalb des gleichmäßigen Knochenstrukturbildes dunklere, unregelmäßige Resorptionsflächen zeigen, während die allseitige Umgebung des Sequesters mit einer dunklen Zone, entsprechend der größeren Strahlendurchlässigkeit des umgebenden Granulationsgewebes für vollzogene Lösung und beginnende Ausstoßung spricht. Handelt es sich in diesem Falle um einen Wurzelrest, so ist natürlich ein umgebender Periodontalspalt nicht mehr wahrzunehmen (Abb. 2819). Die Abb. 2820 u. 2821 zeigen einen kleinen, schon gelösten Sequester aus einer Alveole und einen noch in der Alveole steckenden Wurzelrest, die heftige Nachschmerzen post extractionem verursacht, und das Schließen der Alveolenwunde verhindert hatten.

Beim erschwerten Durchbruch des Weisheitszahnes (Dentitio difficilis) gibt allein das Röntgenbild Klarheit über die Therapie: Die Möglichkeit noch eines konservierenden Vorgehens, wenn die Längsachse des Weisheitszahnes in einem spitzen Winkel zu der des Molaren II steht, und wenn zwischen diesem und dem aufsteigenden Ast die Größe des retromolaren Raumes noch etwa 1 cm beträgt; die Notwendigkeit der Entfernung des Molaren III, wenn dieser mit seiner Krone gegen den

Hals des Molaren II eingekeilt oder wagerecht gelagert erscheint. Für die stets als schweren Eingriff zu bezeichnende Ausmeißelung ist das Röntgenbild unerläßlich. Hierbei genügt auch nicht eine Aufnahme in orthoradialer Strahlenrichtung; eine zweite „anguloaxiale" Aufnahme (s. Abschnitt „Technik bei intraoralen Aufnahmen"), die die Stärke der seitlichen Knochenbedeckungen aufklärt, sichert erst den Operationsplan. Die Abb. 2822 zeigt trotz unvollständiger Wiedergabe des Molaren III einerseits die vollständige Horizontallagerung des Weisheitszahnes, die einen Spontandurch-

Abb. 2819. Wurzelrest (Sequester) vollständig von Granulationsgewebe umgeben; beginnende Ausstoßung.

Abb. 2820. Kleiner, vollständig gelöster Sequester aus einer Alveole.

Abb. 2821. Wurzelrest, durch beginnende Einschmelzung der Alveole teilweise gelöst.

bruch ausschließt, andererseits bewahrt sie vor der klinisch möglichen Fehldiagnose, daß es sich bei dem sichtbaren Kronenteil um den medialen Kronenhöcker handeln könne, während tatsächlich die distale Kronenfläche der Kauebene zugekehrt ist.

Für die Röntgendiagnostik des wichtigen Gebietes der sich an und um den Zahn abspielenden entzündlichen Prozesse sind die verschiedenen Grade der hierbei stattfindenden Gewebsbeeinflussung von Bedeutung. Solange sich eine Entzündung noch innerhalb des Periodontalraumes, des Halteapparates des Zahnes abspielt, findet

Abb. 2822. Horizontal verlagerter Weisheitszahn. Der durchgebrochene distale Kronenhöcker täuscht klinisch den medialen Höcker und dadurch normale Lagerung vor.

Abb. 2823. Periodontitis chron. Periodontalspalt um die Wurzelspitze $\underline{|5}$ verbreitert; Resorption des distalen Alveolarseptiums durch den chronischen Reiz der überstehenden Füllung.

Abb. 2824. Länger bestehende Periodontitis, die Alveolarcompacta $\underline{3|}$ und $\underline{4|}$ zeigt bereits beginnende Einschmelzungsstellen.

diese röntgenologisch ihren Ausdruck nur in einer Veränderung der feinen dunklen Begrenzungslinie des Zahnes in Gestalt einer Verbreiterung und einer weniger scharf ausgeprägten „verwaschenen" Kontur (Abb. 2823).

Nach Übergreifen des Prozesses auf die knöcherne Alveole setzt zunächst die Resorption der Alveolarcompacta ein; die Alveolenwand erscheint nun unscharf begrenzt „wie angefressen" und die kalkärmer gewordene Stelle hebt sich als etwas dunklerer Schatten von dem gleichmäßigen Grau der normalen Knochenstruktur ab (Abb. 2824).

Entsprechend dem Ausdruck der Entzündung findet sich die Knocheneinschmelzung stets am Ort der Reizeinwirkung. Bei den häufigsten Einschmelzungsherden

am Apex geben diese zugleich auch wertvolle Fingerzeige für die Verhältnisse des Wurzelkanals bzw. der Kanäle. So weist z. B. ein seitlich der Wurzelspitze gelegener Herd auf eine Verästelung des Wurzelkanals oder auf eine Abweichung des Hauptkanals hin, eine Feststellung, die infolge der technischen Unmöglichkeit der restlosen Sondierung und Ausräumung eines solchen Wurzelkanals von vornherein wenig Aussichten für die konservierende Behandlung bietet und chirurgisches Vorgehen fordert.

In gleicher Weise charakterisiert sich die irrtümliche, abwegige Durchbohrung des Wurzelkanals und die Verletzung des Periodontiums (Fausse route), durch die an der Perforationsstelle eingetretene entzündliche Veränderung des Periodontalraumes und des umgebenden Alveolarknochens. In Abb. 2825 wurde in Unkenntnis des schiefstehenden ⌊2 bei dem Erweiterungsversuch des Wurzelkanals dieser durchbohrt und außerdem beim Einsetzen des Stiftzahnes noch Zement durch die Perforationsöffnung hindurchgepreßt. Durch den dauernden Entzündungsreiz kam es zu einer granulierenden Periodontitis mit Fistelbildung, die allmählich zu einer erheblichen Knocheneinschmelzung führte. Einen ähnlichen Fall gibt Abb. 2826 wieder; hier wurden bei der beabsichtigten Wurzelbehandlung die Wurzelkanäle nicht gefunden,

Abb. 2825. Fausse route; Einschmelzungsherd an der Perforationsstelle.

Abb. 2826. Resorptionsherd am interradikulären Septum (6|) infolge Perforation und durchgepreßten Füllungsmateriales.

Abb. 2827. Fausse route an der med. bucc. Wurzel M II; der aseptische Guttaperchapoint löste keine Destruktionserscheinungen aus.

vielmehr der Boden der Pulpakammer an der Bifurkationsstelle durchbohrt. Bei der vermeintlichen, auch unvollständigen Wurzelfüllung gelangten Teilchen durch die Perforationsöffnung; der dauernde Reiz dieser Füllungsreste erzeugte schließlich den dreiecksförmigen Einschmelzungsherd des interradikulären Septums.

Daß eine Fausse route nicht in jedem Falle Entzündungserscheinungen mit Knocheneinschmelzung hervorrufen muß, zeigt Abb. 2827, bei der ebenfalls beim Versuch der Wurzelkanalerweiterung die buccale mediale Wurzel perforiert wurde. Die wohl unter aseptischen Kautelen vorgenommene Wurzelbehandlung und die nachfolgende Füllung mit Guttaperchastiften (Guttapercha wirkt reizlos auf das Knochengewebe) lösten keine Entzündungsvorgänge aus. Das Röntgenbild läßt keinerlei Veränderungen der normalen Knochenstruktur erkennen, nicht einmal der Periodontalspalt erscheint verbreitert.

Auch die vom Zahnfleischrand ausgehenden zur Erkrankung des Paradentiums führenden Entzündungsvorgänge finden ihren röntgenologisch sichtbaren Ausdruck in dem Grad und der Form der Einschmelzung des Alveolarknochens und ferner der Taschentiefe, welch letztere vermittels eingelegter Guttaperchastifte bestimmt werden kann. Nur mit Hilfe des Röntgenbildes kann so objektiv der Grad einer Paradentose und damit die noch mögliche Therapie bestimmt werden. Die Abbildungen 2828 bis 2837 geben verschiedene Stadien (Grade) der Erkrankung wieder.

Abb. 2828.

Abb. 2829.

Abb. 2830.

Abb. 2828. 1. Grad der Zahnlockerung (nach Sachs), bei dem klinisch nur eine geringe Seitenbeweglichkeit der betroffenen Zähne, ein „Federn" feststellbar ist. Röntgenologisch ergibt sich ein Schwund des Alveolarknochens nur im Bereich des oberen Drittels.

Abb. 2829 u. 2830. 2. Grad; der Alveolarschwund betrifft mehr als das obere Drittel, nähert sich bereits der Hälfte der Alveolentiefe. Die Seitenbeweglichkeit des Zahnes ist deutlich ausgeprägt; sie entspricht etwa der Beweglichkeit eines stark periodontischen Zahnes.

Abb. 2831.

Abb. 2832.

Abb. 2833.

Abb. 2834.

Abb. 2831. Beim 3. Grad hat die Zerstörung der Alveole die Hälfte bereits überschritten, bzw. zwei Drittel erfaßt. Der Zahn ist sehr stark nach den Seiten beweglich, während er in horizontaler Richtung auf Zug und Druck noch keine Abweichung zeigt.

Abb. 2832 u. 2833. Beim 4. Grad ist die Alveole bis auf einen kleinen, wenige Millimeter betragenden Rest, oder schon vollständig geschwunden. Der Zahn kann sowohl in horizontaler wie in vertikaler Richtung weitgehend bewegt werden; er steckt nur noch in weichem Granulationsgewebe.

Abb. 2834 veranschaulicht die Guttaperchasondierung. Die Länge der mit dem Gingivalrand abschneidenden Guttaperchastifte entspricht der Tiefe der entstandenen Zahnfleischtaschen.

Abb. 2835.

Abb. 2836.

Abb. 2837.

Abb. 2835—2837 zeigen die Charakteristik der sog. Horizontal- (2835 u. 2836) und Vertikal-Atrophie (2837). Bei der ersteren, prognostisch günstiger zu beurteilenden Form ist eine horizontal verlaufende Senkung der Interdentalsepten in toto erkennbar; bei der vertikalen Form zeigen sich deutlich die unregelmäßigen, in die Tiefe reichenden Knochentaschen.

Für die röntgenologische Beurteilung der Granulome und Cysten ist deren charakteristisches Wachstum zu beachten. Beim Granulom äußern sich die chronisch entzündlichen Vorgänge an der Zahn-Kieferknochen-Verbindung im Bilde zunächst, wie oben schon erwähnt, in einer Verbreiterung des Periodontalspaltes und nach Durchbrechung der dünnen Compacta in einem Einschmelzungsherd der Spongiosa, der entsprechend der allmählich fortschreitenden Zerstörung des Knochens unregelmäßige

Begrenzung aufweist. Diese im allgemeinen als diagnostisches Charakteristicum für ein Granulom bezeichnete unregelmäßige Begrenzung kann jedoch auch fehlen und einer schärferen Begrenzung Platz machen, nämlich in den Fällen, in denen beim Stillstehen oder bei einem nur langsamen Fortschreiten des Prozesses durch den Entzündungsreiz eine Sklerosierung der Randzone einsetzt und so ein schärfer begrenzter Herdschatten entsteht. Eine derart mögliche verschiedene Begrenzung von Granulomherden zeigt die Abb. 2838. Hier haben sich über ⌊3 und ⌊4 zwei Granulome entwickelt: ein Konsumptionsherd über ⌊4 zeigt allseits, besonders distalwärts, ziemlich scharfe Konturen und eine deutliche Verdichtung der angrenzenden Knochenstruktur. Für einen gewissen Stillstand dieses Einschmelzungsherdes spricht auch der Zustand des Zahnes, der vorbehandelte und allerdings ungenügend gefüllte Wurzeln zeigt; jedenfalls ist hier der Entzündungsreiz schon bedeutend abgeschwächt und demgemäß scheint auch die Reaktion der Knochenumgebung gering bzw. zum Stillstand gekommen. Anders dagegen der Herd über ⌊3. Die Krone trägt beiderseits eine Silicatfüllung, unter denen sich anscheinend eine Pulpen-Gangrän entwickelt hat. Der Einschmelzungsherd steht unter dem Einfluß des ständigen Reizes des gangränösen Wurzelkanalinhaltes in voller Entwicklung, und demgemäß auch die weitere Ausdehnungstendenz, die sich in unscharfen Rändern des Herdes äußert.

Abb. 2838. Verschiedenartige Begrenzung von Granulom-Einschmelzungsherden entsprechend der Intensität des Reizes. Bei ⌊4 deutliche Sklerosierung der Knochenumgebung. Bei ⌊3 Wachstumstendenz des Herdes durch die bestehende Pulpagangrän.

Eine scharfe Begrenzungszone beim Granulom kann aber auch lediglich in der Projektionsrichtung begründet sein, unter der der Konsumptionsherd getroffen wird. Ein kugelförmiges oder mehr in medio-distaler Richtung sich ausbreitendes Granulom wird sich stets mit einem unscharf begrenzten Rand im Bilde zeigen; anders jedoch, wenn der Herd entsprechend seiner Lage zwischen zwei Alveolen sich mehr walzenförmig in bucco-palatinaler bzw. lingualer Richtung ausdehnt. Deckt sich die Röntgenstrahlrichtung mit der Längsachse des Herdes, dann wird entsprechend der Tiefe des Herdes die Begrenzungslinie sich schärfer von der Um-

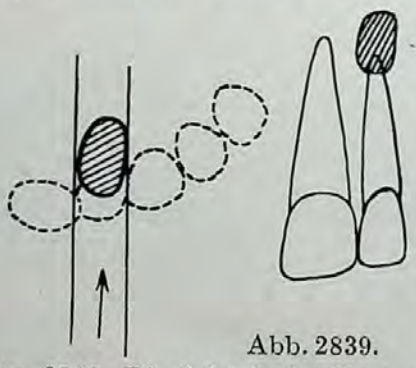

Abb. 2839.

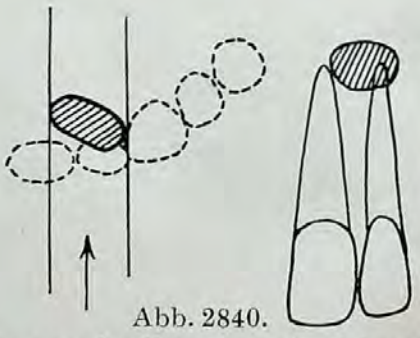

Abb. 2840.

Abb. 2839 u. 2840. Die Schärfe der Begrenzungslinie ist von der Form und Ausdehnungsrichtung eines Granuloms abhängig.

gebung abheben und deutlichere Konturen ergeben (Abb. 2839 u. 2840). Trifft jedoch die Strahlenrichtung die Querachse des Granuloms, dann werden die Ränder weniger scharf erscheinen und es werden außerdem — eine weitere als Charakteristicum für ein Granulom oft genannte Erscheinung — innerhalb des Schattens noch vereinzelte Knochenstrukturlinien erkenn bar sein (Abb. 2840).

Bei den Cysten ist — infolge der Wachstumstendenz: Knochenverlust durch Druckatrophie — die Gestaltung des Knochenherdes mit scharfen Rändern und seine

vorwiegende Kugelform ohne weiteres erklärt. Abb. 2841 zeigt die typische Form einer Wurzelcyste. Die röntgenologische Differenzialdiagnose bei Einschmelzungsherden mit schärferen Rändern kann daher nur dann für „Cyste" sprechen, wenn bei mehreren Aufnahmen in verschiedenen Richtungen stets die scharfen Ränder sich zeigen. Daß diese Angaben nur dann Geltung haben können, wenn die Knocheneinschmelzung eine gewisse Ausdehnung (etwa zwei Drittel der Gesamttiefe des Alveolarknochens) erreicht hat, ist klar. Daher kann eine Diagnose im Anfangsstadium für „Granulom" oder für „Cyste" nur auf Grund des Röntgenbildes mit Sicherheit nicht gestellt werden.

Abb. 2841. Wurzelcyste.

Abb. 2842. Große Cyste mit Ausbuchtungen des Hohlraums und vorspringenden Knochenleisten.

Selbst bei sehr großen Cysten kann die scharfe Randstruktur durch überlagernde Knochenleisten und durch Ausbuchtungen des Cystenhohlraumes gestört werden, wie die Abb. 2842 beweist. Hier handelte es sich um eine große von ⌊2 ausgehende Cyste, die im ganzen eine Eiform hatte, in deren Hohlraum jedoch beiderseits noch erhaltene, auch im Röntgenbild sich abzeichnende Knochensepten hineinragten.

2. *Chirurgie des Kieferknochens und seiner Umgebung.* Bei den verschiedenartigen, meist neuralgieformen Schmerzen, die von impaktierten und verlagerten Zähnen auszugehen pflegen, spielt das Röntgenbild neben der Sicherung der Diagnose

Abb. 2843. Retinierter oberer Weisheitszahn, nur von Zahnfleisch bedeckt.

Abb. 2844.

Abb. 2845.

Abb. 2844 u. 2845. Noch vollständig von Knochen umschlossene retinierte Zähne.

eine besondere Rolle für die Bestimmung des Operationsplanes insofern, als dadurch neben der Lage des Zahnes die wichtige Frage gelöst wird, ob der zu entfernende Zahn mit seiner Krone den Knochen schon durchbrochen hat und nur noch innerhalb der Weichteile liegt, oder ob er noch vollkommen von Knochensubstanz eingeschlossen ist. Der in Abb. 2843 dargestellte obere Weisheitszahn ist mit seiner Krone vollkommen frei von Knochenbedeckung und nur durch eine 2,5 mm dicke Weichteilschicht bedeckt, während die Abb. 2844 u. 2845 eine vollkommene Impaktation eines Eckzahnes und des benachbarten ersten Prämolaren wiedergibt. Diese Abbildung zeigt gleich-

zeitig die Notwendigkeit zweier Aufnahmen in verschiedenen Projektionsebenen. Das in axialer Projektion aufgenommene Abb. 2844 zeigt nicht mit Sicherheit die Verhältnisse, zumal klinisch zwei deutlich ausgesprochene Vorbuchtungen der palatinalen Schleimhaut auf bereits vollzogenem Knochendurchbruch der Krone schließen ließen. Die Abb. 2845 (orthoradiale Projektion) ergab eine ziemlich starke, noch vorhandene Knochenbedeckung über den Kronen, die auch intra operationem vorgefunden wurde. Einen weiteren wertvollen Hinweis, ob die retinierte Zahnkrone noch vollkommen von Knochensubstanz umgeben ist, gibt das Röntgenbild durch die Darstellung des erhaltenen Pericoronarraumes, des deciduälen Hohlraumes, der die durchbrechende Zahnkrone vom umgebenden Knochen trennt und im Röntgenbild als deutlich differenzierter Spalt erscheint (Abb. 2846). Schließlich weisen auch persistierende Milchzähne auf das Vorhandensein der impaktierten oder verlagerten Ersatzzähne hin; das Röntgenbild hat hier über die einzuschlagende Therapie zu entscheiden, ob es sich um einen Fall von Retention oder von Anodontie handelt (Abb. 2847 u. 2848). In gleicher Weise wird gegebenenfalls das Röntgenbild Aufklärung über retinierte überzählige Zähne geben (Diastema).

An Fremdkörpern kommen im Kiefergebiet neben abgebrochenen Instrumenten in den Zähnen oder Alveolen in Betracht: abgebrochene Injektionsnadeln und

Abb. 2846. Retinierter oberer Weisheitszahn mit erhaltenem Pericoronarraum.]

Abb. 2847.

Abb. 2848.

Abb. 2847 u. 2848. Persistierende Milchzähne (Retention der bleibenden Zähne).

die seltenen Speichelsteine. Erstere erfordern im allgemeinen nur dann die chirurgische Entfernung, wenn sie in den Weichteilen ohne Knochenzusammenhang liegen, wie es bei Kanülenbrüchen während einer Mandibularanästhesie beobachtet wurde, und wenn dadurch Beschwerden (entzündliche Erscheinungen, neuralgieforme Schmerzen) ausgelöst werden. Andernfalls ist der stets ausgedehnte und wegen der topographischen Lage dieser Gegend schwierige Eingriff zu unterlassen bzw. bis zum Eintreten etwaiger Beschwerden aufzuschieben. Zur örtlichen Bestimmung solcher Fragmente ist entweder das stereoskopische Röntgenverfahren oder es sind die Aufnahmen in zwei Ebenen durchzuführen, aus deren Projektionsbildern die topographische Lage zeichnerisch rekonstruiert werden kann (s. Kapitel „Projektionslehre"). Das fest im Periost des Alveolarfortsatzes steckende Kanülenfragment, das schon seit Jahren reaktionslos eingeheilt war (Abb. 2849), wurde als Zufallsbefund röntgenologisch festgestellt.

Zum Nachweis von Speichelsteinen sind stets zwei Aufnahmen in verschiedener Projektionsrichtung heranzuziehen, um Täuschungen (Exostosen) zu vermeiden. Abb. 2850 u. 2851 zeigen einen großen Speichelstein, der sich im hintersten Abschnitt des Ductus submaxillaris gebildet, und eine Speichelretention mit Entzündungserscheinungen der Drüse verursacht hatte. Zur Röntgendiagnostik reichen hierbei die Aufnahmen vom Mundboden allein meist nicht aus (bei intraoral eingelegtem Film in Bißebene), da hier der Mundboden nur bis zur Höhe etwa des zweiten Molaren dargestellt werden kann. Mit gleicher Filmlage und angulo-axialer Aufnahme von rückwärts gegen

den Kieferwinkel, gelingt es auch, die rückwärtige Region des Mundbodens beiderseits des Kieferwinkels darzustellen (vgl. vorgehende Kapitel unter Projektionslehre).

Hartnäckige Hautfisteln (an Hals, Kinn und Wange), die nicht selten Gegenstand erfolgloser Excochleationsversuche sind, finden in den meisten Fällen sofortige, ätiologische Aufklärung durch das Röntgenbild in Gestalt eines chronisch-periodontischen Zahnes. Wegen der häufigen Ausbreitung der periapikalen Einschmelzung auf die Nachbarzähne sei in diesen Fällen zur Diagnose des schuldigen Zahnes an die Wichtigkeit der Vitalitätsprüfung der Pulpen der fraglichen Zähne erinnert. Im Oberkiefer, wo Hautfisteln vornehmlich in der infraorbitalen und oberen Wangengegend vorkommen, können diese ebenfalls von Zähnen (Eckzahn) ihren Ausgang nehmen und ohne weiteres im Röntgenbild als das ursächliche Moment erkannt werden. In der Mehrzahl der Fälle sind diese jedoch auf eine tuberkulöse Knochenkaries des



Abb. 2850. Speichelstein im Duct. submaxillaris.

Abb. 2849. Im Kieferperiost stehendes, reaktionslos eingeheiltes Kanülenfragment.

Abb. 2851. Speichelstein im Ductus submaxillaris.

Orbitalrandes oder des Processus cygomaticus zurückzuführen. Auch hier gibt das Röntgenbild klare Auskunft.

Von den Nekrosen der Kieferknochen sind heute die Phosphornekrosen selten geworden; für die Praxis interessieren im wesentlichen die Nekrosen des Alveolarfortsatzes, welche sich bei schwerer Stomatitis mercurialis entwickeln können und die nach unsachgemäßer Arsenmedikation an approximalen Kavitäten vorkommen und Nekrose des Intraalveolarseptums hervorrufen. Sie ergreifen gewöhnlich nur die Septumspitze, können aber auch zum Verlust der ganzen Alveole führen. Röntgenologisch zeigen sich die Nekrosen als Konsumptionsherde, mit mehr oder minder unregelmäßiger Abgrenzung nach dem gesunden Knochenabschnitt hin, je nach dem die Demarkation schon fortgeschritten ist (Abb. 2852). Hiervon röntgenologisch deutlich unterscheidbar sind die durch überstehende Füllungen entstehenden Druckatrophien, die gegenüber den chemischen Nekrosen eine scharfe Abgrenzung des geschädigten Abschnittes zeigen (Abb. 2853).

Bei den Osteomyelitiden ist im Anfangsstadium der akuten Formen auf dem Röntgenbild kein besonderer Befund festzustellen; erst bei den chronischen Formen

zeigen sich entsprechend der Kloaken- und Sequester-Bildung am Ende der zweiten Woche fleckige, zackige Aufhellungen mit verschwommenen Rändern, ein Bild, wie es die Abb. 2854 wiedergibt. Die Kontur des Knochens an der

Abb. 2852. Chemische (Arsen-) Nekrose des Interdentalseptums. Unregelmäßige, gezackte Form des zerstörten Knochens.

Abb. 2853. Druckatrophie (durch überstehende Füllung). Schärfere Abgrenzung des geschädigten Knochengebietes.

Kinnpartie ist zwar noch erhalten, eine Differenzierung zwischen Compacta und Spongiosa ist jedoch nicht mehr vorhanden; erst zwischen ersten und zweiten Prämolaren ist die Compacta wieder erkennbar. Die fleckigen Aufhellungen sind noch ohne scharfe Grenzen nur an drei Stellen erscheint die Einschmelzung schon weiter, fortgeschritten. Die vier Wochen später aufgenommene Abb. 2855 zeigt schon deutliche Einschmelzungsherde: In der Gegend der Spina mentalis ist die Knochenkontur unterbrochen (entsprechend einer an dieser Stelle entstandenen Hautfistel); die Alveolen der Frontzähne sind nicht mehr scharf abgegrenzt, der vordem nur bis zum zweiten Prämolaren reichende Herd erstreckt sich nunmehr bis zum ersten Molarzahn.

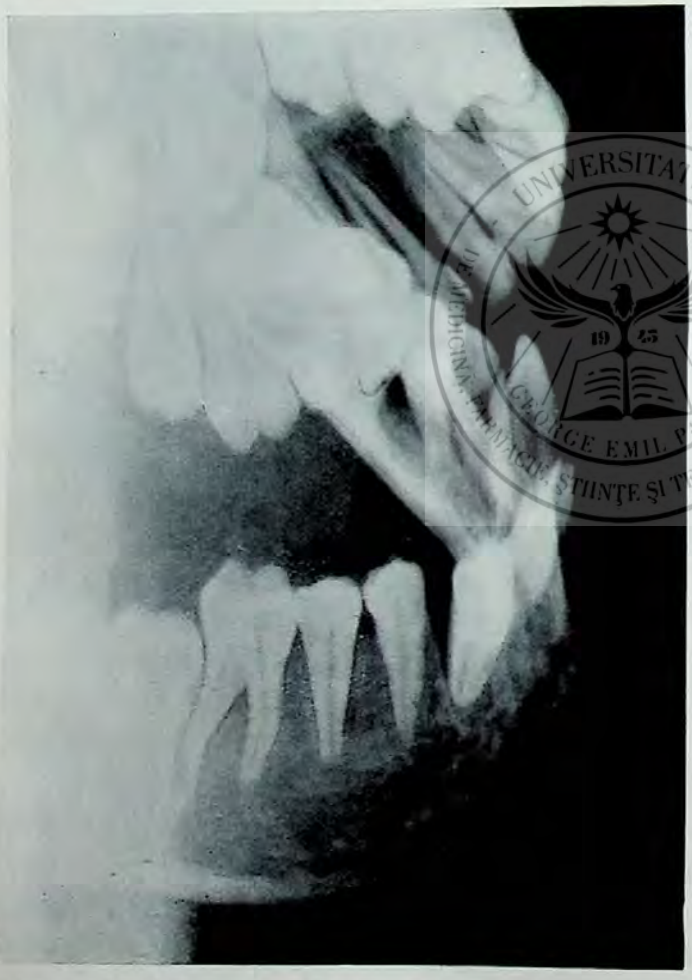

Abb. 2854. Chronische Osteomyelitis, fleckige Aufhellungen (nach 2 Wochen).

Den osteomyelitischen Prozeß in noch ausgedehnterem Maße zeigt die Abb. 2856. Hier handelt es sich um eine ausgedehnte Osteomyelitis des ganzen horizontalen Kieferastes; deutliche Sequesterbildung zeigt den hohen Grad der Einschmelzung, nur die Corticalis bietet der Ausbreitung noch Widerstand.

Die schon mehrfach betonte Wichtigkeit einer eingehenden klinischen Untersuchung und die unterstützende Aufgabe des Röntgenbildes bei der klinischen Diagnostik gewinnt besonders bei der Feststellung der Kieferbrüche Bedeutung. Einerseits wird die Diagnose nach dem rein klinischen Befund und nach den anamnestischen Feststellungen durch die meist vorhandene starke Weichteilschwellung,

Kieferklemme, Allgemeinzustand des Patienten häufig sehr erschwert und eingeschränkt, andererseits ergeben die in typischer Projektion (occipito-frontale, seitliche und Schrägaufnahmen) vorgenommenen Röntgenaufnahmen nicht immer einwandfreie Bilder. Es ist vielmehr notwendig, daß sich die Röntgenaufnahmen von Fall zu Fall der klinischen Diagnose anpassen, indem die jeweils günstigsten Projektionen für den vermuteten, frakturierten Kieferteil gewählt werden. Nur so kann der Umfang der knöchernen Verletzung und der Verlauf der Frakturlinien festgestellt und gegebenenfalls besondere Hinweise für die Therapie gegeben werden. Ferner kann die Röntgenuntersuchung zur Kontrolle einer vorgenommenen Reposition, zur Überwachung des Heilungsverlaufes und zur rechtzeitigen Erkennung etwa eingetretener Komplikationen (Pseudarthrose) nicht entbehrt werden. Nach Abschluß der Behandlung hat das Röntgenbild, schon aus forensischen und versorgungsrechtlichen Gründen, das Endergebnis festzulegen.

Die isolierten Frakturen des Alveolarfortsatzes weisen dem Röntgenbild im wesentlichen die Aufgabe zu, den Verlauf des Frakturspaltes in Beziehung zu den Zahnwurzeln festzustellen, da eine gleichzeitig vorhandene Fraktur einer Zahnwurzel durch den Pulpatod Komplikationen mit sich bringen könnte. In zweifelhaften Fällen, wie z. B. in Abb. 2857, wobei der Frakturspalt auch die Zahnwurzel schneidet, entscheidet die Vitalitätsprüfung der Pulpa über die Mitbeteiligung an der Fraktur.

Bei den Brüchen des Oberkieferkörpers kann das Röntgenbild nur eine untergeordnete Rolle spielen, da sich die Frakturspalten (es handelt sich meist nur um unbedeutende Dislokationen) aus dem Gewirr der zahlreichen sich überschneidenden und deckenden Linien einer Schädelaufnahme nur sehr schwer unterscheiden lassen. Abb. 2858 zeigt einen komplizierten Oberkieferbruch durch den Processus cygomaticus und die Facies orbitalis, ferner Zertrümmerung der Außenwand der rechten Kieferhöhle.

Abb. 2855. Chronische Osteomyelitis, etwa 6 Wochen bestehend; hier schon deutliche Einschmelzungsherde.

Die Unterkieferfrakturen bieten gegenüber denen des Oberkiefers der Röntgenuntersuchung wichtigere Aufgaben. Diese beziehen sich weniger auf die typischen, sog. Schwachpunktsfrakturen (in der Gegend des Eckzahnes, der Prämolaren und des Kieferwinkels), deren Dislokationserscheinungen von bestimmten Muskeln veranlaßt werden und die therapeutisch auch ohne Röntgenbild berücksichtigt werden können. Jedoch die Brüche des Processus condyloideus können neben dem einfachen Längs-, Quer- und Schrägbruch mit geringgradigen Verschiebungen auch wesentliche Dislokationen (Luxationsfrakturen) des kleinen, das Gelenkköpfchen tragenden Fragments mit sich

bringen, so daß dem Röntgenbild eine ausschlaggebende Rolle für die Therapie zukommt, und entsprechend dem sich der Operationsplan für die wohl stets in Betracht kommende Exstirpation des Frakturstückes zu richten hat.

Die Abb. 2859—2863 zeigen einige Beispiele von Unterkieferfrakturen.

Die Luxation des Unterkiefers bietet so klare klinische Symptome, daß auf eine Röntgenaufnahme im allgemeinen verzichtet werden kann. Nur für die Therapie der habituellen Luxation gewinnt das Röntgenbild insofern Bedeutung, als dadurch die Form des Kieferköpfchens und die der Fossa mandibularis bzw. des Tuberculum articulare erkennbar wird und danach die Therapie (ob orthopädisch oder chirurgisch) eingerichtet werden kann. Die gleichen Verhältnisse gelten für die habituelle Subluxation, bei der das Gelenkköpfchen das Tuberculum articulare nicht überschreitet und spontan, wenn auch mit einiger Mühe und unter hörbarem Knacken, in seine Ruhelage zurückgleitet. Abb. 2864 zeigt einen Fall von habitueller Subluxation, bei dem ein normal ausgebildetes Tuberculum articulare und auf ihm stehend ein ebenfalls normales Gelenkköpfchen erkennbar ist. Die daraus zu folgernde abnorme Dehnung der Kapsel läßt Injektionen zur Schrumpfung der Kapsel (Jodtinktur — Alkohol) bzw. operative Raffung der Kapsel empfehlenswert erscheinen.

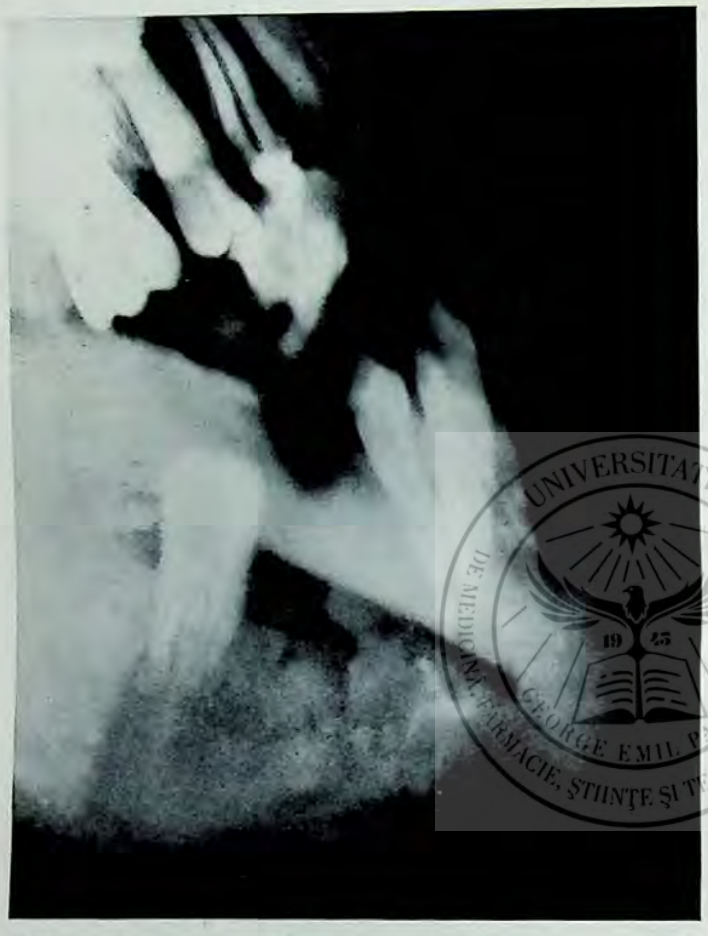

Abb. 2856. Chronische Osteomyelitis, weit vorgeschrittenes Stadium mit Sequesterbildung.

Neben den Frakturen kommen für die Röntgenuntersuchung auch die chronischen Gelenkveränderungen in Betracht, als deren wichtigste die Arthritis des Kiefergelenks zu nennen ist. In Abb. 2865 (Arthritis deformans des Kiefergelenkes) ist deutlich die Verkleinerung des Kieferköpfchens und die Bildung eines Randwulstes erkennbar.

Bezüglich der Nebenhöhlenerkrankungen ist hervorzuheben, daß das Röntgenbild zwar eine Schattenbildung innerhalb der fraglichen Kieferhöhle anzeigt insofern, als der normale Luftraum bei Erkrankungen verringert ist. Etwa in der Kieferhöhle vorhandene Flüssigkeit (Eiter) setzen dem Röntgenstrahl keinen erheblich größeren Widerstand entgegen als der normale Luftinhalt. Die sichtbare Trübung entsteht in der Hauptsache durch die bei Erkrankungen Hand in Hand gehende Wucherung der Kieferhöhlenschleimhaut. Eine gewisse Differenzierung bei teilweiser Verschattung läßt sich durch die occipito-frontale Aufnahme im Liegen und auch im Sitzen erreichen, indem bei aufrechter Körperhaltung eine vorhandene Luftkuppe

in der Oberkieferhöhle sichtbar wird, die bei horizontaler Lagerung verschwindet, da sich die Flüssigkeit dann über die ganze Vorderfläche der Kieferhöhle verteilt. Die Röntgen-Differentialdiagnose kann noch wirksam durch Einführung von Kontrastflüssigkeit in die Kieferhöhle (Jodipin) unterstützt werden. Zur Feststellung einer etwaigen dentogenen Ätiologie ist die occipito-frontale Schädelaufnahme stets durch eine intraorale Filmaufnahme zu ergänzen, bei der sich einwandfrei die Beziehungen der

Abb. 2857. Querfraktur des Alveolarfortsatzes.

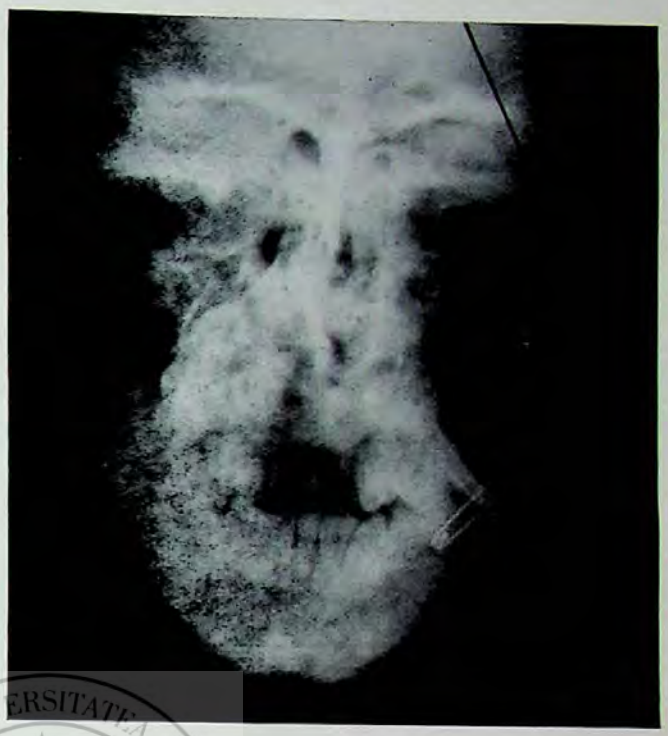

Abb. 2858. Komplizierter Oberkieferbruch. Bruchspalt geht durch den Proc. cygomaticus und durch die Facies orbitalis.

Zahnwurzeln zum Antrumboden nachweisen lassen. Hervorzuheben ist noch, daß bei diesen Untersuchungen jede einzelne Wurzel (medial bzw. distal exzentrische Einstellung) dargestellt werden muß, um die Diagnose zu sichern. Abb. 2866 zeigt ein deutliches Bild eines Oberkieferhöhlenempyems mit Verschattung der unteren Hälfte der Oberkieferhöhle, während die obere äußere Partie des Antrums normal erscheint. (Die Operation ergab starke Granulationsbildungen am Boden der Kieferhöhle mit eitrigem Sekret vermischt; der obere Teil der Höhe zeigte normale Schleimhaut).

Abb. 2859. Bruch in der Eckzahngegend. Das Röntgenbild zeigt den nach unten etwas klaffenden Bruchspalt (durch die Masseterwirkung) und das durch die Zugwirkung des M. digastricus, Geniohyoideus und teilweise des Mylohyoideus etwas nach unten verzogene Kieferstück der Kinngegend.

3. Chirurgie der Geschwülste. Die Geschwülste der Kieferknochen können natürlich nur insofern röntgendiagnostisch erfaßt werden, als sie eine Form- oder Strukturveränderung des Knochens hervorrufen. Bei großen follikulären Cysten, die an der charakteristischen Knochenauftreibung und an einem in der Zahnreihe fehlenden Zahn im allgemeinen schon klinisch zu diagnostizieren sind, fällt dem Röntgenbild eine

unterstützende Rolle insofern zu, als dadurch der bereits erreichte Grad der Knochenverdrängung (Gefahr der Schwachpunktsfraktur intra operationem) und die Lage des verursachenden Zahnkeimes als Grundlage für den Operationsplan erkennbar wird. Bei der in Abb. 2867 wiedergegebenen, abnorm großen Cyste mit bereits hochgradiger Schwächung der Kieferknochen ist die Bedeutung des Röntgenbildes für den Operationsplan besonders in die Augen springend. Nur durch besondere Maßnahmen (Vorbereitung einer Kieferbruchschiene) kann eine Fraktur vermieden bzw. eine eingetretene Fraktur schnell entsprechend behandelt werden. Bei kleineren Cysten dieser Art, besonders bei Jugendlichen, noch in der Dentionsperiode stehenden Patienten können die klinischen Anhaltspunkte ganz fehlen; hier ist die Diagnostik allein auf den Röntgenbefund angewiesen, wie der Fall Abb. 2868 zeigt, bei dem während der Dention vom retinierten ersten Prämolaren eine follikuläre Cyste sich entwickelt hatte. Zuweilen kann erst durch die Anamnese die Röntgendiagnose geklärt werden, wie in dem Fall der Abb. 2869, der rein röntgenologisch auf eine follikuläre Cyste vom Molar II ausgehend schließen ließ, während es sich um eine große vereiterte Wurzelcyste handelte, die von einer Periodontitis des ersten Molaren ihren Ausgang genommen hatte, bei der aber nur dieser Zahn entfernt worden war.

Abb. 2860. Doppelter, unvollständiger Schrägbruch im Prämolarengebiet ohne Dislokation.

Abb. 2861. Schrägbruch des horizontalen Kieferastes, in Heilung begriffen, mit Callusbildung im distalen Teil, Sequesterbildung im vorderen Abschnitt.

Von den Osteomen kommen an den Alveolarfortsätzen der Kiefer, zuweilen symmetrisch (besonders im Unterkiefer) die als Exostosen auftretenden, knochenharten Knochenauflagerungen röntgenologisch in Betracht, besonders zur Differenzierung gegenüber verlagerten oder überzähligen Zähnen, welche Knochenauftreibungen verursachen können. Bei geringer Größe solcher Exostosen dient das Röntgenbild zur Aufklärung hartnäckiger Druckschmerzen, die zuweilen bei Prothesenträgern sich einzustellen pflegen, ohne daß die Ursache in einem Mangel der Prothese gesehen werden kann. Abb. 2870 zeigt eine kleine Exostose, die klinisch nicht nachweisbar, unerträgliche Schmerzen beim Tragen der Prothese verursacht hatte.

Die selten zu stellende Diagnose Odontom ist allein nach dem Röntgenbild möglich, da bei dem klinischen Befund: langsames, schmerzloses Wachstum Knochenauftreibung, Fehlen eines Zahnes in der Zahnreihe, ebenso eine follikuläre Cyste in Betracht kommen kann. Zur Beurteilung des Röntgenbildes diene der besondere Hinweis, daß ein Odontom entsprechend seiner harten Konsistenz und daher seines Strahlenwiderstandes, den intensivsten Schatten von allen Knochengeschwülsten hervorbringt, ferner daß diese Geschwulst von einer bindegewebigen Hülle umgeben ist, die sich dementsprechend als hellere Zone von der Geschwulst abhebt. Ein Zahn ist in Verbindung mit der Geschwulst nur dann erkennbar, wenn es sich um ein „anhängendes" Odontom handelt.

Abb. 2862. Komplizierter Bruch des horizontalen Astes (Gummidrain in Wunde) in der Eckzahngegend und Aussprengung eines keilförmigen Stückes (Stückbruch).

Das Adamantinom, das bei seinem seltenen Vorkommen bekanntlich fast stets den hinteren Abschnitt des Unterkieferes befällt und vornehmlich in der cystischen Form (multilokuläres Cystom) auftritt, zeigt sich im Röntgenbild durch die meist von mehreren Septen getrennten rundlichen Knochenschatten in so charakteristischer Form, daß über die Natur eines solchen Befundes kaum ein Zweifel bestehen kann. Neben der Differentialdiagnose gegenüber einfacher Cyste, Odontom, Sarkom, bietet das Röntgenbild die nötigen Unterlagen für das therapeutische Vorgehen, indem es — daher mehrere Aufnahmen in verschiedener Projektion nötig! — über die Richtung der Ausbreitung, die schwächsten Stellen der noch erhaltenen Knochenschale, etwa zu erwartende Schwachpunktsfraktur intra operationem Aufklärung gibt (Abb. 2871).

Abb. 2863. Querbruch des Processus condyloideus (Collum-Bruch), typische Dislokation des kleinen Fragmentes nach oben durch Zugwirkung des M. temporalis und des M. Masseters.

Für die Diagnose der malignen Tumoren läßt sich das Röntgenbild — das sei wiederholt hervorgehoben — nur als wertvolle Ergänzung der klinischen Diagnose verwerten. Besonders ist eine röntgenologische Differentialdiagnose zwischen Sarkom und Carcinom im allgemeinen nicht möglich. Immerhin lassen sich einige Charakteristika für die Diagnose verwerten.

So kennzeichnet sich infolge des infiltrierenden Wachstums das Bild eines Sarkoms durch unscharfe Flecken und unregelmäßig verlaufende Züge, das zwar dem einer Osteomyelitis ähnelt, aber die dort erscheinenden Sequesterschatten vermissen läßt. Bei den Carcinomen fehlen ebenfalls die kleinen Sequesterbildungen; Hier kommt

es zu einem allmählichen Knochenabbau, der als mehr gleichmäßige Schattenbildung mit unscharfer Randkontur erscheint. Abb. 2872 zeigt das Röntgenbild eines inoperablen Unterkiefercarcinoms, bei dem es zu weitgehender Zerstörung des horizontalen Kieferastes mit Spontanfraktur gekommen ist.

Abb. 2864. Habituelle Subluxation des Unterkiefers.

Den beschriebenen wichtigsten diagnostischen Aufgaben in der Mundkieferchirurgie stehen die Möglichkeiten gegenüber, die das Röntgenbild zur Kontrolle und für die Prophylaxe chirurgischer Maßnahmen bietet.

Von ersterer Möglichkeit soll stets Gebrauch gemacht werden, wenn die Schwierigkeit oder die Wichtigkeit des Eingriffes die röntgenologische Bestätigung des Operationserfolges nötig erscheinen läßt. Ein solch wichtiger Fall ist z. B. gegeben bei der Entfernung von Zähnen oder Wurzeln mit apikalen Einschmelzungsherden, deren Bakterienwirkung mit einer allgemeinen Erkrankung (Focal-Infektion) in Zusammenhang gebracht werden muß. Die durch das Röntgenbild nachkontrollierte restlose Entfernung — (die gelungene Exkochleierung zeigt sich im Röntgenbild durch scharfe Spongiosaränder) — schafft erst die nötige Voraussetzung für eine glatte Heilung. Ferner erscheint nach Ausmeißelungen von Zähnen, nach ausgedehnten Alveolotomien eine sofortige Röntgenkontrolle nötig, um etwa unter die Gingiva geschobene Knochensplitter entfernen zu können, ehe sie Veranlassung zu starken Nachschmerzen und zur Störung der Heilung geben, andererseits um für etwaige Prothesen die geschaffenen Auflageflächen nachprüfen zu können. Eine besondere Bedeutung kommt noch der Kontrolle über den Erfolg oder Mißerfolg einer Wurzelspitzenresektion,

Abb. 2865. Arthritis deformans des Kiefergelenks. (Abflachung des Kieferköpfchens, Randwulstbildung.)

post operationem und nach einem Intervall von einigen Wochen zu. Die erste Kontrolle muß über die gelungene Wurzelfüllung, über restlose Entfernung der Wurzelspitze und aller Granulationen Aufschluß geben, die zweite Nachprüfung stellt den endgültigen Erfolg der Operation, ein etwaiges Rezidiv und damit die Lebensdauer des operierten Zahnes fest.

Die Abbildungen 2873 bis 2877 geben instruktive Röntgenbefunde von Kontrollaufnahmen nach Wurzelresektionen wieder. Bei Abb. 2873 handelte es sich klinisch um ein Rezidiv mit Fistelbildung nach einer an einem Eckzahn vorgenommenen Granulomoperation. Das Röntgenbild gibt die einwandfreie Aufklärung, daß der Eckzahn rezidivfrei ist, daß aber über dem ersten Prämolaren ein klinisch reaktionsloses Granulom besteht, das die Fistel zwischen ⌊4 und ⌊3 unterhalten hatte.

Im Falle 2874 ist die Wurzelresektion insofern nicht geglückt, als noch ein Teil der buccalen Wurzelspitze stehengeblieben ist. Da die Granulationen restlos entfernt waren, ist ein Rezidiv ausgeblieben; gute Knochenregeneration.

Abb. 2875 zeigt einen guten Erfolg einer Wurzelresektion ohne Wurzelbehandlung, nur mit apikalem Wurzelabschluß durch Amalgam; gute Knochenregeneration.

Abb. 2866. Empyem der Oberkieferhöhle. Verschattung der unteren Hälfte der rechten Kieferhöhle.

Abb. 2876 u. 2877 gibt die Aufnahme eines Wurzelgranuloms vor der Operation und bei der Nachkontrolle wieder. Auch hier war wegen des sehr engen und gekrümmten medial-buccalen Wurzelkanals eine Wurzelfüllung nicht möglich. Die Resektion mit apikalem Amalgam-Wurzelabschluß brachte guten Erfolg.

Prophylaktisch kommt das Röntgenbild vor allem für Plantationen in Betracht;

Abb. 2867. Große follikuläre Cyst. (Aus Cieszyński).

nur durch vorherige Sichtbarmachung des Operationsfeldes kann die Möglichkeit des geplanten Eingriffes erwogen, das Mißlingen vermieden werden. Eine ausschlaggebende Rolle spielt das Röntgenbild bei der beabsichtigten Vornahme einer Replantation (z. B. wegen chronischer Periodontitis) bei der die Möglichkeit einer schonenden

Zahnentfernung ohne Wurzel- und Alveolarfraktur Vorbedingung für den Erfolg ist. Das Röntgenbild kann über die Stellung der Wurzel, die Stärke der Kronen-Dentinschicht, die Stärke der Alveolarcompacta Aufschluß geben. Zur einwandfreien Be-

Abb. 2868. Follikuläre Cyste, ausgehend vom retinierten P II. (Aus Cieszyński).

antwortung dieser Fragen sind natürlich mehrere Aufnahmen (orthoradial, medial bzw. distal-exzentrisch, axial, s. oben) notwendig.

Über das weitere Schicksal replantierter Zähne unterrichten periodische Kontrollaufnahmen, welche besonders unentbehrlich werden, wenn die Mitverwendung eines replantierten, klinisch reaktionslosen Zahnes als Brückenpfeiler in Betracht kommen sollte. Die nicht gleichwertigen Resultate nach Replantationen zeigen folgende Beispiele:

Abb. 2869. Unterkiefercyste; nach Entfernung des M I persistierend.

Der Mißerfolg bei Abb. 2878 dürfte zum großen Teil auf das Konto der ungenügenden Wurzelbehandlung bzw. ungenügenden Wurzelabschlusses gesetzt werden. Es fehlte hier ein fester Wurzelabschluß am Apex; der Zahn steht nur noch in Granulationsgewebe; tiefe Resorptionslakunen erklären die starke Lockerung.

Bei Abb. 2879 fehlt ebenfalls ein fester Wurzelabschluß, doch sind bisher (ein Jahr nach der Replantation) Resorptionserscheinungen ausgeblieben; eine Regeneration des periapikalen Knochengewebes ist jedoch nur ungenügend eingetreten.

Einen vollen Erfolg der Replantation zeigt Abb. 2880. Der Zahn steht drei Jahre nach der Operation fest im Kiefer. Guter Wurzelabschluß; normaler Periodonspalt;

keine Resorptionserscheinungen. Bei der seltenen in Betracht kommenden Transplantation z. B. eines verlagerten Eckzahnes in die Alveole des persistierenden Milchzahnes oder für den Erfolg eines Redressement forcé kann nur das Röntgenbild die Vorbedingung für den Erfolg: genügend vorhandenen Raum, und Aufklärung über nahe gelegene foramina, Can. mandibularis, über Verlauf der Nachbarwurzeln, über Nähe des Kieferhöhlenbodens, schaffen.

Abb. 2870. Exostose am Alveolarkamm des Unterkiefers.

b) Konservierende Zahnheilkunde. Die konservierende Zahnheilkunde bietet der Röntgendiagnostik ebenso wie die Chirurgie ein weites und dankbares Betätigungsfeld, das in der Praxis vielfach noch zu wenig gewürdigt wird.

Allein auf dem Teilgebiet der Karieserkennung und -behandlung könnten viele Fehldiagnosen („Erkältung") vermieden werden, wenn nach ergebnisloser Spiegel- und Sondenuntersuchung eine Röntgenaufnahme gefertigt werden würde. Die periodisch auftretenden, ziehenden, nicht genau lokalisierbaren Schmerzen, die meist in einer versteckten Karies ihre Ursache haben, werden durch eine Röntgenaufnahme einwandfrei aufgeklärt. Gleichzeitig wird dem Arzt auch Klarheit über die die Pulpa noch überlagernde Dicke der Dentinschicht und damit über die Möglichkeit der Erhaltung dieses wichtigen Organs (Abb. 2881).

Abb. 2871. Adamantinom des Unterkiefers (multiple, rundliche, durch Septen getrennte Knochenschatten).

Auch bezüglich der sekundären Karies erweist sich die Röntgenkontrolle als unentbehrliches Unterstützungs- und Ergänzungsmittel der klinischen Methoden (Abb. 2882). Dieser Fall ist besonders bei der Kontrolle von Kronenrändern auf sekundäre Karies gegeben, die sich klinisch zuweilen nur durch eine etwas aufgelockerte Zahnfleischpapille anzeigt. Abb. 2883 gibt einen besonders ausgeprägten Fall einer sekundären Karies unter einem Kronenrand wieder; die betr. kariöse Höhle verursachte an dem noch kaukräftigen Zahn keinerlei klinische Beschwerden; es bestand nur ein schlechter Geschmack, der den Patienten in die Sprechstunde führte. Hierbei sei noch an die richtige Aufnahmerichtung und Filmstellung erinnert,

Abb. 2872. Unterkiefercarcinom des horizontalen Kieferastes; Spontanfraktur.

welche genau senkrecht zur Längsachse des aufzunehmenden Zahnes erfolgen muß; andernfalls entsteht durch die sich teilweise deckenden Kronenränder eine starke Längsverzerrung dieser und gleichzeitig eine Verdeckung des Kariesherdes (Abb. 2884 u. 2885).

Abb. 2873. Granulom über $\underline{|4}$ mit Fistel über dem granulomoperierten $\underline{|3}$; ein Rezidiv vortäuschend.

Abb. 2874. Unvollständig entfernte Wurzelspitze, doch vollständige Entfernung der Granulationen.

Abb. 2875. Gelungene Wurzelspitzenresektion. Apikale Wurzelsicherung durch Amalgam.

Zur Behandlung der Pulpitis wird das Röntgenbild zweckmäßig herangezogen zur Sichtbarmachung der kariösen Herde bzw. der noch über der Pulpa vorhandenen Dentindecke; ein Umstand, der für die Arsenapplikation und die damit unter Um-

Abb. 2876.

Abb. 2877.

Abb. 2876 u. 2877. Granulom an der med. bucc. Wurzel M I vor und nach der Operation; apikale Wurzelsicherung durch Amalgam.

Abb. 2878. Replantierter Zahn. Resorptionslakunen, fehlende Knochenapposition.

ständen verbundenen Schmerzen von Bedeutung ist. Pulpitische Schmerzen ohne Vorhandensein einer Karies können durch Dentikel hervorgerufen werden, die nur röntgenologisch festzustellen sind. Abb. 2886 zeigt eine besonders ausgeprägte Dentikel-

Abb. 2879. Replantierter Zahn, keine Resorptionserscheinungen, mangelhafte Knochenapposition.

Abb. 2880. Replantierter Zahn. Keine Resorptionserscheinungen. Gute Knochenapposition.

bildung, welche zu den heftigsten neuralgieformen Beschwerden und zu verschiedenen erfolglosen therapeutischen Versuchen (unnötige Extraktionen!) geführt hatte.

Die Periodontitis in ihrer akuten Form ist zwar auch ohne Röntgenbild erkennbar. Das ursächliche Moment bei Fremdkörperreizung (durchgepreßtes Wurzel-

füllungsmaterial, abgebrochene Wurzelkanalinstrumente) ist jedoch nur durch das Röntgenogramm festzustellen und die Therapie entsprechend günstig zu gestalten. So wird z. B. ein im Apex steckendes Sondenfragment, noch dazu wenn es sich, wie meist

Abb. 2881. Versteckte Karies an distaler Fläche M I.

Abb. 2882. Sekundäre Karies an distaler Fläche P II.

Abb. 2883. Sekundäre Karies unter dem Rand einer Krone.

in diesen Fällen, um einen gekrümmten Wurzelkanal handelt, durch Wurzelspitzenresektion schneller, schmerzloser und einfacher entfernt werden können, als wenn der Zahn trepaniert, unsichere Extraktionsversuche des Fragments, und Zerstörung gut



Abb. 2884.

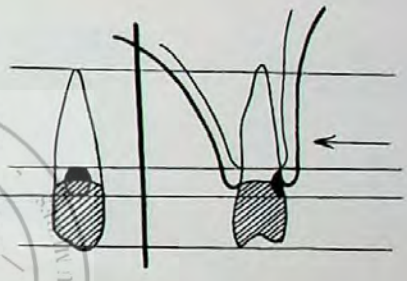

Abb. 2885.

Abb. 2884 u. 2885. Zu beachtende Projektion zur Darstellung einer Kronen-Rand-Karies. Horizontale Strahlenrichtung auf senkrecht stehendem Film nötig zur Vermeidung von Überlagerungen der Kronenränder.

sitzender Kronenfüllungen oder gar einer Goldkrone vorgenommen würden. Die Unentbehrlichkeit des Röntgenbildes bei den chronischen Formen der Periodontitis und ihrer Ausgänge wurde schon eingehend oben behandelt.



Abb. 2886. Großer Dentikel in Pulpa P II.

Abb. 2887.

Abb. 2888.

Abb. 2887 u. 2888. Periodontitis marg. infolge überstehender Füllungen.

Erhöhte röntgendiagnostische Bedeutung hat die Periodontitis marginalis, die sich im Anfangsstadium bekanntlich in einem circumscript aufgelockerten, leicht blutenden Bezirk des Zahnfleischrandes und in ziehenden Schmerzen, besonders nach dem Essen zeigt. Klinisch werden an diesen Stellen vorhandene Kronen und appro-

ximale Füllungen auf die Erkrankung hinweisen, das Röntgenbild wird aber erst in der Lage sein, den Umfang der Schädigung und vor allem das ursächliche Moment aufzudecken, das meist in scharfen, überstehenden Füllungsrändern (Abb. 2887), eingepreßtem Zementüberschuß, überstehenden Kronenrändern (Abb. 2888), mangelnden Kontaktpunkten besteht. Die röntgenologische Aufklärung gestattet oft die Beseitigung der Beschwerden durch kleine, einfache Eingriffe, während ohne Röntgenbild schon oft Trepanationen, Entfernung von Füllungen und Zerstörung von einwandfreien Prothesenarbeiten vorgenommen wurden, welche hätten erspart werden können.

Den mit Recht heute gestellten hohen Anforderungen an die Wurzelbehandlung mit einwandfreier Füllung der

Abb. 2889. Periodontitis marg. durch überstehenden Kronenrand.

Abb. 2890.

Abb. 2891.

Abb. 2890 u. 2891. Verkleinerung eines apikalen Herdes nach exakter Wurzelfüllung.

Kanäle bis zum Apex ist ohne Röntgendiagnostik des Wurzelkanalverlaufes, und ohne Kontrolle der durchgeführten Wurzelbehandlung und Wurzelfüllung nicht gerecht zu werden. Abb. 2890 u. 2891 zeigt den günstigen Einfluß einer exakten Wurzelfüllung auf einen apikalen Einschmelzungsherd.

c) Prothetik. Durch die Unterstützung des Röntgenbildes konnte die Prothetik die Grundlage gewinnen, auf der die Erfolge der modernen Prothesenkonstruktionen basieren; mit der gesicherten Kenntnis der in Frage kommenden Wurzelverhältnisse und der des Paradentiums waren die prothetischen Maßnahmen erst erfolgverbürgend.

Abb. 2892. Die starke Kippung des M III und fortgeschrittene Atrophie der Alveole machen M III als Brückenpfeiler unbrauchbar.

Abb. 2893. Unbrauchbarer Stumpf für eine Goldkrone. Zementfüllung täuscht einen intakten Zahnstumpf vor.

Die Beurteilung der Haltbarkeit der für einen Ersatz in Betracht kommenden Zähne ist weitgehend von der Röntgennachprüfung abhängig insofern, als hier die Frage nach der Längsachsenrichtung der Stützpfeiler bezüglich der Belastung und nach der etwa eingetretenen Neigung nach der Lücke zu eine Rolle spielt. Ein Beispiel dieser Art zeigt die Abb. 2892, bei der die zwischen dem überkronten Prämolar II und Molar III bestehende Lücke durch eine Brücke geschlossen werden sollte. Das Röntgenbild zeigt die Ungeeignetheit des klinisch noch fest und brauchbar erscheinenden hinteren Pfeilerzahnes. Nach dem klinischen Befund des in Abb. 2893 wiedergegebenen Zahnes, der

eine halb zerstörte Krone jedoch noch einen fest erscheinenden Rest einer Zementfüllung zeigt, konnte der Versuch einer Wiederherstellung gerechtfertigt sein; das Röntgenbild belehrte eines Besseren und bewahrte vor Mißerfolg. Umgekehrt kann eine oberflächlich stark cariös erweichte Wurzel mit erweitertem Wurzelkanal im Röntgenbild noch feste Dentinwände und eine genügend lange Wurzel zeigen, die eine Erhaltung und Verwendung als Pfeiler oder als Stiftzahn noch durchaus rechtfertigen.

Bei der Vorbereitung von Stützen für einen Ersatz decken sich die Vorbereitungen, soweit sie die Wurzel betreffen, mit den oben beschriebenen Forderungen für eine einwandfreie Wurzelbehandlung. Die nötige Vorbereitung der Kronen erfordert in jedem Falle Röntgenkontrolle des beschliffenen Stumpfes um eine etwa stehengebliebene Schmelzstufe nicht zu übersehen, ferner zur Prüfung der Ringlage am Zahnhals und seines Abstandes vom Kieferperiost (Abb. 2894). Die Beschleifung ist besonders bei den Prämolaren, deren Wurzeln schon dicht unterhalb bzw. oberhalb des Halsteiles stark konisch verlaufen, sorgfältig durchzuführen. In Abb. 2895 ist bei Molar I und Prämolar II der exakte Cervicalanschluß des Kronenringes gelungen, während der Ring bei Prämolar I am Zahnhals weit übersteht. An dieser Krone ist auch der Kontakt mit den Nachbarkronen nicht hergestellt. Die schädliche Wirkung auf das interdentale Knochen-

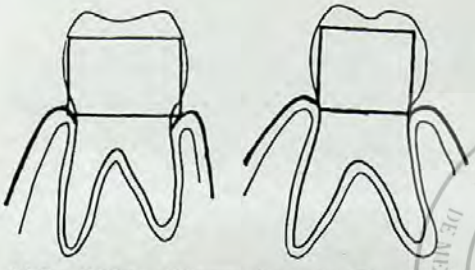

Abb. 2894. Ungenügende Beschleifung der Seitenwände verursacht Überstehen des Kronenringes am Zahnhals.

Abb. 2895. Guter Kronenrandschluß bei M I und P II; überstehender Kronenrand bei P I.

Abb. 2896. Atrophie des Interdentalseptums infolge überstehenden Kronenrandes und fehlenden Kontaktpunktes.

septum erweist sich deutlich aus Abb. 2896. Hier ist es im Zusammenwirken des Reizes eines überstehenden Kronenrandes (Prämolar II) und des fehlenden Kontaktpunktes (Prämolar I) zu einem deutlichen Knochenschwund infolge Speisenretention und Druckatrophie gekommen.

Ganz unentbehrlich ist die Röntgenuntersuchung bei schadhaften reparaturbedürftigen Kronen und Brücken. Eine wichtige Rolle in dieser Beziehung spielen die abgebrochenen Stiftzähne; die Kenntnis der Länge und der Verankerung des Stiftes, des Verhältnisses der Stiftstärke zur Wurzelstärke ist Vorbedingung für die Möglichkeit, den Stift durch vorsichtiges Umbohren entfernen zu können. Bei schwachen Wurzelrändern oder bei Feststellen eines Schraubengewindes ist von vornherein ein Erfolg dieser Bemühungen wenig aussichtsvoll. Nicht zu vergessen ist der wichtige Anhaltspunkt über die Richtung des Wurzelkanals, die für die Bohrerführung bei der Kanalerweiterung ausschlaggebend ist und vor unliebsamen Überraschungen (Fausse route) bewahrt.

Ein klinisch nur als Lockerung eines Brückenpfeilers, an einer vermehrten Retention von Speiseresten und an der Neigung zu Zahnfleischblutung erscheinender Brückendefekt (Abb. 2897) erweist sich als eine schon lange bestehende Wurzelperforation, in deren Folge sich ein ausgedehnter Resorptionsherd um die Perforationsstelle und entlang des medialen Periodontalspaltes gebildet hatte, der an Erhaltung dieses Pfeilers nicht mehr denken läßt. Einen ähnlichen Fall zeigt die Abb. 2898, bei dem ein die Krone

des Prämolar II zu sehr schwächendes Stift-Inlay die Wurzel gesprengt hatte, ohne daß das eingekeilte Frakturstück klinische Erscheinungen oder Beschwerden gemacht hätte. Erst die zunehmende Knocheneinschmelzung und damit vermehrte Lockerung, schlechter Geschmack, Speisenretention veranlaßten den Patienten, fachärztliche Hilfe aufzusuchen.

Den zweifelhaften Wert einer Anhängerbrücke an den Prämolaren beweist Abb. 2899. Durch die nicht zu vermeidende Hebelwirkung im Verein mit dem primären Reiz des überstehenden Kronenrandes kam es zu einer ausgedehnten Einschmelzung des umgebenden Knochengewebes und zur extremen Lokkerung der Brücke.

Abb. 2897. Lockerung eines Brückenpfeilers; Resorption der Alveole infolge Perforation der Wurzel.

Abb. 2898. Lockerung eines Brückenpfeilers infolge Fraktur der Wurzel.

Abb. 2899. Lockerung der Pfeilerwurzel einer Anhänger-Brücke; Atrophie der Alveole.

d) Orthodontie. In der Orthodontie sollte die Unterstützung des Röntgenbildes im gleichen Umfange herangezogen werden, wie in den übrigen Teilgebieten der Mund-Zahn-Kiefer-Heilkunde. Die scheinbare Entbehrlichkeit solcher Aufnahmen wird durch Schmerzverhütung und Zeitersparnis, Kontrollmöglichkeit während der Behandlung oft weitgehend ausgeglichen.

Abb. 2900.

Abb. 2901.

Abb. 2900 u. 2901. Verzögerte Dentition bei normaler Zahnanlage.

Die Dentitionsperiode läßt eine röntgenologische Überwachung in vielen Fällen als geboten erscheinen, sowohl um Störungen im Zahndurchbruch rechtzeitig begegnen, als auch um etwaige Verzögerung bei normalen Verhältnissen ruhig abwarten zu können. So zeigt Abb. 2900 u. 2901 bei einem $10^1/_2$jährigen Patienten, bei dem die unteren mittleren Schneidezähne im neunten Jahr gewechselt hatten, noch keine Lockerung der übrigen Milchzähne, so daß das Fehlen der Ersatzzahnkeime vermutet werden mußte. Das Röntgenbild klärte vollkommen normale Verhältnisse mit nur verzögerter Dentition auf. Dagegen zeigen die persistierenden Milchzähne *J II* und *C* der Abb. 2903 keine Ersatzzahnanlage. Gleichzeitig gibt das Röntgenbild über das Paradentium dieser Zähne

Aufklärung. Die fehlende Wurzelresorption und die intakten Periodontalräume gestatten ohne weiteres die Mitbenutzung dieser Zähne für einen kosmetisch gebotenen Ersatz. Die Bedeutung der röntgenologischen Kontrolle der Durchbruchsrichtung zeigt Abb. 2904. Hier übt der durchbrechende *C* einen Druck gegen die Wurzelspitze des *J II* aus und verursacht dadurch eine Schrägstellung des *J II* und ein Durchbruchshindernis. Durch die einfach durchzuführende Aufrichtung des *J II* konnte dem *C* der normale Weg freigegeben und eine spätere umfangreiche Regulierung erspart werden.

Abb. 2902.

Abb. 2903.

Abb. 2902 u. 2903. Persistierende Milchzähne bei fehlender Zahnanlage.

Abb. 2904. Schrägstellung des J II als Durchbruchshindernis für C.

Eine normale Milchzahnresorption kann trotz fehlender Anlage des Ersatzzahnes vor sich gehen, wie die Abb. 2905 beweist, wo der schrägstehende sehr große Eckzahn auch die Resorption der seitlichen Milchschneidezahnwurzel verursacht hatte.

Bei einem vorhandenen Diastema der mittleren oberen Schneidezähne ist das Röntgenbild in der Lage, vor einem Mißerfolg der orthopädischen Behandlung zu bewahren. Verhältnisse, wie sie in Abb. 2906 vorliegen, bei denen als Ursache des Diastemas ein retinierter überzähliger Zahn vorliegt, werden ohne Entfernung dieses Hindernisses bei mechanischer Zusammenziehung der Schneidezähne nur einen vorübergehenden Erfolg zeitigen.

Abb. 2905. Resorption zweier Milchzahnwurzeln durch einen durchbrechenden Eckzahn.

Abb. 2906. Überzähliger Schneidezahn als Ursache eines Diastemas.

Eine nicht minder wichtige Rolle spielt das Röntgenbild bei der Durchführung einer Kieferregulierung. Vor dem endgültigen Festsetzen eines Regulierungsapparates sind die angelegten Bänder dahin zu prüfen, daß sie nicht zu tief unter das Zahnfleisch reichen, keine abstehenden Ränder zeigen, welche Veranlassung zu Gingivitiden, Periodontitis und Karies geben können. Nach Anlegung der Apparate ist die gleiche röntgenologische Nachprüfung auf die Lage der Ligaturen und auf etwa störende, das Periodontium schädigende Zementüberschüsse auszudehnen. Der Sitz der Bänder und Ligaturen ist während der Regulierungsbehandlung periodisch nachzuprüfen. Die Wirkung der Apparate, die durch die Zahnbewegung hervorgerufene Resorption bzw. Apposition der Alveolarknochen kann röntgenologisch nachgewiesen und überwacht werden; nach dem Befund ist die Wirkung zu verstärken, zu mildern oder zu hemmen.

Schließlich wird die letzte Phase einer Regulierung: die Retention röntgenologisch entscheidend beeinflußt durch die objektive Angabe des Röntgenogrammes, wann infolge der wiederhergestellten normalen Knochenstruktur der Zahnumgebung mit einem Dauererfolg gerechnet werden kann. Einige periodische Kontrollaufnahmen nach Entfernung des Retentionsapparates wird eine etwa vorzeitige Beendigung der

Retention rechtzeitig anzeigen und durch Wiederanlegen des Apparates vor einer Beeinträchtigung des erreichten Erfolges schützen können.

Literatur: Ciesziński, Die Röntgenuntersuchung der Zähne und Kiefer. Lehrbuch der Röntgenkunde 2 (Leipzig 1925). — Grashey, Atlas typischer Röntgenbilder (München 1927). — Ders., Irrtümer der Röntgendiagnostik und Strahlentherapie (Leipzig 1924). — Hauberrisser, Fortschr. Zahnheilk. 1, Lf. 9 (1925); 3, Lf. 7 (1927); 4, Lf. 7 (1928). — Kohler, Grenzen des Normalen und Anfänge des Pathologischen im Röntgenbild (Leipzig, Thieme 1928). — Robinsohn und Spitzer, Handb. Zahnheilk. Scheff 1, 619 (1922). *Hauberrisser.*

Röntgentherapie. Vorbemerkung. Die therapeutische Anwendung der Röntgenstrahlen erfordert in noch weit größerem Ausmaß als die Röntgendiagnostik genauestes Fachstudium und innige Vertrautheit mit den Möglichkeiten, aber auch Gefahren der Röntgenstrahlen. — Die Anwendung der Röntgentherapie ist daher dem Zahnarzt nur dann anzuraten, wenn er sich wirklich gute Röntgenfachkenntnisse erworben hat, was eine Mindestausbildungszeit von zwei Jahren erfordert. — Sonst entsteht, mehr noch als in der Diagnostik, für Arzt und Patient folgenschweres Unheil. — Die Ausführung der Röntgentherapie ist daher im allgemeinen dem geübten Facharzt zu überweisen.

I. Physik. Die Röntgenstrahlen sind bekanntlich Ätherwellen von prinzipiell gleicher Beschaffenheit wie die Lichtstrahlen. Sie unterscheiden sich von ihnen durch ihre wesentlich kürzere Wellenlänge. Und sowie die Wellenlänge der Lichtstrahlen nicht einheitlich ist, sondern von Rot bis Violett abnimmt, so ist auch die Wellenlänge der Röntgenstrahlen nicht einheitlich. Es gibt langwellige und kurzwellige Röntgenstrahlen, es gibt ein Röntgenspektrum, sowie es ein Sonnenlichtspektrum gibt. Die allgemeine Eigenschaft der Röntgenstrahlen, alle Körper zu durchdringen und von allen absorbiert zu werden, ist bekannt. Die Absorptionsfähigkeit eines Körpers hängt von seinem Atomgewicht ab, d. h. je höher das Atomgewicht der den Körper zusammensetzenden Stoffe, um so mehr Röntgenstrahlen wird er unter gleichen Umständen absorbieren, um so weniger durchlassen. Wir verwenden deshalb als Strahlenschutzmaterial Blei oder bariumhaltige Ziegel, weil Blei und Barium entsprechend ihrem hohen Atomgewicht fast alles Röntgenlicht absorbieren, praktisch genommen gar nichts oder so gut wie gar nichts durchlassen. Die Durchdringungsfähigkeit der Röntgenstrahlen wieder hängt von ihrer Wellenlänge ab. Je längerwellig ein Strahlengemisch ist, desto penetrationsschwächer ist es. Wir nennen penetrationsschwache Strahlen „weich", penetrationsstarke (kurzwellige) „hart".

Ob in der biologischen Wirksamkeit zwischen weichen und harten Röntgenstrahlen ein Unterschied besteht, konnte bisher nicht mit Sicherheit nachgewiesen werden. Dennoch sind weiche Strahlengemische für die Haut wesentlich gefährlicher als harte und zwar aus dem Grunde, weil von dem weichen Strahlengemisch, das ja wenig Penetrationskraft besitzt, schon in den ersten Millimetern der Haut ein sehr wesentlicher Prozentsatz verschluckt wird, also dort zur Wirkung kommt. Das weiche Strahlengemisch wirkt sich demnach in den Schichten der Oberfläche völlig aus, und es wird daher bei physikalisch gleicher Menge eingestrahlten Lichtes das weiche Licht viel schneller eine Hautschädigung bewirken als das harte, von dem in der Haut nur ein wesentlich geringerer Bruchteil zur Absorption und damit zur Wirkung kommt.

Daraus ergibt sich für die Praxis, daß bei weichem Licht die Hauterythemgrenze oder besser die Hauttoleranzgrenze wesentlich niedriger liegt als bei hartem (kürzerwelligem) Röntgenlicht. So ist es auch verständlich, warum, obwohl wir einen prinzipiellen Unterschied in der Wirkungsweise von harten und weichen Strahlen nicht zu erkennen vermögen, die letzteren als für die Haut gefährlicheren bezeichnet werden müssen.

Bei der therapeutischen Röntgenapplikation, wo auch bei kleinen Dosen doch relativ mehr gegeben werden muß als bei Aufnahmen, ist der Hautschutz eine selbst-

verständliche Pflicht. Abgesehen davon, daß alle nicht zu bestrahlenden Hautpartien, also die Umgebung des Herdes mit 1 mm dicken Bleiplatten abgedeckt wird, schiebt man vor die Röhre eine Metallplatte aus einem Material, welches Strahlen in noch genügender Menge durchläßt: ein „Filter". Man verwendet als Filter für sog. Leichttherapie Aluminium von 1—5 mm Dicke, für Extremtiefentherapie Zink oder Kupfer von 0,2—1 mm Dicke. Die Wirksamkeit des Filters ist nun folgende. Das aus der Röhre kommende Strahlengemisch passiert das Filter, und es bleibt dabei der weiche Anteil der Strahlung je nach der Dicke des Filters mehr oder minder vollkommen in dieser Metallplatte stecken. Es kommt daher auf die Haut ein „gehärtetes", d. h. seiner weichen Anteile beraubtes, für die Haut weniger gefährliches Strahlengemisch. Das Arbeiten mit Filter ist für die Therapie selbstverständliches Gebot, filterloses Arbeiten bei Heilbestrahlungen ist nicht statthaft.

Das Filter birgt aber andererseits eine Gefahrenquelle. Hat man vor, mit Filter zu bestrahlen und vergißt, dieses vor der Bestrahlung einzusetzen, so geschieht folgendes: Das Filter absorbiert ja nicht nur die weichsten Strahlen, sondern nimmt von jeder Qualität des Strahlengemisches einen gewissen Teil weg. Die zu verabfolgende Dosis würde daher ohne Filter in einer wesentlich kürzeren Bestrahlungszeit erreicht werden als mit Filter. Vergißt man also das Filter, so kommt nicht nur wesentlich weicheres, also gefährlicheres Licht, sondern in der gleichen Zeit eine unverhältnismäßig größere Menge dieses schon an sich gefährlicheren Lichtes auf die Haut. Deshalb ist das Vergessen des Filters ziemlich gleichbedeutend mit einer schweren Hautverbrennung. Ein sehr großer Teil schwererer Röntgenschädigungen ist auf diesen Fehler zurückzuführen. Es sind Vorrichtungen aller Art erdacht worden, um dieses Vergessen unmöglich zu machen. Als sicherste scheint die Kriser sche Filtersicherung, welche im Prinzip darin besteht, daß die Röhre nicht in Betrieb gesetzt werden kann, wenn das Filter nicht eingeschoben ist. Stromkabel und Röhrenhals haben als Endstücke zwei Ringe, welche miteinander nur mittels eines Doppelhakens verbunden werden können, an welchem Doppelhaken mittels einer Seidenschnur das Filter befestigt ist. Für den Praktiker muß noch erwähnt werden, daß die zu Therapiezwecken verwendeten Lichtgemische von vornherein wesentlich härter gewählt werden müssen als die zu diagnostischen Applikationen. Viele Diagnostikapparate können Therapielicht überhaupt nicht herstellen, andere brauchen wieder eine ganz spezielle Schaltung, jedenfalls aber sind für Therapiezwecke andere Röhren erforderlich als für Aufnahmen. Das wird nicht ohne Absicht hervorgehoben, denn der Versuch, mit Diagnostikanordnungen Therapie zu treiben, ist nicht nur ein Versuch mit untauglichen, sondern auch mit äußerst gefährlichen Mitteln.

II. Strahlenschutz. Sowohl in der Diagnostik als insbesondere in der Therapie ist es Grundbedingung, daß die mit Röntgenstrahlen Arbeitenden — Ärzte, Techniker, Schwestern — vor den sehr schädlichen (s. unten) kleinen Strahlenmengen, die als „Abfall" ausgestrahlt werden, absolut geschützt werden müssen. Als Regeln können die von der Deutschen Röntgengesellschaft herausgegebenen Richtlinien (Merkblatt) dienen.

Hauptregel, sich niemals dem direkten Strahlenkegel auszusetzen. Alle strahlenden Teile müssen durch mindestens 1 mm Bleiblech oder dessen Schutzäquivalent in Bleiglas oder Barytwand von den Arbeitenden getrennt sein.

Die Anbringung des Schutzes ist bei Coolidge-Röhren („Elektronen-Röhren") wegen der sog. Stielstrahlung (Rückstrahlung) schwieriger als bei den sog. Ionenröhren (Gasröhren) älterer Konstruktion. — Die Schutzflächen (Stativ, Schutzwand) müssen fortlaufend auf Dichtigkeit nachgeprüft werden.

Auch bei relativ seltener Verwendung einer Apparatur ist der Schutz von großer Wichtigkeit.

III. Apparatur. Für Röntgentherapie, auch sog. Leichttherapie, ist, wie schon bemerkt, der für Diagnostik gebaute Apparat kaum brauchbar; seine Anwendung jedenfalls nicht unbedenklich, weil die Sekundärspannung insbesondere bei den kleinen Apparaten für Therapie zu niedrig, das Strahlengemisch also zu weich ist. Es resultiert daher, auch bei Leichttherapie, eine zu große Hautgefährdung. Alle möglichen Apparatetypen aufzuzählen, würde zu weit führen. Als Richtlinie für die Leistungsfähigkeit eines für Mitteltherapie brauchbaren Apparates kann man angeben: Parallele Funkenstrecke, Spitze, Platte von mindestens 30 cm oder sekundäre Spannung von 100—120 Kilo-Volt mindestens. Als Leistungsmaß etwa: Das Strahlengemisch muß so hart sein, daß bei 2 mA. (Milliampere) sekundärer Belastung durch 5 mm Aluminium gefiltert 1 H = 50 deutsche R = ungefähr 2 X in einem Fokushautabstand von 30 cm in einer Minute erzielt werden kann.

Dabei sei angemerkt, daß die ziffernmäßigen Leistungen von Apparaten, wie sie in den Prospekten versprochen werden, nach Aufstellung einer Apparatur fachgemäß auf ihre Richtigkeit überprüft werden müssen. Das bedeutet nicht unter allen Umständen Mißtrauen gegen die Inseratenziffer. Die Leistung eines Apparates hängt sehr wesentlich von örtlichen Bedingungen (Elektrizitätswerk der Stadt, Belastung des Netzes mit Industriestromentnahme, Querschnitt der Zuleitungen usw.) ab! Der in der Fabrik geprüfte Apparat gibt an Ort und Stelle oft ganz andere Leistungen. Manchmal sogar mehr. Jedenfalls sei vor therapeutischen Versuchen mit Diagnostikapparaten gewarnt.

IV. Die biologische Wirkung der Röntgenstrahlen. Daß die Röntgenstrahlen nicht nur über die Zusammensetzung der durchstrahlten Gebiete Aufschluß geben können, sondern auch das lebende Gewebe selbst beeinflussen bzw. zerstören können, wurde bald nach ihrer Entdeckung durch C. W. Röntgen von Leopold Freund in Wien gefunden. Die ersten von Freund beobachteten Röntgeneffekte waren (nach langdauernden Aufnahmen) Haarausfall sowie Entzündungen an den von Röntgenstrahlen getroffenen Hautstellen. Die historische Entwicklung der Entdeckung und Beschreibung der übrigen Röntgeneffekte muß hier übergangen werden. Im folgenden wird der heutige Stand unserer diesbezüglichen Kenntnisse, soweit er hier von Wichtigkeit ist, darzulegen sein.

Die Röntgenstrahlen bewirken auf eine nicht völlig geklärte Weise über den Weg der Elektronenabschleuderung aus dem Verband des einzelnen Atoms eine spezifische Schädigung der lebenden Substanz. Eine genügend große Menge von Röntgenstrahlen vernichtet jedes zumindesten tierische Zelleben (die Verhältnisse an Pflanzen sind hier außer acht gelassen). Doch sind nicht alle Zellen für Röntgenstrahlen gleich empfindlich, d. h. eine Menge von Röntgenstrahlen, welche eine empfindliche Zelle bereits zur Nekrose bringt, bewirkt an anderen, weniger empfindlichen Zellen keinerlei erkennbare Veränderung. Der Empfindlichkeit nach geordnet kommen zuerst als empfindlichste Lymphocyten, Leukocyten, der leukopoetische Apparat (insbesondere Milz und Knochenmark), weiter der Empfindlichkeit nach geordnet, die Zellen des Keimepithels, der Spermiogenese im Testikel und die Eizellen des Ovars, weiterhin Epithel, Drüsenzellen (von Drüsen mit äußerer und innerer Sekretion), schließlich als wenig empfindlich Muskel, Knochen und Nervenzellen und Gewebe. Jugendliches und wachsendes Gewebe ist empfindlicher als älteres und nicht mehr wachsendes. Ebenso sind Gewebe mit pathologisch gesteigertem Wachstum (z. B. maligne Tumoren) oder pathologisch gesteigerter Funktion (z. B. Schilddrüse bei Morbus Basedowii) empfindlicher als normal funktionierendes oder nicht mehr wachsendes Gewebe. Die Aufzählung soll nur die Reihenfolgen andeuten, Näheres ist in den großen Lehrbüchern nachzulesen. Bemerkt werden muß, daß die Empfindlichkeitsdifferenzen sehr bedeutende sind. Röntgenstrahlenmengen, die z. B. Lymphocyten eben schon zum Zer-

fall bringen, lassen das übrige Gewebe völlig intakt; zur Vernichtung etwa von jungem Bindegewebe ist ein kleiner Bruchteil der Röntgendosis erforderlich, die an ausgewachsenem Stützgewebe irgendeinen merkbaren Effekt zeitigt usw. Die durch Röntgenstrahlen bewirkte Zellveränderung ist eine reine Schädigung. Für die von mancher Seite behauptete reine Förderungswirkung durch kleine Mengen Röntgenstrahlen steht ein Beweis aus; die Wahrscheinlichkeit spricht dagegen, um so mehr, als die von manchen Autoren zum Beleg herangezogene Arndt-Schulzsche allgemeine Wirkungsregel („kleine Dosen jedes Medikaments fachen die Lebenstätigkeit an, mittlere lähmen, große töten") einer biologisch-pharmakologischen Nachprüfung nicht standhält, keineswegs aber auf die Röntgenstrahlen anwendbar ist.

Die Röntgenwirkung hat, wie jede biologische Strahlenwirkung, eine sog. Latenzzeit, d. h. die Erkrankung der betroffenen Zelle tritt nicht sofort nach der Bestrahlung in Erscheinung; es vergeht vielmehr eine gewisse Zeitspanne (3 Stunden bis 1 Jahr), während welcher scheinbar nichts geschieht. In Wirklichkeit entziehen sich die während dieser Zeit zweifellos stattfindenden Vorgänge bloß unserer Beobachtung. Ferner wird die Röntgenwirkung ähnlich manchen anderen Arzneiwirkungen im Gewebe summiert, gleichsam gespeichert, „kumuliert". Wird also während der „Latenzzeit" der betreffenden Körperstelle neuerdings Röntgenenergie zugeführt, so erfolgt als Wirkung eine, meistens unerwünschte Summierung der Effekte. Die einmal röntgengeschädigte Zelle erholt sich theoretisch niemals ganz, praktisch nur sehr langsam, so daß sie eine zweite Röntgenexposition nur nach Ablauf einer ganz bestimmten, nach der verabreichten Menge (Dosis) zu bemessenden Zeit verträgt. Die Gesamtdosis (Summe der Einzelmengen), die z. B. einer Hautstelle im Laufe eines Jahres oder im Laufe des Lebens überhaupt verabreicht werden darf, ist gleichfalls begrenzt.

A. Folgen der Röntgenbestrahlungen der Haut. Als die relativ bekanntesten und am leichtesten erkennbaren Folgen der Röntgenbelichtung seien zuerst die an der Haut auftretenden Erscheinungen besprochen. Es dürfte zweckmäßig sein, die Erscheinungen chronologisch, d. h. nach dem Zeitpunkt ihres Auftretens angeordnet, zu erörtern, ohne auf das pathologisch-anatomische Substrat Rücksicht zu nehmen. Für den Praktiker ist diese Anordnung übersichtlicher. Die Bedeutung der einzelnen Erscheinungsform soll in jedem Fall hervorgehoben werden.

1. Die Frühreaktion. 6—12 Stunden nach jeder, auch schwächeren Röntgenbelichtung kann es im bestrahlten Bezirk zu einer leichten Rötung und Anschwellung kommen, bei Entzündungen ist diese Erscheinung oft von Verstärkung vorhandener Schmerzen begleitet. Diese Erscheinung (sie beruht auf einer vorübergehenden Parese der Capillaren) ist harmlos, bedarf keiner besonderen Behandlung und schwindet von selbst in längstens einem Tag. Gegen den Schmerz ist jede übliche Behandlung, mit Ausnahme entzündungserregender Mittel, zulässig.

Die sog. „tiefe Frühreaktion", die an den unter der Haut liegenden, mitbestrahlten Organen zu beobachtende analoge Erscheinung, kommt für zahnärztliche Röntgenapplikation an zwei Organen in Betracht und sei hier einschaltungsweise besprochen. Es ist die Frühreaktion der Speicheldrüsen, gekennzeichnet durch vorübergehende Funktionsverminderung der bestrahlten Drüsen. — Diese Erscheinung wird wohl (als Trockenheit im Mund) nur bemerkt werden, wenn alle oder fast alle Speicheldrüsen gleichzeitig bestrahlt werden, ein Fall, der sich in der zahnärztlichen Röntgentherapie wohl kaum ereignen dürfte.

Wichtiger ist die Frühreaktion der Schilddrüse. Diese kommt bei gesunden Schilddrüsen kaum in Frage. Bei erkrankter Schilddrüse, bei krankhafter Überfunktion (Basedowsche Krankheit und deren weniger leicht erkennbare kleinere Form,

das „Basedowoid" — „Forme fruste" der Schilddrüsenüberfunktion) tritt wenige Stunden nach Röntgenbestrahlung oft eine recht unangenehme Steigerung der Beschwerden, bedingt durch Freimachen und Ausschwemmen des gebildeten Schilddrüsenproduktes (sog. „Inkret-Stoß") auf. Es empfiehlt sich daher, die Schilddrüse bei Unterkieferbestrahlungen stets strahlensicher „abzudecken", um für alle Fälle sicher zu sein. Hier sei auch vermerkt, daß die Haut von Basedowkranken im allgemeinen empfindlicher ist als die gesunder Menschen, also weniger Röntgenlicht verträgt.

2. Das akute Röntgenerythem (die akute „Röntgenverbrennung"). Diese sog. „Hauptreaktion der Haut tritt (als Folge von „Überdosierung") durch einmalig oder zu kurz hintereinander gegebene Röntgenlichtmengen auf, die in Summe die sog. „Toleranzdosis" überschreiten, bzw. mehr als eine „Erythemdosis" betragen. Diese „Hauterythemdosis", in der Literatur abgekürzt HED bezeichnete Röntgenlichtmenge, wird als biologisches Dosenmaß benutzt und so definiert, daß als HED jene Röntgenlichtmenge angesehen wird, welche auf der Haut gesunder erwachsener Menschen eben den später zu besprechenden ersten Grad der Hautreaktion (leichte Pigmentierung) bewirkt. Es muß hier gesagt werden, daß die HED zwar allgemein als Dosenangabe verwendet wird, daß sie aber derzeit keinesfalls exakt in irgendeinem physikalischen Maß definierbar und daher nicht vollkommen exakt reproduzierbar ist. Dieser Mangel einer exakten und leicht reproduzierbaren Messung der Röntgenstrahlenmenge ist es unter anderem, der die Röntgentherapie wenigstens heute noch so schwierig und schwer erlernbar und nur nach langer Übung ausübbar macht. Außerdem ist die Erythemgrenze noch von Alter, Hautstelle usw. abhängig.

In der zahnärztlichen, d. h. der Röntgentherapie der Entzündungen, werden pro Dosis nur 10—15% dieser HED verabfolgt, so daß bei richtiger Technik eine Schädigung der Haut mit Sicherheit vermeidbar ist. Allerdings erfordert „richtige Technik" die volle Beherrschung der therapeutischen Röntgenapplikation. Darüber Näheres später.

Das akute Röntgenerythem wird zweckmäßig in vier Grade eingeteilt.

Erster Grad: Nach Verabfolgung einer vollen Toleranzdosis tritt nach ca. 3 bis 4 Wochen eine leichte Braunfärbung der bestrahlten Hautstelle ein, die nach längerer Zeit folgenlos wieder abblaßt. Therapie überflüssig.

Zweiter Grad (mäßige Dosierung): Mit steigender Dosis nimmt die „Latenzzeit" ab. Nach 14 Tagen bis 3 Wochen tritt nach anfänglicher Follikelschwellung diffuse Rötung der bestrahlten Stelle auf. Die Haut ist dabei eigentümlich „fein gefältelt". Je nach der Qualität des verwendeten Lichtes ist die Prognose dieser Reaktionsform verschieden. Wurde sog. hartes, hochgefiltertes Therapielicht verwendet, dann heilt auch diese Form folgenlos ab. Bei Erythem nach Überdosierung durch weiches Licht, wie es bei Aufnahmen und Durchleuchtungen verwendet wird, ist die Prognose für die Haut etwas weniger gut. Es kann eher zu Hautatrophie und Bildung von Teleangiektasien kommen (s. u.). Therapie: Verband mit indifferenten Salben. Cave alle hautreizenden Mittel!

Dritter Grad (höhere Überdosierung): Nach 10—20 Tagen wird ein Stadium des zweiten Grades schnell durchlaufen, es bilden sich Blasen, nach derem Platzen das Corium freiliegt (Erythema bullosum). Diese Form heilt selten ohne Folgen. Meist kommt es später zu Hautatrophie und Teleangiektasien. Therapie wie bei Reaktion zweiten Grades.

Vierter Grad (starke Überdosierung, nur bei groben Verstößen gegen die Regeln der Kunst möglich und in allen Fällen vermeidbar).

Die Nekrose, das Röntgengeschwür. Verlauf anfänglich wie beim dritten Grad. Der Grund der Blasen ist nekrotisch, unerträgliche Schmerzen. Schlechte Heilungstendenz. Ein Röntgenulcus gehört zu den bösesten Zufällen, die den Patienten und dem Arzt passieren können.

Therapie: Überweisung des Patienten an einen mit dieser äußerst langwierigen und wenig sicheren Behandlung vertrauten Röntgenarzt. Neuerdings wird von Payr die Unterspritzung des Ulcus mit Novocain empfohlen. Man sieht recht Gutes davon. Letzte Zuflucht bleibt oft Excision der ganzen betroffenen Hautstelle und plastische Deckung des Defekts durch gestielte Hautlappen oder (schwierig) durch Thierschlappen.

3. Röntgenspätschäden. Nach allen Arten von Überdosierung, auch solchen, bei denen es zu keiner sichtbaren Reaktion gekommen war, z. B. oftmalige Wiederholung mittelstarker Bestrahlungen in allzu kurzen Pausen, wobei es gerade noch nicht zu Erythem kam, die Capillargefäße aber dennoch durch die Kumulation geschädigt wurden, kann es nach Monaten bis Jahren zur Bildung von Teleangiektasien und Hautatrophie kommen.

Die Teleangiektasien, Erweiterung der subcapillaren Gefäße, sind eine zwar schmerzlose aber äußerst entstellende Hautveränderung. Die Haut ist übersät von zarten roten Strichelchen und Sternchen. Diese Zeichnung tritt um so deutlicher hervor, wenn gleichzeitig die bei dieser Form recht häufige Hautatrophie auftritt, die Haut ihr normales Pigment verliert, blendend weiß und glänzend wird, so daß die Zeichnung der ektatischen Gefäßschlingen sich von dem hellen Untergrund unangenehm deutlich abhebt. Diese Form der Schädigung ist jedoch bei Kenntnis der Technik ebenfalls absolut vermeidbar. Die wichtigste Vorsichtsmaßregel gegen diese Art der Hautveränderung ist Vermeidung von Dauerüberbelastung der Haut auch durch gehäufte und wiederholte kleinere Röntgenlichtmengen, die an sich keinerlei Reaktion hervorrufen würden, in der Summation aber doch die Gefäße schädigen. Man vermeide es daher, allzuoft die Haut zu belasten. Es steht zu befürchten, daß auch allzuoft wiederholte Aufnahmen schließlich zu Teleangiektasien und Atrophie führen. Ohne ein ganz sicheres Maß geben zu können — schätzungsweise —, dürfte die einer Hautstelle zuzumutende Zahl von Aufnahmen, die man etwa im Laufe eines Jahres machen darf, etwa zehn betragen, d. h. etwa eine Aufnahme im Monat. Auch das darf man natürlich nicht unbegrenzt fortsetzen. Doch ist diese Zahl nur eine, allerdings vorsichtige Schätzung und wird nach der Technik des einzelnen Applikators wohl nach oben wesentlich variieren.

V. Röntgenschäden, welche dem Arzt, Techniker und der Schwester geschehen können. Die hier zu besprechenden Schädigungen sind jene, welche der mit dem Röntgenapparat arbeitende und nicht genügend geschützte Arzt bzw. dessen Hilfspersonal erleiden kann. Diese Schäden können sowohl bei diagnostischer als auch bei therapeutischer Applikation entstehen. Es ist daher ihre Kenntnis für den selbst einen Apparat besitzenden Arzt ganz besonders wichtig. Die Röntgenlichtmengen, welche zu diesen Schäden führen, sind als Einzeldosis so gut wie unwirksam. Es wird also der Schaden nicht sofort bzw. nach den in den vorigen Abschnitten besprochenen Latenzzeiten eintreten. Erst die Summation vieler hunderter, tausender dieser kleinen Expositionen führt nach Jahren zu den hier zu erörternden schweren Schäden.

a) Die chronische Röntgendermatitis. Sie befällt insbesondere die Hände der Röntgenärzte und Techniker, wenn die notwendigen Schutzmaßnahmen außer acht gelassen werden. Also insbesondere dann, wenn die Hände des Arztes oder des Hilfspersonals dem Röntgenlicht wiederholt direkt ausgesetzt werden. Für unsern Fall, wenn man z. B. den Film im Munde des Patienten mit den eigenen Fingern hält. Hier gilt als Grundregel der Verhütung, daß zum Halten des Films und zu sonstigen Verrichtungen, die im Strahlenkegel selbst ausgeführt werden müssen, stets nur die Hände des Patienten oder von anderen Leuten verwendet werden dürfen, welche nicht ständig mit Röntgenlicht zu arbeiten haben. Die einmalige kleine Röntgenlichtmenge ist unschädlich. An den Händen des Arztes oder der Röntgenschwester würde, wie bemerkt, die Summation mit Sicherheit zur Schädigung führen.

Der erste Grad dieser Schädigung ist die chronische Röntgendermatitis. Sie ist charakterisiert durch Trockenwerden der Hände (Verödung der Schweißdrüsen), Rissigwerden der Haut, Rissig- und Braunwerden der Nägel. In den Nägeln entstehen Längsspalten, weiterhin nimmt der Nagel eine eigentümliche Krallenform an. An einzelnen besonders exponierten Stellen der Haut, insbesonders an den Rücken der Finger, entstehen schließlich Hyperkeratosen, stark verhornte Stellen, welche den Übergang zu dem gefürchteten Röntgencarcinom darstellt.

b) Das Röntgencarcinom. Unter den beschriebenen Keratosen bilden sich Epitheliome (Hautcarcinome), die jedoch im allgemeinen gutartig sind, d. h. nur sehr langsam in die Tiefe wuchern und selten Metastasen setzen. Therapie: Chirurgisch.

c) Röntgenveränderungen des Blutbildes. Bei langer Beschäftigung mit Röntgenstrahlen und nicht genügendem Schutz erleidet das Blut der Arbeiter (Ärzte und Hilfspersonal) eine Veränderung in dem Sinne einer sog. „Linksverschiebung des weißen Blutbildes". Unter allgemeiner leichter Leukopenie (Verminderung der Zahl der weißen Blutkörperchen) kommt es zur relativen Vermehrung der weißen Blutkörper mit stäbchenförmigem Kern. Wenn diese Blutveränderung auch an sich nicht von großer Bedeutung ist, so soll sie doch ein Zeichen sein, daß der Betreffende allzuviel Röntgenlicht abbekommt.

Ob echte Leukämie als Folge von chronischer Röntgenschädigung wirklich auftreten kann, ist umstritten. Mit Sicherheit kann es derzeit nicht behauptet werden.

d) Veränderungen an anderen Organen, insbesondere den Geschlechtsdrüsen. Die Zellen des Keimepithels der Geschlechtsdrüsen sind, wie eingangs bemerkt, besonders röntgenempfindlich. Bei chronischer Röntgenwirkung kommt es daher bei Männern zur Schädigung dieses Anteils der Geschlechtsdrüsen und als Folge zur Azoospermie, d. h. Unfruchtbarkeit, ohne daß jedoch die Geschlechtsfunktion sonst eine Störung erleiden würde. Bei Frauen ist diese Schädigung als Röntgenarbeitsschaden nicht zu befürchten.

Bedeutende Schäden an anderen Organen kommen als Röntgenarbeitsschäden nicht vor.

VI. Die Röntgentherapie der zahnärztlichen Erkrankungen. Den Wirkungsmechanismus der Röntgenstrahlen bei Entzündungen hat man sich nach dem derzeitigen Stande unseres Wissens so vorzustellen, daß durch kleine Mengen Röntgenlicht das leukocytäre und lymphocytäre Infiltrat des Entzündungsherdes angegriffen bzw. zerstört wird. Auf diese Weise werden die in den weißen Blutzellen gebundenen Heilstoffe frei. Der Mechanismus ist also ein direkter lokaler Immunisationsvorgang.

Der klinische Effekt der bestrahlten Entzündungen entspricht vollkommen den Vorstellungen, die man unter Voraussetzung dieses Mechanismus (Leukocytenabbau und Immunisierung durch frei gemachte Antikörper) haben muß.

Nach einer kurz dauernden Vermehrung der Schmerzen und der Schwellung, welche durch die oben erörterte Frühreaktion bedingt ist, kommt es nach 6—48 Stunden zu seinem Effekt, welcher am ehesten dem einer spezifischen Heilseruminjektion zu gleichen ist. Der Effekt tritt um so schneller ein, je akuter die vorliegende Entzündung ist. Bei perakuten Entzündungen habe ich schon nach drei Stunden positiven Effekt gesehen. Der Effekt besteht in deutlicher, manchmal verblüffender Schmerzstillung und Abfall des Fiebers. Bekommt man eine Entzündung im allerersten Anfang zur Bestrahlung, so besteht die Hoffnung, daß mit dem Abklingen der Schmerzen und eventuellen Sinken des Fiebers der Prozeß endgültig geheilt ist. Andernfalls kommt es zur beschleunigten Einschmelzung, Bildung eines Abscesses, dessen Inhalt oft steril gefunden wird (Fried). Charakteristisch für den Befund eines sterilen,

wenig toxischen Abscesses ist der manchmal erhebbare Befund, daß unmittelbar neben dem fluktuierenden Absceß die Haut fast ödemfrei ist.

Jedoch ist bei Verdacht auf Bestehen eines Abscesses unter allen Umständen dieser durch eine Stichincision zu entleeren. Man muß bei diesen kleinen Abscessen durchaus nicht immer Fluktuation finden. Fortbestehen des Fiebers oder des Ödems oder Wiederauftreten von Ödem nach anfänglichem Abschwellen sind sichere Zeichen dafür, daß ein Absceß vorhanden ist, auch wenn man ihn nicht tastet.

Die Krankheitsdauer wird durch das Röntgenverfahren verblüffend gekürzt, die Gefahr der Verbreitung der Infektion, der Sepsis, auf ein Minimum vermindert. Doch ist die Kenntnis der notwendigen Kombination mit der chirurgischen Therapie zur Erlangung des Erfolges unerläßlich. Es ist Grundregel, daß nicht nur keine auch sonst angezeigte Incision unterbleiben darf. Im Gegenteil: nach Röntgenbestrahlung wird zweckmäßig in mehr Fällen indiziert, als sonst. Mit dieser kleinen Stichincision aber ist in der Regel binnen wenigen Stunden der entzündliche Anfall geheilt.

Als Indikationsbereich kommen alle Arten von Entzündungsvorgängen mit Ausnahme der Pulpitis in Betracht. Die besten Resultate (90% gute Erfolge) geben die akuten Periodontitiden, die Parulis, die perimandibuläre und maxilläre Phlegmone, Dolor post extractionem et operationem, weiterhin folgen die chronische Periodontitis aller Art (das periapikale Granulom) im akuten Stadium besser als im chronischen, die Periodontitis chronica plastica und paradentäre Periodontitis marginalis.

VII. Applikationstechnik bei der Entzündungsbestrahlung. Das erkrankte Gebiet wird ringsum strahlendicht abgedeckt. Die Dosis beträgt durchschnittlich 2 H = 100 deutsche R = ca. 15% der Hauterythemdose, gefiltert durch mindestens 3 mm Aluminium oder 0,3 mm Zink. Hartes Therapielicht (30 cm parallele Funkenstrecke). Diese Dosis kann innerhalb einer Woche zweimal gegeben werden. Dann längere Pause nötig. Mehr als drei Bestrahlungen sind im allgemeinen überflüssig und verbessern den Effekt nicht. Vor Applikation weichen Lichtes und geringerer Filterung wird gewarnt. Notwendige Beachtung der Verlaufsänderung und Kombination mit chirurgischer Therapie s. o.

VIII. Sonstige Indikation zur Röntgentherapie im zahnärztlichen Bereich. Aktinomykose. Die Röntgentherapie ist das beste bekannte Mittel. Schneller und sicherer Effekt. Technik siehe die Speziallehrbücher.

Tuberkulose. In bekannter Weise sehr gut geeignet. Technik siehe die Speziallehrbücher.

Tumoren. Die Carcinome der Mundschleimhaut sowie der Zunge und der Lippe sind Gegenstand der Röntgentherapie. Aussichten nicht besonders gut. Oft Verbesserung durch Kombination mit Radiumtherapie. Bessere Prognose gibt die Röntgenbestrahlung der Sarkome. Im allgemeinen kann man heute von dem Standpunkt das Operable zu operieren und nur das Inoperable zu bestrahlen nicht abgehen. Postoperative Bestrahlung ist stets unter allen Umständen streng indiziert. Bei malignen Tumoren tritt die Röntgen-Schwertherapie in ihre Rechte. Schwerfilter und Hochdosen; doch bietet auch hier die Schonung des Gesunden, insbesondere der Haut und des sehr empfindlichen Kehlkopfs, eine unter allen Umständen einzuhaltende Grenze. *Pordes.*

Rotz der Mundhöhle (Malleus). Eine Infektionskrankheit der Einhufer, welche von den Tieren auf den Mensch übertragen werden kann. Der Erreger ist der von Löffler und Schütz entdeckte Rotzbacillus (s. Abb. 2907).

Der Bacillus ähnelt dem Tuberkelbacillus, ist aber kürzer und dicker. Er färbt sich nicht nach Gram, am besten mit Löfflerschem Methylenblau. Wachstum auf Bouillonkulturen und festen Nährböden; auf Kartoffeln gelber, später fuchsinroter Belag. Aus abgetöteten Bakterienleibern wird das Antigen Mallein hergestellt, welches in der Tierarzneikunde zu diagnostischen Zwecken und zur Serumbehandlung benutzt wird.

Die Übertragung der Krankheit entsteht entweder durch Kontaktinfektion von rotzkranken Tieren oder durch den Stallstaub. Eintrittspforten sind kleine Haut- und Schleimhautwunden, wohl auch die Atmungswege.

Man unterscheidet eine akute und chronische Form. Die erstere tritt unter den Erscheinungen der Allgemeininfektion mit Fieber und Schüttelfrost auf, unter Umständen mit einer primären Geschwürsbildung an der Nase, dem Rotzschanker. Es folgt ein erysipelartiges Gesichtserythem mit Lymphangitis und Pustelbildung der Haut. Die furunculösen und phlegmonösen Herde setzen sich auch auf die Schleimhaut der Nase, des Mundes und des Rachens fort. Der rasche Zerfall der miteinander konfluierenden Infiltrate erzeugt unterminierte, ein zähes Secret absondernde, durch Krustenbildung die Nase verstopfende, den tuberkulösen nicht unähnliche Geschwüre. Unter metastatischen und hämatogenen Pneumonien und Meningitiden kann es nach 2—3 Wochen noch zum tödlichen Ausgang kommen.

Abb. 2907[1]). Rotzbacillus. (Aus Kolle-Hetsch.)

Die chronische Form unterscheidet sich weder in der Lokalisation noch in der Verbreitung auf die Nasen- und Mundschleimhaut wesentlich von der akuten. Nach einigen Autoren stellen sich zuerst Granulationsgeschwülste am Halse und an der Mundschleimhaut ein. Nach ihrem geschwürigen Zerfall bedeckt sich die Mundschleimhaut, auch die des harten und weichen Gaumens mit konfluierenden Geschwüren, welche zu Perforationen des Septums und harten Gaumens führen, auf Knochen und Knorpel übergreifen können. Die Granulationswucherungen der Nasenschleimhaut können polypösen Charakter haben. Die Fortpflanzung auf dem Lymphwege erzeugt Lymphdrüsenschwellung am Halse und deren käsigen Zerfall. Das Fehlen von Hauterscheinungen vor der Drüsenschwellung, Gelenkaffektionen und Pneumonie sind die Zeichen der Allgemeininfektion durch den spezifischen Erreger.

Differentialdiagnose. Die Haut- und Schleimhautaffektion kann zu Verwechslungen mit Lues und Tuberkulose, die Erscheinungen der Allgemeininfektion an den Gelenken können zu Verwechslungen mit Typhus und Gelenkrheumatismus führen. Die Prognose ist wegen der Möglichkeit des Entstehens einer allgemeinen Sepsis und der Pneumonie bedenklich, sowohl bei der akuten wie bei der chronischen Form, bei der ersteren eher ungünstig.

Die Vorbeugungsmaßregeln ergeben sich aus dem Infektionsmodus. In der Behandlung werden Erfolge durch Jodkali und Quecksilberkuren erzielt; Vaccin und Autovaccinbehandlung sind versucht worden. Erkrankte Schleimhäute werden mit Sozojodol, Vioform, Dermatol und Xeroform bestreut. Als aussichtsvoll wird auch die Salvarsanbehandlung bezeichnet. Aktives Vorgehen, wie das Auskratzen der Geschwüre usw. ist unzweckmäßig wegen der Verbreitung der Bakterien auf die Lymph- und Blutbahnen (Lexer).

Literatur: Kolle-Hetsch, Die experimentelle Bakteriologie und die Infektionskrankheiten, 6. Aufl. (1922). — Mikulicz-Kümmel, Krankh. d. Mundes (Jena 1912). *Loos.*

[1]) Aus Kolle-Hetsch, Die experim. Bakteriologie u. Infektionskrankh., 2, 6. Aufl. (1922).

UNIVERSITATEA DE MEDICINĂ, FARMACIE, ŞTIINŢE ŞI TEHNOLOGIE - TÂRGU MUREŞ
19 25
GEORGE EMIL PALADE