UNIVERSITATEA „REGELE FERDINAND I" DIN CLUJ
FACULTATEA DE MEDICINĂ

No. 1065.

EXAMENUL RADIOLOGIC AL RELIEFULUI MUCOASEI GASTRICE NORMALE

(CU 12 RADIOGRAFII ORIGINALE ÎN TEXT)

TEZĂ

PENTRU DOCTORAT ÎN MEDICINĂ ŞI CHIRURGIE
PREZENTATĂ ŞI SUSŢINUTĂ ÎN ZIUA DE 21 IANUARIE 1937.

DE

MESTER ZOLTAN

MINERVA INSTITUT DE LITERATURĂ ŞI TIPOGRAFIE S. A. CLUJ
1937

UNIVERSITATEA „REGELE FERDINAND I." DIN CLUJ
FACULTATEA DE MEDICINĂ

No 1065.

EXAMENUL RADIOLOGIC AL RELIEFULUI MUCOASEI GASTRICE NORMALE

(CU 12 RADIOGRAFII ORIGINALE ÎN TEXT)

TEZĂ

PENTRU DOCTORAT ÎN MEDICINĂ ŞI CHIRURGIE
PREZENTATĂ ŞI SUSŢINUTĂ ÎN ZIUA DE 21 IANUARIE 1937.

DE

MESTER ZOLTAN

MINERVA INSTITUT DE LITERATURĂ ŞI TIPOGRAFIE S. A. CLUJ
1937

UNIVERSITATEA »REGELE FERDINAND I« DIN CLUJ
FACULTATEA DE MEDICINĂ.

DECAN: D-l Profesor Dr. D. MICHAIL.

Profesori:

Clinica stomatologică	Dl. Prof. Dr.	*Aleman I.*
Microbiologia	„ „ „	*Baroni V.*
Istoria medicinei	„ „ „	*Bologa V.*
Patologia generală şi experimentală	„ „ „	*Botez M. A.*
Clinica oto-rino-laringologică	„ „ „	*Buzoianu Gh.*
Istologia şi embriologia umană	„ „ „	*Drăgoiu I.*
Fiziologia umană (supl.)	„ „ „	*Drăgoiu I.*
Semiologie medicală	„ „ „	*Goia I.*
Clinica ginecologică şi obstetricală	„ „ „	*Grigoriu C.*
Clinica medicală	„ „ „	*Haţieganu I.*
Medicina legală	„ „ „	*Kernbach M.*
Clinica oftalmologică	„ „ „	*Michail D.*
Clinica neurologică	„ „ „	*Minea I.*
Igienă şi Igiena socială	„ „ „	*Moldovan I.*
Radiologia medicală	„ „ „	*Negru D.*
Anatomia descriptivă şi topografică	„ „ „	*Papilian V.*
Clinica chirurgicală / Medicina operatoară	„ „ „	*Pop A.*
Clinica infantilă	„ „ „	*Popovici Gh.*
Farmacologia şi farmacognozia (supl.)	„ „ „	*Popovici Gh.*
Balneologia	„ „ „	*Sturza M.*
Clinica dermato-venerică	„ „ „	*Tătaru C.*
Clinica urologică	„ „ „	*Teposu E.*
Chimia biologică	„ „ „	*Thomas P.*
Clinica psichiatrică	„ „ „	*Urechia C.*
Anatomia patologică	„ „ „	*Vasiliu T.*

JURIUL DE PROMOŢIE:

Preşedinte: Profesor Dr. *Haţieganu I.*

Membrii juriului:
- „ „ *Goia I.*
- „ „ *Negru D.*
- „ „ *Papilian V.*
- „ „ *Pop A.*

Supleant: Doc. Dr. *Govrilă I.*

INTRODUCERE

La examinarea radiologică a tubului digestiv ca la orice studiu ştiinţific progresul se făcea, dela elementele mai mari, uşor evidenţiabile, la cele mai fine şi mai mici. Ultimul pas în această evoluţie îl reprezintă evidenţierea reliefului mucoasei. Acest progres aducea contribuţii foarte importante la diagnosticul bolilor gastroduodenale. Până când suprafaţa interioară a stomacului nu era supusă unor studii atente — ne spune Berg în monografia sa despre relieful tractului digestiv — şi marele posibilităţi ale examinării reliefului erau necunoscute sau neglijate leziunile mucoaselor erau mai mult ghicite, decât demonstrate în mod evident.

Pentru interpretarea clinică a simptomelor de relief are o importantă deosebită cunoaşterea precisă a stărilor normale. Teza mea se ocupă numai cu studiul reliefului mucoasei stomacale normale.

* * *

In cursul acestei lucrări voi face un studiu al istoricului acestor cercetări, al anatomiei şi fiziologiei mucoasei stomacale, al technicei de examinare şi al aspectului radiologic al reliefului, pe baza datelor din literatură şi pe baza examinării a 58 de indivizi cu stomacul sănătos. — Mai anexez un capitol care rezumă pe scurt aplicarea clinică a acestei metode.

I. Istoric.

1. Primele cercetări. Primele reprezentaţiuni a pliurilor stomacale se datează din primele începuturi ale radiologiei stomacale. Deja pe desemnele din lucrările lui Rieder se pot recunoaşte pliuri mucoase. Holzknecht şi elevii lui au introdus în technica pasajului obişnuit, înainte de umplerea complectă a stomacului, un studiu al pliurilor mucoase. In acest scop întrebuinţau o suspenzie apoasă pe care o bea bolnavul. încet stând în picioare. Pliurile le-au evidenţiat prin palpare. Autorii americani au utilizat mai târziu o suspensie în zare, fiindcă suspensia destul de vâscoasă al lui Rieder nu putea întra în depresiunile mai fine.

Technica mai mult uzitată azi, îşi trage origina dela v. Elischer care, vrând să studieze stomacul gol, neîncărcat cu prânzul voluminos al lui Rieder, administrează o cantitate mică de suspensie opacă. El aminteşte că prin această metodă se evidenţiază foarte bine relieful stomacului, ceeace reiese şi din schiţele făcute de el. Tot el atrage atenţia asupra evidenţiabilităţii foarte avantajoase a tumorilor şi în acest scop utilizează deja umflarea cu aer. Ca substanţă de contrast întrebuinţează 75 gr. oxid de zirkon suspendat în 30—40 cmc. de mucilago gumi arabici, din care administrează prin sondă 30—40 cmc. Pune bolnavul în decubit dorsal apoi în decubit lateral, apoi ventral, adică în diferite poziţii timp de 5—10 minute, distribuind în acest mod suspensia uniform pe suprafaţa interioară a stomacului. După aceasta face o radiografie punând bolnavul în picioare.

Aceasta technică a lui v. Elischer era utilizată de Forsell în lucrarea sa: „Über die Beziehungen der Röntgenbilder des

menschlichen Magens zu seinem anatomischen Bau", apărută în 1913, pentru evidențierea pliurilor mucoase. In 1923 Rendich, după acelaș principiu administrează substanța opacă în decubit dorsal, apoi ridică lent bolnavul cu un trohoscop special cu motor, fără palpație ori masaj, făcând radiografii în poziție culcată sau semilculcată. Nici unul dintre acești autori și nici cercetătorii ulteriori nu amintesc pe v. Elischer. Scurt timp mai târziu Hilpert și Vallebona reiau combinația cu insuflare de aer.

In 1916 a descris Schwartz un caz unde la o îngroșare și înmulțire a pliurilor mucoasei stomacale corespund pe preparatul anatomic niște falte livide-roșietice, ca semn al „unei anumite forme de gastrită". Puțin mai târziu Eisler și Lenk descriu convergența radiară a pliurilor mucoasei în ulcer gastric.

Intre lucrările mai vechi se găsesc o serie întreagă cari au contribuit mult la elucidarea amănuntelor. Trebue să amintim pe Carman, Case, Cole, Kienböck, Schinz, Stierlin și colaboratorul lui Chaul. Insă aceste lucrări nu fac o prelucrare sistematică a chestiunei reliefului stomacal.

Cel care a recunoscut prima dată rolul important al examinării reliefului în radiologia stomacului și care a pus bazele științifice ale acestor examinări este Forsell. Acest autor în lucrarea sa susamintită se opune opiniei de atunci, că faltele mucoase ar fi niște formațiuni anatomic preformate. După înfățișarea lui pliurile din interiorul mucoasei stomacale sunt dominate, mișcate și transformate de forțe vitale după un plan bine determinat, corespunzător necesităților organismului. Această teorie în lucrările sale ulterioare era lărgită și adâncită. Dar prelucrarea ei din punct de vedere al fiziologiei normale și patologice nu s'a făcut încă.

Cu mai mulți ani după lucrarea aceasta a lui Forsell era o desbatere vie despre un fenomen a pliurilor mucoase: dințarea marei curburi (Zähnelung). Groedel a considerat-o la început ca un peristaltism cu unde mici. Dar G. Schwarz îl observă acest fenomen deja în 1916, în legătură cu cercetările sale despre gastrită și foarte bine îl consideră ca datorit faldurilor mucoase.

2. *In literatura germană.* In acest timp lucrările şi în special tratatele de radiologie a tubului digestiv nu se ocupau de loc sau foarte puţin cu chestiunea mucoasei care era considerată ca ceva cu totul secundar. Numai câţiva ani după războiu au recunoscut cercetătorii perspectivele diagnostice şi importanţa unui studiu a reliefului tubului digestiv. In legătură cu această tendinţă Åkerlund, elevul lui Forsell, caută să elaboreze un diagnostic al ulcerului duodenal, bazat pe semne directe. Cu aceste lucrări se leagă studiul lui H. Berg „Die direkten Röntgensymptome des Ulcus duodeni und ihre klinische Bedeutung", apărut în 1926, în care se ocupă deja cu studiul mucoasei. Aci publicase primele rezultate cari lărgite şi aprofundate deveneau o metodă de examinare pentru mucoasa întregului tub digestiv. Prin aceste cercetări confirmă afirmarea lui Forsell despre rolul important ce îl are mucoasa în producerea alteraţiilor din bulbul duodenal şi aduce contribuţiuni importante la studiul mucoasei stomacale.

Aceste propăşiri în diagnosticul duodenal sunt în legătură cu o combinaţie, până atunci neobişnuită a radioscopiei cu radiografie. Această technică, dată de Åkerlund, aprofundată şi lărgită de H. Berg, constă în radiografii unice sau în serie, de un mic format, intercalat în cursul radioscopiei, în orice moment dorit, pe lângă o deschidere cât mai mică a diafragmului cu o expunere foarte scurtă (câteva zecimi de secunde). Berg le numeşte aceste radiografii „gezielte Blendenaufnahme". In acest mod se poate prinde pe film orice ce se vede pe ecran. Posibilităţile date de această metodă sunt analoage cu acelea date de aparatele „Spiegelreflex" în domeniul fotografiei. Ne dă posibilitatea unui studiu a detaliilor ca şi cu o lupă. Berg utilizează această technică, înafară de duoden, pe aproape tot teritoriu diagnosticului mucoasei tractului digestiv, în special la studiul stomacului şi a stomacului operat. Acest autor combină această metodă cu o compresie dozată asupra organului de studiat aplicat cu lingura lui Holzknekt sau cu compresorul aparatului utilizat pentru facerea radiografiilor ţintite (gezielte Aufnahme).

In anul 1926 Gutzeit publică mai multe articole despre cercetările sale în legătură cu gastrită, cu technica dată de

H. Berg comparate cu studii gastroscopice şi preparate autoptice, făcând în acest mod un paralelism între aspectul radiologic şi anatomic al mucoasei.

In 1929 apare o monografie vastă a lui H. Berg: „Röntgenuntersuchungen am Innenrelief des Verdaungskanals" ca rezultat al unor studii serioase de mai mulţi ani. Aci se ocupă pe larg de chestiunea reliefului stomacal normal şi patalogic. Cartea este ilustrată de numeroase radiografii şi conţine o bibliografie aproape completă. Interesul faţă de această problemă este aşa de mare, încât în doi ani cartea se epuizează şi în 1931 apare ediţia II-a mult amplificată.

In acest timp apar foarte multe articole, ocupându-se cu problemele reliefului. Dintre autorii acestora amintesc pe Albrecht, Baensch, Batz, Bauermeister, Chaul, Eisler, Fränkel, Janker, Kaestle şi Teschendorf.

3. In literatura franceză primul articol care intrevede perpectivele şi importanţa unui studiu sistematic al pliurilor mucoasei stomacale, apare în „Paris Medicale" la 2 Februarie 1929, de autorul Dioclès din Paris. El, făcând o călătorie la Berlin în Octombrie 1928, a văzut rezultatele foarte importante obţinute de Berg prin metoda sa — după cum însuşi ne spune într'o conferinţă ţinută în şedinţa a 53-a a societăţii „Asociation francaise pour l'avancement des sciances". Intorcându-se în Franţa studiază în mod sistematic şi complet stomacul cu această technică. La început se ocupă cu relieful normal, pe urmă şi cu cel patalogic. Primele rezultate ale acestor cercetări, făcute în laboratorul de radiologie al clinicei „Hôtel-Dieu" din Paris, au fost publicate în colaborare cu Pr. Carnot în articolul amintit, sub titlul de „L'image étoilée, signe directe d'ulcus".

In aceeaşi lună, la 26 Februarie 1929, un alt autor Hartmann comunică la Societatea de Chirurgie din Paris rezultatele obţinute prin această technică. Câteva luni mai târziu Ledoux-Lebard, în colaborare cu asistentul său Calderon, a făcut la „Société de Radiologie Medicale de France", şedinţa din Aprile 1929, o comunicare cu titlul: „La compression duodenale", rezultatul unor cercetări făcute în laboratorul de radiologie al clinicei chirurgicale a lui Gosset. Deja în Iunie

1929, Henri Béclère a demonstrat un aparat de compresie, adaptat la selectorul său, construit cu puţin înainte tot de el („sélecteur de Béclère"), prin care devine posibilă aplicarea unei compresiuni dozate şi fotografierea imaginilor obţinute.

4. *In literatura mondială.* Natural în acest timp radiologii din lumea întreagă încep să se intereseze de studiul pliurilor mucoasei stomacale. In literatura accesibilă mie, G. Arrese (Madrid), M. şi F. Arce (Madrid), Boman (Duluhu), Gejman (Santa-Barbara), Gregory Cole (New-York), Györgyi (Budapesta), Held şi Goldbloom (New-York), Menkes (Bucureşti), Valribera Gorina (Barcelona), Vespignani (Padua) sunt autorii lucrărilor celor mai importante. In 1933, la Torino, apare o monografie în limba italiană scrisă de Virgilio Dall'Acqua, intitulată „Mucoasa gastroduodenală în stare normală şi patologică; studiu radiologic", studiind amănunţit aspectul reliefului în stomac şi duoden, cu clişee frumoase şi bibliografie abundentă.

5. *Evoluţia technicei.* In domeniul technicei deasemenea se face un progres considerabil. Din technica aplicată de Elischer, Forsell şi de Rendich, combinată cu radiografii puse la punct pe ecranul fluorescent (gezielte Aufnahme) şi cu compresie dozată desvoltă Berg metoda sa pe care, fiind adoptată şi de mine, o voi descrie pe larg la capitolul technicei. Alţi autori ca Carmen, Scott şi Barcley utilizează o suspenzie de suflat de bariu cu adăugare de draganth. Alţii adaugă mucilagiu, gumă, etc. Există şi câteva preparate cu această compoziţie (Lactobaryte, Reobaryte). Gutmann şi Nemours-August preconizează Gelobarinul cu adăugare de gălbenuş de ou. Aceste substanţe au avantajul de a împiedeca precipitarea şi de a favoriza aderenţa faţă de mucoasă. Insă excită secreţia gastrică şi prin aceasta diluiază massa opacă, împiedecând aplicarea metodei stratului subţire. De aceea Berg şi Gutzeit preconizează o suspensie de bariu fără orice adăugare şi în special fără corigente de gust. Cottenat, Chérigié, Le Sauce, Mayer-Oulif, mai târziu Dioclès întrebuinţează pentru evidenţierea mucoasei gastrice thoriul coloidal (preparatele Mucothor, Diagnothorin, etc.) care în contact cu mucoasa gastrică floculează şi o acoperă cu un strat sub-

ţire de substanţă opacă. In timpul din urmă această technică se utilizează mai mult pentru studierea mucoasei colonului. — Baastrup încearcă să acoperă suprafaţa interioară a stomacului umflat cu aer, cu o pulbere uscată de bismut. In practică însă această technică n'a întrat aproape de loc, fiind dureroasă şi periculoasă. — Vallebona administrează 100 gr. suflat de bariu în suspensie apoasă, apoi 4 gr. acid tartric şi 4 gr. bicarbonat de sodiu, producând în acest mod gaz pe cale chimică. Această metodă nu este fără pericol, de altă parte cantitatea de gaz produsă nu se poate controla. Hilpert administrează 300—400 cmc. aer prin o sondă duodenală. Béclère o face sub controlul ecranului. După Hilpert bolnavii suportă aceste insuflări de aer fără durere. — Trautnet şi Höcker pun bolnavul să înghită un balon de cauciuc, aplicat pe o sondă. Balonul ajuns în stomac este umflat cu aer şi în acest mod destinde mucoasa stomacală. Suspensia de bariu înghiţit acum de bolnav se dispune într'un strat subţire între balon şi mucoasa stomacală, evidenţiind pliurile. Toate aceste metode cari se bazează pe umflarea stomacului prin diferite gaze au dezavantajul de a destinde mocoasa stomacală, netezind pliurile; totuşi dau rezultate foarte frumoase la punerea în evidenţă a alteraţiilor anatomice mai dure, mai puţin fine, fiind aplicabile în special la diagnosticul tumorilor. — Chaul şi după el Janker întrebuinţează o cantitate mică dintr'o suspensie de bariu cu draganth şi stomacul îl comprimă pe o mare întindere cu ajutorul unui balon aplicat pe o centură, aparat construit de Chaul şi cunoscut sub numele de „ballon-compressorium".

6. *Problema autoplasticei.* Până când au apărut foarte multe articole despre aspectul reliefului, relativ puţini autori s'au ocupat cu motilitatea proprie a mucoasei. Intre aceşti autori avem pe Hellmer, elevul lui Forsell, care se ocupă cu transformarea reliefului la gastroenteroanastomoză şi pe Thorelle care publică cercetări experimentale despre mişcările şi inervaţia muscularei mucoasei (muscularis mucosae) a stomacului. Mai târziu Chaul, studiind pe cale radiologică relieful stomacal, ajunge, în opoziţie cu Forsell, la convingerea că pliurile mucoasei sunt nişte formaţiuni stabile din punct de

vedere anatomic. La această opinie se ataşează Kaestle şi Gutzeit. Kaestle la congresele din 1927 şi 1929, a demonstrat radiografii în serie de câte 4 filme, dovedind că pliurile mucoase la aceeaş persoană în timpul digestiei sunt constante. In legătură cu această publicare Berg observă că din aceste radiografii nu putem încă trage concluzia că teoria lui Forsell, bazată pe cercetări anatomice, fiziologice şi radiologice foarte amănunţite şi precise, n'ar fi valabilă, ci înseamnă numai atâta că în aceste condiţiuni de cercetare pliurile nu-şi schimbă forma în mod evidenţiabil. Intr'adevăr mai târziu Rednow demonstrează radiografii seriate, care arată transformarea reliefului în sensul indicat de Forsell. Cole reprezintă extremitatea opusă în această discuţie. El atribue musculaturei propriu zise a stomacului numai un rol tonic iar peristaltismul îl consideră ca produs prin o funcţiune primară a muscularei mucoasei (muscularis mucosae).

Intr'un articol apărut în 1935, Lotzin mai încearcă să arate că localizarea pliurilor este determinată de dispoziţia vaselor, ceeace Forsell imediat o combate.

In literatura franceză se ocupă cu problema mişcărilor proprii ale mucoaselor autorii Kadrnka şi Audeoud din Geneva.

In primăvara anului curent (Martie şi Aprilie 1936) un autor din München: Pleikart Stumpf, publică rezultatele cercetărilor sale kymografice asupra reliefului stomacal. Mişcările autoplastice, fiind timpul de examinare prea scurt, nu le-a putut demonstra. Mişcările sincrone cu peristaltismul stomacal vizibile pe kymogramele sale trebuesc considerate ca fiind pasive.

In anul curent a apărut o monografie a lui Sten Grettve intitulată „Morfologische und tierexperimentelle Studien über das Schleimhautrelief das Magendarmkanals", (Stockholm 1936) în care autorul, după îndrumările lui Forsell, face studii anatomice pe cadavru şi pe animale narcotizate, caută acţiunea diferitelor medicamente asupra dispoziţiei reliefului, observă influenţa lărgimei vaselor şi a lacunelor tisulare asupra formării şi localizării pliurilor, ajungând la concluzia, că nici ţesutul conjunctiv al submucoasei, nici

vasele n'au o dispoziţie care să determine localizarea acestora. Pliurile au mişcări proprii autoplastice, prin cari relieful ia totdeauna dispoziţia cea mai corespunzătoară digestiei.

* * *

Trebue să observ că literatura ultimilor doi ani nu se mai ocupă cu chestiunea technicei radiologice, nici cu descrierea aspectului reliefului normal al mucoasei gastrice. Problema trebue deci considerată ca perfect elucidată, menită să intre în practica de toate zilele.

II. Anatomia şi fiziologia mucoasei stomacale.

Suprafaţa interioară a mucoasei stomacale este brăzdată de o mulţime de pliuri şi şanţuri cu o dispoziţie variată după porţiunea considerată. Inainte de a întra în descrierea acestei dispoziţii ţin necesar să descriu în câteva cuvinte istologia şi fiziologia atât de complexă a acestor formaţiuni. Această problemă atât de interesantă o voi reda după o prelegere a lui Gösta Forsell (Stocholm) ţinută la al 25-lea congres al „Deutschen Röntgen-Geselschaft", la Baden-Baden în anul 1934. Acest autor, cum am amintit deja în capitolul istoricului este cel mai bun cunoscător al acestei probleme. Rezultatele cercetărilor sale făcute pe animale şi organe vii, pe stomacuri de om şi prin evidenţierea capilarelor mucoasei prin injecţii intravitale de „Hidrocollag" pot fi recapitulate în următoarele:

1. Anatomia generală a reliefului. Relieful mucoasei stomacale este format de trei sisteme de pliuri: relieful înalt (Hochrelief), relieful plat (Flachrelief), cari împreună formează macrorelieful, şi microrelieful.

Fiecare sistem de pliuri este format din o membrană plicată (membrana plicatilis) şi o membrană de susţinere (membrana compellens), pe care se face încreţirea celei dintâi.

Relieful înalt (Ectypon mucosae gastricae) este format prin încreţirea întregei mucoase (Tunica mucosa) pe tunica musculară (Tunica muscularis propria). Este compus din pliuri (plicae) cari se ridică deasupra unor şanţuri (sulci) şi camere de digestie (alvei digestorii).

Relieful plat (Prostypon mucosae gastricae) se formează prin încreţirea stratului glandulos (Lamina glandulosa) pe stratul profund al muscularei mucoasei (Lamina muscularis mucosae). Este format din mameloane (Rugae) şi incizuri (Incizurae sau Alveoli digestorii), cari acoperă suprafaţa reliefului înalt. Mameloanele (Rugae) corespund cu ceeace Menkes (din Bucureşti) şi încă alţi autori îl numesc „Areae gastricae".

Microrelieful (Microfacies gastrica) provine din încreţirea lamei epiteliale (Lamina epithelialis) pe stratul glandular. Este format din criptele în cari se deschid glandele mucoasei (Foveolae gastricae) şi suprafaţa dintre ele (Spatia interfoveolaria) cari se ridică şi se deprimă formând nişte proeminenţe numite: limbi epitheliales ori mici şanţuri: elices epitheliales.

Afară de aceste feluri de reliefuri se mai întâlneşte un al patrulea fel de pliuri ale mucoasei cari provin din contracţiile peristaltice ale tunicei musculare proprii (Tunica muscularis propria) şi cari interesează toate straturile stomacului inclusiv şi tunica seroasă. Aceste „plice" Forsell le numeşte pliuri musculare (Plicae musculares sive complatae).

Din punct de vedere al evidenţierii radiologice sub numele de relieful mucoasei stomacale înţelegem aproape exclusiv relieful înalt (Ectypon mucoae gastricae). Unii autori (Menkes, Schwarz, Glob) încearcă evidenţierea reliefului plat (Prostypon mucosae gastricae) cu rezultate variabile. Despre evidenţierea radiologică a microreliefului nici nu se poate vorbi. Iar studiul pliurilor musculare (Plicae musculares) este încadrată în capitolul peristaltismului.

2. *Histofiziologia pliurilor.* Primele trei sisteme de relief prezintă nişte mişcări coordinate datorite unor aparate musculare şi vasomotrice. Aparatul muscular al mucoasei este format din lamina muscularis mucosae şi de nişte fibre musculare numite retinacule musculare (Retinacula muscularia), cari plecând dela faţa internă a muscularei mucoasei trecând prin stratul glandular (Lamina glandulosa), ajung până la epiteliu (Lamina epitalialis).

După observaţia lui Müller (1907) micşorarea lumenului unui organ cavitar se face nu numai prin scurtarea fibrelor

netede şi îngroşarea lor, ci şi prin o stratificare, o deplasare a acestor fibre („Schichtung"), aşa încât prin aceasta stratul muscular se îngroaşă. Acest proces se poate observa şi la muscularis mucosae în timpul strâmtării lumenului stomacal sau la locul unde se formează o plică de mucoasă.

Aceste stratificări locale (Locale Schichtungen) ale muscularei mucoasei prezintă două aspecte diferite: bande de stratificare intralaminare (intralaminäre Stränge) şi supralaminare (supralaminären Leisten.) Prin stratificarea intralaminară musculara mucoasei este stratificată în totalitate şi împreună cu mucoasa de deasupra este încreţită: formând pliurile reliefului înalt (Ectypon m. g.). Prin o deplasare de sens opus a fibrelor aceste ingroşări sau stratificări dispar, împreună cu pliurile create de ele. Deci vedem că aceste bande de stratificare sunt formaţiuni pur funcţionale. Ele nu reprezintă o determinare anatomică a localizării sau a formei pliurilor. Bandele de stratificare supralaminare se ridică deasupra suprafeţei îndreptate către stratul glandular (Lamina glandulosa) al muscularei mucoasei, fără ca această membrană din urmă să fi fost încreţită. Aci celelule musculare superficiale ale muscularei mucoasei se deplasează pe straturile sale profunde. In acest mod se produc formaţiunile cunoscute sub numele de areolae şi rugae ale reliefului plat. (Prostypon m. g.)

Retinaculele musculare în aceste fenomene nu intervin şi luând în considerare dispoziţia lor anatomică ele trebue să reguleze distanţa dintre lamina epithelialis şi stratul muscular al mucoasei şi prin aceasta sunt forţa regulatoară a aparatului hidrodimanic.

Aparatul vascular are un rol important în formarea reliefului, prin o dilatare sau contracţie, asemănătoare cu reacţiile capilarelor periferice. Prin injecţii intravitale de Hydrocollag s'a putut demonstra, că reţeaua capilară subepitelială la nivelul rugae-lor este mult dilatată, turgestentă, până când în incizuri rămâne contractată şi umplută cu sânge numai parţial. In interiorul aşa numitelor „Limbi epitaliales" de asemenea găsim capilare mult dilatate şi sinuoase. In preparatele istologice în submucoasă corespunzător pliurilor

reliefului înalt vedem capilare, vase limfatice și lacune tisulare foarte mult dilatate, iar corespunzător șanțurilor mult mai puțin dilatate. Aceste cercetări arată că umplerea și dilatația variabilă a vaselor intră în joc în formarea fiecăruia dintre cele trei sisteme de relief. Dar în cursul acestor lucrări s'a putut confirma, că pliurile nu sunt simple expresii mecanice ale dispoziției sistemului vascular și capilar subjacent. Retinaculele musculare, fibrele elastice și conjunctive reprezintă forțele cari contrabalansează și regulează după necesitățile organismului aceste forțe hidrodinamice.

3. *Mișcările pliurilor.* Pentru toate 3 sisteme de relief este valabilă observația, că relieful unei membrane plicatilis depinde de gradul de contracție a membranei sale de susținere. Apariția elementelor reliefului este posibilă numai la un grad oarecare de contracție a membranei sale de susținere și orice schimbare în starea de contracție a unei membrane exterioare, produce o schimbare în relieful straturilor așezate înăuntrul ei. Forma reliefului este totuși în mare măsură independentă de direcția și gradul de contracție a membranei sale de susținere și stă sub dependința aparatului propriu de mișcare a mucoasei respective.

Tensiunea și presiunea exercitată pe mucoasă stimulează mișcările sale coordinate. La o presiune sau extensiune relieful dispare netezându-se. La suspendarea presiunii respectiv extensiunii pliurile se ridică, forma și mărimea lor fiind dependinte de iuțeala schimbării presiunei. Prin presiune s'a putut produce la animale de experiență pliuri transversale pe mica curbură. Producerea de relief prin schimbare de presiune este posibilă numai până când excitabilitatea musculaturei și a sistemului nervos autonom este păstrată. Deci plicele și șanțurile reliefului trebuesc considerate ca rezultatul unei autoplastici a mucoasei.

Mișcările experimentale ale mucoasei pe animale se fac extrem de rapid. In schimb la examenul radiologic al mucoasei stomacului gol sau a stomacului care degieră netulburat se fac foarte lent așa încât trebue să facem radiografii la intervale mari pentru a le putea pune în evidență.

4. *Dispoziția anatomică a pliurilor.* La studiul radiologic

trebue să diferenţiem relieful stomacului contractat şi gol, „forma goală" (Anfangsform sau Leerform) de relieful stomacului care digeră (Arbeitsform sau Facies operiae). Forma descrisă de obicei de anatomi şi radiologi este „forma goală" a reliefului.

Din punct de vedere al dispoziţiei pliurilor trebue să deosebim 4 zone mari în interiorul stomacului (Bauermeister). In fornix avem pliuri neregulate cari se întretaie, având un aspect girat, comparabile cu circonvoluţiunile creerului. Dedesuptul lui urmează corpul stomacului cu pliuri dispuse longitudinal cari devin cu atât mai sinuoase cu cât ne apropiem de curbura mare. Apoi urmează sinusul sau angulusul, unde pliurile longitudinale din corp se termină în formă de ansă. Adeseori pliurile paralele ale curburei mici trec depe peretele anterior, prin curbura mare, pe peretele posterior până la nivelul micei curburi. Această plică reprezintă limita naturală între sinus şi antru de aci numirea de „Grenzfalte". In antru sau canalis egestorius relieful este foarte variabil, mucoasa putând fi fără plice, cu plice transversale, dar mai deseori prezintă falte longitudinale. Aceste caractere ale reliefului prin examenul radiologic pot fi evidenţiate foarte bine.

5. *Aspectul mucoasei la gastroscopie.* O altă metodă afară de cea anatomică cu care putem observa plicele mucoase în mod direct este gastroscopia. Cu atât mai mult putem face un paralelism între gastroscopie şi examenul radiologic al reliefului, întrucât ambele metode pot fi aplicate la omul viu în scop diagnostic. Voi reda după monografiile lui Henning foarte pe scurt aspectul reliefului mucoasei gastrice la gastroscopie, descriind numai fenomenele cari pot fi puse în paralelism cu examenul radiologic.

Cardia o putem observa numai pe un sector mic sub forma unei plici foarte apropiate obiectivului. Fornixul se prezintă ca o cavitate întinsă întunecată. Mica curbură o putem vedea numai în porţiunea inferioară, la o insuflare uşoară vedem plice longitudinale plate, cari la o insuflare mijlocie dispar. Suprafaţa pliurilor este netedă dar nu este lucioasă, din cauza că pe suprafaţa lor se găsesc o mulţime de neregularităţi formate de microrelief. Areolele (Areae) se

observă foarte rar şi numai în condiţiuni de cercetări optimale. Suprafaţa anterioară a stomacului este aproape perfect plană, fără falte deja la un grad de insuflare redusă. Inspre curbura mare, brăzdată de pliuri şerpuitoare este limitată de o plică mai proeminentă, caracteristică. Peretele posterior în porţiunea sa superioară este neevidenţiabil iar restul este mult distorzionat din cauza perspectivei. Prezintă de obiceiu plice dispuse în formă de reţea cari rezistă mult la insuflare. Antrul este separat de restul stomacului prin o plică torzionat în spirală caracteristică numită „musculus sfincter antri". Mai jos observăm cavitatea antrală, caracterizată prin un peristaltism viu, ceeace se prezintă ca nişte strâmtări inelare cari se deplasează în spre pilor. In culmea acestor falte inelare adesea observăm nişte plice longitudinale. Prezenţa acestora se explică foarte bine din teoria lui Forsell expusă mai sus. Adeseori putem observa pilorul ca o formaţiune cu aspect de stea. Cardia, partea superioară a peretelui posterior, polul inferior al stomacului şi uneori pilorul nu sunt accesibile metodei endoscopice. Mişcările mucoasei stomacale la gastroscopie nu se pot depista ceeace se explică prin durata scurtă a examinării.

III. Technica examinării reliefului.

In cursul cercetărilor mele am urmat technica recomandată de H. H. Berg. In cele ce urmează voi reda această technică, amintind modificările mai mult sau mai puţin însemnate, pe cari le-am introdus.

1. *Prepararea bolnavului.* Pentru a obţine rezultate ireproşabile şi pentru a preveni unele greşeli de diagnostic bolnavii trebue să fie preparaţi. Stomacul trebue să fie gol, de aceea: dacă examinarea o facem dimineaţa, recomandăm ca bolnavul să nu mănânce şi să nu bea nimic în ziua aceea. Resturile alimentare tulbură relieful foarte mult; adeseori au fost descrise în literatură ca alteraţiuni ale reliefului. In caz că stomacul conţine o cantitate mare de secreţie sau de resturi alimentare este indicată îndepărtarea lor prin sondă. Eu, făcând examinările mele numai pe stomacuri normale am renunţat la această manoperă. O oarecare cantitate de secreţie în stomac după un post de 10—12 ore l-am considerat ca ceva patologic şi pacienţii nu le-am utilizat pentru studiul reliefului.

2. *Ca substanţă de contrast* am utilizat o suspensie de „barium sulfuricum purissimum, pro röntgen" (Merck) în apă, în proporţia de 250—300 gr. sulfat de bariu pentru 400 gr. apă, ceea ce dă un lichid gros ca smântâna (Teschendorf). Corigente de gust n'am adăugat, acesta putând provoca pe cale reflectorică secreţia sucului gastric care poate tulbura mult claritatea tabloului.

3. *Principiul metodei.* Relieful îl evidenţiem prin metoda numită a stratului subţire (dünne Schicht). Principiul acestei metode este umplerea depresiunilor dintre plici cu suspensie opacă, până când pliurile rămân neacoperite sau, la întrebuinţarea unei cantităţi mai mari de suspensie, acoperite de

un strat cu mult mai subţire. Evidenţierea se bazează pe diferenţa de absorţie datorită grosimei stratului opac. Stratul subţire îl putem produce ori prin utilizarea unei cantităţi reduse de substanţă opacă, ori prin administrarea de cantităţi ceva mai mari urmată de compresia pereţilor.

4. *Mersul examinării.* Este bine ca la începutul radioscopiei să examinăm întâi stomacul în stare goală, fără bariu. Vom putea observa bula de gaz a stomacului şi eventual unele elemente ale reliefului.

Administrarea suspensiei de bariu o începem în decubit dorsal pe aparatul inclinabil aşezat aproape orizontal (la astenici mai mult, la picnici mai puţin orizontal) cu o uşoară inclinaţie spre diametrul oblic anterior stâng (I. schräge Durchmesser). La început căutăm să evidenţiem relieful cu o cantitate cât se poate de redusă de bariu (1—2 inghiţituri), pentru a putea evidenţia elementele cele mai fine. Prin o ridicare inceată a aparatului căutăm să prindem momentul când cantitatea cea mică de suspensie începe să curgă în jos (după Rendich). In loc de această manoperă eu am pus bolnavul să şeadă câteva minute. Apoi prin schimbări de poziţie, decubit lateral şi ventral, prin inspiraţii profunde, prin palpaţie ne năzuim să evidenţiem relieful pe toată suprafaţa stomacului. Adeseori numai prin aceste procedee reuşim să evidenţiem relieful pe toată întinderea stomacului până la pilor. Dacă din greşală am administrat o cantitate prea mare de suspensie punem bolnavul să aştepte câteva minute (eventual în decubit lateral drept), până se evacuiază o parte din suspensie. După evacuarea primei cantităţi de bariu obţinem o imagine mult mai clară ceeace se explică prin îndepărtarea unui strat subţire de mucus de pe suprafaţa mucoasei şi prin contactul mai intim între mucoasă şi suspensie. — In acest moment putem să intercalăm, pentru fixarea tabloului, o fotografie generală (Übersichtaufnahme) de un format mai mare (24×30 cm.). Momentul oportun pentru facerea acestei fotografii îl alegem în cursul radioscopiei. Aci sunt foarte practice aparatele moderne cari permit executarea radiografiilor puse la punct pe ecran (gezielte Aufnahme) în toate formatele.

Ridicăm aparatul în mod progresiv, până la poziţia verticală, mărind în acelaş timp cantitatea de bariu consumată. Prin compresia cu compresorul aparatului pentru radiografii instantanee (aşa numitul „Ziehlgerät") sau cu lingura Holzknecht, evidenţiez relieful antrului şi a sinusului, lucrând cu o deschidere mică a diafragmului. Dacă găsim ceva, ce merită să fie radiografiat, aplicăm cu compresorul „Ziehlgerät"-ului o compresiune dosată (dosierte Kompression) optimală pentru evidenţierea amănuntului de fixat, şi facem o radiografie instantanee, ceeace cu aparatele moderne se poate executa în câteva secunde. Ca timp de expunere am utilizat 0,50—0,45 de secunde pe lângă 100 Ma, 90—93 KV, cu două ecrane de intărire. Pentru evidenţierea reliefului corpului stomacal de obiceiu, mai ales la stomacuri hipotonice, este nevoie de mărirea cantităţii de bariu administrate. Technica examinării este aceeaş ca la antru. Acum urmează o umplere completă a stomacului după metoda clasică.

Metoda de examinare cu compresie dosată convine numai pentru evidenţierea reliefului porţiunii din stomac care se găseşte dedesubtul marginei falşelor coaste, restul nefiind accesibilă compresiei. Pliurile acestor părţi ascunse sub falşele coaste pot fi evidenţiate în poziţie culcată după cum am descris mai sus. Pentru evidenţierea cardiei şi a porţiunii superioare a curburei mici, mai ales la indivizi adipoşi cu un stomac în formă de corn trebue să punem bolnavul în decubit lateral drept, administrând o cantitate redusă de suspensie opacă. Cu această technică vedem pe aşa numita „Magenstrasse" evidenţiată „en face".

Cu aparate potrivite scopului şi pe lângă un exerciţiu corespunzător introducerea acestor metode în radioscopia obişnuită a stomacului nu prelungeşte timpul de examinare, decât foarte puţin (cu câteva minute).

IV. Aspectul radiologic al reliefului mucoasei stomacale.

1. *Evidenţiarea mameloanelor (Areae gastricae).* Prin examenul radiologic cu metoda stratului subţire se poate evidenţia relieful înalt (Ectypon mucosae gastricae) pe toată întinderea mucoasei gastrice. Unii autori, ca Glob (1929) după evacuarea parţială a massei opace şi Schwarz (1934) prin o combinaţie cu insuflare de aer, pretind că ar fi putut pune în evidenţă şi desemnul areolar al mucoasei, adică relieful plat (Prostypon mucosae gastricae). Mai ales autorul român Menkes (din Bucureşti) ne atrage atenţia asupra importanţei diagnostice a evidenţierii acestor formaţiuni cari fiind cu mult mai constante, ne dau simptome cu mult mai sigure pentru diagnosticul gastritei, decât pliurile reliefului înalt. Opiniunea lui Berg în această problemă este încă rezervată. De o parte posibilităţile de greşală sunt foarte mari din cauza acumulării grunjilor de mucus (mai ales la stomacuri gastritice), de altă parte radiografiile nu pot fi comparate cu preparatele de rezecţie, de obicei contractate şi cu desemnul areolar mult mai pronunţat ca în viu. Henning deasemenea ne atrage atenţia asupra faptului, că la examenul gastroscopic areolele prezintă diferenţe de nivel minimale, pe cari metoda stratului subţire nu le poate evidenţia. Aspectul gastroscopic al areolelor nu este comparabilă deci cu areolele preparatelor proaspete. La opinia acestor autori se ataşează şi Menkes. Radiografia publicată de Dyes, care prezintă un desemn oarecare fin, lipsind controlul endoscopic nu poate dovedi contrariul.

In cele ce urmează ne vom ocupa numai de pliurile reliefului înalt.

2. *Influenţa constituţiei.* La examenul radiologic obişnuit al stomacului deosebim două forme principale: stomacul în formă de corn şi cel în formă de cârlig. Aceste forme sunt în legătură cu constituţia individului, primul aparţinând mai mult picnicilor, cel de al doilea astenicilor. Acestor două tipuri principale de stomac ar corespunde două tipuri diferite de relief. După Fränkel la stomacul în formă de corn lipseşte trecerea oblică caracteristică a plicelor longitudinale de pe curbura mică înspre curbura mare în teritoriul sinusului (Gränzfalte). Aci plicele sunt extinse ca şi coardele unei harfe. Dyes ne demonstrează că caracterele reliefului stomacal în linii mari este caracteristică pentru fiecare persoană şi poate fi considerată ca aparţinând constituţiei. Deci aspectul reliefului trebue comparată totdeauna cu normalul imaginar al aceluiaşi stomac, (Fränkel) şi nu cu un stomac normal obţinut pe cale statistică. Cu toate acestea amănuntele mici ale reliefului sunt variabile într'un grad foarte însemnat: „despre unul şi acelaş individ, mai ales la intervale de câteva zile nu se poate obţine două radiografii de relief cu totul asemănătoare, chiar şi în detalii mici" (Berg).

3. *In teritoriul fornixului* putem evidenţia un sistem de pliuri neregulate, girate, cari seamănă cu circomvoluţiunile creerului. Dar relieful acestei regiuni este greu de pus în evidenţă din cauza împrejurărilor anatomice, de aceea pe majoritatea radiografiilor publicate nu se vede.

4. *Pliurile corpului.* Din fornix pleacă nişte plice longitudinale, cari trecând prin corpul stomacului (fig. 1.) ajung până în sinus unde se termină în formă de anse. Aceste pliuri din regiunea corpului stomacal sunt cu atât mai sinuoase şi prezintă cu atât mai multe anastomoze, cu cât ajung mai aproape de marea curbură (fig. 2 şi 10). Numărul acestor pliuri este de obiceiu 4—7 şi sunt de grosimea unui fir de paiu mai gros sau a unui creion. La o umplere mai pronunţată la nivelul marei curburi putem observa un aspect dinţat al conturului. Este fenomenul denumit de autorii germani „Zähnelung" şi considerat la început ca un peristaltism cu

Fig. 1. Pliurile paralele longitudinale ale corpului, puse în evidenţă prin compresie dozată la o umplere ceva mai pronunţată a stomacului. Radiografie instantanee, pusă la punct pe ecran. (Cazul No. B 27.)

unde mici (Groedel). Azi este acceptată în mod general că aci este vorba de nişte plice dirijate în direcţia razelor,

Fig. 2. Pliurile paralele din corp, cu o sinuozitate pronunţată în apropierea marei curburi. Radiografie instantanee, pusă la punct pe ecran, cu compresie dozată. (Cazul No B 24.)

Fig. 3. Suprapunerea pliurilor celor două suprafeţe în sinus şi porţiunea inferioară a corpului, formând nişte suprafeţe romboidale. Radiografie instantanee, pusă la punct pe ecran, cu compresie dozată. (Cazul No. A 6)

ceeace este posibil ori printr'o sinuozitate pronunţată a plicelor ori prin anastomozele dintre ele. Din examinările gastroscopice

Fig. 4. Partea inferioară a corpului cu plice longitudinale, suprapunerea pliurilor celor două suprafeţe, dând un aspect de „furculiţă" („gabelförmig" după Berg.) Radiografie instantanee, pusă la punct pe ecran, cu compresie dozată (Cazul No. S 4.)

ştim, că peretele anterior al stomacului de obicei este neted până când peretele posterior este brăzdat de foarte multe plice. Acest fapt ne explică de ce vedem adeseori aşa de clar plicele longitudinale ale corpului stomacal fără ca tabloul să fie complicat de interferenţa reliefului celor două suprafeţe (fig. 2). In unele cazuri însă am văzut un desemn foarte complicat explicabil prin intervenţia ambelor suprafeţe, caracterisat prin formaţiuni romboidale (fig. 3 şi 4) mai ales în apropierea sinusului. Probabil că lipsa intervenţiei în mod obişnuit a reliefului peretelui anterior se datoreşte în parte şi faptului, accentuat de Henning, că pliurile peretelui anterior sunt cu mult mai moi şi mai uşoare de netezit ca cele ale peretului posterior. Intervine şi pe aci legea formulată de Berg: „suprafaţa de relief de o consistenţă mai dură este aceea care predomină, iar la mulajul cu stratul subţire se evidenţiază singur". Relieful corpului stomacal, la indivizi cu o aerocolie mai pronunţată adeseori se evidenţiază în momentul când prima înghiţitură se strecoară în jos. Acest fapt l-am observat adeseori în cursul examinărilor mele.

5. *In sinusul stomacului*, după cum am amintit deja, vedem un sistem de plice întortochiate, ce provin din terminaţia în formă de ansă a faltelor din corp. (fig. 5). Sinusul este deliminat de antrul piloric prin o plică oblică, caracteristică mai ales pentru stomacurile în formă de cârlig numită, »Grenzfalte« (fig. 7, 8, 9 şi 12).

6. *Mica curbură* de obicei prezintă 2—4 plice londitudinale cari plecând dela nivelul cardiei adeseori trec prin antru, pilor până în bulbul duodenal. Aceste plice formează aşa numitul „Magenstrasse". La nivelul sinusului plicele laterale părăsesc mica curbură şi se dirijează oblic faţă de axa stomacului către marea curbură având tendinţa de a inconjura antrul în formă de spirală; aceasta plică formează separaţia naturală între sinus şi antru. După cercetările lui Baensch şi alimentele ingerate urmează calea acestor „Grenzfalten". In unele cazuri mai rare s'a observat mica curbură ca fiind netedă, fără pliuri. — Altădată în porţiunea prepilorică a micei curburi putem observa o mică încreţitură transversală care se prezintă în radiografii adeseori ca o scobitură mai

Fig. 5. Sinusul cu terminaţia în formă de ansă a pliurilor paralele din corp. Suprapunerea pliurilor celor două suprafeţe. Radiografie instantanee pusă la punct pe ecran, cu compresie dozată. (Cazul No. B 35.)



Fig. 6. Plice longitudinale, paralele în antru. Acelaş caz cu fig. 5. Radiografie instantanee pusă la punct pe ecran, cu compresie dozată. (Cazul No. B 35.)

Fig. 7. Sinusul şi începutul antrului. „Grenzfalte" dublu la limita celor două regiuni. Vezi comparativ cu fig. 8, făcută despre acelaş caz. Radiografie instantanee, pusă la punct pe ecran, cu compresie dozată. (Cazul No. A 30.)

Fig. 8. Antrul cu mucoasă netedă, fără plice. »Grenzfalte"-le şi plicele din jur prezintă o schimbare oarecare autoplastică faţă de fig. 7, făcută despre acelaş caz cu câteva minute înainte. Radiografie instantanee pusă la punct pe ecran, cu compresie dozată. (Cazul No. A 30.)

Fig. 9. Radiografie generală făcută în decubit ventral. Plice longitudinale, paralele la nivelul corpului. Trecerea oblică a plicelor dela curbura mică la curbura mare. („Grenzfalte".) (Cazul No. Cl 1.)

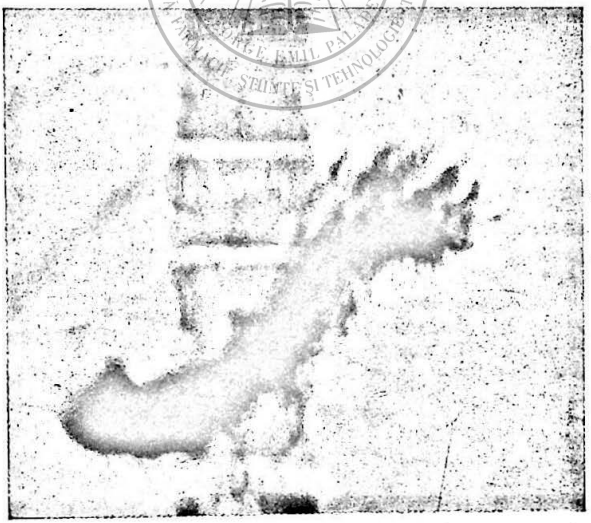

Fig. 10. Radiografie generală făcută în decubit ventral. Plice longitudinale, paralele foarte sinuoase la nivelul corpului stomacal, plecând dela fornix. (Cazul No. A 10.)

mult sau mai puţin pronunţată. Această plică este evidenţiabilă şi în preparate anatomice sau la endoscopie şi este cunoscută sub numele de plica semilunară (Elsner). — In unele cazuri mai rare la o umplere mai pronunţată a stomacului apare paralel cu mica curbură o umbră mai puţin profundă numită de Berg „Begleitlinie", adică linie însoţitoare. Acest fenomen este datorit unui şanţ umplut cu substanţă opacă care se găseşte între două plice mai voluminoase. Celelalte şanţuri se suprapun şi se contopesc cu umbra lumenului. Şi eu am avut ocazia să observ acest fenomen într'un caz. — In poziţie culcată în porţiunea cea mai superioară a micei curburi câte odată, se observă nişte scobituri, comparabile cu cele produse de „Zähnelung". Acest fenomen se explică prin faptul că curbura mică anatomică nu coincide în această poziţie cu marginea umbrei stomacale şi în acest mod o parte a peretului anterior cu pliurile sale se proectează înaintea micei curburi.

7. *Relieful antrului* prezintă o variabilitate foarte mare. Dela suprafaţa netedă (fig. 8) până la un sistem de relief foarte complicat avem o serie întreagă de intermediare. Adeseori vedem antrul prezentând pliuri longitudinale atât pe peretele anterior cât şi pe cel posterior (fig. 6 şi 11) „ca o ţeavă de tun gata să arunce alimentele în duoden", după cum ne spune Bauermeister, de aceea el recomandă mai mult denumirea de „canalis egestorius". Câte odată plicele antrului pot fi sinuoase. — Despre plica cea mică transversală prepilorică am vorbit deja. Uneori antrul poate prezenta plice transversale sau un sistem de plice cu totul neregulat. Direcţia plicelor este în legătură şi cu constituţia individului. La stomacul în formă de corn avem mai mult plice longitudinale cari pleacă dela nivelul fornixului, iar „Gränzfalten"-ul este absent. La stomacul în formă de cârlig pot surveni toate formele descrise mai sus. Destul de des antrul este complet fără plice, numai în culmea undelor peristaltice apar nişte plice longitudinale, mici. Câte odată plicele transversale ale antrului sunt transformate în teritoriul undelor peristaltice în unele longitudinale. Formarea acestor plice s'ar explica foarte bine după teoria autoplasticei a lui Forsell, totuşi o

Fig. 11. Pliurile paralele din antru. Radiografie instantanee pusă la punct pe ecran, cu compresie dozată. (Cazul No. B 41.)

observaţie a lui Henning dovedeşte un oarecare grad de preformaţie a lor: la examenul gastroscopic adeseori obser-



Fig. 12. Sinusul şi antrul cu „Grenzfalte" bine vizibilă. Radiografie instantanee pusă la punct pe ecran, cu compresie dozată. (Cazul No. A 31.)

văm unele deposite fine, lineare de mucus în teritoriul antrului cari în timpul peristaltismului totdeauna se așează în fundul șanțurilor dintre plicele amintite. Aspectul foarte variabil al reliefului antrului s'ar explica deasemenea prin teoria lui Forsell.

8. *Cardia,* evidențiată prin technica descrisă la capitolul respectiv, prezintă niște plice radiare cari se dirijează către „Magenstrasse" și diferitele părți ale fornixului. *Pilorul* văzut axial adeseori se prezintă ca o formațiune în formă de stea cu o pată mai întunecată în centru reprezentând orificiul piloric întredeschis. Această formațiune se poate confunda cu un ulcer privit „en face". (Berg).

Mucoasa normală este moale despresibilă. Lipsa acestor caractere este foarte importantă la recunoașterea unei mucoase alterate. Pliurile normale se turtesc sub presiunea palpației. Am vorbit deja despre rigiditatea mai mare a pliurilor peretelui posterior și despre urmările acestui fapt.

9. *Mișcările pasive ale pliurilor.* Mucoasa stomacală poate prezenta mișcări pasive și active, autoplastice. Ca mișcări pasive putem observa pulsații, vizibile la radioscopie, sincrone cu pulsuri. In porțiunea cea mai superioară a stomacului vedem pulsații cauzate de inimă, mai ales în caz de hipertrofie a cordului drept. Sub cardie în peretele posterior adeseori se observă pulsații datorite arterei lienale care trece pe aci. Acesta se poate constata și la endoscopie. Altădată vedem pulsații în antru la locul de încrucișare cu aorta. Mișcările respiratorii sunt mai pronunțate în jumătatea superioară a stomacului și sunt utilizate de Berg și alți autori pentru distribuția uniformă a bariului pe suprafața mucoasei.

Stumpf, în lucrările sale apărute de curând (1936), examinează mobilitatea pliurilor stomacale prin kymografie. Se văd foarte bine în kymogramele publicate de el mișcările sincrone cu peristaltismul stomacului. In momentul când unda peristatică ajunge la nivelul pliurilor ele devin mai subțiri și cu o umbră mai densă, în acelaș timp deplasându-se înspre mijlocul lumenului stomacal. Aceste mișcări după Stumpf trebuesc considerate ca fiind pasive. Berg a atras

atenţia asupra formării unor plice longitudinale la culmea undelor peristaltice, ceea ce observă şi în kymogramele lui Stumpf. Berg le consideră ca fiind rezultatul unei intervenţii active a elementelor mucoasei, până când Stumpf le consideră ca ceva cu totul pasiv. Stumpf a putut demonstra şi mişcările datorite pulsului şi respiraţiei pe alte kymograme făcute cu un timp de expunere cu mult mai scurt (10 secunde). Prin această metodă mişcările autoplastice, active nu s'a putut demonstra.

10. *Mişcările active,* proprii ale mucoasei se observă la radioscopie foarte greu. Sick spre sfârşitul evacuării stomacului în canalis şi Forsell în porţiunile superioare ale stomacului au descris mişcări autoplastice ale mucoaselor. Cu mult mai uşor se observă aceste mişcări pe radiografii în serie (fig. 7 şi 8). Vedem schimbări în grosimea, înălţimea, numărul sau în dispoziţia mai fină a pliurilor. Se mai poate observa la radioscopie în momentul începerii evacuării prin pilor transformări rapide ale aspectului reliefului în teritoriul antrului, schimbări dintr'un relief cu plice abondente şi bine exprimate, într'una cu totul lipsită de plice.

11. *Fenomene ce pot tulbura aspectul reliefului sănătos.* Amestecarea suspensiei de bariu cu materii cari nu dau umbră, poate tulbura mult aspectul reliefului. Adeseori observăm bule de aer sau spumă care se aşează la nivelul bulei de gaz a stomacului sau la nivelul antrului. Aceste bule le recunoaştem la radioscopie prin faptul că au o tendinţă de a se urca. Alteori vedem bule de gaz trecând din bulbul duodenal prin pilor în stomac, sau trecând prin gura de gastro-enteroanastomoză.

Existenţa unei secreţiuni în stomacul gol se poate recunoaşte la scoborârea primei înghiţituri care în acest caz cade în mod brusc până la fundul stomacului. Aceasta secreţie dacă este într'o cantitate mai mare (peste 100 cmc) poate tulbura mult aspectul reliefului, prin diminuarea contrastului.

O secreţie crescută de mucus se poate prezenta ca un aspect granulos, nehomogen al reliefului. La radioscopie aceste grăunţe pot fi deplasate împreună cu massa opacă, ceeace poate servi ca semn diferenţial faţă de alteraţiile fine ale reliefului.

Resturi alimentare la stomacuri normale nu intervin. La cei cu un oarecare grad de retenţie se prezintă ca nişte formaţiuni clare transparente de diferite forme: rotunde, poligonale, etc. Adunarea acestora la nivelul porţiunii inferioară a stomacului poate fi confundată cu o poliposă sau cu un neoplasm. Diferenţierea lor faţă de aceste formaţiuni se face de asemenea pe baza mobilităţii împreună cu substanţa opacă. Tot în caz de retenţie putem observa resturi alimentare fixate de mucoasă cari se mişcă împreună cu pliurile acesteia, pentru a-le mobiliza este nevoie de manevre de palpare energice. Acest fenomen pe care Forsell l-a putut observa şi în stomacul câinilor narcotizaţi, este datorit unei mişcări active de înglobare din partea mucoasei.

In unele cazuri elementele mai dure ale organelor din jur pot fi imprimate în relieful stomacal. Deja la stomacul normal putem observa la nivelul coloanei vertebrale o compresiune a reliefului, cu lăţirea plicelor. Fenomene asemănătoare pot fi date de ganglioni limfatici inflamaţi şi măriţi, de calculi biliari din vezica biliară (Berg), de matestase tumorale din ficat (Knothe). Aceste fenomene apar mai bine dacă aplicăm asupra regiunei respective o compresie cu un compresor oarecare.

Aceste fenomene descrise mai sus pot fi adeseori surse de diagnosticuri false, de aceea este bine să le cunoaştem.

V. Adaos.

Aplicarea sistematică a examinării reliefului în serviciile radiologice din străinătate a dus la ameliorarea considerabilă a rezultatelor diagnostice în materia de boli stomacale. Rezultatele cele mai importante le dă această metodă în domeniul diagnosticului de gastrită, ulcer şi tumori stomacale.

Semiologia acestor trei afecţiuni la examinarea reliefului îl voi rezuma în tabloul următor compus de Berg şi publicat într'o prelegere ţinută la al 8-lea congres britanic de radiologie, ţinută la Londra în 1934.

CAUZA	SIMPTOMELE
1. Compresie exterioară . . .	Deplasarea, turtirea, dispariţia pliurilor.
2. Inflamaţie . .	Elevaţia, umflarea, asprimea şi rigiditatea plicelor.
3. Ulcer	Crater cu bordură netedă, elevată; cicatrizaţie prin plice stelate convergând spre ulcer.
4. Tumoară . . .	Aspect rigid, cu pierderi de substanţă; discontinuitatea bruscă a pliurilor: proţuberanţe neregulate; cratere.

Deja Berg a observat utilitatea specială a acestei metode pentru diagnosticul precoce al tumorilor maligne. El însuşi ne spune că cel mai mic cancer diagnosticat de el era de mărimea unei unghii de police. Nimeni n'a crezut că este

vorbă de cancer. Peste 6 luni s'a scos prin operaţie cancerul care avea mărimea unui ou de găină. In literatura ultimului an s'au ocupat mai mulţi autori cu diagnosticul precoce al cancerului gastric, utilizând metoda examinării reliefului. Cu toate acestea problema diagnosticului precoce al cancerului prin acest procedeu nu-i încă rezolvată, tumora putând fi confundată cu un ulcer cronic sau cu o gastrită cronică (Berg).

VI. Literatură.

Literatura acestei probleme este imensă. Dau mai jos numele articolelor şi lucrările cari mi-au fost accesibile mie şi pe cari o parte le-am cetit în original, iar o altă parte în referate. In lista de mai jos am utilizat ca prescurtări pentru revista „Jurnal de radiologie et d'électrologie": „Journal R. E." şi pentru „Forschritte auf dem Gebiete der Röntgenstrahlen" numai cuvântul „Fortschritte". Celelalte titluri de reviste le-am redat în totalitate, sau după prescurtarea aplicată de revista în care s'a referat.

1. *Albrecht (Frankfurt).* Über das patologische Schleimhautrelief des Magens im Röntgenbild und seine Bedeutung für die Klinik. Fortschritte B. XXXIX, H. 2. P. 231. (1929.)

2. *D. Gu. Arrese şi M. şi F. Arce (Madrid).* Critique de l'exploration radiologique de l'estomac en couche mince. Los Progressos de la Clinica. No. 269. (1934.) Ref.: Journal de R. E. V: 19. P. 671.

3. *W. Baensch.* Röntgenbefunde bei Magenneurose. Fortschritte, B. XXXVI., H. 6. P. 1240. (1927.)

4. *W. Baensch.* Schleimhautdiagnostic des Magens. XVIII. Röntgenkongress, 28 Aprilie 1927. Fortschritte XXXVI, Beiheft P. 53.

5. *K. Batz (Stuttgart).* Étude de la muqueuse intestinal et stomacal. Münchener Medicinische Wochenschrift V: LXXVII. No. 27. P. 1151, 4 Iulie 1930. Ref.: Journal de R. E. V: XV. P: 261.

6. *W. Bauermeister (Braunschweig).* Die Schleimhaut des Magens im Röntgenbild. Fortschritte, B: XXXVI. H. 2. P. 325.

7. *H. H. Berg.* Das Innenrelief des normalen und pathologisch veränderten Magendarmkanals in Röntgenbilde. II. Tagung der Nord- und Ostdeutscher Röntgengesellschaft Hamburg. (1927.) Ref.: Fortschritte B: XXXVII. H. 6. P. 921.

8. *H. H. Berg.* Observatie. Röntgenvereinigung zu Berlin und Ärztlicher Verein für Strahlenkunde. 29 Noembrie 1928. Ref.: Fortschritte. B: XXXIX., H. 3. P. 505.

9. *H. H. Berg.* Reliefstudium am Magendarmkanal. 20. Kongress der Deutschen Röntgengesellschaft. 21 Apr. 1929. Ref.: Fortschritte B: XL Kongressheft P. 54.

10. *H. H. Berg.* Röntgen-Untersuchungen am Innenrelief des Verdauungskanals. Leipzig. 1931. Thieme.

11. *H. H. Berg.* La muqueuse digestive. 8.-e Congrès Britanique de radiologie. Londra, Dec. 1934. Ref.: Journal R. E. V. 19. P. 302.

12. *P. G. Boman (Duluhu).* L'emploi de la compression dans le radiodiadnostic du tractus gastro-intestinal. Journal of. Amer. Med. Assoc. V: XCIV, No. 7. P. 464. (1930.) Ref.: Journal de R. E. V. 14. P. 519.

13. *M. Buisson.* L'examen complet du tube digestif dans la pratique radiologique. Radiol. Medica. V: XIX. No. 11. P. 1193. Nov. 1932. Ref.: Journal de R. E. V. 17. P. 293.

14. *G. J. Charmandarjan, Bestschinskaja, Schlifer (Charkow).* Description radiologique du relief de la muqueuse normale suivant l'âge, 4-lea Congres international de Radiologie. Zürich. Iulie 1934. Ref.: Journal de R. E. V. 19. P. 496.

15. *H. Chaul (Berlin).* Das Relief der Magenschleimhaut im Röntgenbilde. Med. J. a. Rec. 129/7, p. 373. (1929.) Ref.: Fortschritte, B. 40. H. 4. P. 727.

16. *Chaul.* Das Schleimhautrelief des Magens in Röntgenbilde. Dtsch. Z. Chir. 1929, 214/6. P. 351. Ref.: Fortschritte, B. XXXIX. H. 4. P. 773.

17. *Chaul.* A propos des plis de la muqueuse au niveau du tractus digestif. 4-lea Congres International de Radiologie. Zürich. 1934. Ref.: Journal de R. E. V. 19. P. 495.

18. *Chaul.* Das Schleimhautrelief des Magens im Röntgenbilde. Röntgenvereinigung zu Berlin und Ärztlicher Verein für Strahlenkunde. 24 Nov. 1929. Ref.: Fortschritte: B. XXXIX. H. 3. P. 505.

19. *G. Cole (New-York).* Exploration radiologique de la muqueuse digestive. III. Congres International de Radiologie. Iulie 1931. Ref: Journal de R. E. V. 15. P. 412.

20. *Cottenat, Cherigié, Le Sauce, Mayer-Oulif.* Exploration radiologique du tubes digestif au moyen des sels de Thorium. Buletin de la Société de radiologie médicale de France. Oct. 1931. No. 182. P. 376. Ref.: Journal de R. E., V. 15. P. 233.

21. *V. Dall'Acqua.* La muqueuse gastroduodenale a l'état

normal et pathologique; étude radiologique. Editia: Minerva Medica, Torino. 1933. Ref.: Journal R. E., V. 17. P. 208.

22. *L. Drey.* L'importance du tubage évacuateure de l'estomac, pour la radiographie de la muqueuse gastrique. Fortschritte, B: 44. H. 2. P. 147. Ref.: Journal de R. E., V. 15. P. 330. (1932).

23. *Dioclès.* Compression et appareil sélecteur pour l'étude du relief du tractus digestif. 53. Session de l'Association Française pour l'avancement des sciences. Le Havre 25—30 Iulie 1929. Ref.: Journal de R. E., V. 14. P. 49.

24. *Dioclès şi Pr. Carnot.* L'image étoilée, signe directe d'ulcus, Paris Médical. 2 Febr. 1929. Ref.: Journal R. E., V. 14. P. 49.

25. *Dioclès.* Technique simple pour l'étude radiographique et stéréoradiographique de la muqueuse avec la Diagnothorin. Buletin de la Société de radiologie medicale de France. No. 185. P. 44. Ian. 1932. Ref.: Journal de R. E., V. 16. P. 330.

26. *A. Dubus.* Contribution a l'étude radiologique de la région gastroduodenal. Journal R. E., V. 17. P. 627. (1933.)

27. *P. Duval, H. Béclère, P. Porcher (Paris).* Gaseinblasung in den Magen durch niedriges eindruck. Arch. mal. app. dig. 1927, 17 Martie. P. 320. Ref.: Fortschritte, B. XXXVI. H. 2. P. 457.

28. *F. Eisler.* Zur Röntgenuntersuchung des künstlich gebläh-ten Magens. Wiener Gesellschaft für Röntgenkunde. 2 Mai 1934. Ref.: Fortschritte, B. 49. H. 6. P. 644.

29. *G. Forsell (Stockholm).* Beobachtungen über die Autoplastic des Digestionskanals. Süd- und Westdeutsche Röntgengesellschaft. 2 Oct. 1927. Ref.: Fortschritte, B. XXXVII, H. 3. P. 293.

30. *G. Forsell (Stockholm).* Considerations sur les plis de la muqueuse gastrique. 4-lea Congres international de Radiologie. Zürich, 1934. Ref.: Journal de R. E., V. 19. P. 495.

31. *G. Forsell.* Beiträge zur Kenntnis des Bewegungmechanismus der Magenschleimhaut. 25. Kongress der Deutschen Röntgengesellschaft, 14. Apr. 1934. Ref.: Fortschritte, B. 50. Kongressheft P. 1.

32. *G. Forsell.* Ein Beitrag zur Kenntnis der Arterien der Submukosa und der Mukosa des Magens im Verhältnis zum Schleimhautrelief. Fortschritte, B. 51. H. 4. P. 338.

33. *Fränkel.* Observatie. Röntgenvereinigung zu Berlin und Ärztliche Verein für Strahlenkunde. 1928. Ref.: Fortschritte B. XXXIX. H. 3. P. 505.

34. *M. J. Gejman (Santa Barbara).* De la valeur de la compression en vue du diagnostic radiologique des lésions duodenales. Amer. Journ. of Roentgenol. a. Rad. Ther. XXVIII. No. 2. P. 211. 1932. Ref.: Journal de R. E., V. 17. P. 293.

35. *M. Geraud (Lyon).* Étude radiologique de la muqueuse gastro-duodénal normale et pathologique. Thèse de Lyon, P. 175. 1931. Ref.: Journal de R. E., V. 16. P. 392.

36. *R. Gilbert, S. Kadrnka, P. Bardet (Geneva).* Technique radiologique pour l'examen du relief de la muqueuse gastrique. Association francaise pour l'avancement des Sciences. Congrès de Chambéry. Iulie 1933, Ref.: Journal de R. E., V. 18. P. 87.

37. *M. Glob (New-York).* Les „rugae gastrique", leur importance en radiodiagnostic. Amer. Journ. of. Roentgenol a. Rad. Ther. XXII. No. 1. P. 33. 1929. Ref.: Journal de R. E., V. 14 P. 262.

38. *St. Grettve.* Morfologische und tierexperimentelle Studien über das Schleimhautrelief des Magendarmkanals. Acta Radiologica Suppl: XXXI. Stockholm. 1936. Ref.: Orvosi hetilap. V. 80. No. 42. P. 1002.

39. *R. A. Gutmann şi Nemours-August (Paris).* Un procedé simple d'étude des plis de la muqueuse gastrique. Buletin de la Société de Radiologie médicale de France. Iulie, 1931. No. 181. P. 326. Ref.: Journal de R. E., V. 16. P. 233.

40. *K. Gutzeit (Breslau).* Die Röntgendiagnose der Gastritis. Breslauer Röntgenvereinigung. 27 Ian. 1927. Ref.: Fortschritte, B. XXXV. H. 6. P. 1270.

41. *K. Gutzeit.* Die Röntgendiagnose der Gastritis. M. Kl. 1927/14. P. 507. Ref.: Fortschritte B. XXXVI. H. 1. P. 221.

42. *G. Györgyi.* Az emésztőcsatorna reliefvizsgálata a mindennapi gyakorlatban. Magyar orvosok Röntgen egyesülete. 24 Apr. 1924. Ref.: Orvosi Hetilap. V. 79. No. 20. P. 572.

43. *I. W. Held şi A. A. Golbloom (New-York).* Études Radiologique de la muqueuse et diagnostic de l'ulcère peptique. Amer. Jour. of. Roentgenol. a. Rad. Ther. XXVI. No. 1. P. 74. Iulie 1931. Ref.: Journal de R. E. V. 15. P. 138.

44. *Y. Helie şi R. Sarasin (Paris).* Examen gastriques par remplissage et en couche mince. Buletin de la Société de Radiologie médicale de France. Ian. 1934. No. 205, P. 38. Ref.: Journal de R. E., V. 18. P. 544.

45. *N. Henning.* Die Entzündung des Magens. Lepzig 1934.

46. *N. Henning.* Lehrbuch der Gastroskopie. Leipzig 1935.

47. *Hilpert.* Das Pneumorelief des Magens. XVIII. Röntgenkongress. 20 Apr. 1927. Ref.: Fortschritte B. XXXVI. Kongressheft P. 54.

48. *F. Hilpert.* Das Pneumorelief des Magens. Fortschritte B. XXXVIII. H. 1. P. 80.

49. *B. Janker (Bonn).* Sur l'utilisation du ballon compresseur de Chaul pour l'examen de l'estomac et de l'intestin. Röntgenpraxis. V. 1. No. 7. Ref.: Journal de R. E., V. 18. P. 96.

50. *B. Janker.* Die Anwendung dosierter Kompression bei der Magen-Darmuntersuchung insbesonders zur Schleimhautdarstellung. Bonner Röntgenvereinigung. 18 Febr. 1929. Ref.: Fortschritte, B. XXXIX. H. 5. P. 911.

51. *Kadrnka (Geneva).* Preuve radiologique de l'automatisme de la formation des plis muqueuse du tube digestif. 4-lea Congres international de Radiologie Zürich. Iul. 1934. Ref.: Journal de R. E., V. 19. P. 495.

52. *S. Kadrnka şi E. Naz.* Résultats actuels du radiodiagnostic de l'estomac par la méthode du moulage du relief interne. Journal de chirurgie No. 6. P. 824. Iun. 1934. Ref.: Journal de R. E., V. 19. P. 40.

53. *S. Kadrnka.* Beitrag zur Kenntnis der Schleimhautbewégung am Magen bei Fleischverdauung. 25. Kongress der Deutschen Röntgen-Gesellschaft. 14—15 Apr. 1934. Baden-Baden. Ref: Fortschritte, B. 50, Kongressheft P. 43.

54. *Kaestle.* Der Wert der Serienaufnahmen für die normale und pathologische Röntgenanatomie und Röntgenfiziologie des Magens und Duodenums. 20. Kongress der Deutschen Röntgen-Gesellschaft. 21 Apr. 1929. Ref.: Fortschritte B. XL. Kongressheft P. 57.

55. *Ledoux-Lebard şi Garcia Calderon (Paris).* Recherches sur l'examen radiologique des muqueuses. Buletin de la Société de Radiologie médicale de France. No. 174. P. 397. Dec. 1930. Ref.: Journal de R. E., V. 15. P. 406.

56. *R. Lotzin.* Über das Faltensystem des Magens und seine Beziehungen zum Gefässsystem. Fortschritte: B. 51. H. 4. P. 329. (1935).

57. *Maingot şi Sarasin (Paris).* Considerations sur l'examen radiologique de la muqueuse gastrique. Buletin de la Société de Radiologie médicale de France. No. 205. P. 35. Ian. 1934. Ref.: Journal de R. E., V. 18. P. 493.

58. *G. Maingot şi R. Sarasin.* Indications et contreindications de l'insufflation gastrique. 4-e Congrès international de Radiologie. Iul. 1934. Zürich. Ref.: Journal de R. E., V. 19. P. 495.

59. *B. Menkes.* (Clinica lui A. Jianu, Bucureşti.) Zur Röntgenanatomie der Magenschleimhaut des Mentschen. Fortschritte: B. 48. H. 1. P. 17.

60. *Nemours-Auguste (Paris).* Sur quelques points de technique dans l'examen du bulbe duodénale et de l'estomac. Buletin de la Société de Radiologie médicale de France. No. 194. P. 629. (1932). Ref.: Journal de R. E., V. 17. P. 385.

61. *Nemours-Auguste.* Les niches gastriques de face. Buletin de la Société de Radiologie médicale de France. No. 209. P. 255. (1934). Ref.: Journal de R. E., V. 19. P. 135.

62. *G. M. Sack (Cologne).* Contribution au radiodiagnostic de l'estomac et du duodénum. Röntgenpraxis B. VI. P. 451. Iul. 1934. Ref.: Journal de R. E., V. 19. P. 408.

63. *Sarasin (Paris).* L'examen de la muqueuse permet-il de faire des diagnostics impossibles par d'autres méthodes. Buletin official de la Société Française d'Electrothérapie et de Radiologie 1934. Ref.: Journal de R. E., V. 18. P. 545.

64. *G, Schwarz.* Observatie. Wiener Gesellschaft für Röntgenkunde. 2 Mai 1934. Ref.: Fortschritte B. 49. H. 6. P. 644.

65. *P. Stumpf (München).* Die Bewegung der Schleimhautfalten des Magens und ihre diagnostische Bedeutung. 27. Kongress der Deutschen Röntgen-Gesellschaft. 23.—25. Apr. 1936. Wiesbaden. Ref: Fortschritte B. 54. Kongressheft. P. 60.

66. *P. Stumpf.* Die Bewegungen der Schleimhautfalten des Magens in Flächenkymogramm. Fortschritte B. 53. H. 3. P. 356.

67. *W. Teschendorf (Köln).* Über den Wert des Schleimhautreliefbildes bei Magen- und Dameıkrankungen, Rheinischwestfälische Röntgengesellschaft. 26 Nov. 1927. Ref.: Fortschritte B. XXXVII. H. 2. P. 267.

68. *W. Teschendorf.* Observatie. Bonner Röntgen-Vereinigung. 18 Febr. 1929. Ref.: Fortschritte B. XXXIX. H. 5. P. 911.

69. *W. Teschendorf.* Sur les aspects de la muqueuse gastrique. Revista di Radiol. e Fisica Med. V. I. No. 4. P. 397, 1929. Ref.: Journal de R. E., V. 14. P. 262.

70. *J. M. Vallribéra Gorina (Barcelona).* Contribution à l'étude radiologique de la muqueuse gastric. Ars medica, Febr. 1933. Ref.: Journal R. E., V. 18. P. 246.

71. *Vespignani (Padua).* Die Röntgenuntersuchung der Schleimhautfalten. Die Sternform der Magen und Duodenal geschwüre. Revista di Radiologia e Fisica Medica. 47/3—4. P. 41. 1929. Ref.: Fortschritte B. XXXIX. H. 5. P. 962.

CONCLUZIUNI.

1. Literatura acestei probleme este imensă. In ultimii doi ani autorii nu se mai ocupă de chestiunea technicei şi cu aspectul reliefului normal. Problema trebue deci considerată ca perfect elucidată, menită să între în practica de toate zilele.

2. Pliurile au mişcări proprii autoplastice, prin cari relieful ia totdeauna dispoziţia cea mai corespunzătoară digestiei. Nici ţesutul conjunctiv al submucoasei, nici vasele n'au o dispoziţie care să determine localizarea lor. Mişcările autoplastice ale mucoasei pot fi puse în evidenţă prin radiografii în serie, făcute la intervale mai mari. Metoda kymografiei nu este aptă pentru a le evidenţia. In unele cazuri se pot observa chiar la radioscopie schimbări rapide în aspectul reliefului.

3. Prin examenul radiologic numai pliurile reliefului înalt (Ectypon mucosae gastricae) sunt evidenţiabile. Mameloanele (Rugae) nu se pot pune în evidenţă prin technica de azi. Radiografiile cu un oarecare desemn fin publicate de unii autori, lipsind controlul endoscopic nu dovedesc contrariul.

4. Technica elaborată de Berg este capabilă să evidenţieze relieful mucoasei pe toată suprafaţa stomacului. Cu aparate potrivite scopului şi pe lângă un exerciţiu corespunzător introducerea acestei metode în radioscopia obişnuită a stomacului nu prelungeşte timpul de examinare decât foarte puţin.

5. Pliurile reliefului normal sunt moi, depresibile şi deplansabile. Dispoziţia pliurilor stomacului gol este caracte-

ristică în linii mari pentru fiecare individ şi este o dependinţă a constituţiei; în detalii mici însă este variabilă în mare măsură dela o zi la alta. Fornixul este caracterizat printr'un relief cerebriform, corpul prin plice longitudinale cu o sinuozitate mai mult sau mai puţin pronunţată, sinusul prin terminaţia în formă de ansă a pliurilor din corp. Relieful antrului este foarte variabil, mai deseori fără plice sau cu plice longitudinale paralele. Sinusul la stomacuri în formă de cârlig este separat de antru prin o plică caracteristică oblică numită „Grenzfalte", ceeace la stomacuri cu formă de corn de obiceiu lipseşte. Mica curbură prezintă plice paralele longitudinale. Dinţarea marei curburi este produsă deasemenea prin o proecţie specială a plicelor mucoasei. Pilorul văzut axial poate prezenta plice în formă de stea, ceeace l-am putea confunda cu un ulcer privit „en face".

6. Examinarea radiologică sistematică a reliefului mucoasei gastrice a adus contribuţiuni importate la diagnosticarea gastritei, ulcerului şi tumorilor stomacale.

Văzută şi bună de imprimat.

Preşedintele tezei: Decanul Facultăţii:
(ss.) *Dr. Iuliu Haţieganu* (ss) *Dr. D. Michail.*