

## VALOAREA UNOR CORELAȚII ELECTROMIOGRAFICE ȘI GENETICE ÎN DIAGNOSTICUL PRECOCE AL DISTROFIEI MIOTONICE STEINERT\*

G. Badiu

În diagnosticul distrofiei miotonice Steinert trebuie să se aibă în vedere în primul rînd datele furnizate de anamneză, examenul neurologic (cu evidențierea miotoniei clinice și la percucie), electromiografic (salva miotonică, tipică) și oftalmologic (cataractă cu aspect particular, modificări ale fundului de ochi, ale ERG etc.) (5). Considerate izolat, nici unul din aceste criterii nu au o valoare absolută, cu atît mai mult cu cît valoarea diferitelor semne este inegală, unele fiind inconstante, cu instalare variabilă în timp, prezente și în alte afecțiuni ca sindrom miotonic sau complicate cu fenomene miotonice (5, 9).

Dacă boala se poate diagnostica totuși relativ ușor în formele sale tipice, există însă și unele forme cu simptomatologie subclinică sau atipică, în care diagnosticul precoce sau depistarea purtătorilor este foarte dificil de stabilit (1, 4), demonstrîndu-se chiar existența unei heterogeni-

---

\* Rezultate preliminare au fost comunicate împreună cu dr. C. Călcăianu, la Sesiunea anuală a Societății de electroencefalografie, electromiografie și neurofiziologie clinică, Braşov, 20—22 decembrie 1973.

tăți a genei mutante implicate în producerea formelor ușoare, intermediare sau severe de boală (3). Pentru diagnosticul precoce al formelor atipice sau cu simptomatologie frustă, s-au propus examinarea cristalinului cu lampă cu fantă, determinarea à jeun ca și după încărcare cu glucoză a nivelului insulinemiei, evidențierea linkage-ului între genă și factorul secretor, examinarea histologică a raportului inervației terminale (3, 5, 6, 7) și, mai recent, modificările electromiografice ale unităților motorii din mușchii afectați (extensorul scurt al degetului) sau răspunsurile evocate musculare (2, 5, 8).

În lucrarea prezentă relevăm valoarea corelațiilor modificărilor electromiografice atipice cu unele aspecte genetice, care s-au dovedit deosebit de importante în stabilirea diagnosticului precoce în cazurile atipice sau subclinice de boală și în acordarea sfatului genetic competent, cunoscut fiind faptul că „fiecare heterozigot, indiferent dacă prezintă o formă atenuată sau accentuată a bolii, comportă un risc de 50 % de a avea descendenți afectați“ (5).

### *Material și metodă*

Studiul a cuprins bolnavii și familiile acestora dintr-un mare eșanion de populație urbană. S-a utilizat o metodologie complexă, constând din examen clinic, investigații biochimice și electromiografice, precum și întocmirea unor anchete genetice complete (1, 4).

### *Rezultate și discuții*

Din studierea celor 49 de cazuri de boală existente precum și din examinarea membrilor de familie ai acestora de-a lungul mai multor generații, s-au putut distinge mai multe situații:

1. Familii în care coexistă alături de cel puțin un caz tipic de boală cunoscut, unul sau mai multe cazuri cu simptomatologie frustă sau atipică și nedagnosticată. În această situație, examinările electromiografice evidențiază la unii membri de familie ai bolnavului, prezența unor pseudosalve. Aceste modificări electromiografice se deosebesc de salva mio tonică, tipică prin faptul că au o amplitudine și frecvență ceva mai constante, un început și sfârșit brusc, neavând o valoare specifică pentru mio tonie, putându-se găsi și în alte afecțiuni (polineuropatii, boala neuronului motor, distrofiile musculare etc.) (fig. nr. 1). Prezența acestor modificări electromiografice necaracteristice, corelate însă cu existența factorului genetic, cu expresivitatea variabilă a genei mutante și cu a penetranței incomplete în cadrul pedigree-ului familiei respective, poate sugera probabilitatea unui diagnostic precoce de boală chiar și în absența simptomatologiei clinice manifeste. Într-adevăr, urmărind evoluția acestor cazuri de-a lungul mai multor ani s-a putut remarca apariția tardivă a unei simptomatologii clinice tipice, diagnosticul transformându-se dintr-o probabilitate într-o certitudine (fig. nr. 2). Corelarea datelor electromiografice nespecifice cu cele genetice a permis în aceste situații intuierea unui diagnostic precoce, cu mult înainte de instalarea tabloului clinic tipic și deci instituirea unei profilaxii corespunzătoare.

2. Familii în care cazul atipic de boală este cap de serie. În aceste situații, evidențierea unor modificări electromiografice necaracteristice la

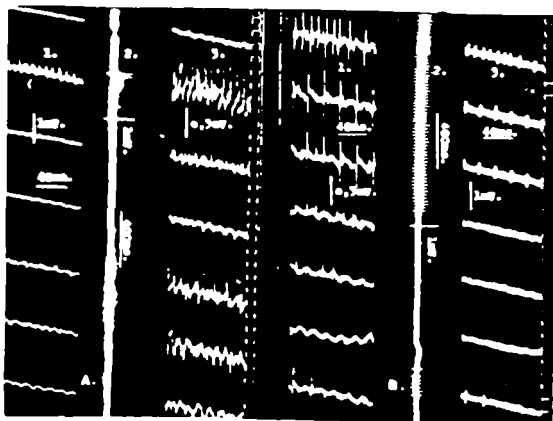


Fig. nr. 1: Descărcări paroxistice de frecvență crescută și durată scurtă (o secundă sau chiar mai puțin). A = descărcări miotonice la bolnavii cu simptomatologie frustă. B = pseudosalva miotonică (descărcări repetitive de bipotențiale).

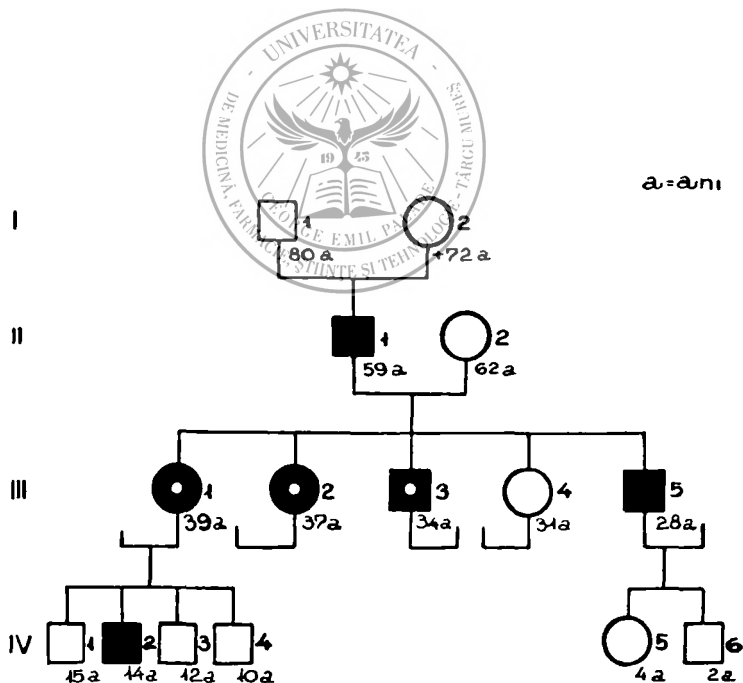


Fig. nr. 2: Pedigree-ul familiei R.V., cuprinzând mai multe cazuri de distrofie miotonică Steinert cu simptomatologie tipică (pătrat negru) și altele cu simptomatologie atipică sau infraclinică (pătrat negru cu punct alb) și la care s-au depistat modificări electromiografice necaracteristice.

presupuși bolnavi nu pot primi confirmarea decît prin urmărirea longitudinală a subiecților din generațiile succesive, unde datorită fenomenului de expresivitate completă a genei, celui de anticipație genetică și antepoziție fraternală, s-a putut evidenția apariția unor cazuri tipice de boală, transformîndu-se astfel suspiciunea de diagnostic din prima generație (bazată pe semne infraclinice și nevalidante) într-o certitudine la generațiile următoare (fig. nr. 3).

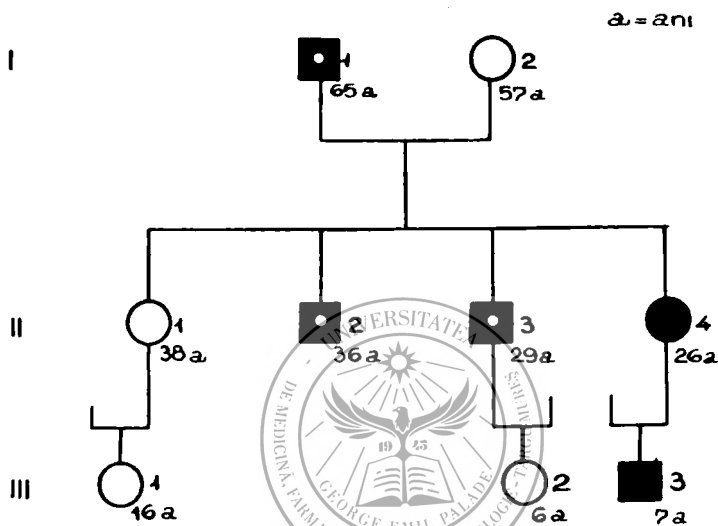


Fig. nr. 3: Pedigree-ul familiei P. E., cuprinzînd mai multe cazuri tipice sau atipice de distrofie miotonică Steinert (vezi legende fig. nr. 2).

Datele prezentate demonstrează utilitatea depistării modificărilor electromiografice, chiar necaracteristice, modificări ce capătă o valoare deosebită atunci cînd sînt corelate cu diferite aspecte genetice obținute printr-un studiu complex al bolnavilor și al membrilor de familie a acestora.


Datele noastre confirmă valoarea investigațiilor electrofiziologice, subliniind faptul că uneori anomaliile bioelectrice pot fi mult mai extinse decît modificările histologice (în unele cazuri examenele histologice nu au arătat modificări patologice) și de asemenea că, ar putea exista unele tulburări la nivelul plăcii motorii mai discrete la primele generații și care s-ar intensifica la generațiile succesive (3, 8).

Sosit la redacție: 22 noiembrie 1979

#### Bibliografie

1. Badiu G.: Rev. Roum. Neurol. (1973), 10, 519—530; 2. Ballantyme J. P., Hansen S.: Journal of Neurology, Neurosurgery and Psychiatry (1974), 37, 1195; 3. Bunday S., Carter C. O.: Journal of Medical Genetics

(1972), 9, 311. 4. *Călcăianu Gh., Badiu G.*: Rev. Roum. Neurol. (1972), 9, 147; 5. *Christodorescu D.*: Neurologie, Psihiatrie, Neurochirurgie, (1976), 21, 65; 6. *Coers C., Telerman-Toppet N., Gerard J. M.*: Archives of Neurology (Chicago), (1973), 29, 210; 7. *Kito S., Yamamoto M., Fujimori N., Itoga E., Kosaka K.*: Studies on myotonic dystrophy. 2. Insulin and HGH responses in myotonic dystrophy, in: Basic Research in Myology (ed. de Kakulas B. A.), Excerpta Medica, Amsterdam (1973), p. 651; 8. *McComas A. J., Sica R.E.P., Toyonaga K.*: Journal of Neurology, Neurosurgery, and Psychiatry, (1978), 41, 882; 9. *Polgar J. G., Bradley W. G., Upton A.R.M., Anderson J., Howat J.M.L., Petito F., Roberts D.F., Scopa J.*: Brain (1972), 95, 761; 10. *Walton J. N.*: Essentials of Neurology, Pitman Medical Publ. Co., London, 1975.



*Gh. Badiu*

#### **VALUE OF CERTAIN ELECTROMYOGRAPHIC AND GENETIC CORRELATIONS IN THE EARLY DIAGNOSIS OF STEINERT MYOTONIC DYSTROPHY**

The existence of certain indistinct and infraclinical forms of Steinert myotonic dystrophy makes it necessary to use some complex and rather complete investigations with a view to establish an early diagnosis of the state of heterozygotism or the disease. For this purpose the paper presents the value of correlations of some non-specific electromyographic modifications with certain genetic aspects, which allow an early diagnosis and measures of proper genetic prophylaxis.

---