

SEMNIFICAȚIA TULBURĂRILOR DE CONȘTIENȚĂ ȘI A CELOR PSIHICE LA TRAUMATIZAȚII CRANIOCEREBRALI *

dr. Gh. Roth

În traumatologia craniocerebrală are o însemnătate deosebită evaluarea diferitelor tulburări ale stării de veghe și ale funcțiilor psihice. Nu dorim să ne oprim asupra aspectelor fiziologice ale acestor funcții. Reamintim doar că integritatea activității psihice, de conștiință și de comportament uman depinde de activitatea armonioasă a trei structuri nervoase: formațiunea reticulată, care realizează starea de veghe, sistemul limbic („creierul visceral“) care realizează emoționalitatea și scoarța cerebrală care realizează activitatea nervoasă superioară, gândirea (Horányi B., 1966). La rîndul lor leziunile acestor formațiuni vor fi răspunzătoare de tulburările conștiinței și de cele psihice, care apar în cursul bolilor traumatice ale creierului.

1. *Tulburările stării de conștiință* (deși majoritatea autorilor folosesc termenul de „conștiință“, după părerea noastră este mai potrivit termenul de „conștiență“ recomandat și de V. Voiculescu și E. Stoica, 1967). Fiziologia echivalează conștiența cu starea de veghe. Diferitele discipline îi acordă un conținut mai mult sau mai puțin larg, mergînd pînă la integritatea funcțiilor mintale. Astfel există o serie de definiții ale stării de conștiență.

În practica clinică termenul de tulburare a conștiinței desemnează tulburarea stării de veghe, începînd de la forma ei cea mai ușoară, somnolența, pînă la formele cele mai grave, diferitele come. După V. Voiculescu și E. Stoica (1967) coma este o stare patologică, caracterizată printr-o pierdere completă sau parțială a conștiinței, cu dispariția sau reducerea la forme elementare, neadecvate a reacțiilor la stimulii din lumea externă, motilitatea voluntară fiind suprimată, iar funcțiile vegetative importante păstrate, dar de multe ori tulburate. În accepțiunea lui K. Jellinger (1968), coma este o noțiune clinică ce indică stări de pierdere a conștiinței, care nu poate fi întreruptă de stimulii externi, capacitatea de a participa la anturaj, de a înregistra și răspunde la stimulii senzitivi sau senzoriali lipsește, menținîndu-se cel puțin parțial funcțiile vegetative necesare vieții.

Avînd în vedere formele variate de manifestare și gravitate ale tulburărilor de conștiință, diferiți autori au întocmit mai multe clasificări și gradificări ale acestor tulburări, folosind anumite criterii și repere pentru stabilirea acestora (de ex. M. L. Bozza Marrubini, 1964; M. Jouvét, 1964; R. Vigouroux și colab., 1964; K. Jellinger, 1968; C. Arseni și I. Opprescu, 1972, etc.).

Noi folosim următoarea schemă, recomandată de T. Andrásófszky și S. Kerek (1966): 1. somnolență, 2. stupoare, 3. coma gr. I (cu reacții adec-

* Lucrare prezentată la Simpozionul „Actualități în traumatismele craniocerebrale“ Tîrnăveni, 21 IV 1973, organizat de U.S.S.M. Filiala Mureş.

vate la stimulii nociceptivi), 4. coma gr. II (cu reacții inadecvate), 5. coma gr. III (cu reacții de decerebrare sau decorticare), 6. coma gr. IV (areactivă). În somnolență bolnavul doarme, dar poate fi trezit prin stimulii verbali sau dureroși, răspunde la întrebări, execută comenzi mai simple, poate fi alimentat. În starea de stupeoare bolnavul deschide ochii la stimulii dureroși, dar nu are alte manifestări active de veghe. În stările comatoase propriu-zise bolnavul nu mai poate fi trezit prin nici un stimul, deci nu există nici un contact voluntar și conștient cu anturajul, dar poate prezenta la stimulii dureroși anumite reacții motorii involuntare ale extremităților, globilor oculari sau ale pupilelor. Aceste reacții pot fi adecvate, de apărare, cu caracter de îndepărtare a agentului dureros (gr. I), neadecvate adică mișcării necoordonate la stimulii dureroși (gr. II), reacții prin fenomene de decerebrare sau decorticare (gr. III) sau reacțiile motorii lipsesc complet la orice stimul (gr. IV). În general la formele din urmă există și tulburări vegetative, respiratorii și sau circulatorii.

În afara acestor forme de tulburării ale conștiinței mai există forme speciale — de ex. mutismul akinetic, sindromul apalic — care, în sensul strict al conținutului, nici nu fac parte din grupul tulburărilor stării de veghe, deoarece bolnavii se găsesc în stare de veghe, pot realiza un anumit contact cu anturajul (prin mișcările oculare coordonate de urmărire, prin mișcări și gesturi minime etc.), dar sînt lipsiți mai mult sau mai puțin de spontaneitate. Considerăm că aceste forme ale tulburărilor de conștiință se încadrează mai curînd printre tulburările psihice.

Trebuie menționat că tulburarea stării de conștiință poate sau nu să se asocieze cu alte tulburări ale activității nervoase (motorii, senzitive, senzoriale, tulburări ale activității nervoase superioare), în funcție de caracterul și localizarea leziunilor traumatiche.

Din punctul de vedere al substratului anatomic, tulburările conștiinței de origine traumatică sînt provocate în majoritatea cazurilor de leziuni localizate la nivelul formațiunii reticulate, mai precis la nivelul sistemului activator ascendent. Leziunile formațiunilor trunchiului cerebral, respectiv ale celor mezodiencefalice pot fi primare (de ex. contuzie sau dilacerare) sau secundare (prin hemoragie, ramolism, edem, angajare de către un hematom). Aceste leziuni pot fi reversibile sau ireversibile. În neurotraumatologie posibilitatea apariției acelorași tulburări de conștiință prin leziuni difuze cortico-subcorticale este mult mai rară; această posibilitate apare în general în urma unor leziuni secundare anoxo-vazale (insuficiență circulatorie la politraumatizați, leziuni toracopulmonare, embolie grăsoasă).

2. Tulburările psihice. Aceste manifestări sînt de fapt tulburări de conștiință, conținutul conștiinței bolnavului aflat în stare de veghe, cu privire la „eu” și la anturaj nefiind identic cu cel al observatorului. Aceste tulburări psihice se manifestă prin modificări ale funcțiilor gnostice, afective, de acomodare, de gândire, de memorie etc., manifestări care — în termen psihiatric — se încadrează în „psihoza traumatică”. Ele iau diferite aspecte: amnezie, dezorientare, confuzie mintală de tip Korsakov (tulburări ale memoriei, dezorientare, confabulație), agitație psihomotorie, negativism, sindrom pseudodemential sau demential etc. În cursul bolii traumatiche aceste tulburări apar în stări de conștiință, respectiv cu stare de veghe păstrată (nu se pot evidenciază altfel).

Localizarea leziunilor care produc asemenea tulburări este mai ales difuză, cortico-subcorticală (de ex. în hemoragii meningiene, contuzii cerebrale difuze, hipertensiune intracraniană), dar ele pot să apară și în urma leziunilor localizate în regiunea diencefalică, periventriculară. Aceste leziuni pot fi de asemenea primare (contuzia cerebrală) cit și secundare (hemoragii meningiene, edem cerebral, hidrocefalie) sau indirecte anoxo-vazale (atrofii corticale posttraumatice).



Delimitarea acestor două fenomene, tulburarea de conștiență și cea psihică, este oarecum arbitrară, deoarece înseși funcțiile — starea de veghe, starea de conștiență, starea psihică — se suprapun într-o oarecare măsură. Această delimitare se poate justifica prin considerente practice, condițiile de apariție a celor două feluri de tulburări, semnificația lor clinică, diagnostică, prognostică și terapeutică fiind deosebite. În majoritatea cazurilor, cele două tulburări nu apar simultan, dar ele se succed deseori.

II.

Sub aspectul modului, momentului de instalație precum și a evoluției tulburărilor de conștiență și a celor psihice, există posibilități multiple pe care le sistematizăm în următorul fel:

1. *Tulburările inițiale, deci ivite în momentul impactului.* Acestea sînt tulburări de conștiență. Manifestările psihice nu se instalează inițial, doar după o perioadă mai scurtă sau mai lungă de inconștiență (de ex. hemoragie meningiană prin contuzie cerebrală) sau după un interval remisiv, ori liber, fără tulburare de conștiență prealabilă.

Durata și evoluția tulburărilor inițiale de conștiență este de mai multe feluri:

a) Pierderea conștienței de scurtă durată (cîteva secunde, minute sau 1—2 ore) întîlnită în comoțiile cerebrale sau în contuziile cerebrale minore. Această formă cedează deci repede, puțînd fi însă urmată de tulburări psihice sub formă de agitație psihomotorie de scurtă durată (comoție cerebrală) sau prelungită (hemoragie meningiană, contuzie cerebrală, asociată cu comoție cerebrală).

Menționăm doar, că o scurtă pierdere inițială de conștiență poate fi prima fază a unei evoluții în doi timpi.

b) Tulburările de conștiență de durată mai lungă (cîteva zile, săptămîni sau și mai mult), evoluează în funcție de caracterul și localizarea leziunilor, precum și de măsurile terapeutice luate:

— Ameliorarea treptată a stării comatoase, manifestată printr-o trecere inversă a fazelor de comă gr. III, II, I etc. pînă la revenirea stării de veghe, care poate fi urmată de tulburări psihice cu caracter regresiv sau prelungit (de ex. în contuzii cerebrale difuze, mai rar în hematoame epidurale sau subdurale acute și dilacerări cerebrale, rezolvate operator).

T. R. femeie de 30 ani. (F. o. nr. 651/1969.) Dg. clinic: fracturi craniene multiple. Contuzie și edem cerebral traumatic. În urma unui accident de circulație intră în stare comatoasă. Se internează a treia zi în stare comatoasă gr. I cu otoragie bilaterală, rinoragie, hemiplegie dr., midriază dr., fracturi multiple craniene. A 4-a zi comă gr. III, ulterior gr. IV, cu tulburări vegetative grave. Angiografia carotidiană stg. și tre-

panația exploratorie exclude un proces intracranian compresiv; operator se constată contuzie și edem cerebral. În urma măsurilor terapeutice intensive, funcțiile vegetative se echilibrează a 7-a zi după accident, tulburările de conștiință se ameliorează treptat (gr. III, II, I, stupoare, somnolență). Între a 8-a și a 14-a zi, starea de conștiință devine schimbătoare din cauza unei bronhopneumonii, cu perioade de agravare, dar după 14 zile aceste tulburări dispar, persistând însă tulburările psihice de tip ciclic (perioadele de melancolie alternează cu perioade de euforie). Părăsește serviciul la 5 săptămâni după traumatism, cu sechele neurologice (oftalmoplegie, pareză facială, hemipareză, hemisindrom cerebelos), care ulterior se ameliorează mult, în urma unui tratament de reeducare motorie și funcțională.

În această categorie intră și acele cazuri de hematoame epidurale și subdurale acute, la care nu s-a putut pune în evidență o perioadă de interval liber, iar metodele de investigație (ex. ultrasonic, angiografie, trepanație exploratorie) au descoperit un proces compresiv care se rezolvă operator.

B. D. bărbat de 45 ani. (F. o. nr. 87/1973.) Dg. clinic: hematom subdural acut stg. În stare de ebrietate este victima unei agresiuni. Este găsit peste puțin timp în stare de inconștiință. La internare comă gr. II, midriază stg., hemiplegie stg. Trepanația exploratorie temporală stg. pune în evidență un hematom subdural de 3 cm grosime. După îndepărtarea hematomului, starea se ameliorează rapid. În următoarele zile prezintă tulburări psihice de tip Korsakov. La 14 zile după traumatism părăsește serviciul cu un sindrom frust piramidal și moderate tulburări psihice (lipsă de inițiativă).

— Ameliorare treptată, dar fără revenire completă, ci trecere în sindromul apalic sau alte tulburări psihice, care pot dura luni de zile, după care se „vindecă” cu sechele neuropsihice, sau sucombă în urma unor infecții secundare (de ex. contuzii, dilacerări cerebrale, urmate de leziuni cerebrale secundare).

S. I. bărbat de 20 ani. (F. o. nr. 1034/1972.) Dg. clinic: contuzie cerebrală. După un accident de circulație intră imediat în stare comatoasă. La internare stare comatoasă gr. II—III, midriază moderată stg., Babinski bilateral. Radiografia craniană și angiografia carotidiană stg., relații normale. Se instalează măsuri de resuscitare cardiorespiratorie. În prima zi starea comatoasă se agravează (reacții de decerebrare, tulburări vegetative, în special respiratorii), care încep să se amelioreze a 3-a zi. Timp de cca 10 zile persistă starea comatoasă gr. II, ulterior reapar reacții adecvate la stimulii dureroși. După 3 săptămâni apare stuporea, urmată de un sindrom apalic care durează cca 10—15 zile. Spre sfârșitul acestei perioade devine mai agitat, tulburările psihice iau un caracter de tip Korsakov. Părăsește serviciul la 2 luni după traumatism cu sechele neurologice și tulburări psihice de tip demential.

— Agravarea treptată (mai lentă sau mai rapidă) a tulburărilor de conștiință, după care moartea intervine în condițiile paraliziei respiratorii. Această evoluție nu poate fi împiedicată nici folosind toate procedeele terapeutice (operatorii, de reanimare). În această categorie intră contuziile și dilacerările emisferiale, asociate cu leziuni primare sau secundare ale trunchiului cerebral. În timp această evoluție durează în general între 1—7 zile și se deosebește de categoria „comei mortale” doar prin evoluția mai lentă.

S. I. bărbat de 64 ani. (F. o. nr. 11/1973.) Dg. clinic și anatomopatologic: traumatism craniocerebral închis. Fractură craniană (a calotei și a bazei craniului). Hematom intracerebral și subdural dr. Contuzie și dilacerare cerebrală emisferială și de trunchi cerebral. Accident prin cădere de la cca 2 m, urmat imediat de pierderea conștienței. La internare prezintă comă areactivă, tulburări respiratorii, fără posibilitatea de a decela fenomene de focar. Radiografia craniană prezintă fracturi multiple occipitotemporale stg. În ziua următoare se poate pune în evidență o hemipareză stg. Pe baza angiografiei carotidiene dr. se execută craniotomie temporală dr.: se îndepărtează țesutul dilacerat, un hematom intracerebral temporal, precum și un hematom subdural. Postoperator, după o ameliorare tranzitorie, starea se agravează din nou (comă gr. II, III, IV, însoțită de tulburări grave ale funcțiilor vitale). Deces în a 6-a zi după traumatism.

— În formele cele mai grave, moartea intervine în scurt timp după impact, cu stare inițială deosebit de gravă, însoțită de tulburări vegetative („comă mortală“ în urma contuziei și dilacerării primare a trunchiului cerebral).

2. *Tulburările ivite după un interval liber sau lucid (remisiv).* Acest interval are o durată variabilă, de la câteva minute, până la mai multe săptămâni (sau luni). Intervalul liber se socotește de la momentul impactului dacă nu a intervenit o pierdere de conștiență inițială, sau după revenirea din inconștiența inițială. Evoluția și prognosticul tulburărilor de conștiență și a celor psihice în acest caz depind de o serie de factori, cum ar fi durata intervalului liber, natura leziunilor, măsurile terapeutice.

a) În cazul unui interval liber foarte scurt (câteva secunde, minute) se instalează rapid coma de gr. III, IV, cu tulburări grave ale funcțiilor vegetative. Practic un interval liber atât de scurt nici nu este sesizat, încât acești traumatizați sînt considerați ca fiind comatoși inițiali. În această categorie intră hematoamele epidurale și subdurale hiperacute, care sînt însă însoțite în general de leziuni primare ale trunchiului cerebral. Aceasta explică faptul că, deși hematomul se îndepărtează operator, totuși moartea intervine în scurt timp.

b) După intervalul remisiv scurt (de la 1—2 ore pînă la 24—48 de ore), tulburările de conștiență se instalează mai lent, trecînd prin fazele de somnolență — stupoare — comă, fiind eventual precedate de tulburări psihice sub formă de agitație psihomotorie (hematom epidural sau subdural acut „clasic“, meningită seroasă, edem cerebral, dilacerare emisferială închisă, leziuni cerebrale secundare anoxice, embolie grasă etc.). Pentru ilustrare redăm doar un caz mai puțin obișnuit.

L. A. bărbat de 22 ani. (F. o. nr. 266/1972.) Dg. clinic și anatomopatologic: fractura gambei stg. Embolie grăsoasă. Suferă un accident de circulație în urma căruia se fracturează gamba stg. Nu-și pierde conștiența. După un interval de cca 10 ore devine agitat, se instalează afazie și hemipareză dr. La internare (în ziua următoare) prezintă comă gr. III, devierea globilor oculari spre dr., hemipareză dr., tulburări respiratorii. Radiografia craniană negativă. Ecoencefalografia: relații simetrice. În următoarele zile tulburările de conștiență au profunzime schimbătoare. Prezintă tulburări vegetative: tahipnee, tahicardie. Găurile exploratorii de trepan nu ne furnizează date diagnostice. A 4-a zi apar peteșii în re-

giunea pectorală, a 5-a zi se instalează coma areactivă cu tulburări grave ale funcțiilor vitale, urmate de deces. Autopsia confirmă diagnosticul clinic de embolie grăsoasă.

Tulburări psihice se pot instala după un interval liber și fără tulburări ale stării de veghe, dominînd tabloul clinic al traumatizatului (de ex. în hemoragii meningiene traumatice, edem cerebral, leziuni anoxo-vazale secundare).

c) Intervalul remisiv de durată mai lungă (de la 48 de ore pînă la mai multe săptămîni, luni) este urmat de tulburările de conștiență ce se instalează mai mult sau mai puțin lent, treptat, fiind însoțite de tulburarea altor funcții nervoase, semne de hipertensiune intracraniană etc. (în hematome epidurale subacute, subdurale subacute sau cronice, higrom subdural, hidrocefalie traumatică, colaps cerebroventricular, procese secundare anoxice).

Tulburările psihice din această categorie se pot instala în diferite condiții:

— pot preceda tulburările de conștiență, semnalizînd eventual începutul unei hipertensiuni intracraniene;

— pot să apară după cedarea tulburărilor de conștiență, dacă procesul cauzator a fost înlăturat;

— se pot ivi fără tulburări de conștiență, în urma unor leziuni cerebrale difuze (atrofie corticală etc.).

C. B., bărbat de 62 ani. (F. o. nr. 231/1973.) Dg. clinic: hematom subdural cronic. Cu cca. 3 luni înainte de internare suferă un mic traumatism cranian (căderea unui obiect pe cap), fără pierdere de conștiență. Cu 3 săptămîni înainte de internare cefalee, iar cu cîteva zile înainte de internare tulburări psihice: tulburări de memorie, dezinteres, ulterior dezorientare în timp și spațiu. La internare predomină tulburările psihice (agitație psihomotorie, confuzie), sub aspect neurologic prezintă hemipareză latentă dr. În ziua internării devine somnolent, urmat de stare comatoasă (gr. I). Angiografia carotidiană dr.: zonă avasculară deasupra emisferei dr. de cca 3 cm, cu deplasarea a. cerebrale ant. spre stînga. Se evacuează un hematom subdural cronic. Evoluție postoperatorie fără complicații. La 5 zile după intervenție este complet asimptomatic.

3. *Tulburări cu caracter ondulatoriu.* Tulburările de conștiență și cele psihice pot reapare în cursul evoluției bolii de mai multe ori, cele două feluri de tulburări putînd să se succedă în mod repetitiv. Asemenea evoluție se întîlnește mai frecvent în leziunile simultane primare și secundare, fapt ce explică nu o dată insuccesul tratamentului aplicat (contuzii cerebrale difuze și edem cerebral, hematom epidural rezolvat operator, dar cu leziuni simultane de trunchi cerebral, stări hipoxice).

B. I. bărbat de 19 ani. (F. o. nr. 878/1967.) Dg. clinic și anatomopatologic: fractură craniană cominutivă de calotă și bază. Contuzie cerebrală difuză. Empiem pleuropulmonar. Accident de circulație, urmat de pierderea conștienței. Se internează imediat după accident: stare comatoasă gr. II, rinorație, tulburări respiratorii, fractură temporoparietală dr. Nu sînt semne neurologice de focar. L. c. r. hemoragic. În ziua următoare coma se aprofundează (gr. III, IV), motiv pentru care se execută trepanație exploratorie bilaterală, constatîndu-se bilateral contuzie și edem cerebral. Se execută craniectomie decompresivă bilaterală (d. Cushing).

În următoarele 5 săptămâni starea de conștiință prezintă multiple variații: profunzimea comei variază între coma vigیلă și coma de gr. III, fiind presărată de perioade cu agitație psihomotorie. Aceste stări sînt în raport direct cu edemul cerebral (ce se poate urmări prin bombarea teritoriului craniectomiei decompressive). Decesul intervine după 39 zile de „comă” în urma empiemului pleuropulmonar. Autopsia confirmă diagnosticul.

4. *Tulburări periodice (cu aspect „critic“)*. Ne referim aici în primul rînd la crizele epileptice care pot fi generalizate și însoțite de pierderea conștiinței, la crizele focalizate fără pierdere de conștiință, la crizele de tip „petit mal”, psihomotorice etc. În faza acută a bolii traumatice, asemenea crize epileptice apar mai frecvent în contuzii și în dilacerări cerebrale, mai rar în procesele compresive. Instalarea statusului epileptic în faza acută înseamnă un prognostic grav.

În faza tardivă crizele epileptice apar în cadrul stărilor sechelare (epilepsie prin cicatrice meningocefală, atrofie corticală).

Concluzii

Am considerat necesară expunerea și precizarea acestor aspecte ale tulburărilor de conștiință și ale celor psihice, avînd în vedere semnificația lor deosebită în evaluarea leziunilor traumatice și implicit în tratamentul lor adecvat, operator sau conservator, precum și în prognosticul acestora. În urma cunoașterii mai aprofundate a substratului neurofiziologic al stărilor comatoase și al tulburărilor psihice, s-a schimbat și raționamentul practic în asemenea tulburări. Această schimbare de raționament se manifestă pe mai multe planuri. Astfel trebuie eliminate unele scheme terapeutice rigide, acceptate în trecut, cum ar fi de ex. următoarele: coma gravă inițială ar fi egală cu o contraindicație operatorie, sau existența unui interval liber ar fi egal cu o indicație operatorie absolută.

De asemenea cunoașterea aprofundată a acestor fenomene ne obligă la o urmărire atentă a stării de conștiință și a celei psihice, precum și a schimbărilor ce intervin în evoluția acestora. O alterare a stării de conștiință sau a celei psihice trebuie să ne îndemne la o intensificare a activității diagnostice și terapeutice. Menționăm importanța evaluării corespunzătoare a stării de conștiință și a celei psihice; nu o dată se confundă tulburările de vorbire (afaziile) cu cele de conștiință sau cele psihice, de asemenea unele tulburări ale stării de veghe sau cele psihice care apar în șoc sînt considerate ca fiind cauzate de leziuni cerebrale presupuse. Precum se știe, în traumatismele craniocerebrale apare deosebit de rar starea de șoc, în cele închise chiar de loc.

Schimbarea raționamentului practic se mai manifestă în aplicarea pe o scară mai largă a unor procedee diagnostice importante, cum ar fi examenul ultrasonic și angiografia carotidiană, precum și în aplicarea posibilităților crescînde ale reanimării.

Un însemnat număr de traumatizați craniocerebraли obțin asistență de urgență în cadrul serviciilor de chirurgie generală. În această situație este necesară cunoașterea posibilităților și a limitelor în cadrul cărora trebuie și poate să-și asume răspunderea fiecare specialist față de un traumatism craniocerebral și cînd trebuie să fie îndrumat acesta într-un

P. KOTAY SI COLAB: INCONTINENTA URINARA
PRIN ANOMALIILE CONGENITALE DE URETER
BIFURCAT



Fig. nr. 1



Fig. nr. 2



Fig. nr. 3



P. KÓTAY ȘI COLAB: INCONTINENȚA URINARĂ PRIN ANOMALIILE
CONGENITALE DE URETER BIFURCAT




Fig. nr. 4

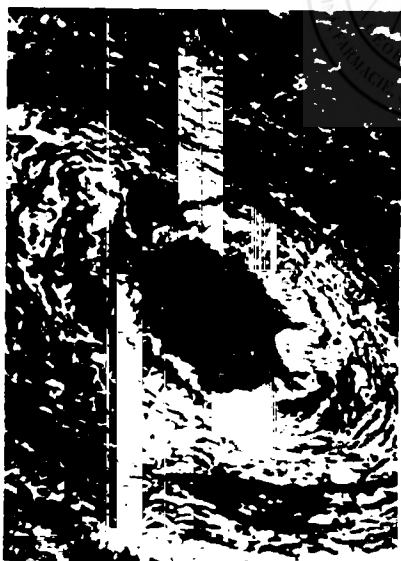


Fig. nr. 5

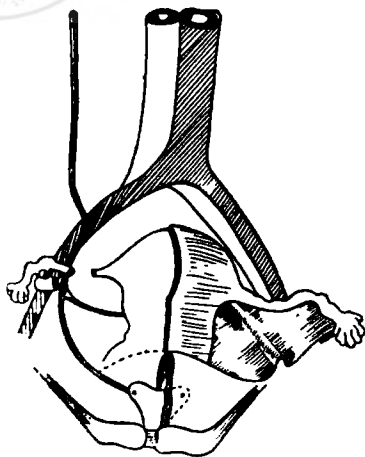


Fig. nr. 6

apoi penetrează fără obstacol pînă în bazinet. La umplere se evidențiază ureterul, iar la nivelul arterei uterine o ramificație; prin ramura orizontală substanța opacă ajunge în canalul cervical și în vagin, iar prin porțiunea terminală a ureterului substanța ajunge în vezică (fig. nr. 1, 2 și 3). În vagin și în orificiul uretral extern așezăm două tampoane de vată. După administrarea intravenoasă a indigoului, tamponul așezat în vagin devine albastru și umed, iar tamponul din jurul orificiului uretral extern rămîne uscat și incolor.

Examenul ginecologic pune în evidență organe genitale externe normale. Vaginul este permeabil pentru două degete. Colul uterin este neted, uterul este de mărime și consistență normală, în anteflexie verzuie accentuată; anexele nu sînt palpabile. *Colposcopia* relevă un vagin fără semne, care ar pleda pentru prezența unui orificiu ureteral. La 15 minute după administrarea intravenoasă a colorantului, se elimină din orificiul extern al canalului cervical o urină colorată. Se pune diagnosticul de *bifiditate a părții inferioare a ureterului drept cu ectopia ureterului în colul uterin*.

Intervenția chirurgicală (nr. 23/1966) are loc sub narcoză de Halotan cu eter prin intubație. Explorăm pe cale extraperitoneală partea inferioară a ureterului drept. La nivelul arterei uterine, ramura superioară a ureterului bifid, care merge spre linia mediană, este preparată, secționată între două ligaturi în imediata vecinătate a trunchiului ureteral și a colului uterin. Plaga se drenează și refacem anatomic planurile de secțiune. Surgerea urinei dispăre imediat după intervenție. Vindecarea survine fără complicații. Porțiunea eliminată corespunde macroscopic și microscopic structurii ureterului (fig. 4 și 5).

Bolnava s-a prezentat la control în luna septembrie 1972. Este asimptomatică. Urografia prin perfuzie a sistemului pieloureteral și vezical arată relații normale (fig. nr. 6). În urmă cu 2 ani bolnava a născut un făt viabil și bine dezvoltat.

Cazul poate fi caracterizat în felul următor: Ureterul drept a prezentat la nivelul arterei uterine o bifurcație terminală. Ramura cranială orizontală s-a deschis în canalul cervical al ureterului. Pe baza relatării bolnavei — că incontinența a apărut doar după prima naștere — se poate presupune că această ramură s-a epitelizat, iar sarcina și nașterea au creat condițiile legăturii canaliculare între ureter și canalul cervical uterin. Aceasta poate fi socotită ca o fistulă ureterocervicală sau ca o ectopie a orificiului ureteral. În a doua eventualitate este vorba de o formă foarte rară a ectopiei orificiului ureteral, fiindcă după statistica lui *Burford* din 1949, din 407 cazuri 107 sînt bărbați și 300 femei. În materialul acestui autor, deschiderea anormală a ureterului în cavitatea uterină sau canalul cervical se întîlnește numai în 3⁰/₁₀₀ din cazuri. Anomalia congenitală a ureterului este extrem de rară nu numai din punctul de vedere al deschiderii ci și în privința bifurcației. Nu am găsit în literatură ce ne-a fost accesibilă un asemenea caz.

În perioada organogenezei la embrionul de 4—5 mm, partea inferioară a mugurelui ureteral prezintă o tendință de confluență cu cloaca, luînd parte la formarea trigonului vezical. La unirea celor două tuburi Müller, la partea inferioară a acestora, mezenchimul de separare poate prezenta anomalia de dezvoltare în cursul căreia partea inferioară a ureterului se unește mai ușor și cu partea unită a canalului Müller. Astfel,

iau naștere variațiunile de dezvoltare a ureterelor, care se deschid în uter sau în vagin, acestea fiind mai frecvente în partea dreaptă (cauza nu se cunoaște).

Prezența anomaliei de dezvoltare se poate explica tot prin această tendință de confluență. Se poate presupune că între ureterul de altfel normal dezvoltat și segmentul unit al canalelor Müller, anomalia de dezvoltare a mezenchimului local a făcut posibilă unirea, iar apoi dezvoltarea pediculului vascular al uterului împreună cu mezenchimul înconjurător a tras această aderență într-un canal colateral. În același timp restul ureterului normal dezvoltat a rămas nemodificat.

În cazul nostru diagnosticul a fost mult ușurat, prin faptul că incontinența (după Posner „*Enureza ureterica*“), a scăzut în timpul menstruației, sau câteodată a și dispărut. Aceasta poate fi explicată prin congestia micului bazin în timpul ciclului menstrual.

Kneise și Schober (1958) subliniază raritatea cazului, iar dintre investigațiile urologice se remarcă eficiența pielografiei.

Astăzi, metoda urografiei prin perfuzie este cea mai indicată, asigurând evidențierea traectului ureteral. La investigațiile de control am folosit și noi această metodă.

Takai, Morita, Shimamura și colaboratorii au obținut rezultate foarte bune în cazurile de ectopie a orificiului ureteral în vagin prin metoda vaginografiei elaborată de ei.

Sosit la redacție: 19 decembrie 1972.

Bibliografie

1. Buford C. E., Gleen J. E.: *J. Urol.* (1949), 62, 211;
 2. *Kneise O., Schober K. L.*: Die Röntgenuntersuchung der Harnorgane. V-G. Thieme, Leipzig, 1958, Editia V;
 3. Posner cit. *Kneise*;
 4. *Takai S., Morita S., Shimamura*: *Ztschr. Urol.* (1962), 55, H. 8., 460.
-